ISSN 2311-2905 (print)
ISSN 2542-0933 (online)

ТРАВМАТОЛОГИЯ И ОРТОПЕДИЯ РОССИИ

TRAUMATOLOGY AND ORTHOPEDICS OF RUSSIA

2025 • Т. 31 • № 1

НАУЧНО-ПРАКТИЧЕСКИЙ РЕЦЕНЗИРУЕМЫЙ ЖУРНАЛ

ISSN 2311-2905 (print)
ISSN 2542-0933 (online)

Traumatology and Orthopedics of Russia

Vol. 31, No 1, 2025

QUARTERLY SCIENTIFIC AND PRACTICAL PEER-REVIEWED JOURNAL

Journal founded in 1993

FOUNDERS
• Vreden National Medical Research Center of Traumatology and Orthopedics
• Eco-Vector

PUBLISHER
Eco-Vector
Address: 3A, Aptekarskiy lane, office 1N, St. Petersburg, 191181, Russia
E-mail: info@eco-vector.com
https://eco-vector.com
Phone: +7(812)648-83-67

EDITORIAL OFFICE
Address: 8, Akademika Baykova st., St. Petersburg, Russia, 195427
E-mail: journal@rniito.org
https://journal.rniito.org
Phone: +7(812)670-86-84

INDEXING
Scopus
Emerging Sources Citation Index (Web of Science)
Russian Science Citation Index
Google Scholar
BASE
Dimensions
Directory of Open Access Journals (DOAJ)

The journal is listed among the peer-reviewed scientific periodicals recommended by Higher Attestation Commission at the Ministry of Education and Science.

The journal is registered by the Federal Service for Supervision of Communications, Information Technology, and Mass Media.
Registration certificate PI No FC77-82474 was issued on December 10, 2021.

The content is available under the Creative Commons — Attribution 4.0 International, CC-BY license.

Editors: I.V. Kolesnikova, A.S. Shen, A.E. Chepushtanova
Layout: I.N. Bukreeva
Translators: M.A. Sergeeva, A.E. Chepushtanova

Printed in "Typography Lesnik", 197183, St. Petersburg, Sabirovskaya st., 37, office 206

© Vreden National Medical Research Center of Traumatology and Orthopedics, St. Petersburg, Russia, 2025
© Eco-Vector, 2025

Editor-in-Chief
Rashid M. Tikhilov — Dr. Sci. (Med.), Professor
(Vreden National Medical Research Center of Traumatology and Orthopedics, St. Petersburg, Russia)
https://orcid.org/0000-0003-0733-2414

Deputy Editor-in-Chief
Igor I. Shubnyakov — Dr. Sci. (Med.)
(Vreden National Medical Research Center of Traumatology and Orthopedics, St. Petersburg, Russia)
https://orcid.org/0000-0003-0218-3106

Executive secretary
Irina V. Kolesnikova
(Vreden National Medical Research Center of Traumatology and Orthopedics, St. Petersburg, Russia)

EDITORIAL BOARD
Ildar F. Akhtyamov — Dr. Sci. (Med.), Professor (Kazan State Medical University, Kazan, Russia)
Aleksey G. Baindurashvili — Dr. Sci. (Med.), Professor (St. Petersburg State Pediatric Medical University, St. Petersburg, Russia)
Igor G. Belenkiy — Dr. Sci. (Med.) (Dzhanelidze St. Petersburg Emergency Research Institute, St. Petersburg, Russia)
Mikhail V. Belov — Cand. Sci. (Med.) (Solovyov Clinical Emergency Hospital, Yaroslavl, Russia)
Svetlana A. Bozhkova — Dr. Sci. (Med.), Professor (Vreden National Medical Research Center of Traumatology and Orthopedics, St. Petersburg, Russia)
Dmitry Yu. Borzunov — Dr. Sci. (Med.), Professor (Ural State Medical University, Ekaterinburg, Russia)
Vadim E. Dubrov — Dr. Sci. (Med.), Professor (Lomonosov Moscow State University, Moscow, Russia)
Aleksander K. Dulaev — Dr. Sci. (Med.), Professor (Pavlov University, St. Petersburg, Russia)
Georgiy S. Golubev — Dr. Sci. (Med.), Professor (Rostov State Medical University, Rostov-on-Don, Russia)
Luigi Zagra — MD, Professor (Galeazzi Orthopedic Institute, Milan, Italy)
Nikolai N. Kornilov — Dr. Sci. (Med.), Professor (Vreden National Medical Research Center of Traumatology and Orthopedics, St. Petersburg, Russia)
Andrey V. Korolev — Dr. Sci. (Med.), Professor (European Clinic of Sports Traumatology and Orthopedics, Moscow, Russia)
Andrey A. Korytkin — Cand. Sci. (Med.) (Tsivyan Novosibirsk Research Institute of Traumatology and Orthopedics, Novosibirsk, Russia)
Aleksander Yu. Kochish — Dr. Sci. (Med.), Professor (Vreden National Medical Research Center of Traumatology and Orthopedics, St. Petersburg, Russia)
Veit Krenn — MD, Professor (Center for Histology, Cytology and Molecular Diagnostics, Trier, Germany)
Dmitry S. Kudashev — Dr. Sci. (Med.) (Samara State Medical University, Samara, Russia)
Djoldas Kuldjanov — MD, Professor (University Hospital, St. Louis, USA)
Dmitry A. Malanin — Dr. Sci. (Med), Professor (Volgograd State Medical University, Volgograd, Russia)
Alexander M. Miromanov — Dr. Sci. (Med.), Professor (Chita State Medical Academy, Chita, Russia)
Vyacheslav N. Mitrofanov — Cand. Sci. (Med) (Privolzhsky Research Medical University, Nizhny Novgorod, Russia)
Valery Yu. Murylev — Dr. Sci. (Med.), Professor (Sechenov First Moscow State Medical University, Moscow, Russia)
Javad Parvizi — MD, Professor (Rothman Institute, Philadelphia, USA)
Carsten Perka — MD, Professor (Charité — University Medicine, Berlin, Germany)
Sergey O. Ryabykh — Dr. Sci. (Med.) (Pirogov Russian National Research Medical University, Moscow, Russia)
Leonid N. Solomin — Dr. Sci. (Med.), Professor (Vreden National Medical Research Center of Traumatology and Orthopedics, St. Petersburg, Russia)
Marc Thomsen — MD, Professor (Mittelbaden Clinics Baden-Baden Balg, Baden-Baden, Germany)
Vladimir V. Khominets — Dr. Sci. (Med.), Professor (Kirov Military Medical Academy, St. Petersburg, Russia)
Robert Hube — MD, Professor (Center of Arthroplasty, Munich, Germany)

The editors are not responsible for the content of advertising materials. The point of view of the authors may not coincide with the opinion of the editors. Only articles prepared in accordance with the guidelines are accepted for publication. By sending the article to the editor, the authors accept the terms of the public offer agreement. The guidelines for authors and the public offer agreement can be found on the website: https://journal.rniito.org. Permissions to reproduce material must be obtained in writing to the publisher and retained in order to confirm the legality of using reproduced materials.

ISSN 2311-2905 (print)
ISSN 2542-0933 (online)

Травматология и ортопедия России

Том 31, Выпуск 1, 2025

ЕЖЕКВАРТАЛЬНЫЙ РЕЦЕНЗИРУЕМЫЙ НАУЧНО-ПРАКТИЧЕСКИЙ ЖУРНАЛ

Журнал основан в 1993 г.

УЧРЕДИТЕЛИ
• ФГБУ «Национальный медицинский исследовательский центр травматологии и ортопедии имени Р.Р. Вредена» Минздрава России
• ООО «Эко-Вектор»

ИЗДАТЕЛЬ
ООО «Эко-Вектор»
Адрес: 191181, г. Санкт-Петербург, Аптекарский пер., д. 3, литера А, помещение 1Н
E-mail: info@eco-vector.com
https://eco-vector.com
Тел.: +7(812)648-83-67

РЕДАКЦИЯ
Адрес: 195427, Санкт-Петербург, ул. Академика Байкова, дом 8;
E-mail: journal@rniito.org
https://journal.rniito.org
Тел.: +7 (812)670-86-84

ИНДЕКСАЦИЯ
Scopus
Emerging Sources Citation Index (Web of Science)
RSCI
РИНЦ
Google Scholar
BASE
Dimensions
Directory of Open Access Journals (DOAJ)

Журнал включен в Перечень рецензируемых научных изданий, рекомендуемых ВАК РФ для опубликования основных научных результатов диссертаций на соискание ученой степени доктора и кандидата наук

Журнал зарегистрирован Госкомитетом печати, телерадиовещания и массовых коммуникаций 12 апреля 1993 г. (Свидетельство № 0110540). Перерегистрирован Федеральной службой по надзору в сфере связи, информационных технологий и массовых коммуникаций 10 декабря 2021 г. (свидетельство о регистрации ПИ № ФС77-82474)

Контент журнала доступен под лицензией Creative Commons — Attribution 4.0 International, CC-BY.

Подписные индексы:
Пресса России — Э33020
Глобал Пресс — 33020
Урал-Пресс — 33020; 85760

Редакторы: Колесникова И.В., Шен А.С., Чепуштанова А.Е.
Технический редактор: Гаврилова С.В.
Переводчики: Сергеева М.А., Чепуштанова А.Е.

Подписано в печать: 28.02.2025.
Выпуск в свет: 12.03.2025.
Формат 60×84 1/8. Объем 19,75 печ. л.
Заказ № 25НФ-026359
Тираж 150 экз. Цена свободная.

ООО «Типография Лесник», 197183, Санкт-Петербург, ул. Сабировская, д. 37, литера Д, комната 206.

18+

© ФГБУ «Национальный медицинский исследовательский центр травматологии и ортопедии имени Р.Р. Вредена» Минздрава России, 2025
© ООО «Эко-Вектор», 2025

Главный редактор
Тихилов Рашид Муртузалиевич — чл.-кор. РАН, д-р мед. наук, профессор (НМИЦ ТО им. Р.Р. Вредена, Санкт-Петербург, Россия)
https://orcid.org/0000-0003-0733-2414

Заместитель главного редактора
Шубняков Игорь Иванович — д-р мед. наук (НМИЦ ТО им. Р.Р. Вредена, Санкт-Петербург, Россия)
https://orcid.org/0000-0003-0218-3106

Ответственный секретарь
Колесникова Ирина Владимировна (НМИЦ ТО им. Р.Р. Вредена, Санкт-Петербург, Россия)

РЕДАКЦИОННАЯ КОЛЛЕГИЯ
Ахтямов И.Ф. — д-р мед. наук, профессор (Казанский ГМУ, Казань, Россия)
Баиндурашвили А.Г. — академик РАН, д-р мед. наук, профессор (Санкт-Петербургский государственный педиатрический медицинский университет, Санкт-Петербург, Россия)
Беленький И.Г. — д-р мед. наук, доцент (СПб НИИ скорой помощи им. И.И. Джанелидзе, Санкт-Петербург, Россия)
Белов М.В. — канд. мед. наук (Клиническая больница скорой медицинской помощи им. Н.В. Соловьева, Ярославль, Россия)
Божкова С.А. — д-р мед. наук, профессор (НМИЦ ТО им. Р.Р. Вредена, Санкт-Петербург, Россия)
Борзунов Д.Ю. — д-р мед. наук, профессор (Уральский ГМУ, Екатеринбург, Россия)
Голубев Г.Ш. — д-р мед. наук, профессор (Ростовский ГМУ, Ростов-на-Дону, Россия)
Дубров В.Э. — д-р мед. наук, профессор (МГУ им. М.В. Ломоносова, Москва, Россия)
Дулаев А.К. — д-р мед. наук, профессор (ПСПбГМУ им. И.П. Павлова, Санкт-Петербург, Россия)
Загра Л. — д-р медицины, профессор (Ортопедический институт Галеацци, Милан, Италия)
Корнилов Н.Н. — д-р мед. наук, профессор (НМИЦ ТО им. Р.Р. Вредена, Санкт-Петербург, Россия)
Королев А.В. — д-р мед. наук, профессор (ECSTO, Москва, Россия)
Корыткин А.А. — канд. мед. наук (Новосибирский НИИТО им. Я.Л. Цивьяна, Новосибирск, Россия)
Кочиш А.Ю. — д-р мед. наук, профессор (НМИЦ ТО им. Р.Р. Вредена, Санкт-Петербург, Россия)
Кренн В. — д-р медицины, профессор (Центр гистологии, цитологии и молекулярной диагностики, Трир, Германия)
Кудашев Д.С. — д-р мед. наук (Самарский ГМУ, Самара)
Кульджанов Д. — д-р медицины, профессор (Университетская клиника, Сент-Луис, США)
Маланин Д.А. — д-р мед. наук, профессор (Волгоградский ГМУ, Волгоград, Россия)
Мироманов А.М. — д-р мед. наук, профессор (Читинская ГМА, Чита, Россия)
Митрофанов В.Н. — канд. мед. наук (Приволжский исследовательский медицинский университет, Н. Новгород, Россия)
Мурылев В.Ю. — д-р мед. наук, профессор (Первый МГМУ им. И.М. Сеченова, Москва, Россия)
Парвизи Дж. — д-р медицины, профессор (Институт Ротмана, Филадельфия, США)
Перка К. — д-р медицины, профессор (Центр скелетно-мышечной хирургии Университетской клиники Шарите, Берлин, Германия)
Рябых С.О. — д-р мед. наук (РНИМУ им. Н.И. Пирогова, Москва, Россия)
Соломин Л.Н. — д-р мед. наук, профессор (НМИЦ ТО им. Р.Р. Вредена, Санкт-Петербург, Россия)
Томсен М. — д-р медицины, профессор (Клиника Миттельбаден, Баден-Баден, Германия)
Хоминец В.В. — д-р мед. наук, профессор (ВМедА им. С.М. Кирова, Санкт-Петербург, Россия)
Хубэ Р. — д-р медицины, профессор (Центр эндопротезирования, Мюнхен, Германия)

Редакция не несет ответственности за содержание рекламных материалов. Точка зрения авторов может не совпадать с мнением редакции. К публикации принимаются только статьи, подготовленные в соответствии с правилами для авторов. Направляя статью в редакцию, авторы принимают условия договора публичной оферты. С правилами для авторов и договором публичной оферты можно ознакомиться на сайте: https://journal.rniito.org. Полное или частичное воспроизведение материалов, опубликованных в журнале, допускается только с письменного разрешения издателя и редакции, ссылка на журнал обязательна.

CONTENTS

CLINICAL STUDIES

Mikailov I.M., Tikhilov R.M., Grigoriev P.V.
Efficacy Evaluation of Primary Oncological Knee Arthroplasty in Patients with Tumor Involvement of the Distal Femur 5

Bortulev P.I., Baskaeva T.V., Poznovich M.S., Barsukov D.B., Pozdnikin I.Yu., Rustamov A.N.
Femoral Head Reduction Osteotomy for the Treatment of Severe Femoral Head Deformities and Articular Incongruity in Children with Perthes Disease.....20

Fedotov P.V., Kovalev D.V., Nikolaev N.S., Mikhailov A.S.
Revision Interventions for Failed Proximal Interphalangeal Joint Arthroplasty: Causes and Outcomes.....34

Naumov D.G., Tkach S.G., Aliev G.B., Vishnevsky A.A., Yablonsky P.K.
Surgical Treatment of Chronic Infectious Cervicothoracic Spondylitis 43

Maiorov B.A., Belen'kiy I.G., Sergeev G.D., Endovitskiy I.A., Sergeeva M.A., Isakhanyan D.A.
Analysis of the Radiological Anatomy of the Proximal Femur after the Intramedullary Nailing of Trochanteric Fractures 55

Samokhina A.O., Shemyakov S.E., Ratiev A.P., Egiazaryan K.A.
Computed Tomography vs Computer Modeling for Comparison and Evaluation of Anatomical Features of the Radial Head.....68

THEORETICAL AND EXPERIMENTAL STUDIES

Bozhkova S.A., Gadzhimagomedov M.Sh., Gordina E.M., Antipov A.P., Vaganov G.V., Yudin V.E.
Experimental Validation of Antimicrobial Drug Combinations for Bone Cement Impregnation.....76

Maiborodin I.V., Maiborodina V.I., Sheplev B.V., Sharkeev Yu.P., Sedelnikova M.B., Pavlov V.V., Bazlov V.A., Anastasieva E.A., Efimenko M.V., Kirilova I.A., Korytkin A.A.
Morphological Assessment of Osseointegration of Titanium Implants with Ag- and Zn-Containing Calcium Phosphate Coatings.....85

CASE REPORTS

Gerasimov S.A., Morozova E.A.
Hip Microinstability Associated with Subclinical Femoroacetabular Impingement in a Ballet Dancer: A Case Report 98

Belov M.V., Rassamakhin S.V., Belova K.Yu., Gordzheladze Kh.G., Vedeneev Yu.M.
Simultaneous Bilateral Fracture of the Femoral Neck in a Senile Patient: A Case Report 106

Skrebtsov V.V., Protsko V.G., Skrebtsov A.V., Tamoev S.K., Kuznetsov V.V.
Patient-Specific Bilateral Talus Replacement: A Case Report 116

NEW TECHNIQUES IN TRAUMATOLOGY AND ORTHOPEDICS

Osnach S.A., Protsko V.G., Obolenskiy V.N., Vinogradov V.A., Kuznetsov V.V., Tamoev S.K.
Method of Tibiocalcaneal Arthrodesis for a Total Defect of the Talus in Patients with Charcot Neuroarthropathy.....125

REVIEWS

Tashtanov B.R., Rajfeld M.A., Vasyukov V.N., Pavlov V.V., Korytkin A.A.
Feasibility of Vibration Arthrometry in Hip Arthroplasty: A Review 133

Kamenskiy A.D., Donkina A.I., Parakhin Yu.V., Kovtun O.G., Parshikov M.V.
Role of Gene Polymorphisms in the Development of Aseptic Loosening of Knee and Hip Prostheses: A Review 144

OBITUARIES

Viktor I. Karptsov 157

СОДЕРЖАНИЕ

КЛИНИЧЕСКИЕ ИССЛЕДОВАНИЯ

Микайлов И.М., Тихилов Р.М., Григорьев П.В.
Оценка эффективности первичного онкологического эндопротезирования коленного сустава при опухолевом поражении дистального отдела бедренной кости.....5

Бортулёв П.И., Баскаева Т.В., Познович М.С., Барсуков Д.Б., Поздникин И.Ю., Рустамов А.Н.
Сегментарная резекция головки бедренной кости при грубой деформации эпифиза и дисконгруэнтности суставных поверхностей у детей с болезнью Пертеса 20

Федотов П.В., Ковалев Д.В., Николаев Н.С., Михайлов А.С.
Причины и результаты ревизионных вмешательств после эндопротезирования проксимального межфалангового сустава кисти.....34

Наумов Д.Г., Ткач С.Г., Алиев Г.Б., Вишневский А.А., Яблонский П.К.
Хирургическое лечение хронических инфекционных спондилитов шейно-грудного отдела позвоночника 43

Майоров Б.А., Беленький И.Г., Сергеев Г.Д., Ендовицкий И.А., Сергеева М.А., Исаханян Д.А.
Анализ рентгенологической анатомии проксимального отдела бедренной кости после интрамедуллярного остеосинтеза переломов вертельной зоны.....55

Самохина А.О., Шемяков С.Е., Ратьев А.П., Егиазарян К.А.
Сравнение и оценка анатомических особенностей строения головки лучевой кости человека при компьютерной томографии и компьютерном моделировании.....68

ТЕОРЕТИЧЕСКИЕ И ЭКСПЕРИМЕНТАЛЬНЫЕ ИССЛЕДОВАНИЯ

Божкова С.А., Гаджимагомедов М.Ш., Гордина Е.М., Антипов А.П., Ваганов Г.В., Юдин В.Е.
Экспериментальное обоснование комбинаций антимикробных препаратов для импрегнации костного цемента 76

Майбородин И.В., Майбородина В.И., Шеплев Б.В., Шаркеев Ю.П., Седельникова М.Б., Павлов В.В., Базлов В.А., Анастасиева Е.А., Ефименко М.В., Кирилова И.А., Корыткин А.А.
Морфологическая оценка остеоинтеграции титановых имплантатов с Ag- и Zn-содержащими кальций-фосфатными покрытиями 85

СЛУЧАИ ИЗ ПРАКТИКИ

Герасимов С.А., Морозова Е.А.
Микронестабильность тазобедренного сустава на фоне субклинического фемороацетабулярного импинджмента у артиста балета: клинический случай 98

Белов М.В., Рассамахин С.В., Белова К.Ю., Горджеладзе Х.Г., Веденеев Ю.М.
Одномоментный двусторонний перелом шеек бедренных костей у пациентки старческого возраста: клинический случай 106

Скребцов В.В., Процко В.Г., Скребцов А.В., Тамоев С.К., Кузнецов В.В.
Индивидуальное эндопротезирование таранных костей обеих стоп: клинический случай.....116

НОВЫЕ ТЕХНОЛОГИИ В ТРАВМАТОЛОГИИ И ОРТОПЕДИИ

Оснач С.А., Процко В.Г., Оболенский В.Н., Виноградов В.А., Кузнецов В.В., Тамоев С.К.
Способ пяточно-большеберцового артродеза при тотальном дефекте таранной кости у больных с нейроостеоартропатией Шарко 125

ОБЗОРЫ

Таштанов Б.Р., Райфельд М.А., Васюков В.Н., Павлов В.В., Корыткин А.А.
Возможности акустической артрометрии в эндопротезировании тазобедренного сустава: обзор литературы 133

Каменский А.Д., Донькина А.И., Парахин Ю.В., Ковтун О.Г., Паршиков М.В.
Роль генных полиморфизмов в развитии асептической нестабильности эндопротезов коленных и тазобедренных суставов: обзор литературы.....144

НЕКРОЛОГ

Карпцов Виктор Иванович.....157

Original article
https://doi.org/10.17816/2311-2905-17679

Efficacy Evaluation of Primary Oncological Knee Arthroplasty in Patients with Tumor Involvement of the Distal Femur

Ilkin M. Mikailov [1,2], Rashid M. Tikhilov [1], Petr V. Grigoriev [1]

[1] *Vreden National Medical Research Center of Traumatology and Orthopedics, St. Petersburg, Russia*
[2] *N.I. Pirogov Clinic of High Medical Technologies, Saint Petersburg State University, St. Petersburg, Russia*

Abstract

The aim of the study was to determine the factors influencing functional outcomes and the likelihood of mechanical and infectious complications in patients with tumor involvement of the distal femur who underwent primary oncological knee arthroplasty.

Methods. We analyzed the treatment results of 227 patients who underwent primary oncological knee arthroplasty for tumor involvement of the distal femur between 2003 and 2018. Functional outcomes were assessed using the MSTS scale at the 12-month follow-up, while mechanical and infectious complications were evaluated according to the ISOLS classification. We also examined the factors affecting these outcomes.

Results. Various types of complications occurred after an average period of 70.5 months in 70 (30.8%) patients: infection (type IV) — 16 cases (7.1%); prosthesis failure (type III) — 13 (5.7%); instability of prosthetic components (type II) — 41 (18.1%). Active drainage did not affect the risk of infectious complications but significantly reduced postoperative hospital stay ($p<0.001$). Patients weighing more than 90 kg had a statistically significant increase in the risk of construct failure ($p = 0.044$). The use of rotating platform prostheses significantly reduced the risk of component failure ($p = 0.016$). When anatomical femoral stems and rotating platform prostheses were used, there was a significant reduction in the risks of component instability ($p<0.001$). The type of fixation did not increase the risk of mechanical complications ($p = 0.860$). Utilization of a thin cement mantle decreased the risk of prosthesis instability by 5.1 times compared to standard cementation techniques, with statistically significant differences in odds ratios. The median function of the knee joint, as measured by the MSTS scale, was 80%. Patients operated through the subvastus approach demonstrated the best joint function ($p<0.001$). At the 60-month follow-up, overall prosthesis survival rates ranged from 80 to 100%. However, at 125 months, the leading prostheses were Stryker (92.9%), MUTARS (71.8%), and Biomet (69.1%).

Conclusions. Rotating-hinge endoprostheses showed optimal performance in reducing the risks of mechanical complications and increasing a construct lifespan. It is essential to use anatomically shaped stems when installing the femoral component. The choice of fixation method does not influence survival rate or stability of the component. It does, however, allow surgeons to take an individualized approach based on the patient's weight, age, and bone condition. The medial subvastus approach offers the most favorable conditions for restoring knee joint function.

Keywords: oncological knee arthroplasty, cemented fixation, cementless fixation, fixed hinge, rotating hinge, surgical approach.

Cite as: Mikailov I.M., Tikhilov R.M., Grigoriev P.V. Efficacy Evaluation of Primary Oncological Knee Arthroplasty in Patients with Tumor Involvement of the Distal Femur. *Traumatology and Orthopedics of Russia*. 2025;31(1):5-19. (In Russian). https://doi.org/10.17816/2311-2905-17679.

Ilkin M. Mikailov; e-mail: mim17@mail.ru

Submitted: 17.02.2025. Accepted: 28.02.2025. Published online: 12.03.2025.

© Mikailov I.M., Tikhilov R.M., Grigoriev P.V., 2025

Научная статья
УДК 616.718.46-006-089.844
https://doi.org/10.17816/2311-2905-17679

Оценка эффективности первичного онкологического эндопротезирования коленного сустава при опухолевом поражении дистального отдела бедренной кости

И.М. Микайлов [1,2], Р.М. Тихилов [1], П.В. Григорьев [1]

[1] *ФГБУ «Национальный медицинский исследовательский центр травматологии и ортопедии им. Р.Р. Вредена» Минздрава России, г. Санкт-Петербург, Россия*

[2] *Клиника высоких медицинских технологий им. Н.И. Пирогова ФГБОУ ВО «Санкт-Петербургский государственный университет», г. Санкт-Петербург, Россия*

Реферат

Цель исследования — определить факторы, влияющие на функциональные результаты и вероятность механических и инфекционных осложнений у пациентов с опухолевым поражением дистального отдела бедренной кости, перенесших первичное онкологическое эндопротезирование коленного сустава.

Материал и методы. Выполнен ретроспективный анализ результатов лечения 227 пациентов, которым в период с 2003 по 2018 г. проводилось первичное онкологическое эндопротезирование коленного сустава по поводу опухолевого поражения дистального отдела бедренной кости. Оценивали функциональные результаты по шкале MSTS через 12 мес., механические и инфекционные осложнения по классификации ISOLS, а также факторы, оказывающие на них влияние.

Результаты. Различные виды осложнений со средним сроком их развития 70,5 мес. были выявлены у 70 (30,8%) пациентов: инфекция (тип IV) — 16 (7,1%); разрушение эндопротеза (тип III) — 13 (5,7%); нестабильность компонентов эндопротеза (тип II) — 41 (18,1%). Использование активного дренирования не повлияло на риск развития инфекционных осложнений, но позволило уменьшить послеоперационный койко-день (p<0,001). При весе пациента более 90 кг повышались риски разрушения конструкции (p = 0,044). Использование эндопротезов с ротационной платформой снижало риски разрушения компонентов эндопротеза (p = 0,016). При использовании анатомических бедренных ножек и протезов с ротационной платформой отмечалось значимое снижение рисков формирования нестабильности компонентов (p<0,001). Вид фиксации компонентов не влиял на частоту механических осложнений (p = 0,860). Использование тонкой цементной мантии позволило снизить в 5,1 раза риски развития нестабильности эндопротеза по сравнению со стандартной техникой цементирования, различия шансов были статистически значимыми. Медиана функции коленного сустава по шкале MSTS составила 80%. Наилучшую функцию сустава продемонстрировали пациенты, прооперированные из внутреннего доступа subvastus (p<0,001). На сроке наблюдения 60 мес. общая выживаемость эндопротезов варьировалась от 80 до 100%. Спустя 125 мес. явными лидерами были эндопротезы фирм Stryker (92,9%), MUTARS (71,8%) и Biomet (69,1%).

Заключение. Наименьшие риски механических осложнений и повышение сроков выживаемости конструкции наблюдались при имплантации эндопротезов с наличием ротации в шарнирном механизме. Обязательным правилом установки бедренного компонента следует считать использование ножек анатомической формы. Выбор вида фиксации компонента не влияет на его выживаемость и стабильность, но является опцией, которая дает возможность хирургу осуществлять индивидуальный подход в зависимости от веса, возраста и состояния кости пациента. Наиболее благоприятные условия для восстановления функции коленного сустава обеспечивает использование медиального доступа subvastus.

Ключевые слова: онкологическое эндопротезирование коленного сустава, цементная фиксация, бесцементная фиксация, ротационный шарнир, фиксированный шарнир, хирургический доступ.

Для цитирования: Микайлов И.М., Тихилов Р.М., Григорьев П.В. Оценка эффективности первичного онкологического эндопротезирования коленного сустава при опухолевом поражении дистального отдела бедренной кости. *Травматология и ортопедия России*. 2025;31(1):5-19. https://doi.org/10.17816/2311-2905-17679.

Микайлов Илкин Мугадасович; e-mail: mim17@mail.ru

Рукопись получена: 17.02.2025. Рукопись одобрена: 28.02.2025. Статья опубликована онлайн: 12.03.2025.

© Микайлов И.М., Тихилов Р.М., Григорьев П.В., 2025

INTRODUCTION

Oncological arthroplasty is the primary surgical method for treating bone tumors of the knee joint. This approach not only allows for tumor removal but also restores joint function and limb weight-bearing capacity [1, 2].

In the early stages of orthopedic oncology, the increasing number of arthroplasties was accompanied by a high rate of oncological complications, as well as challenges related to implant quality, the lack of understanding its optimal design, and the absence of a proven implantation technique. These factors naturally led to a high rate of various complications and controversial functional outcomes [2, 3].

Alongside advances in systemic and pharmacological cancer therapy, the development of new technologies and materials used in modern prostheses has significantly improved the effectiveness and safety of this method [4, 5, 6].

The active development of oncological arthroplasty has led to key advancements in this field, including the implementation of modular systems, the possibility of both cemented and cementless fixation, variations in the length, shape, curvature, and surface texture of the stems, and the refinement of the different types of hinge mechanisms from fully constrained hinge designs to modern rotating prostheses that allow for knee joint rotation, as well as the development of patient-specific components using 3D printing. All these innovations have been developed to increase prosthesis survival and functional outcomes [1, 7, 8, 9].

Among the advantages of the prostheses with a rotating-hinge mechanism are their improved anatomical compatibility, prevention of component instability by lowering the stress at the bone-implant interface, and the relatively low rate of mechanical complications associated with prosthetic failure. Some authors report statistically significantly better functional outcomes in patients who received rotating knee prostheses. However, multi-center studies and meta-analyses generally do not reveal statistically significant differences in prosthetic survival based on the presence of rotating platforms, while fully constrained prostheses are often more cost-effective [4, 10, 11, 12, 13].

The comparison of different fixation methods and their impact on mechanical complication rates and prosthetic survival has shown that, when proper cementation techniques are followed, the rate of complications related to prosthetic instability is comparable to that of cementless fixation. However, many authors note that cementless fixation offers better 10-year survival rates (cemented: 45-75%, cementless: 65-90%) [14, 15, 16, 17, 18].

As the survival rate of oncological knee prostheses has increased, long-term operational characteristics have become more apparent. E. Carlisle et al. have highlighted weak points in prosthetic design that have become evident during extended follow-up. One of such drawbacks is the fracture of GMRS cementless stems with a diameter of 11 mm or less. Consequently, for patients with narrow femoral canals, the authors recommend cemented fixation with a minimal cement mantle thickness as an alternative [19].

The optimal cement mantle thickness for diaphyseal fixation components (stems) remains an open question. Excessive cement mantles are objectively considered a significant risk factor for the instability of oncological knee prosthesis [9]. Many prosthetic manufacturers recommend a thickness of 2-3 mm as a standard, which most surgeons strive to follow. However, Y. Numata et al., in their study on the so-called “French paradox”, suggest that an ultrathin cement mantle (≤1 mm) can achieve good prosthetic survival outcomes [20].

Even a stable, structurally intact prosthesis cannot ensure good knee joint function if the patient has a limited range of motion or quadriceps muscle atrophy. These factors inevitably lead to gait disturbances, lameness, increased mechanical stress on the prosthesis, and ultimately reduced implant survival [21].

Despite the growing number of publications on oncological knee prostheses, study results vary significantly. The choice between cemented and cementless fixation, the effectiveness of rotating-hinge mechanisms, and strategies for optimizing postoperative functional recovery still remain relevant questions [22, 23, 24, 25].

To address these issues, we conducted a retrospective study focusing on patients with

tumors of the distal femur, as this patient group is at the highest risk for mechanical complications, particularly aseptic prosthetic loosening and failure.

The aim of the study was to identify factors influencing functional outcomes and the probability of mechanical and infectious complications in patients with distal femoral tumors who had undergone primary oncological knee arthroplasty.

METHODS

During 2000-2024 more than 500 primary oncological knee arthroplasties have been performed at our center. Given the long observation period and incomplete data on each patient necessary for study group formation, we established the following *inclusion criteria*:

– patients who underwent operation for the bone tumor of the distal femur (primary benign and malignant tumors, secondary bone metastases);

– a minimum follow-up period of 60 months after the initial surgical treatment;

– availability of complete clinical data necessary for study objectives (diagnosis, prosthesis type, surgical approach, fixation method, and functional outcomes).

Exclusion criteria:

– patients with oncological disease progression in the form of local recurrences or metastatic spread, as the evaluation of these complications was outside the scope of the study;

– patients operated with the use of non-standard techniques or patient-specific prostheses from unknown manufacturers (Vorontsov method with the use of a molded cemented articulating spacer, revision constrained knee prostheses using massive structural allografts);

– patients who received short femoral stems (<10 cm).

We identified five patients with severe knee extension contractures (range of motion limited to 10-20°), classified as Type I complications according to the ISOLS classification [26]. These contractures were caused by improper tibial component positioning or violation of rehabilitation protocols due to individual circumstances. All five patients subsequently underwent revision procedures, including arthrotomy and debridement or tibial tuberosity osteotomy with its proximal transposition. Since these cases showed no correlation between negative outcomes and prosthetic design and were too few for statistical analysis, they were excluded from the study.

A total of 227 patients who underwent primary oncological knee arthroplasty for distal femoral tumors between 2003 and 2018 were included in the retrospective study.

The following parameters were analyzed:

– functional outcomes based on the MSTS score at 12 months [27];

– mechanical and infectious complications according to the ISOLS classification (Type I – soft tissue failure; Type II – aseptic loosening; Type III – structural failure; Type IV – periprosthetic infection; Type V – tumor progression with contamination of prosthesis) [26];

– factors influencing complications: surgical approach, resection extent, patient weight, use of drains, prosthesis model, fixation type, presence of rotating platform, stem shape and diameter.

Knee arthroplasty was performed for various tumor types: 51 cases (22.5%) involved primary malignant neoplasms, 162 cases (71.4%) involved locally aggressive benign tumors, and 14 cases (6.2%) involved secondary metastatic lesions.

Among patients included, 50.2% (n = 114) were female and 49.8% (n = 113) were male. The median follow-up period was 79 months [67.5-99.5], (min – 12, max – 176).

Categorical variables describing the study group are presented in Table 1, while quantitative variables are presented in Table 2.

Patients with cemented fixation components (168 cases, 74%) were divided into two groups based on cementing technique. An ultrathin cement mantle (≤1 mm) was used in 91 cases (54.2%), while the standard technique (2-3 mm mantle) was applied in 77 cases (45.8%). The impact of cement mantle thickness on complication rates and prosthetic survival was assessed.

To evaluate the effect of drains on the risk of infection, a group of 133 patients with rotating-hinge prostheses was analyzed: 48 cases (36.1%) had no active drainage, with only joint aspiration performed, 85 cases (63.9%) had drains left in place for 2-5 days postoperatively.

Table 1

Descriptive statistics for categorical variables of the study group

Variable	Category	Absolute	%	95% CI
Stem shape	Anatomical	183	80.6	74.9-85.5
	Straight	44	19.4	14.5-25.1
Type of fixation	Cementless	59	26.0	20.4-32.2
	Cemented	168	74.0	67.8-79.6
Rotating platform	Absence	67	70.5	64.1-76.3
	Presence	160	29.5	23.7-35.9
Approach	Lateral	62	27.3	21.6-33.6
	Medial parapatellar	94	41.4	34.9-48.1
	Medial subvastus	71	31.3	25.3-37.7

Table 2

Descriptive statistics for quantitative variables of the study group

Variable	Me	Q_1-Q_3	n	min	max
Age, years	45.00	36.00-56.00	227	19.00	82.00
Weight, kg	79.00	72.50-88.00	227	45.00	110.00
Resection extent, cm	14.00	12.00-15.00	227	7.00	28.00
Stem diameter, mm	14.00	13.00-15.00	227	10.00	17.00
Onset time of complications, months	70.50	42.00-93.75	70	12.00	144.00
Postoperative length of hospital stay, d	10	7.00-12.00	133	5	18

When assessing functional outcomes, the type of surgical approach was taken into account: lateral – 62 (27.3%), internal parapatellar – 94 (41.4%), and medial subvastus – 71 (31.3%). Additionally, the limitation of active extension and the range of motion in the knee joint were evaluated.

The following oncological prosthetic systems were implanted: Biomet OSS (121 cases, 53.3%), LINC (20 cases, 8.8%), MUTARS (29 cases, 12.8%), ProSpon (1 case, 0.4%), Stryker (37 cases, 16.3%), and Phoenix (19 cases, 8.4%).

Statistical analysis

Statistical analysis was performed using the Windows OS and the Microsoft Excel and StatTech 4.7.2 (StatTech, Russia) software.

For descriptive statistics, data were presented as percentages. In all groups, the median (Me) was used as the measure of central tendency, while the lower (Q_1) and upper (Q_3) quartiles [25-75% interquartile range] were used as the measure of dispersion. Categorical data were described with absolute values and percentage proportions; 95% confidence intervals (95% CI) for proportions were calculated using the Clopper-Pearson method. The comparison of two groups by a quantitative variable with a non-normal distribution was performed using the Mann-Whitney U test. The comparison of the frequency characteristics of qualitative variables was conducted using nonparametric methods: the χ^2 test, Yates' χ^2 test, and Fisher's exact test. A predictive model describing the dependence of a quantitative variable on factors was developed using linear regression. The direction and strength of the correlation between two quantitative variables were assessed using Spearman's rank correlation coefficient (for non-normally distributed data). Survival analysis was conducted using the Kaplan-Meier estimator. Statistical significance was set at $p<0.05$. To ensure completeness of description and ease of interpretation and comparison, quantitative indicators across different study subgroups were presented in the form of box-and-whisker plots.

RESULTS

Various types of complications, with an average onset time of 70.5 months, were identified in 70 patients (30.8%). Depending on the type of complication, they were distributed as follows: infection (Type IV) – 16 cases (7.1%), with a median onset time of 20.5 months; prosthetic failure (Type III) – 13 cases (5.7%), Me = 71 months; and prosthesis instability (Type II) – 41 cases (18.1%), Me = 84 months.

The analysis of the probability of developing infectious complications did not reveal any significant associations with an oncological diagnosis (p = 0.399), patient age (p = 0.36), resection extent (p = 0.106), the presence of drainage (p = 1.000), prosthesis fixation type (p = 1.000), or the presence of a rotating platform (p = 0.361). The only factor that showed a statistically significant influence on the occurrence of infectious complications was patient weight (p = 0.017).

To assess the discriminatory ability of weight as the predictor of complications, a ROC analysis was performed, with the resulting curve shown in Figure 1.

The analysis of model sensitivity and specificity is presented in Figure 2.

Weight was a statistically significant predictor of infectious complications (AUC = 0.682; 95% CI: 0.531-0.832, p = 0.017). The cut-off point for weight corresponding to the highest Youden index was 81 kg. Infectious complications were predicted for patients with a weight equal to or greater than this threshold. The sensitivity and specificity of the resulting predictive model were 81.2% and 57.3%, respectively.

Although the use of active drainage did not affect the risk of infectious complications, it significantly reduced the postoperative length of hospital stay (p<0.001, Mann-Whitney U test) (Figure 3).

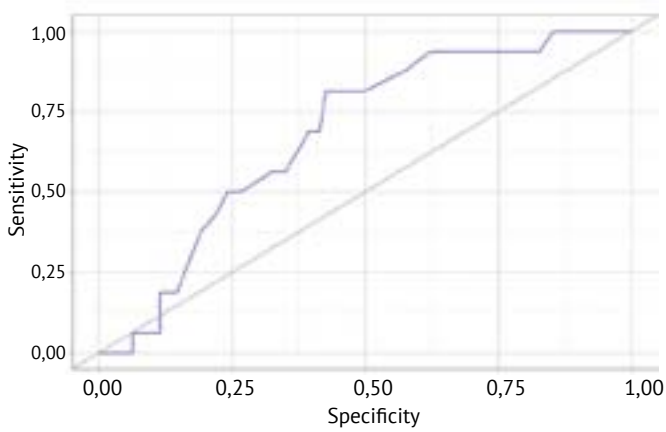

Figure 1. ROC curve characterizing the discriminatory ability of weight in predicting the risks of infectious complications

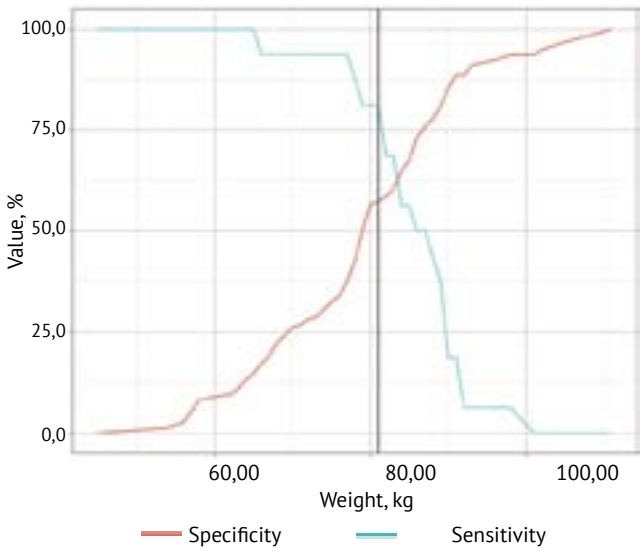

Figure 2. Dependence of sensitivity and specificity of the model on threshold values of estimated probability for complication development

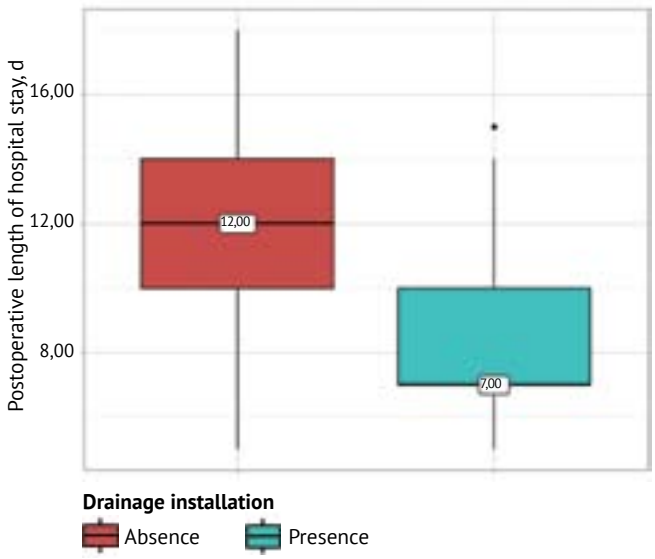

Figure 3. Postoperative length of hospital stay depending on the installation of active drainage

All patients with deep periprosthetic infection underwent two-stage revision knee arthroplasty.

Type III complications, according to the ISOLS classification, included stem fractures in 3 cases and hinge mechanism failure in 10 cases. No bone fractures unrelated to prosthetic component instability were observed in the study group. All cases of bone perforation by prosthetic components were classified as Type II complications.

We analyzed the influence of quantitative and categorical factors on the probability of developing Type III complications. The results are presented in Tables 3 and 4.

According to the obtained data, the risk of complications related to structural failure showed a statistically significant association with patient weight (p = 0.044). However, no statistically significant differences were found when comparing the extent of resection and stem diameter (p = 0.613 and p = 0.085, respectively) (both Mann-Whitney U test).

ROC analysis was performed to assess the discriminatory ability of weight as the predictor of complications, with the resulting curve shown in Figure 4.

Weight was a statistically significant predictor of Type III complications (AUC = 0.668; 95% CI: 0.501-0.834, p = 0.044). The cut-off point for weight corresponding to the highest Youden index was 90 kg. Complications of this type were predicted for patients with a weight equal to or greater than this threshold. The sensitivity and specificity of the predictive model were 46.2% and 85.4%, respectively.

Based on the obtained data, the use of prostheses with a rotating platform significantly reduced the risk of prosthetic component failure (p = 0.016), whereas the type of fixation did not show statistically significant differences (p = 0.743) (Fisher's exact test).

We also analyzed the factors influencing the development of complications associated with component instability (Type II) (Tables 5 and 6).

Table 3

Influence of quantitative factors on the probability of developing Type III complications

Factor	Category	Complications			p
		Me	Q_1-Q_3	n	
Weight, kg	Absence	78.00	69.00-86.00	157	0.044*
	Presence	87.00	74.00-98.00	13	
Resection extent, cm	Absence	14.00	12.00-15.00	157	0.613
	Presence	15.00	10.00-15.00	13	
Stem diameter, mm	Absence	14.00	13.00-15.00	157	0.085
	Presence	14.00	14.00-15.00	13	

* — differences are statistically significant (p<0.05).

Table 4

Influence of categorical factors on the probability of developing Type III complications

Factor	Category	Complications, n (%)		p
		absence	presence	
Rotating platform	Presence	123 (95.3)	6 (4.7)	0.016*
	Absence	34 (82.9)	7 (17.1)	
Type of fixation	Cementless	40 (90.9)	4 (9.1)	0.743
	Cemented	117 (92.9)	9 (7.1)	

* — differences are statistically significant (p<0.05).

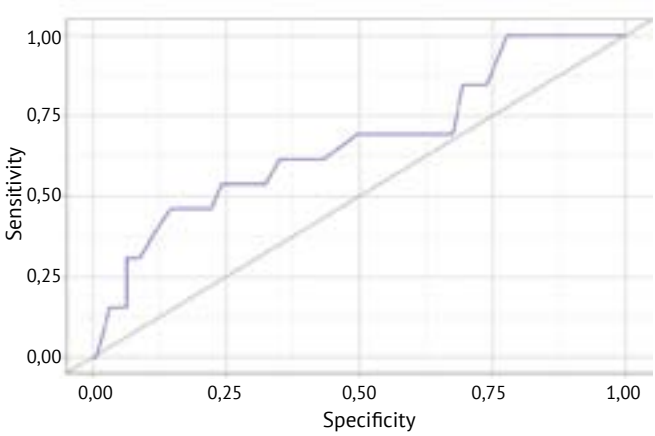

Figure 4. ROC curve characterizing the discriminatory ability of weight in predicting type III complications

Drawing from the presented data, statistically significant differences were observed when anatomical femoral stems and prostheses with a rotating platform were used, both of which reduced the risk of component instability (p<0.001, p<0.001, respectively) (Fisher's exact test, Pearson's χ^2 test). The use of cemented versus cementless fixation did not show statistically significant differences (p = 0.860) (Pearson's χ^2 test).

According to the presented table, statistically significant differences were found when analyzing stem diameter (p<0.001) (Mann-Whitney U test). However, patient weight and the extent of resection did not show statistically significant differences in relation to the presence or absence of Type II complications (p = 0.108, p = 0.657, respectively) (both Mann-Whitney U test).

ROC analysis was performed to assess the discriminatory ability of stem diameter as a predictor of complications, with the resulting curve shown in Figure 5.

Stem diameter was a statistically significant predictor of knee prosthesis instability (AUC = 0.836; 95% CI: 0.778-0.894, p<0.001). The cut-off point for stem diameter corresponding to the highest Youden index was 13 mm. Complications were predicted for stem diameters below this value. The sensitivity and specificity of the resulting predictive model were 65.9% and 98.1%, respectively.

Table 5

Influence of categorical factors on the probability of developing Type II complications

Factor	Category	Complications, n (%)		p
		absence	presence	
Stem shape	Anatomical	154 (92.8)	12 (7.2)	<0.001*
	Straight	3 (9.4)	29 (90.6)	
Rotating platform	Presence	123 (86.0)	20 (14.0)	<0.001*
	Absence	34 (61.8)	21 (38.2)	
Type of fixation	Cementless	40 (78.4)	11 (21.6)	0.860
	Cemented	117 (79.6)	30 (20.4)	

* — differences are statistically significant (p<0.05).

Table 6

Influence of quantitative factors on the probability of developing Type II complications

Factor	Category	Complications			p
		Me	Q_1-Q_3	n	
Weight, kg	Absence	78.00	69.00-86.00	157	0.108
	Presence	83.00	73.00-91.00	41	
Resection extent, cm	Absence	14.00	12.00-15.00	157	0.657
	Presence	14.00	14.00-15.00	41	
Stem diameter, mm	Absence	14.00	13.00-15.00	157	<0.001*
	Presence	12.00	12.00-13.00	41	

* — differences are statistically significant (p<0.05).

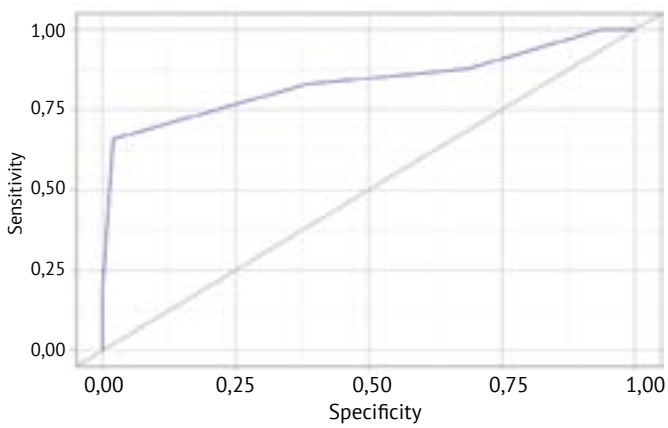

Figure 5. ROC curve characterizing the discriminatory influence of stem diameter on predicting prosthesis instability

To determine the optimal cementing technique for the femoral component, we analyzed the risk of instability based on the use of an ultrathin cement mantle (Figure 6). According to the obtained data, statistically significant differences were identified (p<0.001) (Pearson's χ^2 test).

The odds of complications in the group of patients using the thin mantle technique were 5.1 times lower compared to the group where the standard cementing technique was used. The differences in odds were statistically significant (OR = 0.196; 95% CI: 0.080-0.480).

The median value of knee joint function, assessed using the MSTS questionnaire at 12 months post-surgery, was 80% [76.7-86.7] (min – 67.7%; max – 96.7%). The median range of motion was 90° [90-110] (min – 35°, max – 120°). The limitation of active extension was observed in 61 patients (26.9%).

We analyzed the impact of limited active extension on knee joint function using the MSTS questionnaire (Figure 7). The limitation of active extension significantly reduced knee joint function (p<0.001) (Mann-Whitney U test).

The correlation analysis of the relationship between joint function and range of motion revealed a significant positive correlation. According to our data, for every 1° increase in range of motion, joint function improved by 0.257%. The obtained model explains 34.9% of the observed variance (Figure 8).

When comparing joint function based on the surgical approach, statistically significant differences were found (p<0.001) (Kruskal-Wallis test). The best joint function was observed in patients who underwent operation using the medial subvastus approach (p<0.001). However, it is worth noting that the lateral approach also had a statistically significantly better effect on joint function compared to the medial parapatellar approach (p<0.001) (Figure 9).

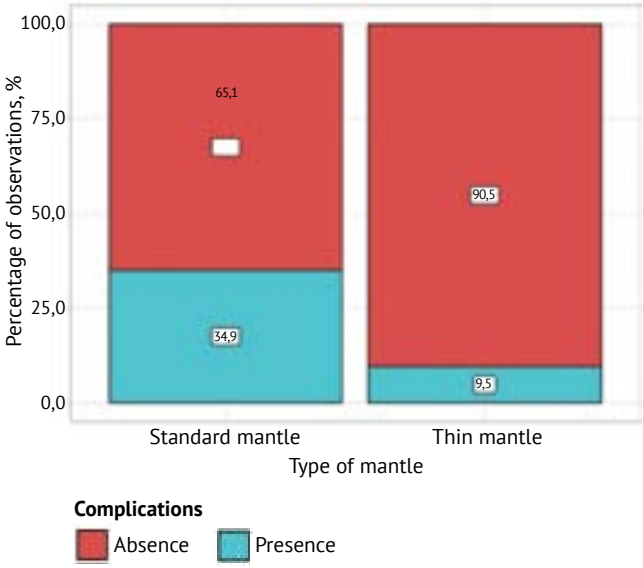

Figure 6. Proportion of type II complications depending on the cement mantle thickness

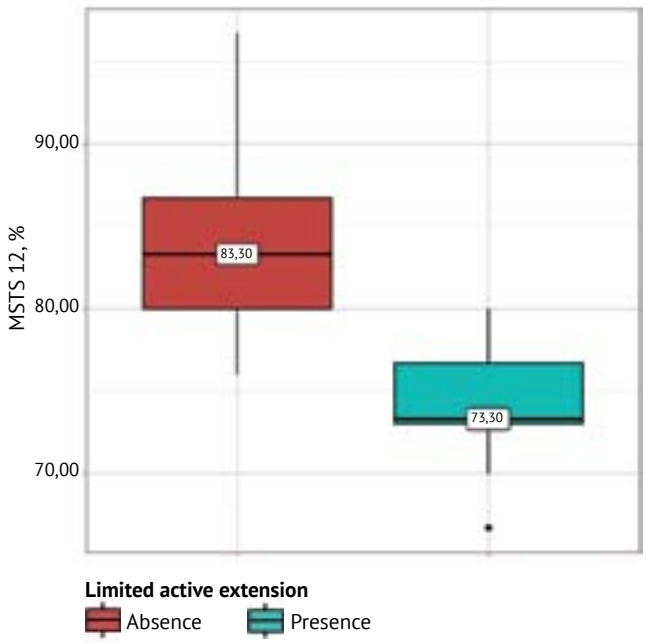

Figure 7. Joint function scores on the MSTS scale depending on the presence of limited active extension

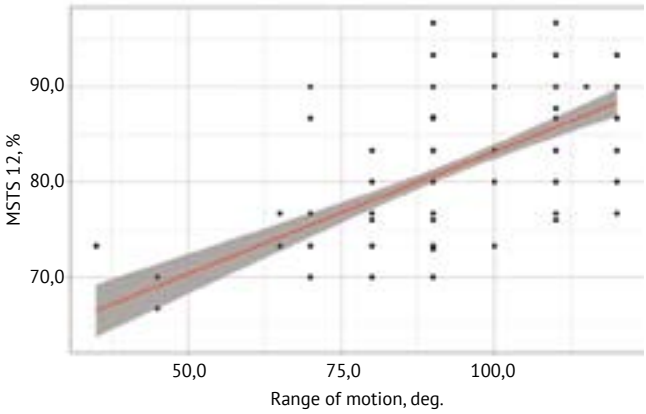

Figure 8. Regression function graph showing the dependence of MSTS scale function on the range of motion at 12 months postop

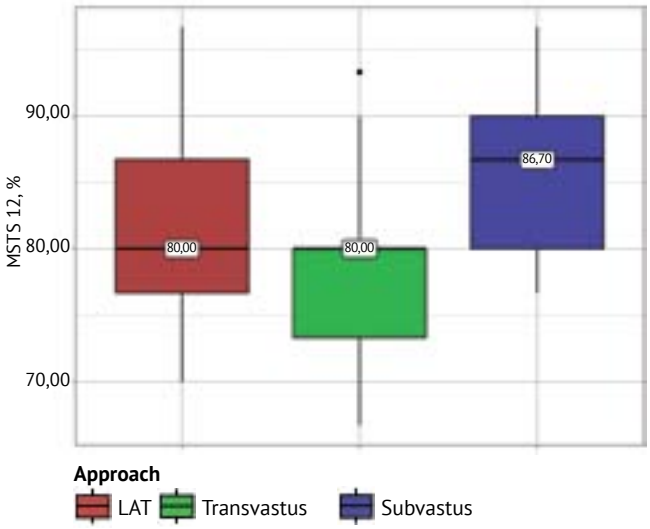

Figure 9. Joint function scores on the MSTS scale depending on the surgical approach

We also identified significant differences when evaluating the impact of the surgical approach on the limitation of active extension and range of motion (Figures 10 and 11).

The use of the medial subvastus approach statistically significantly reduced the probability of the limitation of active extension in the operated knee ($p<0.001$) (Pearson's χ^2 test).

When assessing the range of motion based on the surgical approach, statistically significant differences were found ($p = 0.006$) (Kruskal-Wallis test).

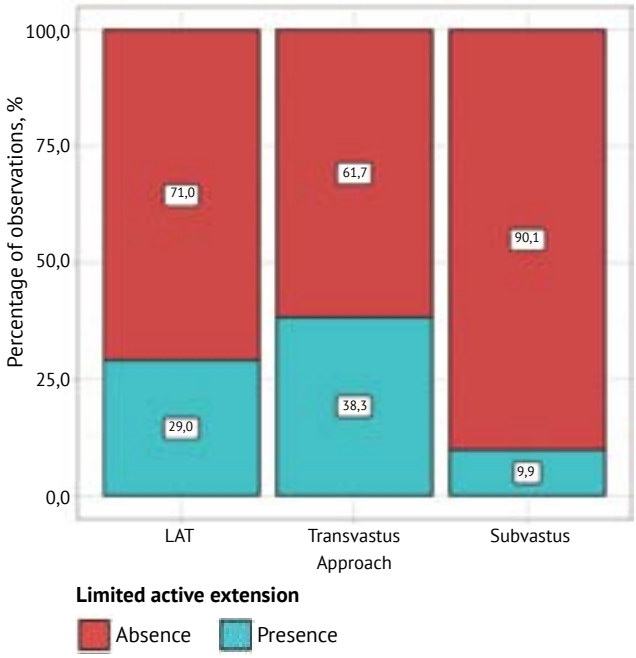

Figure 10. Limitation of active extension depending on the surgical approach

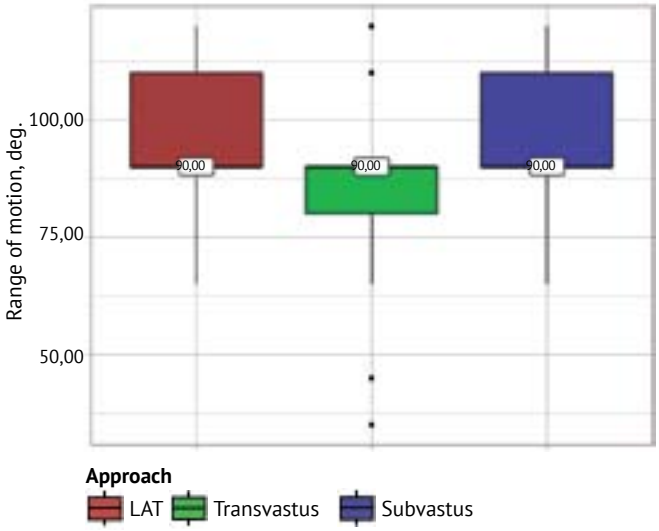

Figure 11. Range of motion depending on the surgical approach

Both the lateral and medial subvastus approaches were more favorable for preserving knee joint range of motion compared to the medial parapatellar approach. However, no statistically significant differences were found between the lateral and medial subvastus approaches ($p = 0.952$) (Mann-Whitney U test).

An interesting observation was that when performing a comparative analysis of the impact of the lateral and medial subvastus approaches on functional outcomes and the limitation of active extension in the group of patients who underwent surgery with prostheses without a rotating platform, no statistically significant differences were found between the two approaches (p = 0.620) (Mann-Whitney U test) (p = 0.398, respectively) (Fisher's exact test).

The results obtained from the assessment of implant survival based on the presence of a rotating platform, fixation type, and prosthesis model are presented in Figures 12, 13, and 14.

Differences in overall survival, assessed using the likelihood ratio test, were statistically significant (p<0.001).

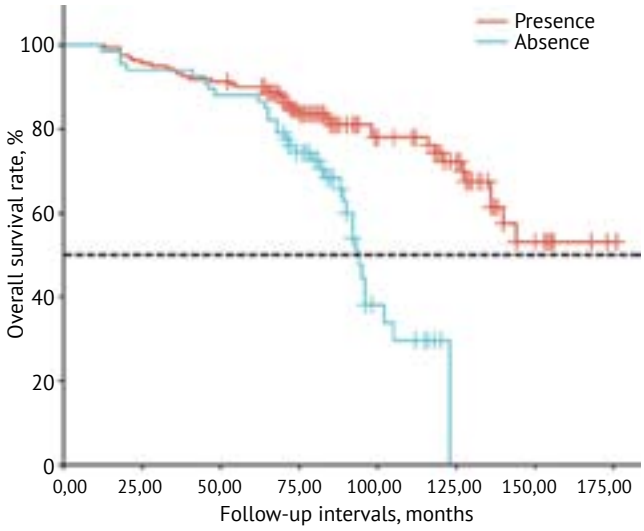

Figure 12. Overall survival curve of endoprostheses depending on the presence of a rotating platform

When evaluating the relationship between overall prosthesis survival and the studied factors using Cox regression, the following proportional hazards model was obtained:

$$h_i(t) = h_0(t) \times \exp(1.092 \times X),$$

where $h_i(t)$ is the predicted instantaneous risk of complication for the i-th observation (in %), $h_0(t)$ is the baseline instantaneous risk of complication for a given time t, X represents the absence of rotating platform.

The risk of complications in patients who underwent operation with prostheses without rotating platform was 2.982 times higher (p<0.001).

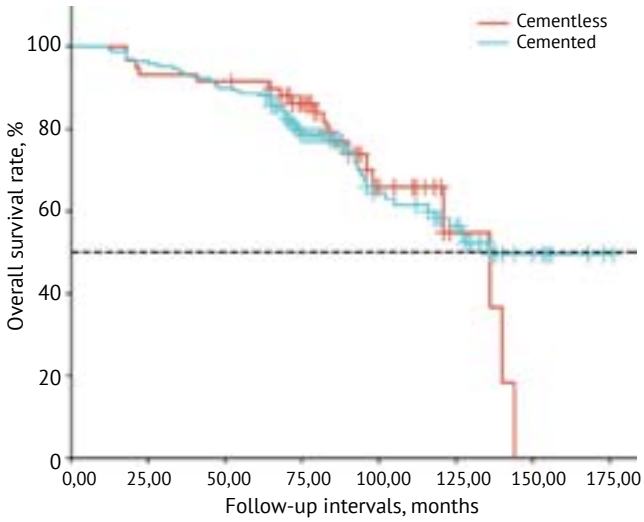

Figure 13. Overall survival curve of endoprostheses depending on the type of fixation (cemented, cementless)

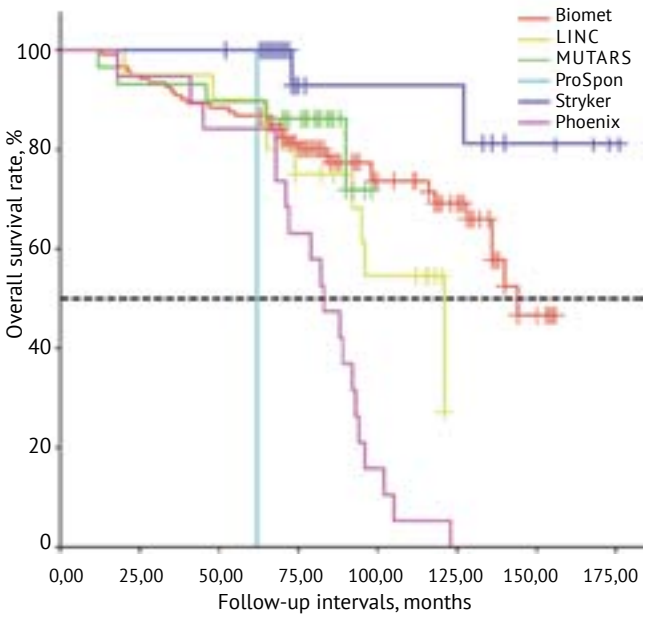

Figure 14. Overall survival curve depending on the manufacturer of endoprosthesis

The analysis showed that the median prosthesis survival time was 136.00 months from the start of observation in both the cementless and cemented fixation groups (95% CI: 98.00-144.00 months and 95% CI: 116.00–∞ months, respectively). No statistically significant differences were found.

All prostheses demonstrated good survival rates at 60 months, ranging from 80 to 100%.

However, at 125 months, the clear leaders were the prostheses from the companies Stryker (92.9%), MUTARS (71.8%), and Biomet (69.1%).

DISCUSSION

According to our data, patient weight had a statistically significant impact on the risk of periprosthetic infections and component failure. A critical threshold was identified at a body weight exceeding 90 kg, which is consistent with the findings of other authors [9]. Therefore, patients should be advised to control their weight in the postoperative period. The use of oncological knee prostheses with a rotating platform in the hinge mechanism significantly influenced several important parameters. We identified a statistically significant reduction in the incidence of Type II ($p<0.001$) and Type III ($p = 0.016$) complications. Additionally, this factor positively affected prosthesis survival ($p<0.001$). Similar results were obtained in a study by G.J. Myers et al. However, in their research, the authors compared the impact of different hinge mechanisms on implant stability and survival using hybrid fixation prostheses, emphasizing this aspect in their conclusions [11]. Such implants were not used in our study.

A noteworthy feature of the Biomet OSS rotating platform is the absence of a bumper preventing hyperextension in the knee joint, which results in increased load on the anterior section of the mobile-bearing insert. Consequently, this leads to accelerated wear, negatively impacting long-term prosthesis survival, its 10-year survival rate, while only slightly lower, was still inferior to that of a modern system without a rotating platform (MUTARS – 71.8% vs Biomet – 69.1%). Similar complications, including bumper (polyethylene bushing) failure in the rotating mechanism of the Zimmer Segmental implant, were noted by I. Barrientos-Ruiz et al., who observed this problem in three patients at mid-term follow-up. Clinically, this presented as excessive knee extension and functional impairment [28].

Based on our results, in addition to the presence of rotating-hinge mechanism, the shape and diameter of the femoral stem significantly influenced prosthesis stability. The implantation of anatomically shaped stems with a diameter greater than 13 mm substantially reduced the risk of Type II complications according to the ISOLS classification. Findings similar to ours were reported by P. Piakong et al., who observed no aseptic loosening in patients with cemented stems of at least 13 mm in diameter, provided the bone resorption area at the component interface did not exceed 20% of the contact surface [25]. However, it is worth noting the study by A.V. Sokolovsky et al., which analyzed data from 1.292 patients and found no correlation between early or late aseptic loosening after primary and revision arthroplasty and stem diameter [9].

An analysis of the impact of the type of fixation (cemented vs cementless) on complication risk showed no statistically significant differences for Type II ($p = 0.860$) or Type III ($p = 0.743$) complications according to the ISOLS classification. Fixation type also did not affect prosthesis survival. These findings are consistent with results from other studies [14, 15, 22].

At the same time, our proposed cementing technique using a thin mantle significantly reduced the risk of prosthesis instability compared to the standard technique ($p<0.001$). The most critical factor in this regard is the pressure exerted by the stem on the cement during insertion into the canal. Thus, the thinner the planned mantle, the greater the pressure on the cement, enhancing its integration into the bone and ensuring even distribution. One more key factor is the safe polymerization temperature, as lower temperatures reduce the risk of osteonecrosis. J.P. Little et al. reported that with a cement mantle thickness of up to 1 mm, the maximum temperature reached only 32.7°C [29].

As expected, limited active knee extension and reduced range of motion significantly affected functional outcomes. We identified a correlation between these limitations and the surgical approach used. The most favorable approach for achieving optimal functional recovery was the medial subvastus approach ($p<0.001$). However, our findings showed no statistically significant difference in functional outcomes between the lateral and medial subvastus approaches in patients with non-rotating platform prostheses, suggesting that both approaches can be effectively used in clinical practice if the prosthesis is appropriately selected. This is particularly important for cases where preoperative biopsy was performed via the lateral approach.

Limitations

The limitation of our retrospective study was the uneven distribution of patients across the groups based on the prosthetic models used. This was due to the inability of a single center to collect data on all implant designs used. Nevertheless, the substantial total number of cases, extended follow-up duration, and completeness of the data, which allowed for an assessment of key aspects such as hinge mechanisms, fixation methods, and surgical techniques, enabled us to address the primary research questions.

CONCLUSIONS

Based on the results of this retrospective study, prostheses with rotating-hinge mechanisms demonstrated optimal performance in terms of reducing mechanical complication risks and extending implant survival. The use of anatomically shaped femoral stems should be considered a mandatory principle of implantation. The choice of fixation method does not impact implant survival or stability but rather serves as an option that allows surgeons to tailor their approach according to the patient's weight, age, and bone condition. The medial subvastus approach provides the best conditions for knee function restoration.

A promising direction for future research in this field is fostering collaboration among leading specialists in our country and performing multicenter studies. Such efforts would facilitate the accumulation of a larger database on the survival and performance characteristics of modern prosthetic models. Based on this knowledge and experience, the development and production of a domestically manufactured oncological knee prosthesis may become feasible.

DISCLAIMERS

Author contribution

Mikailov I.M. — study concept and design, statistical data processing, drafting the manuscript.

Tikhilov R.M. — scientific guidance, editing the manuscript.

Grigoriev P.V. — data analysis and interpretation, editing the manuscript.

All authors have read and approved the final version of the manuscript of the article. All authors agree to bear responsibility for all aspects of the study to ensure proper consideration and resolution of all possible issues related to the correctness and reliability of any part of the work.

Funding source. This study was not supported by any external sources of funding.

Disclosure competing interests. The authors declare that they have no competing interests.

Ethics approval. Not applicable.

Consent for publication. Not required.

REFERENCES

1. Pala E., Trovarelli G., Angelini A., Maraldi M., Berizzi A., Ruggieri P. Megaprosthesis of the knee in tumor and revision surgery. *Acta Biomed.* 2017;88(2S):129-138. doi: 10.23750/abm.v88i2-S.6523.
2. Heisel C., Kinkel S., Bernd L., Ewerbeck V. Megaprostheses for the treatment of malignant bone tumours of the lower limbs. *Int Orthop.* 2006;30(6):452-457. doi: 10.1007/s00264-006-0207-7.
3. Sokolovskii V.A., Sokolovskii A.V., Tararykova A.A., Fedorova A.V., Bludov A.B. Long-term oncological results of patients with primary and metastatic tumors of the musculoskeletal system who underwent arthroplasty. *Bone and soft tissue sarcomas, tumors of the skin*. 2022;14(4):33-44. (In Russian). doi: 10.17650/2782-3687-2022-14-4-33-44.
4. Pala E., Henderson E.R., Calabrò T., Angelini A., Abati C.N., Trovarelli G. et al. Survival of current production tumor endoprostheses: complications, functional results, and a comparative statistical analysis. *J Surg Oncol.* 2013;108(6):403-408. doi: 10.1002/jso.23414.
5. Henderson E.R., Groundland J.S., Pala E., Dennis J.A., Wooten R., Cheong D. et al. Failure mode classification for tumor endoprostheses: retrospective review of five institutions and a literature review. *J Bone Joint Surg Am*. 2011;93(5):418-429. doi: 10.2106/JBJS.J.00834.
6. Capanna R., Scoccianti G., Frenos F., Vilardi A., Beltrami G., Campanacci D.A. What was the survival of megaprostheses in lower limb reconstructions after tumor resections? *Clin Orthop Relat Res.* 2015;473(3): 820-830. doi: 10.1007/s11999-014-3736-1.
7. Kurilchik A.A., Ivanov V.E., Starodubtsev A.L., Zubarev A.L., Aliev M.D. Types of surgery for cancer treatment using 3D-printed implants. *Bone and soft tissue sarcomas, tumors of the skin*. 2022;14(3):11-19. (In Russian). doi: 10.17650/2219-4614-2022-14-3-11-19.
8. Agaev D.K., Sushentcov E.A., Sofronov D.I., Valiev A.K., Musaev E.R., Khaylenko V.A. et al. The use of computer modeling and 3D-technologies in oncoorthopedia. Literature review. *Bone and soft tissue sarcomas, tumors of the skin*. 2019;11(4):5-16. (In Russian).
9. Sokolovskii A.V., Sokolovskii V.A., Bludov A.B., Fedorova A.V., Agaev D.K., Valiev A.K. Long-term results and modern principles of prevention and treatment patients with endoprosthesis aseptic instability in oncology. *Bone and soft tissue sarcomas, tumors of the skin*. 2022;14(1):11-24. (In Russian). doi: 10.17650/2782-3687-2022-14-1-11-24.

10. Ruggieri P., Mavrogenis A.F., Pala E., Abdel-Mota'al M., Mercuri M. Long term results of fixed-hinge megaprostheses in limb salvage for malignancy. *Knee*. 2012;19(5):543-549. doi: 10.1016/j.knee.2011.08.003.
11. Myers G.J., Abudu A.T., Carter S.R., Tillman R.M., Grimer R.J. Endoprosthetic replacement of the distal femur for bone tumours: long-term results. *J Bone Joint Surg Br*. 2007;89(4):521-526. doi: 10.1302/0301-620X.89B4.18631.
12. Bus M.P., van de Sande M.A., Fiocco M., Schaap G.R., Bramer J.A., Dijkstra P.D. What Are the Long-term Results of MUTARS® Modular Endoprostheses for Reconstruction of Tumor Resection of the Distal Femur and Proximal Tibia? *Clin Orthop Relat Res*. 2017;475(3):708-718. doi: 10.1007/s11999-015-4644-8.
13. Gosheger G., Gebert C., Ahrens H., Streitbuerger A., Winkelmann W., Hardes J. Endoprosthetic reconstruction in 250 patients with sarcoma. *Clin Orthop Relat Res*. 2006;450:164-171. doi: 10.1097/01.blo.0000223978.36831.39.
14. Pala E., Trovarelli G., Calabrò T., Angelini A., Abati C.N., Ruggieri P. Survival of modern knee tumor megaprostheses: failures, functional results, and a comparative statistical analysis. *Clin Orthop Relat Res*. 2015;473(3):891-899. doi: 10.1007/s11999-014-3699-2.
15. Darwich A., Jovanovic A., Dally F.J., Abd El Hai A., Baumgärtner T., Assaf E. et al. Cemented versus Cementless Stem Fixation in Revision Total Knee Arthroplasty: A Systematic Review and Meta-Analysis. *Antibiotics (Basel)*. 2023;12(11):1633. doi: 10.3390/antibiotics12111633.
16. Wang C., Pfitzner T., von Roth P., Mayr H.O., Sostheim M., Hube R. Fixation of stem in revision of total knee arthroplasty: cemented versus cementless – a meta-analysis. *Knee Surg Sports Traumatol Arthrosc*. 2016;24(10):3200-3211. doi: 10.1007/s00167-015-3820-4.
17. Piakong P., Kiatisevi P., Yau R., Trovarelli G., Lam Y.L., Joyce D. et al. What Is the 10-year Survivorship of Cemented Distal Femoral Endoprostheses for Tumor Reconstructions and What Radiographic Features Are Associated with Survival? *Clin Orthop Relat Res*. 2020;478(11):2573-2581. doi: 10.1097/CORR.0000000000001336.
18. Geiger E.J., Arnold M.T., Hart C.M., Greig D., Trikha R., Sekimura T. et al. What Is the Long-term Survivorship of Primary and Revision Cemented Distal Femoral Replacements for Limb Salvage of Patients With Sarcoma? *Clin Orthop Relat Res*. 2023;481(3):460-471. doi: 10.1097/CORR.0000000000002333.
19. Carlisle E., Steadman P., Lowe M., Rowell P., Sommerville S. What Factors Are Associated With Stem Breakage in Distal Femoral Endoprosthetic Replacements Undertaken for Primary Bone Tumors? *Clin Orthop Relat Res*. 2023;481(11):2214-2220. doi: 10.1097/CORR.0000000000002746.
20. Numata Y., Kaneuji A., Kerboull L., Takahashi E., Ichiseki T., Fukui K. et al. Biomechanical behaviour of a French femoral component with thin cement mantle: The 'French paradox' may not be a paradox after all. *Bone Joint Res*. 2018;7(7):485-493. doi: 10.1302/2046-3758.77.BJR-2017-0288.R2.
21. Jover-Jorge N., González-Rojo P., Amaya-Valero J.V., Baixuali-García F., Calva-Ceinós C., Angulo-Sánchez M.Á. et al. Evaluating functional outcomes and quality of life in musculoskeletal tumor patients with distal femoral megaprostheses: a case-control study. *World J Surg Oncol*. 2024;22(1):341. doi: 10.1186/s12957-024-03627-8.
22. Pala E., Mavrogenis A.F., Angelini A., Henderson E.R., Douglas Letson G., Ruggieri P. Cemented versus cementless endoprostheses for lower limb salvage surgery. *J BUON*. 2013;18(2):496-503.
23. Li Y., Sun Y., Shan H.C., Niu X.H. Comparative Analysis of Early Follow-up of Biologic Fixation and Cemented Stem Fixation for Femoral Tumor Prosthesis. *Orthop Surg*. 2019;11(3):451-459. doi: 10.1111/os.12483.
24. Zhang C., Hu J., Zhu K., Cai T., Ma X. Survival, complications and functional outcomes of cemented megaprostheses for high-grade osteosarcoma around the knee. *Int Orthop*. 2018;42(4):927-938. doi: 10.1007/s00264-018-3770-9.
25. Piakong P., Kiatisevi P., Yau R., Trovarelli G., Lam Y.L., Joyce D. et al. What Is the 10-year Survivorship of Cemented Distal Femoral Endoprostheses for Tumor Reconstructions and What Radiographic Features Are Associated with Survival? *Clin Orthop Relat Res*. 2020;478(11):2573-2581. doi: 10.1097/CORR.0000000000001336.
26. Enneking W.F., Dunham W., Gebhardt M.C., Malawer M., Pritchard D.J. A system for the functional evaluation of reconstructive procedures after surgical treatment of tumors of the musculoskeletal system. *Clin Orthop Relat Res*. 1993;(286):241-246.
27. Henderson E.R., O'Connor M.I., Ruggieri P., Windhager R., Funovics P.T., Gibbons C.L. et al. Classification of failure of limb salvage after reconstructive surgery for bone tumours: a modified system Including biological and expandable reconstructions. *Bone Joint J*. 2014;96-B(11):1436-1440. doi: 10.1302/0301-620X.96B11.34747.
28. Barrientos-Ruiz I., Ortiz-Cruz E.J., Peleteiro-Pensado M., Merino-Rueda R. Early Mechanical Failure of a Tumoral Endoprosthesic Rotating Hinge in the Knee: Does Bumper Wear Contribute to Hyperextension Failure? *Clin Orthop Relat Res*. 2019;477(12):2718-2725. doi: 10.1097/CORR.0000000000000949.
29. Little J.P., Gray H.A., Murray D.W., Beard D.J., Gill H.S. Thermal effects of cement mantle thickness for hip resurfacing. *J Arthroplasty*. 2008;23(3):454-458. doi: 10.1016/j.arth.2007.02.015.

Authors' information

✉ *Ilkin M. Mikailov* — Cand. Sci. (Med.)
Address: 8, Akademika Baykova st., St. Petersburg, 195427, Russia
https://orcid.org/0000-0002-1631-0463
e-mail: mim17@mail.ru

Rashid M. Tikhilov — Dr. Sci. (Med.), Professor
https://orcid.org/0000-0003-0733-2414
e-mail: rtikhilov@gmail.com

Petr V. Grigoriev — Cand. Sci. (Med.)
https://orcid.org/0000-0003-2622-4478
e-mail: maddoc_pvg@mail.ru

Original article
https://doi.org/10.17816/2311-2905-17645

Femoral Head Reduction Osteotomy for the Treatment of Severe Femoral Head Deformities and Articular Incongruity in Children with Perthes Disease

Pavel I. Bortulev, Tamila V. Baskaeva, Makhmud S. Poznovich, Dmitry B. Barsukov, Ivan Yu. Pozdnikin, Arslan N. Rustamov

H. Turner National Medical Research Center for Children's Orthopedics and Trauma Surgery, St. Petersburg, Russia

Abstract

Background. Lack of adequate treatment for children with Perthes disease leads to the formation of severe femoral head deformity with articular surfaces incongruity, followed by the development of femoroacetabular impingement and early hip osteoarthritis. To date, femoral head reduction osteotomy is the most effective treatment option for such patients. However, the results of its performance have been discussed in only a few case-control studies with small sample sizes in both international and domestic literature.

The aim of the study was to evaluate the effectiveness and safety of femoral head reduction osteotomy and to analyze the further development of the hip joint in children operated for severe femoral head deformity due to Perthes disease.

Methods. We have analyzed preoperative and postoperative results of clinical and radiological examination of 20 patients (20 hip joints) aged 8 to 12 years with deformed Perthes femoral head and articular surfaces incongruity. Femoral head reduction osteotomy was performed in all patients.

Results. A radical proximal femoral reconstruction has led to significant improvement in the shape of the proximal femur with improved head sphericity and restoration of articular congruence. However, at the 6- to 12-month follow-up, some patients, primarily those with progressive lateral acetabular rim deformity, exhibited a decrease in the intraoperatively achieved Wiberg angle, an increase in the percentage of femoral head extrusion from the acetabulum, and varying degrees of Shenton line disruption.

Conclusions. Performing femoral head reduction osteotomy with correct surgical technique is an effective reconstructive technique for the treatment of children with a severe saddle-shaped deformity of the femoral head and articular surfaces incongruity. In patients with Tönnis and Sharp angles exceeding the upper limit of the physiological norm, due to the formation of secondary subluxation, it is advisable to simultaneously perform femoral head reduction osteotomy and triple/periacetabular pelvic osteotomy. This treatment option should be chosen only after a critical analysis of potential risks.

Keywords: children, Legg-Calve-Perthes disease, saddle-shaped deformity, incongruity, femoral head reduction osteotomy, hip subluxation.

Cite as: Bortulev P.I., Baskaeva T.V., Poznovich M.S., Barsukov D.B., Pozdnikin I.Yu., Rustamov A.N. Femoral Head Reduction Osteotomy for the Treatment of Severe Femoral Head Deformities and Articular Incongruity in Children with Perthes Disease. *Traumatology and Orthopedics of Russia.* 2025;31(1):20-33. (In Russian). https://doi.org/10.17816/2311-2905-17645.

✉ *Pavel I. Bortulev*; e-mail: pavel.bortulev@yandex.ru

Submitted: 02.12.2024. Accepted: 06.02.2025. Published online: 10.02.2025.

© Bortulev P.I., Baskaeva T.V., Poznovich M.S., Barsukov D.B., Pozdnikin I.Yu., Rustamov A.N., 2025

Научная статья
УДК 616.718.41-021.4-089-053.2
https://doi.org/10.17816/2311-2905-17645

Сегментарная резекция головки бедренной кости при грубой деформации эпифиза и дисконгруэнтности суставных поверхностей у детей с болезнью Пертеса

П.И. Бортулёв, Т.В. Баскаева, М.С. Познович, Д.Б. Барсуков, И.Ю. Поздникин, А.Н. Рустамов

ФГБУ «Национальный медицинский исследовательский центр детской травматологии и ортопедии им. Г.И. Турнера» Минздрава России, г. Санкт-Петербург, Россия

Реферат

Актуальность. Отсутствие адекватного лечения детей с болезнью Пертеса приводит к формированию грубой деформации головки с дисконгруэнтностью суставных поверхностей с последующим развитием феморо-ацетабулярного импинджмента и раннего коксартроза. В настоящее время у данной категории пациентов наибольшей эффективностью обладает сегментарная резекция головки бедренной кости. Однако результаты ее выполнения в мировой и отечественной литературе освещены в единичных публикациях с дизайном «случай — контроль» и небольшим количеством пациентов.

Цель исследования — оценить эффективность и безопасность выполнения сегментарной резекции головки бедренной кости, а также динамику дальнейшего развития тазобедренного сустава на основании анализа результатов хирургического лечения детей с грубой деформацией головки бедренной кости при болезни Пертеса.

Материал и методы. Проведен анализ результатов клинического и лучевого методов исследования 20 пациентов (20 тазобедренных сустава) в возрасте от 8 до 12 лет с грубой деформацией головки бедренной кости и дисконгруэнтностью суставных поверхностей при болезни Пертеса до и после оперативного лечения. Всем пациентам выполнялась сегментарная резекция головки бедренной кости.

Результаты. Радикальная реконструкция проксимального отдела бедренной кости привела к значительному улучшению его формы, улучшению сферичности головки и восстановлению конгруэнтности. Вместе с тем на сроке наблюдения от 6 до 12 мес. у пациентов с имеющейся исходно хоть и не выраженной, но прогрессирующей деформацией латерального края вертлужной впадины, отмечалось уменьшение достигнутых интраоперационно значений угла Wiberg, увеличение процента экструзии головки бедренной кости из вертлужной впадины, а также нарушение непрерывности линии Shenton различной выраженности.

Заключение. Выполнение сегментарной резекции головки бедренной кости с соблюдением корректной хирургической техники является безопасной и эффективной реконструктивной методикой лечения детей с грубой «седловидной» деформацией головки бедра и дисконгруэнтностью суставных поверхностей. У пациентов со значениями углов Tönnis и Sharp, превышающими верхнюю границу среднефизиологической нормы, ввиду формирования вторичного подвывиха целесообразно симультанно выполнять сегментарную резекцию головки бедренной кости и тройную/периацетабулярную остеотомию таза после проведения критического анализа возможных рисков.

Ключевые слова: дети, болезнь Легга – Кальве – Пертеса, седловидная деформация, дисконгруэнтность, сегментарная резекция головки бедренной кости, подвывих бедра.

Для цитирования: Бортулёв П.И., Баскаева Т.В., Познович М.С., Барсуков Д.Б., Поздникин И.Ю., Рустамов А.Н. Сегментарная резекция головки бедренной кости при грубой деформации эпифиза и дисконгруэнтности суставных поверхностей у детей с болезнью Пертеса. *Травматология и ортопедия России*. 2025;31(1):20-33. https://doi.org/10.17816/2311-2905-17645.

Бортулёв Павел Игоревич; e-mail: pavel.bortulev@yandex.ru

Рукопись получена: 02.12.2024. Рукопись одобрена: 06.02.2025. Статья опубликована онлайн: 10.02.2025.

© Бортулёв П.И., Баскаева Т.В., Познович М.С., Барсуков Д.Б., Поздникин И.Ю., Рустамов А.Н., 2025

INTRODUCTION

Perthes disease, historically considered an osteochondropathy, is now classified as an idiopathic avascular necrosis of the femoral head in children [1]. Although the etiology of the disease has been extensively studied, it remains not fully clear. Though the primary hypothesis suggests a multifactorial origin, several theories have been proposed, including mechanical, genetic, and systemic risk factors [2, 3, 4, 5]. According to various authors, the incidence ranges from 0.4 to 29.0 per 100,000 children per year [6, 7, 8]. The disease typically manifests between the ages of 3 and 12 years, most commonly between 5 and 7 years. Boys are affected up to five times more frequently than girls, and in 76-90% of cases, the disease is unilateral [9, 10]. The disruption of blood supply to the femoral epiphysis is the underlying cause of the disease, while genetic and other factors may predispose to its development [11]. Currently, the gold standard for treating children with Perthes disease is containment therapy, aimed at preventing femoral head deformity. This can be achieved either conservatively (using plaster casts or orthopedic braces depending on the child's age) or through reconstructive surgery [12, 13, 14, 15, 16].

Without appropriate treatment, children with extensive necrotic focus inevitably develop severe femoral head deformity and articular surface incongruity, leading to adduction contracture, gait disturbances, pain, and ultimately femoroacetabular impingement and early hip osteoarthritis [17, 18, 19, 20, 21].

Surgical treatment in such cases remains challenging, with the optimal correction technique still debated. Its choice largely depends on the severity of the femoral head deformity. The main goals of reconstructive surgery are to eliminate the pathomechanical conflict between the femoral head and acetabular rim, improve the shape of the proximal femoral epiphysis, and restore congruence in the hip joint.

For children with the severe loss of femoral head sphericity (saddle-shaped deformity) and joint surface incongruity, where periarticular osteotomies aimed at primary surgical containment are contraindicated, the most appropriate surgical method is femoral head reduction osteotomy. This technique was first described by M. Leunig and R. Ganz [22] and later detailed in a comprehensive surgical technique report by K.A. Siebenrock et al. [23]. Despite its high effectiveness, femoral head reduction osteotomy has been discussed in only a few case-control studies with small sample sizes in both international and domestic literature. Additionally, some studies suggest that most patients who undergo femoral head reduction osteotomy subsequently require triple pelvic osteotomy due to secondary hip subluxation [23, 24].

The aim of the study was to evaluate the effectiveness and safety of femoral head reduction osteotomy and to analyze the further development of the hip joint in children operated for severe femoral head deformity due to Perthes disease.

METHODS

Study design: a single-center open-label prospective cohort study.

Inclusion criteria: age from 8 to 12 years, severe saddle-shaped femoral head deformity with articular incongruity, no prior hip operations, no neurological or hereditary diseases, voluntary informed consent from legal guardians for participation in the study.

Exclusion criteria: age below 8 or above 12 years, preservation of femoral head sphericity, possibility of achieving primary surgical containment through extra-articular procedures, confirmed neurological or hereditary diseases.

The study included 20 patients (20 hip joints) aged 8-12 years (mean age 10.2±1.1) with severe femoral head deformity and articular incongruity due to Perthes disease.

Clinical examination was held according to standard orthopedic protocols for hip pathology assessment. Comprehensive preoperative evaluation included hip X-ray imaging in AP and axial views, as well as in the abducted position of the lower limbs (to verify the absence of femoral head centration within the acetabulum, indicating articular incongruity), along with computed tomography (CT) and magnetic resonance imaging (MRI) of the hip joints. All images were used to assess the true extent of the femoral head deformity, the condition of the hyaline cartilage, and the positioning of the acetabular rim.

Radiographic parameters assessed included Sharp angle, Tönnis angle, femoral neck-shaft

angle (NSA), articulo-trochanteric distance (ATD), index of sphericity of acetabulum (ISA), index of sphericity of femoral head (ISH), index of congruence of articular surface (ICAS), femoral head extrusion index (FHEI), Wiberg angle, and Shenton line continuity.

CT was used for the further assessment of the proximal femoral epiphyseal deformity and signs of postoperative avascular necrosis.

Surgical technique

Reconstructive operation was performed under combined anesthesia with multimodal analgesia for 48 hours postoperatively. We strictly adhered to the methodology of safe surgical hip dislocation and femoral head reduction osteotomy [22, 23]. With a patient in decubitus position on the healthy side, a skin incision was made, followed by subcutaneous tissue and fascia dissection. After exposing the external hip rotators, a trochanteric slide osteotomy was performed for improved joint capsule visualization. The capsule was then incised in a Z-shaped manner. After transecting the ligamentum teres, the femoral head was dislocated, and a periosteal-capsular-muscular flap containing the main vascular supply (medial femoral circumflex artery branches) was mobilized. Segmental femoral head reduction osteotomy was then performed (Figure 1).

After reducing the femoral head into the acetabulum, radiography of the hip joint was performed in AP and axial views using a C-arm, along with the visual assessment of the range of motion and the evaluation of the position of the acetabular rim. The next stage involved tight closure of the joint capsule, distalization of the greater trochanter to relatively lengthen the femoral neck and achieve satisfactory tension of the gluteus medius muscle, followed by osteosynthesis using two 4.5 mm screws with washers for adequate compression. The wound was sutured in layers, leaving a drain tube at the anterior surface of the hip joint capsule.

Statistical analysis

Statistical analysis was conducted using Excel 2010 and SPSS Statistics v.26. Descriptive statistics included means (M), standard deviations (SD), and median (Me) with the 25th and 75th percentiles (Q_1-Q_3). The Mann-Whitney U test and Wilcoxon test were used for comparisons. Spearmen's rank correlation coefficient (Rs) was used to determine relationship strength ($0.01 \le r \le 0.29$ – weak; $0.30 \le r \le 0.69$ – moderate; $0.70 \le r \le 1.00$ – strong). The value of the coefficient described the direction (positive or negative) of correlation. To assess the degree and type of influence of one variable on another, regression analysis was performed using both linear and quadratic regression models. The proportion of variance explained was evaluated using the coefficient of multiple determination (R^2).

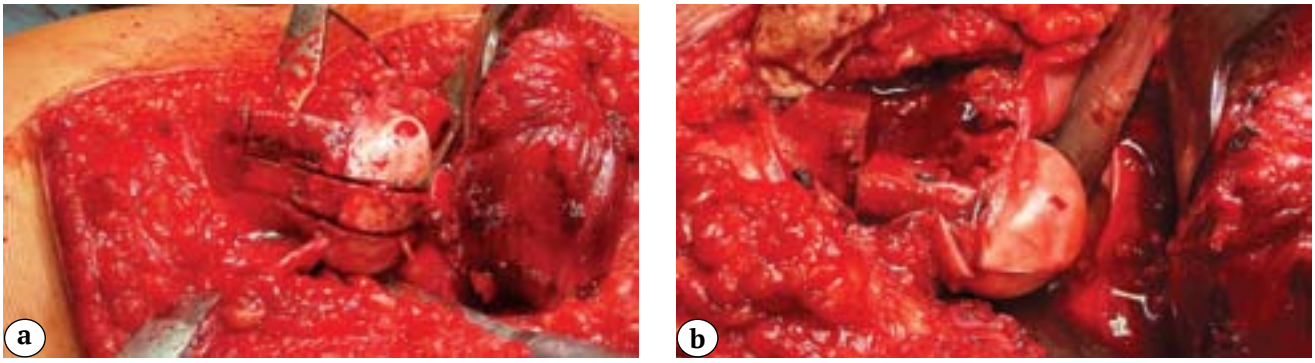

Figure 1. The stages of performing femoral head reduction osteotomy:
a — marking and osteotomy of the preoperatively planned central part of the head and neck; b — fragment adaptation and osteosynthesis with two 3.5 mm screws after removal of the central part of the head and neck

Table 1

Patients' hip goniometry results before surgical reconstruction, deg.

Motion	Range of motion of the affected joint, M±SD, Me [Q_1-Q_3]	Range of motion of the healthy joint, M±SD, Me [Q_1-Q_3]
Flexion	104.3±5.3 105 [100-105]	117±4.6 120 [115-120]
Abduction	5±3.1 5 [5-5]	38±3.4 40 [35-40]
Internal rotation	0.9±2.0 0 [0-0]	22,6±4.0 25 [20-25]
External rotation	48.0±6.4 50 [45-50]	33.0±4.8 35 [30-35]

RESULTS

Upon admission for inpatient treatment, the primary complaint of the patients was limited range of motion in the hip, characterized by an externally rotated position of the affected lower limb with a pronounced limitation of abduction and internal rotation. The results of the conducted goniometry are presented in Table 1.

Statistical analysis of the data presented in Table 1 revealed significant differences ($p<0.05$) in the range of motion between the healthy and affected joints.

The results of the hip joint radiometric assessment are reflected in Table 2.

Table 2

Values of the indices characterizing the radiographic anatomical structure of the femoral and pelvic components of the hip joint, as well as its stability, in children with a deformed Perthes femoral head in comparison with reference values based on the literature

Parameter	Affected side, M±SD, Me [Q_1-Q_3]	Healthy side, M±SD, Me [Q_1-Q_3]	Reference values in children without hip joint pathology [25, 26, 27]
Sharp angle, deg.	50.8±3.2 52 [48.3-53.0]	43.6±2.1 43 [42.3-45.0]	35-50
Tönnis angle, deg.	11.9±2.7 12.5 [9.0-14.8]	7.5±1.0 7 [7-8]	0-10
NSA, deg.	128±3 128.5 [126.3-130.8]	135.5±5.3 136 [135.0-140.0]	125-145
ATD, mm	14±0.9 14 [13.5-14.8]	9.4±9 7.7 [6.2-8.7]	–
ISA	1.0±0.1 1 [0.95-1.10]	0.9±0.1 1 [0.9-1]	0.8-1.2
ISH	1.3±0.1 1.3 [1.2-1.3]	0.8±0.1 0.8 [0.7-0.9]	0.6-1.0
ICAS	0.8±0.1 0.8 [0.7-0.8]	1.3±0.1 1.3 [1.2-1.4]	1.1-1.4
Wiberg angle, deg.	13.4±2 13 [12-15]	28.2±2.1 28 [26.3-30.0]	25-40
FHEI, %	39.9±7.8 40.5 [32.3-45.0]	14.6±2.7 14 [13.0-15.6]	No more than 25%
Shenton line	Disruption no more than 5 mm – 13 patients (65%) Undisrupted – 7 patients (35%)	Undisrupted	Undisrupted

In some patients, a moderately pronounced exceedance of the reference values of Sharp and Tönnis angles was noted, which, in our opinion, is due to prolonged localized pathological pressure of the femoral head on the superolateral section of the acetabulum (Figure 2).

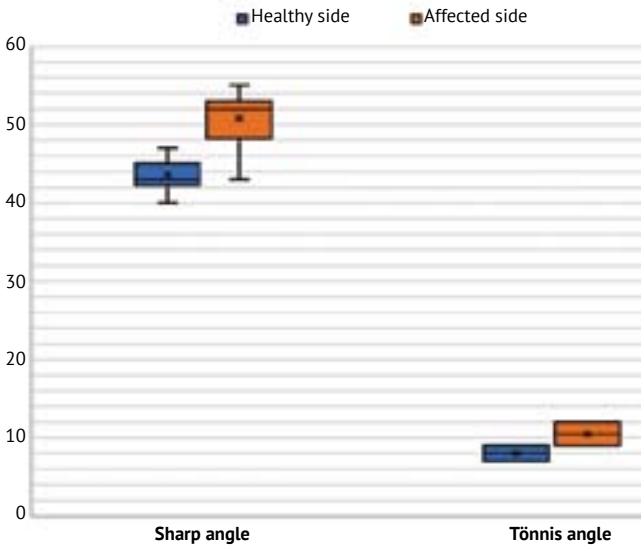

Figure 2. Distribution of Sharp and Tönnis angles values in patients before surgery.
Hereinafter — the medians (a horizontal line inside the shaded area), average values (the"x" symbol inside the shaded area), interquartile range (the shaded area), maximum and minimum values (horizontal lines at the end of the whiskers) are marked

NSA values on the affected side, although lower than those on the healthy side, did not demonstrate statistically significant differences ($p>0.05$). In contrast, ATD values on the affected side were significantly lower ($p<0.05$) compared to those of the contralateral proximal femur. This confirms the severe course of the disease in this patient category, leading to shortening and thickening of the femoral neck with the formation of a high greater trochanter position. In our opinion, these processes are associated with the suppression of the epiphyseal growth plate function and the normal growth function of the greater trochanter. The femoral head sphericity index on the affected side was significantly higher than the corresponding values on the intact side ($p<0.05$), whereas the acetabular sphericity index showed no significant differences ($p>0.05$). At the same time, the formation of severe femoral head deformity leads to the impaired congruence of the articular surfaces, as indicated by ICAS values, which significantly differed ($p<0.05$) from those of the healthy joint. A pronounced decrease in Wiberg angle, combined with an increase in femoral head extrusion from the acetabulum, expressed as a percentage, compared to the corresponding values in the healthy joint ($p<0.05$), can be interpreted as a developed hip subluxation.

In more than half of the patients, a disruption of Shenton line was diagnosed on the affected side. Most authors interpret this as an indication of altered hip joint congruence, manifesting as subluxation or dislocation, which is particularly evident in cases of the hip dysplasia of grades II-IV [28, 29, 30]. At the same time, it should be noted that all patients had X-rays of the hip joints in AP view with the affected limb positioned in external rotation due to the essentially absent range of internal rotation. In this clinical scenario, the disruption of Shenton line is inevitable and, in our opinion, cannot be considered a reliable diagnostic criterion for assessing articular congruence in this patient category.

The conducted correlation analysis revealed strong positive relationships between the values of Tönnis and Sharp angles and the femoral head extrusion index, with correlation coefficients of $\rho = 0.87$ and $\rho = 0.82$, respectively.

The performed regression analysis showed that the coefficient of determination (R^2) for the relationship between the parameters characterizing the anatomical structure of the acetabulum and the femoral head extrusion index exceeded 0.7. There were no significant differences between the linear and quadratic models, which brought the studied parameters closer to linear regression. The approximation is considered good, as more than 70% of the sample can be explained by the regression formula (Figure 3).

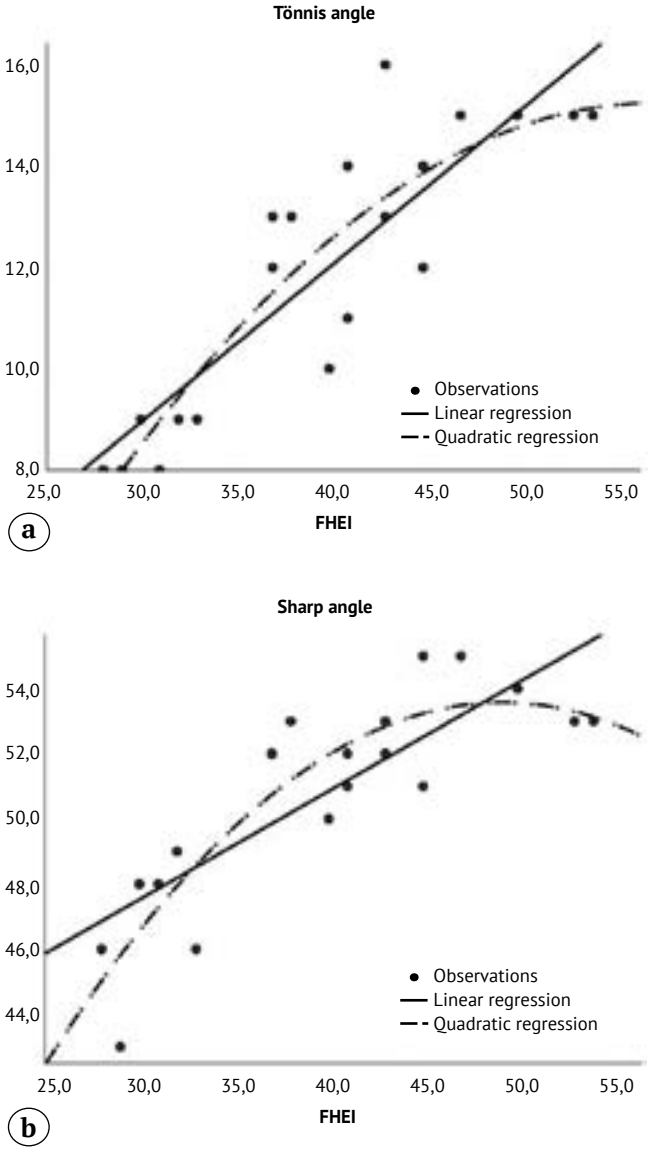

Figure 3. Regression analysis results reflecting the relationship between the indicators that characterize the anatomical structure of the acetabulum and the femoral head extrusion index:
a — between Tönnis angle and FHEI;
b — between Sharp angle and FHEI

Based on the results of the MRI, in addition to confirming the deformation of the cartilage model of the femoral head, we found that in patients with Sharp and Tönnis angle values within the range of normal physiological variation, the acetabular rim was positioned horizontally. In contrast, in patients with Sharp and Tönnis angle values exceeding the upper limit of normal physiological variation, a reverse vertical position of the acetabular rim was observed (Figure 4).

After the surgical reconstruction of the hip joint, all patients underwent comprehensive rehabilitation according to a protocol developed in the clinic [31].

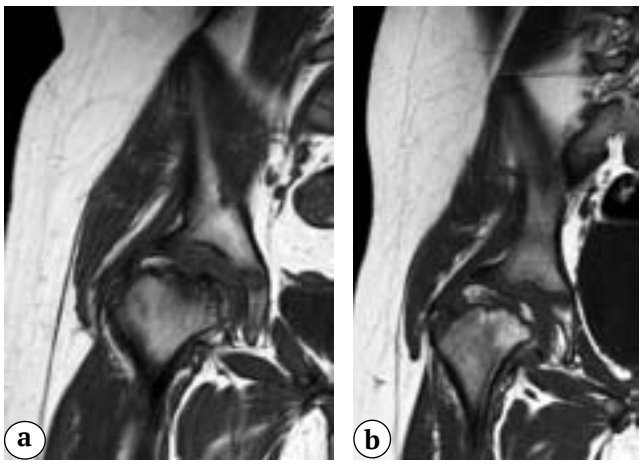

Figure 4. MR image of the acetabular rim position (marked with an arrow) in patients:
a — values of Sharp and Tönnis angles are within the average physiological variation (a horizontal position);
b — values of Sharp and Tönnis angles exceed the upper limit of the average physiological variation (a reverse vertical position)

The outcomes of the surgical reconstruction were evaluated within a follow-up period of 6 to 12 months.

Clinical examination revealed limb shortening on the operated side in all patients, with an average length discrepancy of 1.5±0.3 cm. Goniometric data presented in Table 3 indicate an improvement in the function of the affected hip joint, with a significant increase in abduction and internal rotation range of motion compared to preoperative values ($p<0.05$).

A comparative analysis of the radiological examination results is presented in Table 4. In some patients, Sharp and Tönnis angle values showed negative dynamics, with a more pronounced exceedance of the upper limit of reference values compared to the preoperative measurements (Figure 5).

Table 3

Patients' hip goniometry results after surgical reconstruction, deg.

Motion	Range of motion of the affected joint, M±SD, Me [Q_1-Q_3]	Range of motion of the healthy joint, M±SD, Me [Q_1-Q_3]
Flexion	109.0±4.0 110 [105-115]	117.0±4.6 120 [115-120]
Abduction	26.0±4.4 25 [22.5-30.0]	38.0±3.4 40 [35-40]
Internal rotation	14.8±4.0 15 [10-15]	22.6±4.0 25 [20-25]
External rotation	38.0±4.0 40 [35-40]	33.0±4.8 35 [30-35]

Table 4

Dynamics of changes in the indices characterizing the radiographic anatomical structure of the femoral and pelvic components of the hip joint, as well as its stability, in children after hip reconstruction surgery

Parameter	Time	
	Immediately after surgery, M±SD, Me [Q_1-Q_3]	6-12 moths after surgery, M±SD, Me [Q_1-Q_3]
Sharp angle, deg.	50.8±3.2 52 [48.3-53.0]	52.0±5.2 53 [46.0-56.5]
Tönnis angle, deg.	11.9±2.7 12.5 [9.0-14.8]	14.1±5 14.5 [9-18.6]
NSA, deg.	130.8±2.5 131 [129-132]	131.0±2.4 131 [130-132]
ATD, mm	14±0.9 14 [13.5-14.8]	15.6±2.4 15 [14.0-17.4]
ISA	1.0±0.1 1 [0.95-1.1]	1.00±0.15 1 [0.95-1.10]
ISH	0.74±0.10 0.75 [0.7-0.8]	0.76±0.1 0.76 [0.70-0.83]
ICAS	1.24±0.10 1.3 [1.1-1.4]	1.3±0.1 1.3 [1.1-1.4]
Wiberg angle, deg.	29.2±1.8 29.5 [28-31]	24.4±5.3 25.5 [20.3-28.8]
FHEI, %	21.8±4.2 23 [19.3-25.0]	32±6 31.5 [26.5-36.5]
Shenton line	Undisrupted	Undisrupted – 5 patients (25%) Disruption no more than 5 mm – 4 patients (20%) Disruption more than 5 mm – 11 patients (55%)

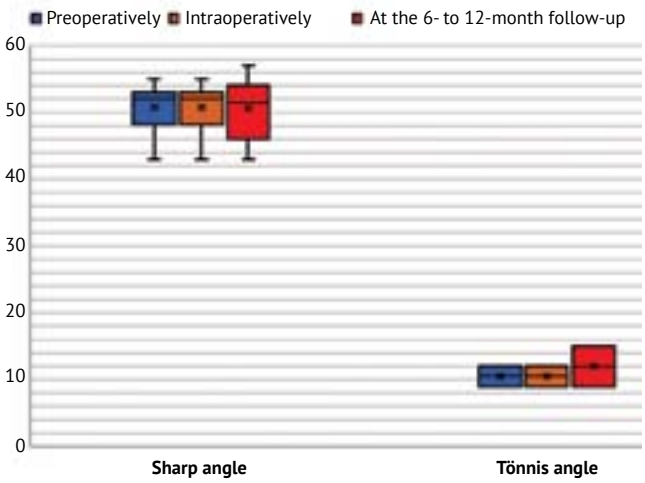

Figure 5. Distribution of Sharp and Tönnis angles values in patients over time

Radical surgical reconstruction led to a slight increase in NSA value compared to preoperative ones ($p>0.05$), which was not the case for other parameters. There was a significant increase in ATD index ($p<0.05$) due to the distalization of the greater trochanter. Despite the observed progression of the lateral acetabular rim deformity in some patients, the acetabular sphericity index remained within normal limits throughout the follow-up period. The values of femoral head sphericity index changed significantly after surgery in all patients, falling within the range of physiological variation. This contributed to the restoration of not only the congruence of the femoral head and acetabular articular surfaces but also the overall stability of the hip joint, as evidenced by ICAS, FHEI, Wiberg angle, and the continuity of Shenton line immediately after surgical reconstruction. However, at the 6- to 12-month follow-up, some patients, primarily those with progressive lateral acetabular rim deformity, exhibited a decrease in the intraoperatively achieved Wiberg angle, an increase in the percentage of femoral head extrusion from the acetabulum, and varying degrees of Shenton line disruption. In our view, these findings indicate the development of secondary hip subluxation, which may necessitate surgical stabilization of the hip joint through a triple pelvic osteotomy (Figure 6).

It should be noted that this radiographic anatomical condition was observed in the vast majority of cases in patients who initially had a reverse vertical position of the acetabular rim.

According to CT scans at 6 to 12 months after radical reconstructive surgery on the proximal femur, no cases of postoperative avascular necrosis of the femoral head were identified. This indicates the safety of such surgical interventions when performed with meticulous adherence to proper technique.

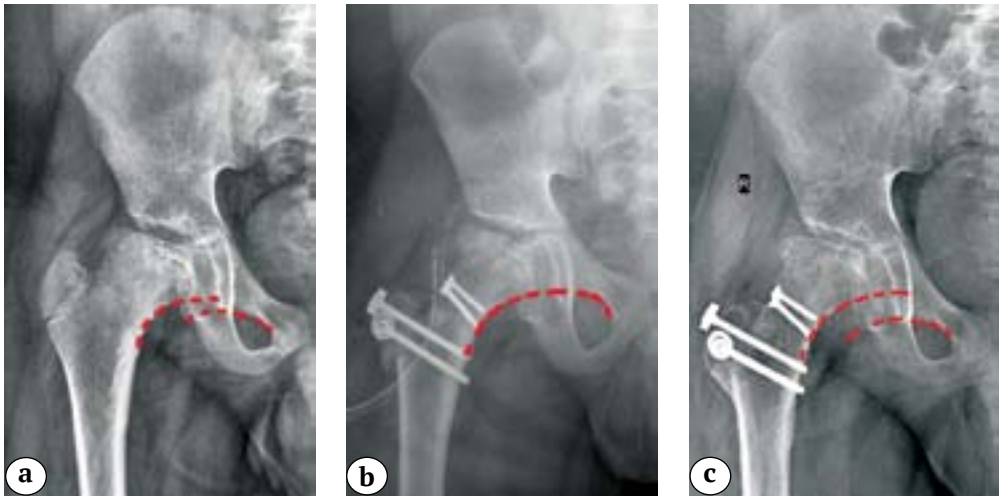

Figure 6. Right hip X-rays (the red dashed line marks the condition of Shenton line):
a — before surgery, incongruent articular surfaces of the femoral head and acetabulum, a moderate deformity of the lateral acetabular rim, and Shenton line disruption of a maximum of 5 mm are observed;
b — immediately after femoral head reduction osteotomy, articular surfaces congruence and hip joint stability are restored;
c — 8 months after surgery, the formation of hip subluxation (progressive lateral acetabular rim deformity, Shenton line disruption more than 5 mm) is observed

DISCUSSION

The outcome of Perthes disease directly depends on the volume and localization of necrotic focus in the femoral head [32]. In cases where the disease outcome corresponds to classes IV and V according to the S.D. Stulberg classification, severe deformation of the femoral head develops, accompanied by articular incongruity and joint subluxation. According to global literature data, without adequate surgical treatment, this condition leads to femoroacetabular impingement and early hip osteoarthritis [33, 34, 35, 36, 37, 38, 39]. Currently, for children with disease outcomes corresponding to class III in the S.D. Stulberg classification, both the arthroscopic correction of femoral head sphericity abnormalities and the technique of safe surgical hip dislocation are successfully used [40, 41, 42, 43, 44, 45].

Approaches to the surgical correction of severe deformities of the proximal femoral epiphysis and articular incongruity in the hip joint (Stulberg classes IV and V) remained highly debatable until the first description of the technique and feasibility of femoral head reduction osteotomy. There is no doubt that this technique has significantly expanded the capabilities of orthopedic surgeons in providing medical care to this severely affected patient group. Several researchers, including the author of the paper, have convincingly demonstrated its safety and high potential for correcting severe femoral head deformities while restoring the articular congruence [23, 24, 46, 47, 48, 49]. At the same time, the complexity of the surgical technique, requiring a high level of knowledge in topographic anatomy of the vessels supplying the femoral head, along with a prolonged learning curve, somewhat limits its widespread application. A search in available scientific databases identified no more than 12 publications on this topic, most of which are case-control studies with small patient cohorts. The treatment outcomes of all patients included in our study, assessed by the intraoperative correction of femoral head shape, restoration of articular congruence and overall hip joint stability, as well as the absence of postoperative aseptic necrosis, fully correspond to the data reported in world literature. However, the development of secondary hip subluxation in some patients after surgical treatment, in our opinion, requires further investigation of its causes. Some authors describe supplementing femoral head reduction osteotomy with triple or periacetabular pelvic osteotomy, justified by persistent or newly developed hip subluxation, verified either during intraoperative radiographic control or in the early postoperative period. The main indication for periarticular intervention is disruption of Shenton line [23, 50, 51].

To date, only two studies have been dedicated to the simultaneous performance of femoral head reduction osteotomy in combination with periacetabular pelvic osteotomy in children with severe femoral head deformity and articular incongruity [52, 53]. Despite a relatively long follow-up period (ranging from 23 to 56 months postoperatively), both studies included a very limited number of patients. The study by J.C. Clohisy et al. involved 6 patients, while that by K. Gharanizadeh et al. included 4 patients. It is also noteworthy that, despite the preoperative radiometric assessment of key hip joint structural and stability parameters, the necessity for periacetabular osteotomy was determined intraoperatively based on fluoroscopic imaging of the affected joint in various views.

Based on the findings of our study, as well as on the analysis of global literature data, we believe that the primary predictors of secondary hip subluxation following femoral head reduction osteotomy are the deformation of the lateral acetabular rim (exceeding the upper limit of the normal physiological range of Tönnis and Sharp angles) and its reversed vertical orientation.

Study limitations

This study is limited by a short follow-up period, a relatively small number of patients, and the current lack of mid-term outcomes following subsequent stabilizing interventions on the hip joint. Further research is planned to develop an algorithm for selecting the optimal surgical treatment approach for this patient category.

CONCLUSIONS

The femoral head reduction osteotomy, when performed with proper surgical technique, is a safe procedure in terms of the risk of postoperative aseptic necrosis and serves as an effective reconstructive method for treating children with

severe saddle-shaped deformity of the femoral head and articular incongruity. This approach allows for the restoration of the radiographic anatomical structure of the affected proximal femur to parameters comparable to those of a healthy side, as well as for the reestablishment of the congruence and stability of the hip joint.

In patients with a reverse vertical orientation of the acetabular rim and Tönnis and Sharp angle values exceeding the upper limit of the physiological norm, the femoral head reduction osteotomy most often results in secondary subluxation, necessitating subsequent surgical stabilization through triple or periacetabular pelvic osteotomy. Given this consideration, we believe that for patients with such radiographic anatomical features, it is advisable to evaluate the feasibility of performing reconstructive surgery on both the femoral and pelvic components of the joint in a single surgical intervention after a critical analysis of potential risks. In our opinion, these surgical treatment methods for children should be performed under strict indications in specialized departments of federal-level institutions, where specialists have undergone extensive training and prolonged learning curve.

DISCLAIMERS

Author contribution

Bortulev P.I. — study concept and design, data acquisition, analysis and interpretation; drafting the manuscript.

Baskaeva T.V. — data acquisition, analysis and interpretation; editing the manuscript.

Poznovich M.S. — data acquisition, analysis and interpretation.

Barsukov D.B. — editing the manuscript.

Pozdnikin I.Y. — editing the manuscript.

Rustamov A.N. — data acquisition, analysis and interpretation.

All authors have read and approved the final version of the manuscript of the article. All authors agree to bear responsibility for all aspects of the study to ensure proper consideration and resolution of all possible issues related to the correctness and reliability of any part of the work.

Funding source. This study was not supported by any external sources of funding.

Disclosure competing interests. The authors declare that they have no competing interests.

Ethics approval. The study was approved by the local ethics committee of H. Turner National Medical Research Center for Children's Orthopedics and Trauma Surgery (protocol No 24-7, 22.10.2024).

Consent for publication. Written consent was obtained from the legal representatives of children to participate in the study and publish the results.

REFERENCES

1. Pavone V., Chisari E., Vescio A., Lizzio C., Sessa G., Testa G. Aetiology of Legg-Calvé-Perthes disease: A systematic review. *World J Orthop*. 2019;10(3): 145-165. doi: 10.5312/wjo.v10.i3.145.
2. Panin M.A., Zagorodniy N.V., Samohodskaya L.M., Boiko A.V. The value of the MTHFR polymorphisms in pathogenesis of nontraumatic necrosis of femoral head. *N.N. Priorov Journal of Traumatology and Orthopedics*. 2020;27(2):19-23. (In Russian). doi: 10.17816/vto202027219-23.
3. Dimeglio A., Canavese F. Imaging in Legg-Calvé-Perthes disease. *Orthop Clin North Am*. 2011;42(3): 297-302. doi: 10.1016/j.ocl.2011.04.003.
4. Gao H., Huang Z., Jia Z., Ye H., Fu F., Song M. et al. Influence of passive smoking on the onset of Legg-Calvè-Perthes disease: a systematic review and meta-analysis. *J Pediatr Orthop B*. 2020;29(6):556-566. doi: 10.1097/BPB.0000000000000725.
5. Chen G., Chen T., Zhang P., Zhang Z., Huang R., Chen T. et al. Can large doses of glucocorticoids lead to Perthes? A case report and review of the literature. *BMC Pediatr*. 2021;21(1):339. doi: 10.1186/s12887-021-02755-4.
6. Rodríguez-Olivas A.O., Hernández-Zamora E., Reyes-Maldonado E. Legg-Calvé-Perthes disease overview. *Orphanet J Rare Dis*. 2022;17(1):125. doi: 10.1186/s13023-022-02275-z.
7. Perry D.C., Arch B., Appelbe D., Francis P., Craven J., Monsell F.P. et al. The British Orthopaedic Surgery Surveillance study: Perthes' disease: the epidemiology and two-year outcomes from a prospective cohort in Great Britain. *Bone Joint J*. 2022;104-B(4):510-518. doi: 10.1302/0301-620X.104B4.BJJ-2021-1708.R1.
8. Wadström M.G., Hailer N.P., Hailer Y.D. Demographics and risk for containment surgery in patients with unilateral Legg-Calvé-Perthes disease: a national population-based cohort study of 309 patients from the Swedish Pediatric Orthopedic Quality Register. *Acta Orthop*. 2024;95:333-339. doi: 10.2340/17453674.2024.40907.

9. Perry D.C., Skellorn P.J., Bruce C.E. The lognormal age of onset distribution in Perthes' disease: an analysis from a large well-defined cohort. *Bone Joint J.* 2016;98-B(5):710-714. doi: 10.1302/0301-620X.98B5.36453.
10. Maleki A., Qoreishy S.M., Bahrami M.N. Surgical Treatments for Legg-Calvé-Perthes Disease: Comprehensive Review. *Interact J Med Res.* 2021;10(2):e27075. doi: 10.2196/27075.
11. Hong P., Zhao X., Liu R., Rai S., Song Y., Xu R. Perthes Disease in a Child With Osteogenesis Imperfecta From a Rare Genetic Variant: A Case Report. *Front Genet.* 2022;13:920950. doi: 10.3389/fgene.2022.920950.
12. Wenger D.R., Pandya N.K. Advanced containment methods for the treatment of Perthes disease: Salter plus varus osteotomy and triple pelvic osteotomy. *J Pediatr Orthop*. 2011;31(2 Suppl): S198-205. doi: 10.1097/BPO.0b013e31822602b0.
13. Joseph B., Price C.T. Principles of containment treatment aimed at preventing femoral head deformation in Perthes disease. *Orthop Clin North Am.* 2011; 42(3):317-327. doi: 10.1016/j.ocl.2011.04.001.
14. Nelitz M., Lippacher S., Krauspe R., Reichel H. Perthes disease: current principles of diagnosis and treatment. *Dtsch Arztebl Int.* 2009;106(31-32): 517-523. doi: 10.3238/arztebl.2009.0517.
15. Camurcu I.Y., Yildirim T., Buyuk A.F., Gursu S.S., Bursali A., Sahin V. Tönnis triple pelvic osteotomy for Legg-Calve-Perthes disease. *Int Orthop.* 2015;39(3): 485-490. doi: 10.1007/s00264-014-2585-6.
16. Rosello O., Solla F., Oborocianu I., Chau E., ElHayek T., Clement J.L. et al. Advanced containment methods for Legg-Calvé-Perthes disease: triple pelvic osteotomy versus Chiari osteotomy. *Hip Int.* 2018;28(3):297-301. doi: 10.5301/hipint.5000569.
17. Barsukov D.B., Krasnov A.I., Baskov V.E., Pozdnikin I.Yu., Voloshin S.Yu., Baskaeva T.V. et al. Corrective femoral osteotomy in the complex treatment of children with Legg-Calve-Perthes disease. *Genij Ortopedii*. 2017;23(1):63-70. (In Russian). doi: 10.18019/1028-4427-2017-23-1-63-70.
18. Singh K.A., Guddattu V., Shah H. Radiologic Outcomes of Bilateral and Unilateral Perthes Disease: A Comparative Cohort Study. *J Pediatr Orthop.* 2022;42(2):e168-e173. doi: 10.1097/BPO.0000000000002010.
19. Abril J.C., Montero M., Fraga M., Egea-Gámez R.M. Ellipsoidal Process of the Femoral Head in Legg-Calvé-Perthes Disease: Effect of Prophylactic Hemiepiphysiodesis. *Indian J Orthop.* 2022;56(8): 1431-1438. doi: 10.1007/s43465-022-00662-z.
20. Louahem M'sabah D., Assi C., Cottalorda J. Proximal femoral osteotomies in children. *Orthop Traumatol Surg Res.* 2013;99(1 Suppl):S171-186. doi: 10.1016/j.otsr.2012.11.003.
21. Clohisy J.C., Nepple J.J., Ross J.R., Pashos G., Schoenecker P.L. Does surgical hip dislocation and periacetabular osteotomy improve pain inpatients with Perthes-like deformities and acetabular dysplasia? *Clin Orthop Relat Res.* 2015;473(4):1370-1377. doi: 10.1007/s11999-014-4115-7.
22. Leunig M., Ganz R. Relative neck lengthening and intracapital osteotomy for severe Perthes and Perthes-like deformities. *Bull NYU Hosp Jt Dis*. 2011;69 Suppl 1:S62-67.
23. Siebenrock K.A., Anwander H., Zurmühle C.A., Tannast M., Slongo T., Steppacher S.D. Head reduction osteotomy with additional containment surgery improves sphericity and containment and reduces pain in Legg-Calvé-Perthes disease. *Clin Orthop Relat Res.* 2015;473(4):1274-1283. doi: 10.1007/s11999-014-4048-1.
24. Fontainhas P., Govardhan R.H. Femoral Head Reduction Osteotomy for Deformed Perthes Head Using Ganz Safe Surgical Dislocation of Hip — A Case Report with 3-Year Follow-up. *J Orthop Case Rep.* 2020;10(6):32-35. doi: 10.13107/jocr.2020.v10.i06.1864.
25. Kamosko M.M., Baindurashvili A.G. Dysplastic hip osteoarthritis in children and adolescents (clinical picture, pathogenesis, surgical treatment). Saint-Petersburg: SpetsLit; 2010. P. 54-72. (In Russian).
26. Teplenky M.P., Bunov V.S., Fozilov J.T. Joint-sparing surgery in patients with acetabular dysplasia complicated by sphericity of the femoral head. *N.N. Priorov Journal of Traumatology and Orthopedics.* 2023;30(4):409-418. (In Russian). doi: 10.17816/vto568718.
27. Nehme A., Trousdale R., Tannous Z., Maalouf G., Puget J., Telmont N. Developmental dysplasia of the hip: is acetabular retroversion a crucial factor? *Orthop Traumatol Surg Res*. 2009;95(7):511-519. doi: 10.1016/j.otsr.2009.06.006.
28. Jones D.H. Shenton's line. *J Bone Joint Surg Br.* 2010; 92(9):1312-1315. doi: 10.1302/0301-620X.92B9.25094.
29. Yonga Ö., Memişoğlu K., Onay T. Early and mid-term results of Tönnis lateral acetabuloplasty for the treatment of developmental dysplasia of the hip. *Jt Dis Relat Surg.* 2022;33(1):208-215. doi: 10.52312/jdrs.2022.397.
30. Vahedi H., Alvand A., Kazemi S.M., Azboy I., Parvizi J. The 'low-volume acetabulum': dysplasia in disguise. *J Hip Preserv Surg.* 2018;5(4):399-403. doi: 10.1093/jhps/hny036.
31. Bortuleva O.V., Baskov V.E., Bortulev P.I., Barsukov D.B., Pozdnikin I.Yu. Rehabilitation of adolescents after surgical treatment of dysplastic coxarthrosis. *Pediatric Traumatology, Orthopaedics and Reconstructive Surgery*. 2018;6(1):45-50. (In Russian). doi: 10.17816/PTORS6145-50.

32. Herring J.A. Legg-Calvé-Perthes disease at 100: a review of evidence-based treatment. *J Pediatr Orthop.* 2011;31(2 Suppl):S137-S140. doi: 10.1097/BPO.0b013e318223b52d.
33. Stulberg S.D., Cooperman D.R., Wallensten R. The natural history of Legg-Calvé-Perthes disease. *J Bone Joint Surg Am.* 1981;63(7):1095-1108.
34. Bhuyan B.K. Early outcomes of one-stage combined osteotomy in Legg-Calvé-Perthes disease. *Indian J Orthop.* 2016;50(2):183-194. doi: 10.4103/0019-5413.177581.
35. Wiig O., Terjesen T., Svenningsen S. Prognostic factors and outcome of treatment in Perthes' disease: a prospective study of 368 patients with five-year follow-up. *J Bone Joint Surg Br.* 2008;90(10): 1364-1371. doi: 10.1302/0301-620X.90B10.20649.
36. Shah H. Perthes disease: evaluation and management. *Orthop Clin North Am.* 2014;45(1):87-97. doi: 10.1016/j.ocl.2013.08.005.
37. Rodríguez-Olivas A.O., Hernández-Zamora E., Reyes-Maldonado E. Legg-Calvé-Perthes disease overview. *Orphanet J Rare Dis.* 2022;17(1):125. doi: 10.1186/s13023-022-02275-z.
38. Bogopolskiy O.E., Trachuk P.A., Spetsialnyi D.V., Sereda A.P., Tikhilov R.M. Results of Arthroscopic Treatment for Femoroacetabular Impingement. *Traumatology and Orthopedics of Russia.* 2022;28(4): 54-65. (In Russian). doi: 10.17816/2311-2905-1980.
39. Bortulev P.I., Vissarionov S.V., Baindurashvili A.G., Neverov V.A., Baskov V.E., Barsukov D.B. et al. Causes of Total Hip Replacement in Children: Part 1. *Traumatology and Orthopedics of Russia.* 2024;30(2): 54-71. (In Russian). doi: 10.17816/2311-2905-17527.
40. Kanatli U., Ayanoglu T., Ozer M., Ataoglu M.B., Cetinkaya M. Hip arthroscopy for Legg-Calvè-Perthes disease in paediatric population. A*cta Orthop Traumatol Turc.* 2019;53(3):203-208. doi: 10.1016/j.aott.2019.03.005.
41. Lee W.Y., Hwang D.S., Ha Y.C., Kim P.S., Zheng L. Outcomes in patients with late sequelae (healed stage) of Legg-Calvé-Perthes disease undergoing arthroscopic treatment: retrospective case series. *Hip Int.* 2018;28(3):302-308. doi: 10.5301/hipint.5000563.
42. Goyal T., Barik S., Gupta T. Hip Arthroscopy for Sequelae of Legg-Calve-Perthes Disease: A Systematic Review. *Hip Pelvis.* 2021;33(1):3-10. doi: 10.5371/hp.2021.33.1.3.
43. Chaudhary M.M., Chaudhary I.M., Vikas K.N., KoKo A., Zaw T., Siddhartha A. Surgical hip dislocation for treatment of cam femoroacetabular impingement. *Indian J Orthop.* 2015;49(5):496-501. doi: 10.4103/0019-5413.164040.
44. Khalifa A.A., Hassan T.G., Haridy M.A. The evolution of surgical hip dislocation utilization and indications over the past two decades: A scoping review. *Int Orthop.* 2023;47(12):3053-3062. doi: 10.1007/s00264-023-05814-w.
45. Leibold C.S., Vuillemin N., Büchler L., Siebenrock K.A., Steppacher S.D. Surgical hip dislocation with relative femoral neck lengthening and retinacular soft-tissue flap for sequela of Legg-Calve-Perthes disease. *Oper Orthop Traumatol.* 2022;34(5):352-360. doi: 10.1007/s00064-022-00780-9.
46. Leunig M., Ganz R. Relative neck lengthening and intracapital osteotomy for severe Perthes and Perthes-like deformities. *Bull NYU Hosp Jt Dis.* 2011;69 Suppl 1:S62-67.
47. Govardhan P., Govardhan R.H. Femoral Head Reduction Osteotomy for Deformed Perthes Head Using Ganz Safe Surgical Dislocation of Hip - A Case Report with 3-Year Follow-up. *J Orthop Case Rep.* 2020;10(6): 32-35. doi: 10.13107/jocr.2020.v10.i06.1864.
48. Kalenderer Ö., Erkuş S., Turgut A., İnan İ.H. Preoperative planning of femoral head reduction osteotomy using 3D printing model: A report of two cases. *Acta Orthop Traumatol Turc.* 2019;53(3):226-229. doi: 10.1016/j.aott.2019.01.002.
49. Paley D. The treatment of femoral head deformity and coxa magna by the Ganz femoral head reduction osteotomy. *Orthop Clin North Am.* 2011;42(3):389-399. doi: 10.1016/j.ocl.2011.04.006.
50. Slongo T., Ziebarth K. Femoral head reduction osteotomy to improve femoroacetabular containment in Legg-Calve-Perthes disease. *Oper Orthop Traumatol.* 2022;34(5):333-351. (In German). doi: 10.1007/s00064-022-00779-2.
51. Eltayeby H.H., El-Adwar K.L., Ahmed A.A., Mosa M.M., Standard S.C. Femoral head reduction osteotomy for the treatment of late sequela of Legg-Calvé-Perthes disease and Perthes-like femoral head deformities. *J Pediatr Orthop B.* 2024;33(4):348-357. doi: 10.1097/BPB.0000000000001109.
52. Clohisy J.C., Pascual-Garrido C., Duncan S., Pashos G., Schoenecker P.L. Concurrent femoral head reduction and periacetabular osteotomies for the treatment of severe femoral head deformities. *Bone Joint J.* 2018;100-B(12):1551-1558. doi: 10.1302/0301-620X.100B12.BJJ-2018-0030.R3.
53. Gharanizadeh K., Ravanbod H., Aminian A., Mirghaderi S.P. Simultaneous femoral head reduction osteotomy (FHRO) combined with periacetabular osteotomy (PAO) for the treatment of severe femoral head asphericity in Perthes disease. *J Orthop Surg Res.* 2022;17(1):461. doi: 10.1186/s13018-022-03351-7.

Authors' information

✉ *Pavel I. Bortulev* — Cand. Sci. (Med.)
Address: 64-68, Parkovaya st., St. Petersburg, Pushkin, 196603, Russia
https://orcid.org/0000-0003-4931-2817
e-mail: pavel.bortulev@yandex.ru

Tamila V. Baskaeva
https://orcid.org/0000-0001-9865-2434
e-mail: tamila-baskaeva@mail.ru

Makhmud S. Poznovich
https://orcid.org/0000-0003-2534-9252
e-mail: poznovich@bk.ru

Dmitry B. Barsukov — Cand. Sci. (Med.)
https://orcid.org/0000-0002-9084-5634
e-mail: dbbarsukov@gmail.com

Ivan Yu. Pozdnikin — Cand. Sci. (Med.)
https://orcid.org/0000-0002-7026-1586
e-mail: pozdnikin@gmail.com

Arslan N. Rustamov
https://orcid.org/0009-0001-6710-0327
e-mail: arslan.rustamov1999@mail.ru

Original article
https://doi.org/10.17816/2311-2905-17646

Revision Interventions for Failed Proximal Interphalangeal Joint Arthroplasty: Causes and Outcomes

Pavel V. Fedotov [1], Dmitry V. Kovalev [1], Nikolai S. Nikolaev [1,2], Anatoly S. Mikhailov [1]

[1] *Federal Center for Traumatology, Orthopedics and Arthroplasty, Cheboksary, Russia*

[2] *Chuvash State University named after I.N. Ulyanov, Cheboksary, Russia*

Abstract

Background. In recent decades, interest in proximal interphalangeal joint (PIPJ) arthroplasty has significantly increased around the world. At the same time, a growing number of operations entail an increase in the number of reinterventions.

The aim of the study — to determine the causes and evaluate the outcomes of revision interventions for proximal interphalangeal joint arthroplasty based on the data from a federal center for trauma and orthopedics.

Methods. We analyzed gender and age distribution of patients, the number of revisions, possible causes of implant failure, its localization and type, survival rate of the construct, surgical approaches. The study covers a 15-year period.

Results. Among 95 performed primary PIPJ arthroplasties, 15 (15.8%) cases of failure were observed in 14 patients. There was 1 periprosthetic fracture; 2 cases of implant fracture; instability of implant components — 12 cases associated with injury, increased physical activity and other causative factors. The maximum failure rate was detected in the II finger (31.6% of the number of initially implanted prostheses). After primary arthroplasty, instability was most often observed in hinged implants (SBI D.G.T. PIP joint implant and the RM Finger Mathys). The option for reintervention in 2 (16.7%) cases was PIPJ arthrodesis, in 11 (83.3%) — revision arthroplasty.

Conclusions. Despite the significant (15.8%) rate of adverse outcomes after proximal interphalangeal joint arthroplasty, most frequently caused by implant instability, the survival rate of the implants reaches up to 10 years in some cases and depends both on the type of prosthesis and the patient's occupation. Overall, revision proximal interphalangeal joint arthroplasty allows for joint mobility preservation and statistically significantly reduces pain.

Keywords: proximal interphalangeal joint, implant failure, instability, revision arthroplasty, proximal interphalangeal joint arthrodesis, periprosthetic fracture, implant fracture.

Cite as: Fedotov P.V., Kovalev D.V., Nikolaev N.S., Mikhailov A.S. Revision Interventions for Failed Proximal Interphalangeal Joint Arthroplasty: Causes and Outcomes. *Traumatology and Orthopedics of Russia*. 2025;31(1):34-42. (In Russian). https://doi.org/10.17816/2311-2905-17646.

✉ *Pavel V. Fedotov*; e-mail: mr_vulfgar@mail.ru

Submitted: 04.12.2024. Accepted: 10.01.2025. Published online: 10.02.2025.

© Fedotov P.V., Kovalev D.V., Nikolaev N.S., Mikhailov A.S., 2025

Научная статья
УДК 616.727.4-089.844-06
https://doi.org/10.17816/2311-2905-17646

Причины и результаты ревизионных вмешательств после эндопротезирования проксимального межфалангового сустава кисти

П.В. Федотов [1], Д.В. Ковалев [1], Н.С. Николаев [1,2], А.С. Михайлов [1]

1 ФГБУ «Федеральный центр травматологии, ортопедии и эндопротезирования» (г. Чебоксары) Минздрава России, г. Чебоксары, Россия

2 ФГБОУ ВО «Чувашский государственный университет им. И.Н. Ульянова», г. Чебоксары, Россия

Реферат

Актуальность. В последние десятилетия в мире значительно возросло количество выполненных первичных операций эндопротезирования проксимального межфалангового сустава, что повлекло за собой увеличение числа ревизионных вмешательств.

Цель исследования — определить причины и оценить результаты ревизионных вмешательств после эндопротезирования проксимального межфалангового сустава кисти на примере федерального травматолого-ортопедического центра.

Материал и методы. Проведен анализ половозрастного состава пациентов, количества ревизионных операций, возможных причин несостоятельности эндопротеза, его локализации и типа, срока службы конструкции, хирургических подходов. Глубина исследования — 15 лет.

Результаты. Среди 95 выполненных операций первичного эндопротезирования проксимального межфалангового сустава выявлено 15 (15,8%) случаев неблагополучных исходов у 14 пациентов. Зарегистрированы один перипротезный перелом; 2 случая перелома имплантата; 12 случаев нестабильности компонентов, связанных с травмой, повышенной физической нагрузкой и другими причинными факторами. Максимальная частота неудач выявлена на II пальце (31,6% от числа первично установленных эндопротезов). После первичного эндопротезирования нестабильность чаще всего выявлялась после установки связанных эндопротезов (SBI D.G.T. PIP joint implant и RM Finger Mathys). Вариантом повторного вмешательства в двух (16,7%) случаях явился артродез проксимального межфалангового сустава, в 11 (83,3%) — ревизионное эндопротезирование.

Заключение. Неблагополучные исходы составляют значительную долю (15,8%) первичного эндопротезирования проксимального межфалангового сустава. Наиболее частой причиной является нестабильность эндопротеза. В то же время срок службы конструкций достигает в ряде случаев 10 лет и зависит, вероятно, и от типа эндопротеза, и от рода занятий пациента. Ревизионное эндопротезирование проксимального межфалангового сустава позволяет сохранить подвижность сустава, статистически значимо уменьшая интенсивность болевого синдрома.

Ключевые слова: проксимальный межфаланговый сустав, несостоятельность эндопротеза, нестабильность, ревизионное эндопротезирование, артродез проксимального межфалангового сустава, перипротезный перелом, перелом имплантата.

Для цитирования: Федотов П.В., Ковалев Д.В., Николаев Н.С., Михайлов А.С. Причины и результаты ревизионных вмешательств после эндопротезирования проксимального межфалангового сустава кисти. *Травматология и ортопедия России*. 2025;31(1):34-42. https://doi.org/10.17816/2311-2905-17646.

Федотов Павел Владимирович; e-mail: mr_vulfgar@mail.ru

Рукопись получена: 04.12.2024. Рукопись одобрена: 10.01.2025. Статья опубликована онлайн: 10.02.2025.

© Федотов П.В., Ковалев Д.В., Николаев Н.С., Михайлов А.С., 2025

INTRODUCTION

Injuries and diseases of the proximal interphalangeal joint (PIPJ), particularly osteoarthritis, affect approximately 15.5% of the population. Currently, PIPJ arthroplasty is becoming the preferred and most promising surgical option for restoring joint and overall hand function [1, 2, 3].

The concept of PIPJ arthroplasty first emerged in 1940 when M. Burman described the outcomes of Vitallium cup arthroplasty for the metacarpophalangeal and interphalangeal joints of the fingers [4]. Total PIPJ arthroplasty originated in the 1960s and was initially performed in patients with end-stage rheumatoid arthritis [5]. Early studies reported severe complications, including infection, periarticular fibrosis, and bone resorption. Over time, the indications for arthroplasty expanded to include severe post-traumatic damage, idiopathic osteoarthritis, and rarer systemic diseases such as juvenile idiopathic arthritis, gouty arthritis, and others [6, 7, 8, 9, 10].

Interest in this topic increased in the early 1970s, with the publication of studies focusing on the technological aspects, challenges, and initial outcomes of primary PIPJ arthroplasty. Since 2014, the number of annual publications on this subject has grown to 20-30 per year.

In recent decades, the global rise in primary PIPJ arthroplasty procedures has led to an increase in revision operations. Following implant removal, significant bone loss is often observed, which considerably limits the possibilities for re-operation. Revision arthroplasty demands a high level of surgical expertise and advanced implant systems.

The aim of this study was to determine the causes and evaluate the outcomes of revision interventions following proximal interphalangeal joint arthroplasty based on the data from a federal center for trauma and orthopedics.

METHODS

Study design: a retrospective continuous single-center study.

The study is based on the data from the medical information system regarding 95 PIPJ arthroplasty procedures performed at the Federal Center for Traumatology, Orthopedics, and Arthroplasty of the Ministry of Health of Russia (Cheboksary). The study covers a 15-year period (2009-2024).

We analyzed patient demographics (age and gender distribution), the number of revision operations, potential causes of implant failure, its localization and type, implant survival rate, and surgical approaches.

Revision PIPJ arthroplasty was defined as the replacement of at least one implant component (proximal or distal). Patients who underwent other interventions on the same joint after the primary arthroplasty were excluded.

Periprosthetic fractures, mechanical implant failure, and aseptic loosening were evaluated radiologically and, when necessary, using computed tomography.

A dorsal surgical approach was used along the previous operative scar, with proximal or distal extension if necessary. After implant removal, the final assessment of bone defects was performed. If cortical integrity was preserved, a larger prosthesis with cemented or cementless fixation was selected. In the early years of our experience, we did not prioritize intraoperative extensor mechanism reconstruction, relying instead on immobilization for 2-3 weeks postoperatively. However, with growing experience, we now consistently restore the extensor tendon, performing refixation of the central bundle to the base of the middle phalanx and, if necessary, reinforcing it by suturing the lateral bundles. Early rehabilitation is initiated in such cases. In cases of significant cortical bone defects following implant removal, PIPJ arthrodesis was performed.

PIPJ implant failure occurring within 2 years after primary arthroplasty was considered an early failure (Group I), and after 2 years – a late failure (Group II). Thus, all cases were divided into early and late failure groups.

For patients who underwent multiple revision operations, the total number of revisions was recorded. Implant survival rate was measured as the interval from primary to revision operation or, in cases of multiple revisions, from the previous to the current revision.

Follow-up evaluation of revision interventions included both objective (range of motion measured with a goniometer before and after surgery; X-ray examination) and subjective (pain severity according to the VAS criteria).

Statistical analysis

Statistical analysis was performed using Microsoft Excel 2007 and GraphPad software. Categorical data (gender, implant localization and type, causes of instability) were encoded as unordered categorical variables. Continuous variables were tested for normality using the Shapiro-Wilk test. Normally distributed variables were described using the mean value and standard deviation (SD), while non-normally distributed variables were expressed as the median and the lower and upper quartiles Me (Q1-Q3). In both cases, 95% confidence intervals (CI) were applied. Comparisons between groups were performed using the Mann-Whitney U test and Fisher's exact test.

RESULTS

The gender composition of the sample included 44 (46.3%) men and 51 (53.7%) women. At the time of the primary operation, the mean age of the patients was 41.6 years (SD = 12.5; 37.4-42.6).

Among 95 performed primary PIPJ arthroplasties, 15 (15.8%) cases of adverse outcomes were identified in 14 patients (one woman underwent revision twice), including 6 (42.9%) men and 8 (57.1%) women, with an age range of 18-62 years and a mean age of 43.5 years (SD = 12.3; 41.2-54.8).

An assessment of the age composition of patients undergoing primary and revision PIPJ arthroplasty at the time of surgery revealed a significant predominance (60%) of patients aged 18 to 50 years (Figure 1).

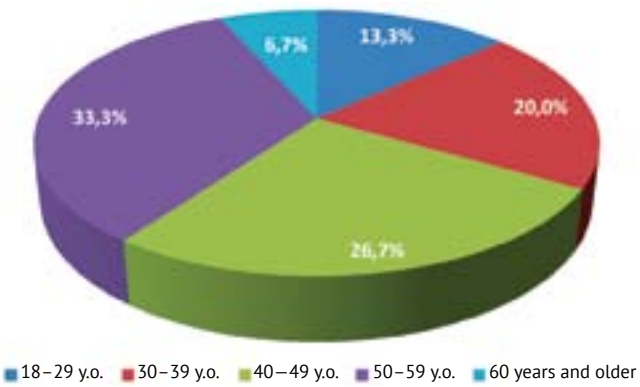

Figure 1. Age distribution of patients at the time of surgery

Among 95 performed primary PIPJ arthroplasties, 15 (15.8%) cases of failure were observed in 14 patients. Among the causes of adverse outcomes, there was 1 (6.7%) periprosthetic fracture and 2 (13.3%) implant fractures. The most common reason for re-operation was component instability – 12 cases (80%), of which 3 were trauma-related, 4 were associated with high physical loads, and in 5 cases, the cause of implant failure remained undetermined. Thirteen (86.7%) operations were performed; two patients are awaiting planned hospital admission.

Among the identified cases of PIPJ prosthesis instability, 6 cases were classified as Group I (including one patient awaiting planned hospital admission), and 9 cases as Group II (including one patient also awaiting revision surgery).

PIPJ arthroplasties for the fingers from the II to the V were performed in the center. The highest number of operations was carried out on the III (42.1%) and the IV (35.8%) finger. However, the highest failure rate (PIPJ prosthesis instability) was observed in the II finger (6 out of 19 – 31.6% of the initially implanted prostheses) (Table 1).

Instability was most frequently observed with hinged prostheses (SBI D.G.T. PIP joint implant and RM Finger Mathys).

The distribution of failed implants by type was as follows: SBI D.G.T. PIP joint implant (n = 11), RM Finger Mathys (n = 1), Moje ACAMO PIP (n = 1), and Swanson silicone implant (n = 2).

In two cases (16.7%), arthrodesis of the PIPJ was performed as a revision procedure, while in 11 cases (83.3%), revision arthroplasty was carried out. One patient underwent two revision arthroplasties: the first 3 years after the primary procedure and the second 7 years after the previous revision (Table 2).

Postoperatively, all patients reported reduced pain ($p<0.05$). The range of motion in each group either remained unchanged or decreased; however, achieving the maximum possible range of motion during follow-up was not feasible (Table 3).

The mean survival rate of the removed implants during revision procedures was 4.5 years (SD = 3.3; 1.2-4.8), ranging from less than a year to 10 years.

Table 1

Failure rate of PIPJ prostheses

Parameter	Finger							
	II		III		IV		V	
	Number of primary operations	Number of failures	Number of primary operations	Number of failures	Number of primary operations	Number of failures	Number of primary operations	Number of failures
Right hand, n	12	5	29	3	16	–	–	–
Left hand, n	7	1	11	3	18	3	2	–
Total	19	6	40	6	34	3	2	–
Failure rate, %	31.6		15.0		8.8		–	

Table 2

Causes of PIPJ prosthesis failures and outcomes of surgical treatment

Parameter	Implant fracture		Periprosthetic fracture	Cause											
				Trauma			High physical loads				Undetermined etiology				
Number	2		1	3			4				5				
Removed implant	Mathys	Sili-cone	DGT SBI	DGT SBI	DGT SBI	DGT SBI	DGT SBI	DGT SBI	DGT SBI	DGT SBI	Moje	DGT SBI	DGT SBI	DGT SBI	Sili-cone
Implanted prosthesis	Moje	Moje	–	DGT SBI	DGT SBI	Moje	DGT SBI	–	DGT SBI	DGT SBI	–	DGT SBI	Sili-cone	–	Sili-cone
Treatment modality	RA	RA	AD	RA	RA	RA	RA	AD	RA	RA	–	RA	RA	–	RA
Survival rate, years	10	8	2	1	3	7	<1	1	2	3	2	3	7	10	7

RA – revision arthroplasty; AD – arthrodesis.

Table 3

Evaluation of functional outcomes of revision PIPJ arthroplasty

Parameter	Group I (n = 5*)		p	Group II (n = 8*)		p
	Before operation	During follow-up		Before operation	During follow-up	
Pain severity according to the VAS scale, points	6.4 (4.6-9.4)	0.6 (0.3-1.7)	0.0014**	5.5 (3.7-7.3)	0.5 (0.0-1.0)***	0.0002**
Range of motion, deg.	9.0 (0.8-19.2)	11.0 (0.8-19.2)	0.6811	8.8 (4.2-15.8)	16.9 (7.0-23.0)	0.0747

* – one patient in each group is awaiting planned hospital admission for revision operation; ** – statistically significant differences; *** – Me (Q_1-Q_3).

DISCUSSION

The proximal interphalangeal joint plays a crucial role in full hand grip function, providing 85% of the flexion arc of the fingers, while the remaining 15% is provided by the distal interphalangeal joint [11, 12, 13]. The main advantage of arthroplasty is the preservation of motion despite the high rates of complications and revision operations [14, 15].

According to our study, the majority of patients were of working age with high physical activity levels, where both the aesthetic appearance of the hand and its optimal functionality were crucial, making joint mobility preservation particularly important.

It is worth noting that the variability in primary PIPJ arthroplasty outcomes depended on location. Our data indicate that PIPJ prosthesis failure is most frequently observed in the II finger. Literature suggests that the feasibility of PIPJ arthroplasty in the II finger remains controversial due to the significant lateral and axial rotational stresses during grip. Some authors report a fourfold increased risk of complications and advocate for arthrodesis as the method of choice for this joint pathology [16, 17]. However, T. Richards et al. dispute the preference for the PIPJ arthrodesis of the II finger as a default operation and support arthroplasty, particularly with silicone implants [18].

M.T. Milone et al. compared the II finger with three other fingers and concluded that the rate of deformities and complications associated with instability in case of the PIPJ arthroplasty of the III finger may be similar to that of the second one. E.R. Wagner et al. and M.T. Milone et al. suggest that the complication rate presents a relative contraindication for the PIPJ arthroplasty of both the II and the III finger [19, 20]. Our data show an increasing prevalence of the PIPJ prosthesis instability from the V to the II finger – 0.0%, 8.8%, 15.0%, and 31.6% for the V, IV, III, and II fingers, respectively.

Revision PIPJ arthroplasty presents a significant challenge. Minimal cortical bone remains after implant removal, and trabecular bone is largely absent in the medullary canals [21]. In our practice, we perform a dorsal surgical approach with subsequent refixation of the central bundle of the extensor tendon for both primary and revision procedures. However, literature actively discusses alternative approaches, such as palmar and lateral surgical approaches, along with their advantages and disadvantages [22, 23]. Selection of implant and surgical strategy remains a key issue in primary PIPJ arthroplasty [12, 24], as well as in case of revision interventions.

The aims of both primary and revision PIPJ arthroplasty include the reduction of pain, increased range of motion, restoration of the fingers' biological axis, and improvement of hand function [25, 26, 27]. The present study demonstrated that revision arthroplasty statistically significantly reduces pain and preserves PIPJ mobility, confirming the findings of our previous study [28].

It should be noted that the change in the range of motion after revision surgery compared to preoperative levels is minimal, and arthrodesis remains the method of choice when bone integrity is compromised due to implant removal or periprosthetic fractures.

Several surgical methods exist for both arthrodesis and PIPJ fixation. Compression screw osteosynthesis has shown great results in terms of nonunion rates compared to Kirschner wire fixation. Over the past 10 years, there has been a growing number of publications on compression techniques, suggesting a shift toward compression-based approaches. The limited data available on PIPJ arthrodesis lack clear indications for alternative techniques. Kirschner wire osteosynthesis remains relevant in cases of acute trauma with soft tissue defects or extensive bone loss following failed PIPJ arthroplasty [29, 30, 31, 32, 33]. Only large multicenter randomized controlled trials can determine the optimal PIPJ arthrodesis technique.

Study limitations

Limitations of this study are the small sample size and the insufficient amount of literature available for performing a meta-analysis of the issue.

CONCLUSIONS

The analysis of PIPJ arthroplasty outcomes in the federal center for trauma and orthopedics demonstrated the demand for this treatment, primarily among younger patients, likely due to their high functional requirements.

Despite the significant (15.8%) rate of adverse outcomes after primary operation, most frequently caused by implant instability, the

survival rate of the implants reached up to 10 years in some cases and depended both on the type of prosthesis (hinged implants were more prone to instability) and the patient's occupation (more than one-third of patients requiring revision intervention were engaged in heavy physical labor).

A notable trend was the increasing failure rate from the V to the II finger, reaching 31.6% for the latter, likely due to higher everyday functional loads. The primary surgical treatment for PIPJ prosthesis failure remains revision arthroplasty (83.3%), though arthrodesis is also justified in certain cases. Overall, re-operation for the failure of the proximal interphalangeal joint implant allows for joint mobility preservation and statistically significantly reduces pain.

The limited number of scientific papers on this issue highlights the need for further investigation through multicenter studies.

DISCLAIMERS

Author contribution

Fedotov P.V. — data acquisition, analysis and interpretation; drafting and editing the manuscript.

Kovalev D.V. — data acquisition, analysis and interpretation; drafting and editing the manuscript.

Nikolaev N.S. — study concept and design, editing the manuscript.

Mikhailov A.S. — data acquisition, analysis and interpretation; drafting and editing the manuscript.

All authors have read and approved the final version of the manuscript of the article. All authors agree to bear responsibility for all aspects of the study to ensure proper consideration and resolution of all possible issues related to the correctness and reliability of any part of the work.

Funding source. This study was not supported by any external sources of funding.

Disclosure competing interests. The authors declare that they have no competing interests.

Ethics approval. Not applicable.

Consent for publication. Not required.

REFERENCES

1. Kotelnikov G.P., Kolsanov A.V., Nikolaenko A.N., Zgirskii D.O., Doroganov S.O. Biomechanics of the proximal interphalangeal joint after total joint replacement. *Genij Ortopedii.* 2023;29(5):468-474. (In Russian). doi: 10.18019/1028-4427-2023-29-5-468-474.
2. Hensler S., Behm P., Wehrli M., Marks M., Ferguson S.J., Herren D.B. et al. Lateral stability in healthy proximal interphalangeal joints versus surface replacement and silicone arthroplasty: Results of a three-dimensional motion analysis study. *Hand Surg Rehabil.* 2020;39(4):296-301. doi: 10.1016/j.hansur.2020.02.013.
3. Matter-Parrat V. Proximal interphalangeal joint prosthetic arthroplasty. *Hand Surg Rehabil.* 2023;42(3):184-193. doi: 10.1016/j.hansur.2023.02.001.
4. Welford P., Blencowe N.S., Pardington E., Jones C.S., Blazeby J.M., Main B.G. Systematic review of the introduction, early phase study and evaluation of pyrocarbon proximal interphalangeal joint arthroplasty. *PLoS One.* 2021;16(10):e0257497. doi: 10.1371/journal.pone.0257497.
5. Nikolaenko A., Ivanov V., Zgirsky D., Doroganov S., Isaikin P., Kulebakina Y. Endoprosthetics of the proximal interphalangeal joint. Literature review. 2022;23: 748-766. (In Russian). Available from: https://www.medline.ru/public/art/tom23/art45.html.
6. Raducha J.E., Weiss A.C. Proximal Interphalangeal Joint Arthroplasty for Fracture. *Hand Clin.* 2023;39(4):575-586. doi: 10.1016/j.hcl.2023.06.004.
7. Laurent R., El Rifai S., Loisel F., Lepage D., Obert L., Pluvy I. Functional evaluation following emergency arthroplasty of the proximal interphalangeal joint for complex fractures with silicone implant. *Hand Surg Rehabil.* 2020;39(5):423-430. doi: 10.1016/j.hansur.2020.05.003.
8. Wu C., Drake M., Means R. Jr. Total Joint Arthroplasty of a Proximal Interphalangeal Joint with Proximal Metal Surface Replacement and Distal Hemi-Hamate Autograft: A Long-Term Follow-Up. *J Hand Surg Glob Online.* 2022;4(3):189-193. doi: 10.1016/j.jhsg.2022.02.002.
9. Mora A.N., Earp B.E., Blazar P.E. Midterm Clinical and Radiographic Follow-Up of Pyrolytic Carbon PIP Arthroplasty. *J Hand Surg Am.* 2020;45(3):253.e1-253.e6. doi: 10.1016/j.jhsa.2019.06.008.
10. Regas I., Pluvy I., Leroy M., Obert L., Bellemère P., Loisel F. Arthroplasty for destroyed proximal interphalangeal joint in hand trauma surgery: Silicone hinged NeuFlex® or gliding Tactys®? *Hand Surg Rehabil.* 2022;41(6):681-687. doi: 10.1016/j.hansur.2022.09.006.
11. Forte A., Murray P. Osteoarthritis and Prosthetic Joints in the Hand. In: Plastic Surgery – Principles and Practice. 2022. p. 896-905. doi: 10.1016/B978-0-323-65381-7.00057-5.
12. Fedotov P.V., Kovalev D.V., Mikhailov A.S. Arthroplasty of the proximal interphalangeal joint of the hand: the current state of the problem. *Genij Ortopedii.* 2024;30(5):743-752. (In Russian). doi: 10.18019/1028-4427-2024-30-5-743-752.

13. Faulkner H., An V., Lawson R.D., Graham D.J., Sivakumar B.S. Proximal Interphalangeal Joint Arthrodesis Techniques: A Systematic Review. *Hand (N Y)*. 2023;18(1):74-79. doi: 10.1177/1558944721998019.
14. Hunag Y.C., Chang C.M., Huang S.F., Hong C.H., Lin C.L. Development and Biomechanical Evaluation of an Anatomical 3D Printing Modularized Proximal Inter-Phalangeal Joint Implant Based on the Computed Tomography Image Reconstructions. *Int J Bioprint*. 2022;8(3):579. doi: 10.18063/ijb.v8i3.579.
15. Selig H.F., Schulz M., Pillukat T., Prommersberger K.J., van Schoonhoven J., Mühldorfer-Fodor M. Outcome of proximal interphalangeal joint replacement with pyrocarbon implants: a long-term longitudinal follow-up study. *Arch Orthop Trauma Surg*. 2020;140(11): 1847-1857. doi: 10.1007/s00402-020-03592-3.
16. Uchiyama S., Cooney W.P. 3rd, Linscheid R.L., Niebur G., An K.N. Kinematics of the proximal interphalangeal joint of the finger after surface replacement. *J Hand Surg Am*. 2000;25(2):305-312. doi: 10.1067/jhsu.2000.jhsu25a0305.
17. Boeckstyns M.E.H. My personal experience with arthroplasties in the hand and wrist over the past four decades. *J Hand Surg Eur Vol*. 2019;44(2):129-137. doi: 10.1177/1753193418817172.
18. Richards T., Ingham L., Russell I., Newington D. The Long-term Results of Proximal Interphalangeal Joint Arthroplasty of the Osteoarthritic Index Finger. *Hand (N Y)*. 2022;17(2):266-270. doi: 10.1177/1558944720921468.
19. Wagner E.R., Barras L.A., Fort M.W., Robinson W., Rizzo M. Results of proximal interphalangeal arthroplasty: border digits versus middle digits. *J Hand Surg Eur Vol*. 2020;45(7):709-714. doi: 10.1177/1753193420926127.
20. Milone M.T., Klifto C.S., Hacquebord J.H. Prosthetic Arthroplasty of Proximal Interphalangeal Joints for Treatment of Osteoarthritis and Posttraumatic Arthritis: Systematic Review and Meta-Analysis Comparing the Three Ulnar Digits With the Index Finger. *Hand (N Y)*. 2019;14(5):658-663. doi: 10.1177/1558944718791186.
21. Moran S.L., Rizzo M. Managing Difficult Problems in Small Joint Arthroplasty: Challenges, Complications, and Revisions. *Hand Clin*. 2023;39(3):307-320. doi: 10.1016/j.hcl.2023.02.006.
22. Renfree K.J. Surgical approaches for proximal interphalangeal joint arthroplasty. *Bone Joint J*. 2022;104-B(12):1329-1333. doi: 10.1302/0301-620X.104B12.BJJ-2022-0946.
23. Bodmer E., Marks M., Hensler S., Schindele S., Herren D.B. Comparison of outcomes of three surgical approaches for proximal interphalangeal joint arthroplasty using a surface-replacing implant. *J Hand Surg Eur Vol*. 2020;45(6):608-614. doi: 10.1177/1753193419891382.
24. Lans J., Notermans B.J.W., Germawi L., Lee H., Jupiter J.B., Chen N.C. Factors Associated With Reoperation After Silicone Proximal Interphalangeal Joint Arthroplasty. *Hand (N Y)*. 2021;16(4):461-466. doi: 10.1177/1558944719864453.
25. Louvion E., Santos C., Samuel D. Rehabilitation after proximal interphalangeal joint replacement: A structured review of the literature. *Hand Surg Rehabil*. 2022;41(1):14-21. doi: 10.1016/j.hansur.2021.09.007.
26. Sharma S., Ong J., Putti A. Proximal Interphalangeal Joint Arthroplasty Using the Wide-Awake Local Anesthesia No Tourniquet Technique. *Hand (N Y)*. 2023;18(4):612-615. doi: 10.1177/15589447211063545.
27. Notermans B.J.W., Teunissen J.S., Selles R.W., de Boer L.H.L.; Hand Wrist Study Group; van der Heijden BEPA. Type of Work and Preoperative Ability to Perform Work Affect Return to Usual Work Following Proximal Interphalangeal Joint Arthroplasty for Osteoarthritis. *Hand (N Y)*. 2024;19(4): 648-655. doi: 10.1177/15589447221141485.
28. Fedotov P.V., Kovalev D.V., Rybakov S.N. The long-term results of proximal interphalangeal joint arthroplasty of the hand. *Genij Ortopedii*. 2024;30(2):191-199. (In Russian). doi: 10.18019/1028-4427-2024-30-2-191-199.
29. Millrose M., Gesslein M., Ittermann T., Kim S., Vonderlind H.C., Ruettermann M. Arthrodesis of the proximal interphalangeal joint of the finger – a systematic review. *EFORT Open Rev*. 2022;7(1):49-58. doi: 10.1530/EOR-21-0102.
30. Millrose M., Vonderlind H.C., Thannheimer A., Ittermann T., Rüther J., Willauschus M. et al. Arthrodesis of the Proximal Interphalangeal Joint of the Finger – A Biomechanical Study of Primary Stability. *J Pers Med*. 2023;13(3):465. doi: 10.3390/jpm13030465.
31. Uhiara O., Hussain S., Deshmukh S. Plate-augmented tension band wiring for arthrodesis of the proximal interphalangeal and metacarpophalangeal joints: a case series. *J Hand Surg Eur Vol*. 2021;46(6):679-681. doi: 10.1177/1753193421991762.
32. Xu J., Yong F.C., Lim C.W., Wong K.J.H., Teoh L.C. The impact of various simulated arthrodesis angles of the proximal interphalangeal joint of the ring and middle finger on grip strength. *Arch Orthop Trauma Surg*. 2022;142(4):701-705. doi: 10.1007/s00402-021-04317-w.
33. Dimitrova P., Reger A., Prommersberger K.J., van Schoonhoven J., Mühldorfer-Fodor M. Effect of a single proximal interphalangeal Joint Fusion of the Index, Middle or Ring Finger on the Grip and Finger Force and Load Distribution in the Hand. *Handchir Mikrochir Plast Chir*. 2022;54(5):409-417. (In German). doi: 10.1055/a-1750-9586.

Authors' information

✉ *Pavel V. Fedotov*
Address: 33, F. Gladkova st., Cheboksary, 428020, Russia
https://orcid.org/0000-0003-2833-235X
e-mail: mr_vulfgar@mail.ru

Dmitry V. Kovalev
https://orcid.org/0000-0002-4011-6409
e-mail: kovalev@orthoscheb.ru

Nikolai S. Nikolaev — Dr. Sci. (Med.), Professor
https://orcid.org/0000-0002-1560-470X
e-mail: nikolaevns@mail.ru

Anatoly S. Mikhailov
https://orcid.org/0000-0003-0533-0570
e-mail: orelwolf@gmail.com

Original article
https://doi.org/10.17816/2311-2905-17612

Surgical Treatment of Chronic Infectious Cervicothoracic Spondylitis

Denis G. Naumov [1,2], Sergey G. Tkach [1], Gamzat B. Aliev [1,3], Arkadiy A. Vishnevsky [1], Petr K. Yablonsky [1,2]

[1] *St. Petersburg State Research Institute of Phthisiopulmonology, St. Petersburg, Russia*

[2] *St. Petersburg State University, St. Petersburg, Russia*

[3] *N.P. Bechtereva Institute of the Human Brain of Russian Academy of Sciences, St. Petersburg, Russia*

Abstract

Background. Chronic infectious spondylitis of the cervicothoracic spine represents an etiologically heterogeneous group of diseases characterized by vertebral destruction within the C6-T3 region. There is no common strategy for the surgical treatment of this cohort of patients.

The aim of the study was to analyze the technical features and long-term outcomes of surgical treatment for chronic infectious cervicothoracic spondylitis.

Methods. The cohort included 18 patients treated between 2018 and 2022. Considering the etiology, long-term outcomes were analyzed in 11 patients with chronic nonspecific spondylitis and 7 patients with tuberculous spondylitis. Clinical, radiological, and surgical parameters were assessed. Long-term results were evaluated at 6 and 12 months postoperatively.

Results. Chronic infectious spondylitis in the cohort was classified according to E. Pola (2017) as types B.3 (n = 10), C.2 (n = 4), C.3 (n = 1), and C.4 (n = 3). The mean age at the time of surgery was 48 years and 3 months (range 20-71). The groups were comparable in gender, age, and degree of local sagittal balance impairment. The etiology of chronic spondylitis influenced the extent of the destructive process (p = 0.009) and the severity of vertebrogenic pain syndrome (p = 0.028). Quality-of-life analysis revealed a greater degree of social maladaptation in tuberculous spondylitis group according to the NDI (p = 0.018) and SF-12 (p = 0.002) scales. Indications for various techniques of cervicothoracic reconstruction, including isolated ventral, isolated dorsal, and combined approaches, were determined.

Conclusions. Chronic infectious spondylitis of the cervicothoracic spine is a rare and poorly studied pathology. The etiology of spondylitis affects the clinical course of the disease and the incidence of postoperative complications in the long term. Analysis of available data and evaluation of the authors' experience allowed for the development of several tactical tools for planning surgical reconstruction, including an algorithm for selecting the surgical approach and determining the need for manubriotomy. Long-term surgical outcomes using the proposed tactical algorithm confirm its effectiveness and potential for further application.

Keywords: chronic infectious spondylitis, cervicothoracic spine, spinal surgery complications, revision spinal surgery.

Cite as: Naumov D.G., Tkach S.G., Aliev G.B., Vishnevsky A.A., Yablonsky P.K. Surgical Treatment of Chronic Infectious Cervicothoracic Spondylitis. *Traumatology and Orthopedics of Russia*. 2025;31(1):43-54. (In Russian). https://doi.org/10.17816/2311-2905-17612.

✉ *Denis G. Naumov;* e-mail: dgnaumov1@gmail.com

Submitted: 15.10.2024. Accepted: 18.11.2024. Published online:22.01.2025.

© Naumov D.G., Tkach S.G., Aliev G.B., Vishnevsky A.A., Yablonsky P.K., 2025

Научная статья
УДК 616.711-002.2-089
https://doi.org/10.17816/2311-2905-17612

Хирургическое лечение хронических инфекционных спондилитов шейно-грудного отдела позвоночника

Д.Г. Наумов [1,2], С.Г. Ткач [1], Г.Б. Алиев [1,3], А.А. Вишневский [1], П.К. Яблонский [1,2]

[1] *ФГБУ «Санкт-Петербургский научно-исследовательский институт фтизиопульмонологии» Минздрава России, г. Санкт-Петербург, Россия*

[2] *ФГБОУ ВО «Санкт-Петербургский государственный университет», г. Санкт-Петербург, Россия*

[3] *ФГБУН «Институт мозга человека им. Н.П. Бехтеревой» Российской академии наук, г. Санкт-Петербург, Россия*

Реферат

Введение. Хронические инфекционные спондилиты шейно-грудного отдела позвоночника представляют собой этиологически разнородную группу заболеваний с деструкцией позвонков в зоне C6–Th3. Единая стратегия хирургического лечения данной когорты пациентов отсутствует.

Цель исследования — изучить технические особенности и отдаленные результаты хирургического лечения хронических инфекционных спондилитов шейно-грудного отдела позвоночника.

Материал и методы. Когорту составили 18 пациентов (лечение с 2018 по 2022 г.). С учетом этиологии изучены отдаленные результаты операций у 11 пациентов с хроническим неспецифическим и 7 — с туберкулезным спондилитом. Оценены клинико-лучевые и операционные параметры. Отдаленные результаты изучены спустя 6 и 12 мес.

Результаты. Хронические инфекционные спондилиты в когорте классифицированы как типы B.3 (n = 10), C.2 (n = 4), C.3 (n = 1) и C.4 (n = 3) по E. Pola (2017). Средний возраст на момент операции составил 48 лет 3 мес. (20–71). Группы сопоставимы по полу, возрасту и степени нарушения параметров локального сагиттального баланса. Выявлено влияние этиологии хронического спондилита на распространенность деструктивного процесса (p = 0,009), на интенсивность вертеброгенного болевого синдрома (p = 0,028). Анализ качества жизни свидетельствует о большей степени социальной дезадаптации при туберкулезном спондилите по шкале NDI (p = 0,018) и SF-12 (p = 0,002). Определены показания к различным вариантам реконструкций шейно-грудного отдела, в т.ч. изолированной вентральной, изолированной дорсальной и комбинированной.

Заключение. Хронические инфекционные спондилиты шейно-грудного отдела представляют собой редкую и малоизученную патологию. Этиология спондилита оказывает влияние на клиническое течение заболевания и частоту осложнений в отдаленном послеоперационном периоде. Анализ существующей информации по рассматриваемому вопросу и оценка собственного накопленного опыта позволили предложить ряд тактических инструментов планирования хирургической реконструкции: алгоритм выбора варианта операции и траекторию хирургической доступности для определения необходимости манубриотомии. Отдаленные результаты вмешательств с применением тактического алгоритма позволяют констатировать его эффективность и перспективу дальнейшего использования.

Ключевые слова: хронический инфекционный спондилит, шейно-грудной отдел позвоночника, осложнения операций на позвоночнике, ревизионные операции на позвоночнике.

Для цитирования: Наумов Д.Г., Ткач С.Г., Алиев Г.Б., Вишневский А.А., Яблонский П.К. Хирургическое лечение хронических инфекционных спондилитов шейно-грудного отдела позвоночника. *Травматология и ортопедия России*. 2025;31(1):43-54. https://doi.org/10.17816/2311-2905-17612.

Наумов Денис Георгиевич; e-mail: dgnaumov1@gmail.com

Рукопись получена: 15.10.2024. Рукопись одобрена: 18.11.2024. Статья опубликована онлайн: 22.01.2025.

© Наумов Д.Г., Ткач С.Г., Алиев Г.Б., Вишневский А.А., Яблонский П.К., 2025

INTRODUCTION

Cervicothoracic spine is a specific anatomical zone characterized by the combination of mobile cervical and rigid thoracic segments [1, 2]. From the perspective of surgical accessibility, C6-T3 motion segments are ventrally limited by the manubrium and the body of the sternum, as well as by the trachea and the organs of the posterior mediastinum [3, 4]. Reconstruction of this region via the isolated posterior approach is associated with a high risk of neurological complications, necessitating a combined approach to achieve three-column stability [5, 6].

In the overall structure of chronic infectious spondylitis, lesions of the cervicothoracic spine account for 3-5% and are associated with segmental instability and secondary orthopedic deformities due to their significant impact on the T1 slope (T1S) and cervical sagittal vertical axis (cSVA) [7, 8]. Indications for surgical treatment in this patient group include progressive neurological deficit, ineffective isolated antibacterial therapy, chronic vertebrogenic pain syndrome, and reduced quality of life due to sagittal balance disturbances [9, 10]. At the initial stage of treatment, trephine biopsy under fluoroscopic navigation is recommended, followed by molecular-genetic, bacteriological, and histological studies of the material. This is due to the low efficacy of empirical antibacterial therapy and the etiological heterogeneity of destructive lesions (nonspecific, granulomatous, including tuberculous, fungal, and parasitic lesions) [11, 12, 13, 14].

A special subset of patients comprises those with chronic infectious cervicothoracic spondylitis requiring revision operations [15, 16, 17]. Causes prompting revision in this cohort include infectious complications (superficial surgical site infections, deep implant-associated infections) and orthopedic complications (progressive deformity, segmental instability, pseudoarthrosis).

Current approaches to the surgical treatment of spondylitis are predominantly validated for acute processes with disease duration not exceeding two months. In cases of acute spondylitis and spondylodiscitis at the C6-T3 level, dorsal decompressive-stabilizing interventions are preferred. Though, when treating chronic forms of spondylitis, such interventions pose significant technical challenges [18, 19]. A preliminary review of the literature revealed limited information on this problem and formed the basis for the following research questions:

1) is it possible to algorithmize the surgical treatment of chronic infectious cervicothoracic spondylitis based on the extent of the lesion and previous surgical interventions?

2) what clinical and radiological factors influence the course and long-term outcomes of surgical treatment for chronic infectious cervicothoracic spondylitis?

The accumulated experience of the Spine Surgery Center at the Saint Petersburg State Research Institute of Phthisiopulmonology allowed us to present our clinical data and analyze long-term outcomes.

The aim of the study was to analyze the technical features and long-term outcomes of surgical treatment for chronic infectious cervicothoracic spondylitis.

METHODS

Study design: continuous single-center cohort study (class IIB).

The initial cohort included 31 patients treated at the Spine Surgery Center of the Saint Petersburg State Research Institute of Phthisiopulmonology between 2018 and 2022 for cervicothoracic spine destruction. After applying inclusion and exclusion criteria, the final cohort consisted of 18 consecutively operated patients with chronic infectious cervicothoracic spondylitis.

Inclusion criteria:

1) etiologically confirmed spondylitis with a therapeutic pause of ≥2 months and no effect from isolated antibacterial, including antitubercular chemotherapy, conducted according to the established regimens [20];

2) vertebral destruction within the C6-T3 zone;

3) reconstruction of the spine in 180° or 360° volume;

4) availability of complete radiographic archives;

5) follow-up of at least 12 months.

Exclusion criteria: types A.1-B.2 spondylitis according to the E. Pola et al. classification (6 cases) [21], inability to analyze long-term outcomes due to the loss of the contact with patient (4 cases), inability to perform standing radiography due to neurological deficits of types A-B by Frankel (3 cases).

Based on etiological verification, two patient groups were identified: 11 patients with nonspecific spondylitis (Group 1) and 7 patients with tuberculous chronic spondylitis (Group 2).

The preoperative examination protocol included lateral X-rays of the spine in a standing position, CT, and MRI of the spine covering C2-T6 segments, and the use of the Neck Disability Index (NDI), Short Form Health Survey (SF-12), Visual Analog Scale (VAS), and Frankel scale (functional classes A-E) questionnaires. The classification of spondylitis types was performed according to E. Pola et al.

Evaluated sagittal balance parameters included:

1) local kyphosis angle (LK);
2) C2-C7 sagittal vertical axis (C2-C7 SVA);
3) T1 slope angle (T1S);
4) neck tilt angle (NTA) [22].

Following reconstructive interventions, local kyphosis and C2-C7 SVA parameters were analyzed. Assessment of T1S and NTA postop was not feasible due to resection of the T1 vertebral body during anterior cervicothoracic reconstruction. Radiographic balance parameters were calculated using Surgimap v. 2.3.2.1, with the prior anonymization of patient data.

Intraoperative data included blood loss volume (gravimetric method, combining losses in sponges and suction devices) and surgery duration. Long-term outcomes were assessed at 6 and 12 months, focusing on bone block formation on CT (5-point scale), sagittal balance parameters (standing lateral X-rays), vertebrogenic pain severity (VAS), quality of life (NDI, SF-12), and complication rates [23].

The clinical characteristics of the patients are presented in Table 1.

Surgical technique

Preoperative preparation and anesthetic management were performed in all cases according to established recommendations, without clinically significant tactical deviations [24]. The planning of the ventral stage of reconstruction was based on sagittal CT scans. The necessity for manubriotomy was determined by drawing a horizontal line along the upper edge of the manubrium to the vertebral bodies, thereby defining the surgical trajectory for the access to the cervicothoracic spine. The planning scheme is shown in Figure 1.

To access the anterior column of the spine at the C6-T3 level, a right-sided oblique approach along the medial edge of the sternocleidomastoid muscle was used. The inferior boundary of the incision was limited by the sternoclavicular joint (in cases where the surgical trajectory was not obstructed by the manubrium) or extended to the lower edge of the manubrium if manubriotomy was required.

Mobilization of the anterior surface of the vertebral bodies was performed using standard techniques. In cases requiring manubriotomy, the bone was transected along the midline, and a rake retractor was installed to expose the brachiocephalic trunk, right common carotid artery, right brachiocephalic vein, and medial wall of the trachea and esophagus. A “working window” was created between the vascular structures and hollow organs.

The first stage involved inserting pins of the Caspar distractor into the centers of adjacent intact vertebral bodies. Resection of the affected vertebrae was carried out under tension from the Caspar distractor. Abscess debridement and anterior decompression of the *dura mater* were performed using a high-speed drill, osteotomes, bone curettes, and Kerrison rongeurs. Pathologically altered vertebral bodies were resected within the boundaries of the adjacent intact endplates.

Final reclination and correction of kyphotic deformity of the cervicothoracic junction were performed by gradually expanding the arms of the Caspar distractor under fluoroscopic control. Anterior spinal fusion was carried out using a titanium block cage filled with autogenous bone material (fragments of the anterior superior iliac crest). Sternal osteosynthesis was completed by placing cerclage sutures.

When affecting the posterior support complex or during revision operations (previous decompressive laminectomy), 360° reconstruction was performed (6 cases). The first stage involved posterior instrumentation fixation, followed by repositioning the patient in the supine position for anterior column reconstruction using the aforementioned technique. Correction of local kyphotic deformity during the dorsal stage was achieved by mobili-zing the posterior support complex (Schwab grade 1 osteotomy) followed by a compression-reclination maneuver. Posterior instrumentation fixation was secured with rods

Table 1

Characteristics of the patients included in the study

№	Gender / Age	Charlson Comorbidity Index	Level / E. Pola	Therapeutic pause, mos.	Kyphosis, ° according to Cobb	CSVA, cm / T1S, ° / NTA, °	VAS / NDI	Frankel		Reconstruction type	Operation duration, min / blood loss, ml	Complication/time of development, mos.
								before	after			
1	M/26	1	C7–T1/B.3	7	–	4.1/20.3/41.2	5/35	D	E	PIF + AD C5–T4	115/70	–
2	F/29	0	T1–3/C.2	10	38	5.7/49.6/46.8	5/35	D	E	PIF C5–T6, ACCF T1–3	315/250	–
3	M/42	8	C7–T1/B.3	3	7	3.1/34.9/40.7	6/38	D	E	ACCF C7–T2	120/100	–
4	F/44	8	C6–T2/B.3	8	14	3.8/47.2/73.5	6/42	C + POD	D + POD	PIF C4–T4 + AD C6–T2	125/50	Delayed deep SSI, stage 2 sacral pressure ulcer, wound revision, replacement of PIF supporting elements, NPWT / 3 months postop
5	M/45	7	C7–T1/B.3	4	23	4.2/18.2/39.7	7/37	D	E	ACCF C7–T1	105/60	Formation of pseudarthrosis in the anterior spinal fusion area by 12 months postop, without signs of infection recurrence, posterior instrumented fixation, Schwab 1 osteotomy, posterior spinal fusion
6	M/48	6	C6–T1/B.3	4	39	5.9/8.9/43.5	7/41	D	E	ACCF + AP C5–T1	145/300	–
7	F/57	1	C6–T1/C.4	11	35	5.4/2.6/61.6	6/38	C	D	ACCF + AP C5–T1	120/100	–
8	M/64	2	C6–T2/C.4	4	16	4.1/28.5/67.2	7/42	C	D	ACCF C6–7, T1–2	140/200	–
9	M/65	3	C6–T1/B.3	24	–	3.6/16.6/58.6	3/32	E	E	ACCF + AP C6–T1	95/50	–
10	M/70	4	C7–T1/B.3	5	47	6.4/38.1/65.3	5/36	D + POD	D + POD	ACCF C7–T1	135/100	Stage 2 sacral pressure ulcer, local therapy, defect closure / 14 days postop
11	F/71	3	C7–T1/C.2	5	35	5.5/4.6/76.6	6/33	E	E	PIF C5–T3, ACCF C6–T2	365/400	–
12	M/20	1	C7–T3/C.4	4	45	6.3/25/41.5	4/45	C + POD	E	PIF C5–T4 + ACCF C6–T2	300/400	–
13	M/27	2	C7–T2/C.3	3	5	4.1/26.8/35.4	4/34	D	E	ACCF C7–T2	80/90	MDR-TB, early deep SSI, revision, debridement, preservation of interbody implant / 10 days postop
14	F/45	0	C7–T1/C.2	7	31	5.1/10.9/60	5/41	D	E	ACCF C6–T1	135/80	–
15	F/46	6	T1–2/C.2	3	35	5.6/46.3/65.7	4/42	C	C	PIF C5–T4, ACCF T1–3	230/350	–
16	M/49	1	C7–T1/B.3	4	19	4.4/4.9/57.1	6/44	D	E	ACCF C7–T1	130/50	–
17	F/56	2	C6–T1/B.3	4	39	5.7/38.2/42.7	5/43	D	E	ACCF + AP C6–T1	145/100	–
18	F/67	3	C7–T1/B.3	3	15	3.9/7.6/48.3	3/45	D	E	ACCF C7–T2	90/100	–

POD — pelvic organ dysfunction; PIF — posterior instrumental fixation; ACCF — anterior cervical corpectomy fusion; MDR-TB — multidrug-resistant tuberculosis (*M. tuberculosis*); SSI — surgical site infection; NPWT — negative pressure wound therapy.

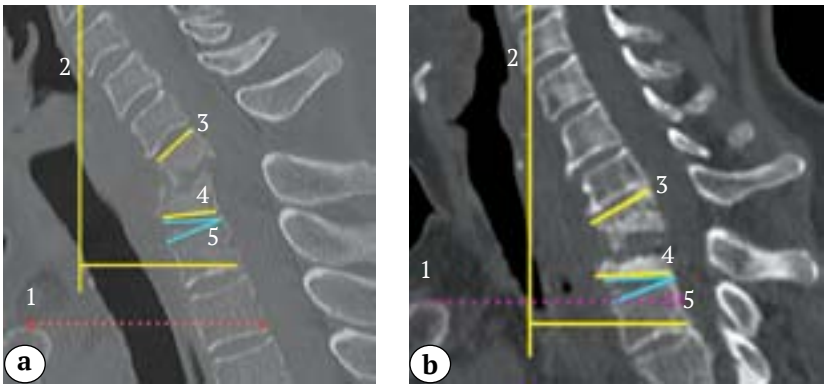

Figure 1. Reconstruction planning scheme: sagittal CT scan showing surgical trajectory (1), cervical sagittal vertical axis C2-C7 (cSVA, 2), local kyphosis (LK, 3), T1 slope (T1S, 4), and neutral thoracic angle (NTA, 5):
a — reconstruction without manubriotomy;
b — manubriotomy required

of 3.5 mm and 5.5 mm diameter connected via domino connectors.

All surgical interventions were performed by a single surgical team using a standardized surgical kit and power equipment. In all cases, intraoperative neuromonitoring was utilized.

Statistical analysis

Statistical analysis was conducted using the SPSS software, version 22.0 (SPSS Inc., Chicago, IL, USA). The normality of the distribution of quantitative parameters was assessed using the Kolmogorov-Smirnov and Shapiro-Wilk tests. For all parameters, a two-tailed significance level of $p<0.05$ was considered. The significance of intergroup differences in quantitative variables was assessed using the Mann-Whitney U test. Differences in quantitative parameters before and after surgery were evaluated using the Wilcoxon signed-rank test. The influence of sagittal balance parameters on NDI, SF-12, and VAS scores was assessed using the Spearman's correlation coefficient. Results were presented as M±SD and Me (min-max). Differences were considered statistically significant at a two-tailed significance level of $p<0.05$.

RESULTS

According to E. Pola's classification, the lesions of types B.3 (n = 10), C.2 (n = 4), C.3 (n = 1), and C.4 (n = 3) were identified. The average age of patients at the time of surgery was 48 years and 3 months ± 15 years and 7 months (range: 20-71). Of the patients, 10 (55.5%) were male and 8 (45.5%) were female. No significant differences were found between genders (p = 0.387) or ages (p = 0.536) regarding the etiology of chronic spondylitis.

The duration of therapeutic pause in patients with chronic nonspecific spondylitis was higher (p = 0.035), averaging 5 months (range: 3-24). There were no significant differences in the structure of comorbidities (p = 0.211), with a Charlson comorbidity index of 2.5 points (range: 0-8) for the cohort.

Etiological groups were comparable in preoperative parameters of local sagittal balance, including LK (p = 0.659), CSVA (p = 0.536), T1S (p = 0.930), and NTA (p = 0.479). Postoperatively, statistically significant correction of segmental kyphosis (p = 0.001) and C2-C7 sagittal vertical axis (p = 0.038) was achieved in both groups, with no significant loss of correction at 6 and 12 months. The summary parameters of local sagittal balance are presented in Table 2.

The etiology of the process influenced the extent of destruction. Patients with chronic nonspecific spondylitis showed more frequent polysegmental destruction involving two or more motion segments (p = 0.009). The intensity of vertebrogenic pain syndrome was higher in these patients: 5.7±1.2 (range: 4.9-6.5) compared to 4.4±1.0 (range: 3.5-5.3) in patients with tuberculous spondylitis (p = 0.028).

Quality-of-life analysis revealed a trend toward greater social maladaptation in patients with tuberculous spondylitis. Preoperative NDI scores were 43.0±3.8 (range: 34-45) versus 37.0±3.4 (range: 33-42) in patients with nonspecific spondylitis (p = 0.018). Similar results were observed in SF-12 physical and mental component scores, which were 19.0±1.7 (range:

Table 2

Summary parameters of local sagittal balance

Etiology	Before surgery	After surgery	p
Chronic nonspecific spondylitis			
LK	23 (9-47)	2.4 (-5-4.5)	0.001
CSVA	4.2 (3.1-6.4)	3.7 (1.2-4.6)	0.048
T1S	20.3 (2.6-49.5)	–	–
NTA	58.6 (39.7-76.6)	–	–
Tuberculous spondylitis			
LK	31 (5-45)	2.1 (-9.0-3.5)	0.001
CSVA	5.1 (3.9-6.3)	3.4 (1.2-4.3)	0.032
T1S	25 (4.9-46.3)	–	–
NTA	48.3 (35.4-65.7)	–	–
The mean			
LK	27 (9-47)	2.2 (-9.0-4.5)	0.001
CSVA	4.8 (3.1-6.4)	3.5 (1.2-4.6)	0.038
T1S	22.6 (2.6-49.5)	–	–
NTA	52.7 (35.4-76.6)	–	–

LK – local kyphosis; CSVA – cervical sagittal vertical axis; T1S – T1 slope; NTA – neck tilt angle; an intergroup two-tailed significance level p was calculated using the Mann-Whitney U test; a two-tailed significance level p for pre- and postoperative parameters was calculated using the Wilcoxon signed-rank test.

18-23) and 20.0±1.6 (range: 18-22) respectively for tuberculous spondylitis (p = 0.002).

Postoperatively, the quality of life improved in Group 1 (nonspecific spondylitis): NDI 16.2±0.7 (range: 13-21), SF-12 physical component 45.6±2.4 (range: 34.8-63.0), and SF-12 mental component 47.7±2.7 (range: 29.2-63.0). In Group 2 (tuberculous spondylitis): NDI 17.0±1.1 (range: 12-19), SF-12 physical component 42.2±1.9 (range: 31.2-47.1), and SF-12 mental component 44.7±1.3 (range: 39.2-49.6). No significant intergroup differences were observed postoperatively in NDI (p = 0.927), SF-12 mental (p = 0.415), or SF-12 physical (p = 0.239) scores.

The duration of surgery (p = 0.956) and blood loss (p = 0.819) were comparable between the groups. Data are presented in Table 3.

The dynamics of bone block formation in the anterior spinal fusion zone demonstrated a stable positive trend at the control follow-ups. At 6 months postoperatively, a bone block rated 4 points on a 5-point scale was observed in 66.7% of cases, increasing to 94.4% at 12 months. One patient (case no. 5) underwent posterior fixation combined with spinal fusion due to pseudarthrosis of the anterior column without signs of infection recurrence.

Postoperative complications were more frequent in patients with nonspecific spondylitis (n = 3; 27.2%) compared to tuberculous spondylitis (n = 1; 9.1%) (p = 0.518). Management of complications depended on their timing and severity. Early deep SSI (case no. 13) required revision and wound debridement using an ultrasonic cavitation while preserving the supporting construct elements. For delayed deep SSI (case no. 4), revision and ultrasonic cavitation of the wound were followed by construct

Table 3

Summary operation parameters

Parameter	Etiology		p	The mean for both groups
	Chronic nonspecific spondylitis	Tuberculous spondylitis		
Operation duration	2 h 40 min ± 1 h 28 min (1 h 40 min – 3 h 41 min)	2 h 35 min ± 1 h 19 min (1 h 25 min – 3 h 52 min)	0.956	2 h 38 min ± 1 h 23 min (1 h 58 min – 3 h 21 min)
Blood loss	152±35 ml (73-232)	167±54 ml (50-300)	0.819	158±29 ml (96-220)

replacement and NPWT application above the aponeurotic layer for 12 days with dressing changes every 4 days until negative culture results were achieved (initial flora: MRSE). A stage 2 sacral pressure ulcer (case no. 10) was treated with NPWT for 15 days, with dressing changes every 3 days (initial flora: *E. coli*). In all cases of infectious complications, pathogen-directed antibiotic therapy was administered for at least 6 weeks.

DISCUSSION

Currently, there is no common approach to the surgical treatment of chronic infectious spondylitis in the cervicothoracic region. On the one hand, factors such as the extent of destruction, the degree of involvement of paravertebral tissues, the severity of local sagittal balance impairment, and the angle of segmental kyphosis are critical criteria for selecting a surgical method [7, 8, 9, 10, 11, 25]. On the other hand, the diversity of stabilization systems and the possibility of correcting pathological changes via various surgical approaches necessitate a critical analysis of long-term outcomes of such interventions.

An essential aspect of understanding the infectious-destructive process in this region is the etiology of spondylitis. Its verification is achieved through diagnostic biopsy under fluoroscopy. This step is emphasized as critical by all authors [11].

A common trend noted in the reviewed literature was the necessity of manubriotomy for reconstructing the cervicothoracic junction. However, none of the publications provide clear prognostic criteria for determining the need for this procedure [3, 6, 26, 27, 28, 29]. In our opinion, the trajectory of surgical accessibility, defined as a horizontal line drawn along the upper edge of the manubrium to the vertebral bodies, can serve as a universal tool for the preoperative planning of C6-T3 reconstruction in cases of chronic infectious spondylitis. This approach has consistently allowed for accurate prediction of the necessity for manubriotomy. A comparable tool is the cervicothoracic angle developed by H. Teng et al. However, its use is limited in case of infection due to the typical spread of paravertebral soft tissue components (abscesses and granulomas) requiring caudal mobilization of the anterior column, even for lesions in zones A and B [18].

Our analysis of both our own clinical data and the literature has enabled the systematization of criteria for selecting surgical reconstruction methods. For monosegmental lesions, isolated ventral reconstruction is advisable. In the presence of rigid kyphosis, a 360° combined approach is warranted. For multisegmental destructions, favorable long-term outcomes have been achieved with 360° combined reconstructions, where the ventral stage is performed first [17, 30]. Revision reconstructions of the cervicothoracic junction represent a distinct cohort, in which the use of an isolated anterior approach does not ensure stable results and is associated with pseudoarthrosis formation and loss of correction [15]. The specific feature of combined revision reconstructions is that the dorsal stabilization is performed at the first stage, followed by the ventral stage [16]. Systematizing our clinical experience and literature data (Table 4), we developed a tactical scheme for selecting the type of surgical intervention for primary and revision procedures, presented in Figure 2.

Among the factors influencing the clinical course of chronic spondylitis, the etiology of the process should be highlighted. Its nonspecific nature contributes to the development of multilevel destructions, while a granulomatous nature leads to a decline in both mental and physical components of the quality of life. A significant reduction in the quality of life across all evaluation scales among patients with chronic tuberculous spondylitis can be associated with more pronounced impairments of local sagittal balance parameters, as confirmed by our findings and those of other researchers [17, 19, 23, 26]. Of the 124 patients described in the literature, 122 cases (98%) involved tuberculous spondylitis, making our accumulated data a priority for patients with chronic nonspecific spondylitis.

The complication rate in our cohort was 22.2%, with the majority being early and delayed complications of class IIIB according to the Clavien-Dindo classification. Most published studies report dysphagia in operated patients due to recurrent laryngeal nerve injury, as well as durotomy with subsequent cerebrospinal fluid leakage, necessitating lumbar drainage until the dural defect is closed [12, 19, 29].

Table 4

Characteristics of the studies included in the literature review

Author/year	Patients	Clinical picture, treatment tactics, long-term outcomes
Acosta F.L. 2006 [2]	1/NCS	50 years old, Frankel D, 55° angular kyphosis. 360° reconstruction, manubriotomy, corpectomy, C4-T2 anterior spinal fusion, posterior instrumental fixation. Follow-up — 35 months, relief of vertebrogenic pain syndrome, preservation of achieved kyphoses correction
Lan X., 2017 [4]	3/TBS	M = 33 years old, angular kyphoses, vertebrogenic pain syndrome. Stage 1 — Halo-traction for 1 week; Stage 2 – posterior instrumental fixation, abscess debridement of the anterior column, laminectomy. Follow-up — 26 months, stable supporting elements, no signs of recurrence
Chen Y., 2017 [5]	10/TBS	M = 33 years old, angular kyphoses, neurological deficit (Frankel C — 3; D — 5). 360° reconstruction via dorsal approach: corpectomy, anterior spinal fusion with autograft, posterior instrumental fixation. Follow-up — 53 months, kyphoses correction, successful spinal fusion, partial recovery of neurological deficit (Frankel C — 1; D — 4; E — 3)
Wu W.J., 2020 [6]	74/TBS	M = 24 years old, angular kyphoses, neurological deficit, pain syndrome. 180° reconstruction via ventral approach (n = 33): manubriotomy, abscessotomy, corpectomy, anterior spinal fusion with a titanium block-mesh cage and a locking plate (≤ 2 motion segments). 360° reconstruction via dorsal approach (n = 16): posterior instrumental fixation, costotransversectomy, anterior column debridement, anterior spinal fusion with autograft (≤ 2 motion segments, preceded by debridement via ventral approach). 360° reconstruction via combined approach (n = 25): posterior instrumental fixation, abscessotomy, corpectomy, anterior spinal fusion with a titanium block-mesh cage and a locking plate (> 2 motion segments, revisions, rigid angular kyphoses). Follow-up — 39 months: comparable correction of deformity, relief of pain syndrome. Complications: transient dysphagia (2 cases), durotomy with postoperative CSF leak (2 cases), lower limb monoparesis (1 case)
Rathod T.N., 2022 [8]	11/TBS	M = 25 years old, neurological deficit (Frankel A — 1, B — 2, C — 4, D — 4), angular kyphosis. 180° reconstruction via ventral approach (n = 8): corpectomy, abscess debridement, anterior spinal fusion with a titanium mesh and locking plate. 360° reconstruction: corpectomy, anterior spinal fusion with autograft, posterior instrumental fixation. Follow-up — 24 months: kyphosis correction, successful spinal fusion, partial recovery of neurological deficit (Frankel B — 1, C — 2, D — 4, E — 4)
Li Z., 2020 [19]	7/TBS	M = 46 years old, neurological deficit (Frankel A — 4, B — 2, C — 1), angular kyphosis. 180° reconstruction via ventral approach: manubrio/sternotomy, abscess debridement, corpectomy, anterior spinal fusion with a titanium mesh and locking plate. Follow-up — 24 months: stable implant, postoperative CSF leak requiring revision surgery (1 patient)
Zhang H.Q., 2015 [25]	15/TBS	M = 40 years old, kyphoses, neurological deficit, vertebrogenic pain syndrome. 360° reconstruction: corpectomy, anterior spinal fusion with autograft, posterior instrumental fixation. Follow-up — 27 months: kyphosis correction, successful spinal fusion, partial recovery of neurological deficit (Frankel C — 1, D — 4, E — 10)
Issa M., 2023 [26]	2/TBS, NCS	M = 36 years old, instability, pain syndrome. 180° reconstruction via ventral approach: manubriotomy, corpectomy, anterior spinal fusion with a titanium mesh and locking plate (TBS). 180° reconstruction via ventral approach: manubriotomy, corpectomy, anterior spinal fusion with a titanium mesh, posterior instrumental fixation (NCS). Follow-up — 1.5 months: transient recurrent laryngeal nerve dysfunction (1 case)
Chen Y.H., 2013 [30]	1/TBS	21 years old, lower paraplegia with POD, prevertebral, paravertebral, and epidural abscesses. Stage 1 – anterior decompression, abscess debridement, Halo-traction; Stage 2 – posterior instrumental fixation, laminectomy, posterior spondylodesis. Follow-up — 28 months: restoration of motor function in the lower limbs

NCS — nonspecific chronic spondylitis; TBS — tuberculous spondylitis.

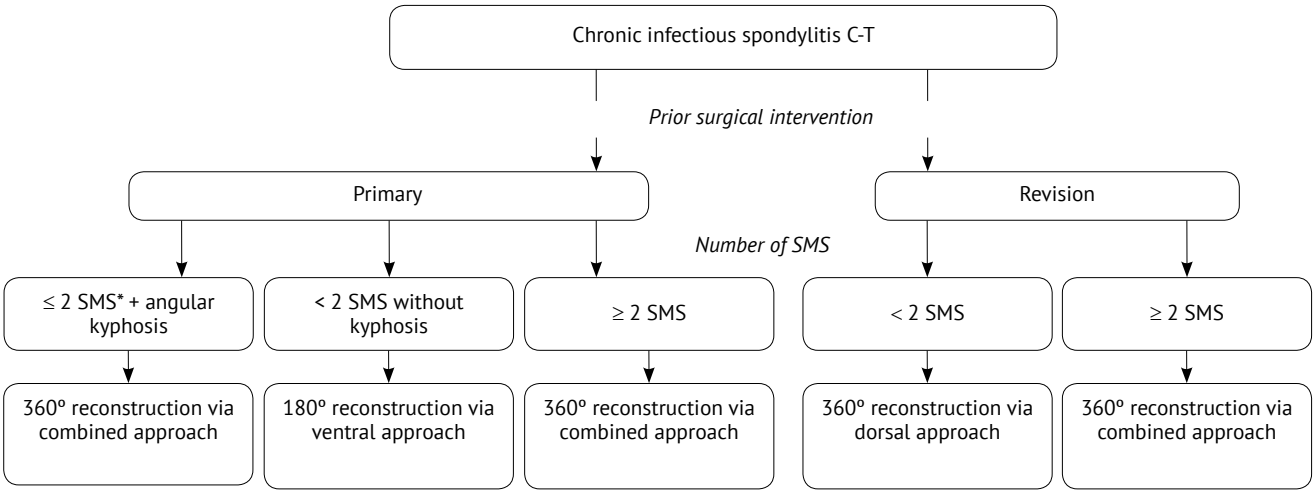

* — spinal motion segment.

Figure 2. Tactical scheme for selecting the type of surgical intervention in chronic spondylitis of the cervicothoracic junction

Limitations of the study

The retrospective design of the study and the small sample size highlight the need for further accumulation of clinical data, including the use of a multicenter approach. At the same time, the scheme of the selection of surgical intervention we proposed is of a pilot nature and undoubtedly requires prospective validation.

CONCLUSIONS

Chronic infectious spondylitis of the cervicothoracic spine is a rare and poorly studied pathology. The etiology of spondylitis affects the clinical course of the disease and the incidence of postoperative complications in the long term. The analysis of available data and the evaluation of the authors' experience allowed for the development of several tactical tools for planning surgical reconstruction, including an algorithm for selecting the surgical approach and determining the need for manubriotomy. Long-term surgical outcomes using the proposed tactical algorithm allowed us to confirm its effectiveness and potential for further application.

DISCLAIMERS

Author contribution

Naumov D.G. — study concept and design, drafting and editing the manuscript.

Tkach S.G. — data acquisition, data analysis and interpretation, drafting the manuscript.

Aliev G.B. — literature search and review, statistical data processing, data analysis and interpretation.

Vishnevsky A.A. — literature search and review, editing the manuscript.

Yablonsky P.K. — study concept and design, editing the manuscript.

All authors have read and approved the final version of the manuscript of the article. All authors agree to bear responsibility for all aspects of the study to ensure proper consideration and resolution of all possible issues related to the correctness and reliability of any part of the work.

Funding source. This study was not supported by any external sources of funding.

Disclosure competing interests. The authors declare that they have no competing interests.

Ethics approval. The study was approved by the local ethics committee of St. Petersburg State Research Institute of Phthisiopulmonology, protocol No 17/23, 07.09.2023.

Consent for publication. The authors obtained written consent from patients to participate in the study and publish the results.

REFERENCES

1. Liu Y., Chen Y., Yang L., Zhou X., Wang C., Qi M. et al. The surgical treatment and related management for post-tubercular kyphotic deformity of the cervical spine or the cervico-thoracic spine. *Int Orthop.* 2012;36(2):367-372. doi: 10.1007/s00264-011-1438-9.
2. Acosta F.L. Jr., Aryan H.E., Ames C.P. Successful outcome of six-level cervicothoracic corpectomy and circumferential reconstruction: case report and review of literature on multilevel cervicothoracic corpectomy. *Eur Spine J.* 2006;15(Suppl 5):670-674. doi: 10.1007/s00586-006-0203-z.
3. Mohanty A., Biswas R., Mohanty A. Evaluation of results of anterior cervicothoracic junction decompression & fusion (ACTJDF) of C7-T1-T2 spinal tuberculosis by transmanubrial transclavicular approach. *J Evolution Med Dent Sci.* 2020;9(12):905-908. doi: 10.14260/jemds/2020/195.
4. Lan X., Xu J.Z., Liu X.M., Ge B.F. Surgical treatment of lower cervical tuberculosis with kyphosis deformity. *J Int Surg.* 2017;102:171-177. doi: 10.9738/INTSURG-D-15-00051.1.
5. Chen Y., Lü G., Wang B., Li L., Kuang L. Posterior Vertebral Column Resection With Intraoperative Manual Retraction for the Treatment of Posttubercular Kyphosis in Upper Thoracic Spine or Cervicothoracic Junction. *Clin Spine Surg.* 2017;30(8):E1055-E1061. doi: 10.1097/BSD.0000000000000479.
6. Wu W.J., Tang Y., Lyu J.T., Yang S., Wang D.G., Zhang Q. et al. Clinical Efficacy of Three Surgical Approaches for the Treatment of Cervicothoracic Tuberculosis: A Multicenter Retrospective Study. *Orthop Surg.* 2020;12(6):1579-1588. doi: 10.1111/os.12527.
7. Naumov D.G., Tkach S.G., Mushkin A.Yu., Makogonova M.E. Chronic infectious lesions of the cervical spine in adults: monocentric cohort analysis and literature review. *Russian Journal of Spine Surgery (Khirurgiya Pozvonochnika).* 2021;18(3):68-76. (In Russian). doi: 10.14531/ss2021.3.68-76.
8. Rathod T.N., Kolur S.S., Yadav V.K., Prabhu R.M. Functional outcomes in the management of cervicothoracic junction tuberculosis. *Surg Neurol Int.* 2022;13:198. doi: 10.25259/SNI_167_2022.
9. Bazarov A.Yu., Naumov D.G., Mushkin A.Yu., Sergeyev K.S., Ryabykh S.O., Vishnevsky A.A., Burtsev A.V., Mushkin M.A. A new classification of spondylodiscitis: possibility of validation and multidisciplinary expert consensus. *Russian Journal of Spine Surgery (Khirurgiya Pozvonochnika).* 2022;19(4): 68-76. doi: 10.14531/ss2022.4.68-76.
10. Simon S.L., Pahl M.A., Marcotte P.J., Vaccaro A.R., Grady M.S. The management of infections involving the cervicothoracic junction. *J Seminars Spine Surg.* 2004;16(3):206-213. doi: 10.1053/j.semss.2004.09.009.
11. Mushkin A.Yu., Vishnevsky A.A., Peretsmanas E.O., Bazarov A.Yu., Basankin I.V. Infectious Lesions of the Spine: Draft National Clinical Guidelines. *Russian Journal of Spine Surgery (Khirurgiya Pozvonochnika).* 2019; 16(4):63-76. (In Russian). doi: 10.14531/ss2019.4.63-76.
12. Ramani P.S., Sharma A., Jituri S., Muzumdar D.P. Anterior instrumentation for cervical spine tuberculosis: an analysis of surgical experience with 61 cases. *Neurol India.* 2005;53(1):83-89; discussion 89. doi: 10.4103/0028-3886.15067.
13. Naumov D.G., Vishnevskiy A.A., Tkach S.G., Avetisyan A.O. Spinal Hydatid Disease of Cervico-Thoracic in Pregnant Women: A Case Report and Review. *Traumatology and Orthopedics of Russia*. 2021;27(4):102-110. (In Russian). doi: 10.21823/2311-2905-1668.
14. Pola E., Taccari F., Autore G., Giovannenze F., Pambianco V., Cauda R. et al. Multidisciplinary management of pyogenic spondylodiscitis: epidemiological and clinical features, prognostic factors and long-term outcomes in 207 patients. *Eur Spine J.* 2018;27(Suppl 2):229-236. doi: 10.1007/s00586-018-5598-9.
15. Naumov D.G., Mushkin A.Yu., Vishnevsky A.A. Revision surgery for chronic pyogenic spondylitis: analysis of a monocenter cohort with a minimum 1 year follow-up. *Russian Journal of Spine Surgery (Khirurgiya Pozvonochnika)*. 2024;21(3):69-77. (In Russian). doi: 10.14531/ss2024.3.69-77.
16. Shetty A.P., Viswanathan V.K., Rajasekaran S. Cervical spine TB - Current concepts in management. *J Orthop Surg (Hong Kong).* 2021;29(1):23094990211006936. doi: 10.1177/23094990211006936.
17. Saleh I., Librianto D., Phedy P., Efar T.S., Canintika A.F. An unusual case of extensive contiguous cervicothoracic spinal tuberculosis involving fourteen damaged segments: A case report. *Int J Surg Case Rep.* 2020;69:109-113. doi: 10.1016/j.ijscr.2020.02.003.
18. Teng H., Hsiang J., Wu C., Wang M., Wei H., Yang X. et al. Surgery in the cervicothoracic junction with an anterior low suprasternal approach alone or combined with manubriotomy and sternotomy: an approach selection method based on the cervicothoracic angle. *J Neurosurg Spine.* 2009:10:531-542. doi: 10.3171/2009.2.SPINE08372.
19. Li Z., Li K., Tang B., Ren R., Zhang Y., Li Z. et al. Analysis of the curative effect of the anterior approach to the lower cervical spine for cervicothoracic spinal tuberculosis. *J Craniofac Surg.* 2020;31(2): 480-483. doi: 10.1097/SCS.0000000000006097.
20. Berbari E.F., Kanj S.S., Kowalski T.J., Darouiche R.O., Widmer A.F., Schmitt S.K. et al. Infectious Diseases Society of America. 2015 Infectious Diseases Society of America (IDSA) Clinical Practice Guidelines for the Diagnosis and Treatment of Native Vertebral Osteomyelitis in Adults. *Clin Infect Dis.* 2015;61(6): e26-46. doi: 10.1093/cid/civ482.
21. Pola E., Autore G., Formica V.M., Pambianco V., Colangelo D., Cauda R. et al. New classification for the treatment of pyogenic spondylodiscitis: validation study on a population of 250 patients with a follow-up of 2 years. *Eur Spine J.* 2017;26(Suppl 4):479-488. doi: 10.1007/s00586-017-5043-5.
22. Lee S.H., Hyun S.J., Jain A. Cervical Sagittal Alignment: Literature Review and Future Directions. *Neurospine*. 2020;17(3):478-496. doi: 10.14245/ns.2040392.196.

23. Prinz V., Vajkoczy P. Surgical revision strategies for postoperative spinal implant infections (PSII). *J Spine Surg*. 2020;6(4):777-784. doi: 10.21037/jss-20-514.
24. Golikov R.I., Lukyanov D.S. Modern approaches to anesthetic management during surgical treatment for spinal cord injury in the late period. *Russian Journal Spine Surgery (Khirurgiya Pozvonochnika)*. 2015;12(3): 89-96. (In Russian). doi: 10.14531/ss2015.3.89-96.
25. Zhang H.Q., Hu X., Yin X., Chen Y. One-stage combined anterior-posterior approach treatment of multiple cervicothoracic spinal tuberculosis with kyphosis. *Int Orthop*. 2015;39(8):1605-1610. doi: 10.1007/s00264-015-2778-7.
26. Issa M., Neumann J.O., Al-Maisary S., Dyckhoff G., Kronlage M., Kiening K.L. et al. Anterior access to the cervicothoracic junction via partial sternotomy: a clinical series reporting on technical feasibility, postoperative morbidity, and early surgical outcome. *J Clin Med*. 2023;12(12):4107. doi: 10.3390/jcm12124107.
27. Donnarumma P., Nigro L., Tarantino R., De Giacomo T., Delfini R. The Manubriotomy is a safe option for the anterior approach to the cervico-thoracic junction. *J Spine Surg*. 2017;3(3):426-428. doi: 10.21037/jss.2017.06.23.
28. Okyere I., Lamina A., Owusu B. Full median sternotomy approach for treatment of upper thoracic vertebral tuberculosis in a developing country: case report and short literature review. *Pan Afr Med J*. 2017;28:112. doi: 10.11604/pamj.2017.28.112.12948.
29. Muzyshev I.A., Torchinov S.T., Borzenkov A.V., Dzukaev D.N. The use of manubriotomy in the treatment of complicated injury of the cervicothoracic spine: clinical case report and literature review. *Russian Journal of Spine Surgery (Khirurgiya Pozvonochnika)*. 2023;20(1):36-42. (In Russian). doi: 10.14531/ss2023.1.36-42.
30. Chen Y.H., Lin C.B., Wu S.W., Chiu C.H., Harnod T., Chou Y.C. Surgical treatment of noncontiguous spinal tuberculosis with gibbus deformity: a case report. *Tzu Chi M J*. 2013;25:246-248. doi: 10.1016/j.tcmj.2012.07.005.

Authors' information

✉ *Denis G. Naumov* — Cand. Sci. (Med.)
Address: 2–4, Ligovsky av., St. Petersburg, 191036, Russia
https://orcid.org/0000-0002-9892-6260
e-mail: dgnaumov1@gmail.com

Sergey G. Tkach
https://orcid.org/0000-0001-7135-7312
e-mail: tkach2324sergei@yandex.ru

Gamzat B. Aliev
https://orcid.org/0009-0007-4127-4939
e-mail: magomedamb2@bk.ru

Arkadiy A. Vishnevsky — Dr. Sci. (Med.)
https://orcid.org/0000-0002-9186-6461
e-mail: vichnevsky@mail.ru

Petr K. Yablonsky — Dr. Sci. (Med.), Professor
https://orcid.org/0000-0003-4385-9643
e-mail: piotr_yablonskii@mail.ru

Original article
https://doi.org/10.17816/2311-2905-17575

Analysis of the Radiological Anatomy of the Proximal Femur after the Intramedullary Nailing of Trochanteric Fractures

Boris A. Maiorov [1,2,3], Igor' G. Belen'kiy [1,2], Gennadii D. Sergeev [1,2], Ivan A. Endovitskiy [3], Mariya A. Sergeeva [2], David A. Isakhanyan [1]

[1] *St. Petersburg I.I. Dzhanelidze Research Institute of Emergency Medicine, St. Petersburg, Russia*

[2] *Saint Petersburg State University, St. Petersburg, Russia*

[3] *Interdistrict Clinical Hospital of Vsevolozhsk, Vsevolozhsk, Russia*

Abstract

Background. Despite the high rate of the intramedullary osteosynthesis of proximal femur fractures, the incidence of implant-associated complications exceeds 50%. Poor reduction and incorrect implant positioning significantly increase the risk of mechanical complications and the frequency of unsatisfactory treatment outcomes.

The aim of the study was to evaluate various fragment positions after the intramedullary nailing of proximal femur fractures using the developed radiological criteria for assessing the quality of reduction, and to determine the association between the quality of the restoration of the proximal femur, implant position and fracture type.

Methods. In a retrospective single-center study we analyzed the primary X-rays of 108 patients with type 31A fractures. Radiological criteria were preliminarily defined. According to them, the position of the fragments and implants was considered satisfactory if the value of the neck-diaphyseal angle was more than 125°, anteversion did not exceed 20°, medial diastasis was not more than 10 mm, and there were no negative medial support, no femoral neck lengthening of more than 10 mm compared with the healthy side, and no penetration of the blade into the joint. Patients were divided into three groups according to the fracture type. We analyzed and compared the proportions of satisfactory and unsatisfactory radiological results within the groups and between them.

Results. Satisfactory reduction was noted in 83 patients (76.9%) out of 108, unsatisfactory — in 25 patients (23.1%), and 16 patients (14.8%) had incorrect implant position. Patients with type 31A1 fractures were 3.5 times less likely to have an unsatisfactory reduction than patients with type 31A2 fractures (OR 3.511; 95% CI 1.202-10.261) and 6.7 times less likely to have an unsatisfactory reduction than patients with type 31A3 fractures (OR 6.714; 95% CI 1.685-26.752). The probability of incorrect implant positioning was 6 times higher in type 31A3 fractures than in type 31A1 fractures (OR 6.000; 95% CI 1.410-25.528).

Conclusion. To improve the quality of surgical treatment, it is worth paying an increased attention to the quality of the achieved reduction, implant selection, technical peculiarities of the fixation of types A2 and A3 fractures, improvement of preoperative planning algorithms, as well as development of criteria for intraoperative radiological assessment of the quality of the restoration of the proximal femur anatomy.

Keywords: pertrochanteric fracture, proximal femoral nail, osteosynthesis complications, preoperative planning, intramedullary osteosynthesis.

Cite as: Maiorov B.A., Belen'kiy I.G., Sergeev G.D., Endovitskiy I.A., Sergeeva M.A., Isakhanyan D.A. Analysis of the Radiological Anatomy of the Proximal Femur after the Intramedullary Nailing of Trochanteric Fractures. *Traumatology and Orthopedics of Russia*. 2025;31(1):55-67. (In Russian). https://doi.org/10.17816/2311-2905-17575.

✉ *Igor' G. Belen'kiy*; e-mail: belenkiy.trauma@mail.ru

Submitted: 30.06.2024. Accepted: 10.01.2025. Published online: 04.02.2025.

© Maiorov B.A., Belen'kiy I.G., Sergeev G.D., Endovitskiy I.A., Sergeeva M.A., Isakhanyan D.A., 2025

Научная статья
УДК 616.718.41/.44-089.84-073.75
https://doi.org/10.17816/2311-2905-17575

Анализ рентгенологической анатомии проксимального отдела бедренной кости после интрамедуллярного остеосинтеза переломов вертельной зоны

Б.А. Майоров [1,2,3], И.Г. Беленький [1,2], Г.Д. Сергеев [1,2], И.А. Ендовицкий [3], М.А. Сергеева [2], Д.А. Исаханян [1]

[1] *ГБУ «Санкт-Петербургский научно-исследовательский институт скорой помощи им. И.И. Джанелидзе», г. Санкт-Петербург, Россия*

[2] *ФГБОУ ВО «Санкт-Петербургский государственный университет», г. Санкт-Петербург, Россия*

[3] *ГБУЗ ЛО «Всеволожская клиническая межрайонная больница», г. Всеволожск, Россия*

Реферат

Введение. Несмотря на распространенность интрамедуллярного остеосинтеза при переломах вертельной области бедренной кости, доля осложнений, связанных с имплантатами, превышает 50%. Некачественная репозиция и некорректное положение имплантата значительно повышают риск развития механических осложнений и частоту неудовлетворительного исхода лечения пациентов.

Цель исследования — оценить варианты положения отломков после фиксации вертельных переломов проксимальным бедренным стержнем на основании разработанных рентгенологических критериев оценки качества репозиции и определить зависимость качества восстановления анатомии проксимального отдела бедренной кости и положения имплантатов от типа перелома.

Материал и методы. В ретроспективном одноцентровом исследовании проанализированы первичные рентгенологические результаты лечения 108 пациентов с переломами типа 31А. Были сформулированы рентгенологические критерии, согласно которым положение отломков и имплантатов признавали удовлетворительным при условии величины шеечно-диафизарного угла более 125°, антеверсии — не более 20°, величины медиального диастаза — не более 10 мм, отсутствия отрицательной медиальной опоры, отсутствия удлинения шейки бедренной кости более 10 мм в сравнении со здоровой стороной, отсутствия пенетрации шеечного винта в сустав. Пациенты были разделены на три группы в зависимости от типа перелома. Мы проанализировали и сравнили доли удовлетворительных и неудовлетворительных рентгенологических результатов в группах и между группами.

Результаты. Удовлетворительная репозиция отмечена у 83 пациентов (76,9%) из 108, неудовлетворительная — у 25 пациентов (23,1%), у 16 пациентов (14,8%) отмечено некорректное положение имплантатов. У пациентов с переломами типа 31А1 вероятность неудовлетворительной репозиции в 3,5 раза ниже, чем у пациентов с переломами 31А2 (ОШ 3,511; 95% ДИ 1,202–10,261), и в 6,7 раз ниже, чем при переломе типа 31А3 (ОШ 6,714; 95% ДИ 1,685–26,752). Вероятность некорректного положения имплантата в 6 раз выше при переломах типа 31А3, чем при переломах типа 31А1 (ОШ 6,000; 95% ДИ 1,410–25,528).

Заключение. Для повышения качества хирургического лечения необходимо уделять повышенное внимание качеству достигнутой репозиции, выбору имплантата, техническим особенностям его установки при переломах типов А2 и А3, улучшению алгоритмов предоперационного планирования, а также детальной разработке критериев интраоперационной рентгенологической оценки качества восстановления анатомии проксимального отдела бедренной кости.

Ключевые слова: чрезвертельный перелом, проксимальный бедренный стержень, осложнения остеосинтеза, предоперационное планирование, интрамедуллярный остеосинтез.

Для цитирования: Майоров Б.А., Беленький И.Г., Сергеев Г.Д., Ендовицкий И.А., Сергеева М.А., Исаханян Д.А. Анализ рентгенологической анатомии проксимального отдела бедренной кости после интрамедуллярного остеосинтеза переломов вертельной зоны. *Травматология и ортопедия России*. 2025;31(1):55-67. https://doi.org/10.17816/2311-2905-17575.

Беленький Игорь Григорьевич; e-mail: belenkiy.trauma@mail.ru

Рукопись получена: 30.06.2024. Рукопись одобрена: 10.01.2025. Статья опубликована онлайн: 04.02.2025.

© Майоров Б.А., Беленький И.Г., Сергеев Г.Д., Ендовицкий И.А., Сергеева М.А., Исаханян Д.А., 2025

INTRODUCTION

The proportion of fractures in the trochanteric region accounts for 30.0-51.5% of all femoral fractures and 45.0-55.0% of proximal femoral fractures (PFF) [1, 2, 3]. The presence of osteoporosis and concomitant somatic pathology in patients increases the risk of both local and systemic complications [1, 4]. Consequently, the requirements for the quality of osteosynthesis are heightened, as reduced bone mineral density contributes to the failure of fixation [5]. While answers to questions regarding preoperative examination, timing of osteosynthesis, and its pharmacological support are outlined in current clinical guidelines, the problem of the quality of fracture reduction and its impact on treatment outcomes remains insufficiently studied [6, 7, 8, 9].

At the same time, modern scientific literature on the surgical treatment of trochanteric femoral fractures has increasingly focused on the quality of osteosynthesis [9, 10, 11]. The main goal of surgical intervention is the rapid restoration of weight-bearing capacity in the injured limb and, consequently, early patient ambulation to prevent hypostatic complications. According to many authors, this can only be achieved through a high-quality reduction of bone fragments and their stable fixation, i.e., correct hardware implantation [12, 13].

Most modern implants used for the osteosynthesis of trochanteric fractures are dynamic. Their design incorporates the option of dynamic compression under the force of muscle contraction and axial load, which enhances the mechanical stability of fragment fixation and promotes fracture healing. However, this option is only effective when the neck-shaft angle (NSA) is restored, and the axis of the femoral neck and head aligns with the position of the neck screw [14].

The primary method of surgical treatment for trochanteric femoral fractures at the Interdistrict Clinical Hospital of Vsevolozhsk is intramedullary locking osteosynthesis using a proximal femoral nail. This method is universal and indicated for both stable trochanteric (type 31A1) and unstable fractures (types 31A2 and 31A3). The well-studied surgical technique, the possibility of the closed reduction of fragments under fluoroscopic control in most cases, and the high stability of the implant-bone system when the nail is correctly installed make this method the treatment of choice even for patients with reduced bone density [6, 15, 16].

However, despite the advantages of intramedullary osteosynthesis for trochanteric fractures, the rate of implant-related complications following intramedullary nailing with proximal femoral nail exceeds 50% [17]. The most common complication is the cut-out of the neck screw, occurring in 3-16% of cases [10, 11, 15]. Cut-out may be accompanied by varus collapse or medial penetration of the screw into the joint. Another complication is the Z-effect, which is similar in mechanism and causes and is typical for dual-screw nails [18]. Implant fractures, nail migration, locking screw fractures, periprosthetic fractures, as well as malunion and nonunion may indicate biomechanical problems in the bone-implant system. Under axial load, angular deformation increases, and uncontrolled lateral displacement of the neck screw occurs. In foreign literature, this phenomenon is referred to as sliding [15].

Factors such as gender, age, fracture type, and bone quality influence the frequency of unsatisfactory outcomes and should be considered by the operating surgeon, although they are not directly under their control. At the same time, the quality of the operation, appropriate implant selection, and its correct placement are within the surgeon's responsibility and are controlled during preoperative planning and osteosynthesis.

According to several authors, poor reduction and incorrect implant positioning can lead to mechanical complications, reoperations, and unsatisfactory outcomes in patients with trochanteric fractures [8, 9, 10, 11]. The risk of complications can be reduced through intraoperative assessment and timely correction of radiographic parameters [9, 12, 19, 20].

The aim of the study was to evaluate various fragment positions after the intramedullary nailing of proximal femur fractures using the developed radiological criteria for assessing the quality of reduction, and to determine the association between the quality of the restoration of the proximal femur, implant position and fracture type.

METHODS

Study design: a retrospective cohort study. Primary radiological outcomes of 108 patients with trochanteric femoral fractures (type 31A according to the AO classification) who underwent locking intramedullary osteosynthesis with a proximal femoral nail at the Level I Trauma Center of the Interdistrict Clinical Hospital of Vsevolozhsk from January 1, 2022 to December 31, 2022 were analyzed. All operations were performed using a standard technique with closed reduction on an orthopedic table under intraoperative fluoroscopy using a C-arm in both AP and axial views. The study included 78 (72.2%) women and 30 (27.8%) men. The median age was 82.0 years (Q1-Q3: 71-86, min – 30, max – 99).

Patients were divided into groups according to the type of trochanteric fracture. The groups were comparable in terms of gender (p = 0.369) and age (p = 0.554) (Table 1).

Pre- and postoperative X-rays in AP and axial views were analyzed. Based on the literature, the following radiological criteria for assessing the quality of fragment reduction and implant positioning were defined: NSA, femoral neck anteversion, medial contact gap between the femoral neck and metaphyseal zone, type of medial support, and length of the femoral neck and head compared to the healthy limb.

On the X-ray in AP view, the angle between the axis of the femoral head and neck and the anatomical axis of the femoral diaphysis (NSA) was measured. On the axial (lateral) X-ray, the anteversion angle of the femoral neck and head was determined by measuring the angle between the anatomical axis of the femoral diaphysis (mid-diaphyseal line) and the axis of the femoral neck (line passing through the midpoint of the femoral neck) [21].

On the AP view X-ray, the presence of a gap in the medial contact area between the femoral neck and metaphyseal zone was assessed. Its size was determined by measuring the distance between the medial cortex of the distal fragment and the inferomedial cortex of the proximal fragment along a line parallel to the axis of the femoral neck [13]. Additionally, the presence of negative medial support, characterized by the medial cortex of the proximal fragment overlapping laterally to the medial cortex of the distal fragment, was evaluated on the AP view X-ray [12].

Table 1

Characterization of patient groups by gender and age

Fracture type	Number of patients	Age, Me (IQR; min-max)	Gender	
			female	male
A1	53 (49.1%)	80 (69-85; 30-99)	35 (66%)	18 (34%)
A2	42 (38.9%)	83.5 (72.5-87.0; 37-91)	33 (79%)	9 (21%)
A3	13 (12.0%)	83 (70.5-87.0; 59-91)	10 (77%)	3 (23%)
Total	108 (100%)	82 (71-86; 30-99)	78 (72.2%)	30 (27.8%)

Wedge effect [22, 23], characterized by a relative increase in the length of the femoral neck and head, was measured on the X-ray in AP view along a line corresponding to the axis of the femoral neck from the apex of the head to the intersection with the outer cortex of the subtrochanteric region. The relative increase in femoral neck length compared to the contralateral limb was also measured on the AP view X-ray.

Regarding implant positioning, the placement of the neck screw not above the center of the head on AP and lateral X-rays was considered normal. The deviation of the neck screw axis from the central position by no more than the width of its cross-section upward and posteriorly, as well as a lower screw position on the AP view X-ray, was considered acceptable but only for dual-screw systems. A low screw position at the base of the neck in a single-screw system was deemed unsatisfactory.

The length of the neck screw was considered correct if the distance from the proximal end of the screw to the central point of the articular surface of the femoral head was no more than 1.0 cm [8, 24]. Screw positioning resulting in joint penetration, i.e., the screw tip extending beyond the articular surface of the femoral head on AP or axial X-rays, was deemed unsatisfactory. The

derotation screw was assessed for being parallel to the neck screw. The length of the derotation screw was only determined in cases of perforation of the articular surface of the femoral head.

Fragment and implant positioning were considered satisfactory if the NSA was greater than 125°, anteversion was no more than 20°, medial diastasis was no more than 10 mm, negative medial support was absent, femoral neck lengthening was no more than 10 mm compared to the healthy limb, and there was no penetration of the neck screw beyond the femoral head. Otherwise, fragment positioning was deemed unsatisfactory.

We analyzed the proportion of satisfactory and unsatisfactory radiological outcomes based on the fracture type. All measurements were performed on a personal computer using the RadiAnt DICOM Viewer software (Medixant, Poland) with the ruler tool.

Statistical analysis

The database was compiled in Microsoft Excel (Microsoft Office 365, Microsoft Inc., USA). Statistical analysis was performed using SPSS Statistics v.27 (IBM, USA).

The distributions of all quantitative variables were assessed for normality using the Kolmogorov-Smirnov and Shapiro-Wilk tests. Based on the results, the null hypothesis was rejected, and the non-parametric Kruskal-Wallis test was used for comparing quantitative variables.

Nominal variables were presented in contingency tables. Their analysis was conducted using the Pearson $\chi 2$ test and the two-proportion Z-test with the Benjamini-Hochberg correction for multiple comparisons. The strength of the association between variables was assessed by calculating Cramer's V. For 2x2 contingency tables, the odds ratio (OR) with a 95% confidence interval (95% CI) was calculated. Relative values are presented as percentages.

RESULTS

Data on the quality of reduction and the correctness of implant positioning are presented in Table 2.

In 5 (9.4%) patients with type 31A1 fractures, incorrect implant positioning was observed. In 2 of these cases, the neck screw was inserted above the axis, and in 3 cases, the screw length was insufficient. Despite the errors in implant positioning, the reduction of fragments was deemed satisfactory in 2 of these 5 patients.

In the group with type 31A2 fractures, incorrect implant positioning was noted in 6 (14.3%) patients: 3 cases of non-parallel insertion of neck screws, 1 case of cartilage perforation in the femoral head, and 2 cases of using a short screw.

The highest number of patients with incorrect implant positioning was found in the group with type 31A3 fractures—5 (38.4%). One patient had a short neck screw, and in one case, the screw perforated the femoral head. In 2 patients, the neck screw was positioned too low, and in one case, it was positioned too high. Notably, only 4 (30.7%) patients in this group received the long version of the nail.

A correlation was found between fracture type and reduction quality: $\chi^2 = 9.473$; $p = 0.009$. The strength of this correlation, based on Cramer's V ($V = 0.296$) and interpreted according to the recommendations of L.M. Rea and R.A. Parker [25], was considered moderate.

Pairwise comparison of the groups revealed that statistically significantly fewer cases of unsatisfactory reduction were observed in patients with type 31A1 fractures ($p = 0.026$ compared to 31A2 and $p = 0.011$ compared

Table 2

Distribution of patients by fracture type and the quality of fragment reduction according to the radiological criteria

Fracture type	Number of patients	Satisfactory reduction	Unsatisfactory reduction	Incorrect implant positioning
31A1	53 (49.1%)	47 (88.7%)	6 (11.3%)	5 (9.4%)
31A2	42 (38.9%)	29 (69.0%)	13 (31.0%)	6 (14.3%)
31A3	13 (12.0%)	7 (53.8%)	6 (46.2%)	5 (38.4%)
Total	108 (100%)	83 (76.9%)	25 (23.1%)	16 (14.8%)

to 31A3). It was noted that the odds of unsatisfactory reduction were 3.5 times lower in patients with type 31A1 fractures compared to those with type 31A2 fractures (OR 3.511; 95% CI 1.202-10.261) and 6.7 times lower compared to type 31A3 fractures (OR 6.714; 95% CI 1.685-26.752). No statistically significant differences were found between the patients with type 31A2 and 31A3 fractures.

A statistically significant correlation was also found between fracture type and implant positioning: $\chi^2 = 6.985$; $p = 0.03$. The strength of this correlation, based on Cramer's V (V = 0.254) and interpreted according to the recommendations of L.M. Rea and R.A. Parker, was considered moderate.

Pairwise comparison of the groups showed that the patients with type 31A3 fractures had statistically significantly more cases of incorrect implant positioning ($p = 0.027$) compared to those with type 31A1 fractures. The odds were 6 times higher in patients with more severe type 31A3 fractures compared to those with type 31A1 fractures (OR 6.000; 95% CI 1.410-25.528).

We analyzed all 25 cases of unsatisfactory fragment positioning. The most common reduction error was varus positioning of the proximal fragment with a NSA of less than 125°, observed in 17 patients (15.7% of all 108 patients).

The wedge effect, which develops during nail insertion and leads to the lateralization of the diaphyseal fragment and relative lengthening of the femoral neck, was noted in 10 patients (9.3%) (Figure 1). A pathological medial gap between fragments exceeding 10 mm was observed in 7 (6.5%) patients (Figure 2), and negative medial support was noted in 3 (2.7%) patients (see Figure 1). Significant rotational deformity of the femoral neck with increased anteversion of the head was detected in 3 (2.7%) patients.

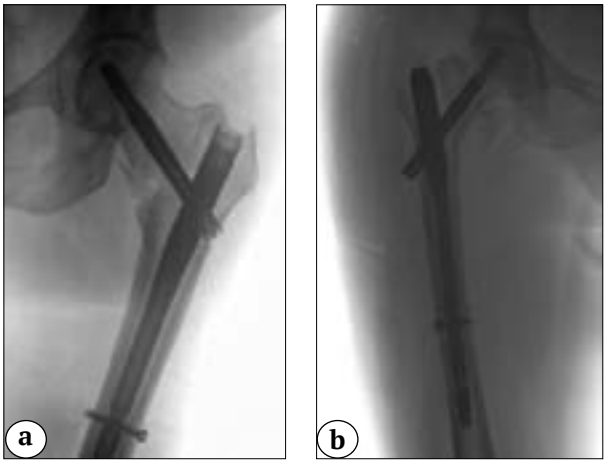

Figure 1. Reduction errors in the osteosynthesis of the proximal femoral fractures:
a — wedge effect, lateralization of the diaphyseal fragment;
b — varus position of the proximal fragment, negative medial support, wedge effect with lateralization of the diaphyseal fragment, incorrect position of the neck screw

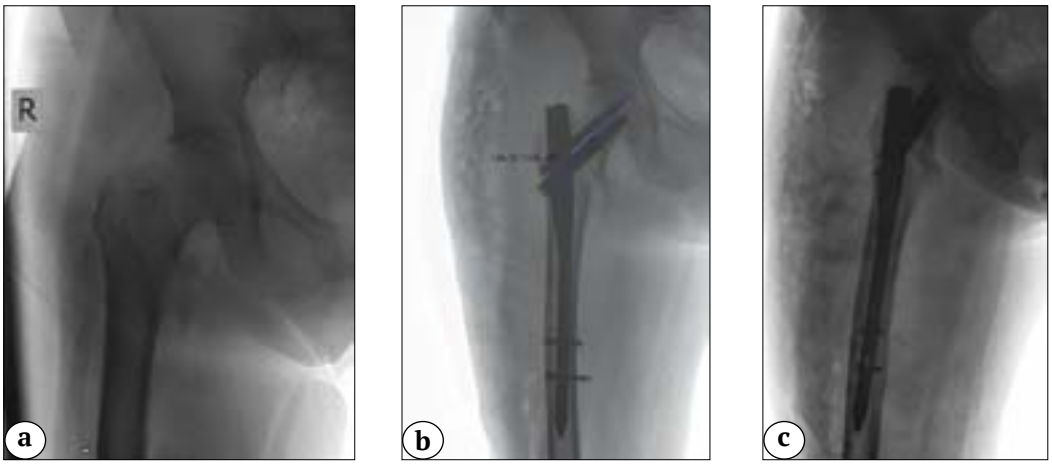

Figure 2. Reverse wedge effect leading to the formation of a pathological calcar gap:
a — initial X-ray; b — X-rays after osteosynthesis;
c — valgus displacement of the proximal fragment, reverse wedge effect

A more detailed analysis of the data from 16 patients with incorrect implant positioning showed that the primary perforation of the femoral head by the neck screw occurred in 2 (1.9%) patients. In one (0.9%) patient with a primary type 31A1 fracture and a short proximal femoral nail, a fracture of the lateral wall extending to the upper third of the diaphysis was identified. In cases where a Gamma nail was used, the neck screw was positioned too high in 3 (2.8%) patients and too low in 2 (1.9%) patients (see Figure 1b). In 6 (5.6%) patients, the implanted neck screw was too short (Figure 3), and in 3 (2.8%) patients, the neck and derotation screws were not parallel on the AP view X-ray.

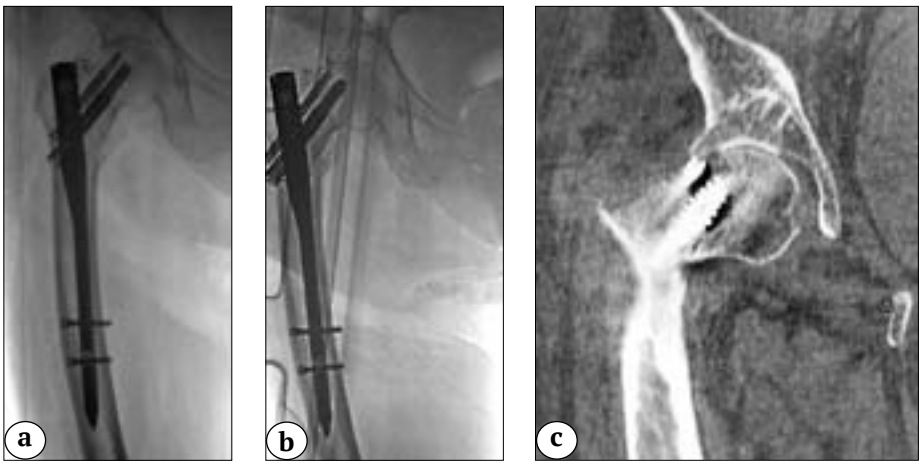

Figure 3. Cut-out of the short neck screw:
a — AP view X-ray after osteosynthesis;
b — AP view X-ray 2.5 months postoperatively;
c — coronal CT 2.5 months postoperatively, demonstrating the cut-out of the neck screw

DISCUSSION

The frequency of mechanical complications in osteosynthesis of trochanteric fractures, such as varus collapse, implant migration and perforation, nonunion, and the need for reoperation, ranges from 4.6 to 12.4% [26] and increases to 30-50% in cases of primary osteosynthesis errors [10, 17]. Therefore, in our opinion, well-performed osteosynthesis promotes early patient mobilization and achieves good treatment outcomes.

Unstable fractures of types 31A2 and 31A3 require increased attention, as the surgical treatment of such patients, as our study has shown, is associated with technical challenges. Implant positioning and the quality of fragment reduction are important indicators of fixation stability and the risk of complications [19].

First and foremost, the correctness of screw positioning in the femoral head is assessed. It is believed that the screw tip should be oriented toward the center of the femoral head in both AP and axial views. In AP view, when using a dual-screw system, the screw can be positioned in the lower third of the head [9, 24]. Many authors use Parker's ratio, determining the percentage ratio of the distance from the base of the femoral head to the screw on the AP view X-ray and from the posterior wall to the screw on the lateral X-ray [27]. Parker's ratio should not exceed 50% [23], which is why the positioning of the neck screw was deemed incorrect in 5 (4.6%) patients in our study (see Figure 3).

In 1995, M.R. Baumgaertner et al. proposed the tip-apex distance (TAD) criterion as the sum of the distances from the apex of the femoral head to the upper end of the neck screw in two views. After examining 198 trochanteric fractures, the authors noted complications in 19 cases (including 16 cut-outs). Based on these findings, it was determined that the TAD value should not exceed 25 mm [8].

P.R. Kuzyk et al. proposed measuring the calcar-referenced tip-apex distance (CalTAD) on the AP view X-ray, which represents the distance from the screw tip to the point where

the circumference of the femoral head intersects with a line parallel to the axis of the femoral neck and passing through its base [28]. This approach favors a lower position of the neck screw relative to the central axis of the neck. However, some modern authors have not found a statistically significant correlation between a TAD of less than 25 mm and cut-out, stating that a TAD and CalTAD of less than 20 mm carry the risk of screw penetration into the joint, especially with low screw positioning [11]. In our study, we focused on the position of the neck screw relative to the center of the femoral head and the distance from the proximal end of the screw to the central point of the articular surface of the head, considering a distance of no more than 1.0 cm as normal. If this distance was greater, the screw was deemed too short or its positioning was considered incorrect, which was noted in 6 (5.5%) patients.

In three cases where a dual-screw system was used, the screws in the femoral head were not inserted parallel, which may have been due to instrumentation defects or insufficiently secure fixation of the guide device during channel formation.

The above parameters are important but not the only criteria for assessing the quality of reduction and fracture fixation. As additional criteria, we selected the following parameters for a more comprehensive evaluation of radiological surgical outcomes: NSA and femoral neck anteversion angle. These parameters were determined on AP and axial X-rays. According to L.N. Solomin et al., the average NSA is 130° (124-136°), and the anteversion angle is 170° (165-175°) [21]. For greater objectivity, these values should be compared with those of the healthy limb, which may differ due to individual patient characteristics.

Since many patients lacked X-rays of the healthy joint, we considered a NSA of 125° as the threshold. According to A. Kashigar et al., there is a statistically significant correlation between residual varus deformity and the risk of cut-out [10]. In our study, 17 (15.7%) patients exhibited residual varus deformity of the proximal femur with a NSA of less than 125° after operation, which, in our opinion, most often indicates poorly performed reduction.

According to the literature, the acceptable margin of error for anteversion is 20° [12, 19]. Excessive anteversion is generally associated with non-central positioning of the neck screw on the lateral X-ray, which significantly increases the risk of cut-out [8, 10, 27]. In 3 (2.7%) patients, we noted increased anteversion on the lateral X-ray.

Formation of medial support: positive, neutral, and negative medial support

S.M. Chang et al. proposed the concept of reduction for trochanteric fractures of types 31A1 and 31A2 with positive medial support, which involves eliminating displacement in the area of the contact between the medial cortices of the proximal and distal fragments so that the medial cortex of the proximal fragment is slightly medial to the medial cortex of the distal fragment. During compression between the fragments, the proximal fragment is supported by the distal fragment, preventing excessive displacement of the proximal fragment under the dynamic compression of the neck screw under axial load. Otherwise, if the medial cortex of the distal fragment is medial to the proximal fragment, there will be no support between the fragments. This can lead to uncontrolled medialization of the distal fragment, increased varus deformity, screw migration, and penetration into the joint or cut-out [12].

Neutral support is defined as the position where the medial cortices of the fragments are aligned. The authors tested this concept in a clinical study involving 127 patients. Surgeons achieved reduction with positive medial support in 89 (70%) patients. In 26 (20.5%) patients, reduction was with neutral support, and in 12 (9.5%) patients, it was with negative support. A statistically significant difference was found in the increase in varus deformity up to 8.9° and shortening of the neck up to 6.8 mm in the group with negative medial support. In the group with positive medial support, patients returned to full weight-bearing earlier, experienced less pain, and had better functional outcomes [12].

We consider this concept justified and convenient for use, as the described features are easily distinguishable on intraoperative X-rays. In our study, we also used the principle of negative medial support as one of the indicators of reduction quality. However, unlike the study by S.M. Chang et al., this feature was noted in only 3 (2.7%) patients in our group.

Neck lengthening and diaphysis lateralization: a wedge effect

Wedge effect was first described by M.J. O'Malley et al. in 2015 [22]. It manifests as lateral displacement of the femoral diaphysis and is characterized by an increase in varus deformity during intramedullary nail insertion (see Figure 1a). This results in the lengthening of the femoral neck and increased femoral offset, leading to increased load on the implant-bone system in the trochanteric region that raises the risk of fixation failure and neck screw cut-out. Additionally, varus positioning of the femoral neck can lead to poor reduction of medial support and incorrect screw positioning in the head, which can also contribute to mechanical complications.

Wedge effect is widely discussed in the literature [22, 23, 29] and is relatively common. According to B.A. Butler et al., it is associated with the higher bone density in the superolateral part of the femoral neck compared to the greater trochanter. Therefore, during drilling, the drill and subsequently the nail are displaced laterally [29].

S.H. Yen et al. observed an average decrease in NSA of 4.16° and an increase in femoral offset of 5.5 mm in a group of 113 patients with trochanteric fractures. In the group of patients with subsequent cut-out, the decrease in NSA was 8.9°. The authors also assert that the presence of a lateral wall fracture, as in type 31A3 fractures, is a predisposing factor for progressive varus deformity [23].

In our study, we also noted the presence of wedge effect, i.e., varus deformity and femoral neck lengthening. This radiological sign was observed in 10 (9.3%) patients. Therefore, we recommend carefully monitoring lateral displacement during the implantation of the proximal femoral nail and following the recommendations to perform reduction with slight valgus, medializing the nail entry point, and temporarily holding the fragments with pointed bone clamps during nail insertion [23, 29].

Pathological calcar gap

Y. Zhang et al. described the reverse wedge effect, which may take place in case of intramedullary osteosynthesis for type 31A1 and 31A2 fractures. During implant insertion, impingement occurs between the nail (or drill) and the proximal wall of the neck fragment, leading to internal rotation of the femoral neck and the formation of a gap in the medial contact area (see Figure 2). The authors report that this effect occurs in 7.97% of cases, with an average gap size of 9.2±4.6 mm [20].

Such fragment displacement can lead to incorrect implant positioning, mechanical complications, and delayed fracture healing. H. Song et al., studying this effect, concluded that the calcar gap should not exceed 4.2 mm on the AP view and 3.8 mm on the lateral view. Otherwise, the risk of losing anteromedial support increases, leading to excessive sliding of the femoral head and neck fragment. In the group of patients with the loss of medial support, the average gap on the AP view X-ray was 7.09 mm, and on the lateral X-ray, it was 5.89 mm in 46 cases. During follow-up, varus deformity greater than 10° was noted in 10 (21.7%) patients, and excessive sliding greater than 10 mm was noted in 8 (17.4%) patients [13]. In our study, a pathological calcar gap of 10 mm or more was observed postoperatively on the AP view X-ray in 7 (6.5%) patients.

In intertrochanteric type 31A3 fractures, many authors assess the integrity of the lateral wall and pay attention to its reduction in case of damage, as residual displacement of the lateral wall fragments or iatrogenic fracture can lead to complications [15, 23]. In an earlier study, C.E. Hsu et al. demonstrated that in patients with a lateral wall thickness of less than 20.5 mm, isolated fixation with a dynamic hip screw (DHS) significantly increases the risk of lateral wall fracture and mechanical complications [30].

J. Li et al. proposed a classification of trochanteric fractures based on computed tomography (CT). They divided them into five types depending on the integrity of the lateral wall and the preservation of medial cortical support. The first three types are stable and characterized by varying degrees of medial support involvement with an intact lateral wall. Type IV is characterized by partial, and type V by complete destruction of the lateral wall. Both types are unstable, with a tendency for excessive sliding of the neck screw and medial displacement of the femoral diaphysis. Type IV can be complicated by iatrogenic fracture of the lateral wall during reduction and implant insertion, which exacerbates instability [26].

S. Babhulkar et al. proposed their own classification of unstable fractures that require careful planning and mandatory preoperative CT to clarify the morphology and type of lateral wall fracture, posterior intertrochanteric fragment (posterior wall), and lesser trochanter fragment (medial column). During osteosynthesis, the authors recommend accurately reducing these fragments and fixing them with additional cerclage wires [15].

In our study, two patients with type 31A3 fractures had significant residual displacement of the greater trochanter fragment, with the neck screw passing through the fracture line of the lateral wall. In another 4 patients, the neck screw was inserted through the intertrochanteric fracture line, but no primary displacement of the greater trochanter fragment was observed. Subsequently, two of these patients experienced cut-out, requiring reoperation.

In one case, correcting osteotomy with repeated osteosynthesis using a dynamic condylar screw (DCS) was performed 6 months after the initial operation. In the second case, at 7 months post-osteosynthesis, the intramedullary nail was removed, followed by total hip arthroplasty. Another patient had an iatrogenic lateral wall fracture without significant fragment displacement.

It is also worth noting that only 4 of the 13 patients with type 31A3 fractures received the long version of the intramedullary nail. While this is not a violation of the technique, there are publications describing the advantages of the long version of the proximal femoral nail for type 31A3 and 31A2.3 fractures, as well as in cases of a wide medullary canal and the presence of a large coronal lateral wall fragment [31].

Thus, the analyzed group of patients with trochanteric femoral fractures is sufficiently representative and comparable in terms of gender, age, and fracture characteristics to the groups studied by other authors [13, 20, 24]. The surgical method used in our study complies with current clinical guidelines.

X-ray analysis showed that a significant proportion of patients (23.1%) had unsatisfactory fragment and implant positioning. There was also a progressive deterioration in reduction quality and an increase in unsatisfactory outcomes with increasing fracture severity. Thus, the proportion of unsatisfactory radiological outcomes of primary osteosynthesis in unstable type 31A2 and 31A3 fractures was significantly higher than in type 31A1 fractures.

In the largest group of patients with type 31A1 fractures, the frequency of reduction and implant positioning errors was relatively low and was observed in only 6 patients (11.3%). This is likely due to the fact that type A1 fractures are considered stable, as they are not accompanied by significant fragmentation or displacement of fragments, and closed reduction through traction and internal rotation in most cases restores the anatomy of the neck, head, and metaphyseal zone of the femur. Inaccurate reduction may be associated with an incorrect entry point of the nail, lateralization of the diaphyseal fragment, and the formation of a wedge effect [22] or with errors in preoperative planning and improper selection of implant sizes.

In the group of 31A2 fractures, the frequency of intraoperative errors is significantly higher than in 31A1 fractures, reaching 31%. This is due to the instability of the fracture, given its comminuted nature and significant fragment displacement. All types of errors identified in the study are observed in this patient group. These errors may be related to imprecise fragment reduction, leading to residual angular deformity due to inadequate traction, as well as uncorrected rotation of the proximal fragment, which manifests as residual varus positioning of the femoral neck and the formation of negative medial support. Under subsequent axial loading, this may result in varus collapse, implant penetration, and migration.

Thus, the improper reduction of fragments leads to incorrect implant positioning. At the same time, implant placement without considering the described effects may also lead to fragment displacement, improper fixator positioning, disruption of the dynamic stabilization mechanism, and fracture nonunion.

In our study, the error rate in the group of patients with 31A3 fractures was also high, reaching 46.2%. This is not only due to the difficulties of reduction but also to errors in implant selection and placement techniques. Similar to 31A2 fractures, significant displacement of bone fragments may progress during the implantation of the intramedullary nail and femoral locking screw, which often cause fragment migration as they pass through

the fracture line. The broader use of direct closed or minimally open reduction methods with temporary fixation using bone clamps, wires, or cerclage before reaming the medullary canal and inserting the nail may improve the final position of the fragments.

According to the literature, in 31A3 fractures, the use of a long version of the proximal femoral nail is recommended, as it provides greater fixation stability and resistance to axial loads compared to the short version, helping to prevent complications such as the pendulum effect. In cases of a wide medullary canal, pathological nail toggling within the canal may occur, leading to pathological mobility of the neck screw and its external migration [31].

CONCLUSION

The application of intraoperative radiological criteria for assessing the quality of the restoration of the proximal femur has led to the conclusion that, in case of 31A2 and 31A3 fractures, special attention should be paid to the quality of achieved reduction, implant selection, and technical aspects of its placement. Along with improving preoperative planning algorithms, this will help to achieve better surgical treatment outcomes.

DISCLAIMERS

Author contribution

Maiorov B.A. — study concept and design; data acquisition, analysis and interpretation.

Belen'kiy I.G. — study concept and design, drafting and editing the manuscript.

Sergeev G.D. — data acquisition, analysis and interpretation; drafting and editing the manuscript.

Endovitskiy I.A. — data acquisition, analysis and interpretation.

Sergeeva M.A. — drafting and editing the manuscript.

Isakhanyan D.A. — data acquisition, analysis and interpretation.

All authors have read and approved the final version of the manuscript of the article. All authors agree to bear responsibility for all aspects of the study to ensure proper consideration and resolution of all possible issues related to the correctness and reliability of any part of the work.

Funding source. This study was not supported by any external sources of funding.

Disclosure competing interests. The authors declare that they have no competing interests.

Ethics approval. Not applicable.

Consent for publication. The authors obtained written consent from patients to participate in the study and publish the results.

REFERENCES

1. Vorontsova T.N., Bogopol'skaya A.S., Cherny A.Zh., Shevchenko S.B. Cohort Structure of Patients with Proximal Femur Fractures and Estimation of Average Annual Demand for Emergency Surgical Treatment. *Traumatology and Orthopedics of Russia.* 2016;(1):7-20. (in Russian). doi: 10.21823/2311-2905-2016-0-1-7-20.
2. Bäcker H.C., Wu C.H., Maniglio M., Wittekindt S., Hardt S., Perka C. Epidemiology of Proximal Femoral Fractures. *J Clin Orthop Trauma.* 2021;12(1):161-165. doi: 10.1016/j.jcot.2020.07.001.
3. Park J.W., Ha Y.C., Kim J.W., Kim T.Y., Kim J.W., Baek S.H. et al. The Korean Hip Fracture Registry Study. *BMC Musculoskelet Disord.* 2023;24(1):449. doi: 10.1186/s12891-023-06546-z.
4. Veronese N., Maggi S. Epidemiology and Social Costs of Hip Fracture. *Injury.* 2018;49(8):1458-1460. doi: 10.1016/j.injury.2018.04.015.
5. Maffulli N., Aicale R.. Proximal Femoral Fractures in the Elderly: A Few Things to Know, and Some to Forget. *Medicina (Kaunas).* 2022;58(10):1314. doi: 10.3390/medicina58101314.
6. Maiorov B.A., Tulchinskii A.E., Belenkii I.G., Sergeev G.D., Barsukova I.M., Endovitskiy I.A. Management of Intertrochanteric Femoral Fractures at Level 1 Trauma Center in Leningrad Region. *Medico-Biological and Socio-Psychological Problems of Safety in Emergency Situations.* 2021;(3):68-76. (In Russian). doi: 10.25016/2541-7487-2021-0-3-68-76.
7. Clinical recommendations "Proximal femur fractures (adults)" (approved by Ministry of Health of Russia), affirmed in 2021. Available from: https://ator.su/recommendations#!/tab/846022167-2.
8. Baumgaertner M.R., Curtin S.L., Lindskog D.M., Keggi J.M. The Value of the Tip-Apex Distance in Predicting Failure of Fixation of Peritrochanteric Fractures of the Hip. *J Bone Joint Surg Am.* 1995;77(7): 1058-1064. doi: 10.2106/00004623-199507000-00012.
9. Yamamoto N., Tsujimoto Y., Yokoo S., Demiya K., Inoue M., Noda T. et al. Association between Immediate Postoperative Radiographic Findings and Failed Internal Fixation for Trochanteric Fractures: Systematic Review and Meta-Analysis. *J Clin Med.* 2022;11(16): 4879. doi: 10.3390/jcm11164879.
10. Kashigar A., Vincent A., Gunton M.J., Backstein D., Safir O., Kuzyk P.R. Predictors of Failure for Cephalomedullary Nailing of Proximal Femoral Fractures. *Bone Joint J.* 2014;96-B(8):1029-1034. doi: 10.1302/0301-620X.96B8.33644.

11. Raghuraman R., Kam J.W., Chua D.T.C. Predictors of Failure Following Fixation of Intertrochanteric Fractures with Proximal Femoral Nail Antirotation. *Singapore Med J*. 2019;60(9):463-467. doi: 10.11622/smedj.2019114.
12. Chang S.M., Zhang Y.Q., Ma Z., Li Q., Dargel J., Eysel P. Fracture Reduction with Positive Medial Cortical Support: a Key Element in Stability Reconstruction for the Unstable Pertrochanteric Hip Fractures. *Arch Orthop Trauma Surg*. 2015;135(6):811-818. doi: 10.1007/s00402-015-2206-x.
13. Song H., Chang S.M., Hu S.J., Du S.C., Xiong W.F. Calcar fracture gapping: a reliable predictor of anteromedial cortical support failure after cephalomedullary nailing for pertrochanteric femur fractures. *BMC Musculoskelet Disord*. 2022;23(1):175. doi: 10.1186/s12891-021-04873-7.
14. Barla M., Egrise F., Zaharia B., Bauer C., Parot J., Mainard D. Prospective Assessment of Trochanteric Fracture Managed by Intramedullary Nailing with Controlled and Limited Blade Back-Out. *Orthop Traumatol Surg Res*. 2020;106(4):613-619. doi: 10.1016/j.otsr.2019.11.028.
15. Babhulkar S. Unstable Trochanteric Fractures: Issues and Avoiding Pitfalls. *Injury*. 2017;48(4):803-818. doi: 10.1016/j.injury.2017.02.022.
16. Petrie J., Sassoon A., Haidukewych G.J. When Femoral Fracture Fixation Fails: Salvage Options. *Bone Joint J*. 2013;95-B(11, Suppl A):7-10. doi: 10.1302/0301-620X.95B11.32896.
17. Liu P., Jin D., Zhang C., Gao Y. Revision Surgery due to Failed Internal Fixation of Intertrochanteric Femoral Fracture: Current State-of-the-Art. *BMC Musculoskelet Disord*. 2020;21(1):573. doi: 10.1186/s12891-020-03593-8.
18. Werner-Tutschku W., Lajtai G., Schmiedhuber G., Lang T., Pirkl C., Orthner E. Intra- and perioperative complications in the stabilization of per- and subtrochanteric femoral fractures by means of PFN. *Unfallchirurg*. 2002;105(10):881-885. (In German). doi: 10.1007/s00113-002-0416-5.
19. Hao Y., Zhang Z., Zhou F., Ji H., Tian Y., Guo Y. et al. Risk Factors for Implant Failure in Reverse Oblique and Transverse Intertrochanteric Fractures Treated with Proximal Femoral Nail Antirotation (PFNA). *J Orthop Surg Res*. 2019;14(1):350. doi: 10.1186/s13018-019-1414-4.
20. Zhang Y., Hu J., Li X., Qin X. Reverse Wedge Effect Following Intramedullary Nailing of a Basicervical Trochanteric Fracture Variant Combined with a Mechanically Compromised Greater Trochanter. *BMC Musculoskelet Disord*. 2020;21(1):195. doi: 10.1186/s12891-020-03212-6.
21. Solomin L.N., Shchepkina E.A., Kulesh P.N., Vilenskii V.A., Korchagin K.L., Skomoroshko P.V. Definition of reference lines and angles of long bones. St. Petersburg: RNIITO im. R.R. Vredena; 2012. 48 p. (In Russian).
22. O'Malley M.J., Kang K.K., Azer E., Siska P.A., Farrell D.J., Tarkin I.S. Wedge Effect Following Intramedullary Hip Screw Fixation of Intertrochanteric Proximal Femur Fracture. *Arch Orthop Trauma Surg*. 2015;135(10):1343-1347. doi: 10.1007/s00402-015-2280-0.
23. Yen S.H., Lu C.C., Ho C.J., Huang H.T., Tu H.P., Chang J.K. et al. Impact of Wedge Effect on Outcomes of Intertrochanteric Fractures Treated with Intramedullary Proximal Femoral Nail. *J Clin Med*. 2021;10(21):5112. doi: 10.3390/jcm10215112.
24. Nikoloski A.N., Osbrough A.L., Yates P.J. Should the Tip-Apex Distance (TAD) Rule Be Modified for the Proximal Femoral Nail Antirotation (PFNA)? A Retrospective Study. *J Orthop Surg Res*. 2013;8:35. doi: 10.1186/1749-799X-8-35.
25. Rea L.M., Parker R.A. Designing and Conducting Survey Research. San Francisco, CA: Jossey-Bass; 2005. 283 p.
26. Li J., Tang S., Zhang H., Li Z., Deng W., Zhao C. et al. Clustering of Morphological Fracture Lines for Identifying Intertrochanteric Fracture Classifi-cation with Hausdorff Distance-Based K-means Approach. *Injury*. 2019;50(4):939-949. doi: 10.1016/j.injury.2019.03.032.
27. Parker M.J. Cutting-Out of the Dynamic Hip Screw Related to Its Position. *J Bone Joint Surg Br*. 1992; 74(4):625.doi: 10.1302/0301-620X.74B4.1624529.
28. Kuzyk P.R., Zdero R., Shah S., Olsen M., Waddell J.P., Schemitsch E.H. Femoral Head Lag Screw Position for Cephalomedullary Nails: A Biomechanical Analysis. *J Orthop Trauma*. 2012;26(7):414-421. doi: 10.1097/BOT.0b013e318229acca.
29. Butler B.A., Selley R.S., Summers H.D., Stover M.D. Preventing Wedge Deformities When Treating Intertrochanteric Femur Fractures with Intramedullary Devices: A Technical Tip. *J Orthop Trauma*. 2018;32(3):e112-e116. doi: 10.1097/BOT.0000000000001033.
30. Hsu C.E., Shih C.M., Wang C.C., Huang K.C. Lateral Femoral Wall Thickness. A Reliable Predictor of Post-Operative Lateral Wall Fracture in Intertrochanteric Fractures. *Bone Joint J*. 2013;95-B(8):1134-1138. doi: 10.1302/0301-620X.95B8.31495.
31. Chang S.M., Hou Z.Y., Hu S.J., Du S.C. Intertrochanteric Femur Fracture Treatment in Asia: What We Know and What the World Can Learn. *Orthop Clin North Am*. 2020;51(2):189-205. doi: 10.1016/j.ocl.2019.11.011.

Authors' information

✉ *Igor G. Belen'kiy* — Dr. Sci. (Med.)
Address: 3, Budapeshtskaya st., St. Petersburg, 192242, Russia
https://orcid.org/0000-0001-9951-5183
e-mail: belenkiy.trauma@mail.ru

Boris A. Maiorov — Cand. Sci. (Med.)
https://orcid.org/0000-0003-1559-1571
e-mail: bmayorov@mail.ru

Gennadii D. Sergeev — Cand. Sci. (Med.)
https://orcid.org/0000-0002-8898-503X
e-mail: gdsergeev@gmail.com

Ivan A. Endovitskiy
https://orcid.org/0009-0005-1872-639X
e-mail: sm-dr@mail.ru

Mariya A. Sergeeva
https://orcid.org/0009-0003-3255-1771
e-mail: masharik1990@mail.ru

David A. Isakhanyan
https://orcid.org/0009-0008-2194-8673
e-mail: isakhanyanda@mail.ru

Original article
https://doi.org/10.17816/2311-2905-17599

Computed Tomography vs Computer Modeling for Comparison and Evaluation of Anatomical Features of the Radial Head

Anna O. Samokhina, Sergei E. Shemyakov, Andrei P. Ratiev, Karen A. Egiazaryan

Pirogov Russian National Research Medical University, Moscow, Russia

Abstract

Background. The generally accepted method of treating complex radial head fractures is arthroplasty. At the present stage, there is a variety of prosthetic designs, in production of which statistically averaged morphometric parameters are used. The anthropometric features of patients are not taken into account.

The aim of the study — to compare the morphometric parameters of the proximal radius obtained using computed tomography and computer modeling.

Methods. The study used the radiological method of examination and the computer modeling method. The study material was a database of DICOM format computer tomograms of the right and left elbow joints of 137 people (66 males, 71 females). Their age ranged from 40 to 70 years, without signs of musculoskeletal system pathology. Computer tomograms were analyzed using the RadiAnt DICOM Viewer program. Computer modeling was carried out through the ITK-SNAP program (GNU General Public License version 3.0 — GPLv3), with further processing of the obtained model using the developed software method.

Results. Comparison of the morphometric parameters of the radial head obtained using the developed computer modeling program and the morphometric parameters of a standard computed tomogram showed their identity.

Conclusion. The presented software program "Automated determination of bone morphometric parameters" will enable to model the radial head prosthesis on the basis of indicators of computer tomograms, taking into account the individual structural features of the patient's radius.

Keywords: radius, radial head, radial neck, arthroplasty, modeling.

Cite as: Samokhina A.O., Shemyakov S.E., Ratiev A.P., Egiazaryan K.A. Computed Tomography vs Computer Modeling for Comparison and Evaluation of Anatomical Features of the Radial Head. *Traumatology and Orthopedics of Russia*. 2025;31(1):68-75. (In Russian). https://doi.org/10.17816/2311-2905-17599.

✉ *Anna O. Samokhina*; e-mail: kafedra.anatomii@bk.ru

Submitted: 16.08.2024. Accepted: 25.11.2024. Published online: 15.01.2025.

© Samokhina A.O., Shemyakov S.E., Ratiev A.P., Egiazaryan K.A., 2025

Научная статья
УДК 616.717.51-073.75
https://doi.org/10.17816/2311-2905-17599

Сравнение и оценка анатомических особенностей строения головки лучевой кости человека при компьютерной томографии и компьютерном моделировании

А.О. Самохина, С.Е. Шемяков, А.П. Ратьев, К.А. Егиазарян

ФГАОУ ВО «Российский национальный исследовательский медицинский университет им. Н.И. Пирогова» Минздрава России, г. Москва, Россия

Реферат

Актуальность. Общепринятым методом лечения сложных переломов головки лучевой кости является эндопротезирование. При производстве современных конструкций протезов используются статистически усредненные морфометрические параметры без учета конституциональных антропометрических особенностей пациентов.

Цель исследования — сравнить морфометрические показатели проксимального отдела лучевой кости человека, полученные при помощи компьютерной томографии и компьютерного моделирования.

Материал и методы. В исследовании использовали лучевой метод и метод компьютерного моделирования. Материалом исследования послужила база компьютерных томограмм формата DICOM правых и левых локтевых суставов 137 человек (66 мужчин, 71 женщины), возраст которых составил от 40 до 70 лет, у них отсутствовали признаки патологии опорно-двигательного аппарата. Компьютерные томограммы анализировались с помощью программы RadiAnt DICOM Viewer. Компьютерное моделирование проводилось в программе ITK-SNAP (GNU General Public License version 3.0 — GPLv3) с дальнейшей обработкой полученной модели при помощи разработанного программного метода.

Результаты. Сравнение морфометрических показателей головки лучевой кости, полученных при помощи разработанной программы компьютерного моделирования, и параметров морфометрии стандартной компьютерной томограммы показало их тождественность.

Заключение. Представленный программный продукт «Автоматизированное определение морфометрических параметров кости» в дальнейшем позволит моделировать протез головки лучевой кости, опираясь на показатели компьютерных томограмм с учетом индивидуальных особенностей строения лучевой кости пациента.

Ключевые слова: лучевая кость, головка лучевой кости, шейка лучевой кости, эндопротезирование, моделирование.

Для цитирования: Самохина А.О., Шемяков С.Е., Ратьев А.П., Егиазарян К.А. Сравнение и оценка анатомических особенностей строения головки лучевой кости человека при компьютерной томографии и компьютерном моделировании. *Травматология и ортопедия России*. 2025;31(1):68-75. https://doi.org/10.17816/2311-2905-17599.

Самохина Анна Олеговна; e-mail: kafedra.anatomii@bk.ru

Рукопись получена: 16.08.2024. Рукопись одобрена: 25.11.2024. Статья опубликована онлайн: 15.01.2025.

© Самохина А.О., Шемяков С.Е., Ратьев А.П., Егиазарян К.А., 2025

INTRODUCTION

The fractures of the radial head account for 30 to 50% of all elbow joint injuries in adults and are often accompanied by ligament tears and valgus instability in the elbow joint [1, 2, 3]. Total elbow arthroplasty using metal and pyrocarbon radial head implants has become a common surgical procedure in modern orthopedic practice [4, 5, 6]. The objective of elbow arthroplasty is to reduce pain and restore joint mobility [7, 8]. According to the literature, this method demonstrates satisfactory clinical outcomes and is the method of choice for managing comminuted fractures [9, 10, 11]. To avoid postoperative complications, such as degenerative bone changes and the loss of elbow motion, the implant size should correspond to the normal anatomy of the radial head [10, 12]. For this purpose, various prosthetic designs differing in the diameter and height of the radial head are used in the practice of orthopedic surgeons [13, 14]. These prostheses are manufactured using statistically averaged morphometric parameters obtained through meta-comparison and summation of research results, without considering the constitutional anthropometric characteristics of patients. The analysis of currently available implants shows that all radial head prostheses have a limited size range, which, in turn, excludes the possibility of personalized selection [15].

Given this, the issue of modeling and manufacturing individualized radial head prostheses based on the anthropometric parameters of specific patients is highly relevant. Furthermore, the priority task today is the design and production of domestically manufactured radial head prostheses.

The aim of the study is to compare the morphometric parameters of the proximal radius obtained using computed tomography and computer modeling.

METHODS

Study design

Type of study: retrospective cohort study.

The study material consisted of a database of computed tomography (CT) scans in DICOM format of the right and left elbow joints of 137 individuals (66 men, 71 women).

The study included patients aged 40 to 70 years without signs of musculoskeletal pathology. CT scans were analyzed using the RadiAnt DICOM Viewer software, as it is a universal and most frequently used computer program available for public access. When the CT scans are loaded into the program, it is possible to switch to the Multiplanar Reconstructions mode which allows for the visualization of the segment in three planes and the manual measurement of each parameter one by one.

In computer modeling, the first step involves the fragmentation of the bone on the CT scan and converting it into a more convenient three-dimensional format. For this purpose, the open-source ITK-SNAP (GNU General Public License version 3.0 — GPLv3) software was used. After opening the file, the program displays the image in three planes. The fragmentation process consists of the following steps:

1) selecting the fragmentation area — at this stage, it is necessary to choose the area of the image where fragmentation will occur;

2) adjusting fragmentation parameters — the most important aspect at this stage is highlighting the silhouettes of the bones by modifying the color filter parameters, which is essential for accurate bone fragmentation;

3) placing “bubbles” — at this stage, initial fragmentation points need to be marked, which will then propagate throughout the entire bone volume (the more “bubbles” placed, the more precise the fragmentation will be);

4) running the fragmentation algorithm — at this stage, the program begins automatic fragmentation, the results of which can be observed in real time. The result of fragmentation is a finished model. Next, the model needs to be exported into the vtk (Visualization Toolkit) format for 3D modeling and graphics (Figure 1).

The further processing of the computer model of the radius was carried out using a software method developed by us, tentatively named “Automated Determination of Bone Morphometric Parameters”.

Upon launching the program, a window opens displaying the bone model (Figure 2). The bone model can be rotated by moving the mouse while holding the left button. To move the model parallel to the screen, the user should hold the shift key. The scroll wheel is used to scale.

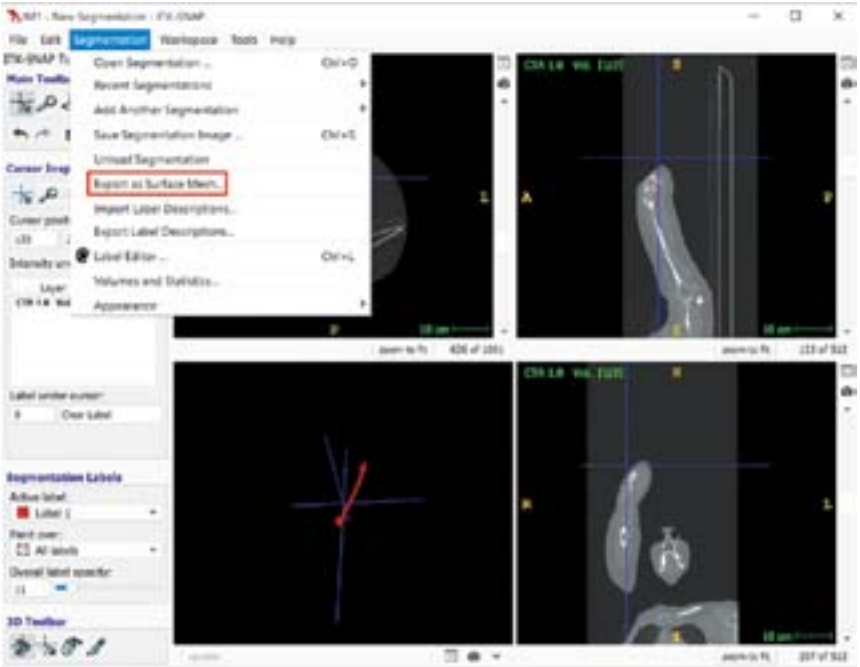

Figure 1. Export of radial head 3D model into vtk format

Figure 2. The appearance of the program window "Automated determination of bone morphometric parameters"

Fixed reference points automatically appear on the computer model and can be manually adjusted if necessary. After selecting all the required points, the morphometric parameters will be displayed in the console, and the user will be given the option to save the parameters to a file.

Statistical analysis

The statistical analysis of the study results was performed using the Microsoft Excel and Statistica 13 for Windows software packages. The Lilliefors test was used to check for normality of distribution. The arithmetic mean and standard deviation (M±SD), as well as the minimum and maximum values, were considered for all groups. The significance of differences was assessed using the t-test for independent variables. Differences were considered statistically significant at $p<0.05$. To evaluate statistically significant differences between the mean values in the male and female groups, the confidence interval (CI) of the difference in mean values was used.

RESULTS

To obtain the values of the radial head diameters, the distance between the most distant points of the head in the frontal and sagittal planes, oriented relative to the radial tuberosity, was used. Anthropometry using classical computed tomography in men showed that the selected parameters were 26.81±1.58 mm in the frontal plane and 26.4±1.30 mm in the sagittal plane. The use of the developed computer modeling program revealed similar values for the studied parameters of the radial head model, which were 26.78±1.61 mm and 26.44±1.3 mm, respectively. In women, the average radial head diameter values in the frontal plane measured on CT scans were 21.62±1.46 mm, while those obtained using computer modeling were 21.68±1.43 mm. The corresponding values in the sagittal plane were 21.92±1.38 mm and 21.96±1.4 mm, respectively.

The height of the radial head was determined as the distance between the smallest and largest base of the radial head at four mutually

perpendicular points in the frontal (F1; F2) and sagittal (S1; S2) planes, oriented relative to the radial tuberosity. Notable differences in the height of the head in the studied planes were observed, indicating that the radial head is not an ideal cylinder but rather has the shape of a truncated cone with highly variable and often elliptical bases. This underscores the necessity of considering these parameters during modeling. The results obtained using CT were also nearly identical to those obtained through computer modeling.

The studied morphometric parameters and their values are presented in Tables 1-3.

Table 1

Morphometric parameters of the radius in men, mm

Parameter		Computed tomography			Computer modeling			p
		M±SD	max	min	M±SD	max	min	
Diameter of the radial head in the frontal plane		26.81±1.58	30.00	22.80	26.78±1.61	30.00	22.80	0.94
Diameter of the radial head in the sagittal plane		26.4±1.30	28.60	24.10	26.44±1.30	28.70	24.20	0.90
Height of the radial head in the frontal plane	F1	11.75±2.04	16.20	6.71	11.79±2.05	16.50	6.71	0.94
	F2	10.04±1.88	15.30	7.77	10.05±1.87	15.10	7.77	0.98
Height of the radial head in the sagittal plane	S1	9.56±1.33	12.00	7.17	9.58±1.36	12.00	7.27	0.96
	S2	10.23±1.58	14.10	7.78	10.30±1.61	14.30	7.78	0.86
Depth of the articular fossa		3.52±0.82	5.63	2.21	3.54±0.80	5.63	2.31	0.93
Length of the radial tuberosity		25.16±2.49	30.80	21.20	25.16±2.49	30.90	21.30	1.00
Width of the radial tuberosity		14.47±2.91	21.20	9.40	14.45±2.92	21.10	9.30	0.98

The p-values indicate no statistically significant differences between the computed tomography and computer modeling groups (p>0.05).

Table 2

Morphometric parameters of the radius in women, mm

Parameter		Computed tomography			Computer modeling			p
		M±SD	max	min	M±SD	max	min	
Diameter of the radial head in the frontal plane		21.62±1.46	25.10	18.40	21.68±1.43	25.2	18.30	0.99
Diameter of the radial head in the sagittal plane		21.92±1.38	25.10	18.60	21.96±1.40	25.2	18.40	0.95
Height of the radial head in the frontal plane	F1	9.46±1.71	15.00	6.37	9.59±1.63	15.00	6.38	0.99
	F2	8.04±1.16	9.65	5.71	8.05±1.11	9.75	5.81	0.99
Height of the radial head in the sagittal plane	S1	7.85±1.06	11.00	5.93	8.03±1.18	11.00	5.95	0.87
	S2	8.41±1.23	11.00	5.77	8.26±1.27	11.00	5.67	0.82
Depth of the articular fossa		2.84±0.45	4.06	2.03	2.90±0.45	4.06	2.13	0.89
Length of the radial tuberosity		23.26±3.86	31.30	15.4	23.03±3.72	31.20	15.30	0.99
Width of the radial tuberosity		11.97±1.93	15.70	8.3	12.13±1.89	15.80	8.20	0.64

The p-values indicate no statistically significant differences between the computed tomography and computer modeling groups (p>0.05).

Table 3

Confidence interval of the difference in mean values between men and women

Parameter		Confidence interval of the difference in mean values	
		Computed tomography	Computer modeling
Diameter of the radial head in the frontal plane		[4.41; 5.87]	[0.57; 3.69]
Diameter of the radial head in the sagittal plane		[3.77; 5.11]	[1.16; 3.48]
Height of the radial head in the frontal plane	F1	[1.33; 3.13]	[3.81; 5.15]
	F2	[1.32; 2.78]	[4.35; 5.85]
Height of the radial head in the sagittal plane	S1	[0.95; 2.19]	[1.29; 3.11]
	S2	[1.26; 2.68]	[1.27; 2.73]
Depth of the articular fossa		[0.36; 0.98]	[0.92; 2.18]
Length of the radial tuberosity		[0.56; 3.68]	[1.42; 2.68]
Width of the radial tuberosity		[1.70; 3.02]	[0.01; 1.27]

With a 95% probability, the true difference in means for all parameters between the male and female groups falls within an interval that does not include 0, indicating a statistically significant difference between the mean values.

Thus, the morphometry of the radial head on CT demonstrated statistically significant gender differences in the studied parameters. The morphometric parameters in men were 1.1-1.3 times larger than in women. The numerical values measured on patient CT scans using the RadiAnt DICOM Viewer software were almost identical to those of the computer model created using the new software product.

DISCUSSION

B. Pasli et al. studied the dimensions of the head, neck, and tuberosity of 80 radii. Parameters important for prosthesis design were analyzed, and their correlations were examined. The authors found that the shape of the radial head was oval in 36% of cases and round in 64%. According to the authors, the average height of the radial head from the anterior, posterior, medial, and lateral sides was 8.52±1.32 mm, 9.02±1.23 mm, 9.20±1.59 mm, and 8.05±1.13 mm, respectively. The average depth of the articular fossa was 1.85±0.37 mm [16]. These data differ from the results obtained in our study. In our research, these parameters in men were 11.75±2.04 mm, 10.04±1.88 mm, 9.56±1.33 mm, and 10.23±1.58 mm, while in women, they were 9.46±1.71 mm, 8.04±1.16 mm, 7.85±1.06 mm, and 8.41±1.23 mm, respectively. The difference in results is likely due to the fact that the study was conducted without considering gender differences. The authors did not identify a high degree of correlation between the studied parameters influencing prosthesis design. In their opinion, the frequency of complications after radial head arthroplasty depends on age-related osteoporosis, which is often caused by a mismatch between the prosthesis size and the true radial head dimensions [16].

E.A. Lalone et al. studied CT scans of 50 upper extremities from cadavers (34 men and 16 women) and compared their morphometric parameters with available radial head prostheses. The general design of three different types of prostheses was quantitatively compared with the radial head. The authors noted a discrepancy between the radial head dimensions on CT images and the parameters of existing commercially available implants, averaging (0.4±0.2)–(0.5±0.1) mm. They concluded that the mismatch between the radial head and implant surfaces could be reduced through reverse engineering methods to determine the required parameters for individualized prosthetics [17]. In our study, we compared the parameters obtained from CT morphometry with the numerical values of the radial head modeled using the developed software method. Statistical analysis of the results confirmed the equivalence of the compared parameters.

The computer modeling method has several drawbacks. Firstly, the process of creating and exporting the radial bone model must be supervised by a physician to ensure that the bone is fragmented without surrounding tissues. Secondly, time is required for the formation and correction of the model (approximately 1 hour). Thirdly, this method requires specific skills in using the equipment and software.

The advantage of this method lies in the fact that, in addition to providing a list of osteometric parameters and their values, the result of the study is the creation of a computer model of the radius, which is not possible when using the standard software of a CT scanner.

In the future, the developed method could facilitate the selection of a prosthesis from existing ready-made implants for patients with elbow joint pathology, based on computer morphometry and modeling of the contralateral radius. The computer model of the proximal radius could also serve as the foundation for the personalized fabrication of a radial head prosthesis.

CONCLUSION

The comparison of the morphometric parameters of the radial head obtained using the developed computer modeling program with those derived from standard CT showed their equivalence, as confirmed by the statistical analysis of the compared parameters. The advantage of the computer modeling method is the rapid creation of a 3D bone model with minimal errors. Moreover, the further development of this computer-based approach can allow for the modeling of the radial head prosthesis based on the measurements acquired from CT scans, considering the patients' individual anatomical characteristics of the radius.

DISCLAIMERS

Author contribution

Samokhina A.O. — study concept and design, data acquisition, statistical data processing, literature search and review, drafting the manuscript.

Shemyakov S.E. — data acquisition, editing the manuscript.

Ratiev A.P. — study concept and design, editing the manuscript.

Egiazaryan K.A. — scientific guidance, editing the manuscript.

All authors have read and approved the final version of the manuscript of the article. All authors agree to bear responsibility for all aspects of the study to ensure proper consideration and resolution of all possible issues related to the correctness and reliability of any part of the work.

Funding source. This study was not supported by any external sources of funding.

Disclosure competing interests. The authors declare that they have no competing interests.

Ethics approval. Not applicable.

Consent for publication. The authors obtained written consent from patients to participate in the study and publish the results.

REFERENCES

1. Costa L.A.V., Brabo B.C.P., Marangoni A.L., Taniguchi L.F.P. Severe osteoarthritis of the elbow after a non-displaced radial head fracture: case report. *Rev Bras Ortop (Sao Paulo).* 2020;55(3):383-385. doi: 10.1055/s-0039-3402468.
2. Kaur M.N., MacDermid J.C., Grewal R.R., Stratford P.W., Woodhouse L.J. Functional outcomes post-radial head arthroplasty: a systematic review of literature. *Shoulder Elbow.* 2014;6(2):108-118. doi: 10.1177/1758573214524934.
3. Vannabouathong C., Akhter S., Athwal G.S., Moro J., Bhandari M. Interventions for displaced radial head fractures: network meta-analysis of randomized trials. *J Shoulder Elbow Surg.* 2019;28(3):578-586. doi: 10.1016/j.jse.2018.10.019.
4. Haglin J.M., Kugelman D.N., Christiano A., Konda S.R., Paksima N., Egol K.A. Open surgical elbow contracture release after trauma: results and recommendations. *J Shoulder Elbow Surg.* 2018;27(3):418-426. doi: 10.1016/j.jse.2017.10.023.
5. Qian Y., Yu S., Shi Y., Huang H., Fan C. Risk Factors for the Occurrence and Progression of Posttraumatic Elbow Stiffness: A Case-Control Study of 688 Cases. *Front Med (Lausanne).* 2020;7:604056. doi: 10.3389/fmed.2020.604056.
6. Petlenko I.S., Fedyunina S.Y., Aliyev A.G., Bilyk S.S., Zakhmatov N.S., Shubnyakov I.I. Effectiveness of 3D visualization technologies in planning and performing reconstructive plastic surgeries in patients with elbow contractures caused by ossification. T*raumatology and Orthopedics of Russia.* 2024;30(2):120-130. (In Russian). doi: 10.17816/2311-2905-17531.
7. Kesyan G.A., Arsen'ev I.G., Urazgil'deev R.Z., Karapetyan G.S., Levin A.N., Kesyan O.G. et al. Current trends and prospects for total elbow arthroplasty (literature review). *N.N. Priorov Journal of Traumatology and Orthopedics.* 2021;28(3):75-92. (In Russian). doi: 10.17816/vto76056.

8. Aliev A.G., Kovalenko A.N., Ambrosenkov A.V., Mironov A.R., Osmanov A.M., Ustazov K.A. et al. Indications and results of primary and revision total elbow arthroplasty (literature review). *Genij Ortopedii*. 2019;25(4):600-609. (In Russian). doi: 10.18019/1028-4427-2019-25-4-600-609.
9. Laumonerie P., Tibbo M.E., Reina N., Pham T.T., Bonnevialle N., Mansat P. Radial head arthroplasty: a historical perspective. *Int Orthop*. 2019;43(7):1643-1651. doi: 10.1007/s00264-018-4082-9.
10. Kodde I.F., Viveen J., The B., van Riet R.P., Eygendaal D. Management of the failed radial head arthroplasty. *EFORT Open Rev*. 2020;5(7):398-407. doi: 10.1302/2058-5241.5.190055.
11. Aliev A.G., Tikhilov R.M., Shubnyakov I.I., Kovalenko A.N., Ambrosenkov A.V., Antipov A.P. Medium-term results of total elbow arthroplasty in patients with rheumatoid arthritis. *Rheumatology Science and Practice*. 2018;56(5):635-640. (In Russian). doi: 10.14412/1995-4484-2018-635-640.
12. Egorov K.S., Neverov V.A., Zuev V.Yu., Zemskova M.A., Chernyaev S.N. The choice of tactics of surgical treatment of patients with fractures of the head of the radius. *Grekov's Bulletin of Surgery*. 2023;182(3):24-32. (In Russian). doi: 10.24884/0042-4625-2023-182-3-24-32.
13. Mahaisavariya B., Saekee B., Sitthiseripratip K., Oris P., Tongdee T., Bohez E.L. et al. Morphology of the radial head: a reverse engineering based evaluation using three-dimensional anatomical data of radial bone. *Proc Inst Mech Eng H*. 2004;218(1):79-84. doi: 10.1243/095441104322807785.
14. Popovic N., Djekic J., Lemaire R., Gillet P. A comparative study between proximal radial morphology and the floating radial head prosthesis. *J Shoulder Elbow Surg*. 2005;14(4):433-440. doi: 10.1016/j.jse.2004.10.012.
15. Acevedo D.C., Paxton E.S., Kukelyansky I., Abboud J., Ramsey M. Radial head arthroplasty: state of the art. *J Am Acad Orthop Surg*. 2014;22(10):633-642. doi: 10.5435/JAAOS-22-10-633.
16. Pasli B., Yücedag Gündogdu H., Ülkir M., Erçakmak Güneş B. Anatomical features of the proximal end of the radius and its implications for implant design. *Surg Radiol Anat*. 2024;46(6):787-794. doi: 10.1007/s00276-024-03372-3.
17. Lalone E.A., Deluce S.R., Shannon H., King G.J.W., Johnson J.A. Design of anatomical population-based and patient-specific radial head implants. *J Hand Surg Am*. 2017;42(11):924.e1-924.e11. doi: 10.1016/j.jhsa.2017.05.028.

Authors' information

✉ *Anna O. Samokhina*
Address: 1, Ostrovityanova st., Moscow, 117997, Russia
https://orcid.org/0000-0002-2000-7360
e-mail: kafedra.anatomii@bk.ru

Sergei E. Shemyakov — Dr. Sci. (Med.), Professor
https://orcid.org/0000-0001-6272-3026
e-mail: shemy-akov@mail.ru

Andrei P. Ratiev — Dr. Sci. (Med.)
https://orcid.org/0000-0002-6559-4263
e-mail: ap@ratev.ru

Karen A. Egiazaryan — Dr. Sci. (Med.), Professor
https://orcid.org/0000-0002-6680-9334
e-mail: egkar@mail.ru

Original article
https://doi.org/10.17816/2311-2905-17665

Experimental Validation of Antimicrobial Drug Combinations for Bone Cement Impregnation

Svetlana A. Bozhkova [1], Magomed Sh. Gadzhimagomedov [1], Ekaterina M. Gordina [1], Alexander P. Antipov [1], Gleb V. Vaganov [2], Vladimir E. Yudin [2]

[1] *Vreden National Medical Research Center of Traumatology and Orthopedics, St. Petersburg, Russia*
[2] *Petersburg Nuclear Physics Institute named by B.P. Konstantinov of National Research Centre " Kurchatov Institute", St. Petersburg, Russia*

Abstract

Background. The implantation of an antimicrobial spacer is widely used in the comprehensive treatment of periprosthetic joint infection (PJI). Most commonly, bone cement is additionally impregnated with vancomycin, which is active only against Gram-positive bacteria. However, there is a global increase in Gram-negative bacterial resistance to most antibiotics, necessitating the development of new approaches to overcome this resistance, including in the context of local antibacterial therapy.

The aim of the study was to determine the duration of antimicrobial activity and the mechanical properties of gentamicin-containing bone cement samples additionally impregnated with the combinations of highly dispersed silver (HD-Ag) and various antibiotics.

Methods. Control samples were prepared using the commercial polymethylmethacrylate-based bone cement DePuy CMW 3 Gentamicin (DePuy Synthes), which contains 4.22% gentamicin. Additionally, six experimental samples with different combinations of antimicrobial agents were prepared and tested. Antimicrobial activity (AMA) was assessed against *S. aureus* (MSSA, MRSA), *K. pneumoniae*, and *P. aeruginosa*. The mechanical properties of the most effective samples were evaluated in comparison with the control samples. Statistical analysis was performed using the Past 4 software system.

Results. The control samples of commercial bone cement demonstrated the shortest duration of activity against MSSA (7 days) and showed no activity against MRSA or Gram-negative bacteria. The addition of 10 wt% fosfomycin and HD-Ag to the bone cement (BC 1) tripled the AMA duration against MSSA, *K. pneumoniae*, and *P. aeruginosa*.The addition of 5 wt% vancomycin to BC 1 (BC 2) extended the AMA duration against Gram-negative bacteria to 14-16 days and against *Staphylococcus* spp. to 4 weeks. The highest activity against Gram-negative bacteria was observed in samples containing HD-Ag and 10 wt% aztreonam (BC 5 and BC 6), whose mechanical properties did not significantly differ from the control samples.

Conclusion. Combinations containing HD-Ag, vancomycin, fosfomycin, and aztreonam demonstrated prolonged antimicrobial activity. This may improve the effectiveness of the debridement stage in two-stage revision arthroplasty for hip periprosthetic joint infection, making these combinations promising for clinical application.

Keywords: periprosthetic joint infection, antimicrobial spacer, highly dispersed silver, bone cement impregnation.

Cite as: Bozhkova S.A., Gadzhimagomedov M.Sh., Gordina E.M., Antipov A.P., Vaganov G.V., Yudin V.E. Experimental Validation of Antimicrobial Drug Combinations for Bone Cement Impregnation. *Traumatology and Orthopedics of Russia*. 2025;31(1):76-84. (In Russian). https://doi.org/10.17816/2311-2905-17665.

✉ *Magomed Sh. Gadzhimagomedov*; e-mail: orthopedist8805@yandex.ru

Submitted: 23.01.2025. Accepted: 18.02.2025. Published online: 24.02.2025.

© Bozhkova S.A., Gadzhimagomedov M.Sh., Gordina E.M., Antipov A.P., Vaganov G.V., Yudin V.E., 2025

Научная статья
УДК 616-74:615.463
https://doi.org/10.17816/2311-2905-17665

Экспериментальное обоснование комбинаций антимикробных препаратов для импрегнации костного цемента

С.А. Божкова [1], М.Ш. Гаджимагомедов [1], Е.М. Гордина [1], А.П. Антипов [1], Г.В. Ваганов [2], В.Е. Юдин [2]

[1] *ФГБУ «Национальный медицинский исследовательский центр травматологии и ортопедии им. Р.Р. Вредена» Минздрава России, г. Санкт-Петербург, Россия*

[2] *Филиал ФГБУ «Петербургский институт ядерной физики им. Б. П. Константинова национального исследовательского центра "Курчатовский институт" — Институт высокомолекулярных соединений», г. Санкт-Петербург, Россия*

Реферат

Введение. Имплантация антимикробного спейсера широко применяется в комплексном лечении перипротезной инфекции (ППИ). Чаще всего костный цемент дополнительно импрегнируют ванкомицином, который активен только в отношении грамположительных бактерий. Однако во всем мире отмечается рост резистентности грамотрицательных бактерий к большинству антибиотиков, что требует разработки новых подходов для преодоления этой устойчивости, в том числе в случае применения локальной антибактериальной терапии.

Цель исследования — определить длительность антимикробной активности и прочностные свойства образцов гентамицин-содержащего костного цемента, дополнительно импрегнированных комбинациями высокодисперсного серебра (ВД-Ag) с различными антибиотиками.

Материал и методы. Контрольные образцы были изготовлены из коммерческого костного цемента на основе полиметилметакрилата DePuy CMW 3 Gentamicin (DePuy Synthes), содержащего 4,22% гентамицина. Дополнительно были изготовлены и протестированы 6 опытных образцов с добавлением разных комбинаций антибактериальных препаратов. Антимикробную активность (АМА) оценивали в отношении *S. aureus* (MSSA, MRSA), *K. pneumoniae* и *P. aeruginosa*. Прочностные свойства наиболее эффективных образцов оценивали в сравнении с контрольными образцами. Статистический анализ проводили средствами программной системы Past 4.

Результаты. Контрольные образцы из официнального костного цемента продемонстрировали наименьшую продолжительность активности в отношении MSSA (7 дней) и не проявляли активность в отношении MRSA и грамотрицательных бактерий. Добавление 10 масс.% фосфомицина и ВД-Ag в костный цемент (КЦ 1) увеличило продолжительность АМА в отношении MSSA, *K. pneumoniae* и *P. aeruginosa* в три раза. Добавление к КЦ1 5 масс.% ванкомицина (КЦ 2) продлило АМА образцов в отношении грамотрицательных бактерий до 14–16 сут., стафилококков — до 4 нед. Наибольшей активностью в отношении грамотрицательных бактерий обладали образцы с ВД-Ag и 10 масс.% азтреонама (КЦ 5 и КЦ 6), прочностные характеристики которых значимо не отличались от контрольных образцов.

Заключение. Комбинации, содержащие ВД-Ag, ванкомицин, фосфомицин и азтреонам, показали длительную антимикробную активность. Это может улучшить результаты санирующего этапа двухэтапного лечения перипротезной инфекции тазобедренного сустава, что делает их перспективными для клинического применения.

Ключевые слова: перипротезная инфекция, антимикробный спейсер, высокодисперсное серебро, импрегнация костного цемента.

Для цитирования: Божкова С.А., Гаджимагомедов М.Ш., Гордина Е.М., Антипов А.П., Ваганов Г.В., Юдин В.А. Экспериментальное обоснование комбинаций антимикробных препаратов для импрегнации костного цемента. *Травматология и ортопедия России*. 2025;31(1):76-84. https://doi.org/10.17816/2311-2905-17665.

Гаджимагомедов Магомед Шамильевич; e-mail: orthopedist8805@yandex.ru

Рукопись получена: 23.01.2025. Рукопись одобрена: 18.02.2025. Статья опубликована онлайн: 24.02.2025.

© Божкова С.А., Гаджимагомедов М.Ш., Гордина Е.М., Антипов А.П., Ваганов Г.В., Юдин В.А., 2025

INTRODUCTION

Periprosthetic joint infection (PJI) remains one of the most relevant and difficult-to-treat complications of arthroplasty. According to the literature, the risk of developing PJI reaches up to 2% after primary arthroplasty, despite advancements in surgical techniques and the use of various treatment methods [1, 2, 3].

Two-stage revision arthroplasty is the treatment of choice for most patients with chronic hip PJI [4]. The main advantage of this method is the implantation of an antimicrobial spacer impregnated with various antibacterial agents, creating a local antibiotic depot during the first stage of treatment. The antimicrobial spacer is made by mixing antimicrobial agents with polymethylmethacrylate (PMMA)-based bone cement, including pre-impregnated with gentamicin [5, 6, 7]. The most common pathogens of PJI are Gram-positive bacteria, particularly *Staphylococcus aureus* and *Staphylococcus epidermidis* [8]. PJI caused by Gram-negative pathogens is considered the most challenging to treat [9, 10]. The primary reason for this is the high resistance of these pathogens to antimicrobial agents [11]. The antimicrobial activity of commercial gentamicin-containing bone cement (BC) without additional antibiotic impregnation lasts only for the first 24 hours, making it essentially ineffective against Gram-negative bacteria [12, 13]. Vancomycin is the most commonly used antibiotic added to BC for the preparation of antimicrobial spacers [14]. However, this antibiotic has a narrow spectrum of action and is effective only against Gram-positive pathogens. Approximately in 10-17% of cases [4, 15], when Gram-negative bacteria are involved in the etiology of PJI, local therapy is ineffective. It is important to note that in recent years, there has been a global increase in the resistance of Gram-negative bacteria to most antibiotics, necessitating the development of new strategies to overcome this resistance, including in the context of local antibacterial therapy [16].

The problem of the short duration of antimicrobial activity in bone cement spacers, despite additional antibiotic impregnation, is widely discussed in scientific literature. It is known that the elution of antibiotics added to the spacer into the infection site at effective concentrations lasts no more than three days after implantation [17]. However, R. Gálvez-López et al. reported prolonged antimicrobial activity of bone cement for up to 30 days when impregnated with a combination of gentamicin, vancomycin, and moxifloxacin [18]. The same study also found a reduction in the elution of meropenem and ertapenem as early as the fourth day, despite their high antimicrobial activity against Gram-negative microorganisms.

The study by R. Krassnig et al. demonstrated that the addition of silver ions to bone cement without additional antibiotic impregnation maintained antimicrobial activity for up to 9 weeks [19]. Additionally, in our previous *in vitro* study, we found that incorporating highly dispersed silver (HD-Ag) into bone cement during the formation of a vancomycin-containing spacer significantly prolonged its antimicrobial activity (up to 34 days). This effectively prevented the formation of microbial biofilms on the surface of the spacer throughout the entire antibiotic release period [20]. These findings suggest that HD-Ag, in combination with agents active against a broad spectrum of pathogens, may further extend the duration of antimicrobial activity in bone cement samples. This hypothesis defined the aim of our study.

The aim of the study was to determine the duration of antimicrobial activity and the mechanical properties of gentamicin-containing bone cement samples additionally impregnated with the combinations of highly dispersed silver (HD-Ag) and various antibiotics.

METHODS

Sample preparation. The samples were prepared using commercial PMMA-based bone cement, DePuy CMW 3 Gentamicin (DePuy Synthes), which contains 4.22% gentamicin. The samples were obtained by mixing 40 g of the dry substance with various combinations of antimicrobial agents, including vancomycin (Kraspharma, Russia), aztreonam (Ruzpharma, Russia), poviargol (Tekhnolog, Russia), meropenem (Kraspharma, Russia), and fosfomycin (Kraspharma, Russia). A total of seven different antimicrobial formulations were included in the experiment (Table 1). The resulting dry mixture was combined with the required amount of methylmethacrylate and molded into samples.

Table 1

Bone cement formulations

	Gentamicin-containing BC	Vancomycin	Fosfomycin	Meropenem	Aztreonam	HD-Ag
B	+					
BC1	+		10 wt%			10 wt%
BC2	+	10 wt%	2.5 wt%			10 wt%
BC3	+	5 wt%		5 wt%		10 wt%
BC4	+			10 wt%		10 wt%
BC5	+				10 wt%	10 wt%
BC6	+	5 wt%			10 wt%	10 wt%

wt% – percentage by weight.

Assessment of antimicrobial activity. To determine the duration of antimicrobial activity (AMA) against the reference strains of Gram-positive and Gram-negative bacteria, standard beads with a 9 mm diameter and 0.4 g weight were prepared. The assessment of AMA duration for the tested samples was conducted following the methodology used in our previous study [21].

Assessment of mechanical strength. The mechanical strength of the bone cement was evaluated at the branch of the Petersburg Nuclear Physics Institute named by B.P. Konstantinov of National Research Centre "Kurchatov Institute" – Institute of High-Molecular Compounds. According to GOST ISO 5833-2011, the cement's ability to withstand loads and external forces was assessed using the following parameters: tensile strength, bending strength, and compression strength, measured in megapascals (MPa) [22].

Test samples for tensile, compression, and bending strength assessments were prepared using metal molds coated with a thin layer of anti-adhesive lubricant based on silicone resin to prevent the adhesion of the polymerized material to the mold. After that the specimens were extracted and cut according to the respective test method:

– bending strength testing – samples with a working section of 30 mm, approximately 5 mm in width and 3 mm in thickness;

– tensile strength testing – dumb-bell specimens with a working section of 25 mm, approximately 4 mm in width and 2 mm in thickness;

– compression strength testing – cylindrical samples with an approximate working height of 10 mm and approximate diameter of 8.5 mm.

The study of the deformation and strength properties of the prepared samples under tensile, bending (using three-point bending clamps), and compression (using compression clamps) loads was conducted at room temperature using a 1958U-10-1 universal testing machine (Russia).

Statistical analysis

The registration, systematization of initial data, and visualization of the obtained results were performed in Microsoft Office Excel spreadsheets. Statistical analysis was conducted using the Past 4 software system. Normality of distribution of quantitative variables was tested using graphical method and showed that the results obtained in determining the strength of the samples corresponded to a normal distribution. For the description of a variable, the mean value and 95% confidence interval (95% CI) were used. Comparison of quantitative variables between groups of samples was performed using the Student's t-test. The differences were considered statistically significant at $p<0.05$.

RESULTS

The study of AMA in bone cement samples revealed that the control samples of commercial gentamicin-containing bone cement exhibited the shortest AMA duration against MSSA (7 days) and no activity against MRSA. The addition of 10 wt% fosfomycin and HD-Ag (BC 1) increased

AMA duration threefold against MSSA, *K. pneumoniae*, and *P. aeruginosa*. However, the effect on MRSA was minimal, lasting only 2 days. Subsequent addition of 5 wt% vancomycin to this composition (BC 2) extended AMA duration against Gram-negative bacteria to 14-16 days and against both *Staphylococcus* strains to 4 weeks.

In an attempt to develop a combination with enhanced activity against Gram-negative pathogens, meropenem was added to the HD-Ag–containing bone cement. However, the resulting samples (BC 3 with 5 wt% meropenem and BC 4 with 10 wt% meropenem) did not exhibit a longer AMA duration compared to BC 2. Doubling the meropenem dose from 5 wt% (BC 3) to 10 wt% (BC 4) also failed to significantly extend AMA against *Staphylococcus* spp. or *P. aeruginosa*, though the duration of activity against *K. pneumoniae* increased from 15 to 25 days.

Bone cement samples containing HD-Ag and 10 wt% aztreonam (BC 5 and BC 6) maintained activity against *K. pneumoniae* for over 280 days, while their activity against *P. aeruginosa* persisted for 2 weeks. It was concluded that the addition of 5 wt% vancomycin (BC 6) prolonged the activity against *Staphylococcus* spp. to 10 days, whereas BC 5 inhibited MSSA growth for only 7 days and had no effect on MRSA.

Thus, the most effective antibiotic combinations for the impregnation of HD-Ag-containing bone cement were: 1) vancomycin (10 wt%) + fosfomycin (2.5 wt%), which provided 4 weeks of activity against *Staphylococcus* spp. and 2 weeks against Gram-negative pathogens; 2) vancomycin (5 wt%) + aztreonam (10 wt%), which exhibited activity against *K. pneumoniae* for over 280 days, *P. aeruginosa* for 2 weeks, and *Staphylococcus* spp. for 10 days. These combinations were selected for further mechanical strength testing (Figure 1).

The evaluation of stress-strain properties demonstrated that the ultimate mechanical strength of bone cement samples decreased with additional antibiotic impregnation, regardless of the type or amount of antimicrobial agent used (Figure 2). During tests, there were no statistically significant differences ($p>0.05$) in compression or bending strength between any of the tested samples, including the control gentamicin-containing commercial cement. However, tensile strength testing revealed a significant reduction in mechanical properties for BC 5 and BC 6, which were additionally impregnated with antimicrobial combinations. Compared to the control samples, the tensile strength of BC 5 decreased by 45.8% ($p<0.005$), while of BC 6 by 53.3% ($p<0.005$).

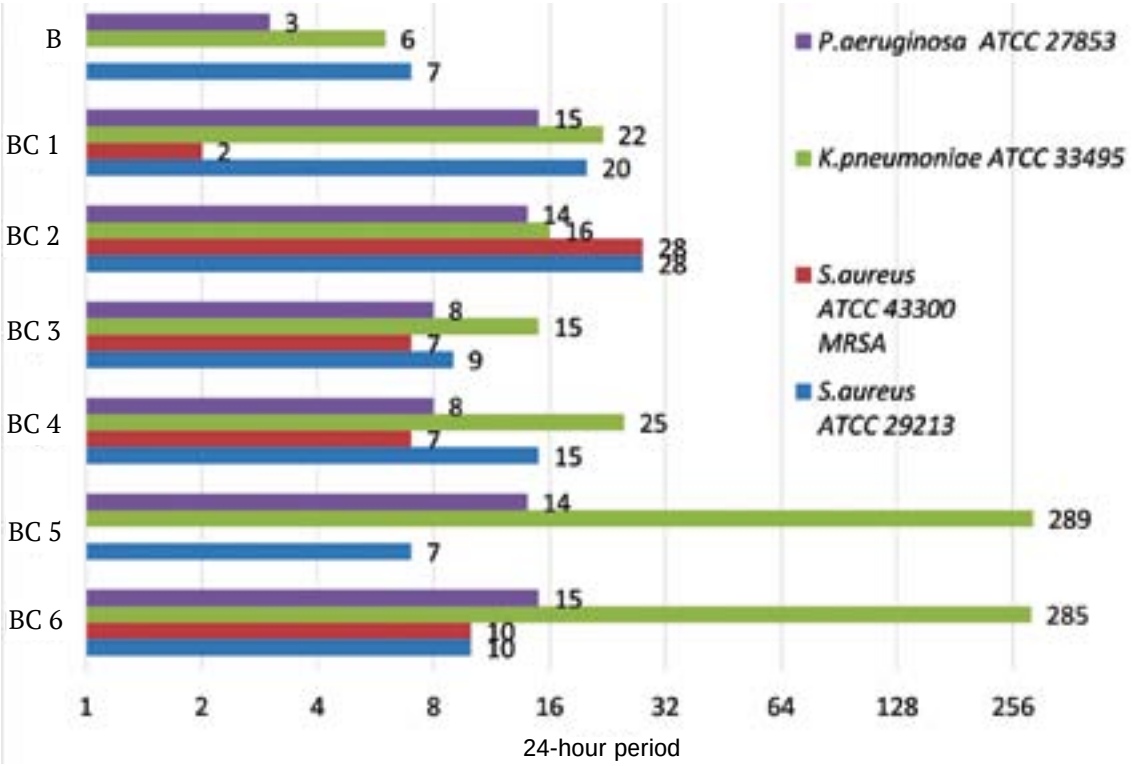

Figure 1. Duration of antimicrobial activity of bone cement samples against reference bacterial strains

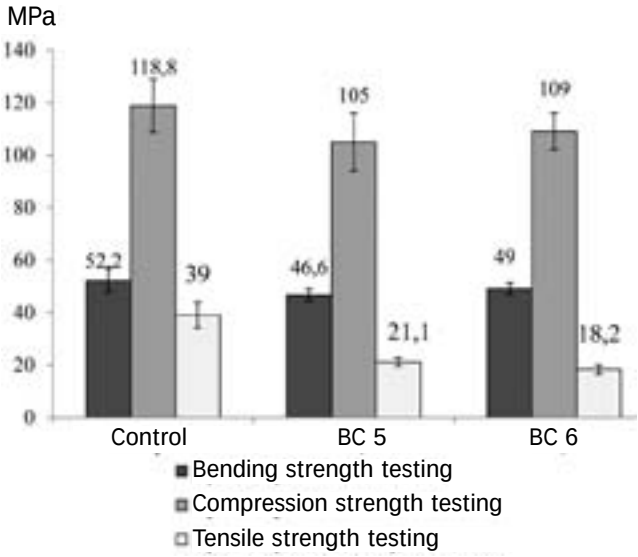

Figure 2. Mechanical properties of bone cement samples

DISCUSSION

It is known that the additional impregnation of bone cement with various antibacterial agents not only determines the duration of antimicrobial activity but also affects its mechanical properties [22, 23]. The addition of two or more antibacterial agents during the mixing of bone cement broadens the spectrum of activity of the antimicrobial spacer and can also result in prolonged drug release [24]. During the debridement stage of the two-stage treatment of PJI, the most commonly used spacer is based on gentamicin-containing cement with the addition of vancomycin [25]. Despite its broad spectrum of activity, gentamicin is less effective against MRSA and Gram-negative bacteria [26]. These facts were confirmed in our study, where the control samples of gentamicin-containing bone cement exhibited no activity against MRSA and suppressed the growth of Gram-negative bacteria for no more than 6 days. Vancomycin is a narrow-spectrum drug that is effective only against Gram-positive pathogens. However, its addition appears to increase the porosity of bone cement, which promotes greater elution of antibiotics, including gentamicin, and consequently, longer activity of BC 1 samples against the tested strains, as we previously demonstrated [12]. Additionally, J.R. Brooks et al. showed that bone cement samples with the addition of vancomycin and another drug from the aminoglycoside group, tobramycin, prevented the formation of *P. aeruginosa* biofilms for up to 5 days [27].

The conducted study showed that the combination of HD-Ag with various antimicrobial agents can alter the antimicrobial activity of the samples against different bacteria. It was found that the most effective combinations for impregnating BC were HD-Ag combined with vancomycin (10 wt%) and fosfomycin (2.5 wt%) (BC 2), as well as with vancomycin (5 wt%) and aztreonam (10 wt%) (BC 6). BC 2 samples demonstrated greater activity against staphylococci (4 weeks) and less activity against Gram-negative pathogens (2 weeks). BC 6 samples exhibited pronounced, long-lasting antimicrobial activity against *K. pneumoniae* (>280 days), *P. aeruginosa* (2 weeks), and were slightly less active against staphylococci (10 days). The results of our *in vitro* study on the effectiveness of aztreonam for bone cement impregnation are consistent with the findings of P.H. Hsieh et al., who analyzed the concentration of aztreonam in the synovial fluid of 46 patients with PJI after the installation of an antimicrobial spacer. The authors demonstrated that the concentration of aztreonam exceeded the minimum inhibitory concentration for 100 days or more, following the implantation of the antimicrobial spacer [28].

In an *in vitro* study, V. Yuenyongviwat et al. found that the duration of antimicrobial activity of bone cement with fosfomycin against MRSA is no more than 3 days [29]. In our earlier *in vitro* study, we demonstrated the prolonged antimicrobial activity of BC samples containing 20 wt% fosfomycin against MSSA and *K. pneumoniae* (28 and 17 days, respectively) and only 5 days against MRSA [12]. The experimental data obtained were confirmed by the clinical and economic effectiveness of using fosfomycin compared to vancomycin for impregnating spacers in the treatment of polymicrobial PJI [30]. The prolonged (up to 28 days) antimicrobial activity of BC 2 samples with fosfomycin against MSSA and MRSA, established in this study, is likely due to its combination with vancomycin and HD-Ag, which increases the porosity of the material itself and ensures the elution of additional antimicrobial agents. The obtained results confirm the effectiveness of the selected combinations of antimicrobial agents, suggesting that they can be considered as an additional therapeutic option

in the combined treatment of patients with PJI, especially in case of polymicrobial infection.

According to GOST ISO 5833-2011, acrylic cements must meet a number of requirements for residual deformation and polymerization: bending strength (at least 50 MPa), bending modulus of elasticity (at least 1800 MPa), and compression strength (at least 70 MPa). Comparing the data obtained from testing the control samples with the values specified in the standard, it can be stated that they meet the requirements of the standard in terms of the average bending strength – 52.2 MPa (95% CI 47.7-56.7) and compressive strength – 118.8 MPa (95% CI 108.7-128.9). The breaking points of samples with additional antimicrobial agents were slightly lower than the standard values for bending strength. The bending strength for BC 5 and BC 6 samples was 46.6 MPa (95% CI 43.3-48.9) and 49 MPa (95% CI 46.8-51.2), respectively. However, no significant differences were found between these values and those of the control samples. Our results are consistent with the experimental study by A.V. Digtiar et al., who showed that the inclusion of 20 wt% antibiotic in bone cement does not significantly reduce its strength limit below the standard set by GOST, with a strength of 119.7 MPa (95% CI 112.1-127.3). However, with the addition of 25 wt% antibiotic, the breaking point decreases by more than twofold and does not meet the GOST standards [31]. Additionally, J.W. Kwong et al. demonstrated that, despite the prolonged antimicrobial activity, the addition of 15 wt% vancomycin to bone cement reduces its stress-strain properties during compression and bending tests [32].

CONCLUSION

Since antimicrobial spacers are temporary implants whose primary function is joint cavity filling and local antibiotic therapy, our findings support the potential use of gentamicin-containing bone cement supplemented with HD-Ag, vancomycin, fosfomycin, or aztreonam for antimicrobial spacer formation. The prolonged antimicrobial activity of the investigated combinations, without the significant deterioration of cement mechanical properties, suggests their effectiveness in treating periprosthetic joint infections caused by Gram-negative microorganisms and polymicrobial infections.

DISCLAIMERS

Author contribution

Bozhkova S.A. — study concept and design, data analysis and interpretation, drafting and editing the manuscript.

Gadzhimagomedov M.Sh. — data acquisition, analysis and interpretation, statistical data processing, drafting the manuscript.

Gordina E.M. — conducting bacteriological studies, statistical data processing, drafting and editing the manuscript.

Antipov A.P. — conducting the experiment, data acquisition, analysis and interpretation, drafting the manuscript.

Vaganov G.V. — conducting the experiment, drafting the manuscript.

Yudin V.E. — conducting the experiment, drafting the manuscript.

All authors have read and approved the final version of the manuscript of the article. All authors agree to bear responsibility for all aspects of the study to ensure proper consideration and resolution of all possible issues related to the correctness and reliability of any part of the work.

Funding source. This work was supported by the Russian state-funded project for Vreden National Medical Research Center of Traumatology and Orthopedics (No 125012300671-8).

Disclosure competing interests. The authors declare that they have no competing interests.

Ethics approval. Not applicable.
Consent for publication. Not required.

REFERENCES

1. Kurtz S.M., Lau E.C., Son M.S., Chang E.T., Zimmerli W., Parvizi J. Are We Winning or Losing the Battle With Periprosthetic Joint Infection: Trends in Periprosthetic Joint Infection and Mortality Risk for the Medicare Population. *J Arthroplasty.* 2018;33(10):3238-3245. doi: 10.1016/j.arth.2018.05.042.
2. McMaster Arthroplasty Collaborative (MAC). Incidence and Predictors of Prosthetic Joint Infection Following Primary Total Knee Arthroplasty: A 15-Year Population-Based Cohort Study. *J Arthroplasty.* 2022;37(2):367-372.e1. doi: 10.1016/j.arth.2021.10.006.
3. Premkumar A., Kolin D.A., Farley K.X., Wilson J.M., McLawhorn A.S., Cross M.B. et al. Projected Economic Burden of Periprosthetic Joint Infection of the Hip and Knee in the United States. *J Arthroplasty*. 2021;36(5): 1484-1489.e3. doi: 10.1016/j.arth.2020.12.005.

4. Winkler T., Trampuz A., Renz N., Perka C., Bozhkova S.A. Classification and algorithm for diagnosis and treatment of hip periprosthetic infection. *Traumatology and Orthopedics*. 2016;22(1):33-35. (In Russian). doi: 10.21823/2311-2905-2016-0-1-33-45.
5. Buchholz H.W., Engelbrecht H. Depot effects of various antibiotics mixed with Palacos resins. *Chirurg*. 1970;41(11):511-515.
6. Durbhakula S.M., Czajka J., Fuchs M.D., Uhl R.L. Spacer endoprosthesis for the treatment of infected total hip arthroplasty. *J Arthroplasty*. 2004;19(6):760-767. doi: 10.1016/j.arth.2004.02.037.
7. Joseph T.N., Chen A.L., Di Cesare P.E. Use of antibiotic-impregnated cement in total joint arthroplasty. *J Am Acad Orthop Surg*. 2003;11(1):38-47. doi: 10.5435/00124635-200301000-00006.
8. Tande A.J., Patel R. Prosthetic Joint Infection. *Clin Microbiol Rev*. 2014;27(2):302-345. doi: 10.1128/CMR.00111-13.
9. Rodríguez-Pardo D., Pigrau C., Lora-Tamayo J., Soriano A., del Toro M.D., Cobo J. et al. Gram-negative Prosthetic Joint Infection: Outcome of a Debridement, Antibiotics and Implant Retention Approach. A Large Multicentre Study. *Clin Microbiol Infect*. 2014;20(11):O911-O919. doi: 10.1111/1469-0691.12649.
10. Hsieh P.H., Lee M.S., Hsu K.Y., Chang Y.H., Shih H.N., Ueng S.W. Gram-negative Prosthetic Joint Infections: Risk Factors and Outcome of Treatment. *Clin Infect Dis*. 2009;49(7):1036-1043. doi: 10.1086/605593.
11. Zmistowski B., Fedorka C.J., Sheehan E., Deirmengian G., Austin M.S., Parvizi J. Prosthetic Joint Infection Caused by Gram-negative Organisms. *J Arthroplast*. 2011; 26(6 Suppl):104-108. doi: 10.1016/j.arth.2011.03.044.
12. Konev V.A., Bozhkova S.A., Netylko G.I., Afanasiev A.V., Rumakin V.P., Polyakova E.M. et al. Results of the fosfomycin application for the impregnation of bone replacement materials in the treatment of chronic osteomyelitis. *Traumatology and Orthopedics of Russia*. 2016:22(2);43-56. (In Russian). doi: 10.21823/2311-2905-2016-0-2-43-56.
13. Al Thaher Y., Yang L., Jones S.A., Perni S., Prokopovich P. LbL-assembled gentamicin delivery system for PMMA bone cements to prolong antimicrobial activity. *PLoS One*. 2018;13(12):e0207753. doi: 10.1371/journal.pone.0207753.
14. Lunz A., Omlor G.W., Schmidt G., Moradi B., Lehner B., Streit M.R. Quality of life, infection control, and complication rates using a novel custom-made articulating hip spacer during two-stage revision for periprosthetic joint infection. *Arch Orthop Trauma Surg*. 2022;142(12):4041-4054. doi: 10.1007/s00402-021-04274-4.
15. Martínez-Pastor J.C., Muñoz-Mahamud E., Vilchez F., García-Ramiro S., Bori G., Sierra J. et al. Outcome of acute prosthetic joint infections due to gram-negative bacilli treated with open debridement and retention of the prosthesis. *Antimicrob Agents Chemother*. 2009;53(11):4772-4777. doi: 10.1128/AAC.00188-09.
16. Tarabichi S., Goh G.S., Zanna L., Qadiri Q.S., Baker C.M., Gehrke T. et al. Time to Positivity of Cultures Obtained for Periprosthetic Joint Infection. *J Bone Joint Surg Am*. 2023;105(2):107-112. doi: 10.2106/JBJS.22.00766.
17. Gasparini G., De Gori M., Calonego G., Della Bora T., Caroleo B., Galasso O. Drug elution from high-dose antibiotic-loaded acrylic cement: a comparative, in vitro study. *Orthopedics*. 2014;37(11):e999-1005. doi: 10.3928/01477447-20141023-57.
18. Gálvez-López R., Peña-Monje A., Antelo-Lorenzo R., Guardia-Olmedo J., Moliz J., Hernández-Quero J. et al. Elution kinetics, antimicrobial activity, and mechanical properties of 11 different antibiotic loaded acrylic bone cement. *Diagn Microbiol Infect Dis*. 2014;78(1):70-74. doi: 10.1016/j.diagmicrobio.2013.09.014.
19. Krassnig R., Hohenberger G., Schwarz A., Goessler W., Feierl G., Wildburger R. et al. In vitro testing of silver-containing spacer in periprosthetic infection management. *Sci Rep*. 2021;11(1):17261. doi: 10.1038/s41598-021-96811-9.
20. Bozhkova S.A., Gordina E.M., Markov M.A., Afanasyev A.V., Artyukh V.A., Malafeev K.V. et al. The Effect of Vancomycin and Silver Combination on the Duration of Antibacterial Activity of Bone Cement and Methicillin-Resistant Staphylococcus aureus Biofilm Formation. *Traumatology and Orthopedics of Russia*. 2021;27(2):54-64. (In Russian). doi: 10.21823/2311-2905-2021-27-2-54-64 2021.
21. Bozhkova S.A., Polyakova E.M., Afanasiev A.V., Labutin D.V., Vaganov G.V., Yudin V.E. Potential for the Use of Fosfomycin in the Topical Treatment of Periprosthetic Joint Infection. *Clinical Microbiology and Antimicrobial Chemotherapy*. 2016:18(2):104-112.
22. Anagnostakos K., Meyer C. Antibiotic Elution from Hip and Knee Acrylic Bone Cement Spacers: A Systematic Review. *Biomed Res Int*. 2017;2017:4657874. doi: 10.1155/2017/4657874.
23. Bitsch R.G., Kretzer J.P., Vogt S., Büchner H., Thomsen M.N., Lehner B. Increased antibiotic release and equivalent biomechanics of a spacer cement without hard radio contrast agents. *Diagn Microbiol Infect Dis*. 2015;83(2):203-209. doi: 10.1016/j.diagmicrobio.2015.06.019.
24. Sanz-Ruiz P., Villanueva-Martinez M., Berberich C. Benefit and risks of antibiotic-loaded bone cements. In: Management of Periprosthetic Joint Infection. Ed. Kuhn D. Heidelberg: Springer-Verlag; 2018. P. 217-218.
25. Parvizi J., Gehrke T. Proceedings of the second international consensus meeting on musculoskeletal infection. St. Petersburg : RNIITO im. R.R. Vredena. 2019. 314 p. (In Russian).
26. Rodriguez J., Perez Alamino L., Garabano G., Taleb J.P., Del Sel H., Pesciallo C. Two-Stage Treatment of Chronic Periprosthetic Knee Infections With the Use of Gentamicin-Articulated Spacers: Success Rate and Predictors of Failure at the Minimum Seven-Year Follow-Up. *Arthroplast Today*. 2023;23:101177. doi: 10.1016/j.artd.2023.101177.
27. Brooks J.R., Dusane D.H., Moore K., Gupta T., Delury C., Aiken S.S. et al. Pseudomonas aeruginosa biofilm killing beyond the spacer by antibiotic-loaded calcium sulfate beads: an in vitro study. *J Bone Joint Infect*. 2021;6(5): 119-129. doi: 10.5194/jbji-6-119-2021.

28. Hsieh P.H., Chang Y.H., Chen S.H., Ueng S.W., Shih C.H. High concentration and bioactivity of vancomycin and aztreonam eluted from Simplex cement spacers in two-stage revision of infected hip implants: a study of 46 patients at an average follow-up of 107 days. *J Orthop Res*. 2006;24(8):1615-1621. doi: 10.1002/jor.20214.
29. Yuenyongviwat V., Ingviya N., Pathaburee P., Tangtrakulwanich B. Inhibitory effects of vancomycin and fosfomycin on methicillin-resistant Staphylococcus aureus from antibiotic-impregnated articulating cement spacers. *Bone Joint Res*. 2017;6(3):132-136. doi: 10.1302/2046-3758.63.2000639.
30. Bozhkova S.A., Kasimova A.R., Borisov A.M., Artyukh V.A., Liventsov V.N. Clinical and economic effectiveness of using Fosfomycin and Vancomycin for spacer impregnation in the surgical treatment of patients with periprosthetic infection. *Transbaikalian Medical Bulletin*. 2017;(2):122-131. (In Russian). doi: 10.52485/19986173_2017_2_122.
31. Digtiar A.V., Karpinsky M.Yu., Karpinska O.D. Experimental study of the strength of bone cement depending on the antibiotic content. *Trauma*. 2019;20(1):79-83. (In Ukrainian). doi: 10.22141/1608-1706.1.20.2019.158674.
32. Kwong J.W., Abramowicz M., Kühn K.D., Foelsch C., Hansen E.N. High and Low Dosage of Vancomycin in Polymethylmethacrylate Cements: Efficacy and Mechanical Properties. *Antibiotics (Basel)*. 2024;13(9):818. doi: 10.3390/antibiotics13090818.

Authors' information

✉ *Magomed Sh. Gadzhimagomedov*
Address: 8, Akademika Baykova st., St. Petersburg, 195427, Russia
https://orcid.org/0009-0001-6113-0277
e-mail: orthopedist8805@yandex.ru

Svetlana A. Bozhkova — Dr. Sci. (Med.), Professor
http://orcid.org/0000-0002-2083-2424
e-mail: clinpharm-rniito@yandex.ru

Ekaterina M. Gordina — Cand. Sci. (Med.)
http://orcid.org/0000-0003-2326-7413
e-mail: emgordina@win.rniito.ru

Alexander P. Antipov
https://orcid.org/0000-0002-9004-5952
e-mail: a-p-antipov@ya.ru

Gleb V. Vaganov — Cand. Sci. (Tech.)
https://orcid.org/0000-0002-0210-7456
e-mail: glebvaganov@mail.ru

Vladimir E. Yudin — Dr. (Phys.-Math.)
http://orcid.org/0000-0002-5517-4767
e-mail: yudinve@gmail.com

Научная статья
УДК 616.71-089.843-74:615.462
https://doi.org/10.17816/2311-2905-17604

CC BY

Морфологическая оценка остеоинтеграции титановых имплантатов с Ag- и Zn-содержащими кальций-фосфатными покрытиями

И.В. Майбородин [1], В.И. Майбородина [1], Б.В. Шеплев [1], Ю.П. Шаркеев [2], М.Б. Седельникова [2], В.В. Павлов [3], В.А. Базлов [3], Е.А. Анастасиева [3], М.В. Ефименко [3], И.А. Кирилова [3], А.А. Корыткин [3]

[1] *ФГБУН «Институт химической биологии и фундаментальной медицины» СО РАН, г. Новосибирск, Россия*

[2] *ФГБУН «Институт физики прочности и материаловедения» СО РАН, г. Томск, Россия*

[3] *ФГБУ «Новосибирский научно-исследовательский институт травматологии и ортопедии им. Я.Л. Цивьяна» Минздрава России, г. Новосибирск, Россия*

Реферат

Актуальность. Для увеличения сроков функционирования имплантатов и металлоконструкций в организме человека немаловажную роль играет состояние поверхности имплантируемых конструкций.

Цель исследования — изучить влияние титановых имплантатов с кальций-фосфатным покрытием, содержащим ионы цинка или серебра, на окружающие костные ткани в эксперименте.

Материал и методы. Методами световой микроскопии изучали состояние костных тканей проксимального отдела большеберцовой кости (ПОБК) кроликов через 4 нед. после имплантации конусовидных титановых 3D-имплантатов с кальций-фосфатным покрытием, содержащим ионы цинка или серебра.

Результаты. Во всех случаях имплантированные в ПОБК титановые 3D-имплантаты с шероховатой поверхностью плотно прилегали к костной ткани, имеющей незначительные рубцовые изменения в краевой зоне. Удаление имплантатов было затруднено, на их поверхности оставалось множество тканевых фрагментов. В исследованных образцах костной ткани присутствовали мелкие инородные фрагменты. Инородные фрагменты как в компактной, так и в губчатой кости оказались меньше по размеру после применения ионов серебра по сравнению с использованием ионов цинка на 84,4% (9,50±4,17 против 17,78±7,95 мкм) и 87,2% (11,21±10,68 против 20,67±8,08 мкм) соответственно. Средний диаметр групп фрагментов и среднее расстояние между фрагментами покрытия или их группами в губчатой костной ткани статистически значимо не различались, а в компактной были на 59,1% (155,00±35,98 против 246,67±39,62 мкм) и 21,2% (253,04±44,87 против 308,00±50,85 мкм) больше после нанесения покрытия с цинком соответственно.

Заключение. Титановые имплантаты с модифицированной поверхностью продемонстрировали склонность к остеоинтеграции даже при повреждении покрытия с формированием инородных фрагментов, мигрирующих в окружающие ткани. Возможно, изменение подходов к технике и режимам нанесения покрытий и варьирование их по толщине позволит реализовать положительные свойства модифицированной поверхности в полном объеме, в том числе положительные антимикробные свойства серебра и цинка.

Ключевые слова: внутрикостная имплантация, титановые имплантаты, серебро, цинк, кальций-фосфатное покрытие, соединительная ткань, костная ткань, инородные фрагменты, остеоинтеграция.

Для цитирования: Майбородин И.В., Майбородина В.И., Шеплев Б.В., Шаркеев Ю.П., Седельникова М.Б., Павлов В.В., Базлов В.А., Анастасиева Е.А., Ефименко М.В., Кирилова И.А., Корыткин А.А. Морфологическая оценка остеоинтеграции титановых имплантатов с Ag- и Zn-содержащими кальций-фосфатными покрытиями. *Травматология и ортопедия России*. 2025;31(1):85-97. https://doi.org/10.17816/2311-2905-17604.

Кирилова Ирина Анатольевна; e-mail: irinakirilova71@mail.ru

Рукопись получена: 27.08.2024. Рукопись одобрена: 21.11.2024. Статья опубликована онлайн: 26.02.2025.

© Майбородин И.В., Майбородина В.И., Шеплев Б.В., Шаркеев Ю.П., Седельникова М.Б., Павлов В.В., Базлов В.А., Анастасиева Е.А., Ефименко М.В., Кирилова И.А., Корыткин А.А., 2025

Original article
https://doi.org/10.17816/2311-2905-17604

CC BY

Morphological Assessment of Osseointegration of Titanium Implants with Ag- and Zn-Containing Calcium Phosphate Coatings

Igor V. Maiborodin [1], Vitalina I. Maiborodina [1], Boris V. Sheplev [1], Yuri P. Sharkeev [2], Mariya B. Sedelnikova [2], Vitaliy V. Pavlov [3], Vyacheslav A. Bazlov [3], Evgeniya A. Anastasieva [3], Maxim V. Efimenko [3], Irina A. Kirilova [3], Andrey A. Korytkin [3]

[1] *Institute of Chemical Biology and Fundamental Medicine, Novosibirsk, Russia*

[2] *Institute of Strength Physics and Materials Science, Tomsk, Russia*

[3] *Novosibirsk Research Institute of Traumatology and Orthopedics n.a. Ya.L. Tsivyan, Novosibirsk, Russia*

Abstract

Background. The condition of the implant surface plays an important role in extending the service life of implants and metal structures in the human body.

The aim of the study — to assess the effect of titanium implants with Ag- or Zn-containing calcium phosphate coatings on the surrounding bone tissue in experimental study.

Methods. Using light microscopy, we studied the condition of bone tissue in the proximal tibia (PT) of rabbits 4 weeks after the implantation of 3D-printed titanium cone-shaped implants with Ag- or Zn-containing calcium phosphate coating.

Results. In all cases, 3D-printed titanium implants with a rough surface integrated in the PT adhered very tightly to the bone tissue, the edges of which had minor cicatricial changes. Removal of the implants was difficult, and many tissue fragments remained on their surface. Small foreign fragments were present in the bone tissue samples examined. The sizes of foreign fragments were smaller after the use of silver ions, compared to the use of zinc ions, in both compact and cancellous bone by 84.4% (9.50±4.17 vs 17.78±7.95 μm) and 87.2% (11.21±10.68 vs 20.67±8.08 μm), respectively. In cancellous bone, the average diameter of the fragment groups and the average distance between the coating fragments or their groups were not statistically significantly different. In compact bone, they were 59.1% (155±35.98 vs 246.67±39.62 μm) and 21.2% (253.04±44.87 vs 308±50.85 μm) larger, respectively, after application of the Zn-containing coating.

Conclusions. Surface-modified titanium implants have demonstrated a tendency to osseointegration, even when the coating is damaged with the formation of foreign fragments migrating into the surrounding tissues. It is possible that modifying the technique and modes of coating application, as well as varying their thickness, will enable the full realization of the positive properties of the modified surface, including the beneficial antimicrobial characteristics of silver and zinc.

Keywords: intraosseous implantation, titanium implants, silver, zinc, calcium phosphate coating, connective tissue, bone tissue, foreign fragments, osseointegration.

Cite as: Maiborodin I.V., Maiborodina V.I., Sheplev B.V., Sharkeev Yu.P., Sedelnikova M.B., Pavlov V.V., Bazlov V.A., Anastasieva E.A., Efimenko M.V., Kirilova I.A., Korytkin A.A. Morphological Assessment of Osseointegration of Titanium Implants with Ag- and Zn-Containing Calcium Phosphate Coatings. *Traumatology and Orthopedics of Russia*. 2025;31(1):85-97. (In Russian). https://doi.org/10.17816/2311-2905-17604.

✉ *Irina A. Kirilova*; e-mail: irinakirilova71@mail.ru

Submitted: 27.08.2024. Accepted: 21.11.2024. Published online: 26.02.2025.

© Maiborodin I.V., Maiborodina V.I., Sheplev B.V., Sharkeev Yu.P., Sedelnikova M.B., Pavlov V.V., Bazlov V.A., Anastasieva E.A., Efimenko M.V., Kirilova I.A., Korytkin A.A., 2025

ВВЕДЕНИЕ

Для увеличения сроков функционирования имплантатов и металлоконструкций в организме человека немаловажную роль играет состояние поверхности имплантируемых конструкций. Данные мировых исследований о влиянии шероховатости поверхности имплантатов на их остеоинтеграцию и стабильность противоречивы. Одни авторы отмечают значительный положительный эффект искусственно созданных неровностей поверхности, другие не находят значительных различий между шероховатыми и полированными/гладкими поверхностями имплантатов [1, 2, 3, 4].

При повышении уровня шероховатости поверхности титановых имплантатов гидрофильность увеличивается, а поверхностное натяжение уменьшается, что облегчает адсорбцию белка [1]. Присутствие высокопористой структуры стимулирует врастание внутрь имплантатов костной ткани, увеличивает площадь непосредственного контакта с костной тканью и способствует успешной фиксации [3, 4, 5]. N. Tan с соавторами отмечали, что увеличение шероховатости поверхности металлических имплантатов в эксперименте на минипигах улучшало остеоинтеграцию через 3 мес. Однако к 6 мес. произошло выравнивание всех показателей [6]. Сходное выравнивание результатов к 6 мес. после имплантации полированных и шероховатых титановых винтовых изделий в проксимальный отдел большеберцовой кости (ПОБК), по сравнению с данными в 3 мес., было продемонстрировано на кроликах [7].

Материалы и вещества, применяемые для модификации поверхности имплантатов, помимо улучшения их остеоинтеграции с костной тканью, также способны участвовать в профилактике периимплантной инфекции [8, 9, 10, 11]. Антибактериальная активность отмечена у имплантатов с покрытием из меди [12] или золота [13]. Интерес представляют исследования с установкой временных мини-пинов с различным покрытием для улучшения локальной остеоинтеграции, а также для локальной доставки лекарственных средств, в том числе для пролонгированной антибиотикотерапии [14].

Отсутствует однозначный подход к выбору материала для изготовления имплантатов, способа обработки и модификации их поверхности. В связи с этим необходимы дальнейшие клинические и экспериментальные исследования по всем направлениям ортопедической имплантологии.

Цель исследования — изучить влияние титановых имплантатов с кальций-фосфатным покрытием, содержащим ионы цинка или серебра, на окружающие костные ткани в эксперименте.

МАТЕРИАЛ И МЕТОДЫ

Работа основана на результатах морфологического изучения тканей ПОБК, прилегающих к внутрикостным имплантатам конусовидной формы с шероховатой поверхностью, через 4 нед. после имплантации кроликам породы шиншилла обоего пола весом 2,9–3,5 кг. Подобная модель для экспериментальной имплантации подробно описана в различных работах [2, 7, 15].

Животных содержали на стандартной лабораторной диете при естественном освещении в виварии ФГБУН «ИХБФМ» СО РАН. Имплантацию проводили с соблюдением всех правил асептики и антисептики в условиях чистой операционной при сочетании общей и местной анестезии.

Изготовление имплантатов

3D-имплантаты с шероховатой поверхностью были изготовлены на 3D-принтере EOS-240 (EOS GmbH, Германия) методом селективного лазерного спекания (рис. 1). Нанесение кальций-фосфатных покрытий на образцы проводили методом микродугового оксидирования на установке MicroArc-3.0 (ФГБУН «ИФПМ» СО РАН, г. Томск) с импульсным источником питания в анодном потенциостати-

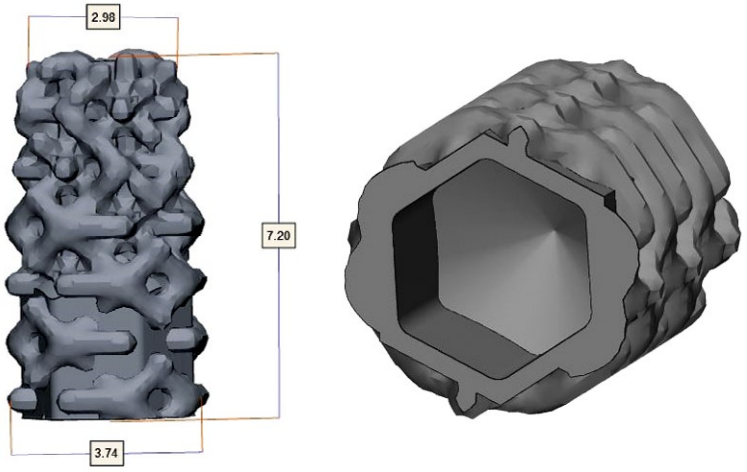

Рис. 1. Внешний вид и габаритные размеры титанового конусовидного 3D-имплантата

Figure 1. Appearance and overall dimensions of a 3D-printed titanium cone-shaped implant

ческом режиме. Для формирования Ag-содержащих кальций-фосфатных покрытий использовали щелочной электролит (pH = 10–11), который содержал: Na_2HPO_4 (30–40 г/л), NaOH (3–5 г/л), β-трикальцийфосфат (β-$Ca_3(PO_4)_2$) в виде порошка с размерами частиц 1,5–5,0 мкм (60–90 г/л), $AgNO_3$ (0,3–1,0 г/л). Для нанесения Zn-содержащих кальций-фосфатных покрытий применяли кислый электролит (pH = 1,2–1,5), который включал 30% раствор H_3PO_4, нанокристаллический Zn-содержащий гидроксиапатит $Ca_{9,5}Zn_{0,5}(PO_4)_6(OH)_2$ (40–60 г/л), карбонат кальция $CaCO_3$ (50–75 г/л) [16]. Толщина и шероховатость по параметру R_a Ag-содержащих покрытий варьировалась в диапазоне 40–45 мкм и 3,2–3,8 мкм соответственно, а для Zn-содержащих покрытий — в диапазоне 56–60 мкм и 3,5–4,6 мкм соответственно. Габаритные размеры имплантатов составили 7,20 мм на 2,98–3,74 мм. Имплантаты после стерилизации этиленоксидом (ГОСТ ISO 11135-2017) в соответствии с «Требованием к разработке, валидации и текущему управлению процессом стерилизации медицинских изделий» исследованы на стерильность. Бактериологический контроль дал отрицательный результат.

Внутрикостная имплантация

Хирургическое вмешательство проводили в условиях комбинированной инъекционной анестезии комплексом ксилазил – золетил (0,3 мг/кг – 10 мг/кг соответственно) до наступления необходимого уровня седации и анальгезии. Животное под седацией укладывали в положение на брюшке, задние конечности были слегка согнуты в коленных суставах. В области предполагаемой операции по верхней трети голени волосяной покров был удален триммером.

Операционное поле отграничивали стерильной простыней и обрабатывали раствором антисептика. Скальпелем выполняли дугообразный доступ по передненаружной поверхности голени по краю и ходу *m. tibialis anterior, m. extensor digitorum longus*; прилежащие к ней другие разгибатели отводили крючками Фарабефа и ранорасширителями. С целью купирования возможного возбуждения болевых рецепторов дополнительно использовали местную анестезию 0,2% раствором лидокаина. Местная анестезия выполнялась послойно. Мышцы рассекали скальпелем и отводили тупфером. На низких оборотах с охлаждением стерильным физиологическим раствором при помощи стоматологического бора в ПОБК высверливали стандартизованное отверстие диаметром 3,5 мм на глубину 7 мм. Под давлением рану промывали физиологическим раствором, осушали тампоном. Далее сосудистым зажимом по оси засверливания устанавливали имплантат. Выполняли туалет раны, послойно без натяжения ушивали ткани, швы обрабатывали 5% спиртовым раствором йода. В послеоперационном периоде была проведена антибиотикопрофилактика цефалоспоринами первого поколения (Цефазолин 5–10 мг/кг).

Выполнено 3 серии эксперимента: 1-я серия (4 кролика, 8 имплантаций) — 3D-имплантаты из титана (без модификации поверхности); 2-я серия (3 кролика, 6 имплантаций) — 3D-имплантаты с кальций-фосфатным покрытием, содержащим серебро; 3-я серия (3 кролика, 6 имплантаций) — 3D-имплантаты с кальций-фосфатным покрытием, содержащим цинк. Хирургическое вмешательство было выполнено сначала на правой задней конечности, затем — на левой. Срок наблюдения за животными составил 4 нед.

Имплантируемые изделия для одного и того же животного были идентичны. Контрольным рентгенологическим исследованием через 3 нед. после операции на установке Toshiba X-ray tube stand (DS-TA-5A) была подтверждена правильная установка имплантатов в ПОБК (рис. 2).

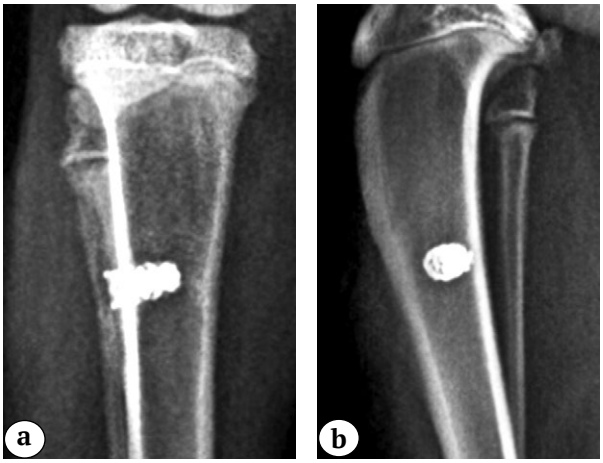

Рис. 2 (a, b). Рентгенограммы проксимального отдела бедренной кости кроликов через 4 нед. после имплантации 3D-имплантатов:
a, b — титан без модификации поверхности;

Figure 2 (a, b). X-rays of the proximal tibia of rabbits 4 weeks after integration of 3D-printed implants:
a, b — titanium without surface modification;

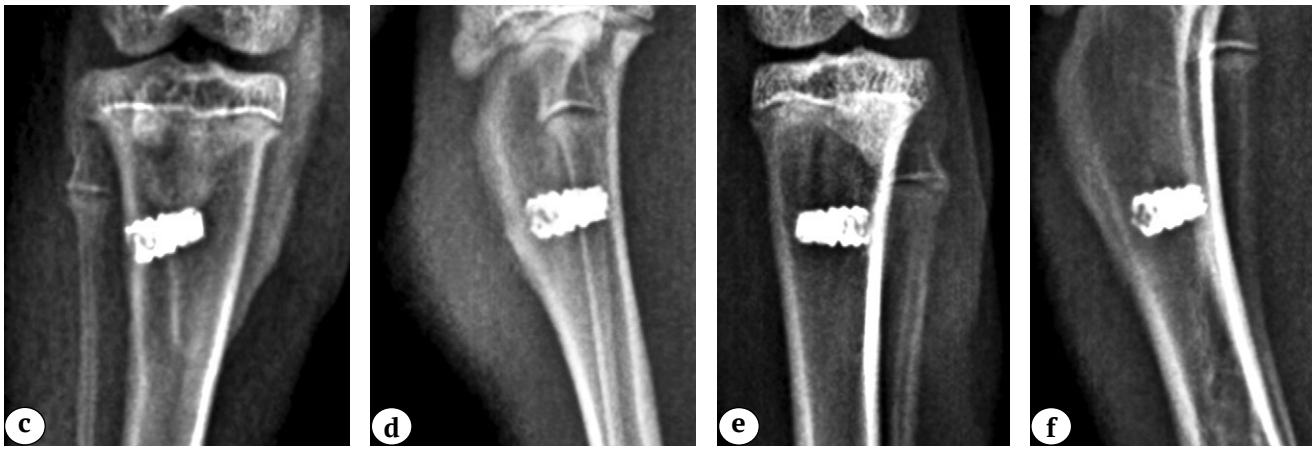

Рис. 2 (c, d, e, f). Рентгенограммы проксимального отдела бедренной кости кроликов через 4 нед. после имплантации 3D-имплантатов:
c, d — титан с модификацией поверхности Ag-содержащим кальций-фосфатным покрытием;
e, f — титан с модификацией поверхности Zn-содержащим кальций-фосфатным покрытием;
a, c, e — левая конечность; b, d, f — правая конечность
Figure 2 (c, d, e, f). X-rays of the proximal tibia of rabbits 4 weeks after integration of 3D-printed implants:
c, d — titanium with surface modification via Ag-containing calcium phosphate coating;
e, f — titanium with surface modification via Zn-containing calcium phosphate coating;
a, c, e — left limb; b, d, f — right limb

Морфологические методы исследования

Животных выводили из эксперимента через 4 нед. после операции дислокацией шейных позвонков. После максимально бережного удаления мягких тканей с поверхности голени их целиком фиксировали в 4% растворе параформальдегида на бифосфатном буфере (pH = 7,4) в течение 7 дней. После удаления фиксированных мягких тканей из ПОБК удаляли имплантаты и выпиливали фрагмент ткани с костным дефектом от удаленного изделия, который подвергали декальцинации раствором Biodec R (Bio Optica Milano, Италия). Следующим этапом фрагменты ПОБК обезвоживали в реактиве «Изопреп» (БиоВитрум, Россия), просветляли в ксилоле и заключали в гистопласт. Срезы толщиной 5–7 мкм, проходящие через дефект кости после удаленного имплантата, окрашивали гематоксилином и эозином, изучали с помощью светового микроскопа Axio Imager M1 (Zeiss, Германия) при увеличении до 1200 раз. Дополнительно поверхность извлеченных из фиксированных ПОБК имплантатов исследовали в режиме отраженного света с помощью указанного микроскопа.

Статистический анализ

Для получения численных данных проводили измерения изображений, сделанных посредством цифровой видеокамеры светового микроскопа Axio Imager M1 с применением комплекса программ для морфометрии AxioVision (Zeiss, Германия). На каждом препарате осуществляли 3–5 измерений разных участков. Проверка распределений инородных фрагментов в костных тканях на согласие с законом нормального распределения критерием Шапиро–Уилка и гомоскедастичности (однородности) отклонений между сериями F-критерием Фишера выявила, что только средний диаметр групп фрагментов в компактной костной ткани соответствует гипотезам. С учетом результатов проверки и малого размера выборок сравнение распределений инородных фрагментов проводилось непараметрическим двусторонним U-критерием Манна–Уитни. Вычислением псевдомедианы парных разностей (μ) значений между сериями с построением 95% доверительного интервала (95% ДИ) оценивалась средняя абсолютная разница; средняя относительная разница (относительно усредненного отклонения) оценивалась расчетом стандартизированной разницы средних с построением 95% ДИ. Дескриптивные характеристики представлены в виде медианы [первого квартиля – третьего квартиля] (Me [Q_1-Q_3]), среднего ± стандартного отклонения (M±SD), максимальным и минимальным значениями (min-max). Проверка статистических гипотез проводилась при критическом уровне значимости p = 0,05, т.е. различие считалось статистически значимым при p<0,05. Статистические расчеты проводили в IDE RStudio (Posit Software, PBC, США) на языке R.

РЕЗУЛЬТАТЫ

В ходе выполнения данной работы все животные наблюдались ежедневно. После проведенного оперативного вмешательства отмечалось снижение двигательной активности у всех животных в первые сутки, со 2-х сут. после установки импланта-

та двигательная активность восстанавливалась. В последующем изменений в двигательной активности животных за все время наблюдений не отмечено. В первые двое суток с момента вмешательства отмечалось умеренное снижение потребляемого корма, далее потребление корма было на дооперационном уровне. Заживление раны происходило первичным натяжением, при осмотре ткани в области оперативного лечения были без особенностей. К моменту выведения из эксперимента визуально кожа и мягкие ткани в области хирургического вмешательства были без признаков воспаления.

Макроскопическая картина. Имплантаты 1-й серии эксперимента плотно фиксированы в окружающей костной ткани. Удаление титановых имплантатов по окончании эксперимента было сопряжено с техническими трудностями, так как имплантаты плотно срослись с различными типами костной ткани. Макроскопически имплантаты полностью окружены костной тканью (рис. 3 a). Первоначальная фигурная поверхность имплантата не определялась, однако общие контуры были сохранены. Во фрагменте костной ткани после удаления имплантата определялся костный дефект округлой формы с неровными краями, соответствующими фрагментам кости на имплантате.

Имплантаты 2-й серии эксперимента легко извлекались из костных тканей, дебрис на шероховатой поверхности практически отсутствовал (рис. 3 b). Макроскопически имплантаты имели блестящую поверхность, на которой отсутствовали фрагменты окружающих тканей. Структура имплантатов была сохранена и хорошо визуализировалась.

Удаление имплантатов 3-й серии было осуществлено без технических трудностей и без формирования дефекта костной ткани, превосходящего по размерам имплантат. По всей поверхности имплантатов 3-й серии эксперимента наблюдались фрагменты костной ткани, прослеживались только крупные искусственно созданные неровности (рис. 3 c).

Микроскопически в 1-й серии эксперимента: в зоне дефекта губчатой и компактной костной ткани на месте удаленного имплантата на отдельных участках наблюдаются полнокровные сосуды. Между поверхностью имплантата и компактной костью наблюдается формирование новообразованной костной ткани, отделенной от зрелой костной ткани линией склеивания (рис. 4 a, b).

Микроскопически во 2-й серии эксперимента: наблюдается выраженная воспалительная реакция с большим количеством лейкоцитов и внесосудистых эритроцитов, макрофагов (стрелки). Большое количество лакун с инородными фрагментами в склерозированной губчатой костной ткани. Местами инородные фрагменты «замурованы» в костную ткань, местами расположены изолированно, без какой-либо реакции со стороны окружающих тканей (рис. 4 c, d).

Микроскопически в 3-й серии эксперимента: многочисленные частицы в красном костном мозге с воспалительной реакцией между губчатой костной тканью и имплантатом. Отмечено врастание инородных фрагментов (стрелки) в костную ткань за счет оппозиционного роста последней, с признаками склероза по линии соприкосновения с поверхностью имплантата (рис. 4 e, f).



Рис. 3. Поверхность имплантатов, удаленных из проксимального отдела бедренной кости кроликов через 4 нед. после установки, в отраженном свете:
a — титан без модификации поверхности; b — титан с модификацией поверхности Ag-содержащим кальций-фосфатным покрытием; c — титан с модификацией поверхности Zn-содержащим кальций-фосфатным покрытием

Figure 3. The surface of implants removed from the rabbits' proximal tibia 4 weeks after installation, examination in reflected light:
a — titanium without surface modification; b — titanium with surface modification via Ag-containing calcium phosphate coating; c — titanium with surface modification via Zn-containing calcium phosphate coating

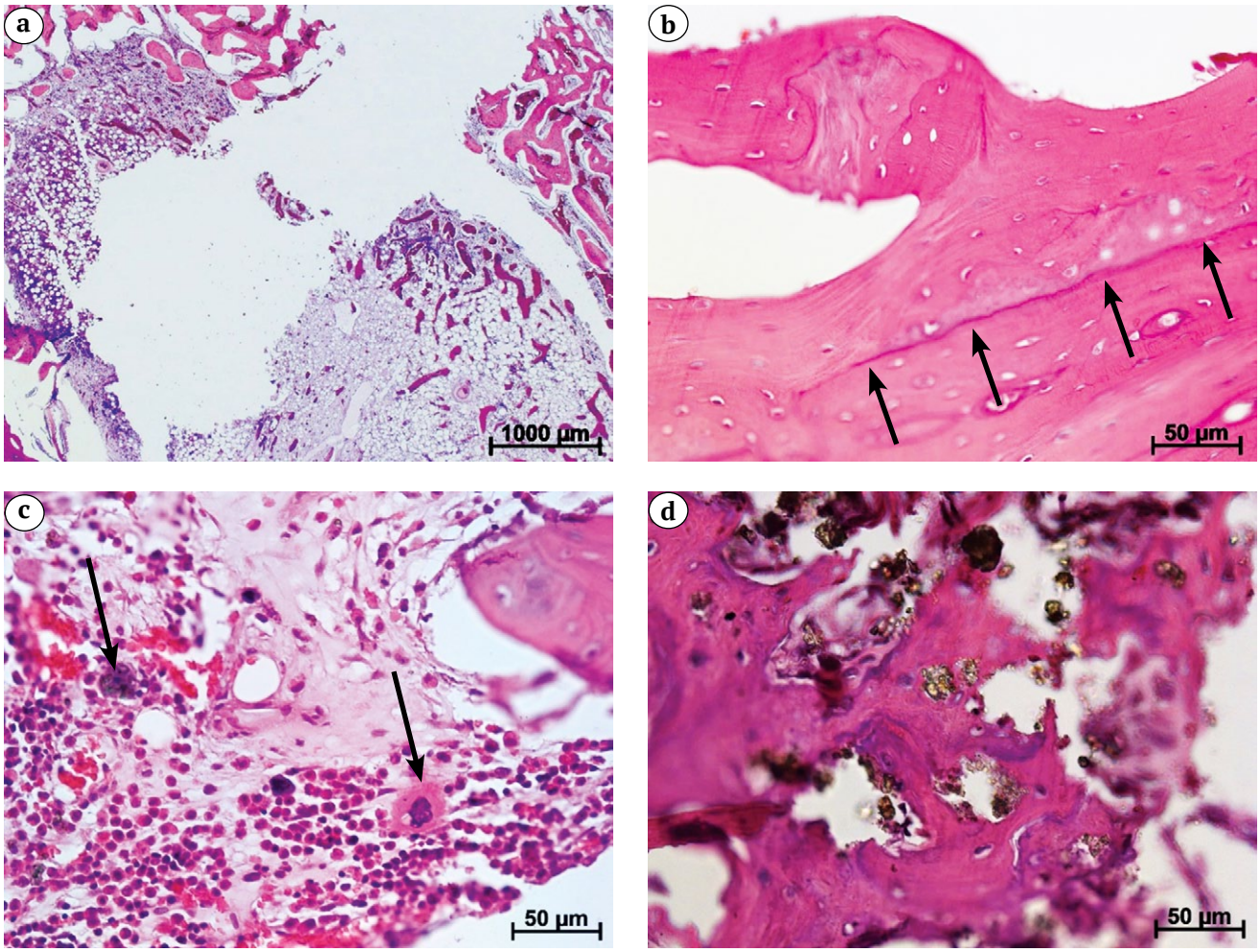

Рис. 4 (a, b, c, d). Проксимальный отдел бедренной кости кроликов через 4 нед. после установки имплантатов:
a — дефект губчатой и компактной костной ткани на месте удаленного имплантата, на отдельных участках видна гиперемия;
b — восстановление компактной костной ткани между головкой имплантата и краем кости, рубец в основном тонкий (стрелки);
c — выраженная воспалительная реакция в склерозированной губчатой костной ткани, где расположены многочисленные металлические фрагменты, гиперемия; частицы металла, окруженные соединительной тканью, расположены среди многочисленных лейкоцитов и внесосудистых эритроцитов, слияние макрофагов с образованием многоядерных форм (стрелки);
d — значительная деформация склерозированной компактной костной ткани между головкой имплантата и краем отверстия; компактная кость содержит множество металлических фрагментов разной формы и размеров;

Figure 4 (a, b, c, d). Proximal tibia of the rabbits 4 weeks after implants installation:
a — defect of cancellous and compact bone tissue at the site of the removed implant; hyperemia is visible in some areas;
b — restoration of compact bone tissue between the head of the implant and the bone edge; the scar is mostly thin (arrows);
c — pronounced inflammatory reaction in sclerosed cancellous bone tissue containing numerous metal fragments; hyperemia is present; metal particles surrounded by connective tissue are located among numerous leukocytes and extravascular erythrocytes, with macrophage fusion forming multinucleated cells (arrows);
d — significant deformity of sclerosed compact bone tissue between the implant head and the edge of the hole; compact bone contains numerous metal fragments of various shapes and sizes;

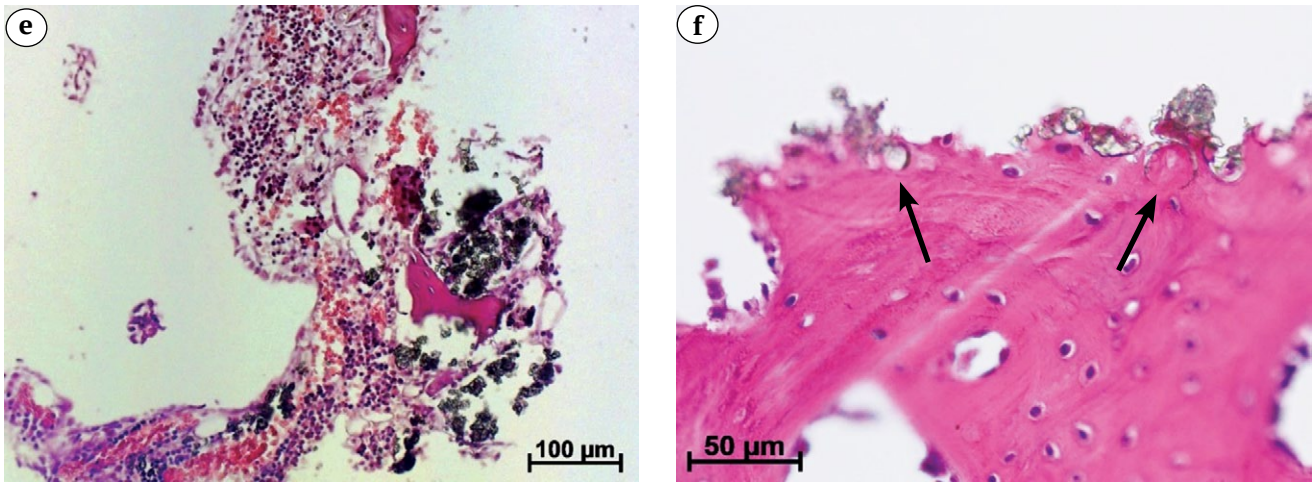

Рис. 4 (e, f). Проксимальный отдел бедренной кости кроликов через 4 нед. после установки имплантатов:
e — многочисленные металлические частицы в красном костном мозге с воспалительной реакцией между губчатой костной тканью и имплантатом;
f — врастание металлических фрагментов (стрелки) в регенерирующую костную ткань с признаками склероза и рубцовыми изменениями на краю отверстия, где была расположена головка имплантата.
Окраска гематоксилином и эозином

Figure 4 (e, f). Proximal tibia of the rabbits 4 weeks after implants installation:
e — numerous metal particles in the red bone marrow with an inflammatory reaction between the cancellous bone tissue and the implant;
f — ingrowth of metal fragments (arrows) into regenerating bone tissue, with signs of sclerosis and cicatricial changes at the edge of the hole where the implant head was located.
Hematoxylin and eosin staining

Необходимо обратить внимание, что ни в одном срезе ни у одного животного 1-й серии эксперимента не были отмечены инородные фрагменты ни в губчатой, ни в компактной кости. Во 2-й и 3-й сериях эксперимента присутствуют инородные фрагменты различных размеров в костной ткани как компактного, так и губчатого строения (табл. 1).

Таблица 1

Размер и особенности распределения инородных фрагментов в костных тканях ПОБК кроликов через 4 нед. после фиксации титановых имплантатов с различным характером поверхности

Параметр	Серия эксперимента				Оценка различия	U-критерий Манна–Уитни (*p*)
	2-я серия (покрытие с серебром)		3-я серия (покрытие с цинком)			
	n	Me [Q_1-Q_3] M±SD (min-max)	*n*	Me [Q_1-Q_3] M±SD (min-max)	µ (95% ДИ) СРС (95% ДИ)	
Средний диаметр фрагмента в губчатой костной ткани, мкм	19	7 [3,5–14,5] 11,21±10,68 (2–30)	18	21 [16,00–27,75] 20,67±8,08 (7–35)	11,6 (5; 17) -0,99 (-1,68; -0,31)	0,004*
Средний диаметр фрагмента в компактной костной ткани, мкм	28	10 [5–15] 9,50±4,17 (5–15)	27	20 [10–25] 17,78±7,95 (10–30)	5 (5; 14) -1,31 (-1,9; -0,73)	<0,001*
Средний диаметр групп фрагментов в губчатой костной ткани, мкм	11	70 [50–135] 88,18±49,76 (40–170)	11	50 [40–70] 60,0±25,3 (40–110)	-10 (-80; 10) 0,71 (-0,15; 1,58)	0,150
Средний диаметр групп фрагментов в компактной костной ткани, мкм	10	150 [135–177,5] 155,00±35,98 (100–210)	12	245 [232,5; 270,0] 246,67±39,62 (180–310)	90 (60; 130) -2,41 (-3,53; -1,29)	<0,001*

Окончание таблицы 1

Параметр	Серия эксперимента				Оценка различия	U-критерий Манна – Уитни (*p*)
	2-я серия (покрытие с серебром)		3-я серия (покрытие с цинком)			
	n	Me [Q_1-Q_3] M±SD (min-max)	*n*	Me [Q_1-Q_3] M±SD (min-max)	μ (95% ДИ) СРС (95% ДИ)	
Среднее расстояние между фрагментами (их группами) в губчатой костной ткани, мкм	26	200 [180–240] 215,77±47,17 (150–310)	28	205 [177,5–250,0] 220,71±50,77 (170–350)	0 (-30; 30) -0,1 (-0,63; 0,43)	0,848
Среднее расстояние между фрагментами (их группами) в компактной костной ткани, мкм	23	240 [220–290] 253,04±44,87 (200–340)	20	325 [265–350] 308,00±50,85 (240–380)	50 (30; 90) -1,15 (-1,8; -0,5)	0,001*

* — статистически значимо различающиеся показатели, *n* — количество измерений, СРС — стандартизованная разница средних.

Во 2-й серии инородные фрагменты оказались меньше по размеру, чем в 3-й, как в компактной (на 84,4%), так и в губчатой костной ткани (на 87,2%). Средний диаметр групп фрагментов и среднее расстояние между фрагментами покрытия или их группами в губчатой костной ткани статистически значимо не различались, а в компактной были на 59,1% и 21,2% больше в 3-й серии соответственно.

ОБСУЖДЕНИЕ

Титановые имплантаты с шероховатой поверхностью были хорошо интегрированы в костную ткань ПОБК. Об этом свидетельствуют как технические трудности при удалении имплантатов из кости, так и фрагменты тканей на поверхности изделия и сформировавшийся дефект костной ткани с неровными контурами на месте удаленного имплантата. Известно, что при удалении винтовых имплантатов с гладкой поверхностью в таких же условиях в костной ткани формируется костный дефект с ровными краями, соответствующими размеру имплантата [7]. Таким образом, шероховатая фигурная поверхность титановых 3D-имплантатов способствует их остеоинтеграции с тканями костного ложа. Эти данные подтверждаются другими исследованиями, посвященными изучению имплантатов с кальций-фосфатным покрытием и без него, при этом А.А. Корыткин с соавторами отмечают, что наличие кальций-фосфатного покрытия не всегда способствует лучшему остеогенезу [5]. Некоторые авторы также делают вывод о перспективности различных кальций-фосфатных покрытий [5, 17].

Аналогично с данными литературы [2, 5, 17], в настоящем исследовании отсутствие активной воспалительной реакции, гигантских клеток инородных тел, обширной грубой соединительнотканной капсулы в окружающих тканях в 1-й серии эксперимента через 4 нед. наблюдения свидетельствует о биоинертности титановых материалов без покрытия.

Через 4 нед. после установки в ПОБК титановых имплантатов с кальций-фосфатным покрытием, содержащим серебро или цинк, в окружающих тканях отмечено появление инородных фрагментов, которых не было после использования 3D-имплантатов из титана без модификации поверхности. Средние размеры этих инородных фрагментов в 3-й серии эксперимента были примерно в два раза крупнее по сравнению со 2-й серией эксперимента. Это может быть связано как с различиями в прикреплении ионов к поверхности изделий во время модификации поверхности (ионы каждого металла формируют группы определенного размера), так и с особенностями реакций организма на тот или иной металл. Возможно, что отщепляемые с поверхности имплантата частицы цинка изначально крупнее по размеру. Также не исключено, что фрагменты серебра быстрее разделяются в тканях на более мелкие из-за особенностей взаимодействия с живыми клетками, особенно осуществляющими неспецифическую защиту (макрофагами) и имеющими различные металлопротеиназы.

То, что средний диаметр групп фрагментов и среднее расстояние между фрагментами покрытия или их группами в губчатой костной ткани статистически значимо не различались, по-видимому, обусловлено установкой имплантата именно в компактную костную ткань ПОБК. То есть частицы металла, отщепленные с поверхности изделий, мигрируют в компактную костную ткань по мере ее регенерации вокруг имплантатов, тогда как в губчатую кость инородные фрагменты попадают, только пройдя компактную ткань. К моменту морфологи-

ческого исследования металлические фрагменты достаточно хорошо инфильтрируют компактную ткань, но только начинают миграцию по губчатой ткани и еще не успевают широко разойтись, расстояние между ними небольшое и статистически значимо не отличается в случае применения для модификации поверхностей ионов цинка или серебра.

Меньшее расстояние между фрагментами серебра, как и меньший диаметр самих групп частиц этого металла, наиболее вероятно, обусловлено различными реакциями организма на разные металлы. Частицы цинка более-менее свободно мигрируют по костной ткани, тогда как фрагменты серебра более активно группируются, возможно, для инактивации обволакиванием фибрином, или для последующего фагоцитоза, или инкапсуляции, или даже элиминации.

Похожие результаты были получены в экспериментальном исследовании М.Д. Сманалиева и И.М. Юлдашева, но средний размер фрагментов составлял 697 нм. Причем авторы указывают, что это не может являться окончательным результатом, поскольку данные объекты могут представлять собой агрегаты слипшихся частиц меньшего размера [10]. О присутствии серебра в тканях нижней челюсти после имплантации мини-пластин из сплава технически чистого титана с серебром в область мандибулярного перелома взрослым собакам через 12 нед. сообщают J.H. Lee с соавторами [9]. В работе М.В. Стогова с соавторами сообщается о положительном влиянии кальций-фосфатного покрытия, содержащего цинк, на остеоинтеграцию, по сравнению с изделием без покрытия [17].

Тем не менее присутствие инородных фрагментов в костных тканях ПОБК после установки титановых 3D-имплантатов с любым покрытием является нежелательным явлением, поскольку свидетельствует о нарушении целостности покрытия и нивелировании тех свойств, которые модификация поверхности должна придать имплантату. Кроме того, наличие инородных тел в некоторых случаях инициирует асептический воспалительный процесс. Микроподвижность инородных фрагментов и механическое повреждение тканей приводят к полнокровию и повреждению сосудов, тканей с последующей их лейкоцитарной инфильтрацией. Все это препятствует остеоинтеграции имплантатов с костной тканью и, как следствие, приводит к их нестабильности, что подтверждается формированием толстой прослойки соединительной ткани между имплантатом и компактной или губчатой костной тканью. Это утверждение также подтверждается данными литературы [2, 18]. Показатели механической стабильности, прочность адгезии к имплантату, являющемуся носителем покрытия, сравнимы по данным как российской, так и зарубежной литературы [2, 3, 5, 18], учитывая аналогичные этапы производства имплантатов. Наличие инородных частиц и их микроподвижность могут инициировать микротравматизацию и асептическое воспаление. В результате длительного воспаления инородные частицы инкапсулируются соединительной или костной тканью, что исключает их контакт с окружающими тканями. Наличие продолжительного воспалительного процесса приводит к появлению гранулематозного компонента с образованием многоядерных макрофагов с последующим склерозированием и деформацией костной ткани ложа. Такая измененная компактная костная ткань, по-видимому, не сможет обеспечить достаточно прочную фиксацию имплантата в костном ложе.

Кроме того, разные типы соединительной ткани, окружающие инородные фрагменты в тканях, указывают на то, что эти фрагменты попали в ткани не одномоментно во время имплантации, а в разное время. При этом нельзя исключить появление инородных фрагментов и в процессе удаления имплантатов из кости уже после завершения эксперимента. Об этом свидетельствуют свободно расположенные инородные фрагменты без лейкоцитарной, микроциркуляторной и соединительнотканной реакции вокруг них.

В современной литературе обсуждается вопрос модификации поверхности титановых имплантатов с помощью ионов серебра для придания последним антибактериальных свойств для профилактики периоперационных осложнений [8, 9, 10, 11, 19, 20, 21]. Частицы серебра нетоксичны, не окисляются на воздухе, стабильны в воде, обладают высокой прочностью и гидрофильностью и не вызывают аллергических реакций [10]. Серебро способно сдерживать рост бактерий и при этом оказывать супрессирующее и даже деструктивное действие на окружающие клетки, в том числе остеобласты [20, 21]. Кроме того, ионы серебра инициируют апоптоз у пролиферирующих клеток, способны вызвать цитотоксическое и даже способны иметь генотоксическое действие [22, 23]. Вероятнее всего, большое значение имеет расчет дозы и состояние компонента в покрытии, а также сочетание с другими химическими элементами. Следует отметить, что эффективность остеоинтеграции известных кальций-фосфатных покрытий варьирует от исследования к исследованию, при этом полученная морфологическая картина в группах с кальций-фосфатным покрытием с напылением серебром и цинком схожа с данными, полученными другими исследователями [2, 17, 18].

Необходимо продолжить исследования с возможным изменением техники нанесения по-

крытий или их толщины для предупреждения повреждений и нарушения целостности модифицирующих покрытий. Наличие соединительнотканной капсулы вокруг некоторых фрагментов различной толщины и степени зрелости косвенно свидетельствует о наличии микроподвижности таких фрагментов с микротравматизацией окружающих тканей. Наличие инородных фрагментов, фактически «замурованных» в костную ткань, говорит о биоинертности покрытий и способности к остеоинтеграции.

ЗАКЛЮЧЕНИЕ

Во всех случаях имплантированные в проксимальный отдел бедренной кости титановые изделия с фигурной шероховатой поверхностью очень плотно прилегают к костной ткани, края которой имеют незначительные рубцовые изменения. Титановые имплантаты инертны для живого организма и хорошо совместимы с его тканями, о чем свидетельствует отсутствие активной воспалительной реакции, гигантских клеток инородных тел, обширной грубой соединительнотканной капсулы непосредственно в месте контакта во всех наблюдениях. Вместе с этим извлечение таких имплантатов затруднено, на их поверхности остается множество тканевых фрагментов. Титановые изделия с фигурной шероховатой поверхностью можно применять только для длительного внедрения в ткани организма, когда впоследствии не требуется удаление имплантированного материала. Титановые имплантаты с модифицированной поверхностью продемонстрировали склонность к остеоинтеграции, даже при повреждении покрытия с формированием инородных фрагментов, мигрирующих в окружающие ткани. Дальнейшие исследования в данной области позволят реализовать положительные свойства модифицированной поверхности в полном объеме, в том числе положительные антимикробные свойства серебра и цинка, подтвержденные в экспериментах *in vitro*.

ДОПОЛНИТЕЛЬНАЯ ИНФОРМАЦИЯ

Заявленный вклад авторов

Все авторы сделали эквивалентный вклад в подготовку публикации.

Все авторы прочли и одобрили финальную версию рукописи статьи. Все авторы согласны нести ответственность за все аспекты работы, чтобы обеспечить надлежащее рассмотрение и решение всех возможных вопросов, связанных с корректностью и надежностью любой части работы.

Источник финансирования. Исследование выполнено в рамках государственного задания ФГБУН «ИХБФМ» СО РАН «Фундаментальные основы сохранения здоровья нации» № FWGN-2025-0019 и государственного задания ФГБУ «ННИИТО им. Я.Л. Цивьяна» Минздрава России «Изучение эффективности применения индивидуальных имплантатов, напечатаных на 3D-принтере, с биоактивным покрытием (CaP, Zn, Ag) при замещении дефектов костной ткани различной локализации» № 1023022700006-3-3.2.10.

Возможный конфликт интересов. Авторы декларируют отсутствие явных и потенциальных конфликтов интересов, связанных с публикацией настоящей статьи.

Этическая экспертиза. Исследование выполнено с соблюдением ГОСТ 33215-2014, ГОСТ 33216-2014, требований Директивы 2010/63/EU Европейского парламента и Совета ЕС о защите животных, используемых в научных целях. Исследование одобрено локальным комитетом по этике при ФГБУ «ННИИТО им. Я.Л. Цивьяна» Минздрава России (выписка № 010/22 из протокола заседания № 004/22 от 21 апреля 2022 г.).

Информированное согласие на публикацию. Не требуется.

DISCLAIMERS

Author contribution

All authors made equal contributions to the study and the publication.

All authors have read and approved the final version of the manuscript of the article. All authors agree to bear responsibility for all aspects of the study to ensure proper consideration and resolution of all possible issues related to the correctness and reliability of any part of the work.

Funding source. This work was supported by the Russian state-funded project for the Institute of Chemical Biology and Fundamental Medicine «Fundamental principles of preserving the health of the nation» (No FwgN-2025-0019) and the state-funded project for the «NNIITO named after Ya.L. Tsivyan «Studying the effectiveness of using individual 3D-printed implants with bioactive coating (CaP, Zn, Ag) when replacing bone tissue defects of various localization» (No 1023022700006-3-3.2.10).

Disclosure competing interests. The authors declare that they have no competing interests.

Ethics approval. The study was conducted in compliance with the principles of humane treatment of laboratory animals in accordance with the requirements of the European Convention for the Protection of Vertebrate Animals used for Experiments and other Scientific Purposes and Directive 2010/63/EU of the European Parliament and the Council of the European Union of September 22, 2010 on the protection of animals used for scientific purposes. The study was approved by the local ethics committee of Novosibirsk Research Institute of Traumatology and Orthopedics n.a. Ya.L. Tsivyan (extract No 010/22 from protocol No 004/22, 21.04.2022).

Consent for publication. Not required.

ЛИТЕРАТУРА [REFERENCES]

1. Velasco-Ortega E., Alfonso-Rodríguez C.A., Monsalve-Guil L., España-López A., Jiménez-Guerra A., Garzón I. et al. Relevant aspects in the surface properties in titanium dental implants for the cellular viability. *Mater Sci Eng C Mater Biol Appl.* 2016;64:1-10. doi: 10.1016/j.msec.2016.03.049.
2. López-Valverde N., López-Valverde A., Aragoneses J.M., Macedo de Sousa B., Rodrigues M.J., Ramírez J.M. Systematic Review and Meta-Analysis of the Effectiveness of Calcium-Phosphate Coating on the Osseointegration of Titanium Implants. *Materials (Basel)*. 2021;14(11):3015. doi: 10.3390/ma14113015.
3. Costa Filho P.M.D., Marcantonio C.C., Oliveira D.P., Lopes M.E.S., Puetate J.C.S., Faria L.V. et al. Titanium micro-nano textured surface with strontium incorporation improves osseointegration: an in vivo and in vitro study. *J Appl Oral Sci.* 2024;32:e20240144. doi: 10.1590/1678-7757-2024-0144.
4. Su Y., Komasa S., Li P., Nishizaki M., Chen L., Terada C., Yoshimine S. et al. Synergistic effect of nanotopography and bioactive ions on peri-implant bone response. *Int J Nanomedicine.* 2017;12:925-934. doi: 10.2147/IJN.S126248.
5. Корыткин А.А., Орлинская Н.Ю., Новикова Я.С., Герасимов С.А., Давыденко Д.В., Кулакова К.В. и др. Биосовместимость и костная интеграция титановых имплантатов различной пористости с кальций-фосфатным покрытием и без покрытия. *Современные технологии в медицине.* 2021;13(2): 52-58. doi: 10.17691/stm2021.13.2.06.
   Korytkin A.A., Orlinskaya N.Yu., Novikova Ya.S., Gerasimov S.A., Davydenko D.V., Kulakova K.V. et al. Biocompatibility and osseointegration of calcium phosphate-coated and non-coated titanium implants with various porosities. *Modern Technologies in Medicine.* 2021;13(2):52-58. (In Russian). doi: 10.17691/stm2021.13.2.06.
6. Tan N., Liu X., Cai Y., Zhang S., Jian B., Zhou Y. et al. The influence of direct laser metal sintering implants on the early stages of osseointegration in diabetic mini-pigs. *Int J Nanomedicine*. 2017;12:5433-5442. doi: 10.2147/IJN.S138615.
7. Майбородин И.В., Шевела А.А., Тодер М.С., Шевела А.И. Современные тенденции выбора и обработки материалов для дентальной имплантации. *Стоматология*. 2018;(4):68-76. doi: 10.17116/stomat20189704168.
   Maiborodin I.V., Shevela A.A., Toder M.S., Shevela A.I. Current trends of the choice and processing of materials for dental implantation. *Stomatology*. 2018;97(4):68-76. (In Russian). doi: 10.17116/stomat20189704168.
8. Tsikopoulos K., Sidiropoulos K., Kitridis D., Hassan A., Drago L., Mavrogenis A. et al. Is coating of titanium implants effective at preventing Staphylococcus aureus infections? A meta-analysis of animal model studies. *Int Orthop.* 2021;45:821-835. doi: 10.1007/s00264-020-04660-4.
9. Lee J.H., Kwon J.S., Moon S.K., Uhm S.H., Choi B.H., Joo U.H. et al. Titanium-silver alloy miniplates for mandibular fixation: In vitro and in vivo study. *J Oral Maxillofac Surg.* 2016;74(8):1622.e1-1622.e12. doi: 10.1016/j.joms.2016.04.010.
10. Сманалиев М.Д., Юлдашев И.М. Возможности покрытия поверхности дентальных титановых имплантатов нано частицами из нано раствора серебра. *Бюллетень науки и практики.* 2021;7(9):308-314. doi: 10.33619/2414-2948/70/26.
    Smanaliev M., Yuldashev I. Possibilities of Dental Titanium Implants Surface Coating With Nano Particles from Nano Silver Solution. *Bulletin of Science and Practice*. 2021;7(9):308-314. (In Russian). doi: 10.33619/2414-2948/70/26.
11. Николаев Н.С., Любимова Л.В., Пчелова Н.Н., Преображенская Е.В., Алексеева А.В. Использование имплантатов с покрытием на основе двумерно-упорядоченного линейно-цепочечного углерода, легированного серебром, для лечения перипротезной инфекции. *Травматология и ортопедия России.* 2019;25(4):98-108. doi: 10.21823/2311-2905-2019-25-4-98-108.
    Nikolaev N.S., Lyubimova L.V., Pchelova N.N., Preobrazhenskaya E.V., Alekseeva A.V. Treatment of Periprosthetic Infection with Silver-Doped Implants Based on Two-Dimensional Ordered Linear Chain Carbon. *Traumatology and Orthopedics of Russia*. 2019;25(4):98-108. (In Russian). doi: 10.21823/2311-2905-2019-25-4-98-108.
12. Liu R., Memarzadeh K., Chang B., Zhang Y., Ma Z., Allaker R.P. et al. Antibacterial effect of copper-bearing titanium alloy (Ti-Cu) against Streptococcus mutans and Porphyromonas gingivalis. *Sci Rep.* 2016;6:29985. doi: 10.1038/srep29985.
13. Heo D.N., Ko W.K., Lee H.R., Lee S.J., Lee D., Um S.H. et al. Titanium dental implants surface-immobilized with gold nanoparticles as osteoinductive agents for rapid osseointegration. *J Colloid Interface Sci.* 2016:469: 129-137. doi: 10.1016/j.jcis.2016.02.022.
14. Li M., Wu G., Wang M., Hunziker E.B., Liu Y. Crystalline biomimetic calcium phosphate coating on mini-pin implants to accelerate osseointegration and extend drug release duration for an orthodontic application. *Nanomaterials*. 2022;12(14):2439. doi: 10.3390/nano12142439.
15. Lin X., Chen J., Liao Y., Pathak J.L., Li H., Liu Y. Biomimetic calcium phosphate coating as a drug delivery vehicle for bone tissue engineering: A mini-review. *Coatings*. 2020;10(11):1118. doi: 10.3390/coatings10111118.
16. Шаркеев Ю.П., Седельникова М.Б., Толкачева Т.В., Щеглова Н.А., Панченко А.А., Красовский И.Б. и др. Микродуговые Zn- и Ag-содержащие покрытия для имплантатов со сложной поровой архитектурой, полученных методом 3D-печати из титанового сплава. *Травматология и ортопедия России.* 2020;26(2): 109-119. doi: 10.21823/2311-2905-2020-26-2-109-119.
    Sharkeev Yu.P., Sedelnikova M.B., Tolkacheva T.V., Shcheglova N.A., Panchenko A.A., Krasovsky I.B. et al. Micro-Arc Zn- and Ag-Containing Coatings for Implants with Complex Porous Architecture Obtained by 3D Printing Method from Titanium Alloy. *Traumatology and Orthopedics of Russia*. 2020;26(2):109-119. (In Russian). doi: 10.21823/2311-2905-2020-26-2-109-119.
17. Стогов М.В., Еманов А.А., Кузнецов В.П., Комарова Е.Г., Горбач Е.Н., Киреева Е.А. и др. Влияние цинксодержащего кальций-фосфатного покрытия на остеоинтеграцию чрескожных имплантатов для протезирования конечностей. *Гений ортопедии.* 2024;30(5):677-686. doi: 10.18019/1028-4427-2024-30-5-677-686.
    Stogov M.V., Emanov A.A., Kuznetsov V.P., Komarova E.G., Gorbach E.N., Kireeva E.A. et al. The effect of zinc-containing calcium phosphate coating on the osseointegration of transcutaneous implants for limb prosthetics. *Genij Ortopedii.* 2024;30(5):677-686. (In Russian). doi: 10.18019/1028-4427-2024-30-5-677-686.

18. Germaini M.M., Belhabib S., Guessasma S., Deterre R., Corre P., Weiss P. Additive manufacturing of biomaterials for bone tissue engineering – A critical review of the state of the art and new concepts. *Progress in Materials Science*. 2022;130:100963. doi: 10.1016/j.pmatsci.2022.100963.
19. Renuka R., Devi K.R., Sivakami M., Thilagavathi T., Uthrakumar R., Kaviyarasu K. Biosynthesis of silver nanoparticles using phyllanthus emblica fruit extract for antimicrobial application. *Biocatalysis and Agricultural Biotechnology*. 2020;24:101567. doi: 10.1016/j.bcab.2020.101567.
20. Bruna T., Maldonado-Bravo F., Jara P., Caro N. Silver Nanoparticles and Their Antibacterial Applications. *Int J Mol Sci*. 2021;22(13):7202. doi: 10.3390/ijms22137202.
21. Тапальский Д.В., Осипов В.А., Сухая Г.Н., Ярмоленко М.А., Рогачев А.А., Рогачев А.В. Биосовместимые композиционные антибактериальные покрытия для защиты имплантатов от микробных биопленок. *Проблемы здоровья и экологии*. 2013;(2):129-134. doi: 10.51523/2708-6011.2013-10-2-24.
Tapalskiy D.V., Osipov V.A., Sukhaya G.N., Yarmolenko M.A., Rogachiov A.A., Rogachiov A.V. Biocompatible composite antibacterial coatings for protection of implants against microbial biofilms. *Health and Ecology Issues*. 2013;(2):129-134. (In Russian). doi: 10.51523/2708-6011.2013-10-2-24.
22. Roszak J., Smok-Pieniążek A., Spryszyńska S., Kowalczyk K., Domeradzka-Gajda K., Świercz R. et al. Cytotoxic effects in transformed and non-transformed human breast cell lines after exposure to silver nanoparticles in combination with selected aluminium compounds, parabens or phthalates. *J Hazard Mater*. 2020;392:122442. doi: 10.1016/j.jhazmat.2020.122442.
23. Ferdous Z., Nemmar A. Health Impact of Silver Nanoparticles: A Review of the Biodistribution and Toxicity Following Various Routes of Exposure. *Int J Mol Sci*. 2020;21(7):2375. doi: 10.3390/ijms21072375.

Сведения об авторах

✉ *Кирилова Ирина Анатольевна* — д-р мед. наук, доцент
Адрес: Россия, 630091, г. Новосибирск, ул. Фрунзе, д. 17
https://orcid.org/0000-0003-1911-9741
e-mail: IKirilova@niito.ru

Майбородин Игорь Валентинович — д-р мед. наук, профессор
http://orcid.org/0000-0002-8182-5084
e-mail: imai@mail.ru

Майбородина Виталина Игоревна — д-р мед. наук
http://orcid.org/0000-0002-5169-6373
e-mail: mai_@mail.ru

Шеплев Борис Валентинович — д-р мед. наук
https://orcid.org/0009-0008-4140-3531
e-mail: shepa@icloud.com

Шаркеев Юрий Петрович — д-р физ.-мат. наук, профессор
https://orcid.org/0000-0001-5037-245X
e-mail: sharkeev@ispms.ru

Седельникова Мария Борисовна — д-р техн. наук, доцент
http://orcid.org/0000-0002-5741-6053
e-mail: smasha5@yandex.ru

Павлов Виталий Викторович — д-р мед. наук, доцент
https://orcid.org/0000-0002-8997-7330
e-mail: pavlovdoc@mail.ru

Базлов Вячеслав Александрович — канд. мед. наук
https://orcid.org/0000-0001-8982-5516
e-mail: sbazlov@yandex.ru

Анастасиева Евгения Андреевна
https://orcid.org/0000-0002-9329-8373
e-mail: evgeniya.anastasieva@gmail.com

Ефименко Максим Владимирович
https://orcid.org/0000-0003-1516-7877
e-mail: MEfimenko@niito.ru

Корыткин Андрей Александрович — канд. мед. наук, доцент
https://orcid.org/0000-0001-9231-5891
e-mail: andrey.korytkin@gmail.com

Authors' information

✉ *Irina A. Kirilova* — Dr. Sci. (Med.), Associate Professor
Address: 17, Frunze st., Novosibirsk, 630091, Russia
https://orcid.org/0000-0003-1911-9741
e-mail: IKirilova@niito.ru

Igor V. Maiborodin — Dr. Sci. (Med.), Professor
http://orcid.org/0000-0002-8182-5084
e-mail: imai@mail.ru

Vitalina I. Maiborodina — Dr. Sci. (Med.)
http://orcid.org/0000-0002-5169-6373
e-mail: mai_@mail.ru

Boris V. Sheplev — Dr. Sci. (Med.)
https://orcid.org/0009-0008-4140-3531
e-mail: shepa@icloud.com

Yuri P. Sharkeev — Dr. Sci. (Phys.-Math.), Professor
https://orcid.org/0000-0001-5037-245X
e-mail: sharkeev@ispms.ru

Mariya B. Sedelnikova — Dr. Sci. (Tech.), Associate Professor
http://orcid.org/0000-0002-5741-6053
e-mail: smasha5@yandex.ru

Vitaly V. Pavlov — Dr. Sci. (Med.), Associate Professor
https://orcid.org/0000-0002-8997-7330
e-mail: pavlovdoc@mail.ru

Vyacheslav A. Bazlov — Cand. Sci. (Med.)
https://orcid.org/0000-0001-8982-5516
e-mail: sbazlov@yandex.ru

Evgeniya A. Anastasieva
https://orcid.org/0000-0002-9329-8373
e-mail: evgeniya.anastasieva@gmail.com

Maxim V. Efimenko
https://orcid.org/0000-0003-1516-7877
e-mail: MEfimenko@niito.ru

Andrey A. Korytkin — Cand. Sci. (Med.), Associate Professor
https://orcid.org/0000-0001-9231-5891
e-mail: andrey.korytkin@gmail.com

Клинический случай
УДК 616.728.2-001-089.819
https://doi.org/10.17816/2311-2905-17597

CC BY

Микронестабильность тазобедренного сустава на фоне субклинического фемороацетабулярного импинджмента у артиста балета: клинический случай

С.А. Герасимов [1,2], Е.А. Морозова [1,2]

[1] *ФГБОУ ВО «Приволжский исследовательский медицинский университет» Минздрава России, г. Нижний Новгород, Россия*

[2] *АНО «Ортопедические исследовательские проекты», г. Нижний Новгород, Россия*

Реферат

Актуальность. Артисты балета обладают морфологическими особенностями строения тазобедренных суставов, что обусловлено их профессиональной деятельностью. Ввиду этого они более подвержены развитию патологических состояний суставов, и нередко им присуща специфическая клиническая картина.

Цель — демонстрация редкого повреждения суставной капсулы тазобедренного сустава и подвздошно-бедренной связки на примере клинического наблюдения артиста балета.

Описание случая. Пациентка — профессиональная балерина 32 лет. Во время занятий танцами отмечала боль и ограничение амплитуды движения в правом тазобедренном суставе. Лучевыми методами исследований были выявлены минимальные анатомические особенности, характерные для фемороацетабулярного импинджмента, а также повреждения суставной губы вертлужной впадины и структур передней суставной капсулы. Оценка боли и функционального состояния оценивались с помощью шкал-опросников ВАШ, HOOS, iHOT-12 до операции и через 6, 12, 18, 24, 36, 48 мес. Во время операции была успешно проведена коррекция костных основ тазобедренного сустава и всех выявленных мягкотканных повреждений. Уже через 5 мес. пациентка возобновила профессиональную деятельность. Болевой синдром по ВАШ снизился с 6 баллов до 0 в контрольных точках, но периодически возникала легкая ноющая боль после физических нагрузок. В течение всего периода наблюдения функциональное состояние по HOOS и iHOT-12 оценивали как отличное, однако при выполнении некоторых профессиональных упражнений присутствуют небольшие ограничения в амплитуде движения.

Заключение. Представленный клинический случай демонстрирует, что пациенты, имеющие боль в области тазобедренного сустава, чья деятельность сопряжена с экстремально высокой амплитудой движений бедра, требуют особого внимания при проведении провоцирующих тестов клинического обследования и критической оценки результативных измерений при сопоставлении с референтными значениями лучевых методов диагностики. Артроскопическая коррекция структурных повреждений в описываемом случае позволила достигнуть высоких функциональных результатов благодаря планированию и реализации хирургического вмешательства с учетом концепции микронестабильности.

Ключевые слова: артроскопия тазобедренного сустава, микронестабильность, суставная капсула, повреждение губы вертлужной впадины, фемороацетабулярный импинджмент, артисты балета.

Для цитирования: Герасимов С.А., Морозова Е.А. Микронестабильность тазобедренного сустава на фоне субклинического фемороацетабулярного импинджмента у артиста балета: клинический случай. *Травматология и ортопедия России*. 2025;31(1):98-105. https://doi.org/10.17816/2311-2905-17597.

Морозова Екатерина Александровна; e-mail: ekaterina.m.96@mail.ru

Рукопись получена: 13.08.2024. Рукопись одобрена: 03.12.2024. Статья опубликована онлайн: 13.01.2025.

© Герасимов С.А., Морозова Е.А., 2025

Case report
https://doi.org/10.17816/2311-2905-17597

CC BY

Hip Microinstability Associated with Subclinical Femoroacetabular Impingement in a Ballet Dancer: A Case Report

Sergey A. Gerasimov [1,2], Ekaterina A. Morozova [1,2]

[1] *Privolzhsky Research Medical University, Nizhny Novgorod, Russia*

[2] *"Orthopaedic Research Projects", Nizhny Novgorod, Russia*

Abstract

Background. Ballet dancers have peculiarities in the morphology of the hip joints, which is determined by their professional activities. Therefore, they are more susceptible to the development of pathological conditions of joints, which often present a specific clinical picture.

The aim is to demonstrate a rare structural damage to the hip joint capsule and iliofemoral ligament in a ballet dancer.

Case description. The patient is a 32-year-old professional ballet dancer. She noted pain and limited range of motion in the right hip joint during her dance classes. Radiologic examination methods identified minimal anatomical features characteristic of femoroacetabular impingement, and damages to the acetabular labrum and structures of the anterior joint capsule. Pain and functional status were assessed using the VAS, HOOS, iHOT-12 questionnaires before surgery and at 6, 12, 18, 24, 36 and 48 months postoperatively. During the surgery, correction of bone deformity of the hip joint and all identified soft-tissue damages was successfully carried out. After 5 months, the patient returned to her professional activities. According to the VAS score, pain decreased from 6 points to 0 at the follow-up time points. At the same time a periodic slight aching pain after physical activities remained. During the follow-up, the functional status was assessed as excellent according to the HOOS and iHOT-12 questionnaires. However, the patient noted slight limitations in the range of motion when performing some professional exercises.

Conclusions. The presented clinical case demonstrates that patients with hip pain whose professional activity is associated with extreme hip range of motion require special attention during clinical provocative tests and critical evaluation of effective measurements when compared with the reference values of radiologic examination methods. In the present case, arthroscopic correction of structural damages made it possible to achieve excellent functional results through the planning and performance of surgical intervention taking into account the concept of microinstability.

Keywords: hip arthroscopy, microinstability, joint capsule, acetabular labrum tears, femoroacetabular impingement, ballet dancers.

Cite as: Gerasimov S.A., Morozova E.A. Hip Microinstability Associated with Subclinical Femoroacetabular Impingement in a Ballet Dancer: A Case Report. *Traumatology and Orthopedics of Russia*. 2025;31(1):98-105. (In Russian). https://doi.org/10.17816/2311-2905-17597.

Ekaterina A. Morozova; e-mail: ekaterina.m.96@mail.ru

Submitted: 13.08.2024. Accepted: 03.12.2024. Published Online: 13.01.2025.

© Gerasimov S.A., Morozova E.A., 2025

ВВЕДЕНИЕ

Артисты балета подвержены постоянным специфическим нагрузкам, связанным с их профессиональной деятельностью. Кроме этого, им присуща экстремальная амплитуда движений в суставах, в частности гиперфлексия, гиперабдукция и гиперэкстензия. Так, у артистов балета чаще, чем в целом у населения, встречаются дегенеративные заболевания и повреждения хондролабрального комплекса вертлужной впадины [1]. По данным лучевых методов исследования, у танцовщиков имеются отличительные морфологические особенности тазобедренных суставов: более высокие показатели шеечно-диафизарного угла, меньшие значения угла α и угла Виберга [2], а также больший офсет головки — шейки бедра [3]. S. Mayes с соавторами пришли к выводу, что данные особенности способствуют развитию патологических состояний, которые проявляются болевым синдромом, по сути являясь фемороацетабулярным импинджментом (ФАИ) без классического костного компонента [4]. V.B. Duthon с соавторами и F.C. Kolo с соавторами, проведя магнитно-резонансную томографию (МРТ), обнаружили схожую морфологию — высокая распространенность верхне-заднего хондролабрального дефекта без костных признаков ФАИ [5, 6]. В последующем с использованием компьютерного моделирования была выявлена гиперпрессия суставного хряща в задневерхнем отделе вертлужной впадины во время экстремальных движений при занятии балетом, которая может спровоцировать ранний дегенеративный процесс в бедре у танцовщика [7].

В ряде научных публикаций сообщается о связи ФАИ у танцовщиков не только с повреждением хряща [3], но и с дефектами губы вертлужной впадины и нестабильностью сустава, что подтверждается УЗИ и МРТ [8, 9]. По результатам обследований было выявлено, что участки повреждения губы вертлужной впадины находились в верхнем и задневерхнем отделах, что соответствовало зонам локализации импинджмента, при этом также отсутствовали какие-либо особенности в морфологии тазобедренного сустава [8, 9].

Y. Singh с соавторами в своем систематическом обзоре сравнили частоту встречаемости ФАИ у артистов балета с распространенностью его среди населения, не занимающегося спортом, и пришли к выводу об их сопоставимости [1]. Тем не менее V.B. Duthon с соавторами, проведя анализ данных МРТ, обнаружили, что частота повреждения хряща головки бедренной кости и зоны перехода головки в шейку бедра в 2–3 раза выше у балерин, чем у женщин, не занимающихся танцами профессионально [10].

Таким образом, патогенез ФАИ у артистов балета, вероятно, отличается от такового у людей, занимающихся иными видами танцев или спорта, и обусловлен специфическими движениями в тазобедренном суставе.

Цель — демонстрация редкого случая повреждения суставной капсулы тазобедренного сустава и подвздошно-бедренной связки у балерины.

ОПИСАНИЕ КЛИНИЧЕСКОГО СЛУЧАЯ

Пациентка 32 лет, действующая балерина, во время профессиональной деятельности стала отмечать боль и ограничение амплитуды движений в правом тазобедренном суставе, по поводу чего неоднократно была консультирована разными специалистами. Пациентке был предложен курс консервативного лечения, включающий прием нестероидных противовоспалительных препаратов, физиотерапевтическое лечение, занятия с реабилитологом, который продолжался в течение 6 мес.

В связи с сохранением болевого синдрома пациентка обратилась в нашу клинику. При клиническом обследовании провоцирующие FADIR (Flexion Adduction Internal Rotation) и FABER (Flexion Abduction External Rotation) тесты были отрицательными при классической методике их проведения, и лишь при максимальном сгибании бедра вызывали у пациентки болевые ощущения, в отличие от теста HEER (Hyper Extension External Rotation), сопровождающегося болью уже при малых углах переразгибания бедра. После проведения дополнительных лучевых методов обследования (КТ и МРТ) были выявлены минимальные анатомические особенности, характерные для ФАИ синдрома: угол α — 58°, угол Виберга — 34°, индекс ретроверсии — 0,12.

Дальнейший анализ срезов МРТ выявил повреждения губы вертлужной впадины, капсулы сустава и передних волокон подвздошно-бедренной связки.

Было принято решение о проведении артроскопической коррекции ФАИ, выполнении шва суставной губы вертлужной впадины и восстановлении целостности структур передней суставной капсулы.

Оценку болевого синдрома и функционального состояния в предоперационном периоде и в контрольные точки 6, 12, 18, 24, 36, 48 мес. проводили с помощью визуально-аналоговой шкалы боли (ВАШ) и опросников HOOS (The Hip Disability and Osteoarthritis Outcome Score) и iHOT-12 (International Hip Outcome Tool 12) [11, 12].

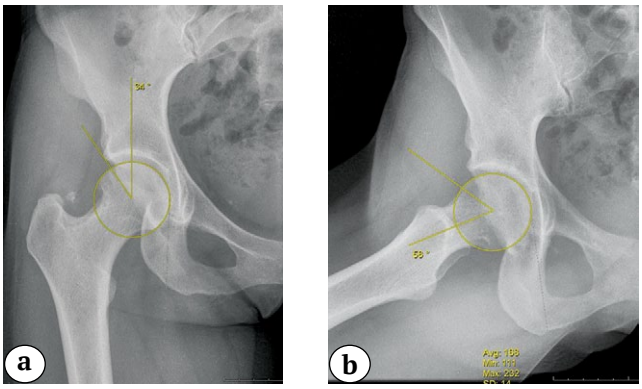

Рис. 1. Предоперационные рентгенограммы с расчетом: a — угла Виберга; b — угла α
Figure 1. Preoperative X-rays with the measurements of: a — Wiberg's angle; b — α angle

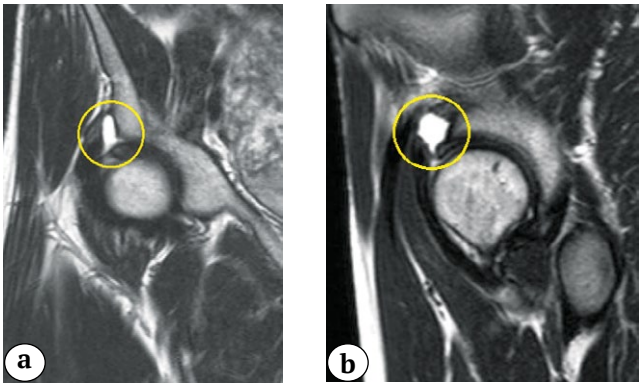

Рис. 2. Предоперационные МРТ: a — коронарный срез T1; b — сагиттальный срез T1
Figure 2. Preoperative MRI scans: a — coronary section T1; b — sagittal section T1

Хирургическая техника

В положении пациента лежа на спине с мягким упором в форме усеченного конуса в области промежности были установлены обзорный и инструментальный порты. При осмотре периферического отдела тазобедренного сустава астроскопом 70° из проксимального переднелатерального порта визуализирована дефигурация переднелатеральной капсулы с формированием дефекта округлоовальной формы 25×18 мм, дно которого выстлано синовиальной оболочкой. Суставная губа в переднелатеральном отделе была гипертрофирована, выступала на 8–9 мм от костного края вертлужной впадины. При оценке переднелатерального отдела головки бедренной кости суставная поверхность была представлена гладким ровным суставным хрящом без признаков хондромаляции и «борозды контакта». Коблатором и мягкотканной фрезой шейвера выполнен релиз передненаружной суставной капсулы от костного края с визуализацией зоны Pincer. С помощью костного бора под контролем ЭОП проведена коррекция pincer-деформации (при этом защитный фланец бора направлялся в сторону суставной губы, отдавливая ее от сектора резекции и препятствуя ятрогенной травматизации). После тракции нижней конечности и визуализации центрального отдела сустава обращало на себя внимание повреждение хондро-лабрального комплекса с элементами фибрилляций и разволокнения на протяжении 25 мм передненаружного отдела суставной поверхности labrum (соответствовала проекции pincer-деформации). Был осуществлен шов суставной губы с использованием техники labral base reconstruction и фиксацией тремя Push Lock Mini 2,4×11,0 мм. После снятия тракции нижнюю конечность согнули в тазобедренном суставе до 30°, астроскоп перемещен в передний порт, через проксимальный передне-латеральный порт введен шейвер с мягкотканной фрезой. В области дефекта суставной капсулы удалена синовиальная оболочка, визуализирован поврежденный фрагмент суставной капсулы с подвздошно-бедренной связкой. Попытка выведения фрагмента к области прикрепления на подвздошной кости не принесла желаемого результата. Артроскоп и шейвер переведены экстраартикулярно к области дефекта, выполнен релиз фрагмента капсулы от рубцов и спаек, фрагмент расправлен, диастаз при попытке выведения к области прикрепления составил около 3 мм. С помощью пенетрирующего граспера было выполнено прошивание фрагмента капсулы П-образно двумя нитями Fiber Wire 2. Затем бедро согнули до 50°, в ранее сформированные 2 канала под безузловые анкерные фиксаторы Push Lock 3,5×19,5 мм на подвздошной кости введены анкерные фиксаторы с заправленными нитями, достигнут полный контакт фрагмента капсулы с костной поверхностью. После окончательной фиксации анкеров выполнили несколько циклов сгибания-разгибания нижней конечности, визуализировались щелевидные дефекты в области фиксации до 2–3 мм. Последующие движения нижней конечностью не привели к потере уровня фиксации. Таким образом, во время хирургической сессии была выполнена коррекция костных основ тазобедренного сустава, устранены повреждения суставной губы и передненаружной капсулы с подвздошно-бедренной связкой.

Послеоперационный период

В раннем послеоперационном периоде пациентка проходила курс реабилитации по стандартному протоколу, который включал ограничение осевой нагрузки и сгибания бедра более 90° в течение одного месяца. Через 2 мес. после операции еще сохранялась небольшая хромота. По прошествии 3 мес. пациентка могла исполнить полный шпагат и упражнение fondu, при котором танцовщик мед-

ленно выполняет плие (приседание) с одновременной ротацией бедра кнаружи. После длительной физической нагрузки возникал небольшой дискомфорт по передней поверхности оперированной конечности. В это время пациентка уже приступила к репетициям в театре и спустя 5 мес. вернулась к выступлениям на сцене. По результатам опроса через 6 мес. полностью отсутствовали жалобы на боль или дискомфорт, присутствовало незначительное ограничение во время сгибания бедра, невозможность соприкосновения передней поверхности оперированного бедра и передней брюшной стенки. Спустя 8 мес. пациентка смогла выполнить шпагат в прыжке. Через год после хирургического вмешательства пациентка исполняла практически весь свой репертуар, не испытывая каких-либо затруднений. Однако с точки зрения профессиональных требований присутствовало небольшое снижение амплитуды в растяжке и при разведении ног в прыжке. Также произошла смена ведущей ноги при выполнении шпагата, отмечалась легкая ноющая боль, периодически возникающая после 10 тыс. шагов.

Интенсивность болевого синдрома по ВАШ пациентка оценивала на 6 баллов до операции и на 0 — после проведенного лечения на протяжении всего периода наблюдения в контрольные точки. Стоит отметить, что до хирургического вмешательства боль беспокоила только во время занятий балетом. По результатам опроса о функциональном состоянии оперированного сустава, проводившегося с помощью шкал iHOT-12 и HOOS, наблюдался рост показателей после выполнения операции (рис. 3).

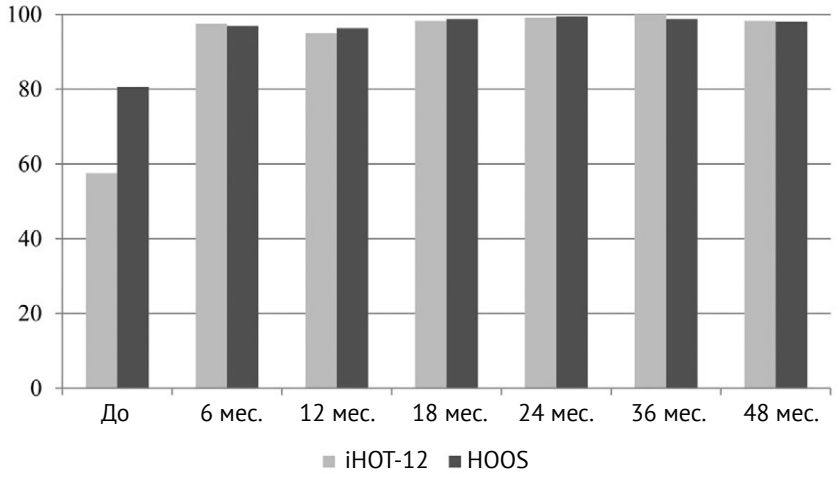

Рис. 3. Результаты оценки функционального состояния в контрольные точки

Figure 3. Results of functional status assessment at the follow-up time points

В течение четырехлетнего периода наблюдения полученный результат в баллах по используемым шкалам интерпретировали как отличные. В послеоперационном периоде максимальный балл по шкале iHOT-12 был достигнут в 36 мес., по HOOS — в 24 мес. В других контрольных точках наблюдали незначительные изменения. В 36 и 48 мес. пациентка отмечала легкие затруднения при внутренней ротации.

ОБСУЖДЕНИЕ

Наиболее частой причиной возникновения боли в области тазобедренного сустава у молодых пациентов является ФАИ, причем появление болевого синдрома связано с повреждением губы вертлужной впадины [13]. Pincer-деформация является причиной раздавливания суставной губы с последующими дегенеративными изменениями: формированием микротрещин и кальцификатов в ее толще. Cam-деформация приводит к разрывам хондро-лабрального комплекса в передне-верхнем сегменте с постепенной отслойкой суставного хряща [14].

Следует обратить внимание на то, что обнаружения у пациента рентгенологических признаков, характерных для ФАИ, недостаточно для постановки диагноза при отсутствии клинических проявлений. При этом морфологические варианты строения тазобедренных суставов, характерные для ФАИ, представляются достаточно частым явлением. Так, рентгенологический скрининг 2081 студента, проведенный группой исследователей из Оксфорда во главе с L.B. Laborie, выявил наличие перекреста передней и задней стенок вертлужной впадины (признака cross over) у 446 (51,4%) мужчин и 542 (45,5%) женщин [15].

По данным H. Vahedi с соавторами, у 41–43% пациентов с рентгенологическими признаками ФАИ имелось повреждение губы вертлужной впадины, причем опрошенные не отмечали дискомфорта и боли в повседневной жизни [16].

В представленном клиническом случае пациентка испытывала боль исключительно во время танца и не отмечала ее вне профессиональной деятельности. При обследовании были выявлены рентгенологические признаки pincer-деформации

с небольшим индексом ретроверсии при референтном значении угла Виберга и субнормальном значении угла α. В подобных случаях характерным является наличие повреждения суставной губы на высоте pincer-деформации на протяжении 5–7 мм. В описываемом случае интраоперационно были выявлены разрыв на протяжении 25 мм и повреждение суставной капсулы с волокнами подвздошно-бедренной связки. V.B. Duthon с соавторами объясняют подобное повреждение суставной губы аномальным бедренно-вертлужным контактом при экстремальной амплитуде движений в тазобедренном суставе. Данный вывод был сделан на основе опроса и обследования 20 артистов балета, 12 из которых имели жалобы на боль в паху и в тазобедренных суставах при движениях, связанных с гиперабдукцией или гиперфлексией в сочетании с наружной ротацией бедра. При этом морфологические особенности в виде деформации cam-типа ФАИ были только у одного пациента [10].

Лечение пациентов с высокими функциональными запросами всегда является сложной задачей, и при неэффективности консервативных методов требуется применение наиболее эффективных и наименее травматичных методик. Больше всего этим требованиям соответствует артроскопия тазобедренного сустава. В литературе достаточно редко встречаются публикации, освещающие результаты артроскопического лечения патологии тазобедренного сустава у профессиональных танцовщиков. Несколько исследований, проведенных в начале и середине 2000-х гг., сообщают о средних показателях возвращения к привычной деятельности. В ретроспективном исследовании C.M. Larson с соавторами, включившем 63 профессиональных танцовщика, все пациенты испытывали боль в области паховой складки, которая возникала во время занятий танцами. Практически у 95% был выявлен cam-тип ФАИ с сопутствующим повреждением губы вертлужной впадины. За трехлетний период наблюдения 63% пациентов восстановились и продолжили занятия танцами на прежнем уровне, 21% имели ограничения и 16% не смогли вернуться к прежним нагрузкам [17].

С течением времени эффективность артроскопической методики значительно возросла. Так, в работе G.C. Ukwuani с соавторами, опубликованной в 2019 г., из 66 танцовщиков, перенесших артроскопию тазобедренного сустава, 97% смогли возобновить профессиональную деятельность, в том числе 41 артист балета из 42 вернулся в профессию после операции. У всех пациентов были диагностированы повреждения губы вертлужной впадины, наличие признаков cam-деформации выявлено в 92% случаев, типа pincer — в 84%, повреждение хряща — в 38%. Средняя продолжительность периода возвращения к танцам составила 6,9±2,9 мес. Также было отмечено, что более опытные танцовщики возвращались к танцам быстрее [18]. В нашем наблюдении пациентка возобновила свою профессиональную деятельность через 5 мес. после операции.

Столь явная разница в результатах лечения пациентов, по-видимому, связана с развитием как самой артроскопической методики при лечении патологии тазобедренного сустава, так и хирургии повреждений суставной губы. В исследовании C.M. Larson с соавторами при оценке результатов лечения пациентов, оперированных в период с 2008 по 2016 г., отдавалось предпочтение резекции нестабильных фрагментов [17], в то время как G.C. Ukwuani с соавторами в период с 2012 по 2016 г. шов или реконструкцию губы выполняли практически в 100% случаев [18].

Кроме того, в течение последнего десятилетия исследования в области биомеханики тазобедренного сустава демонстрируют значительную роль суставной капсулы, особенно состояния ее передненаружного отдела, в послеоперационных результатах лечения.

В формировании капсулы бедра участвуют три связки — седалищно-бедренная, лобково-бедренная, подвздошно-бедренная, их задачей является статическая стабилизация бедра [19]. Седалищно-бедренная связка контролирует внутреннюю ротацию при сгибании и разгибании. Лобково-бедренная связка ограничивает чрезмерное отведение и вращение бедра кнаружи. Подвздошно-бедренная связка в комплексе с суставной губой вертлужной впадины как вторичным стабилизатором препятствуют чрезмерному переразгибанию, ротации и сублюксации головки бедренной кости кпереди.

По результатам систематического обзора, выполненного V. Ortiz-Declet с соавторами, было выявлено, что восстановление капсулы сустава приводит к лучшим краткосрочным клиническим и биомеханическим результатам, а также стабильности сустава после артроскопии по сравнению с операцией без ее восстановления [20].

Чаще всего вмешательства на суставной капсуле рассматриваются в контексте выполнения капсулотомии при проведении артроскопии тазобедренного сустава или как одной из причин ревизионной артроскопической хирургии. В представленном случае распространенное повреждение суставной губы и подвздошно-бедренной связки, вероятно, обусловлено форсированным переразгибанием бедра с соударением в заднем отделе тазобедренного сустава, последующей сублюксацией головки бедра кпереди и хронической травматизацией этих статических стабилизирующих структур во время профессиональной деятель-

ности пациентки. Однако при изучении научных статей, посвященных артроскопическому лечению тазобедренных суставов у артистов балета, подобных особенностей не было описано, что позволяет считать случай достаточно редким.

Описанный механизм повреждений схож с концепцией микронестабильности тазобедренного сустава, которая была сформулирована еще в начале 2000-х гг. Она может быть обусловлена или несостоятельностью связочного комплекса и мягких тканей, приводящей к излишней подвижности элементов сустава, или пограничной дисплазией [21, 22]. В качестве сопутствующих описываются повреждения суставной губы, капсулы сустава и прилежащих мышц [13, 21, 22]. В своей работе авторы также обращают внимание на критерий диагностики: положительный результат клинического теста HEER может свидетельствовать о наличии нестабильности [21]. Примечательно, что этот же тест часто является положительным у пациентов, которым по завершении артроскопии тазобедренного сустава не был выполнен шов суставной капсулы.

Следуя концепции микронестабильности тазобедренного сустава, можно предположить, что суставная капсула с волокнами подвздошно-бедренной связки, являясь статическим стабилизатором, играет важную роль протектора шва суставной губы у пациентов, перенесших артроскопию тазобедренного сустава и вернувшихся к деятельности, связанной с переразгибанием бедра. При ее несостоятельности она не способна ограничивать сублюксацию бедра, что может стать причиной повторных разрывов суставной губы. Таким образом, восстановление суставной капсулы необходимо считать важным этапом при проведении артроскопии тазобедренного сустава с применением техник, требующих капсулотомии.

ЗАКЛЮЧЕНИЕ

Представленный клинический случай демонстрирует, что пациенты с болью в области тазобедренного сустава, чья деятельность сопряжена с экстремально высокой амплитудой движений бедра, требуют особого внимания при проведении провоцирующих тестов клинического обследования и критической оценки результативных измерений при сопоставлении с референтными значениями лучевых методов диагностики. Артроскопическая коррекция структурных повреждений в описываемом случае позволила достигнуть высоких функциональных результатов благодаря планированию и реализации хирургического вмешательства с учетом концепции микронестабильности.

ДОПОЛНИТЕЛЬНАЯ ИНФОРМАЦИЯ

Заявленный вклад авторов

Все авторы сделали эквивалентный вклад в подготовку публикации.

Все авторы прочли и одобрили финальную версию рукописи статьи. Все авторы согласны нести ответственность за все аспекты работы, чтобы обеспечить надлежащее рассмотрение и решение всех возможных вопросов, связанных с корректностью и надежностью любой части работы.

Источник финансирования. Авторы заявляют об отсутствии внешнего финансирования при проведении исследования.

Возможный конфликт интересов. Авторы декларируют отсутствие явных и потенциальных конфликтов интересов, связанных с публикацией настоящей статьи.

Этическая экспертиза. Не применима.

Информированное согласие на публикацию. Авторы получили письменное согласие пациента на публикацию медицинских данных и изображений.

DISCLAIMERS

Author contribution

All authors made equal contributions to the study and the publication.

All authors have read and approved the final version of the manuscript of the article. All authors agree to bear responsibility for all aspects of the study to ensure proper consideration and resolution of all possible issues related to the correctness and reliability of any part of the work.

Funding source. This study was not supported by any external sources of funding.

Disclosure competing interests. The authors declare that they have no competing interests.

Ethics approval. Not applicable.

Consent for publication. Written consent was obtained from the patient for publication of relevant medical information and all of accompanying images within the manuscript.

ЛИТЕРАТУРА [REFERENCES]

1. Singh Y., Pettit M., El-Hakeem O., Elwood R., Norrish A., Audenaert A. et al. Understanding hip pathology in ballet dancers. *Knee Surg Sports Traumatol Arthrosc.* 2022;30(10):3546-3562. doi: 10.1007/s00167-022-06928-1.
2. Нечаев В.А., Васильев А.Ю. Лучевая диагностика патологии тазобедренного сустава у артистов балета (обзор литературы). *Радиология – практика.* 2018;(3):51-60.
Nechaev V.A., Vasil'ev A.Yu. Imaging of Ballet Artists' Hip Joint Pathology (Literature Review). *Radiology – Practice*. 2018;(3):51-60. (In Russian).

3. Mayes S., Smith P., Cook J. Impingement-type bony morphology was related to cartilage defects, but not pain in professional ballet dancers' hips. *J Sci Med Sport*. 2018;21(9):905-909. doi: 10.1016/j.jsams.2018.02.014.
4. Mayes S., Ferris A.R., Smith P., Garnham A., Cook J. Bony morphology of the hip in professional ballet dancers compared to athletes. *Eur Radiol*. 2017;27(7):3042-3049. doi: 10.1007/s00330-016-4667-x.
5. Duthon V.B., Charbonnier C., Kolo F.C., Magnenat-Thalmann N., Becker C.D., Bouvet C. et al. Correlation of clinical and magnetic resonance imaging findings in hips of elite female ballet dancers. *Arthroscopy*. 2013;29: 411-419. doi: 10.1016/j.arthro.2012.10.012.
6. Kolo F.C., Duc S.R., Becker C.D., Charbonnier C., Magnenat-Thalmann N., Pfirrmann C.W.A. et al. Extreme hip motion in professional ballet dancers: dynamic and morphological evaluation based on magnetic resonance imaging. *Skelet Radiol*. 2013;42:689-698. doi: 10.1007/s00256-012-1544-9.
7. Assassi L., Magnenat-Thalmann N. Assessment of cartilage contact pressure and loading in the hip joint during split posture. *Int J Comput Assist Radiol Surg*. 2016;11:745-756. doi: 10.1007/s11548-015-1303-1.
8. Rodriguez M., Bolia I.K., Phillipon M.D., Briggs K.K., Phillipon M.J. Hip screening of a professional ballet company using ultrasound-assisted physical examination diagnosing the at-risk hip. *J Dance Med Sci*. 2019;23(2):51-57. doi: 10.12678/1089-313X.23.2.51.
9. Coleman S.H. Editorial commentary: «dancing the hip away» does joint laxity correlate with worse outcome in dancers undergoing hip arthroscopy for femoral acetabular impingement? *Arthroscopy*. 2019;35:1109-1110. doi: 10.1016/j.arthro.2019.01.039.
10. Duthon V.B., Charbonnier C., Kolo F.C., Magnenat-Thalmann N., Becker C.D., Bouvet C. et al. Correlation of Clinical and Magnetic Resonance imaging findings in hips of elite female ballet dancers. *Arthroscopy*. 2013;29(3):411-419. doi: 10.1016/j.arthro.2012.10.012.
11. Davis A.M., Perruccio A.V., Canizares M., Tennant A., Hawker G.A., Conaghan P.G. et al. The development of a short measure of physical function for hip OA HOOS-Physical Function Shortform (HOOS-PS): an OARSI/OMERACT initiative. *Osteoarthritis Cartilage*. 2008;16(5):551-559. doi: 10.1016/j.joca.2007.12.016.
12. Griffin D.R., Parsons N., Mohtadi N.G.H., Safran M.R. A short version of the international hip outcome tool (iHOT-12) for use in routine clinical practice. *Arthroscopy*. 2012;28(5):611-618. doi: 10.1016/j.arthro.2012.02.027.
13. Wettstein M. Arthroscopic acetabular labrum suture. *Orthop Traumatol Surg Res*. 2022;108(1S):103138. doi: 10.1016/j.otsr.2021.103138.
14. Beck M., Kalhor M., Leunig M., Ganz R. Hip morphology influences the pattern of damage to the acetabular cartilage: femoroacetabular impingement as a cause of early osteoarthritis of the hip. *J Bone Joint Surg Br*. 2005;87:1012-1018. doi: 10.1302/0301-620X.87B7.15203.
15. Laborie L.B., Lehmann T.G., Engesæter I., Eastwood D.M., Engesæter L.B., Rosendahl K. Prevalence of radiographic findings thought to be associated with femoroacetabular impingement in a population-based cohort of 2081 healthy young adults. *Radiology*. 2011;260(2):494-502. doi: 10.1148/radiol.11102354.
16. Vahedi H., Aalirezaie A., Azboy I., Daryoush T., Shahi A., Parvizi J. Acetabular labral tears are common in asymptomatic contralateral hips with femoroacetabular impingement. *Clin Orthop Relat Res*. 2019;477(5): 974-979. doi: 10.1097/CORR.0000000000000567.
17. Larson C.M., Ross J.R., Giveans M.R., McGaver R.S., Weed K.N., Bedi A. The dancer's hip: the hyper flexible athlete: anatomy and mean 3-year arthroscopic clinical outcomes. *Arthroscopy*. 2020;36(3):725-731. doi: 10.1016/j.arthro.2019.09.023.
18. Ukwuani G.C., Waterman B.R., Nwachukwu B.U., Beck E.C., Kunze K.N., Harris J.D. et al. Return to dance and predictors of outcome after hip arthroscopy for femoroacetabular impingement syndrome. *Arthroscopy*. 2019;35(4):1101-1108.e3. doi: 10.1016/j.arthro.2018.10.121.
19. Myers C.A., Register B.C., Lertwanich P., Ejnisman L., Pennington W.W., Giphart J.E. et al. Role of the acetabular labrum and the iliofemoral ligament in hip stability: An in vitro biplane fluoroscopy study. *Am J Sports Med*. 2011;39:85S-91S(Suppl). doi: 10.1177/0363546511412161.
20. Ortiz-Declet V., Mu B., Chen A.W., Litrenta J., Perets I., Yuen L.C. et al. Should the capsule be repaired or plicated after hip arthroscopy for labral tears associated with femoroacetabular impingement or instability? A systematic review. *Arthroscopy*. 2018;34(1):303-318. doi: 10.1016/j.arthro.2017.06.030.
21. Philippon M.J. The role of arthroscopic thermal capsulorrhaphy in the hip. *Clin Sports Med*. 2001;20: 817-291. doi: 0.1016/s0278-5919(05)70287-8.
22. Jackson T.J., Peterson A.B., Akeda M., Estess A., McGarry M.H., Adamson G.J. et al. Biomechanical effects of capsular shift in the treatment of hip microinstability. *Am J Sports Med*. 2016;44(3):689-695. doi: 10.1177/0363546515620391.

Сведения об авторах

✉ *Морозова Екатерина Александровна*
Адрес: Россия, 603005, г. Нижний Новгород, пл. Минина и Пожарского, д. 10/1
https://orcid.org/0000-0001-7548-9398
e-mail: ekaterina.m.96@mail.ru

Герасимов Сергей Александрович — канд. мед. наук
https://orcid.org/0000-0002-3179-9770
e-mail: gerasimoff@list.ru

Authors' information

✉ *Ekaterina A. Morozova*
Address: 10/1, Minin and Pozharsky sq., Nizhny Novgorod, 603005, Russia
https://orcid.org/0000-0001-7548-9398
e-mail: ekaterina.m.96@mail.ru

Sergey A. Gerasimov — Cand. Sci. (Med.)
https://orcid.org/0000-0002-3179-9770
e-mail: gerasimoff@list.ru

Клинический случай
УДК 616.718.42-001.5-089.844
https://doi.org/10.17816/2311-2905-17586

CC BY

Одномоментный двусторонний перелом шеек бедренных костей у пациентки старческого возраста: клинический случай

М.В. Белов [1, 2], С.В. Рассамахин [1], К.Ю. Белова [1, 2], Х.Г. Горджеладзе [1], Ю.М. Веденеев [1]

[1] *ГАУЗ ЯО «Клиническая больница скорой медицинской помощи им. Н.В. Соловьева», г. Ярославль, Россия*

[2] *ФГБОУ ВО «Ярославский государственный медицинский университет» Минздрава России, г. Ярославль, Россия*

Реферат

Актуальность. Одномоментные двусторонние переломы шеек бедренных костей — достаточно редкая травма. В литературе описаны единичные случаи в результате низкоэнергетического воздействия.

Цель — демонстрация выбора тактики лечения пожилого пациента с одномоментным билатеральным переломом шеек бедренных костей.

Описание случая. Пациентка 84 лет в результате падения с высоты собственного роста получила одновременно переломы шеек обеих бедренных костей. Была доставлена в приемное отделение больницы скорой медицинской помощи, где на основании клинического осмотра и рентгенологического исследования был поставлен диагноз. После дообследования в отделении и при отсутствии декомпенсации сопутствующей патологии в течение 24 ч. с момента поступления пациентке было выполнено одномоментное последовательное эндопротезирование обоих тазобедренных суставов с использованием модульных монополярных гемиэндопротезов в одну операционную сессию. Пациентка была активизирована на следующие сутки, а на момент выписки, на 5-й день после операции, могла самостоятельно передвигаться, используя средства дополнительной опоры. Результат лечения оценен в сроки наблюдения 3 и 12 мес. с момента операции и признан удовлетворительным. Через год после операции пациентка самостоятельно передвигается, выходит на улицу с тростью без сопровождения.

Заключение. Описанный нестандартный клинический случай требует особого подхода к выбору правильной тактики лечения. Междисциплинарный подход и использование минимально травматичных методик оперативного лечения, позволяющих обеспечить своевременную активизацию пожилого пациента, являются приоритетными в подобной ситуации.

Ключевые слова: перелом проксимального отдела бедренной кости, пожилые пациенты, перелом шейки бедренной кости, гемиартропластика, двусторонние переломы.

Для цитирования: Белов М.В., Рассамахин С.В., Белова К.Ю., Горджеладзе Х.Г., Веденеев Ю.М. Одномоментный двусторонний перелом шеек бедренных костей у пациентки старческого возраста: клинический случай. *Травматология и ортопедия России*. 2025;31(1):106-115. https://doi.org/10.17816/2311-2905-17586.

Рассамахин Сергей Владимирович; e-mail: rassamahin@mail.ru

Рукопись получена: 10.07.2024. Рукопись одобрена: 16.10.2024. Статья опубликована онлайн: 27.01.2025.

© Белов М.В., Рассамахин С.В., Белова К.Ю., Горджеладзе Х.Г., Веденеев Ю.М., 2025

Case report
https://doi.org/10.17816/2311-2905-17586

CC BY

Simultaneous Bilateral Fracture of the Femoral Neck in a Senile Patient: A Case Report

Mikhail V. Belov [1, 2], Sergey V. Rassamakhin [1], Ksenia Yu. Belova [1, 2], Khatia G. Gordzheladze [1], Yuriy M. Vedeneev [1]

[1] *Clinical Emergency Hospital named after N.V. Solovyov, Yaroslavl, Russia*

[2] *Yaroslavl State Medical University, Yaroslavl, Russia*

Abstract

Background. Simultaneous bilateral femoral neck fracture is quite a rare injury. The literature describes single cases of such trauma occurrence as a result of low-energy exposure.

The aim is to demonstrate the choice of treatment tactics for a senile patient with simultaneous bilateral fracture of the femoral neck.

Case description. An 84-year-old patient suffered simultaneous fractures of both femoral necks as a result of a fall from a height of her own height. She was taken to the emergency department of the hospital, where the diagnosis was made based on a clinical and X-ray examination. Within 24 hours from the patient's admission, after further examination in the department and due to the absence of concomitant pathology decompensation, single-episode sequential bilateral hip arthroplasty was performed using modular monopolar hemiprostheses. The patient was activated on the following day. At the time of discharge, on the 5th day after surgery, the patient was able to move independently using additional support. The treatment result was assessed within 3 and 12 months of follow-up and was found satisfactory. A year after the surgery, the patient moves independently, goes outside with a cane without being accompanied.

Conclusions. The described non-standard clinical case should be paid a special attention when choosing the right treatment tactics. An interdisciplinary approach and the use of minimally traumatic surgical treatment techniques to ensure timely activation of a senile patient are the priorities.

Keywords: proximal femoral fracture, elderly patients, femoral neck fracture, hemiarthroplasty, bilateral fractures.

Cite as: Belov M.V., Rassamakhin S.V., Belova K.Yu., Gordzheladze K.G., Vedeneev Yu.M. Simultaneous Bilateral Fracture of the Femoral Neck in a Senile Patient: A Case Report. *Traumatology and Orthopedics of Russia*. 2025;31(1):106-115. (In Russian). https://doi.org/10.17816/2311-2905-17586.

✉ *Sergey V. Rassamakhin*; e-mail: rassamahin@mail.ru

Submitted: 10.07.2024. Accepted: 16.10.2024. Published online: 27.01.2025.

© Belov M.V., Rassamakhin S.V., Belova K.Yu., Gordzheladze K.G., Vedeneev Yu.M., 2025

ВВЕДЕНИЕ

На сегодняшний день наблюдается стремительное увеличение доли пожилых людей во всем мире. Начиная с 50-летнего возраста, каждая третья женщина и каждый пятый мужчина в течение оставшейся жизни переносят хотя бы один перелом, ассоциированный с остеопорозом [1]. Ожидается, что только за счет этого факта количество низкоэнергетических переломов проксимального отдела бедренной кости (ППОБК) в Российской Федерации увеличится с 2010 по 2035 г. на 40% [2, 3, 4, 5].

У абсолютного большинства пациентов при падении ППОБК случается с одной стороны. Первые публикации, в которых появились сообщения о возникновении ППОБК одномоментно с обеих сторон, появились в 1960-е гг., и эти случаи касались пациентов, у которых для лечения психических расстройств применялась электросудорожная терапия [6]. Кроме того, в литературе можно встретить сообщения о двусторонних переломах данной локализации при нарушениях костного метаболизма, таких как остеомаляция [7, 8], дефицит витамина D [9, 10], длительная глюкокортикостероидная терапия [11, 12, 13]. Описаны также и случаи получения таких переломов у пациентов с остеопорозом, чаще у лиц старших возрастных групп.

Цель исследования — демонстрация выбора тактики лечения пожилого пациента с одномоментным билатеральным переломом шеек бедренных костей.

ОПИСАНИЕ КЛИНИЧЕСКОГО СЛУЧАЯ

Мы представляем случай одномоментного билатерального перелома шеек бедренных костей у пациентки 84 лет. Она была госпитализирована в ГАУЗ ЯО «КБ СМП им. Н.В. Соловьева» через 12 ч. после получения травмы 14.10.2021 с жалобами на боли в области правого и левого тазобедренных суставов, иррадиирущими в паховые области с обеих сторон, невозможность осевой нагрузки. Механизм травмы — упала с высоты собственного роста.

По данным рентгенографии костей таза, выполненной в приемном отделении, были выявлены аддукционные переломы шеек бедренных костей с обеих сторон: слева перелом 3-го типа по классификации Garden [14], справа — 4-го типа (рис. 1). Пациентку госпитализировали в профильное травматолого-ортопедическое отделение.

На момент поступления в клинику пациентка находилась в состоянии средней степени тяжести, сознание ясное, адекватна, ориентирована в пространстве, дезориентирована во времени. Рост 158 см, вес 65 кг, ИМТ 26,0 кг/м^2. Кожные покровы бледные, обычной влажности. В легких дыхание везикулярное, проводится с обеих сторон. ЧДД — 16 в мин. Тоны сердца ритмичные, приглушенные, ЧСС — 96 в мин. АД — 132/80 мм рт. ст. Живот при пальпации безболезненный. Стул регулярный, оформленный. Отеков не отмечалось.

При клиническом осмотре выявлена наружная ротация обеих нижних конечностей, положительный симптом «прилипшей пятки» справа и слева. Попытки движений в обоих тазобедренных суставах резко болезненны. Пульсация на тыле стоп была сохранена. Двигательных и чувствительных расстройств в дистальных отделах конечностей не наблюдалось.

По результатам осмотра эндокринолога 15.10.2021 был выявлен сахарный диабет 2-го типа, целевой уровень HbA1c — менее 8%. Даны следующие рекомендации: диетотерапия, прием гликлазида 30 мг 1 раз в сут.

Пациентке был выполнен комплекс стандартных обследований: общий анализ крови, общий анализ мочи, биохимический анализ крови, ЭКГ. Дополнительно пациентка была осмотрена врачом-гериатром для оценки наличия и степени выраженности гериатрических синдромов (табл. 1). Согласно результатам теста Мини-Ког, вероятна деменция. По шкале базовой функциональной активности Бартела была выявлена умеренная зависимость от посторонней помощи (по состоянию до перелома), по шкале инструментальной активности Лоутона — выраженная зависимость

Рис. 1. Рентгенограмма таза пациентки при поступлении: двусторонние аддукционные переломы шеек бедренных костей

Figure 1. Patient's pelvic X-ray upon admission: bilateral adduction femoral neck fractures

от посторонней помощи. Также были выявлены следующие гериатрические синдромы: хронический умеренный болевой синдром, снижение зрения, инсомния, депрессия, вероятная преастения, вероятная саркопения, высокий риск падений. У пациентки выявлен высокий 10-летний риск переломов по FRAX (Major osteoporosis fracture — 29%, Hip fracture — 13%).

Таблица 1

Оценка наличия и степени выраженности гериатрических синдромов у пациентки с помощью скрининговых шкал и опросников

Инструменты скрининга	Результаты	Интерпретация
Опросники		
«Возраст не помеха» [15]	4	Вероятная преастения
Sarcopenia Fast (SARC-F) [16]	8	Вероятная саркопения
Десятилетний абсолютный риск переломов FRAX [17]	29%	Высокий риск переломов
Шкалы		
Шкала Бартела для базовой функциональной активности (The Barthel Index for Activities of Daily Living) [18]	75	Умеренная зависимость от посторонней помощи
Шкала Лоутона для оценки инструментальной функциональной активности в повседневной жизни (The Lawton Instrumental Activities of Daily Living Scale – IADL) [19]	1	Инструментальная активность снижена
Краткая шкала оценки питания (Mini Nutritional assessment, MNA) [20]	12	Мальнутриции нет
Визуальная аналоговая шкала боли (Visual Analogue Scale — VAS) [21]	4	Хронический умеренный болевой синдром
Гериатрическая шкала депрессии (Geriatric Depression Scale — GDS-15) [22]	7	Депрессия
Шкала Морсе для оценки риска падений у госпитализированных пациентов Морсе (The Morse Fall Scale) [23]	95	Высокий риск падений
Индекс тяжести инсомнии (Insomnia Severity Index) [24]	14	Легкие нарушения сна
Тесты		
Тест Мини-Ког (Mini-Cog) [25]	0	Вероятные когнитивные нарушения
Динамометрия	14,1 кг	Сила мышц снижена

Учитывая пожилой возраст пациентки, наличие сопутствующей патологии, целого ряда гериатрических синдромов и необходимость ранней активизации, консилиумом специалистов в составе травматолога, анестезиолога, терапевта и ревматолога было принято решение о выполнении одномоментной артропластики обоих тазобедренных суставов.

Оптимальным подходом для выбора типа эндопротеза, на наш взгляд, является система, разработанная в клинике Lahey (США), которая была позднее дополнена и адаптирована для использования при лечении пациентов с переломом шейки бедренной кости [26, 27]. Она универсальна и может быть применена в любой клинике вне зависимости от оснащения и опыта хирургов. Согласно этой системе, для правильного выбора эндопротеза необходимо учитывать следующие показатели: возраст, вес, предполагаемую двигательную активность после операции, состояние здоровья, бедренный индекс. Все вышеуказанные показатели выражаются в баллах, баллы суммируются, и в зависимости от их количества выбирается определенная система эндопротезирования. Сумма баллов по системе Lahey в нашем случае составила 7. Принимая во внимание возраст пациентки, невысокую повседневную двигательную активность до операции и предполагаемую — после операции, коморбидность, а также необходимость минимизировать общее время операционной сессии, было принято решение использовать в качестве имплантата монополярный гемиэндопротез отечественного производства. Выбор бедренного компонента бесцементной фиксации отечественного производства объяснятся экономическими причинами (низкая стоимость) в условиях ограниченного финансирования. При этом мы понимали потенциальные преимущества систем цементной фиксации и возможные недостатки выбранных нами компонентов для пожилых пациентов.

Перед операцией пациентка была осмотрена анестезиологом, проведена оценка соматического

статуса: класс III по шкале ASA. При выборе метода анестезии учитывался собственный опыт и анализ данных литературы, согласно которым было возможно проведение как общей, так и спинномозговой анестезии. Выбор был сделан в пользу спинномозговой анестезии, что объясняется скоростью и эффективностью наступления обезболивания, более низкой потенциальной интраоперационной кровопотерей, простотой выполнения, экономической эффективностью процедуры, а также личными предпочтениями врача-анестезиолога высшей квалификационной категории.

На следующий день после госпитализации, 15.10.2021, в одну операционную сессию последовательно из переднелатеральных хирургических доступов было выполнено эндопротезирование правого, а затем левого тазобедренного сустава. Были установлены модульные монополярные эндопротезы бесцементной фиксации отечественного производства. Продолжительность операционной сессии: артропластика правого тазобедренного сустава — 35 мин., левого — 32 мин. С учетом повторного укладывания пациентки при смене стороны операции общее время операции достигло 77 мин., объем общей кровопотери составил около 250 мл. На послеоперационной рентгенограмме тазобедренных суставов от 15.10.2021 в прямой проекции положение компонентов эндопротезов удовлетворительное (рис. 2).

В день операции пациентке были назначены дыхательные упражнения, активные упражнения для коленного и голеностопного суставов, изометрические упражнения для мышц (ягодичных, четырехглавой, двуглавой бедра, мышц голени) оперированных конечностей. На следующий день после операции больной разрешили присаживаться в кровати, свешивать ноги и, учитывая удовлетворительное общее состояние и желание пациентки, она была вертикализирована, затем были назначены комплекс упражнений на плоскости в постели и ходьба с помощью средств дополнительной опоры (ходунки) под контролем инструктора ЛФК.

Рис. 2. Рентгенография таза пациентки после операции: положение компонентов эндопротезов удовлетворительное

Figure 2. Patient's pelvic X-ray after the surgery: position of the endoprostheses components is satisfactory

Результаты стандартных лабораторных исследований после операции от 16.10.2021: эритроциты $4{,}5\times10^{12}$/л, лейкоциты $12{,}3\times10^{9}$/л, гемоглобин 112 г/л, тромбоциты 346×10^{9}/л, СОЭ 55 мм/ч; ЭКГ без отрицательной динамики. Пациентка была выписана на 5-е сут. в удовлетворительном состоянии, с нерезко выраженным болевым синдромом. На момент выписки пациентка самостоятельно присаживалась в кровати, ходила с ходунками.

За время пребывания в стационаре в рамках программы профилактики повторных переломов пациентка была проконсультирована специалистом Центра остеопороза — риск последующих переломов определен как высокий на основании факта получения низкоэнергетических переломов шеек бедренных костей с обеих сторон. Оценка риска падений показала высокий риск (см. табл. 1). Двухэнергетическая рентгеновская абсорбциометрия (денситометрия) пациентке не была выполнена в связи с тяжестью ее состояния и возможностью установить диагноз остеопороза на основании клинических параметров [28]. Пациентке был поставлен диагноз: тяжелый системный постменопаузальный остеопороз, осложненный переломами шеек обеих бедренных костей. При выписке из стационара назначен прием препаратов кальция и колекальциферола, патогенетической терапии (деносумаб). Комплекс мероприятий по снижению риска падений включал обустройство безопасной окружающей обстановки дома [29]. Были рекомендованы консультации невролога для коррекции депрессии, нарушений сна, подбора когнитивного тренинга, а также офтальмолога [29, 30].

В связи с удаленным местом жительства (более 120 км от клиники) пациентка на очередной контрольный визит к травматологу и в Центр остеопороза прийти отказалась. В январе 2022 г. был проведен телефонный разговор с дочерью пациентки, в котором она отметила, что пациентка передвигается по дому с помощью вспомогательных средств (трость), гуляет около дома. Со слов дочери, сохранялись хронический болевой синдром, снижение зрения, незначительные нарушения сна, депрессия. Обращает на себя внимание прогрессирование когнитивных нарушений по сравнению с состоянием до перелома. Пациентка принимала регулярно только комплексный препарат карбоната кальция 500 мг в сут. и витамина D в дозе

2000 МЕ в сут. Была проведена беседа о необходимости патогенетической терапии остеопороза.

Через 12 мес. после получения перелома, в октябре 2022 г., пациентка была опрошена по телефону ввиду повторного отказа приехать на очный визит. С ее слов, пациентка сохраняет прежнюю физическую активность, может выходить на улицу в сопровождении, используя в качестве средства дополнительной опоры трость. На момент написания статьи (сентябрь 2024 г.) осуществлен повторный контакт с родственниками, со слов последних, пациентка имеет прежний уровень активности, ходит с тростью, жалоб не предъявляет, но отмечается прогрессирование симптомов дисциркуляторной энцефалопатии, в связи с чем получен очередной отказ выполнить контрольную рентгенографию.

ОБСУЖДЕНИЕ

Статистически редкий клинический случай является нестандартным, нетипичным и требует взвешенного индивидуального подхода к выбору тактики лечения. В нашем клиническом наблюдении это одномоментно полученные билатеральные переломы в результате низкоэнергетической травмы у пожилого ослабленного пациента. Цели и задачи при оказании специализированной травматологической помощи остаются прежними: оперативное лечение, согласно рекомендациям, не позднее 48 ч. после поступления в клинику с ранней активизацией пациента [31, 32]. В противном случае увеличивается риск развития гипостатических осложнений и, как результат, летального исхода. Так, N.C. Grisoni с соавторами проанализировали выживаемость пациентов с одномоментно полученными билатеральными переломами шеек бедренной кости. С 1993 по 2002 г. они наблюдали 8 пациентов, средний возраст которых составил 63 года. Выживаемость пациентов возрастной группы до 65 лет составила 75%, среди лиц старше 65 лет — 50% [33].

Перед нами стояла задача сделать выбор либо в пользу двухэтапного последовательного оперативного лечения, разделив по времени операции на правом и левом суставах, либо выполнить одномоментную артропластику обоих суставов. Безусловно, последовательное (этапное) оперативное лечение позволило бы снизить операционную травмирующую нагрузку на пациента, учитывая возраст и сопутствующую патологию. Но при этом после первой операции мобильность пациентки восстановлена не будет, учитывая двустороннее поражение. Более того, периоперационная кровопотеря, возможно, потребует более длительной подготовки пациента ко второй операции. Будет сохраняться болевой синдром из-за нестабилизированного второго перелома, что может усугубить имеющиеся когнитивные нарушения и повысить риск делирия. При этом риск возникновения гиподинамических осложнений (тромбоза глубоких вен нижних конечностей, тромбоэмболии легочной артерии, пневмонии) остается высоким. Поэтому выполнение последовательной двусторонней артропластики одной операционной бригадой за одну операционную сессию и анестезию стало очевидным выбором.

При анализе данных литературы мы нашли подтверждение правильности выбора подобной тактики. Корейский исследователь J.H. Park с соавторами описали случай успешного лечения 83-летней пациентки, получившей одномоментный перелом шеек обеих бедренных костей, но при этом с одной стороны перелом шейки по классификации Garden был 1-го типа, а с другой — 4-го. Соответственно, с одной стороны был выполнен остеосинтез перелома, с другой — эндопротезирование биполярным эндопротезом. При наблюдении спустя 3 мес. констатированы консолидация перелома шейки бедренной кости на стороне остеосинтеза и нормальное положение компонентов эндопротеза на противоположной стороне [34]. Авторы, к сожалению, не уточняют сроки мобилизации пациентки после операции, а также способ анестезии и уровень кровопотери. Хотя в данном случае прогнозируемый уровень кровопотери должен быть ниже по сравнению с одновременным эндопротезированием обоих суставов, учитывая, что одна операция имела малоинвазивный характер.

Интересный клинический случай представила группа авторов во главе с Y. Takagi. Они наблюдали 90-летнего пациента с билатеральной травмой проксимального отдела бедренной кости: справа — вертельный перелом, слева — перелом шейки бедренной кости. Особенность заключалась в том, что пациент страдал хронической обструктивной болезнью легких и в связи с обострением проходил лечение в терапевтическом отделении, а также страдал деменцией с наблюдением у психиатра. Находясь в отделении, он пожаловался на боли в тазобедренных суставах и после выполнения рентгенографии был переведен в ортопедическое отделение. На следующий день ему одномоментно выполнили остеосинтез перелома правого бедра и эндопротезирование биполярным эндопротезом левого тазобедренного сустава. Операционная сессия длилась около 2 ч. при незначительной кровопотере, как и в предыдущем случае. К сожалению, активность его была значимо ограничена, к моменту выписки самостоятельно он мог только пересаживаться в инвалидное кресло [35].

Авторский коллектив во главе с D.R.W. MacDonald представил клиническое наблюдение с описани-

ем лечения 89-летнего пациента, получившего травму в результате падения с высоты собственного роста. У него были диагностированы двусторонние переломы шеек обеих бедренных костей. По результатам обследования серьезных отклонений не выявили, отмечено лишь снижение скорости клубочковой фильтрации (ХБП 2-й стадии). На следующий день была выполнена одномоментная артропластика обоих тазобедренных суставов, имплантированы моноблочные монополярные эндопротезы. Общее время операционной сессии составило чуть больше 2 ч., кровопотеря небольшая. Активизация пациента произошла на следующий день, выписан на 7-й день после операции. На этом сроке пациент мог сам передвигаться со средствами дополнительной опоры. В заключении авторы отметили, что двусторонний одномоментный перелом шеек бедренных костей является нехарактерной травмой при отсутствии высокоэнергетического воздействия или метаболического заболевания костей. Они также обращают внимание на то, что, если пропустить перелом шейки бедренной кости с контралатеральной стороны, это может привести к длительному болевому синдрому и дополнительному оперативному воздействию. Их основная рекомендация, с учетом редкости данного вида травмы, — внимательно собирать анамнез и проводить клинический осмотр [36].

A. Sood с соавторами описали случай лечения активного пациента 84 лет, который получил травму, упав на лестнице. Обследование выявило билатеральные переломы шеек обеих бедренных костей. В течение суток пациента обследовали, каких-то серьезных отклонений в лабораторных анализах выявлено не было. Одномоментно было выполнено эндопротезирование обоих тазобедренных суставов, имплантированы моноблочные монополярные эндопротезы с цементируемой бедренной частью. Особенностью случая является то, что оперирующий хирург не менял положение пациента с целью уменьшения времени операции. В результате лечения пациент смог самостоятельно передвигаться со 2-х сут. [37].

N.P. McGoldrick с соавторами описывают клинический случай успешного лечения пациента 87 лет, недавно перенесшего острый инфаркт миокарда, страдающего глаукомой и доброкачественной гиперплазией предстательной железы, который получил низкоэнергетический перелом шеек обеих бедренных костей типа 4 по классификации Garden. Операция была выполнена на следующий день — одномоментная артропластика обоих тазобедренных суставов биполярными эндопротезами бесцементной фиксации под общим наркозом. Пациент был активизирован на следующий день после операции. Авторы подчеркивают уникальность билатеральных переломов проксимального отдела бедренной кости и, в частности, шейки бедра, и рекомендуют метод одномоментной артропластики обоих тазобедренных суставов с бесцементной фиксацией имплантата, что уменьшит степень реакции на костный цемент у пациента, имеющего в анамнезе кардиальную патологию [38].

На основании приведенных примеров, а также собственного опыта можем заключить, что выбор тактики одномоментной операции является единственно правильным решением, который позволяет, несмотря на риски, выполнить эти операции в рекомендуемые 48 ч. для оперативного лечения ППОБК с однократным анестезиологическим пособием. Подобный подход обеспечивает также возможность проведения ранних реабилитационных мероприятий и активизации пациента в течение ближайших суток после операции с ходьбой без ограничения нагрузки на оперированные конечности.

ЗАКЛЮЧЕНИЕ

Случаи одномоментных переломов проксимального отдела бедренной кости встречаются крайне редко, поэтому представляют собой определенный вызов для практикующего травматолога. При правильно поставленном диагнозе следует проанализировать результаты обследования пациента, оценить степень компенсации его сопутствующей патологии, что в конечном итоге определит тактику дальнейшего лечения. Безусловно, в пользу выбора одноэтапного хирургического лечения указывает то, что две операции выполняются в одну операционную сессию и за одну анестезию, обеспечивается возможность ранней активизации пациента. В таких случаях очень важно тесное взаимодействие между травматологом, анестезиологом, терапевтом, гериатром и реабилитологом. В представленном случае нам удалось добиться удовлетворительного результата лечения пациентки старческого возраста.

ДОПОЛНИТЕЛЬНАЯ ИНФОРМАЦИЯ

Заявленный вклад авторов

Все авторы сделали эквивалентный вклад в подготовку публикации.

Все авторы прочли и одобрили финальную версию рукописи статьи. Все авторы согласны нести ответственность за все аспекты работы, чтобы обеспечить надле-

DISCLAIMERS

Author contribution

All authors made equal contributions to the study and the publication.

All authors have read and approved the final version of the manuscript of the article. All authors agree to bear responsibility for all aspects of the study to ensure proper

жащее рассмотрение и решение всех возможных вопросов, связанных с корректностью и надежностью любой части работы.

Источник финансирования. Авторы заявляют об отсутствии внешнего финансирования при проведении исследования.

Возможный конфликт интересов. Авторы декларируют отсутствие явных и потенциальных конфликтов интересов, связанных с публикацией настоящей статьи.

Этическая экспертиза. Не применима.

Информированное согласие на публикацию. Авторы получили письменное согласие пациентки на публикацию медицинских данных и изображений.

consideration and resolution of all possible issues related to the correctness and reliability of any part of the work.

Funding source. This study was not supported by any external sources of funding.

Disclosure competing interests. The authors declare that they have no competing interests.

Ethics approval. Not applicable.

Consent for publication. Written consent was obtained from the patient for publication of relevant medical information and all of accompanying images within the manuscript.

ЛИТЕРАТУРА [REFERENCES]

1. Хань Х.Ч., Ахтямов И.Ф., Ардашев С.А. Сравнительная эффективность вариантов хирургического лечения перелома проксимального отдела бедра. *Вестник медицинского института «РЕАВИЗ»: реабилитация, врач и здоровье.* 2022;59(5):21-27. doi: 10.20340/vmi-rvz.2022.5.CLIN.1.
   Khan' Kh.Ch., Akhtyamov I.F., Ardashev S.A. Comparison of two surgical treatments for proximal femur fracture in elderly obese patients. *Bulletin of the Medical Institute "REAVIZ". Rehabilitation, Doctor and Health.* 2022;12(5):21-27. (In Russian). doi: 10.20340/vmi-rvz.2022.5.CLIN.1.
2. Белова К.Ю., Евстигнеева Л.П., Лесняк О.М., Гладкова Е.Н., Белов М.В. Организация службы профилактики повторных переломов. Рекомендации экспертной группы. *Профилактическая медицина.* 2024;27(8):26-31. doi: 10.17116/profmed20242708126.
   Belova K.Y., Evstigneeva L.P., Lesnyak O.M., Gladkova E.N., Belov M.V. Organization of a Secondary Fracture Prevention System. Expert group recommendations. *Russian Journal of Preventive Medicine.* 2024;27(8):26-31. (In Russian). doi: 10.17116/profmed20242708126.
3. Лесняк О.М., Баранова И.А., Белова К.Ю., Гладкова Е.Н., Евстигнеева Л.П., Ершова О.Б. и др. Остеопороз в Российской Федерации: эпидемиология, медико-социальные и экономические аспекты проблемы (обзор литературы). *Травматология и ортопедия России.* 2018;24(1):155-168. doi: 10.21823/2311-2905-2018-24-1-155-168.
   Lesnyak O.M., Baranova I.A., Belova K.Y., Gladkova E.N., Evstigneeva L.P., Ershova O.B. et al. Osteoporosis in Russian Federation: epidemiology, sociomedical and economical aspects (review). *Traumatology and Orthopedics of Russia.* 2018;24(1):155-168. (In Russian). doi: 10.21823/2311-2905-2018-24-1-155-168.
4. Кабанов М.Ю., Семенцов К.В., Поликарпов А.В., Беседин И.И. Использование NPWT при эндопротезировании тазобедренного сустава при переломах шейки бедренной кости у пациентов пожилого и старческого возраста. *Вестник Национального медико-хирургического центра им. Н.И. Пирогова.* 2021;16(4):124-128. doi: 10.25881/20728255_2021_16_4_124.
   Kabanov M.Yu., Semencov K.V., Polikarpov A.V., Besedin I.I. Using NPWT in hip joint arthroplasty associated with femur neck fractures in elderly patients. *Bulletin of Pirogov National Medical Surgical Center.* 2021;16(4):124-128. (In Russian). doi: 10.25881/20728255_2021_16_4_124.
5. Самарин М.А., Аси Х.З.А., Кривова А.В., Захаров В.П., Марасанов Н.С., Шаров А.Н. и др. Динамика частоты переломов проксимального отдела бедра у жителей Твери старше 50 лет за 15-летний период (2004-2019 гг.). *Верхневолжский медицинский журнал.* 2024;23(1):41-46.
   Samarin M.A, Asi X.Z.A., Krivova A.V., Zakharov V.P., Marasanov N.S., Sharov A.N. et al. Dynamics of the frequency of the proximal hip fractures in Tver residents over 50 years old over a 15-year period (2004-2019). *Upper Volga Medical Journal.* 2024;23(1):41-46. (In Russian).
6. Powell H.D. Stimultaneous bilateral fractures of the neck of the femur. *J Bone Joint Surg Br.* 1960;42-B:236-252. doi: 10.1302/0301-620X.42B2.236.
7. Chadha M., Balain B., Maini L., Dhal A. Spontaneous bilateral displaced femoral neck fractures in nutritional osteomalacia case report. *Acta Orthop Scand.* 2001;72(1):94. doi: 10.1080/000164701753606770.
8. Zhu Y., Hu J., Han W., Lu J., Zeng Y. Simultaneous bilateral femoral neck fractures in a dialysis-dependent patient: case report and literature review. *BMC Musculoskelet Disord.* 2020;21(1):242. doi: 10.1186/s12891-020-03281-7.
9. Gaulke R. Spontaneous bilateral fractures of the femoral neck. *Z Orthop Ihre Grenzgeb.* 2002;140(3):297-303. doi: 10.1055/s-2002-32478.
10. Moo I.H., Lee Y.H., Lim K.K., Mehta K.V. Bilateral femoral neck stress fractures in military recruits with unilateral hip pain. *J R Army Med Corps.* 2016;162(5):387-390. doi: 10.1136/jramc-2014-000401.
11. Gurdezi S., Trehan R.K., Rickman M. Bilateral undisplaced insufficiency neck of femur fractures associated with short-term steroid use: a case report. *J Med Case Rep.* 2008;2:79. doi: 10.1186/1752-1947-2-79.
12. Zuckerman J.D., Shin S.S., Polatsch D.B., Schweitzer M. Concurrent bilateral femoral neck stress fractures and osteonecrosis of the hip. A case report. *J Bone Joint Surg Am.* 2006;88(4):857-860. doi: 10.2106/JBJS.E.00596.
13. Austin J.C., Chrissos M. Displaced bilateral femoral neck fractures in a woman with a history of oral steroid use. *Orthopedics.* 2005;28(8):795-797. doi: 10.3928/0147-7447-20050801-19.
14. Garden R.S. Low-angle fixation in fractures of the femoral neck. *J Bone Joint Surg Br.* 1961;43-B(4):647-663. doi: 10.1302/0301-620X.43B4.647.
15. Ткачева О.Н., Рунихина Н.К., Остапенко В.С., Шарашкина Н.В., Мхитарян Э.А., Онучина Ю.С. и др. Валидация опросника для скрининга синдрома старческой астении в амбулаторной практике. *Успехи геронтологии.* 2017;30(2):236-242.

Tkacheva O.N., Runikhina N.K., Ostapenko V.S., Sharashkina N.V., Mkhitaryan E.A., Onuchina U.S. et al. Validation of the questionnaire for screening frailty. *Advances in Gerontology.* 2017;30(2):236-242. (In Russian).
16. Cruz-Jentoft A.J., Bahat G., Bauer J., Boirie Y., Bruyère O., Cederholm T. et al. Writing Group for the European Working Group on Sarcopenia in Older People 2 (EWGSOP2), and the Extended Group for EWGSOP2. Sarcopenia: revised European consensus on definition and diagnosis. *Age Ageing.* 2019;48(1):16-31. doi: 10.1093/ageing/afy169.
17. Lesnyak O., Ershova O., Belova K., Gladkova E., Sinitsina O., Ganert O. et al. Epidemiology of fracture in the Russian Federation and the development of a FRAX model. *Arch Osteoporos.* 2012;7:67-73. doi: 10.1007/s11657-012-0082-3.
18. Mahoney F.I., Barthel D.W. Functional evaluation: the Barthel index. *Md State Med J.* 1965;14:61-65.
19. Lawton M.P., Brody E.M. Assessment of older people: self-maintaining and instrumental activities of daily living. *Gerontologist*. 1969;9(3):179-186.
20. Kaiser M.J., Bauer J.M., Ramsch C., Uter W., Guigoz Y., Cederholm T. et al. Validation of the Mini Nutritional Assessment short-form (MNA-SF): a practical tool for identification of nutritional status. *J Nutr Health Aging.* 2009;13(9):782-788. doi: 10.1007/s12603-009-0214-7.
21. Williamson A., Hoggart B. Pain: a review of three commonly used pain rating scales. *J Clin Nurs.* 2005;14(7): 798-804. doi: 10.1111/j.1365-2702.2005.01121.x.
22. Yesavage J.A., Brink T.L., Rose T.L., Lum O., Huang V., Adey M. et al. Development and validation of a geriatric depression screening scale: a preliminary report. *J Psychiatr Res.* 1982-1983;17(1):37-49. doi: 10.1016/0022-3956(82)90033-4.
23. Morse J.M., Morse R.M., Tylko S.J. Development of a Scale to Identify the Fall-Prone Patient. *Canadian Journal on Aging.* 1989;8(4):366-377. doi: 10.1017/S0714980800008576.
24. Bastien C.H., Vallières A., Morin C.M. Validation of the Insomnia Severity Index as an outcome measure for insomnia research. *Sleep Med.* 2001;2(4):297-307. doi: 10.1016/s1389-9457(00)00065-4.
25. Borson S., Scanlan J.M., Chen. P., Ganguli M. The Mini-Cog as a screen for dementia: validation in a population-based sample. *J Am Geriatr Soc.* 2003;51(10):1451-1454. doi: 10.1046/j.1532-5415.2003.51465.x.
26. Healy W.L., Kirven F.M., Iorio R., Patch D.A., Pfeifer B.A. Implant standardization for total hip arthroplasty. An implant selection and a cost reduction program. *J Arthroplasty.* 1995;10(2):177-183. doi: 10.1016/s0883-5403(05)80124-x.
27. Ключевский В.В. Хирургия повреждений. Руководство для фельдшеров, хирургов и травматологов районных больниц. Рыбинск; 2004. 784 с.
Klyuchevsky V.V. Surgery of injuries. Manual for paramedics, surgeons and traumatologists of district hospitals. Rybinsk; 2004. 784 p. (In Russian).
28. Остеопороз: клинические рекомендации. 2021. Режим доступа: https://base.garant.ru/400773129/.
Osteoporosis. Clinical guidelines. 2021. (In Russian). Available from: https://base.garant.ru/400773129/.
29. Ткачева О.Н., Котовская Ю.В., Мильто А.С., Рунихина Н.К., Фролова Е.В., Наумов А.В. и др. Падения у пациентов пожилого и старческого возраста. Клинические рекомендации. *Российский журнал гериатрической медицины.* 2021;(2):153-185. doi: 10.37586/2686-8636-2-2021-148-174.
Tkacheva O.N., Kotovskaya Yu.V., Mil'to A.S., Runihina N.K., Frolova E.V., Naumov A.V. et al. Falls in older and senile patients. Clinical giudelines. *Russian Journal of Geriatric Medicine*. 2021;(2):153-185. (In Russian). doi: 10.37586/2686-8636-2-2021-148-174.
30. Robin G.C. Simultaneous bilateral fractures of the neck of the femur. *J Am Geriatr Soc.* 1963;11:195-198. doi: 10.1111/j.1532-5415.1963.tb00048.x.
31. The care of patients with fragility fracture (Blue Book). Published by the British Orthopaedic Association. 2007. Available from: https://www.bgs.org.uk/resources/care-of-patients-with-fragility-fracture-blue-book.
32. Дубров В.Э., Шелупаев А.А., Арутюнов Г.П., Белов М.В., Богопольская А.С., Божкова С.А. и др. Переломы проксимального отдела бедренной кости. Клиника, диагностика и лечение (Клинические рекомендации, в сокращении). *Вестник травматологии и ортопедии им. Н.Н. Приорова.* 2021;28(4):49-89. doi: 10.17816/vto100763.
Dubrov V.E., Shelupaev A.A., Arutyunov G.P., Belov M.V., Bogopolskaya A.S., Bozhkova S.A. et al. Fractures of the proximal femur. Clinical features, diagnosis and treatment (Clinical guidelines, abridged version). *N.N. Priorov Journal of Traumatology and Orthopedics.* 2021;28(4):49-89. (In Russian). doi: 10.17816/vto100763.
33. Grisoni N., Foulk D., Sprott D., Laughlin R.T. Simultaneous bilateral hip fractures in a level I trauma center. *J Trauma.* 2008;65(1):132-135. doi: 10.1097/TA.0b013e318060d29a.
34. Park J.H., Jeong H.J., Shin H.K., Kim E., Ko T.S., Choi Y.M. Simultaneous Bilateral Fracture of Femoral Neck in Korea: A Case Report. *Hip Pelvis.* 2015;27(1):53-56. doi: 10.5371/hp.2015.27.1.53.
35. Takagi Y., Yamada H., Ebara H., Hayashi H., Inatani H., Toyooka K. et al. Bilateral simultaneous asymmetric hip fracture without major trauma in an elderly patient: a case report. *J Med Case Rep.* 2022;16(1):278. doi: 10.1186/s13256-022-03494-5.
36. MacDonald D.R.W., Haddon A.E.F., Barker S.L. Simultaneous bilateral hip fractures following a simple fall in an elderly patient: A case report. *J Clin Orthop Trauma.* 2019;10(5):972-974. doi: 10.1016/j.jcot.2018.11.013.
37. Sood A., Rao C., Holloway I. Bilateral femoral neck fractures in an adult male following minimal trauma after a simple mechanical fall: a case report. *Cases J.* 2009;2(1):92. doi: 10.1186/1757-1626-2-92.
38. McGoldrick N.P., Dodds M.K., Green C., Synnott K. Management of simultaneous bilateral neck of femur fractures in an elderly patient. *Geriatr Orthop Surg Rehabil.* 2013;4(3):71-73. doi: 10.1177/2151458513511626.

Сведения об авторах

✉ *Рассамахин Сергей Владимирович*
150003, г. Ярославль, Загородный сад, д. 11
https://orcid.org/0000-0003-0154-7465
e-mail: rassamahin@mail.ru

Белов Михаил Викторович — канд. мед. наук, доцент
https://orcid.org/0000-0001-7955-3625
e-mail: micbelov@yandex.ru

Белова Ксения Юрьевна — д-р мед. наук, доцент
https://orcid.org/0000-0002-7856-1567
e-mail: ksbelova@mail.ru

Горджеладзе Хатиа Геннадиевна
https://orcid.org/0000-0003-2392-6554
e-mail: gorjeladze.khatia.job@yandex.ru

Веденеев Юрий Михайлович
https://orcid.org/0009-0003-6740-4675
e-mail: yvedeneev@yandex.ru

Authors' information

✉ *Sergey V. Rassamakhin*
Address: 11, Zagorodny Sad, Yaroslavl, 150003, Russia
https://orcid.org/0000-0003-0154-7465
e-mail: rassamahin@mail.ru

Mikhail V. Belov — Cand. Sci. (Med.), Associate Professor
https://orcid.org/0000-0001-7955-3625
e-mail: micbelov@yandex.ru

Ksenia Yu. Belova — Dr. Sci. (Med.)
https://orcid.org/0000-0002-7856-1567
e-mail: ksbelova@mail.ru

Khatia G. Gordzheladze
https://orcid.org/0000-0003-2392-6554
e-mail: gorjeladze.khatia.job@yandex.ru

Yuriy M. Vedeneev
https://orcid.org/0009-0003-6740-4675
e-mail: yvedeneev@yandex. ru

Клинический случай
УДК 616.718.71-089.844
https://doi.org/10.17816/2311-2905-17577

CC BY

Индивидуальное эндопротезирование таранных костей обеих стоп: клинический случай

В.В. Скребцов [1], В.Г. Процко [1,2], А.В. Скребцов [1], С.К. Тамоев [1], В.В. Кузнецов [1]

[1] *ГБУЗ «Городская клиническая больница им. С.С. Юдина ДЗМ», г. Москва, Россия*

[2] *ФГАОУ ВО «Российский университет дружбы народов им. Патриса Лумумбы», г. Москва, Россия*

Реферат

Актуальность. Аваскулярный некроз таранной кости встречается преимущественно среди населения трудоспособного возраста. В случае двусторонней локализации патологического процесса выбор тактики лечения пациентов является актуальным и дискутабельным вопросом на сегодняшний день.

Цель — представить краткосрочный результат оперативного лечения пациентки с двусторонним аваскулярным некрозом таранных костей методом эндопротезирования индивидуальными керамическими имплантатами.

Описание случая. Пациентка 32 лет обратилась с жалобами на боль в области обоих голеностопных суставов, резко усиливающуюся во время ходьбы. Тестирование по шкалам до лечения: ВАШ — 9 баллов, AOFAS AH — 25 баллов, FFI — 139 баллов. Был установлен диагноз: аваскулярный некроз таранных костей обеих стоп, двусторонний крузартроз 3-й ст. На основании компьютерной томографии было выполнено моделирование индивидуальных эндопротезов таранных костей обеих стоп. Гемиэндопротез выполнен из циркониевой оксидной керамики, стабилизированной иттрием. С интервалом в 4 мес. выполнены оперативные вмешательства на обеих стопах: индивидуальное эндопротезирование таранной кости, пластика латерального связочного комплекса по Broström–Gould на правой стопе и индивидуальное эндопротезирование таранной кости на левой стопе. На контрольном осмотре через 12 мес. после операции на правой стопе и 8 мес. после операций на левой стопе пациентка ходит с полной опорой на обе нижние конечности. Объем движений в правом и левом голеностопном суставах полный, незначительно болезненный в крайних точках. Тестирование по шкалам: ВАШ —1 балл, AOFAS AH — 82 балла, FFI — 28 баллов. Осевые взаимоотношения правого и левого голеностопного сустава правильные, признаков нестабильности нет. На контрольных рентгенограммах осевые соотношения в голеностопных суставах правильные, суставная щель равномерная, костных деструкций не определяется.

Заключение. Анализ полученных краткосрочных результатов оперативного лечения у пациентки с аваскулярным некрозом таранных костей обеих стоп показал, что индивидуальное эндопротезирование таранных костей при данной патологии является перспективным направлением, позволяющим сохранить функцию голеностопных суставов и опороспособность нижних конечностей. Результаты динамической педобарографии в послеоперационном периоде позволяют сделать вывод о значительном улучшении биомеханики шага.

Ключевые слова: аваскулярный некроз таранной кости, педобарография, индивидуальное эндопротезирование, керамический имплантат.

Для цитирования: Скребцов В.В., Процко В.Г., Скребцов А.В., Тамоев С.К., Кузнецов В.В. Индивидуальное эндопротезирование таранных костей обеих стоп: клинический случай. *Травматология и ортопедия России*. 2025;31(1):116-124. https://doi.org/10.17816/2311-2905-17577.

Скребцов Александр Владимирович; e-mail: Skrebtsovalex@mail.ru

Рукопись получена: 01.07.2024. Рукопись одобрена: 19.12.2024. Статья опубликована онлайн: 28.01.2025.

© Скребцов В.В., Процко В.Г., Скребцов А.В., Тамоев С.К., Кузнецов В.В., 2025

Case report
https://doi.org/10.17816/2311-2905-17577

CC BY

Patient-Specific Bilateral Talus Replacement: A Case Report

Vladimir V. Skrebtsov [1], Victor G. Protsko [1,2], Alexander V. Skrebtsov [1], Sargon K. Tamoev [1], Vasilii V. Kuznetsov [1]

[1] *Yudin City Clinical Hospital, Moscow, Russia*

[2] *Peoples' Friendship University of Russia named after Patrice Lumumba, Moscow, Russia*

Abstract

Background. Avascular necrosis of the talus predominantly affects individuals of working age. In case of bilateral pathology, determining the optimal treatment strategy remains a relevant and debatable issue.

The aim of the paper was to present the short-term outcomes of the surgical treatment of a patient with bilateral avascular necrosis of the talus using patient-specific ceramic implants.

Case description. A 32-year-old female patient presented with the complaints of bilateral ankle pain, which significantly worsened during walking. Preoperative evaluation showed the following scores: Visual Analog Scale (VAS) — 9 points, American Orthopedic Foot and Ankle Society Ankle-Hindfoot Scale (AOFAS AH) — 25 points, and Foot Function Index (FFI) — 139 points. The diagnosis was confirmed: avascular necrosis of the talus in both feet with bilateral grade 3 post-traumatic ankle osteoarthritis. Based on computed tomography, patient-specific talus prostheses were designed for both feet. The hemiprostheses were made of yttria-stabilized zirconia ceramic. Operations were performed with a 4-month interval: patient-specific talus replacement combined with Broström-Gould lateral ligament reconstruction on the right foot, and patient-specific talus replacement on the left foot. At follow-up 12 months after the surgery on the right foot and 8 months after the surgery on the left foot, the patient was able to walk with full weight-bearing on both lower limbs. Range of motion in both ankle joints was full, with minor pain at extreme points. Postoperative scores were as follows: VAS — 1 point, AOFAS AH — 82 points, and FFI — 28 points. The axial alignment of both ankle joints was normal, with no signs of instability. Control X-rays demonstrated the proper alignment of the ankle joints, an even joint gap, and no evidence of bone destruction.

Conclusion. The analysis of the short-term outcomes in the patient with bilateral avascular necrosis of the talus suggested that the patient-specific talus replacement was a promising treatment option. It preserved ankle joint function and lower limb weight-bearing capacity. Postoperative dynamic pedobarography revealed significant improvement in gait biomechanics.

Keywords: talus avascular necrosis, pedobarography, patient-specific replacement, ceramic implant.

Cite as: Skrebtsov V.V., Protsko V.G., Skrebtsov A.V., Tamoev S.K., Kuznetsov V.V. Patient-Specific Bilateral Talus Replacement: A Case Report. *Traumatology and Orthopedics of Russia*. 2025;31(1):116-124. (In Russian). https://doi.org/10.17816/2311-2905-17577.

Vladimir V. Skrebtsov; e-mail: Skrebtsovalex@mail.ru

Submitted: 01.07.2024. Accepted: 19.12.2024. Published online: 28.01.2025.

© Skrebtsov V.V., Protsko V.G., Skrebtsov A.V., Tamoev S.K., Kuznetsov V.V., 2025

ВВЕДЕНИЕ

Особенности анатомии таранной кости и окружающих мягких тканей делают ее кровоснабжение уязвимым при травмах [1, 2]. Как следствие, травматические повреждения таранной кости являются наиболее распространенной причиной развития аваскулярного некроза, который часто приводит к инвалидизации пациента. Это одна из наиболее распространенных локализаций аваскулярного некроза в опорно-двигательном аппарате в целом [3].

Большинство пациентов с данной патологией трудоспособного возраста. Поэтому желаемый исход в лечении — не только избавление пациента от хронической боли, но и максимальное обеспечение функции стопы, что, в том числе, характеризуется сохранением движений в голеностопном суставе [3].

Тактика лечения аваскулярного некроза зависит от распространенности процесса и морфологических проявлений данного состояния. При отсутствии деформации и дефектов блока таранной кости на начальных этапах применяют консервативные методы лечения, в частности длительную разгрузку пораженной конечности, физиотерапию [4, 5]. В случае локального остеохондрального дефекта используют различные варианты остеохондральных пластик [6, 7]. При тотальном поражении блока таранной кости выполняют артродез голеностопного сустава, панартродез или астрагалэктомию с последующим большеберцово-пяточным артродезом. Указанные выше методики лечения имеют ряд недостатков: высокий риск несращения, длительный период адаптации, ограничение движений, перегрузка смежных отделов стопы и дефекты походки [4, 8].

Одним из наиболее перспективных направлений лечения аваскулярного некроза таранной кости является индивидуальное эндопротезирование таранной кости [9, 10]. Этот метод стал применяться в 1997 г., и в настоящее время имеются публикации, в которых описаны положительные результаты лечения на долгосрочных сроках наблюдения [11, 12].

Цель — представить краткосрочный результат оперативного лечения пациентки с двусторонним аваскулярным некрозом таранных костей методом эндопротезирования индивидуальными керамическими имплантатами.

ОПИСАНИЕ КЛИНИЧЕСКОГО СЛУЧАЯ

Пациентка 32 лет обратилась с жалобами на двустороннюю боль в области голеностопных суставов, резко усиливающуюся во время ходьбы. Отмечала появление болевого синдрома около 1 года назад, травмы в анамнезе отрицала. Консервативное лечение не принесло положительного результата, болевой синдром прогрессировал. Из сопутствующих заболеваний у пациентки диагностирован неспецифический язвенный колит, по поводу которого получала гормональную терапию. На момент обращения неспецифический язвенный колит находился в стадии ремиссии.

При осмотре выявлен умеренный отек мягких тканей в области голеностопных суставов обеих нижних конечностей.

При пальпации определяется выраженная болезненность в проекции суставной щели голеностопных, подтаранных и таранно-ладьевидных суставов с двух сторон. Движения в сагиттальной плоскости в голеностопных суставах ограничены и резко болезненны в крайних точках. Сосудистых и неврологических расстройств не выявлено. Показатели до операции по шкале ВАШ — 9 баллов, AOFAS AH — 25 баллов, FFI — 139 баллов.

По данным компьютерной томографии выявлены очаги аваскулярного некроза, деструкция и фрагментация таранных костей обеих стоп (рис. 1).

Рис. 1. МСКТ-сканы голеностопных суставов — отмечаются очаги деструкции и коллапс таранных костей обеих стоп: a — коронарный скан голеностопных суставов; b — сагиттальный скан правой стопы; c — сагиттальный скан левой стопы

Figure 1. MSCT scans of the ankle joints demonstrating the destruction foci and collapse of both talus bones: a — a coronal scan of both ankles; b — a sagittal scan of the right foot; c — a sagittal scan of the left foot

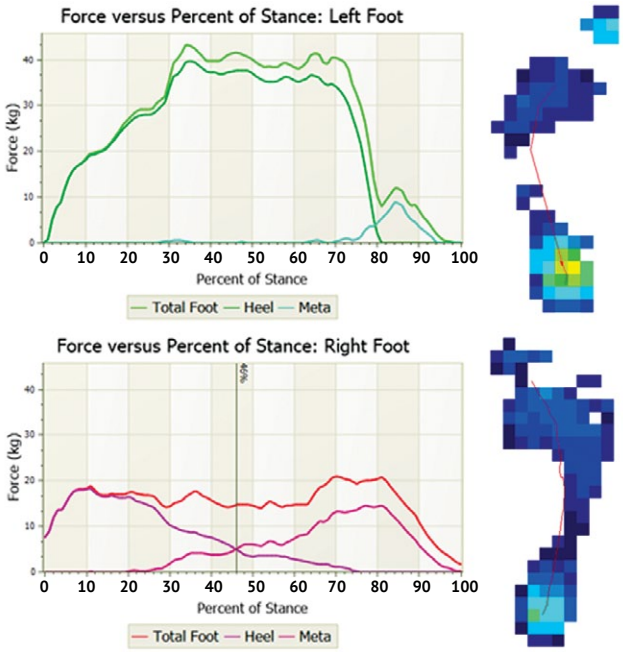

Рис. 2. Результаты динамической педобарографии на момент предоперационного планирования: определяется выраженная разница силы левой и правой стоп, увеличение времени контакта, силы и максимального давления в заднем отделе левой стопы

Figure 2. Dynamic pedobarography results at the time of preoperative planning: a pronounced difference in strength between the left and right feet is determined; an increase in contact time, force, and maximum pressure in the left hindfoot is observed

По этим данным педобарографии можно сделать вывод о выраженных изменениях биомеханики шага (рис. 2). Ввиду более интенсивного болевого синдрома справа отмечается значительное снижение величин максимального давления, силы в сравнении с контралатеральной конечностью, что свидетельствует об анталгическом характере походки.

Пациентке установлен диагноз: аваскулярный некроз таранных костей обеих стоп, двусторонний крузартроз 3-й ст.

Было принято решение об эндопротезировании таранных костей обеих стоп индивидуальными керамическими имплантатами. На основании компьютерной томографии выполнили моделирование эндопротезов обеих таранных костей (рис. 3).

По материалам КТ произвели построение stl-сетки поверхности костей. После редактирования stl-файлов и создания программ для обработки заготовок изготовили шаблоны имплантатов. В дальнейшем провели механическую обработку заготовок, их спекание и финишную полировку.

При моделировании учитывали взаимоотношения суставной поверхности большеберцовой кости и эндопротеза и осевые взаимоотношения заднего отдела стопы.

Эндопротезы выполнены из циркониевой оксидной керамики, стабилизированной иттрием, которая в настоящее время является одним из самых биосовместимых и биоинертных материалов.

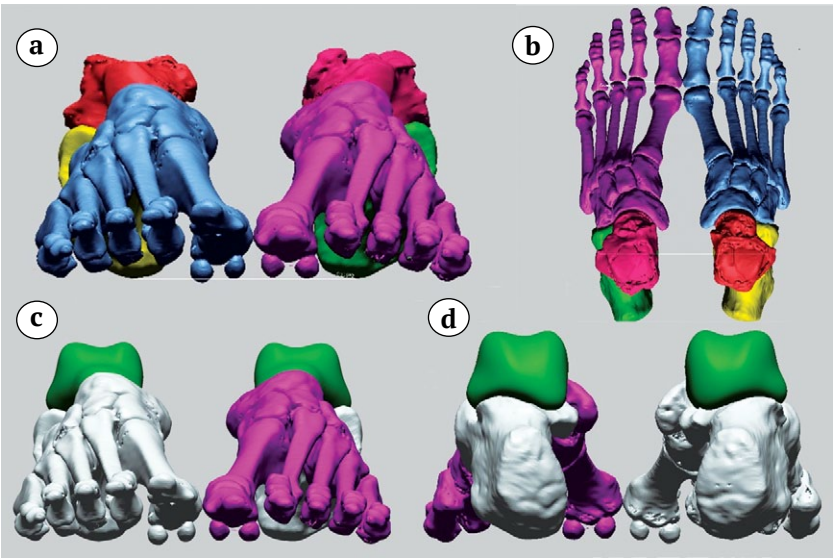

Рис. 3. Предоперационное 3D-моделирование таранных костей обеих стоп:
a, b — 3D-модели обеих стоп с деструкцией и коллапсом таранных костей;
c, d — 3D-модели обеих стоп с эндопротезами таранных костей

Figure 3. Preoperative 3D modeling of both talus bones:
a, b — 3D models of both feet with destruction and collapse of the talus bones;
c, d — 3D models of both feet with talus prostheses

После изготовления эндопротезов пациентке выполнили оперативное вмешательство на правой стопе. Через передний доступ произвели артротомию голеностопного и таранно-ладьевидного суставов. Выделили и удалили некротически измененную таранную кость, установили эндопротез. После установки эндопротеза была выявлена остаточная фронтальная нестабильность голеностопного сустава. Дополнительно выполнили пластику латерального связочного комплекса по Broström–Gould с использованием удерживателя разгибателей пальцев [13]. Иммобилизацию голеностопного сустава осуществляли задней гипсовой шиной в течение 4 нед. Проводили стандартную профилактику тромбоэмболических осложнений. После прекращения иммобилизации пациент выполнял разработку движений в голеностопном суставе. Опороспособность правой нижней конечности была восстановлена через 1 мес. после операции. Эндопротезирование таранной кости на левой стопе выполнили через 4 мес. после первого оперативного вмешательства. Интраоперационно у пациентки не было выявлено признаков нестабильности голеностопного сустава, поэтому пластику латерального связочного комплекса не проводили. Иммобилизация левого голеностопного сустава гипсовой шиной осуществлялась в течение 4 нед. Опороспособность была восстановлена в тот же срок, что и на контралатеральной стопе.

На контрольном осмотре через 12 мес. после операции на правой стопе и через 8 мес. после операции на левой стопе пациентка ходила с полной опорой на обе нижние конечности.

Пациентка полностью вернулась к привычному образу жизни, возобновила трудовую деятельность. При осмотре отмечается незначительный отек мягких тканей обеих стоп. Послеоперационные рубцы состоятельные без признаков воспаления. Амплитуда движений в правом и левом голеностопных суставах полная. Осевые соотношения правого и левого голеностопного сустава правильные, признаков нестабильности нет. Результаты тестирования по шкалам: ВАШ — 1 балл, AOFAS AH — 82 балла, FFI — 28 баллов.

На контрольных рентгенограммах осевые соотношения в голеностопных суставах правильные, суставные щели равномерные, костных деструкций не определяется (рис. 4). Величина угла наклона пяточной кости левой стопы — 23°, правой стопы — 22°. Величина угла Maery левой стопы — 13°, правой стопы — 18°.

Результаты динамической педобарографии в послеоперационном периоде отображают позитивные изменения биомеханики шага (табл. 1, рис. 5).

Увеличились максимальное давление, время контакта в переднем отделе обеих стоп и время пропульсии в сравнении с предоперационным периодом.

Рис. 4. Рентгенограммы обеих стоп и голеностопных суставов в послеоперационном периоде — суставные щели равномерные, костных деструкций не определяется:
a — правая и левая стопы в переднезадней проекции через 8 мес. после последней операции;
b — правая стопа в боковой проекции через 12 мес. после операции;
c — левая стопа в боковой проекции через 8 мес. после операции

Figure 4. X-rays of both feet and ankles in the postoperative period; the joint gaps are equal, bone destructions are not observed:
a — right and left feet in AP view in 8 months after the last operation;
b — right foot in lateral view in 12 months after operation;
c — left foot in lateral view in 8 months after operation

Таблица 1

Показатели динамической педобарографии обеих стоп до и после лечения

Показатель	Левая стопа			Правая стопа		
	до	после	разница	до	после	разница
Максимальное давление, кПа	275	301	9,5% (28 кПа)	163	282	73% (119 кПа)
задний отдел стопы	275	262	4,7% (13 кПа)	163	190	16,6% (27 кПа)
передний отдел стопы	128	301	135,2% (173 кПа)	261	282	8% (21 кПа)
Максимальная сила, кг	43,6	57,6	32,1% (14 кг)	26,7	44,7	67,4% (18 кг)
Время цикла шага, сек.	1,8	0,96	46,7% (0,84 сек.)	1,87	0,70	62,6% (1,17 сек.)
Фаза опоры, сек.	1,14	0,78	31,6% (0,36 сек.)	1,16	0,53	54,3 % (0,63 сек.)
% цикла шага	87%	81%	6%	61%	77%	16%
Фаза переноса, сек.	0,66	0,18	72,7% (0,48 сек.)	0,72	0,17	76,4% (0,55 сек.)
% цикла шага	13%	19%	6%	39%	24%	15%
Контакт заднего отдела стопы, сек.	0,94	0,52	44,7% (0,42 сек.)	0,64	0,36	43,8% (0,28 сек.)
% фазы опоры	81%	66%	15%	56%	66%	10%
Фаза реакции на нагрузку, сек.	0	0,04	0%	0,10	0,12	20% (0,02 сек.)
% фазы опоры	0%	5,13%	5,13%	8,6%	22,6%	14%
Фаза середины опоры, сек.	0,62	0,34	45,2% (0,28 сек.)	0,48	0,34	29,2% (0,14 сек.)
% фазы опоры	54,4%	43,6%	10,8%	41,4%	64,2%	22,8%
Пропульсивное время, сек.	0,22	0,26	18,2% (0,04 сек.)	0,51	0,18	64,7% (0,33 сек.)
% периода опоры	19%	33%	14%	44%	33%	11%
Длина шага, см	38,6	48,8	26,4% (10,2 см)	39,2	52,0	32,5% (12,8 см)

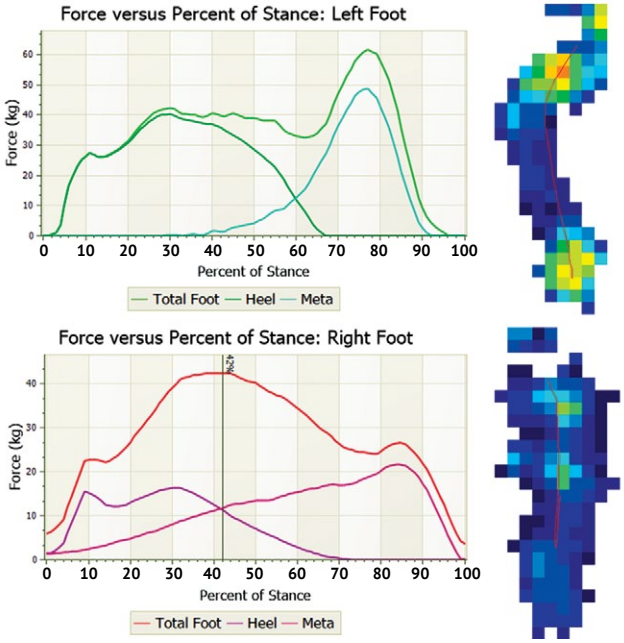

Рис. 5. Результаты динамической педобарографии на момент контрольного осмотра: отмечается увеличение силы, максимального давления и времени контакта в переднем отделе обеих стоп в сравнении с предоперационным периодом

Figure 5. Dynamic pedobarography results at the time of the follow-up examination: comparing to the preoperative period, an increase in force, maximum pressure and contact time in the forefoot of both feet is noted

ОБСУЖДЕНИЕ

Наиболее распространенным методом лечения тотального аваскулярного некроза таранной кости является большеберцово-таранно-пяточный или большеберцово-пяточный артродез [14]. Одним из главных недостатков большеберцово-пяточного артродеза является укорочение нижней конечности после выполненной астрагалэктомии [15]. Для предотвращения данной проблемы используют костные алло- или аутотрансплантаты [16]. Несмотря на хорошие остеоиндуктивные свойства аутотрансплантатов, спецификой их применения является ограниченный объем имплантата и риск болезни донорского места [17]. Аллотрансплантаты позволяют избежать осложнений на донорском участке, но имеют меньший потенциал для костной интеграции. Некоторые авторы применяют танталовые или титановые спейсеры в качестве альтернативы [18].

В ретроспективном исследовании C. Frey с соавторами сообщили о 41% несостоятельности костного анкилоза голеностопного сустава [19]. M.H. Perlman и D.B. Thordarson описали 28% случаев несращения артродеза голеностопного сустава у 67 пациентов, получивших лечение посттравматического остеоартрита голеностопного сустава [20].

Артродез голеностопного сустава и суставов заднего отдела стопы приводит к глубоким нарушениям биомеханики всей нижней конечности.

Определяются изменения максимального подошвенного давления, силы стопы, времени контакта и изменения в фазах шага. При этом существенно изменяется распределение нагрузки на неблокированные суставы стопы. Результаты исследования A. Suckel с соавторами продемонстрировали, что после артродеза голеностопного сустава происходит увеличение прилагаемой силы и пикового давления в медиальных отделах стопы, что биомеханически объясняет дегенерацию хряща в смежных суставах стопы в отдаленном периоде [21]. Также отмечается возможное увеличение максимального давления в переднем отделе стопы, которое может являться причиной стрессовых переломов плюсневых костей [22].

Применение артродезирования у нашей пациентки привело бы к грубой дисфункции заднего отдела стоп и голеностопных суставов, одномоментной ригидности обеих стоп. Мы предполагаем, что двустороннее поражение существенно затруднило бы реабилитацию и восстановление.

Эндопротезирование таранной кости — альтернатива артродезам, его применяют для функционального восстановления голеностопного сустава и стопы. Публикации, посвященные индивидуальному эндопротезированию таранной кости при ее аваскулярном некрозе, многочисленны и свидетельствуют о высокой эффективности метода, хорошей выживаемости эндопротеза таранной кости [23, 24]. T. Jennison с соавторами провели анализ 9 публикаций, посвященных эндопротезированию таранной кости, в которых были описаны результаты лечения 115 пациентов. Среднее время наблюдения составило от 12,8 до 152 мес. Результаты анализа подтвердили эффективность данного метода при лечении пациентов с тотальным аваскулярным некрозом таранной кости [10].

Для изготовления эндопротеза наиболее часто применяют металлические сплавы: кобальт-хром, нержавеющая сталь, титан с керамической поверхностью [25]. Однако пара трения металл-хрящ, по данным исследователей, является не самой долговечной и сопряжена с возникновением ряда осложнений за счет накопления продуктов износа металла и хряща в полости сустава [26]. Пара трения керамика-хрящ имеет лучшие трибологические свойства и является наиболее щадящей к хрящу. В настоящее время применяется аллюмоксидная или циркониевая оксидная керамика. По мнению A. Salehi с соавторами и J. Vanlommel с соавторами, среди различных видов керамики циркониевая стабилизированная керамика обладает в настоящее время наилучшими характеристиками [27, 28].

Руководствуясь этой информацией, учитывая возраст пациентки и вероятность проведения ревизионных оперативных вмешательств, мы применили именно керамические протезы, а не полированные титановые, в расчете на максимально долгий срок службы. Выбор таких материалов потенциально может уменьшить количество ревизионных операций.

Как правило, основой для моделирования эндопротеза таранной кости служат данные МСКТ, полученные при сканировании контралатеральной стопы. Далее полученная модель проецируется на поврежденную стопу. Эндопротезирование таранных костей при двустороннем аваскулярном некрозе сопряжено со значительными трудностями при моделировании индивидуального имплантата.

Для создания индивидуального протеза без контралатерального образца мы использовали данные МСКТ, которые ранее выполнялись пациенткой для этапной оценки состояния. Несмотря на трудоемкость моделирования и изготовления эндопротеза, данная методика позволяет достичь наилучшей адаптации эндопротеза под имеющиеся особенности анатомии пациента. Рентгенологическая картина, на которой мы видим визуальную конгруэнтность, и улучшение клинического состояния пациентки позволяет сказать, что избранный нами метод был эффективен.

Одними из главных задач эндопротезирования таранной кости являются сохранение движений в голеностопном суставе и суставах заднего отдела стопы и нормализация биомеханики шага.

T. Chen с соавторами при помощи метода конечных элементов построили математическую модель стопы после имплантации эндопротеза таранной кости и эндопротеза голеностопного сустава. Математические расчеты показали, что эндопротезирование таранной кости позволяет воспроизвести движения в суставах стопы, которые больше похожи на кинематику здоровой походки [29].

Представленные результаты динамической педобарографии пациентки свидетельствуют об улучшении биомеханики шага после индивидуального эндопротезирования таранных костей обеих стоп. При этом мы наблюдали различные показатели динамической педобарографии обеих стоп. Анализ рентгенограмм в послеоперационном периоде позволил отметить, что угол наклона таранной кости обеих стоп отличается. На правой стопе таранная кость расположена более вертикально, и мы наблюдали сравнительно большее распределение нагрузки на средний отдел стопы, что типично для плоско-вальгусной деформации. На левой стопе таранная кость имела более правильное анатомическое положение: нагрузка распределялась больше на передний и задний отделы стопы, что в большей степени соответствует нормальному распределению нагрузки. В то же время разница в распределении нагрузки не отразилась на клинической картине и не ощущалась пациентом.

При анализе литературы мы не отметили публикаций, которые бы описывали объективные биомеханические изменения стопы у пациентов после двустороннего эндопротезирования таранных костей. На наш взгляд, данные динамической педобарографии, представленные в данной публикации, могут вызвать интерес научного сообщества.

ЗАКЛЮЧЕНИЕ

Данное клиническое наблюдение показало успех двустороннего эндопротезирования таранных костей на ранних послеоперационных сроках. Требуется более масштабное исследование для оценки отдаленных результатов применения метода, а также сравнения этих результатов с результатами других подходов к лечению тотального аваскулярного некроза таранной кости.

ДОПОЛНИТЕЛЬНАЯ ИНФОРМАЦИЯ

Заявленный вклад авторов

Все авторы сделали эквивалентный вклад в подготовку публикации.

Все авторы прочли и одобрили финальную версию рукописи статьи. Все авторы согласны нести ответственность за все аспекты работы, чтобы обеспечить надлежащее рассмотрение и решение всех возможных вопросов, связанных с корректностью и надежностью любой части работы.

Источник финансирования. Авторы заявляют об отсутствии внешнего финансирования при проведении исследования.

Возможный конфликт интересов. Авторы декларируют отсутствие явных и потенциальных конфликтов интересов, связанных с публикацией настоящей статьи.

Этическая экспертиза. Не применима.

Информированное согласие на публикацию. Авторы получили письменное согласие пациента на публикацию медицинских данных и изображений.

DISCLAIMERS

Author contribution

All authors made equal contributions to the study and the publication.

All authors have read and approved the final version of the manuscript of the article. All authors agree to bear responsibility for all aspects of the study to ensure proper consideration and resolution of all possible issues related to the correctness and reliability of any part of the work.

Funding source. This study was not supported by any external sources of funding.

Disclosure competing interests. The authors declare that they have no competing interests.

Ethics approval. Not applicable.

Consent for publication. Written consent was obtained from the patient for publication of relevant medical information and all of accompanying images within the manuscript.

ЛИТЕРАТУРА [REFERENCES]

1. Parekh S.G., Kadakia R.J. Avascular Necrosis of the Talus. *J Am Acad Orthop Surg.* 2021;29(6):e267-e278. doi: 10.5435/JAAOS-D-20-00418.
2. Alley M.C., Vallier H.A., Tornetta P. 3rd; Orthopaedic Trauma Research Consortium. Identifying Risk Factors for Osteonecrosis After Talar Fracture. *J Orthop Trauma.* 2024;38(1):25-30. doi: 10.1097/BOT.0000000000002706.
3. Cottom J.M., Badell J.S., Wolf J.R. Management of Talar Avascular Necrosis with Total Talus. *Clin Podiatr Med Surg.* 2023;40(4):735-747. doi: 10.1016/j.cpm.2023.05.014.
4. Gross C.E., Haughom B., Chahal J., Holmes G.B. Treatments for Avascular Necrosis of the Talus: A Systematic Review. *Foot Ankle Spec.* 2014;7(5):387-397. doi: 10.1177/1938640014521831.
5. Kubisa M.J., Kubisa M.G., Pałka K., Sobczyk J., Bubieńczyk F., Łęgosz P. Avascular Necrosis of the Talus: Diagnosis, Treatment, and Modern Reconstructive Options. *Medicina (Lithuania).* 2024;60(10):1692. doi: 10.3390/medicina60101692.
6. Пашкова Е.А., Сорокин Е.П., Коновальчук Н.С., Фомичев В.А., Шулепов Д.А., Демьянов К.А. Ретроспективный анализ результатов оперативного лечения пациентов с остеохондральными повреждениями блока таранной кости. *Гений ортопедии.* 2022;28(5):643-651. doi: 10.18019/1028-4427-2022-28-5-643-651.
   Pashkova E.A., Sorokin E.P., Konovalchuk N.S., Fomichev V.A., Shulepov D.A., Demyanova K.A. Retrospective analysis of the results of surgical management of osteochondral lesions of the talar dome. *Genij Ortopedii.* 2022;28(5):643-651. (In Russian). doi: 10.18019/1028-4427-2022-28-5-643-651.
7. Корышков Н.А., Хапилин А.П., Ходжиев А.С., Воронкевич И.А., Огарёв Е.В., Симонов А.Б. и др. Мозаичная аутологичная остеохондропластика в лечении локального асептического некроза блока таранной кости. *Травматология и ортопедия России.* 2014; 20(4):90-98. doi: 10.21823/2311-2905-2014-0-4-90-98.
   Koryshkov N.A., Khapilin A.P., Khodzhiyev A.S., Voronkevich I.A., Ogarev E.V., Simonov A.B. et al. Treatment of local talus osteochondral defects using mosaic autogenous osteochondral plasty. *Traumatology and Orthopedics of Russia.* 2014;20(4):90-98. (In Russian). doi: 10.21823/2311-2905-2014-0-4-90-98.
8. Klos K., Drechsel T., Gras F., Beimel C., Tiemann A., Hofmann G.O. et al. The use of a retrograde fixed-angle intramedullary nail for tibiocalcaneal arthrodesis after severe loss of the talus. *Strategies Trauma Limb Reconstr.* 2009;4(2):95-102. doi: 10.1007/s11751-009-0067-y.
9. Mu M.D., Yang Q.D., Chen W., Tao X., Zhang C.K., Zhang X. et al. Three dimension printing talar prostheses for total replacement in talar necrosis and collapse. *Int Orthop.* 2021;45(9):2313-2321. doi: 10.1007/s00264-021-04992-9.

10. Jennison T., Dalgleish J., Sharpe I., Davies M., Goldberg A. Total Talus Replacements. *Foot Ankle Orthop.* 2023;8(1):24730114221151068. doi: 10.1177/24730114221151068.
11. Harnroongroj T., Harnroongroj T. The Talar Body Prosthesis: Results at Ten to Thirty-six Years of Follow-up. *J Bone Joint Surg Am.* 2014;96:1211-1218. doi: 10.2106/JBJS.M.00377.
12. Ouchi K., Oi N., Yabuki S., Konno S.I. Total Talar Replacement for Idiopathic Osteonecrosis of the Talus: Investigation of Clinical Outcomes, Pain, ADL, QOL. *Foot Ankle Orthop.* 2023;8(1):24730114231154211. doi: 10.1177/24730114231154211.
13. Gould N., Seligson D., Gassman J. Early and Late Repair of Lateral Ligament of the Ankle. *Foot Ankle.* 1980;1(2): 84-89. doi: 10.1177/107110078000100206.
14. Lachman J., Parekh S. Total Talus Replacement for Traumatic Bone Loss or Idiopathic Avascular Necrosis of the Talus. *Tech Foot Ankle Surg.* 2018;18(2):87-98. doi: 10.1097/BTF.0000000000000203.
15. Ettinger S., Stukenborg-Colsman C., Plaass C., Yao D., Claassen L., Berger S. et al. Tibiocalcaneal arthrodesis as a limb salvage procedure for complex hindfoot deformities. *Arch Orthop Trauma Surg.* 2016;136(4): 457-462. doi: 10.1007/s00402-016-2420-1.
16. Carpenter B., Thomas J., Brigido S.A., Cooper M.T. Tibio-Talar-Calcaneal Fusion in the Diabetic and Nondiabetic Patient: An Update on Surgical Techniques. *Foot Ankle Spec.* 2019;12(2):172-174. doi: 10.1177/1938640019846669.
17. Frigg A., Dougall H., Boyd S., Nigg B. Can porous tantalum be used to achieve ankle and subtalar arthrodesis?: A pilot study. *Clin Orthop Relat Res.* 2010;468(1):209-216. doi: 10.1007/s11999-009-0948-x.
18. Cohen M.M., Kazak M. Tibiocalcaneal Arthrodesis With a Porous Tantalum Spacer and Locked Intramedullary Nail for Post-Traumatic Global Avascular Necrosis of the Talus. *J Foot Ankle Surg.* 2015;54(6):1172-1177. doi: 10.1053/j.jfas.2015.01.009.
19. Frey C., Halikus N.M., Vu-Rose T., Ebramzadeh E. A Review of Ankle Arthrodesis: Predisposing Factors to Nonunion. *Foot Ankle Int.* 1994;15(11):581-584. doi: 10.1177/107110079401501102.
20. Perlman M.H., Thordarson D.B. Ankle Fusion in a High Risk Population: An Assessment of Nonunion Risk Factors. *Foot Ankle Int.* 1999;20(8):491-496. doi: 10.1177/107110079902000805.
21. Suckel A., Mueller O., Herberts T., Wulker N. Changes in Chopart joint load following tibiotalar arthrodesis: In vitro analysis of 8 cadaver specimen in a dynamic model. *BMC Musculoskelet Disord.* 2007;8:80. doi: 10.1186/1471-2474-8-80.
22. Wang Y., Li Z., Wong D.W.C., Zhang M. Effects of Ankle Arthrodesis on Biomechanical Performance of the Entire Foot. *PLoS One.* 2015;10(7):e0134340. doi: 10.1371/journal.pone.0134340.
23. Tonogai I., Hamada D., Yamasaki Y., Wada K., Takasago T., Tsutsui T. et al. Custom-Made Alumina Ceramic Total Talar Prosthesis for Idiopathic Aseptic Necrosis of the Talus: Report of Two Cases. *Case Rep Orthop.* 2017;2017:8290804. doi: 10.1155/2017/8290804.
24. Taniguchi A., Tanaka Y. An Alumina Ceramic Total Talar Prosthesis for Avascular Necrosis of the Talus. *Foot Ankle Clin.* 2019;24(1):163-171. doi: 10.1016/j.fcl.2018.10.004.
25. Johnson L.G., Anastasio A.T., Fletcher A.N., Hendren S., Adams S.B. Outcomes following total talus replacement: A systematic review. *Foot Ankle Surg.* 2022;28(8):1194-1201. doi: 10.1016/j.fas.2022.08.010.
26. Stojanović B., Bauer C., Stotter C., Klestil T., Nehrer S., Franek F. et al. Tribocorrosion of a CoCrMo alloy sliding against articular cartilage and the impact of metal ion release on chondrocytes. *Acta Biomater.* 2019;94: 597-609. doi: 10.1016/j.actbio.2019.06.015.
27. Salehi A., Tsai S., Pawar V., Sprague J., Hunter G., Varma S.K. et al. Wettability Analysis of Orthopaedic Materials Using Optical Contact Angle Methods. *Key Eng Mater.* 2006;309-311:1199-1202. Available from: https://doi.org/10.4028/www.scientific.net/kem.309-311.1199.
28. Vanlommel J., De Corte R., Luyckx J.P., Anderson M., Labey L., Bellemans J. Articulation of Native Cartilage Against Different Femoral Component Materials. Oxidized Zirconium Damages Cartilage Less Than Cobalt-Chrome. *J Arthroplasty.* 2017;32(1):256-262. doi: 10.1016/j.arth.2016.06.024.
29. Chen T.L.W., Wang Y., Peng Y., Zhang G., Hong T.T.H., Zhang M. Dynamic finite element analyses to compare the influences of customised total talar replacement and total ankle arthroplasty on foot biomechanics during gait. *J Orthop Translat.* 2023;38:32-43. doi: 10.1016/j.jot.2022.07.013.

Сведения об авторах

✉ *Скребцов Александр Владимирович*
Адрес: Россия, 115446, Москва, Коломенский проезд, д. 4
https://orcid.org/0000-0002-1418-3368
e-mail: Skrebtsovalex@mail.ru

Скребцов Владимир Владимирович — канд. мед. наук
https://orcid.org/0000-0003-0833-6628
e-mail: Skrebtsov@mail.ru

Процко Виктор Геннадьевич — д-р мед. наук
https://orcid.org/0000-0002-5077-2186
e-mail: 89035586679@mail.ru

Тамоев Саргон Константинович — канд. мед. наук
https://orcid.org/0000-0001-8748-0059
e-mail: Sargonik@mail.ru

Кузнецов Василий Викторович — канд. мед. наук
https://orcid.org/0000-0001-6287-8132
e-mail: vkuznecovniito@gmail.com

Authors' information

✉ *Alexander V. Skrebtsov*
Address: 4, Kolomenskiy passage, Moscow, 115446, Russia
https://orcid.org/0000-0002-1418-3368
e-mail: Skrebtsovalex@mail.ru

Vladimir V. Skrebtsov — Cand. Sci. (Med.)
https://orcid.org/0000-0003-0833-6628
e-mail: Skrebtsov@mail.ru

Viktor G. Protsko — Dr. Sci. (Med.)
https://orcid.org/0000-0002-5077-2186
e-mail: 89035586679@mail.ru

Sargon K. Tamoev — Cand. Sci. (Med.)
https://orcid.org/0000-0001-8748-0059
e-mail: Sargonik@mail.ru

Vasilii V. Kuznetsov — Cand. Sci. (Med.)
https://orcid.org/0000-0001-6287-8132
e-mail: vkuznecovniito@gmail.com

Original article
https://doi.org/10.17816/2311-2905-17605

Method of Tibiocalcaneal Arthrodesis for a Total Defect of the Talus in Patients with Charcot Neuroarthropathy

Stanislav A. Osnach [1], Victor G. Protsko [1,4], Vladimir N. Obolenskiy [2,3], Vladimir A. Vinogradov [4], Vasiliy V. Kuznetsov [1], Sargon K. Tamoev [1]

[1] *Yudin City Clinical Hospital, Moscow, Russia*

[2] *City Clinical Hospital No 13, Moscow, Russia*

[3] *Pirogov Russian National Research Medical University, Moscow, Russia*

[4] *Peoples' Friendship University of Russia named after Patrice Lumumba, Moscow, Russia*

Abstract

Background. At present, treatment of patients with Charcot neuroarthropathy remains an unsolved problem. The current state of the problem motivated us to develop a new original method of hindfoot reconstruction aimed to form a tibiocalcaneal bone block with maximum possible preservation of limb length in patients with Charcot neuroarthropathy.

The aim of the paper was to demonstrate a new one-stage tibiocalcaneal arthrodesis technique aimed at preserving maximum possible limb length.

Surgical technique description. At the preoperative stage, the angle adjacent to the Gissan angle and its bisector is measured on X-rays. After performing the Kocher ankle approach with subsequent lateral malleolus resection and osteonecrectomy, the distal metaepiphysis of the tibia is cut in an oblique-horizontal plane at the bisector angle, open posteriorly and equal to the preoperatively measured value. The resulting triangular bone fragment is rotated by 180° and adapted within the external fixator.

Conclusion. The proposed method for total talar destruction in patients with Charcot neuroarthropathy is convenient and simple for adapting incongruent calcaneal and tibial surfaces and allows reducing the lower limb shortening in tibiocalcaneal arthrodesis.

Keywords: Charcot neuroarthropathy, total defect of the talus, tibiocalcaneal arthrodesis, limb length preservation.

Cite as: Osnach S.A., Protsko V.G., Obolenskiy V.N., Vinogradov V.A., Kuznetsov V.V., Tamoev S.K. Method of Tibiocalcaneal Arthrodesis for a Total Defect of the Talus in Patients with Charcot Neuroarthropathy. *Traumatology and Orthopedics of Russia*. 2025;31(1):125-132. (In Russian). https://doi.org/10.17816/2311-2905-17605.

✉ *Vladimir A. Vinogradov*; e-mail: vovavin15@gmail.com

Submitted: 29.08.2024. Accepted: 16.12.2024. Published online: 27.01.2025.

© Osnach S.A., Protsko V.G., Obolenskiy V.N., Vinogradov V.A., Kuznetsov V.V., Tamoev S.K., 2025

Научная статья
УДК 616.718.71-007.248-089.881
https://doi.org/10.17816/2311-2905-17605

Способ пяточно-большеберцового артродеза при тотальном дефекте таранной кости у больных с нейроостеоартропатией Шарко

С.А. Оснач [1], В.Г. Процко [1,4], В.Н. Оболенский [2,3], В.А. Виноградов [4], В.В. Кузнецов [1], С.К. Тамоев [1]

[1] *ГБУЗ «Городская клиническая больница им. С.С. Юдина ДЗМ», г. Москва, Россия*

[2] *ГБУЗ «Городская клиническая больница №13 ДЗМ», г. Москва, Россия*

[3] *ФГАО ВО «Российский национальный исследовательский медицинский университет им. Н.И. Пирогова» Минздрава России, г. Москва, Россия*

[4] *ФГАОУ ВО «Российский университет дружбы народов им. Патриса Лумумбы», г. Москва, Россия*

Реферат

Введение. Лечение пациентов с нейроостеоартропатией Шарко остается в настоящее время нерешенной проблемой. Современное состояние проблемы мотивировало нас разработать новый оригинальный способ реконструкции заднего отдела стопы для формирования пяточно-большеберцового костного блока с максимально возможным сохранением длины конечности у пациентов с нейроостеоартропатией Шарко.

Цель работы — продемонстрировать новый метод одноэтапного пяточно-большеберцового артродеза с максимально возможным сохранением длины конечности.

Техника операции. На предоперационном этапе осуществляется измерение на рентгенограммах угла, смежного с углом Гиссана, и его биссектрисы. После осуществления доступа к голеностопному суставу по Кохеру с резекцией латеральной лодыжки и остеонекрэктомии производится опил дистального метаэпифиза большеберцовой кости в косо-горизонтальной плоскости под углом биссектрисы, открытым кзади и равным предоперационно измеряемому значению. Получившийся костный фрагмент треугольной формы разворачивается на 180°, и производится адаптация костных фрагментов в аппарате внешней фиксации.

Заключение. Предложенный нами метод оперативного вмешательства при тотальном разрушении таранной кости у пациентов с остеоартропатией Шарко удобен и прост для адаптации дисконгруэнтных друг к другу поверхностей пяточной и большеберцовой костей и позволяет уменьшить укорочение нижней конечности при пяточно-большеберцовом артродезе.

Ключевые слова: нейроостеоартропатия Шарко, тотальный дефект таранной кости, пяточно-большеберцовый артродез, сохранение длины конечности.

Для цитирования: Оснач С.А., Процко В.Г., Оболенский В.Н., Виноградов В.А., Кузнецов В.В., Тамоев С.К. Способ пяточно-большеберцового артродеза при тотальном дефекте таранной кости у больных с нейроостеоартропатией Шарко. *Травматология и ортопедия России*. 2025;31(1):125-132. https://doi.org/10.17816/2311-2905-17605.

Виноградов Владимир Алексеевич; e-mail: vovavin15@gmail.com

Рукопись получена: 29.08.2024. Рукопись одобрена: 16.12.2024. Статья опубликована онлайн: 27.01.2025.

© Оснач С.А., Процко В.Г., Оболенский В.Н., Виноградов В.А., Кузнецов В.В., Тамоев С.К., 2025

INTRODUCTION

Charcot neuroarthropathy (Charcot foot) is a condition characterized by damage to the bones, joints, and soft tissues of the foot and ankle. Although it can develop in case of various peripheral neuropathies, diabetic neuropathy is the most common cause. Several factors contribute to its pathogenesis, including diabetic sensorimotor neuropathy, autonomic neuropathy, trauma, and metabolic disorders of bone tissue. The interaction of these factors leads to local inflammation, which subsequently causes bone destruction, subluxations, dislocations, and limb deformities [1].

A literature review reveals that the management of patients with Charcot neuroarthropathy remains an unresolved issue. Despite numerous treatment approaches, none fully satisfy the authors and other specialists. Conservative treatment is essential but does not provide lasting orthopedic correction, nor does it eliminate the risks of secondary foot deformities or trophic soft tissue lesions [2, 3, 4]. The goal of surgical treatment in patients with complicated diabetic neuroarthropathy is the radical removal of bone destruction foci, correction of deformities and removal of osteophytes that contribute to trophic ulcer formation, and the subsequent functional recovery of the foot through optimal anatomical reconstruction, rational restoration of segment length and biomechanics [5, 6, 7]. Restoring weight-bearing capacity and preserving limb length remain clinically challenging. Existing Charcot foot reconstruction techniques have high complication and recurrence rates with controversial clinical outcomes [8, 9].

Tibiocalcaneal arthrodesis using an intramedullary locking nail is a relatively successful surgical approach [10, 11], with a bone union rate of up to 75% in diabetic patients [12]. Two-stage arthrodesis techniques with defect reconstruction using a free autograft offer significant advantages for correcting absolute segment shortening and improving graft integration but require a second surgical procedure and prolonged fixation [13]. Some cases report foot reconstruction with a heterotopic allograft from the femoral head followed by arthrodesis with locking nail [14, 15, 16]. The use of additive manufacturing technologies to replace talar bone defects in tibiocalcaneal arthrodesis with titanium implants, supplemented with autografts or allografts, has been described in the literature [9, 17]. The advantage of this technique is the ability to create custom-made implants based on CT scans, minimizing the need for calcaneal and tibial bone resection, reducing limb shortening, and decreasing the risk of auto- or allograft collapse during implant integration [18].

Unfortunately, reconstructive operations or ankle and subtalar arthrodesis with the complete preservation of limb length are not feasible. Talectomy with tibiocalcaneal arthrodesis using an external fixator is an effective reconstruction method for restoring weight-bearing capacity, especially in patients with concomitant osteopenia and vitamin D deficiency [19]. However, limb shortening in tibiocalcaneal arthrodesis occurs not only due to the talar bone removal but also because of the resection of the tibial and, predominantly, calcaneal bone ends to achieve surface congruence. According to R. Rochman et al., the average limb shortening after tibiocalcaneal arthrodesis was 4 cm (ranging from 2.5 to 5 cm) [8].

Current challenges in treating Charcot neuroarthropathy motivated us to develop a novel reconstruction technique for the hindfoot to form a tibiocalcaneal bone block while preserving maximal limb length in patients with Charcot neuroarthropathy.

The aim of the paper was to demonstrate a new one-stage tibiocalcaneal arthrodesis technique aimed at preserving maximum possible limb length.

SURGICAL TECHNIQUE

During preoperative planning, radiographic measurements include the angle adjacent to the Gissane angle, and its bisector. Intraoperatively, with the patient in the supine position, after antiseptic preparation and placement of a pneumatic tourniquet on the lower third of the thigh, the Kocher ankle approach is performed with subsequent lateral malleolus resection. The destruction site is assessed, followed by the removal of deformed and affected talar bone fragments, scar tissue, and pathological granulations, as well as synovectomy, and articular cartilage resection.

Next, an extrafocal osteosynthesis is performed using a compression-distraction external fixator consisting of two rings fixed

to the tibia and two half-rings fixed to the foot (one posteriorly and one anteriorly). Wires are placed in an oblique-frontal plane at the projection of the rings and half-rings and are fixed in the plane of the rings using wire tensioners. Half-rings are connected via threaded rods and one- or two-plane hinges. The distal metaepiphysis of the tibia is cut in an oblique-horizontal plane at the bisector angle, open posteriorly and equal to the preoperatively measured value. The resulting triangular bone fragment is rotated 180° and adapted to the surrounding bone structures within the external fixator. Fixation continues until stable tibiocalcaneal bone block is formed. The surgical stages are illustrated in Figure 1.

Using this method, 11 patients were treated at the Foot and Diabetic Foot Surgery Center of Yudin City Clinical Hospital between 2021 and 2023. Among them, 6 patients (54.5%) had type 2 diabetes, 4 patients (36.4%) had type 1 diabetes, and 1 patient (9.1%) had distal neuropathy without diabetes. The cohort included 9 women (82%) and 2 men (18%), with an average age of 53.4±3.8 years (range: 30-72). The follow-up period exceeded one year.

The average duration of external fixation was 6.4±0.2 months (5.5-7.0 months). There were no cases of infection, nonunion, or wire-associated osteomyelitis.

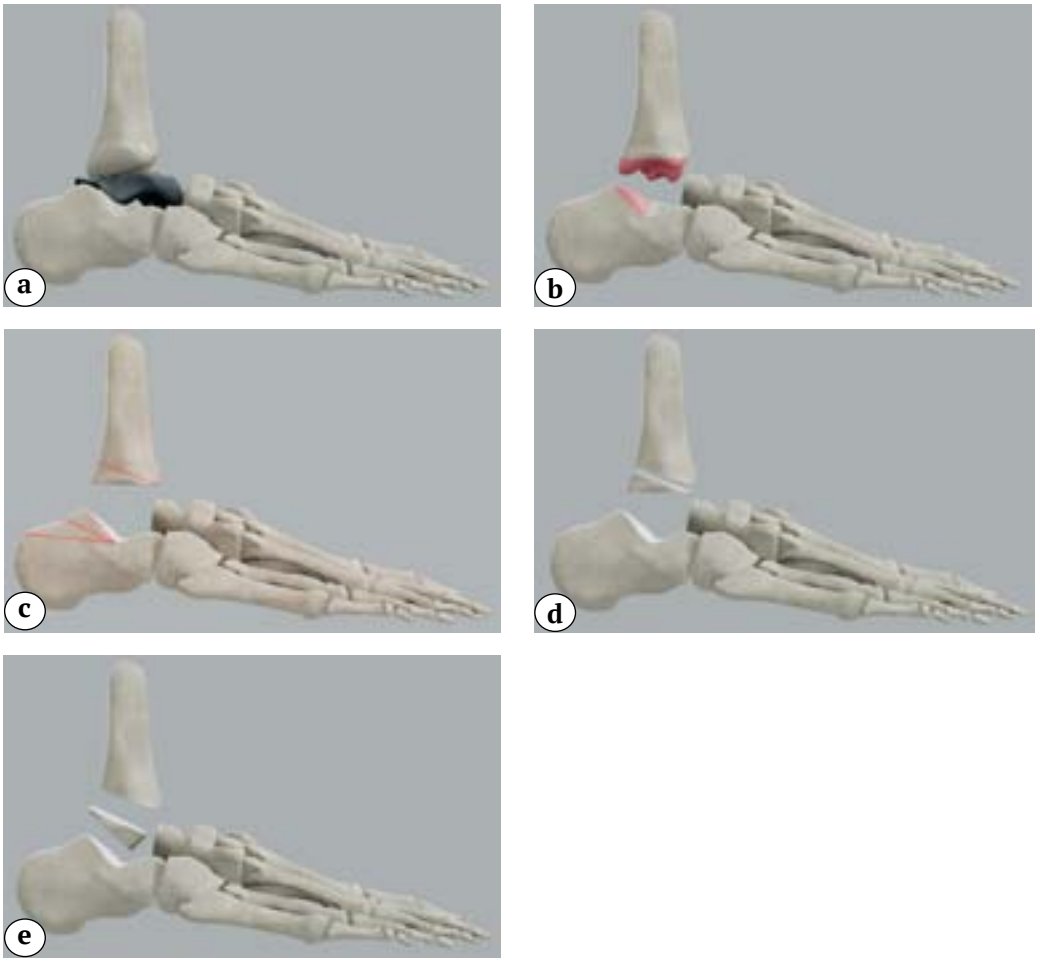

Figure 1. Schematic representation of the surgery stages:
a — destruction of the talus;
b — resection of the articular surfaces of both the distal tibial and calcaneal metaepiphysis;
c — markings performed;
d — sawing of the posterior edge of the tibia with the isolation of a wedge-shaped graft;
e — turning the graft by 180º for better adaptation of the fragments

We present the use of this technique in a clinical case of a 72-year-old female patient with distal neuropathy without diabetes. A year before seeking treatment, she noticed progressive left foot deformity, was observed on an outpatient basis. Conservative treatment and orthotic use for one year yielded no improvement (Figure 2).

The patient underwent the described resectional tibiocalcaneal arthrodesis at the Foot Surgery Center of Yudin Hospital, with subsequent external fixation for seven months (Figure 3). After Ex-Fix removal, rehabilitation involved gradual weight-bearing in an immobilizing ankle brace with an air chamber for 10 months, followed by a transition to custom-made orthopedic footwear with a rocker bottom sole. The treatment outcome at 1.5 years is shown in Figure 4.

Figure 2. Photograph and X-ray of the foot and ankle joint before inpatient treatment

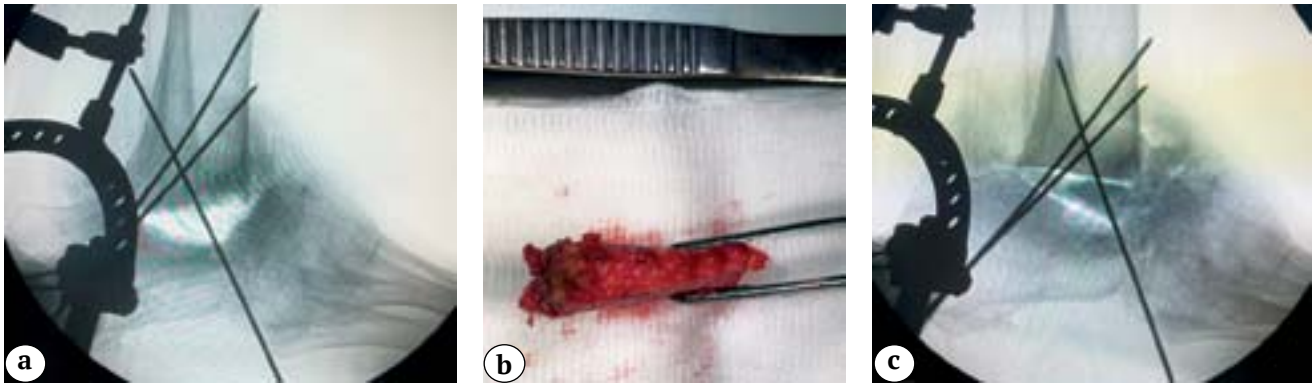

Figure 3. Stages of surgical intervention:
a — intraoperative X-ray — fragments adaptation;
b — photograph of the wedge-shaped bone graft;
c — X-ray after installation of the wedge-shaped autograft

Figure 4. X-ray and photograph of the patient's feet and ankle joints 1.5 years after dismantling the external fixation device

DISCUSSION

According to L.I. Sanders and R.G. Frykberg, Charcot neuroarthropathy affects the ankle and subtalar joints (Sanders types 4 and 5) in up to 10% of cases [20]. This region is particularly important due to the unique vascular supply of the talus, increased risk of avascular necrosis, and critical functional role in weight-bearing. Although talus involvement in Charcot neuroarthropathy is less common than that of Lisfranc and Chopart joints (27.60% and 30.35%, respectively), the pathologic process in the ankle joint is more severe [21]. Patients with distal neuropathy continue full weight-bearing on the compromised limb, which leads to pathologic fractures, particularly of the talus. In diabetic neuroarthropathy, dysregulation of the RANKL-RANK-OPG system contributes to osteoclast hyperactivity and subsequent bone resorption. Additionally, increased inflammatory cytokine levels exacerbate RANKL activation, reducing bone repair capacity and accelerating bone destruction [22, 23]. This results in total or subtotal talar defects, multiplanar deformities, and ankle instability [24], leading to non-weight-bearing and necessitating surgical intervention.

Despite numerous fixation techniques, single-stage reconstructions remain relevant for patients unwilling to undergo prolonged multi-stage procedures for limb length restoration.

Our technique for total talar destruction in Charcot neuroarthropathy is more convenient, facilitating better adaptation of incongruent calcaneal and tibial surfaces in tibiocalcaneal arthrodesis. This method is patented (RF Patent No 2782784, 02.11.22, “The method of tibiocalcaneal arthrodesis for Charcot neuroarthropathy”).

We consider this technique the method of choice for Sanders types 4 and 5 Charcot neuroarthropathy, allowing single-stage surgical correction while maximizing calcaneal bone preservation without additional bone grafting or extended duration of fixation.

Currently, when analyzing the outcomes of using external fixators to achieve stable arthrodesis, it is not possible to formulate an evidence-based standard protocol that reliably determines the duration of external fixation, functional weight-bearing regimens and terms, or the specifics of orthotic support.

The introduction of the hindfoot reconstruction technique in clinical practice to form a tibiocalcaneal bone block is one of the effective and technically simple options for restoring limb weight-bearing capacity in patients with Charcot neuroarthropathy.

CONCLUSION

The proposed method of tibiocalcaneal arthrodesis for severe hindfoot bone defects represents a simple and practical surgical solution. We hope our experience will be of interest to specialists in foot reconstruction, including those performing transosseous osteosynthesis. In our opinion, this approach has strong potential for clinical implementation as an alternative to existing techniques for treating Charcot neuroarthropathy.

DISCLAIMERS

Author contribution

All authors made equal contributions to the study and the publication.

All authors have read and approved the final version of the manuscript of the article. All authors agree to bear responsibility for all aspects of the study to ensure proper consideration and resolution of all possible issues related to the correctness and reliability of any part of the work.

Funding source. This study was not supported by any external sources of funding.

Disclosure competing interests. The authors declare that they have no competing interests.

Ethics approval. The study was performed on the basis of ethical principles of the World Medical Association’s Declaration of Helsinki (2013), “Good Clinical Practice in the Russian Federation” approved by the order of the Ministry of Health of the Russian Federation from 19.06.2003 No 266.

Consent for publication. Written consent was obtained from the patient for publication of relevant medical information and all of accompanying images within the manuscript.

REFERENCES

1. Rogers L.C., Frykberg R.G., Armstrong D.G., Boulton A.J., Edmonds M., Van G.H. et al. The Charcot foot in diabetes. *Diabetes Care.* 2011;34(9):2123-2129. doi: 10.2337/dc11-0844.
2. Gratwohl V., Jentzsch T., Schöni M., Kaiser D., Berli M.C., Böni T. et al. Long-term follow-up of conservative treatment of Charcot feet. *Arch Orthop Trauma Surg.* 2022;142(10):2553-2566. doi: 10.1007/s00402-021-03881-5.
3. Blume P.A., Sumpio B., Schmidt B., Donegan R. Charcot neuroarthropathy of the foot and ankle: diagnosis and management strategies. *Clin Podiatr Med Surg.* 2014;31(1):151-172. doi: 10.1016/j.cpm.2013.09.007.
4. Sticha R.S., Frascone S.T., Wertheimer S.J. Major arthrodeses in patients with neuropathic arthropathy. *J Foot Ankle Surg.* 1996;35(6):560-566. doi: 10.1016/s1067-2516(96)80130-x.
5. Zgonis T., Stapleton J.J., Jeffries L.C., Girard-Powell V.A., Foster L.J. Surgical treatment of Charcot neuropathy. *AORN J.* 2008;87(5):971-990. doi: 10.1016/j.aorn.2008.03.002.
6. Pinzur M.S. Surgical treatment of the Charcot foot. *Diabetes Metab Res Rev.* 2016;32 Suppl 1:287-291. doi: 10.1002/dmrr.2750.
7. Stuto A.C., Stapleton J.J. Surgical Considerations for the Acute and Chronic Charcot Neuroarthropathy of the Foot and Ankle. *Clin Podiatr Med Surg.* 2022;39(2):331-341. doi: 10.1016/j.cpm.2021.11.005.
8. Rochman R., Jackson Hutson J., Alade O. Tibiocalcaneal arthrodesis using the Ilizarov technique in the presence of bone loss and infection of the talus. *Foot Ankle Int.* 2008;29(10):1001-1008. doi: 10.3113/FAI.2008.1001.
9. Steele J.R., Kadakia R.J., Cunningham D.J., Dekker T.J., Kildow B.J., Adams S.B. Comparison of 3D Printed Spherical Implants versus Femoral Head Allografts for Tibiotalocalcaneal Arthrodesis. *J Foot Ankle Surg.* 2020;59(6):1167-1170. doi: 10.1053/j.jfas.2019.10.015.
10. Love B., Alexander B., Ray J., Halstrom J., Barranco H., Solar S. et al. Outcomes of Tibiocalcaneal Arthrodesis in High-Risk Patients: An Institutional Cohort of 18 Patients. *Indian J Orthop.* 2020;54(1):14-21. doi: 10.1007/s43465-020-00048-z.
11. Caravaggi C.M., Sganzaroli A.B., Galenda P., Balaudo M., Gherardi P., Simonetti D. et al. Long-term follow-up of tibiocalcaneal arthrodesis in diabetic patients with early chronic Charcot osteoarthropathy. *J Foot Ankle Surg.* 2012;51(4):408-411. doi: 10.1053/j.jfas.2012.04.007.
12. Vitiello R., Perna A., Peruzzi M., Pitocco D., Marco G. Clinical evaluation of tibiocalcaneal arthrodesis with retrograde intramedullary nail fixation in diabetic patients. *Acta Orthop Traumatol Turc.* 2020;54(3):255-261. doi: 10.5152/j.aott.2020.03.334.
13. Osnach S., Obolensky V., Protsko V., Borzunov D., Zagorodniy N., Tamoev S. Method of two-stage treatment of total and subtotal defects of the foot in Charcot neuroosteoarthropathy. *Genij Ortopedii.* 2022;28(4):523-531. (In Russian). doi: 10.18019/1028-4427-2022-28-4-523-531.
14. Berkowitz M.J., Clare M.P., Walling A.K., Sanders R. Salvage of failed total ankle arthroplasty with fusion using structural allograft and internal fixation. *Foot Ankle Int.* 2011;32(5):S493-502. doi: 10.3113/FAI.2011.0493.
15. Jeng C.L., Campbell J.T., Tang E.Y., Cerrato R.A., Myerson M.S. Tibiotalocalcaneal arthrodesis with bulk femoral head allograft for salvage of large defects in the ankle. *Foot Ankle Int.* 2013;34(9):1256-1266. doi: 10.1177/1071100713488765.
16. Clowers B.E., Myerson M.S. A novel surgical technique for the management of massive osseous defects in the hindfoot with bulk allograft. *Foot Ankle Clin.* 2011;16(1):181-189. doi: 10.1016/j.fcl.2010.12.005.
17. Ramhamadany E., Chadwick C., Davies M.B. Treatment of Severe Avascular Necrosis of the Talus Using a Novel Keystone-Shaped 3D-Printed Titanium Truss Implant. *Foot Ankle Orthop.* 2021;6(4):24730114211043516. doi: 10.1177/24730114211043516.
18. LaPorta G.A., Nasser E.M., Mulhern J.L. Tibiocalcaneal arthrodesis in the high-risk foot. *J Foot Ankle Surg.* 2014;53(6):774-786. doi: 10.1053/j.jfas.2014.06.027.
19. Yoho R.M., Frerichs J., Dodson N.B., Greenhagen R., Geletta S. A comparison of vitamin D levels in nondiabetic and diabetic patient populations. *J Am Podiatr Med Assoc.* 2009;99(1):35-41. doi: 10.7547/0980035.
20. Sanders L.I., Frykberg R.G. The Charcot foot. In: Levin and O'Neal's The Diabetic Foot. 7th edn. Philadelphia: Mosby Elsevier; 2007. 258 p.
21. Trepman E., Nihal A., Pinzur M.S. Current topics review: Charcot neuroarthropathy of the foot and ankle. *Foot Ankle Int.* 2005;26(1):46-63. doi: 10.1177/107110070502600109.
22. Ndip A., Williams A., Jude E.B., Serracino-Inglott F., Richardson S., Smyth J.V. et al. The RANKL/RANK/OPG signaling pathway mediates medial arterial calcification in diabetic Charcot neuroarthropathy. *Diabetes.* 2011;60(8): 2187-2196. doi: 10.2337/db10-1220.
23. Kaynak G., Birsel O., Güven M.F., Oğüt T. An overview of the Charcot foot pathophysiology. *Diabet Foot Ankle.* 2013;4. doi: 10.3402/dfa.v4i0.21117.
24. Wukich D.K., Raspovic K.M., Hobizal K.B., Sadoskas D. Surgical management of Charcot neuroarthropathy of the ankle and hindfoot in patients with diabetes. *Diabetes Metab Res Rev.* 2016;32 Suppl 1:292-296. doi: 10.1002/dmrr.2748.

Authors' information

✉ *Vladimir A. Vinogradov*
Address: 6, Miklukho-Maklaya st., Moscow, 117198, Russia
https://orcid.org/0000-0001-5228-5130
e-mail: vovavin15@gmail.com

Stanislav A. Osnach
https://orcid.org/0000-0003-4943-3440
e-mail: stas-osnach@yandex.ru

Victor G. Protsko — Dr. Sci. (Med.)
https://orcid.org/0000-0002-5077-2186
e-mail: 89035586679@mail.ru

Vladimir N. Obolenskiy — Cand. Sci. (Med.)
https://orcid.org/0000-0003-1276-5484
e-mail: gkb13@mail.ru

Vasiliy V. Kuznetsov — Cand. Sci. (Med.)
https://orcid.org/0000-0001-6287-8132
e-mail: vkuznecovniito@gmail.com

Sargon K. Tamoev — Cand. Sci. (Med.)
https://orcid.org/0000-0001-8748-0059
e-mail: sargonik@mail.ru

Обзорная статья
УДК 616.728.2-089.844-07
https://doi.org/10.17816/2311-2905-17552

CC BY

Возможности акустической артрометрии в эндопротезировании тазобедренного сустава: обзор литературы

Б.Р. Таштанов [1], М.А. Райфельд [2], В.Н. Васюков [2], В.В. Павлов [1], А.А. Корыткин [1]

[1] *ФГБУ «Новосибирский научно-исследовательский институт травматологии и ортопедии им. Я.Л. Цивьяна» Минздрава России, г. Новосибирск, Россия*

[2] *ФГБОУ ВО «Новосибирский государственный технический университет», г. Новосибирск, Россия*

Реферат

Актуальность. В последние годы возросло внимание исследователей к методу диагностики на основе акустической или вибрационной эмиссии (артрометрии), который позволяет выявить деструктивные процессы в парах трения компонентов эндопротеза и тем самым предвидеть их раннее расшатывание с принятием соответствующих превентивных мер.

Целью обзора является анализ степени разработанности методов акустической артрометрии и ее роли в выявлении ранних (дорентгенологических) признаков расшатывания компонентов эндопротеза и деструктивных процессов в них (нежелательных явлений) после эндопротезирования тазобедренного сустава.

Материал и методы. Поиск информации произведен в электронных релевантных базах данных eLIBRARY, PubMed, Google Scholar, Crossref. Поиск проведен на русском и английском языках по следующим ключевым словам: акустическая эмиссия, вибрационная артрография, вибрационная артрометрия, тазобедренный сустав, эндопротезирование, acoustic emission, vibration arthrography, vibration arthrometry, hip joint, arthroplasty. Глубина поиска — с 1990 г. по март 2024 г.

Результаты. Всего было отобрано 34 источника литературы. Ни одна из исследованных технологий не вошла в число общепринятых медицинских исследований, поскольку все имеют существенные ограничения, такие как: зависимость от плотности мягких тканей, окружающих эндопротез, нерешенный вопрос места расположения сенсоров. Также большинство из них не апробировано *in vivo*, что показало бы их реальный потенциал для последующей интеграции в медицинскую систему. Тем не менее большинство экспериментальных исследований продемонстрировали положительный результат в диагностике расшатываний, раскола цементной мантии и разрушения компонентов эндопротеза тазобедренного сустава.

Заключение. Выявлено преимущество акустической артрометрии как самостоятельного диагностического метода, подтверждающего расшатанность компонентов эндопротеза, разрушения цементной мантии и керамики на ранних стадиях до появления рентгенологических признаков происходящих процессов.

Ключевые слова: эндопротезирование тазобедренного сустава, асептическое расшатывание, акустическая артрометрия, акустическая эмиссия.

Для цитирования: Таштанов Б.Р., Райфельд М.А., Васюков В.Н., Павлов В.В., Корыткин А.А. Возможности акустической артрометрии в эндопротезировании тазобедренного сустава: обзор литературы. *Травматология и ортопедия России*. 2025;31(1):133-143. https://doi.org/10.17816/2311-2905-17552.

Таштанов Байкожо Рустамович; e-mail: b.tashtanov95@gmail.com

Рукопись получена: 16.05.2024. Рукопись одобрена: 19.08.2024. Статья опубликована онлайн: 13.01.2025.

© Таштанов Б.Р., Райфельд М.А., Васюков В.Н., Павлов В.В., Корыткин А.А., 2025

Review article
https://doi.org/10.17816/2311-2905-17552

CC BY

Feasibility of Vibration Arthrometry in Hip Arthroplasty: A Review

Baikozho R. Tashtanov [1], Mikhail A. Rajfeld [2], Vasily N. Vasyukov [2], Vitalii V. Pavlov [1], Andrey A. Korytkin [1]

[1] *Tsivyan Novosibirsk Research Institute of Traumatology and Orthopaedics, Novosibirsk, Russia*

[2] *Novosibirsk State Technical University, Novosibirsk, Russia*

Abstract

Background. In recent years, the attention of researchers to the diagnostic method based on acoustic or vibration emission (arthrometry) has increased. The method makes it possible to detect destructive changes in the bearing components of endoprosthesis, thereby predicting their early loosening and taking appropriate preventive measures.

The aim of the review is to analyse the degree of development of vibration arthrometry methods and its role in identifying early (pre-radiological) signs of loosening of endoprosthesis components and destructive changes in them (adverse events) after hip arthroplasty.

Methods. The information was searched in eLIBRARY, PubMed, Google Scholar, and Crossref electronic databases in Russian and English. The search was performed using the following keywords: acoustic emission, vibration arthrography, vibration arthrometry, hip joint, arthroplasty. The depth of the search: from 1990 to March 2024.

Results. A total of 34 literature sources were selected. None of the studied technologies was included in the number of generally accepted medical studies, since all have significant limitations, such as dependence on the density of soft tissues surrounding the endoprosthesis, the unresolved issue of the sensors location. Also, most of the technologies have not been tested *in vivo*, which would show their real potential for subsequent integration into the medical system. Nevertheless, most experimental studies have demonstrated a positive result in the diagnosis of loosening, destruction of the cement mantle and endoprosthesis components.

Conclusions. The advantage of vibration arthrometry as an independent diagnostic method is that it confirms loosening of endoprosthesis components, destruction of the cement mantle and ceramics at early stages before radiographic manifestations of ongoing processes.

Keywords: hip arthroplasty, aseptic loosening, vibration arthrometry, acoustic emission.

Cite as: Tashtanov B.R., Rajfeld M.A., Vasyukov V.N., Pavlov V.V., Korytkin A.A. Feasibility of Vibration Arthrometry in Hip Arthroplasty: A Review. *Traumatology and Orthopedics of Russia*. 2025;31(1):133-143. (In Russian). https://doi.org/10.17816/2311-2905-17552.

✉ *Baikozho R. Tashtanov*; e-mail: b.tashtanov95@gmail.com

Submitted: 16.05.2024. Accepted: 19.08.2024. Published online: 13.01.2025.

© Tashtanov B.R., Rajfeld M.A., Vasyukov V.N., Pavlov V.V., Korytkin A.A., 2025

ВВЕДЕНИЕ

Тотальное эндопротезирование в настоящее время является наиболее эффективным и предпочтительным методом лечения патологии тазобедренного сустава. По данным регистров, отмечается ежегодное увеличение количества как первичных, так и ревизионных операций эндопротезирования тазобедренных суставов. Если в первые годы после первичного эндопротезирования основной причиной ревизии является перипротезная инфекция или вывих (нестабильность сустава), то через 5 лет и более — асептическое расшатывание или несостоятельность имплантата (разрушение, раскол, износ полиэтилена) [1, 2]. При патологии протезированного сустава существует достаточный арсенал диагностических средств и отработан алгоритм постановки диагноза. Для оценки положения и целостности эндопротеза тазобедренного сустава, а также состояния окружающих тканей в послеоперационном и отдаленном периодах выделяют достаточное количество специфических признаков расшатывания компонентов эндопротеза, получаемых с помощью рентгенологических методов исследования [3, 4]. Они, как правило, отражают длительно протекающие процессы, поэтому до появления рентгенологических признаков можно попытаться определить развитие расшатывания с помощью акустической эмиссии. Акустическая артрометрия (АА) становится одним из приоритетных методов углубленной диагностики и способствует принятию своевременных превентивных мер для лечения расшатывания [5]. Вышесказанное подчеркивает необходимость разработки наиболее информативных технологий, обеспечивающих наблюдение за состоянием эндопротезов, особенно в зоне пары трения, испытывающей наибольшие нагрузки при эксплуатации [6, 7, 8].

В последние годы возрастает интерес медицинского сообщества к диагностическим методам, которые позволяют выявить развитие расшатывания компонентов эндопротеза на ранних стадиях, в том числе к акустической или вибрационной артрометрии. В основе метода лежит распознавание сигналов акустической эмиссии или вибрации, возникающих в виде волн напряжения при воздействии механических нагрузок на твердый материал (металл, керамика, полиэтилен), которые в эндопротезировании формируют основные пары трения [4, 6, 7, 8]. Традиционно сенсоры акустической эмиссии используются в машиностроении и строительстве, например, для анализа прочности конструкций. В то же время ряд исследователей пытаются адаптировать данный метод для диагностики состояния целостности и стабильности эндопротезов [4, 9, 10]. Метод АА, являясь неинвазивным, портативным и безопасным, при определенных условиях обладает большей информативностью, чем лучевые методы исследования. Акустическая артрометрия может быть использована для распознавания и отображения процессов разрушения (деструкции) материалов эндопротеза и/или выявления патологических процессов в системе «кость – имплантат», способствуя ранней диагностике расшатывания компонентов эндопротеза [4, 5, 11].

Актуальность раннего обнаружения разрушения материалов, составляющих пару трения, с последующим расшатыванием компонентов эндопротеза становится одним из приоритетных исследовательских направлений в ортопедии [5]. На современном этапе развития ортопедии диагностика вышеописанных нежелательных явлений осуществляется преимущественно лучевыми методами (рентгенография, компьютерная томография), доказавшими свою эффективность. Однако чувствительность метода и зависимость от погрешности укладок пациента, опыта рентгенолога, а также лучевая нагрузка, себестоимость и ограниченная информативность подталкивают к поиску новых диагностических методов для контроля качества медицинской помощи [3, 4]. Увеличение числа эндопротезирований ведет к необходимости тщательного наблюдения за пациентами для более раннего обнаружения и превентивного устранения нежелательных явлений. Превентивные мероприятия могут быть ограничены на уровне консервативных ревизий до периода возникновения рисков потери большого объема костной ткани и применения ревизионных конструкций, что приводит к большим экономическим затратам [6, 9, 12]. Это побуждает к поиску новых методов диагностики для выявления ранних признаков деструкции материалов эндопротеза или расшатывания его компонентов, одним из которых является АА. Данный метод диагностики рассматривается как непрерывное, но ограниченное во времени средство мониторинга по аналогии с суточным «холтеровским» мониторированием. Метод АА используется при различных патологиях коленного сустава для оценки его состояния в норме и в ранние и поздние периоды после эндопротезирования, что объясняется хорошей доступностью этого сустава для исследования и отсутствием большого количества жировой и мышечной тканей [11, 13]. Кроме того, в литературе описано использование АА при изучении биомеханики переломов [14] и патологии тазобедренного сустава [9].

Цель обзора — анализ степени разработанности методов акустической артрометрии и ее роли в выявлении ранних (дорентгенологических) признаков расшатывания компонентов эндопротеза и деструктивных процессов в них (нежелательных явлений) после эндопротезирования тазобедренного сустава.

МАТЕРИАЛ И МЕТОДЫ

Поиск информации по теме произведен в электронных базах данных eLIBRARY, PubMed, Google Scholar, Crossref на русском и английском языках по следующим ключевым словам: акустическая эмиссия, вибрационная артрография, вибрационная артрометрия, тазобедренный сустав, эндопротезирование, acoustic emission, vibration arthrography, vibration arthrometry, hip joint, arthroplasty. Глубина поиска — с 1990 г. по март 2024 г.

Критерии включения: литература на русском и английском языках, оригинальные экспериментальные или клинические исследования в ортопедии, технологии, имеющие возможность мониторинга асептического расшатывания, несостоятельности компонентов и износа пары трения.

Принципы работы акустической артрометрии

В результате силового воздействия на материал (полиэтилен, керамика, металл) эндопротеза образуется волна напряжения, распространяющаяся во внешнюю среду через окружающие его структуры (жировая, мышечная и костная ткани).

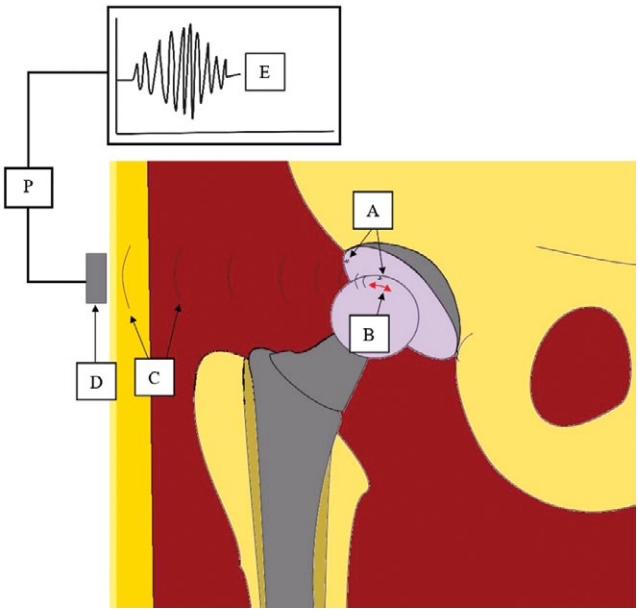

Рис. 1. Схематическое изображение принципа работы акустической артрометрии: в результате деградации материала ацетабулярного компонента (полиэтилен, керамика) (A) и силового воздействия (нагрузка во время ходьбы) на головку бедренного компонента эндопротеза (B), возникают акустические волны напряжения (C), распространяющиеся до акустико-эмиссионного сенсора (D). Затем в сенсоре акустическая волна преобразуется в электрические сигналы и передается в устройство (P), в котором записывается, хранится и при передаче на любой носитель отображается в виде графиков (E)

Figure 1. A schematic diagram demonstrating the principle of vibration arthrometry (VA): as a result of acetabular component material degradation (polyethylene, ceramics) (A) and force applied (load during walking) to the head of femoral component (B), acoustic stress voltage waves (C) arise, propagating to the acoustic emission sensor (D). Then, in the sensor, the acoustic wave is converted into electrical signals and transmitted to device (P), in which it is recorded, stored and, when transmitted to any medium (electronic, etc.), displayed as graphs (E)

Возникающие колебания, сопровождающие структурную перестройку или локальные разрушения материала, регистрируются сенсором акустической эмиссии и затем преобразуются в электрические сигналы, которые могут быть отображены в виде графиков зависимости амплитуды колебания от времени. Полученные данные несут информацию о степени деформации и разрушения материала эндопротеза и их местоположении [4, 9]. Источниками акустической эмиссии могут служить трещины материалов, формирующийся износ области пластической деформации полиэтилена вкладыша под давлением головки бедренного компонента, а также участки лизиса костной ткани рядом с компонентами эндопротеза [6] (рис. 1). Непосредственно регистрируемыми параметрами АА являются: время нарастания сигнала — интервал R (Rise Time) между первым превышением порога огибающей сигнала и ее максимумом; длительность сигнала — интервал D (Duration), или интервал между первым и последним пересечениями порога огибающей сигнала, измеряемым в секундах; амплитуда сигнала — P (Peak Amplitude), характеризующая величину дефекта (рис. 2). Кроме того, интерес с точки зрения выявления типа нарушения (износ, раскол, расшатывание) представляет такой параметр, как энергия сигнала, отображающаяся импульсом сигнала — C (Counts) — в максимальной величине, а также количество импульсов — C (Counts) — в регистрируемом сигнале [4, 6, 9].

С учетом вышеописанных основ метода АА существуют возможности для диагностики при некоторых нежелательных явлениях, проявляющихся в ходе эксплуатации эндопротеза тазобедренного сустава.

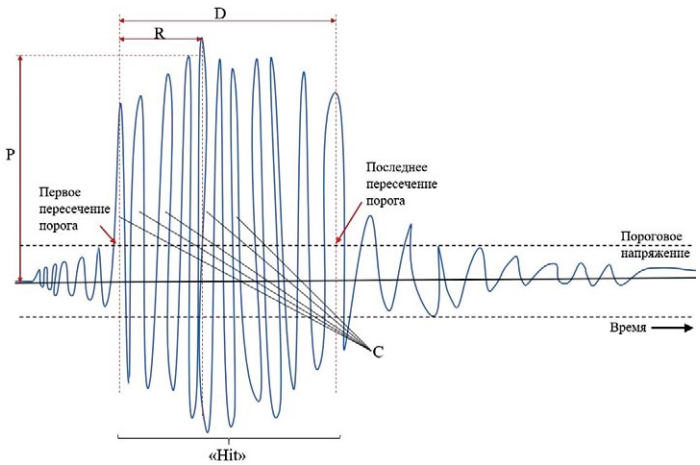

Рис. 2. Схематическое изображение преобразованного сигнала акустической эмиссии:
R (Rise Time) — интервал между первым превышением порога огибающей сигнала и ее максимумом;
D (Duration) — длительность или интервал между первым и последним пересечениями порога огибающей сигнала; P (Peak Amplitude) — амплитуда характеризующая величину дефекта; C (Counts) — количество импульсов в регистрируемом сигнале; Hit — группа импульсов акустической эмиссии, превышающих заданные пороговые значения

Figure 2. A schematic diagram of the converted acoustic emission signal:
R (Rise time) — interval between the first exceeding of the envelope threshold and its maximum;
D (Duration) — duration or interval between the first and the last crossings of the envelope threshold;
P (Peak amplitude) — amplitude characterizing the defect size; C (Counts) — number of impulses in the registered signal;
Hit — group of acoustic emission impulses exceeding the specified threshold values

Возможности акустической артрометрии при оценке шумов в твердых парах трения эндопротезов и их структурной целостности

G.W. Rodgers с соавторами провели клинические исследования методом АА у пациентов с керамическими парами трения, госпитализированных по поводу слышимого ими шума (звука) в области протезированного сустава, а также экспериментальное исследование методом АА извлеченных во время ревизии компонентов эндопротеза на симуляторе [15, 16]. В результате сравнения полученных данных сигналы, записанные при клиническом исследовании (до извлечения компонентов), были идентичны сигналам, записанным при экспериментальном исследовании на симуляторе, и генерировались эти сигналы дефектными участками керамических пар трения. Позже A.J. FitzPatrick провел аналогичное исследование и получил схожий результат, отметив характерные частоты шумов в диапазоне 1000–4000 Гц [17].

L. Roffe с соавторами провели исследование шумов с применением метода АА у 82 пациентов, имеющих эндопротез тазобедренного сустава с керамической парой трения, и итоговое среднее значение полученных ими частот составило 0,8 кГц (800 Гц) [18]. Все авторы отметили высокий потенциал АА в диагностике нежелательных шумов, возникающих в керамических парах трения эндопротезов тазобедренного сустава.

Y. Yamada с соавторами использовали метод АА для оценки максимального нагрузочного потенциала и проводимости энергии у компонентов керамических пар трения [19]. Ими было заявлено, что увеличение энергии акустической эмиссии в виде пика на графике (аудиограмме) соответствовало моменту раскола керамики. Результаты, приведенные S. Wakayama с соавторами, подтверждают выводы предыдущих авторов, в дополнение они отмечали дальнейшее распространение линии раскола керамики, момент возникновения которого соответствовал пиковому значению акустической эмиссии, что можно было проследить по графическим признакам на аудиограмме [20].

A. Khan-Edmundson с соавторами также оценивали возможности АА мониторинга при клиническом обследовании 45 пациентов с керамической парой трения. Они отметили положительный эффект реализации данного метода диагностики. Авторы наблюдали шум в полосе 20 кГц, а значимые данные, по их мнению, не превышали диапазон 10 кГц [21].

D. Glaser с соавторами провели клиническое обследование 24 пациентов с эндопротезами тазобедренного сустава, имеющими керамическую пару трения. Они оценивали шумы методом АА, сопоставляя полученные данные с движениями в протезированном суставе под контролем видеофлюороскопа. Авторы отметили отличия в частоте

и амплитуде разных типов шумов (скрип, хруст, стук) и возможность их дифференциальной диагностики методом АА [22]. Позже та же группа авторов выполнила исследование с участием 5 пациентов с разными парами трения эндопротезов тазобедренного сустава. Ими были сопоставлены результаты, полученные методом АА, с результатами видеофлюороскопических записей эндопротеза тазобедренного сустава в движении. В итоге полученные методом АА сигналы в каждой паре трения отличались друг от друга. Также было отмечено, что сигналы генерировались в момент микросепарации поверхностей пары трения и обратного их удара при соприкосновении, что совпадало с моментом окончания цикла шага [23].

F.J. Kummer с соавторами, проведя анализ 98 пар трения эндопротезов тазобедренного сустава, напротив, не обнаружили существенного различия в колебаниях акустической эмиссии расшатанных и стабильных состояний компонентов эндопротеза [24]. C. Rowland с соавторами, проведя анализ записей пары трения металл-металл, полученных методом АА на испытательном стенде в количестве 3 миллионов циклов, обнаружили характерные для износа сигналы, что свидетельствовало о наличии у методики АА большого потенциала для ранней диагностики износа пары трения [25].

C. Lee с соавторами на экспериментальном стенде с имитацией внутрисуставной среды в трех фазах (ходьба, приседание и сон) продемонстрировали, что сигналы («хиты») акустической эмиссии коррелировали со структурной деградацией и износом головок (сплавы Ti6Al4V и CoCrMo) эндопротеза [6]. Авторы исследовали поверхности головок эндопротезов после 3 миллионов имитационных циклов ходьбы методами рентген-спектрометрии и микроскопии. Ими было показано, что при увеличении количества структурных деградаций на поверхности головок одновременно увеличивались и всплески сигналов («хитов»). Это послужило основанием применения метода АА другими исследователями для раннего выявления структурных деградаций поверхности головок. Поэтому было предложено получать исходные записи методом АА в раннем послеоперационном периоде и далее — ежегодно для сравнения их с последующими записями.

Возможности акустической артрометрии при оценке расшатывания компонентов эндопротеза тазобедренного сустава при бесцементной фиксации

X.J. Gao с соавторами были одними из первых, кто применили АА при раннем асептическом расшатывании компонентов эндопротезов тазобедренного сустава у 120 пациентов [26]. Проведя сравнение с рентгенологическими и клиническими данными, авторы пришли к заключению, что результаты АА коррелируют с рентгенологическими данными асептического расшатывания компонентов эндопротеза. Были получены аномальные импульсы, соответствующие и отражающие расшатывание компонентов до появления рентгенологических признаков расшатывания, что послужило основанием для формирования авторами гипотезы превосходства метода АА над рентгенологическим методом.

Акустические шумы, соответствующие расшатыванию, зафиксированы группой авторов на основании частотно-резонансного мониторинга расшатывания бесцементных компонентов эндопротезов различных производителей на говяжьих костях. Они отметили, что частотный резонанс при расшатанных компонентах имеет значительное отличие от резонанса при стабильных компонентах эндопротезов [27].

A.P. Georgiou и J.L. Cunningham в 2001 г. предложили использовать колебания частотой 1000 Гц в дистальном конце бедренной кости и считывать отклик колебаний в проксимальной ее части в области эндопротеза тазобедренного сустава [28]. Ими проводилась оценка путем мониторинга искажения формы волны / соотношения гармонических колебаний на определенной частоте, входящих в состав сигнала (соотношение «гармоник»), в результате которой были выявлены три признака расшатывания эндопротеза:

1) возникновение пяти и более «гармоник»;

2) изменения амплитуды основной «гармоники» более 50%;

3) возникновение двух и более резонансных частот.

Авторы в результате проведенного исследования пришли к выводам, что АА на 20% чувствительнее и на 13% специфичнее рентгенологического метода. Кроме того, метод АА способен выявить расшатанность компонентов эндопротеза при отсутствии рентгенологических признаков. Метод АА обладает наибольшей чувствительностью при расшатывании тазового компонента именно на ранних стадиях. При этом признаки расшатанности компонентов объективны и могут быть использованы для диагностики расшатанности при сомнительных рентгенологических признаках.

A.C. Unger с соавторами в 2009 г. повторили вышеописанный опыт на трупном материале. Авторы оценили акустический резонанс как потенциал акустического прогнозирования стабильности эндопротеза путем подачи акустического импульса в бедренную кость с последующим внешним

считыванием [29]. Частота отклика возрастала со степенью нестабильности эндопротеза и составила 400–800 Гц.

A.A. Alshuhri с соавторами для оценки расшатывания ацетабулярного компонента в эксперименте создавали колебания в дистальном конце бедренной кости в диапазоне 1000 Гц и получали отклик в области тазобедренного сустава, прикрепив два акселерометра следующим образом: первый на большом вертеле бедренной кости, второй — в проекции передневерхней ости подвздошной кости. Ими учитывалась разница регистрируемых частот между первым и вторым сенсором. Выявление искажения формы волны (гармоник) на втором сенсоре интерпретировано как признак расшатывания эндопротеза [30, 31]. J.S. Rieger повторил эксперимент A.A. Alshuhri с небольшим отличием, фиксировав третий сенсор в области надмыщелков бедренной кости, при этом в области большого вертела генерировались импульсы с частотой 100–2000 Гц. Выявленное смещение спектра частот отклика к диапазону частот 386–847 Гц расценено как признак расшатывания компонентов [32, 33].

Установлено, что в четырех из шести описанных выше методик требуется подача сигнала от внешнего источника (табл. 1). В четырех исследованиях в качестве измерителя применялся акселерометр. Все предложенные технологии предполагали измерение расшатывания как бедренного, так и вертлужного компонентов.

Предположения (заключения) о наличии расшатывания компонентов эндопротеза делались:

1) при смещении центральной частоты определенного диапазона;

2) на основании искажения формы колебаний;

3) на основании разницы коэффициента гармоник — гармонического колебания, на определенной частоте входящего в состав сигнала.

В семи из восьми исследований смещение частот варьирует в диапазоне до 1000 Гц [26, 28, 29, 30, 31, 32, 33], что, по мнению авторов, соответствует признаку расшатывания эндопротеза. В одном исследовании авторы не представили результаты в числовом виде, а лишь подчеркнули факт способности устройств к распознаванию волн, соответствующих расшатыванию компонентов эндопротеза [27].

Таблица 1

Показатели регистрируемых колебаний при расшатывании компонентов эндопротеза бесцементной фиксации, по данным литературы

Авторы	Тип исследования	Показатели регистрируемого колебания	Сравнение
Gao X.J. с соавт. [26]	Клиническое исследование	50–500 Гц	Рентгенография
Paech A. с соавт. [27]	Эксперимент	–	–
Georgiou A.P. с соавт. [28]	Клиническое исследование	<1000 Гц	Рентгенография
Unger A.C. с соавт. [29]	Эксперимент	400–800 Гц	–
Alshuhri A.A. с соавт. [30, 31]	Эксперимент	<1000 Гц	–
Rieger J.S. с соавт. [32, 33]	Эксперимент/клиническое исследование	386–847 Гц	–

Оценка расшатывания компонентов при цементной фиксации эндопротеза

Акустическая артрометрия позволяет оценить структурную целостность цементной мантии комплекса «кость — цемент — эндопротез». J.P. Davies, ученик W.H. Harris, одним из первых изучил процесс расшатывания (дебондинга) извлеченных цементных эндопротезов на трупном материале пациентов, умерших от естественных причин. Проводилась запись акустической эмиссии, возникающей в цементной мантии. С увеличением раскола мантии или возникновением новых микротрещин отмечены увеличение импульсов акустической эмиссии и их корреляция с расколом цементной мантии, подтвержденным микроскопически [34].

A. Roques с соавторами отметили зависимость импульсов акустической эмиссии от нагрузки и расположения дефекта цементной мантии [35]. G. Qi с соавторами на экспериментальной модели отметили, что наиболее часто дефекты (трещины) цементной мантии отмечаются в проксимальной ее части и соответствуют по классификации Gruen зонам 1 и 7 [36]. Идентифицированные этими авторами зоны дефекта мантии были подтверждены рентгенографическим методом исследования, однако смещение бедренного компонента вдоль оси бедренной кости при нагрузке не проявлялось. Подобное исследование повторили M. Browne с соавторами, дополнив запись АА ультразвуковым исследованием цементной мантии для детального понимания направленности распространения рас-

кола цементной мантии. В результате авторы подчеркнули чувствительность метода АА, способного выявить расколы цементной мантии, недоступные для верификации при ультразвуковом исследовании [37].

Для диагностики разрушения цементной мантии и расшатывания бедренного компонента P.L. Li с соавторами применили технологию, аналогичную описанной A.P. Georgiou [28], которую он ранее применил при исследовании расшатывания бесцементных компонентов эндопротеза тазобедренного сустава [38]. Устройство, расположенное в дистальном отделе бедренной кости, распространяло механические импульсы, а второе принимающее устройство — на проксимальной части бедренной кости — с помощью сенсоров регистрировало приходящие (прошедшие через бедренный компонент протеза) импульсы. На основе полученного сигнала анализировалась степень деструкции цементной мантии и, соответственно, расшатывания цементного бедренного компонента. Авторы описали три состояния цементного эндопротеза: норму, раннее расшатывание и позднее расшатывание. При этом авторы отметили, что значимое искажение сигнала отражалось лишь при так называемом позднем расшатывании, в то время как в случаях нормы и/или «раннего расшатывания» отклики импульсов не имели существенных различий. Ранее A.D. Rosenstein с соавторами использовали схожую технологию АА, однако существенной разницы между откликами обоих состояний не выявили [39]. A. Rowlands с соавторами увеличили диапазон частот с 100 до 1500 Гц, но фиксировали только одно состояние — разрушение мантии и расшатывание компонентов [40]. Ими было показано, что наибольшая чувствительность метода, отражающая расшатывание эндопротеза цементной фиксации, соответствует частотам в диапазоне 100–450 Гц (табл. 2).

Таблица 2

Показатели регистрируемых колебаний при расшатывании компонентов эндопротеза цементной фиксации, по данным литературы

Авторы	Тип исследования	Показатели регистрируемого колебания	Сравнение
Davies J.P. с соавт. [34]	Эксперимент	–	Микроскопия
Roques A. с соавт. [35]	Эксперимент	46–76 Дб	Микроскопия
Qi G. с соавт. [36]	Эксперимент	63–66 Дб	Рентгенография
Browne M. с соавт. [37]	Эксперимент	44–57 Дб	Ультразвуковое сканирование
Li P.L. с соавт.[38]	Клиническое исследование	100–1200 Гц	–
Rosenstein A.D. с соавт. [39]	Клиническое исследование	230–325 Гц	Рентгенография, кадаверный материал
Rowlands A. с соавт. [40]	Эксперимент	100–450 Гц	–

Интраоперационная реализация метода акустической артрометрии для оценки первичной стабильности компонентов эндопротеза

Метод АА также апробирован при интраоперационной оценке прочности фиксации имплантатов. M. Lannocca с соавторами и E. Varini с соавторами предложили интраоперационно оценивать первичную press-fit фиксацию. В обоих исследованиях сенсор устройства фиксировался на большом вертеле бедренной кости, что, по мнению авторов, позволяло отличать истинную press-fit фиксацию от «квазистабильной» ложной press-fit фиксации. Частотное различие сигналов между двумя этими состояниями было оценено в 5 Гц [41, 42]. При этом авторы смогли зафиксировать микродвижения бедренного компонента эндопротеза в диапазоне до 150 μм, что было расценено ими как пороговое значение для верификации недостаточной «квазистабильной» ложной press-fit фиксации.

L.C. Pastrav с соавторами предлагали располагать сенсор на шейке бедренного компонента эндопротеза, тем самым оценивать press-fit фиксацию бедренного компонента. В этом исследовании были протестированы бедренные компоненты эндопротезов на качество press-fit фиксации у 83 пациентов во время операции эндопротезирования тазобедренного сустава [43]. В результате была выявлена прямая корреляция увеличения резонансной частоты с увеличением качества press-fit фиксации бедренного компонента в 86,7% случаев.

P.H. Pechon с соавторами предоставили результаты экспериментального исследования для выявления интраоперационных перипротезных переломов при имплантации бесцементных эндопротезов. Пиковое изменение резонансных частот в момент имплантации свидетельствовало о возникновении перелома бедренной кости. В результате ими были получены данные об

интраоперационном переломе с 72% прогностической точностью [44]. Р.Р. Якупов с соавторами обнаружили характерные сигналы-предикторы интраоперационных переломов проксимального отдела бедренной кости в момент обработки канала и имплантации компонента, соответствующие частоте колебаний в 700–750 Гц [45]. Позже J.C. Wei с соавторами предложили систему оценки издаваемого звука (сигнала) во время обработки костномозгового канала бедренной кости рашпилями для профилактики ятрогенного интраоперационного перипротезного перелома при имплантации бедренного компонента. Авторы проанализировали 2583 аудиозаписи, полученные во время имплантации и отметили, что частота звука в пределах 3140–4660 Гц соответствует press-fit фиксации, а выше указанного параметра — соответствует состоянию близкому к свершению перипротезного перелома, что можно расценивать как предиктор перелома [46]. Q. Goossens с соавторами предложили модель устройства для интраоперационной оценки press-fit фиксации вертлужного компонента, представив в эксперименте анализ 12 акустических записей имплантации [47]. В результате авторами отмечено, что press-fit фиксация ацетабулярного компонента соответствует частоте издаваемого звука 1000–1300 Гц при импакции по направителю молотком, вес которого не указывался.

ЗАКЛЮЧЕНИЕ

Выявлена значимость акустической артрометрии как самостоятельного диагностического метода, подтверждающего расшатанность компонентов эндопротеза, разрушения цементной мантии и керамики на ранних стадиях до появления рентгенологических признаков происходящих процессов. Большинство экспериментальных исследований продемонстрировали положительный результат, что побуждает нас продолжить исследование, приняв в счет все вышеперечисленные ограничения и недостатки.

ДОПОЛНИТЕЛЬНАЯ ИНФОРМАЦИЯ

Заявленный вклад авторов

Все авторы сделали эквивалентный вклад в подготовку публикации.

Все авторы прочли и одобрили финальную версию рукописи статьи. Все авторы согласны нести ответственность за все аспекты работы, чтобы обеспечить надлежащее рассмотрение и решение всех возможных вопросов, связанных с корректностью и надежностью любой части работы.

Источник финансирования. Авторы заявляют об отсутствии внешнего финансирования при проведении исследования.

Возможный конфликт интересов. Авторы декларируют отсутствие явных и потенциальных конфликтов интересов, связанных с публикацией настоящей статьи.

Этическая экспертиза. Не применима.

Информированное согласие на публикацию. Не требуется.

DISCLAIMERS

Author contribution

All authors made equal contributions to the study and the publication.

All authors have read and approved the final version of the manuscript of the article. All authors agree to bear responsibility for all aspects of the study to ensure proper consideration and resolution of all possible issues related to the correctness and reliability of any part of the work.

Funding source. This study was not supported by any external sources of funding.

Disclosure competing interests. The authors declare that they have no competing interests.

Ethics approval. Not applicable.

Consent for publication. Not required.

ЛИТЕРАТУРА [REFERENCES]

1. Шубняков И.И., Риахи А., Денисов А.О., Корыткин А.А., Алиев А.Г., Вебер Е.В. и др. Основные тренды в эндопротезировании тазобедренного сустава на основании данных регистра артропластики НМИЦ ТО им. Р.Р. Вредена с 2007 по 2020 г. *Травматология и ортопедия России.* 2021;27(3):119-142. doi: 10.21823/2311-2905-2021-27-3-119-142.
   Shubnyakov I.I., Riahi A., Denisov A.O., Korytkin A.A., Aliyev A.G., Veber E.V. et al. The Main Trends in Hip Arthroplasty Based on the Data in the Vreden's Arthroplasty Register from 2007 to 2020. *Traumatology and Orthopedics of Russia*. 2021;27(3):119-142. (In Russian). doi: 10.21823/2311-2905-2021-27-3-119-142.
2. W-Dahl A., Kärrholm J., Rogmark C., Nåtman J., Bülow E., Ighani P. et al. The Swedish Arthroplasty Register Annual Report 2023. Available from: https://www.researchgate.net/publication/378941757_The_Swedish_Arthroplasty_Register_Annual_Report_2023. doi: 10.18158/JnKhp2Ru7.
3. Karras K., Pullin R., Grosvenor R., Clarke A. Damage detection of a composite bearing liner using Acoustic Emission. BSSM 12th International Conference on Advances in Experimental Mechanics, Sheffield, UK, 21-31 August 2017. Available from: https://orca.cardiff.ac.uk/id/eprint/104596.
4. Olorunlambe K.A., Shepherd D.E.T., Dearn K.D. A review of acoustic emission as a biotribological diagnostic tool. *Tribol - Mater Surf In.* 2019;13(3):161-171. doi: 10.1080/17515831.2019.1622914.

5. Ramachandran R.A., Chi S.W., Srinivasa P.P., Foucher K., Ozevin D., Mathew M.T. Artificial intelligence and machine learning as a viable solution for hip implant failure diagnosis – Review of literature and in vitro case study. *Med Biol Eng Comput.* 2023;61(6):1239-1255. doi: 10.1007/s11517-023-02779-1.
6. Lee C., Zhang L., Morris D., Cheng K.Y., Ramachandran R.A., Barba M. et al. Non-invasive early detection of failure modes in total hip replacements (THR) via acoustic emission (AE). *J Mech Behav Biomed Mater*. 2021;118:104484. doi: 10.1016/j.jmbbm.2021.104484.
7. Kernohan W.G., Beverland D.E., McCoy G.F., Hamilton A., Watson P., Mollan R. Vibration arthrometry. A preview. *Acta Orthop Scand.* 1990;61(1):70-79. doi: 10.3109/17453679008993071.
8. Abbott S.C., Cole M.D. Vibration arthrometry: a critical review. *Crit Rev Biomed Eng.* 2013;41(3):223-242. doi: 10.1615/critrevbiomedeng.2014010061.
9. Kapur R.A. Acoustic emission in orthopaedics: A state of the art review. *J Biomech.* 2016;49(16):4065-4072. doi: 10.1016/j.jbiomech.2016.10.038.
10. Olorunlambe K.A., Hua Z., Shepherd D.E., Dearn K.D. Towards a Diagnostic Tool for Diagnosing Joint Pathologies: Supervised Learning of Acoustic Emission Signals. *Sensors (Basel)*. 2021;21(23):8091. doi: 10.3390/s21238091.
11. Nsugbe E., Olorunlambe K., Dearn K. On the Early and Affordable Diagnosis of Joint Pathologies Using Acoustic Emissions, Deep Learning Decompositions and Prediction Machines. *Sensors (Basel).* 2023;23(9):4449. doi: 10.3390/s23094449.
12. Таштанов Б.Р., Кирилова И.А., Павлова Д.В., Павлов В.В. «Шум керамики» как нежелательное явление в эндопротезировании тазобедренного сустава. *Гений ортопедии*. 2023;29(5):565-573. doi: 10.18019/1028-4427-2023-29-5-565-573.
Tashtanov B.R., Kirilova I.A., Pavlova D.V., Pavlov V.V. Ceramic-related noise as an adverse outcome in total hip arthroplasty. *Genij Ortopedii.* 2023;29(5):565-573. (In Russian). doi: 10.18019/1028-4427-2023-29-5-565-573.
13. Nevalainen M.T., Veikkola O., Thevenot J., Tiulpin A., Hirvasniemi J., Niinimäki J. et al. Acoustic emissions and kinematic instability of the osteoarthritic knee joint: comparison with radiographic findings. *Sci Rep.* 2021;11(1):19558. doi: 10.1038/s41598-021-98945-2.
14. Schwalbe H.J., Bamfaste G., Franke R.P. Non-destructive and non-invasive observation of friction and wear of human joints and of fracture initiation by acoustic emission. *Proc Inst Mech Eng H.* 1999;213(1):41-48. doi: 10.1243/0954411991534799.
15. Rodgers G.W., Young J.L., Fields A.V., Shearer R.Z., Woodfield T.B., Hooper G.J. et al. Acoustic Emission Monitoring of Total Hip Arthroplasty Implants. *IFAC Proceedings Volumes.* 2014;47(3):4796-4800. doi: 10.3182/20140824-6-ZA-1003.00928.
16. Rodgers G.W., Welsh R., King L.J., FitzPatrick A.J., Woodfield T.B., Hooper G.J. Signal processing and event detection of hip implant acoustic emissions. *Control Engineering Practice.* 2017;58:287-297. doi: 10.1016/j.conengprac.2016.09.013.
17. FitzPatrick A.J., Rodgers G.W., Hooper G.J., Woodfield T.B. Biomedical Signal Processing and Control Development and validation of an acoustic emission device to measure wear in total hip replacements in-vitro and in-vivo. *Biomed Signal Process Control*. 2017;33:281-288. doi: 10.1016/j.bspc.2016.12.011.
18. Roffe L., FitzPatrick A.J., Rodgers G.W., Woodfield T.B., Hooper G.J. Squeaking in ceramic-on-ceramic hips: No evidence of contribution from the trunnion morse taper. *J Orthop Res.* 2017;35(8):1793-1798. doi: 10.1002/jor.23458.
19. Yamada. Y., Wakayama S., Ikeda J., Miyaji F. Fracture analysis of ceramic femoral head in hip arthroplasty based on microdamage monitoring using acoustic emission. *J Mater Sci.* 2011;46:6131-6139. doi: 10.1007/s10853-011-5578-5.
20. Wakayama S., Jibiki T., Ikeda J. Quantitative detection of microcracks in bioceramics by acoustic emission source characterization. *J Acoustic Emission*. 2006;24:173-179.
21. Khan-Edmundson A., Rodgers G.W., Woodfield T.B.F., Hooper G.J., Chase J.G. Tissue Attenuation Characteristics of Acoustic Emission Signals for Wear and Degradation of Total Hip Arthroplasty Implants. *IFAC Proceedings Vol.* 2012;45(18):355-360. doi: 10.3182/20120829-3-HU-2029.00046.
22. Glaser D., Komistek R.D., Cates H.E., Mahfouz M.R. Clicking and squeaking: in vivo correlation of sound and separation for different bearing surfaces. *J Bone Joint Surg Am.* 2008;90 Suppl 4:112-120. doi: 10.2106/JBJS.H.00627.
23. Glaser D., Komistek R.D., Cates H.E., Mahfouz M.R. A non-invasive acoustic and vibration analysis technique for evaluation of hip joint conditions. *J Biomech.* 2010;43(3):426-432. doi: 10.1016/j.jbiomech.2009.10.005.
24. Kummer F.J., Jaffe W.L. Feasibility of using ultrasonic emission for clinical evaluation of prosthetic hips. *Bull NYU Hosp Jt Dis*. 2010;68(4):262-262.
25. Rowland C., Browne M., Taylor A. Dynamic health monitoring of metal-on-metal hip prostheses using acoustic emission. 26th European conference on acoustic emission testing. 2004. Available from: https://www.ndt.net/article/ewgae2004/pdf/l45rowland.pdf.
26. Gao X.J., Murota K., Tomita Y., Ono M., Higo Y., Nunomura S. Evaluation of the Fixation of Artificial Hip Joint by Acoustic Emission. *Jpn J Appl Phys*. 1990;29(S1):215. doi: 10.7567/JJAPS.29S1.215.
27. Paech A., Cabrera-Palacios H., Schulz A.P., Kiene J., Wenzl M. E., Jurgens C. Acoustic tests on hip prosthesis models using frequency resonance monitoring (FRM). *Res J Med Sci.* 2008;2(2):82-91.
28. Georgiou A.P., Cunningham J.L. Accurate diagnosis of hip prosthesis loosening using a vibrational technique. *Clin Biomech (Bristol, Avon).* 2001;16(4):315-323. doi: 10.1016/s0268-0033(01)00002-x.
29. Unger A.C., Cabrera-Palacios H., Schulz A.P., Jürgens Ch., Paech A. Acoustic monitoring (RFM) of total hip arthroplasty — Results of a cadaver study. *Eur J Med Res.* 2009;14(6):264-271. doi: 10.1186/2047-783x-14-6-264.
30. Alshuhri A.A., Holsgrove T.P., Miles A.W., Cunningham J.L. Development of a non-invasive diagnostic technique for acetabular component loosening in total hip replacements. *Med Eng Phys.* 37(8):739-745. doi: 10.1016/j.medengphy.2015.05.012.
31. Alshuhri A.A., Holsgrove T.P., Miles A.W., Cunningham J.L. Non-invasive vibrometry-based diagnostic detection of acetabular cup loosening in total hip replacement (THR). *Med Eng Phys.* 2017;48:188-195. doi: 10.1016/j.medengphy.2017.06.037.
32. Rieger J.S., Jaeger S., Schuld C., Kretzer J.P., Bitschi G.R. A vibrational technique for diagnosing loosened total hip endoprostheses: an experimental sawbone study. *Med Eng Phys*. 2013;35(3):329-337. doi: 10.1016/j.medengphy.2012.05.007.

33. Rieger J.S., Jaeger S., Kretzer J.P., Rupp R., Bitsch R.G. Loosening detection of the femoral component of hip prostheses with extracorporeal shockwaves: a pilot study. *Med Eng Phys*. 2015;37(2):157-164. doi: 10.1016/j.medengphy.2014.11.011.
34. Davies J.P., Tse M.K., Harris W.H. Monitoring the integrity of the cement-metal interface of total joint components in vitro using acoustic emission and ultrasound. *J Arthroplasty*. 1996;11(5):594-601. doi: 10.1016/s0883-5403(96)80115-x.
35. Roques A., Browne M., Thompson J., Rowland C., Taylor A. Investigation of fatigue crack growth in acrylic bone cement using the acoustic emission technique. *Biomaterials*. 2004;25(5):769-778. doi: 10.1016/s0142-9612(03)00581-7.
36. Qi G., Li J., Mann K.A., Mouchon W.P., Hamstad M.A., Salehi A. et al. 3D real time methodology monitoring cement failures in THA. *J Biomed Mater Res A*. 2004;71(3):391-402. doi: 10.1002/jbm.a.30133.
37. Browne M., Jeffers J.R., Saffari N. Nondestructive evaluation of bone cement and bone cement/metal interface failure. *J Biomed Mater Res B Appl Biomater*. 2010;92(2):420-429. doi: 10.1002/jbm.b.31530.
38. Li P.L., Jones N.B., Gregg P.J. Vibration analysis in the detection of total hip prosthetic loosening. *Med Eng Phys*. 1996;18(7):596-600.doi:10.1016/1350-4533(96)00004-5.
39. Rosenstein A.D., McCoy G.F., Bulstrode C.J., McLardy-Smith P.D., Cunningham J.L., Turner-Smith A.R. The differentiation of loose and secure femoral implants in total hip replacement using a vibrational technique: an anatomical and pilot clinical study. *Proc Inst Mech Eng H*. 1989;203(2):77-81. doi: 10.1243/PIME_PROC_1989_203_014_01.
40. Rowlands A., Duck F.A., Cunningham J.L. Bone vibration measurement using ultrasound: application to detection of hip prosthesis loosening. *Med Eng Phys*. 2008; 30(3):278-284. doi: 10.1016/j.medengphy.2007.04.017.
41. Lannocca M., Varini E., Cappello A., Cristofolini L., Bialoblocka E. Intra-operative evaluation of cementless hip implant stability: a prototype device based on vibration analysis. *Med Eng Phys*. 2007;29(8):886-894. doi: 10.1016/j.medengphy.2006.09.011.
42. Varini E., Bialoblocka-Juszczyk E., Lannocca M., Cappello A., Cristofolini L. Assessment of implant stability of cementless hip prostheses through the frequency response function of the stem – bone system. *Sensors Actuators A Phys*. 2010;163(2):526-532. doi: 10.1016/j.sna.2010.08.029.
43. Pastrav L.C., Jaecques S.V., Jonkers I., Perre G.V., Mulier M. In vivo evaluation of a vibration analysis technique for the per-operative monitoring of the fixation of hip prostheses. *J Orthop Surg Res*. 2009;4:10. doi: 10.1186/1749-799X-4-10.
44. Pechon P.H., Pullin R., Eaton M.J., Jones S.A. Acoustic emission technology can warn of impending iatrogenic femur fracture during femoral canal preparation for uncemented hip replacement. A cadaveric animal bone study. *J Med Eng Technol*. 2018;42(2):72-87. doi: 10.1080/03091902.2017.1411986.
45. Якупов Р.Р., Астанин В.В., Каюмова Э.З., Минасов Б.Ш., Минасов Т.Б. Оптимизация бесцементной артропластики тазобедренного сустава на основе акустического анализа. *Российский журнал биомеханики*. 2017;21(1):102-112. doi: 10.15593/RZhBiomeh/2017.1.09.
Yakupov R.R., Astanin V.V., Kayumova E.Z., Minasov B.Sh., Minasov T.B. Optimization of cement-free hip arthroplasty based on acoustic analysis. *Russian Journal of Biomechanics*. 2017;21(1):102-112. (In Russian). doi: 10.15593/RZhBiomeh/2017.1.09.
46. Wei J.C., Crezee W.H., Jongeneel H., De Haas T.S., Kool W.L., Blaauw B.J. et al. Using Acoustic Vibrations as a Method for Implant Insertion Assessment in Total Hip Arthroplasty. *Sensors (Basel)*. 2022;22(4):1609. doi: 10.3390/s22041609.
47. Goossens Q., Leuridan S., Henyš P., Roosen J., Pastrav L., Mulier M. et al. Development of an acoustic measurement protocol to monitor acetabular implant fixation in cementless total hip Arthroplasty: A preliminary study. *Med Eng Phys*. 2017;49:28-38.

Сведения об авторах

✉ *Таштанов Байкожо Рустамович*
Адрес: Россия, 630091, г. Новосибирск, ул. Фрунзе, д. 17
https://orcid.org/0000-0002-8553-9712
e-mail: b.tashtanov95@gmail.com

Райфельд Михаил Анатольевич — д-р тех. наук
https://orcid.org/0000-0002-8826-4240
e-mail: rajfeld@corp.nstu.ru

Васюков Василий Николаевич — д-р тех. наук, профессор
https://orcid.org/0000-0001-5938-0368
e-mail: vasyukov@corp.nstu.ru

Павлов Виталий Викторович — д-р мед. наук, доцент
https://orcid.org/0000-0002-8997-7330
e-mail: pavlovdoc@mail.ru

Корыткин Андрей Александрович — канд. мед. наук, доцент
https://orcid.org/0000-0001-9231-5891
e-mail: andrey.korytkin@gmail.com

Authors' information

✉ *Baikozho R. Tashtanov*
Address: 17, Frunze st., Novosibirsk, 630091, Russia
https://orcid.org/0000-0002-8553-9712
e-mail: b.tashtanov95@gmail.com

Mikhail A. Rajfeld — Dr. Sci. (Tech.)
https://orcid.org/0000-0002-8826-4240
e-mail: rajfeld@corp.nstu.ru

Vasily N. Vasyukov — Dr. Sci. (Tech.), Professor
https://orcid.org/0000-0001-5938-0368
e-mail: vasyukov@corp.nstu.ru

Vitaly V. Pavlov — Dr. Sci. (Med.), Associate Professor
https://orcid.org/0000-0002-8997-7330
e-mail: pavlovdoc@mail.ru

Andrey A. Korytkin — Cand. Sci. (Med.), Associate Professor
https://orcid.org/0000-0001-9231-5891
e-mail: andrey.korytkin@gmail.com

Обзорная статья
УДК [616.728.3+616.728.2]-089.844-06
https://doi.org/10.17816/2311-2905-17487

CC BY

Роль генных полиморфизмов в развитии асептической нестабильности эндопротезов коленных и тазобедренных суставов: обзор литературы

А.Д. Каменский [1], А.И. Донькина [2], Ю.В. Парахин [3], О.Г. Ковтун [2,4], М.В. Паршиков [1]

[1] *ФГБОУ ВО «Российский университет медицины» Минздрава России, г. Москва, Россия*

[2] *ФГАОУ ВО «Российский национальный исследовательский медицинский университет им. Н.И. Пирогова» Минздрава России, г. Москва, Россия*

[3] *ЧУЗ «Клиническая больница "РЖД-Медицина" им. Н.А. Семашко», г. Москва, Россия*

[4] *ФГБУ «Национальный медицинский исследовательский центр онкологии им. Н.Н. Блохина» Минздрава России, г. Москва, Россия*

Реферат

Актуальность. По современным представлениям, в основе асептической нестабильности эндопротезов суставов лежит длительно протекающее воспаление, вызывающее перипротезный остеолиз. На развитие перипротезного остеолиза и асептической нестабильности эндопротезов могут влиять различные факторы, такие как пол, возраст, уровень активности и другие. Ряд исследователей относит к таким факторам полиморфизмы генов, связанных с воспалением, костным метаболизмом и другими процессами. Понимание связи между определенными генетическими маркерами и развитием осложнений эндопротезирования может позволить глубже понять механизмы перипротезного остеолиза и асептической нестабильности, а также прогнозировать развитие осложнений у пациентов.

Цель исследования — на основе анализа литературы определить роль индивидуальных генетических особенностей пациента в развитии перипротезного остеолиза и асептической нестабильности эндопротезов суставов.

Материал и методы. Поиск оригинальных работ проводился в базах данных PubMed, Google Scholar, eLIBRARY по ключевым словам: эндопротезирование, генетика, асептическая нестабильность, полиморфизм; endoprosthetics, genetics, aseptic loosening, polymorphism. Проверка на соответствие тематике исследования выполнялась по заголовкам и резюме статей, после чего проводился анализ полнотекстовых версий. Работы, полный текст которых не был доступен, не оценивались.

Результаты. На развитие асептического расшатывания могут влиять полиморфизмы генов, регулирующих процессы воспаления, костного обмена, дифференцировки, апоптоза и деления клетки: IL1B, IL6, RANK, OPG, FRZB и другие. Данные исследований с полногеномным анализом ассоциаций противоречивы и могут свидетельствовать, что в различных популяциях генетические факторы, влияющие на асептическое расшатывание, могут отличаться.

Заключение. Индивидуальные генетические особенности пациента могут играть значимую роль в перипротезном остеолизе и асептической нестабильности эндопротезов суставов. Несмотря на то, что в ряде исследований определены генетические полиморфизмы, предположительно влияющие на развитие нестабильности, требуются дополнительные исследования для проверки полученных результатов и оценки возможности экстраполировать полученные данные на другие популяции.

Ключевые слова: эндопротезирование, генетика, асептическая нестабильность, полиморфизм.

Для цитирования: Каменский А.Д., Донькина А.И., Парахин Ю.В., Ковтун О.Г., Паршиков М.В. Роль генных полиморфизмов в развитии асептической нестабильности эндопротезов коленных и тазобедренных суставов: обзор литературы. *Травматология и ортопедия России*. 2025;31(1):144-156. https://doi.org/10.17816/2311-2905-17487.

Каменский Александр Дмитриевич; e-mail: alexkamenskiyvm@yandex.ru

Рукопись получена: 09.03.2024. Рукопись одобрена: 02.05.2024. Статья опубликована онлайн: 12.02.2025.

© Каменский А.Д., Донькина А.И., Парахин Ю.В., Ковтун О.Г., Паршиков М.В., 2025

Review article
https://doi.org/10.17816/2311-2905-17487

CC BY

Role of Gene Polymorphisms in the Development of Aseptic Loosening of Knee and Hip Prostheses: A Review

Alexandr D. Kamenskiy [1], Alexandra I. Donkina [2], Yuri V. Parakhin [3], Olga G. Kovtun [2,4], Mikhail V. Parshikov [1]

[1] *Russian University of Medicine, Moscow, Russia*

[2] *Pirogov Russian National Research Medical University, Moscow, Russia*

[3] *Semashko Railroad Clinical Hospital of JSC Russian Railways, Moscow, Russia*

[4] *N.N. Blokhin National Medical Research Center of Oncology, Moscow, Russia*

Abstract

Background. Aseptic loosening is a significant issue in the endoprosthetics of major joints of the lower limbs. In the modern view, aseptic loosening of joint prostheses is primarily caused by prolonged inflammation, which induces periprosthetic osteolysis. Various factors, such as sex, age, activity level, and others, can influence the development of periprosthetic osteolysis and aseptic loosening. Some researchers attribute to the factors gene polymorphisms related to inflammation, bone metabolism, and other processes. Understanding the connection between specific genetic markers and the development of endoprosthetic complications can provide deeper insights into the mechanisms of periprosthetic osteolysis and aseptic loosening, as well as allow for better prediction of complications in patients.

The aim of the study — based on a literature review, to identify the role of individual genetic traits in the development of periprosthetic osteolysis and aseptic loosening of joint prostheses.

Methods. The search for original studies was conducted in the PubMed, Google Scholar, and eLIBRARY databases using the following keywords: endoprosthetics, genetics, aseptic loosening, polymorphism. Relevance to the research topic was verified by titles and abstracts of the articles, followed by analysis of the full-text versions. Papers with no access to the full text were not assessed.

Results. Polymorphisms in genes regulating inflammation, bone metabolism, differentiation, apoptosis, and cell division processes can influence the development of aseptic loosening. Among such genes are IL1B, IL6, RANK, OPG, FRZB, and others. Data from genome-wide association studies are contradictory and may suggest that genetic factors influencing aseptic loosening can differ among various populations.

Conclusions. Individual genetic traits might play a significant role in the development of periprosthetic osteolysis and aseptic loosening of joint prostheses. Although several studies have identified genetic polymorphisms that presumably influence the development of loosening, further research is needed to verify these results and assess the possibility of extrapolating the findings to other populations.

Keywords: endoprosthetics, genetics, aseptic loosening, polymorphism.

Cite as: Kamenskiy A.D., Donkina A.I., Parakhin Yu.V., Kovtun O.G., Parshikov M.V. Role of Gene Polymorphisms in the Development of Aseptic Loosening of Knee and Hip Prostheses: A Review. *Traumatology and Orthopedics of Russia*. 2025;31(1):144-156. (In Russian). https://doi.org/10.17816/2311-2905-17487.

✉ *Alexandr D. Kamenskiy*; e-mail: alexkamenskiyvm@yandex.ru

Submitted: 09.03.2024. Accepted: 02.05.2024. Published online: 12.02.2025.

© Kamenskiy A.D., Donkina A.I., Parakhin Yu.V., Kovtun O.G., Parshikov M.V., 2025

ВВЕДЕНИЕ

Асептическая нестабильность (АН) эндопротезов — самая частая причина ревизионного эндопротезирования в отдаленном периоде [1]. Клинически АН проявляется болью и нарушением функции сустава, рентгенологически — образованием зоны перипротезного остеолиза (ППО) и миграцией эндопротеза, а также отсутствием признаков инфекции по данным лабораторных исследований [2]. Известно, что ППО развивается за счет медленно протекающего перипротезного воспаления [3].

После установки эндопротеза в области операции образуется синовиально-подобная околопротезная мембрана (synovial-like interface membrane, SLIM), которая формирует псевдокапсулу [4, 5]. Остеолиз возникает из-за хронической воспалительной реакции, связанной с дебрисом — микроскопическими частицами, которые появляются при износе эндопротеза и вызывают в SLIM рекрутирование клеток, включая макрофаги, фибробласты, лимфоциты и остеокласты. Эти клетки секретируют провоспалительные и остеокластогенные цитокины, усиливая воспалительную реакцию. Кроме прямой активации воспаления посредством фагоцитоза, на динамику ППО влияют аутокринные и паракринные эффекты в перипротезном пространстве. Развитие и активность воспаления зависят от степени износа эндопротеза [6, 7], механической нагрузки [8], аллергической реакции на металл [9], действия жидкостных токов вокруг эндопротеза и процессов коррозии, которым подвергается имплантат [10]. Имеются свидетельства о том, что генетические факторы, включая отдельные вовлеченные в воспаление гены и генотипы в целом, также вносят вклад в развитие ППО [11].

Трудности интерпретации результатов оригинальных исследований

Изучение влияния генотипа на проявление комплексного признака, такого как склонность к перипротезному остеолизу — непростая задача. Комплексные (сложные) признаки контролируются несколькими генами или семействами генов. Проявление их в фенотипе зависит от взаимодействия этих генов между собой и влияния факторов окружающей среды. Основные генетические факторы, влияющие на проявление сложного признака, представлены на рисунке 1.

В основе генетической изменчивости признака лежит популяционный полиморфизм нуклеотидных последовательностей генов, отвечающих за проявление признака в фенотипе. Генетический полиморфизм включает однонуклеотидные замены, нуклеотидные вставки (инсерции)

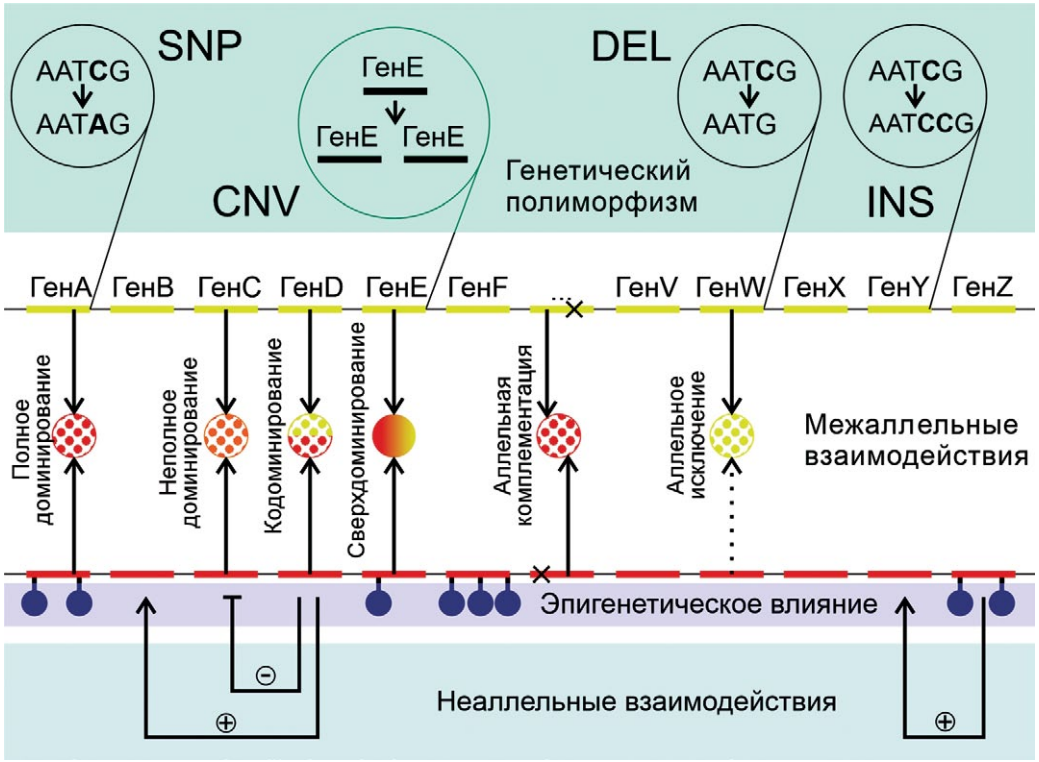

Рис. 1. Генетические изменения и типы аллельных взаимодействий, влияющие на фенотип: SNP (single nucleotide polymorphism) — однонуклеотидный полиморфизм, CNV (copy number vatiaton) — вариация числа копий гена, DEL (deletion) — делеция, INS (insertion) — инсерция (рисунок А.Д. Каменского)

Figure 1. Genetic changes and types of allelic interactions affecting a phenotype (by Kamenskii A.D.)

и делеции последовательностей ДНК. Кроме того, число копий целого ряда генов (локусов) в геноме может различаться. Их вариация (copy number variation, CNV) представляет собой особый тип генетического полиморфизма, который возникает в результате несбалансированных хромосомных перестроек, в основном делеций и дупликаций. В итоге число копий кодирующих последовательностей ДНК снижается или повышается, что приводит к снижению или повышению уровней экспрессии кодируемого белка или РНК и оказывает влияние на фенотип. Вследствие CNV индивидуальные геномы различаются по числу копий последовательностей ДНК размером от 1 тыс. до нескольких миллионов пар оснований.

В дальнейшем для всех указанных вариаций мы воспользуемся термином «полиморфизм». В популяции встречаются различные генные полиморфизмы, представленные аллельными вариантами. В результате взаимодействия между ними проявляется тот или иной фенотип (см. рис. 1). При полном доминировании в фенотипе гетерозиготы проявляется только доминантный признак, контролируемый соответствующим аллелем. При неполном доминировании признак в фенотипе гетерозиготы имеет промежуточную форму между гомозиготой по доминантному и гомозиготой по рецессивному аллелю. Взаимодействие аллелей по типу кодоминирования приводит к проявлению в фенотипе гетерозиготы признаков, контролируемых и доминантным, и рецессивным аллелями. Аллельное исключение связано с отсутствием экспрессии одного из аллелей независимо от доминантности. Признак может контролироваться также несколькими парами аллельных генов. При взаимодействии неаллельных генов проявление признака в фенотипе зависит от суммарного взаимодействия аллелей генов, контролирующих этот признак. На проявление признака может влиять эпигенетика — приобретенные или унаследованные особенности ДНК, не связанные с изменениями генетического кода, но влияющие на работу клетки.

Сложность и многозначность взаимосвязей между генотипом и фенотипом при наследовании комплексных признаков создает целый ряд проблем, связанных с поиском причинно-следственных связей между генетическими полиморфизмами и фенотипическими признаками, а также с оценкой вклада других генетических факторов в их развитие.

Оценка риска и шанса перипротезного остеолиза

Для адекватной оценки результатов исследований, посвященных связи генотипа и ППО, необходимо определить понятия риска и шанса. Риск представляет собой меру вероятности наступления события (перипротезного остеолиза, асептической нестабильности или иного). Так, если 10-летний риск асептической нестабильности эндопротеза в исследовании составил 10%, то у 10% от числа всех пациентов, получивших эндопротезирование, в течение 10 лет после операции наблюдалась АН. Если имеется вторая группа, в которой 10-летний риск асептической нестабильности составил 20%, то группы можно сравнить с помощью соотношения рисков (risk ratio — RR), которое для второй группы составит:

$$RR = \frac{R2}{R1} = \frac{20\%}{10\%} = 2{,}0,$$

где $R2$ — риск АН в группе 2; $R1$ — риск АН в группе 1.

Выполненный подсчет означает, что риск развития АН во второй группе в 2 раза выше. В зарубежной литературе также используется термин “hazard”, что переводится аналогично термину “risk”, однако обозначает вероятность наступления события в каждый момент времени (например, вероятность развития АН у пациента в течение следующего месяца). Для сравнения величин “hazard” в исследованиях используется соотношение (hazard ratio — HR), и показатель сходен с соотношением рисков (RR). Особняком стоит понятие шанса (odd): шанс события определяется как отношение числа случаев, когда событие наступило, к числу случаев, когда этого не произошло. Для указанных выше групп шанс составит:

$$\text{Шанс АН (группа 1)} = \frac{\text{АН}}{\text{неАН}} = \frac{0{,}1}{0{,}9} = 0{,}1,$$

где АН — число (доля) пациентов с АН; неАН — число (доля) пациентов, у которых АН не наступила.

Из подсчетов явно видно, что OR будет примерно равным 2,5, что может ввести в заблуждение при оценке риска.

Использование вышеописанных показателей имеет свои положительные и отрицательные стороны, которые обсуждаются некоторыми авторами [12]. Важно понимать, что применение различных методик оценки риска и способов обработки и сравнения данных приводит к сложностям в интерпретации результатов исследования. Далее оценки рисков в виде соотношений RR, HR, OR рассматриваются в соответствии с оригинальными исследованиями.

Цель исследования — определить роль индивидуальных генетических особенностей пациента в развитии перипротезного остеолиза и асептической нестабильности эндопротезов суставов.

МАТЕРИАЛ И МЕТОДЫ

Нами выполнен поиск оригинальных работ в базах данных PubMed, Google Scholar и eLIBRARY по ключевым словам: эндопротезирование,

генетика, асептическая нестабильность, полиморфизм, endoprosthetics, genetics, aseptic loosening, polymorphism. Проверка на соответствие тематике исследования выполнялась по заголовкам и резюме статей, после чего проводился анализ полнотекстовых версий. Работы, полный текст которых не был доступен, не оценивались. У каждой найденной статьи проверялся список литературы на предмет других публикаций, которые могут быть включены в анализ. К сожалению, мы не обнаружили отечественных исследований, посвященных указанному вопросу, поэтому в обзор включены только зарубежные публикации. Всего в обзор было включено 20 оригинальных работ, посвященных оценке влияния генотипа на развитие асептической нестабильности эндопротезов суставов.

РЕЗУЛЬТАТЫ

Интерлейкины

Интерлейкины — большое семейство белков, участвующих в воспалении, регенерации, регуляции жизненного цикла, иммунном ответе и других процессах. В различных исследованиях оценивалось влияние на развитие асептической нестабильности или перипротезного остеолиза полиморфизмов генов, кодирующих молекулы IL-1α, IL-1β, IL-1RA, IL-2, IL-4, IL-4Ra, IL-6, IL-10, IL-12 [13, 14, 15, 16, 17].

IL-1

Семейство IL-1 включает в себя 11 цитокинов, 5 рецепторов и 6 ко-рецепторов [18]. IL-1α экспрессируется постоянно во многих клетках, в то время как IL-1β начинает экспрессироваться в ответ на ряд стимулов, включая сам IL-1β, и только в иммунных клетках [19]. IL-1RA (interleukin-1 receptor antagonist) подавляет воспалительную активность. Добавление IL-1β в культуру мышиной костной ткани стимулировало синтез ряда матриксных металлопротеиназ, участвующих в деградации внеклеточного матрикса [20]. Кроме того, интерлейкины семейства вызывают превращение фибробластов в остеокласты *in vitro* и костную резорбцию [21, 22].

Полиморфизмы генов, кодирующих IL-1α, IL-1β, IL-1RA, были изучены в трех различных исследованиях [13, 14, 15]. Как показали A. Gordon с соавторами [15], носительство аллеля *IL1RA rs419598* было связано с меньшей вероятностью остеолиза в выборке из 612 пациентов (остеолиз — 272, контроль — 340, OR = 0,69 (0,48–0,99)*, p = 0,048), по данным регрессионного анализа. Для однонуклеотидного полиморфизма (single nucleotide polymorphism, SNP) в гене *IL1B rs1143634* с помощью регрессии по Коксу была выявлена на выборке из 222 пациентов (АН — 77, контроль — 145) ассоциация с повышением риска асептической нестабильности: гомозиготы TT по этому полиморфизму имели более высокий риск по сравнению с гомозиготами дикого типа CC (HR 3,704 (1,274–10,753), p = 0,016) и гетерозиготами CT (HR 4,587 (1,675–12,500), p = 0,003) [13]. При сравнении рисков АН у носителей аллелей C и T обнаружилась тенденция *IL1B rs1143634* с риском асептической нестабильности, не достигшим уровня значимости (p = 0,06). Однако в других исследованиях не удалось найти взаимосвязи *IL1B rs1143634* с ППО или АН [14, 15]. Влияния других полиморфизмов *IL1B (rs1143627, rs16944, rs4848306)* на риска АН не было выявлено [14, 15]. Полиморфизмы гена *IL1A rs17561* и *rs1800587* также не влияли на риск и тяжесть остеолиза или АН [13, 14, 15].

IL-2

Интерлейкин-2 (IL-2) в основном продуцируется CD4+ Т-хелперами, при этом рецепторы IL-2 находятся на поверхности широкого спектра клеток [23]. Гамма-цепи рецептора IL-2R являются общими как минимум для молекул интерлейкинов IL-2R, IL-4R, IL-7R, IL-9R, IL-15R, IL-21R [24]. Рецепторы, использующие IL-2Ry, активируют сигнальные пути JAK-STAT, ERK и PI3K, которые индуцируют воспалительные процессы [25].

Мутации в генах, кодирующих IL-2 или его рецептор, приводят к нарушению функций этих белков и вызывают иммунные патологии. Мутации интерлейкина IL-2Ra приводят к развитию аутоиммунных заболеваний, мутации IL-2Rb — к снижению численности натуральных киллеров (NK), а при нарушении функций IL-2Ry развивается тяжелый комбинированный иммунодефицит [23].

J. Gallo с соавторами оценивали связь между тяжестью остеолиза и однонуклеотидными полиморфизмами на выборке из 205 пациентов (легкий остеолиз (I–II по Saleh с соавторами [26]) — 89, тяжелый остеолиз (III–V по Saleh с соавторами) — 116), прошедших тотальное эндопротезирование тазобедренного сустава. SNP *rs2069762* в гене *IL2* встречался реже (OR = 0,55; p = 0,043) в случаях тяжелого остеолиза, однако регрессионный анализ не определил степень влияния полиморфизма на тяжесть остеолиза [14].

IL-6

Интерлейкин-6 сходен с IL-2 по своим функциям в индукции воспаления и передаче сигнала через каскады JAK-STAT, ERK и PI3K. В одном семействе с IL-6 находятся также IL-11 и ряд других факторов [27]. Рецептор IL-6 (IL-6R) представлен на клеточных мембранах (mIL-6R) и растворимом виде (sIL-6R). В зависимости от локализации рецепторы

* Здесь и далее в скобках указан 95% доверительный интервал.

выполняют различную роль: мембранный рецептор выполняет противовоспалительную функцию, в то время как растворимый — провоспалительную [28].

Активация сигнального пути IL-6 в физиологических условиях приводит к увеличению продукции белков острой фазы, созреванию В-лимфоцитов, пролиферации Т-клеток, секреции иммуноглобулинов [29]. Il-6 играет патологическую роль в микроокружении опухолей, а также при рассеянном склерозе, болезни Альцгеймера, ревматоидном артрите и других состояниях [28]. В культуре мышиных остеобластов продукцию IL-6 стимулировали воздействием на клетки IL-1α, TNF-α и липополисахарида (LPS), а добавление IL-6 к культуре вызывало остеолиз [30].

R. Kolundzic с соавторами в своем исследовании на малой выборке (41 пациент, 45 эндопротезов ТБС) показали, что в регрессионной модели пропорциональных рисков комбинированный генотип *IL6 rs1800797* G/A и *rs1800796* C/C увеличивал риск развития асептической нестабильности (HR 5,43 (1,73–17,0), p = 0,004) по сравнению со всеми другими сочетаниями. Однако при анализе минорных аллелей по отдельности влияние не было статистически значимым [16]. Отметим, что причиной первичного эндопротезирования у большинства участников исследования был диспластический остеоартрит тазобедренного сустава, а не идиопатический процесс, как в большинстве исследований по теме. В упомянутом выше исследовании J. Gallo с соавторами на выборке из 205 пациентов установили, что среди пациентов с тяжелым остеолизом достоверно чаще встречались носители *IL6 rs1800795* (OR = 2,51; p = 0,007) [14]. Кроме того, по результатам мультивариантной регрессии этот полиморфизм был статистически значимым предиктором более тяжелого остеолиза (p = 0,049). При этом A. Gordon с соавторами не смогли обнаружить статистически значимую взаимосвязь любого из трех (*rs1800795, rs1800796, rs1800797*) полиморфизмов с перипротезным остеолизом по отдельности, но редкий (2,4% в группе остеолиза; 0,8% в группе контроля) гаплотип G/G/A имел такую связь (p = 0,02) [15]. Аналогичный результат относительно *rs1800795* имел место и в других работах [17].

Регуляторы дифференцировки стволовых клеток и костного метаболизма

Значительную роль в перипротезном остеолизе играет нарушение баланса между образованием остеокластов и остеобластов. Процессы клеточной дифференцировки, лежащие в основе такого баланса, контролируются различными сигнальными путями, например RANK и Wnt, а также зависят от особенностей регуляции метаболизма в костной ткани, опосредованной кальцитонином. Исследованы полиморфизмы целого ряда генов, кодирующих белки, вовлеченные в эти процессы, включая RANK, OPG, FRZB, KREMEN2, SFRP1, TGFB, CALCA, VDR [14, 17, 31, 32, 33, 34, 35].

Сигнальный путь RANKL-RANK-OPG

Сигнальный путь RANKL-RANK-OPG — один из основных сигнальных путей, ответственных за костный метаболизм. RANKL представляет собой растворимый лиганд для рецептора RANK, который активно выделяется в зоне воспаления. Хроническое воспаление, вызывающее перипротезный остеолиз, не является исключением. RANKL взаимодействует с RANK, вызывая сигнальный каскад, активирующий транскрипционный фактор NF-kB [36]. Транскрипционные изменения, вызываемые NF-kB, приводят к взрослению и дифференцировке предшественников остеокластов. Взрослые остеокласты и сами экспрессируют RANK и RANKL, что стимулирует их выживание и резорбцию костной ткани.

Белок остеопротегерин (osteoprotegerin — OPG) выступает в роли растворимого рецептора-приманки (decoy receptor) для RANKL [6]. Бóльшую часть OPG в костном мозге синтезируют В-лимфоциты, что указывает на участие иммунной системы в механизмах балансировки остеогенеза и остеолиза [37]. Связывая RANKL, остеопротегерин препятствует активации сигнального пути RANK.

M.H. Malik с соавторами привлекли к исследованию 91 пациента с АН и 150 пациентов со стабильными эндопротезами ТБС. Аллель Т полиморфизма *RANK rs1805034* чаще (OR 1,77 (1,20–2,59), p = 0,004) встречался в случаях АН, также как и генотип Т/Т по этому полиморфизму (p = 0,008). Аллель А полиморфизма *OPG rs3102725* также был статистически значимо связан с АН (OR 3,76 (2,31–6,11), p = 0,001), как и генотип А/А (p = 0,001). Исследователям не удалось найти подтверждений связи между АН и полиморфизмами гена *OPG rs2073617*, *rs2073618* [35].

S.J. MacInnes с соавторами провели значимое исследование, направленное на поиск вариаций генома, связанных с риском остеолиза и временем развития асептической нестабильности [32]. Были сформированы исследовательская (n = 631, из которых остеолиз — 275) и репликационная (n = 127, из которых остеолиз — 40) когорты пациентов. Проводилось генотипирование по более чем 300 полиморфизмам. В исследовательской когорте было обнаружено влияние на риск остеолиза ряда полиморфизмов, не все из которых при репликации имели сонаправленный эффект. По результатам статистического анализа двух вышеописанных когорт пациентов, было выявлено пять клинически значимых полиморфизмов сиг-

нального пути RANKL-RANK-OPG: *RANK rs4524033* (минорный аллель A; OR 1,69 (1,24–2,30); $p = 0{,}008$), *rs9960450* (минорный аллель C; OR 0,51 (0,28–0,93); $p = 0{,}029$), *rs7226991* (минорный аллель A; OR 0,73 (0,55–0,97); $p = 0{,}029$); *rs4485469* (минорный аллель G, OR 0,77 (0,59–0,99); $p = 0{,}046$); *OPG rs11573847* (минорный аллель G; OR 1,67 (1,0–2,27); $p = 0{,}046$) [32]. В работах были исследованы и другие полиморфизмы, связанные с сигнальными молекулами пути Wnt, они рассмотрены ниже.

Сигнальный путь Wnt

Wnt — один из важнейших сигнальных путей морфогенеза. Имеются три сценария передачи сигнала по этому пути: бета-катениновый (также известный как канонический); Wnt-полярный (planar cell polarity, PCP); Wnt-Ca^{2+} [38]. Канонический сигнальный путь начинается с присоединения Wnt к рецептору — белку Fzd (frizzled) и ко-рецептору LPR5 или LRP6. Негативными регуляторами пути Wnt выступают, среди прочих, белки склеростин (SOST), Dickkopf (DKK), Wise (SOSTDC1), Krm (KREMEN) и секретируемые frizzled-ассоциированные белки (secreted frizzled-related proteins, SFRP). Активация сигнального каскада Wnt/β-катенина путем блокирования гена *SOST* предотвращает остеолиз, вызванный частицами титана, ингибируя созревание остеокластов [39].

Полиморфизмы *FRZB rs288326* и *rs7775* были исследованы на выборке из 609 пациентов с эндопротезом ТБС [31]. *FRZB rs288326* в исследовании был различным образом распределен ($p = 0{,}018$) между группами: аллель T на 32% реже встречался у пациентов с остеолизом ($p = 0{,}041$). По результатам логистической регрессии, *FRZB rs288326* был связан со снижением риска остеолиза (OR 0,62 (0,38–0,99), $p = 0{,}049$). Также гаплотип по полиморфизмам *FRZB rs288326* и *rs7775* C/C (дикий тип) был связан с остеолизом — (OR 1,5 (1,09–2,07), $p = 0{,}014$)). В уже упомянутом выше исследовании S.J. MacInnes было выявлено влияние полиморфизмов *KREMEN2 rs4786361* ((OR 0,76 (0,58–0,98), $p = 0{,}035$) и *SFRP1 rs921142* (OR 1,34 (1,05–1,71), $p = 0{,}017$) на вероятность остеолиза по данным статистического анализа исследовательской и репликационной когорт пациентов. По данным регрессионного анализа авторы определили, что ряд полиморфизмов влиял на время до развития асептической нестабильности. И все-таки при статистическом анализе двух когорт критический уровень значимости достигнут не был [32].

Сигнальный путь TGF

Передача сигнала, опосредованная трансформирующим фактором роста (transforming growth factor — TGF), тесно связана с путем Wnt. Всего в семействе TGF более 30 генов, кодирующих разнообразные цитокины, включая белок костного морфогенеза (bone morphogenic protein — BMP) [40]. Белки семейства TGF депонируются во внеклеточном матриксе, связываясь с ним при помощи специальных доменов. Высвобождение TGF происходит, в том числе, под действием тканевых матриксных металлопротеаз. Передача сигнала рецепторов к ядру происходит при помощи белков семейства Smad. Кроме того, имеются другие пути передачи сигнала TGF, помимо канонического Smad-зависимого, в том числе ERK-MAPK, TRAF-TAK, PI3K-mTOR-AKT, JAK-STAT. В результате столь большого числа задействуемых молекул, имеется много пересечений между сигнальными путями TGF-b и других молекул, ответственных за регуляцию остеогенеза. Сигнальные пути Wnt и TGF взаимно усиливают друг друга, и оба этих сигнальных пути способствуют дифференцировке и взрослению остеоцитов.

TGF-b активно синтезируется в макрофагах, фибробластах и эндотелиальных клетках перипротезных тканей, а также в SLIM у пациентов с АН эндопротезов коленных суставов независимо от типа фиксации (цементный/бесцементный) [41].

Полиморфизм *TGFB1 rs1800470* на малой выборке ($n = 41$) эндопротезов ТБС был ассоциирован с риском АН [16]. При сравнении 89 пациентов с легким остеолизом и 116 — с тяжелым в исследовании J. Gallo с соавторами не было выявлено влияния этого полиморфизма, а также *TGFB1 rs1800471* на тяжесть перипротезного остеолиза, однако в исследовании не проверялось влияние на риск асептической нестабильности [14].

Молекулы, связанные с воспалением

Так как центральным механизмом ППО является медленно протекающее воспаление, логично предположить, что изменчивость участвующих в этом процессе молекул играет значительную роль в ППО. Среди генов, кодирующих такие молекулы, исследованы на связь с ППО *MMP1, TIMP1, TNFA, IFNG, NOS2* и другие [13, 16, 17, 33, 42, 43, 44, 45, 46, 47, 48].

Матриксные металлопротеиназы

Матриксные металлопротеиназы (matrix metalloproteinases — MMP) — группа цинксодержащих ферментов, играющих самые различные роли в воспалении, ангиогенезе, заживлении ран, ремоделировании тканей [49]. У человека обнаружено более 20 генов металлопротеиназ [50]. Известно, что белки этой группы, а также связанные с ними тканевые ингибиторы матриксных протеаз (tissue inhibitors of matrix proteases — TIMP) и белки RECK участвуют в дифференцировке мезенхимальных стволовых клеток в остеобласты.

Протеолитическая активность MMP в основном регулируется за счет внеклеточной активации, а также TIMP. В группу последних входят четыре белка, ингибирующих MMP за счет образования комплексов с высокой аффинностью [51].

Деградация внеклеточного матрикса — один из компонентов ППО. В число участников этого процесса входят MMP. *In vitro* было обнаружено, что синтез MMP-2, MMP-3, MMP-9, MMP-13 индуцируется в очаге остеолиза под действием IL-1β [20]. При оценке экспрессии мРНК в перипротезной костной ткани было выявлено значимое повышение уровня мРНК MMP-1, MMP-9, MMP-10, MMP-12 и MMP-13 [52]. Уровень экспрессии ряда других MMP также повышался, но менее значительно. В другой работе было отмечено повышение уровня экспрессии мРНК TIMP1-3 на фоне снижения TIMP-4 [53].

M.H. Malik с соавторами на выборке из 91 пациента с АН и 150 пациентов со стабильными эндопротезами тазобедренного сустава продемонстрировали связь аллеля C полиморфизма *MMP1 rs5854* с асептической нестабильностью (OR 3,27 (2,21–4,83), p = 0,001), а также ассоциацию с АН генотипа C/C [17]. Аналогично ассоциация (OR 2,72 (2,06–3,48), p = 0,0001) аллеля T полиморфизма *MMP1 rs5854* с АН была выявлена Y. Yan с соавторами при сравнении 63 пациентов с асептической нестабильностью с 81 пациентом со стабильным тотальным эндопротезом ТБС [46]. В том же исследовании было высчитано влияние аллеля T на риск АН при доминантности (CT + TT против CC; OR 2,67 (1,25–5,76); p = 0,0028) и рецессивности (TT против CT + CC; OR 4,17 (1,22–17,2); p = 0,0186) аллеля.

F. Pan с соавторами изучали связи полиморфизмов гена *TIMP1* с асептической нестабильностью, включив в исследование 59 пациентов с АН и 100 пациентов со стабильными эндопротезами ТБС. Было установлено, что имеется ассоциация асептической нестабильности с аллелем T *TIMP1 rs4898* (OR 1,32 (1,16–1,58), p = 0,0013), аллелем G *rs6609533* (OR 1,78, (1,52–2,17), p<0,0001). Был выявлен статистически незначимый тренд к повышению риска АН для носителей аллеля A *rs2070584* (OR 1,14 (0,97–1,40), p = 0,2028) [47].

TNF-a

TNF-a, как и RANKL, относится к большому семейству факторов некроза опухоли и действует синергично с сигнальной осью RANK-RANKL [54]. В перипротезных тканях при асептической нестабильности была выявлена высокая концентрация TNF-α [55]. В экспериментах *in vivo* показана остеолитическая активность TNF-α как за счет усиления продукции IL-6 и простагландина E2, так и независимо от последних [56, 57]. Ингибирование продукции TNF-α приводило к меньшей выраженности индуцированного липополисахаридом остеолиза *in vivo* [58]. С помощью протеомного анализа была выявлена дисрегуляция уровня TNF-α у пациентов с системными остеопенией и остеопорозом [59].

Выше упоминалось исследование J. Gallo с соавторами на выборке из 205 пациентов с ППО ацетабулярного компонента эндопротеза ТБС (легкий остеолиз — 89, тяжелый остеолиз — 116). В исследовании аллель A полиморфизма *TNFA rs361525* встречался чаще у пациентов с более тяжелым остеолизом (OR 6,59 (1,47–29,64), p = 0,005). Было показано влияние аллеля A полиморфизма на тяжесть остеолиза при помощи регрессионного анализа (p = 0,045) [14]. Относительно крупное исследование провели J.M. Wilkinson с соавторами с привлечением 481 пациента с эндопротезами ТБС (асептическая нестабильность — 214, контроль — 267). Носительство аллеля A полиморфизма *TNFA rs361525* было связано с нестабильностью эндопротезов (OR 1,7 (1,0–2,9), p = 0,05), по данным регрессионного анализа с учетом различных ковариат [44]. В исследовании E. López-Anglada для полиморфизма *TNFA rs1800629* не удалось выявить ассоциации с асептической нестабильностью при сравнении 77 пациентов с АН коленных или тазобедренных суставов и 145 пациентов со стабильными эндопротезами [13]. Аналогичным образом полиморфизм не влиял на тяжесть остеолиза или развитие асептической нестабильности в других исследованиях [14, 16, 44].

NOS

Оксид азота синтезируется в кости различными клетками, в том числе остеобластами [60]. Известно, что эндотелиальная изоформа синтазы оксида азота (endothelial nitric oxide synthase, eNOS) важна для адекватного метаболизма остеобластов и остеогенеза [61]. Показано, что макрофаги в SLIM на границе между костью и имплантатом экспрессируют индуцибельную изоформу фермента (inducible NOS, iNOS), способствуя резорбции костей [62]. iNOS, TNF-α и IL-6 являются маркерами M1 поляризации макрофагов, характерной для воспаления или ожирения [63].

Для оценки возможной связи между ранней асептической нестабильностью эндопротезов и полиморфизмами генов *NOS2* и *NOS3*, кодирующими индуцибельную и эндотелиальную синтазы оксида азота соответственно, E. López-Anglada с соавторами обследовали 339 коленных и тазобедренных эндопротезов. Было выявлено повышение риска АН: для генотипа AA против GG сильнее (HR 3,509 (1,266–9,709), p = 0,016), чем для генотипа AA против GA (HR 2,639 (1,072–6,494), p = 0,035) полиморфизма *NOS2 exon 22* (ClinVar 2604681) [13].

Белки инфламмасом

Инфламмасомы — группа белковых комплексов, участвующих в определении патогенов и реакции на них. Инфламмасомы содержат сенсорные белки, которые реагируют на конкретные стимулы [64]. NLRP3 является одним из таких белков. Сформированные на его основе инфламмасомы реагируют в том числе на микроскопические частицы, АТФ, ионофоры калия [65]. Активация NLRP3-инфламмасом приводит к превращению про-IL-1β, про-IL-18 в активные формы этих молекул [64, 66]. Восьмой член семейства рекрутирующих каспазу доменов (caspase recruitment domain family member 8, CARD8) также является одним из ключевых белков инфламмасом [67]. Сборка на основе белков NLRP3 и CARD8 инфламмасом вызывает появление в межклеточном пространстве ассоциированных с повреждением молекулярных паттернов (damage-associated molecular patterns, DAMP), которые усиливают воспаление [68]. *P2RX7* — ген, кодирующий одноименный пуринергический внутриклеточный рецептор P2X7, распознающий АТФ [69]. Он способен активировать инфламмасомный белок NLRP3, а также независимым от последнего образом повышать уровень IL-1β.

Проведя генотипирование 87 пациентов с эндопротезами ТБС (АН — 36, контроль — 51), B. Mavcic с соавторами показали, что сочетание «дикого» типа по полиморфизмам *NLRP3 rs35829419* и *CARD8 rs2043211* (C/C и A/A соответственно) у одного пациента встречается в группе контроля чаще, чем в группе остеолиза (49% против 28%, p = 0,05). При помощи логистической регрессии показано, что носители такого генотипа имели меньший риск АН (OR 0,33; p = 0,02) [45]. В другом исследовании с участием 205 пациентов с ППО в области тотального эндопротеза ТБС полиморфизмы *P2RX7 rs1653624* и *rs28360457* имели тренд к ассоциации с большей тяжестью перипротезного остеолиза, однако этот тренд был статистически незначим [43].

Маннозо-связывающий белок

Маннозо-связывающий лектин, также известный как маннан-связывающий лектин (mannose/mannan-binding lectin, MBL) — белок острой фазы, задействующий антитело-независимый путь активации системы комплемента [70]. Он представляет собой гетероолигомерный комплекс, в первую очередь связывающий углеводы микроорганизмов и передающий сигнал за счет ассоциированных молекул сериновой протеазы, ассоциированной с маннозо-связывающим лектином (mannan-binding lectin serine protease, MASP). Установлено, что, помимо бактериальных углеводов, MBL может связывать и внутренние антигены организма [71]. Таким образом, MBL может участвовать в процессе асептического воспаления за счет распознавания клеток в процессе апоптоза и способствования дальнейшему их фагоцитозу. *In vitro*, *in vivo* и на людях показана связь MBL с костным обменом [72]. MBL ингибировал остеокластогенез, связанный с действием RANKL и макрофагальным колониестимулирующим фактором.

В исследовании, проведенном с участием 221 пациента с эндопротезами ТБС (контроль — 150, АН — 71), оценивалась связь с АН следующих полиморфизмов: *MBL rs1800450, rs11003125, rs5030737, rs7096206* [48]. Лишь аллель G полиморфизма *MBL rs1800450* был ассоциирован с асептической нестабильностью (OR = 2,17 (1,18–3,98), p = 0,012), как и генотип G/G (p = 0,027).

Результаты геномных и экзомных исследований

S. Koks с соавторами проанализировали данные 423 пациентов, которых разделили на три группы: 1-я – без симптомов асептической нестабильности как минимум один год (n = 156); 2-я — первичное эндопротезирование (n = 163); 3-я — ревизионное эндопротезирование после асептической нестабильности (n = 104). В процессе анализа данные группы 3 сравнивались с данными групп 1 и 2. Авторы обнаружили 52 полиморфизма со значением $p<1\times10^{-5}$, однако ни один из них не достиг уровня геномной значимости $p<1\times10^{-8}$ [73]. Характерной для полногеномного анализа ассоциаций проблемой является большое число ложноположительных сигналов, в особенности связанное с редкими генными вариантами [74], однако в работе не указывается на исключение минорных аллелей из анализа. Незначительный для подобных исследований размер выборки привел к тому, что эффекты небольшого размера (генетические особенности, не очень сильно влияющие на вероятность развития ППО и асептической нестабильности) не могут быть определены. Также не была выполнена стратификация по типу имплантата и фиксации, уровню физической активности или другим ковариатам, способным влиять на риск асептической нестабильности.

S.J. MacInnes с соавторами выполнили два полногеномных анализа ассоциаций на «норвежской» (n = 2624, из которых 779 подверглись ревизионному вмешательству) и «британской» (n = 890, из которых 317 имели рентгенологические признаки остеолиза и/или подверглись ревизионному вмешательству по поводу остеолиза) выборках. В «норвежской» когорте контрольные случаи для сравнения выбирались индивидуально, и обеспечивалось совпадение по возрасту, полу, году первичного вмешательства, способу фиксации, материалу нагружаемых поверхностей и размеру головки

эндопротеза. В «британской» когорте критериями включения в контрольную группу были: отсутствие симптомов, срок не менее 7 лет после первичного вмешательства, отсутствие признаков остеолиза по данным рентгенографии. В исследовании были предприняты меры для контроля качества данных, включая оценку равновесия Харди – Вайнберга и исключение минорных аллелей с частотой встречаемости менее 1%. Однако, несмотря на обнаружение ряда полиморфизмов, связанных с повышением риска остеолиза и ревизионного вмешательства со значением $p<1\times10^{-6}$, ни один из найденных полиморфизмов не достиг уровня геномной значимости даже по результатам статистического анализа [75].

Примечательно исследование A. Bruggeman с соавторами, проведенное на выборке из 1130 близнецов [76]. В исследование включались пациенты после эндопротезирования коленных или тазобедренных суставов, проводился сходный с работой S.J. MacInnes с соавторами контроль качества [75]. Авторами были обнаружены 9 однонуклеотидных полиморфизмов, достигших геномного уровня значимости, влиявших на риск АН эндопротезов. Полиморфизм *rs77149046* расположен в гене *ELAPOR2*. Этот полиморфизм значимо повышал риск асептической нестабильности (HR 5,40 (3,23–9,02), $p = 1,32\times10^{-10}$). Еще четыре полиморфизма расположены в гене *SLC6A6*, связанном с транспортом таурина и бета-аланина, и влияли на риск менее значимо: HR для них варьировал от 3,35 до 3,43. Шестой полиморфизм, *rs7853989* (HR 3,46 (2,33–5,13), $p = 6,91\times10^{-10}$), расположен в области кодирования системы кровеносных групп АВО, и наличие минорной аллели связано с группой крови В. Еще три полиморфизма лежали в некодирующих регионах генома.

ЗАКЛЮЧЕНИЕ

Генетические особенности пациентов могут оказывать значимое влияние на развитие перипротезного остеолиза и асептической нестабильности. Представленные в литературе данные о связи генетики с перипротезным остеолизом и асептической нестабильностью являются недостаточными и порой противоречивыми, что на данный момент не позволяет установить достоверно точный перечень генетических особенностей, влияющих на исходы эндопротезирования суставов.

Необходимо отметить следующие факты: результаты исследований на разных этнических популяциях значимо отличаются, полученные данные ряда работ нередко противоречат друг другу, в то же время геномные исследования выявляют совершенно иные генетические факторы риска, нежели исследования в отношении отобранных экспертами генов. Основными проблемами являются ограниченный размер и разнородность выборки, неизвестный характер взаимодействия факторов риска, что может снижать достоверность результатов.

Все это свидетельствует о сложности выявления точных генетических факторов, связанных с асептической нестабильностью. Необходимы дальнейшие исследования для определения точного перечня влияющих на развитие перипротезного остеолиза и асептической нестабильности генетических особенностей и прогнозирования риска осложнений эндопротезирования.

ДОПОЛНИТЕЛЬНАЯ ИНФОРМАЦИЯ

Заявленный вклад авторов

Каменский А.Д. — концепция и дизайн исследования, написание текста рукописи.

Донькина А.И. — концепция исследования, сбор и обработка данных, написание текста рукописи.

Парахин Ю.В. — дизайн исследования, сбор и обработка данных, написание и редактирование текста рукописи.

Ковтун О.Г. — сбор и обработка данных, написание и редактирование текста рукописи.

Паршиков М.В. — научное руководство, написание и редактирование текста рукописи.

Все авторы прочли и одобрили финальную версию рукописи статьи. Все авторы согласны нести ответственность за все аспекты работы, чтобы обеспечить надлежащее рассмотрение и решение всех возможных вопросов, связанных с корректностью и надежностью любой части работы.

Источник финансирования. Авторы заявляют об отсутствии внешнего финансирования при проведении исследования.

DISCLAIMERS

Author contribution

Kamenskiy A.D. — study concept and design, drafting the manuscript

Donkina A.I. — study concept, data processing and acquisition, drafting the manuscript.

Parakhin Yu.V. — study design, data processing and acquisition, drafting and editing the manuscript.

Kovtun O.G. — data processing and acquisition, drafting and editing the manuscript.

Parshikov M.V. — scientific guidance, drafting and editing the manuscript.

All authors have read and approved the final version of the manuscript of the article. All authors agree to bear responsibility for all aspects of the study to ensure proper consideration and resolution of all possible issues related to the correctness and reliability of any part of the work.

Funding source. This study was not supported by any external sources of funding.

Возможный конфликт интересов. Авторы декларируют отсутствие явных и потенциальных конфликтов интересов, связанных с публикацией настоящей статьи.

Этическая экспертиза. Не применима.

Информированное согласие на публикацию. Не требуется.

Disclosure competing interests. The authors declare that they have no competing interests.

Ethics approval. Not applicable.

Consent for publication. Not required.

ЛИТЕРАТУРА [REFERENCES]

1. Schwartz A.M., Farley K.X., Guild G.N., Bradbury T.L. Projections and Epidemiology of Revision Hip and Knee Arthroplasty in the United States to 2030. *J Arthroplasty.* 2020;35(6):79-85. doi: 10.1016/j.arth.2020.02.030.
2. Jones M.D., Buckle C.L. How does aseptic loosening occur and how can we prevent it? *Orthop Trauma.* 2020;34(3):146-152. doi: 10.1016/j.mporth.2020.03.008.
3. Gallo J., Goodman S.B., Konttinen Y.T., Wimmer M.A., Holinka M. Osteolysis around total knee arthroplasty: A review of pathogenetic mechanisms. *Acta Biomater.* 2013;9(9):8046-8058. doi: 10.1016/j.actbio.2013.05.005.
4. Goldring S.R., Schiller A.L., Roelke M., Rourke C.M., O'Neil D.A., Harris W.H. The synovial-like membrane at the bone-cement interface in loose total hip replacements and its proposed role in bone lysis. *J Bone Joint Surg Am.* 1983;65(5):575-584.
5. Willert H.G., Semlitsch M. Reactions of the articular capsule to wear products of artificial joint prostheses. *J Biomed Mater Res.* 1977;11(2):157-164. doi: 10.1002/jbm.820110202.
6. Tuan R.S., Lee F.Y.I., Konttinen Y.T., Wilkinson M.J., Smith R.L. What are the local and systemic biologic reactions and mediators to wear debris, and what host factors determine or modulate the biologic response to wear particles? *J Am Acad Orthop Surg.* 2008;16:42-48. doi: 10.5435/00124635-200800001-00010.
7. Zhu Y., Chiu K., Tang W. Review Article: Polyethylene Wear and Osteolysis in Total Hip Arthroplasty. *J Orthop Surg.* 2001;9(1):91-99. doi: 10.1177/230949900100900117.
8. Cristofolini L. Critical Examination of Stress Shielding Evaluation of Hip Prostheses. *Crit Rev Biomed Eng.* 2017;45(1-6):549-623. doi: 10.1615/CritRevBiomedEng.v45.i1-6.190.
9. Münch H.J., Jacobsen S.S., Olesen J.T., Menné T., Søballe K., Johansen J.D. et al. The association between metal allergy, total knee arthroplasty, and revision. *Acta Orthop.* 2015;86(3):378-383. doi: 10.3109/17453674.2014.999614.
10. Fahlgren A., Bostrom M.P., Yang X., Johansson L., Edlund U., Agholme F. et al. Fluid pressure and flow as a cause of bone resorption. *Acta Orthop.* 2010;81(4):508-516. doi:10.3109/17453674.2010.504610.
11. Noordin S., Masri B. Periprosthetic osteolysis: Genetics, mechanisms and potential therapeutic interventions. *Canadian J Surg.* 2012;55(6):408-417. doi: 10.1503/cjs.003711.
12. Balasubramanian H., Ananthan A., Rao S., Patole S. Odds ratio vs risk ratio in randomized controlled trials. *Postgrad Med.* 2015;127(4):359-367. doi: 10.1080/00325481.2015.1022494.
13. López-Anglada E., Collazos J., Montes A.H., Pérez-Is L., Pérez-Hevia I., Jiménez-Tostado S. et al. IL-1β gene (+3954 C/T, exon 5, rs1143634) and NOS2 (exon 22) polymorphisms associate with early aseptic loosening of arthroplasties. *Sci Rep.* 2022;12(1):18382. doi: 10.1038/s41598-022-22693-0.
14. Gallo J., Mrazek F., Petrek M. Variation in cytokine genes can contribute to severity of acetabular osteolysis and risk for revision in patients with ABG 1 total hip arthroplasty: A genetic association study. *BMC Med Genet.* 2009;10:109. doi: 10.1186/1471-2350-10-109.
15. Gordon A., Kiss-Toth E., Stockley I., Eastell R., Wilkinson J.M. Polymorphisms in the interleukin-1 receptor antagonist and interleukin-6 genes affect risk of osteolysis in patients with total hip arthroplasty. *Arthritis Rheum.* 2008;58(10):3157-3165. doi: 10.1002/art.23863.
16. Kolundžić R., Orlić D., Trkulja V., Pavelić K., Trošelj K.G. Single nucleotide polymorphisms in the interleukin-6 gene promoter, tumor necrosis factor-α gene promoter, and transforming growth factor-β1 gene signal sequence as predictors of time to onset of aseptic loosening after total hip arthroplasty: Preliminary study. *J Orthop Sci.* 2006;11(6):592-600. doi: 10.1007/s00776-006-1069-y.
17. Malik M.H., Jury F., Bayat A., Ollier W.E., Kay P.R. Genetic susceptibility to total hip arthroplasty failure: A preliminary study on the influence of matrix metalloproteinase 1, interleukin 6 polymorphisms and vitamin D receptor. *Ann Rheum Dis.* 2007; 66(8):1116-1120. doi:10.1136/ard.2006.062018.
18. Fields J.K., Günther S., Sundberg E.J. Structural basis of IL-1 family cytokine signaling. *Front Immunol.* 2019;10:1412. doi: 10.3389/fimmu.2019.01412.
19. Dinarello C.A., Simon A., Van Der Meer J.W.M. Treating inflammation by blocking interleukin-1 in a broad spectrum of diseases. *Nat Rev Drug Discov.* 2012;11(8):633-652. doi: 10.1038/nrd3800.
20. Kusano K., Miyaura C., Inada M., Tamura T., Ito A., Nagase H. et al. Regulation of Matrix Metalloproteinases (MMP-2, -3, -9, and -13) by Interleukin-1 and Interleukin-6 in Mouse Calvaria: Association of MMP Induction with Bone Resorption. *Endocrinology.* 1998;139(3):1338-1345. doi: 10.1210/endo.139.3.5818.
21. Gowen M., Wood D.D., Ihrie E.J., McGuire M.K.B., Russell R.G.G. An interleukin 1 like factor stimulates bone resorption in vitro. *Nature.* 1983;306(5941):378-380. doi: 10.1038/306378a0.
22. Akatsu T., Takahashi N., Udagawa N., Imamura K., Yamaguchi A., Sato K. et al. Role of prostaglandins in interleukin-1-induced bone resorption in mice in vitro. *J Bone Mineral Res.* 1991;6(2):183-190. doi: 10.1002/jbmr.5650060212.
23. Spolski R., Li P., Leonard W.J. Biology and regulation of IL-2: from molecular mechanisms to human therapy. *Nat Rev Immunol.* 2018;18(10):648-659. doi: 10.1038/s41577-018-0046-y.
24. Wang X., Lupardus P., LaPorte S.L., Garcia K.C. Structural biology of shared cytokine receptors. *Annu Rev Immunol.* 2009;27:29-60. doi: 10.1146/annurev.immunol.24.021605.090616.
25. Liao W., Lin J.X., Leonard W.J. Interleukin-2 at the Crossroads of Effector Responses, Tolerance, and Immunotherapy. *Immunity.* 2013;38(1):13-25. doi: 10.1016/j.immuni.2013.01.004.
26. Saleh K.J., Holtzman J., Gafni A., Saleh L., Davis A., Resig S. et al. Reliability and intraoperative validity of preoperative assessment of standardized plain radiographs in predicting bone loss at revision hip surgery. *J Bone Joint Surg Am.* 2001;83(7):1040-1046. doi: 10.2106/00004623-200107000-00009.
27. Heinrich P.C., Behrmann I., Haan S., Hermanns H.M., Müller-Newen G., Schaper F. Principles of interleukin (IL)-6-type cytokine signalling and its regulation. *Biochem J.* 2003;374(1):1-20. doi: 10.1042/bj20030407.

28. Kaur S., Bansal Y., Kumar R., Bansal G. A panoramic review of IL-6: Structure, pathophysiological roles and inhibitors. *Bioorg Med Chem.* 2020;28(5):115327. doi: 10.1016/j.bmc.2020.115327.
29. Hunter C.A., Jones S.A. IL-6 as a keystone cytokine in health and disease. *Nat Immunol.* 2015;16(5):448-457. doi: 10.1038/ni.3153.
30. Ishimi Y., Miyaura C., Jin C.H., Akatsu T., Abe E., Nakamura Y. et al. IL-6 is produced by osteoblasts and induces bone resorption. *J Immunol.* 1990;145(10):3297-3303.
31. Gordon A., Southam L., Loughlin J., Wilson A.G., Stockley I., Hamer A.J. et al. Variation in the secreted frizzled-related protein-3 gene and risk of osteolysis and heterotopic ossification after total hip arthroplasty. *J Orthop Res.* 2007;25(12):1665-1670. doi: 10.1002/jor.20446.
32. MacInnes S.J., Del Vescovo E., Kiss-Toth E., Ollier W.E., Kay P.R., Gordon A. et al. Genetic variation in inflammatory and bone turnover pathways and risk of osteolytic responses to prosthetic materials. *J Orthop Res.* 2015;33(2):193-198. doi: 10.1002/jor.22755.
33. Wedemeyer C., Kauther M.D., Hanenkamp S., Nückel H., Bau M., Siffert W. et al. BCL2-938C>A and CALCA-1786T>C polymorphisms in aseptic loosened total hip arthroplasty. *Eur J Med Res.* 2009;14(6):250. doi: 10.1186/2047-783X-14-6-250.
34. Aydin-Yüce T., Kurscheid G., Bachmann H.S., Gehrke T., Dudda M., Jäger M. et al. No Association of CALCA Polymorphisms and Aseptic Loosening after Primary Total Hip Arthroplasty. *Biomed Res Int.* 2018;2018:3687415. doi: 10.1155/2018/3687415.
35. Malik M.H., Bayat A., Jury F., Ollier W.E., Kay P.R. Genetic susceptibility to hip arthroplasty failure - Association with the RANK/OPG pathway. *Int Orthop.* 2006;30(3):177-181. doi: 10.1007/s00264-006-0074-2.
36. Kovács B., Vajda E., Nagy E.E. Regulatory effects and interactions of the Wnt and OPG-RANKL-RANK signaling at the bone-cartilage interface in osteoarthritis. *Int J Mol Sci.* 2019;20(18):4653. doi: 10.3390/ijms20184653.
37. Li Y., Toraldo G., Li A., Yang X., Zhang H., Qian W.P. et al. B cells and T cells are critical for the preservation of bone homeostasis and attainment of peak bone mass in vivo. *Blood.* 2007;109(9):3839-3848. doi: 10.1182/blood-2006-07-037994.
38. Baron R., Kneissel M. WNT signaling in bone homeostasis and disease: from human mutations to treatments. *Nat Med.* 2013;19(2):179-192. doi: 10.1038/nm.3074.
39. Jiao Z., Chai H., Wang S., Sun C., Huang Q., Xu W. SOST gene suppression stimulates osteocyte Wnt/β-catenin signaling to prevent bone resorption and attenuates particle-induced osteolysis. *J Mol Med.* 2023;101(5):607-620. doi: 10.1007/s00109-023-02319-2.
40. Derynck R., Budi E.H. Specificity, versatility, and control of TGF-b family signaling. *Sci Signal.* 2019;12(570):5183. doi: 10.1126/scisignal.aav5183.
41. Konttinen Y.T., Waris V., Xu J.W., Jiranek W.A., Sorsa T., Virtanen I. et al. Transforming growth factor-beta 1 and 2 in the synovial-like interface membrane between implant and bone in loosening of total hip arthroplasty. *J Rheumatol.* 1997;24(4):694-701.
42. Stelmach P., Wedemeyer C., Fuest L., Kurscheid G., Gehrke T., Klenke S. et al. The BCL2-938C>A promoter polymorphism is associated with risk for and time to aseptic loosening of total hip arthroplasty. *PLoS One.* 2016;11(2):e0149528. doi: 10.1371/journal.pone.0149528.
43. Mrazek F., Gallo J., Stahelova A., Petrek M. Functional variants of the P2RX7 gene, aseptic osteolysis, and revision of the total hip arthroplasty: A preliminary study. *Hum Immunol.* 2010;71(2):201-205. doi: 10.1016/j.humimm.2009.10.013.
44. Wilkinson J.M., Wilson A.G., Stockley I., Scott I.R., Macdonald D.A., Hamer A.J. et al. Variation in the TNF Gene Promoter and Risk of Osteolysis After Total Hip Arthroplasty. *J Bone Miner Res.* 2003;18(11):1995-2001. doi: 10.1359/jbmr.2003.18.11.1995.
45. Mavčič B., Antolič V., Dolžan V. Association of NLRP3 and CARD8 Inflammasome Polymorphisms With Aseptic Loosening After Primary Total Hip Arthroplasty. *J Orthop Res.* 2020;38(2):417-421. doi: 10.1002/jor.24474.
46. Yan Y., Hu J., Lu H., Wang W. Genetic susceptibility to total hip arthroplasty failure: A case-control study on the influence of MMP 1 gene polymorphism. *Diagn Pathol.* 2014;9(1):177. doi: 10.1186/s13000-014-0177-9.
47. Pan F., Hua S., Luo Y., Yin D., Ma Z. Genetic susceptibility of early aseptic loosening after total hip arthroplasty: The influence of TIMP-1 gene polymorphism on Chinese Han population. *J Orthop Surg Res.* 2014;9(1):108. doi: 10.1186/s13018-014-0108-1.
48. Malik M.H., Bayat A., Jury F., Kay P.R., Ollier W.E. Genetic Susceptibility to Total Hip Arthroplasty Failure-Positive Association With Mannose-Binding Lectin. *J Arthroplasty.* 2007;22(2):265-270. doi: 10.1016/j.arth.2006.02.163.
49. Hu J., Van den Steen P.E., Sang Q.X.A., Opdenakker G. Matrix metalloproteinase inhibitors as therapy for inflammatory and vascular diseases. *Nat Rev Drug Discov.* 2007;6(6):480-498. doi: 10.1038/nrd2308.
50. Murphy G., Nagase H. Progress in matrix metalloproteinase research. *Mol Aspects Med.* 2009;29(5):290-308. doi: 10.1016/j.mam.2008.05.002.
51. Nagase H., Visse R., Murphy G. Structure and function of matrix metalloproteinases and TIMPs. *Cardiovasc Res.* 2006;69(3):562-573. doi: 10.1016/j.cardiores.2005.12.002.
52. Takei I., Takagi M., Santavirta S., Ida H., Ishii M., Ogino T. et al. Messenger ribonucleic acid expression of 16 matrix metalloproteinases in bone-implant interface tissues of loose artificial hip joints. *J Biomed Mater Res.* 2000;52(4):613-620. doi: 10.1002/1097-4636(20001215)52:4<613::AID-JBM5>3.0.CO;2-8.
53. Sasaki K., Takagi M., Mandelin J., Takei I., Santavirta S., Ida H. et al. Quantitative analysis of mRNA expression of TIMPs in the periprosthetic interface tissue of loose hips by real-time PCR system. *J Biomed Mater Res.* 2001;58(6):605-612. doi: 10.1002/jbm.1059.
54. Zhao B. TNF and Bone Remodeling. *Curr Osteoporos Rep.* 2017;15(3):126-134. doi: 10.1007/s11914-017-0358-z.
55. Chiba J., Rubash H.E., Kim K.J., Iwaki Y. The characterization of cytokines in the interface tissue obtained from failed cementless total hip arthroplasty with and without femoral osteolysis. *Clin Orthop Relat Res.* 1994;(300):304-312.
56. Lerner U.H., Ohlin A. Tumor necrosis factors α and β can stimulate bone resorption in cultured mouse calvariae by a Prostaglandin-independent mechanism. *J Bone Miner Res.* 1993;8(2):147-155. doi: 10.1002/jbmr.5650080205.
57. Horowitz S.M., Purdon M.A. Mediator interactions in macrophage/particulate bone resorption. *J Biomed Mater Res.* 1995;29(4):477-484. doi: 10.1002/jbm.820290407.
58. Fan Z., Kitaura H., Ren J., Ohori F., Noguchi T., Marahleh A. et al. Azilsartan inhibits inflammation-triggered bone resorption and osteoclastogenesis in vivo via suppression of TNF-α expression in macrophages. *Front Endocrinol (Lausanne).* 2023;14:1207502. doi: 10.3389/fendo.2023.1207502.
59. Al-Ansari M.M., Aleidi S.M., Masood A., Alnehmi E.A., Abdel Jabar M., Almogren M. et al. Proteomics Profiling of Osteoporosis and Osteopenia Patients and Associated Network Analysis. *Int J Mol Sci.* 2022;23(17):10200. doi: 10.3390/ijms231710200.

60. Evans D.M., Ralston S.H. Nitric oxide and bone. *J Bone Miner Res.* 1996;11(3):300-305. doi: 10.1002/jbmr.5650110303.
61. Afzal F., Polak J., Buttery L. Endothelial nitric oxide synthase in the control of osteoblastic mineralizing activity and bone integrity. *J Pathol*. 2004;202(4):503-510. doi: 10.1002/path.1536
62. Hukkanen M., Corbett S.A., Batten J., Konttinen Y.T., McCarthy I.D., Maclouf J. et al. Aseptic loosening of total hip replacement: macrophage expression of inducible nitric oxide synthase and cyclo-oxygenase-2, together with peroxynitrite formation, as a possible mechanism for early prosthesis failure. *J Bone Joint Surg.* 1997;79(3):467-474. doi: 10.1302/0301-620X.79B3.7469.
63. Zhou D., Huang C., Lin Z., Zhan S., Kong L., Fang C. et al. Macrophage polarization and function with emphasis on the evolving roles of coordinated regulation of cellular signaling pathways. *Cell Signal.* 2014;26(2):192-197. doi: 10.1016/j.cellsig.2013.11.004.
64. Deets K.A., Vance R.E. Inflammasomes and adaptive immune responses. *Nat Immunol.* 2021;22(4):412-422. doi: 10.1038/s41590-021-00869-6.
65. Rathinam V.A.K., Fitzgerald K.A. Inflammasome Complexes: Emerging Mechanisms and Effector Functions. *Cell.* 2016;165(4):792-800. doi: 10.1016/j.cell.2016.03.046.
66. Fu J., Wu H. Structural Mechanisms of NLRP3 Inflammasome Assembly and Activation. *Annu Rev Immunol.* 2023;41(1):301-316. doi: 10.1146/annurev-immunol-081022-021207.
67. Tsu B.V., Fay E.J., Nguyen K.T., Corley M.R., Hosuru B., Dominguez V.A. et al. Running With Scissors: Evolutionary Conflicts Between Viral Proteases and the Host Immune System. *Front Immunol.* 2021;12:769543. doi: 10.3389/fimmu.2021.769543.
68. Yi Y.S. Functional crosstalk between non-canonical caspase-11 and canonical NLRP3 inflammasomes during infection-mediated inflammation. *Immunology.* 2020;159(2):142-155. doi: 10.1111/imm.13134.
69. Bockstiegel J., Engelhardt J., Weindl G. P2X7 receptor activation leads to NLRP3-independent IL-1β release by human macrophages. *Cell Commun Signal.* 2023;21(1):335. doi: 10.1186/s12964-023-01356-1.
70. Wallis R. Structural and Functional Aspects of Complement Activation by Mannose-binding Protein. *Immunobiology.* 2002;205(4-5):433-445. doi: 10.1078/0171-2985-00144.
71. Van der Ende J., Van Baardewijk L.J., Sier C.F.M., Schipper I.B. Bone healing and Mannose-Binding Lectin. *Int J Surg.* 2013;11(4):296-300. doi: 10.1016/j.ijsu.2013.02.022.
72. Dong L., Wu J., Chen K., Xie J., Wang Y., Li D. et al. Mannan-binding lectin attenuates inflammatory arthritis through the suppression of osteoclastogenesis. *Front Immunol.* 2019;10:1239. doi: 10.3389/fimmu.2019.01239.
73. Koks S., Wood D.J., Reimann E., Awiszus F., Lohmann C.H., Bertrand J. et al. The Genetic Variations Associated With Time to Aseptic Loosening After Total Joint Arthroplasty. *J Arthrop.* 2020;35(4):981-988. doi: 10.1016/j.arth.2019.11.004.
74. Wang M., Xu S. Statistical power in genome-wide association studies and quantitative trait locus mapping. *Heredity (Edinb).* 2019;123(3):287-306. doi: 10.1038/s41437-019-0205-3.
75. MacInnes S.J., Hatzikotoulas K., Fenstad A.M., Shah K., Southam L., Tachmazidou I. et al. The 2018 Otto Aufranc Award: How Does Genome-wide Variation Affect Osteolysis Risk after THA? *Clin Orthop Relat Res.* 2019;477(2):297-309. doi: 10.1097/01.blo.0000533629.49193.09.
76. Brüggemann A., Eriksson N., Michaëlsson K., Hailer N.P. Risk of Revision After Arthroplasty Associated with Specific Gene Loci: A Genomewide Association Study of Single-Nucleotide Polymorphisms in 1,130 Twins Treated with Arthroplasty. *J Bone Joint Surg.* 2022;104(7):610-620. doi: 10.2106/JBJS.21.00750.

Сведения об авторах

✉ *Каменский Александр Дмитриевич*
Адрес: Россия, 127006, г. Москва, ул. Долгоруковская, д. 4
https://orcid.org/0009-0007-3489-3555
e-mail: alexkamenskiyvm@yandex.ru

Донькина Александра Ильинична
https://orcid.org/0009-0002-0919-211X
e-mail: alexandradonkina@yandex.ru

Парахин Юрий Вениаминович — канд. мед. наук
https://orcid.org/0009-0000-2591-0949
e-mail: parachinyuri@mail.ru

Ковтун Ольга Григорьевна
https://orcid.org/0009-0002-0274-0670
e-mail: miss.olga.kovtun@gmail.com

Паршиков Михаил Викторович — д-р мед. наук, профессор
https://orcid.org/0000-0003-4201-4577
e-mail: parshikovmikhail@gmail.com

Authors' information

✉ *Alexandr D. Kamenskiy*
Address: 4, st. Dolgorukovskaya, Moscow, 127006, Russia
https://orcid.org/0009-0007-3489-3555
e-mail: alexkamenskiyvm@yandex.ru

Alexandra I. Don'kina
https://orcid.org/0009-0002-0919-211X
e-mail: alexandradonkina@yandex.ru

Yuri V. Parakhin — Cand. Sci. (Med.)
https://orcid.org/0009-0000-2591-0949
e-mail: parachinyuri@mail.ru

Olga G. Kovtun
https://orcid.org/0009-0002-0274-0670
e-mail: miss.olga.kovtun@gmail.com

Mikhail V. Parshikov — Dr. Sci. (Med.), Professor
https://orcid.org/0000-0003-4201-4577
e-mail: parshikovmikhail@gmail.com

КАРПЦОВ ВИКТОР ИВАНОВИЧ 1936–2025

12 января 2025 г. на 89-м году жизни после продолжительной болезни скончался доктор медицинских наук профессор Виктор Иванович Карпцов.

Виктор Иванович родился в 1936 г. в деревне Михайловка Колосовского района Омской области. В 1955 г. он окончил среднюю школу и поступил учиться в Омский государственный медицинский институт им. М.И. Калинина, который окончил в 1961 г. По распределению в течение трех лет он работал хирургом в г. Новая Ладога Ленинградской области, затем с 1964 по 1967 г. — ординатором хирургического отделения Мурманской бассейновой больницы, а с 1967 по 1969 г. заведовал травматологическим отделением Бассейновой больницы г. Мурманска.

В 1970 г. В.И. Карпцов был зачислен в клиническую ординатуру ЛНИИТО им. Р.Р. Вредена, после окончания которой был избран по конкурсу на должность младшего научного сотрудника. Вся дальнейшая профессиональная деятельность В.И. Карпцова была связана с Институтом им. Р.Р. Вредена. В 1978 г. Виктор Иванович защитил кандидатскую диссертацию «Объективные методы контроля в процессе лечения переломов костей голени при внеочаговом компрессионном остеосинтезе».

Виктор Иванович был высококвалифицированным травматологом-ортопедом, владевшим методами оперативного лечения повреждений и заболеваний опорно-двигательного аппарата, активно вел консультативные приемы пациентов и участвовал в оказании методической помощи врачам стационаров Ленинградской области и различных городов России.

В 1988 г. он был назначен на должность заместителя директора по научной работе. Благодаря его активной организаторской деятельности в короткие сроки было построено и введено в эксплуатацию новое здание института травматологии и ортопедии им. Р.Р. Вредена на ул. Академика Байкова. Созданные новые отделения стали научной и клинической базой для развития таких направлений в специальности, как эндопротезирование суставов конечностей, вертебрология, нейрохирургия, реплантация с микрохирургической техникой и др. В июле 1991 г. при активном участии В.И. Карпцова на базе Российского НИИТО им. Р.Р. Вредена был создан республиканский центр эндопротезирования суставов конечностей с опытным производством. Проводились многопрофильные исследования в области материаловедения

(металлы, керамика, пластмассы), разработки оптимальных конструкций и технологий изготовления эндопротезов суставов различных локализаций, было налажено серийное производство эндопротезов, комплектов медицинского инструментария и др.

В 1990 г. Виктор Иванович защитил докторскую диссертацию по теме «Комплексное восстановительное лечение стойких контрактур коленного сустава после переломов костей». В 1993 г. ему было присвоено научное звание профессора. С 1996 по 2002 г. В.И. Карпцов работал в должности главного научного сотрудника РНИИТО им. Р.Р. Вредена, продолжал консультировать пациентов и способствовать становлению целой плеяды успешных специалистов травматологов-ортопедов и молодых ученых. В.И. Карпцов многие годы был членом Ученого совета института.

В.И. Карпцов является автором более 120 научных работ, 14 авторских свидетельств и 34 патентов на изобретения.

Виктор Иванович Карпцов был отзывчивым и добрым человеком, прекрасным талантливым врачом, заботливым и любящим отцом, братом, супругом и дедушкой.

Память о Викторе Ивановиче навсегда останется в сердцах благодарных пациентов, коллег и родственников.