ISSN 2311-2905 (print)
ISSN 2542-0933 (online)

ТРАВМАТОЛОГИЯ И ОРТОПЕДИЯ РОССИИ

TRAUMATOLOGY AND ORTHOPEDICS OF RUSSIA

2025 • Т. 31 • № 1

НАУЧНО-ПРАКТИЧЕСКИЙ РЕЦЕНЗИРУЕМЫЙ ЖУРНАЛ

ISSN 2311-2905 (print)
ISSN 2542-0933 (online)

Травматология и ортопедия России

Том 31, Выпуск 1, 2025

ЕЖЕКВАРТАЛЬНЫЙ РЕЦЕНЗИРУЕМЫЙ НАУЧНО-ПРАКТИЧЕСКИЙ ЖУРНАЛ

Журнал основан в 1993 г.

УЧРЕДИТЕЛИ
• ФГБУ «Национальный медицинский исследовательский центр травматологии и ортопедии имени Р.Р. Вредена» Минздрава России
• ООО «Эко-Вектор»

ИЗДАТЕЛЬ
ООО «Эко-Вектор»
Адрес: 191181, г. Санкт-Петербург, Аптекарский пер., д. 3, литера А, помещение 1Н
E-mail: info@eco-vector.com
https://eco-vector.com
Тел.: +7(812)648-83-67

РЕДАКЦИЯ
Адрес: 195427, Санкт-Петербург, ул. Академика Байкова, дом 8;
E-mail: journal@rniito.org
https://journal.rniito.org
Тел.: +7 (812)670-86-84

ИНДЕКСАЦИЯ
Scopus
Emerging Sources Citation Index (Web of Science)
RSCI
РИНЦ
Google Scholar
BASE
Dimensions
Directory of Open Access Journals (DOAJ)

Журнал включен в Перечень рецензируемых научных изданий, рекомендуемых ВАК РФ для опубликования основных научных результатов диссертаций на соискание ученой степени доктора и кандидата наук

Журнал зарегистрирован Госкомитетом печати, телерадиовещания и массовых коммуникаций 12 апреля 1993 г. (Свидетельство № 0110540). Перерегистрирован Федеральной службой по надзору в сфере связи, информационных технологий и массовых коммуникаций 10 декабря 2021 г. (свидетельство о регистрации ПИ № ФС77-82474)

Контент журнала доступен под лицензией Creative Commons — Attribution 4.0 International, CC-BY.

Подписные индексы:
Пресса России — Э33020
Глобал Пресс — 33020
Урал-Пресс — 33020; 85760

Редакторы: Колесникова И.В., Шен А.С., Чепуштанова А.Е.
Технический редактор: Гаврилова С.В.
Переводчики: Сергеева М.А., Чепуштанова А.Е.

Подписано в печать: 28.02.2025.
Выпуск в свет: 12.03.2025.
Формат 60×84 1/8. Объем 19,75 печ. л.
Заказ № 25НФ-026359
Тираж 150 экз. Цена свободная.

ООО «Типография Лесник», 197183, Санкт-Петербург, ул. Сабировская, д. 37, литера Д, комната 206.

18+

© ФГБУ «Национальный медицинский исследовательский центр травматологии и ортопедии имени Р.Р. Вредена» Минздрава России, 2025
© ООО «Эко-Вектор», 2025

Главный редактор
Тихилов Рашид Муртузалиевич — чл.-кор. РАН, д-р мед. наук, профессор (НМИЦ ТО им. Р.Р. Вредена, Санкт-Петербург, Россия)
https://orcid.org/0000-0003-0733-2414

Заместитель главного редактора
Шубняков Игорь Иванович — д-р мед. наук (НМИЦ ТО им. Р.Р. Вредена, Санкт-Петербург, Россия)
https://orcid.org/0000-0003-0218-3106

Ответственный секретарь
Колесникова Ирина Владимировна (НМИЦ ТО им. Р.Р. Вредена, Санкт-Петербург, Россия)

РЕДАКЦИОННАЯ КОЛЛЕГИЯ
Ахтямов И.Ф. — д-р мед. наук, профессор (Казанский ГМУ, Казань, Россия)
Баиндурашвили А.Г. — академик РАН, д-р мед. наук, профессор (Санкт-Петербургский государственный педиатрический медицинский университет, Санкт-Петербург, Россия)
Беленький И.Г. — д-р мед. наук, доцент (СПб НИИ скорой помощи им. И.И. Джанелидзе, Санкт-Петербург, Россия)
Белов М.В. — канд. мед. наук (Клиническая больница скорой медицинской помощи им. Н.В. Соловьева, Ярославль, Россия)
Божкова С.А. — д-р мед. наук, профессор (НМИЦ ТО им. Р.Р. Вредена, Санкт-Петербург, Россия)
Борзунов Д.Ю. — д-р мед. наук, профессор (Уральский ГМУ, Екатеринбург, Россия)
Голубев Г.Ш. — д-р мед. наук, профессор (Ростовский ГМУ, Ростов-на-Дону, Россия)
Дубров В.Э. — д-р мед. наук, профессор (МГУ им. М.В. Ломоносова, Москва, Россия)
Дулаев А.К. — д-р мед. наук, профессор (ПСПбГМУ им. И.П. Павлова, Санкт-Петербург, Россия)
Загра Л. — д-р медицины, профессор (Ортопедический институт Галеацци, Милан, Италия)
Корнилов Н.Н. — д-р мед. наук, профессор (НМИЦ ТО им. Р.Р. Вредена, Санкт-Петербург, Россия)
Королев А.В. — д-р мед. наук, профессор (ECSTO, Москва, Россия)
Корыткин А.А. — канд. мед. наук (Новосибирский НИИТО им. Я.Л. Цивьяна, Новосибирск, Россия)
Кочиш А.Ю. — д-р мед. наук, профессор (НМИЦ ТО им. Р.Р. Вредена, Санкт-Петербург, Россия)
Кренн В. — д-р медицины, профессор (Центр гистологии, цитологии и молекулярной диагностики, Трир, Германия)
Кудашев Д.С. — д-р мед. наук (Самарский ГМУ, Самара)
Кульджанов Д. — д-р медицины, профессор (Университетская клиника, Сент-Луис, США)
Маланин Д.А. — д-р мед. наук, профессор (Волгоградский ГМУ, Волгоград, Россия)
Мироманов А.М. — д-р мед. наук, профессор (Читинская ГМА, Чита, Россия)
Митрофанов В.Н. — канд. мед. наук (Приволжский исследовательский медицинский университет, Н. Новгород, Россия)
Мурылев В.Ю. — д-р мед. наук, профессор (Первый МГМУ им. И.М. Сеченова, Москва, Россия)
Парвизи Дж. — д-р медицины, профессор (Институт Ротмана, Филадельфия, США)
Перка К. — д-р медицины, профессор (Центр скелетно-мышечной хирургии Университетской клиники Шарите, Берлин, Германия)
Рябых С.О. — д-р мед. наук (РНИМУ им. Н.И. Пирогова, Москва, Россия)
Соломин Л.Н. — д-р мед. наук, профессор (НМИЦ ТО им. Р.Р. Вредена, Санкт-Петербург, Россия)
Томсен М. — д-р медицины, профессор (Клиника Миттельбаден, Баден-Баден, Германия)
Хоминец В.В. — д-р мед. наук, профессор (ВМедА им. С.М. Кирова, Санкт-Петербург, Россия)
Хубэ Р. — д-р медицины, профессор (Центр эндопротезирования, Мюнхен, Германия)

Редакция не несет ответственности за содержание рекламных материалов. Точка зрения авторов может не совпадать с мнением редакции. К публикации принимаются только статьи, подготовленные в соответствии с правилами для авторов. Направляя статью в редакцию, авторы принимают условия договора публичной оферты. С правилами для авторов и договором публичной оферты можно ознакомиться на сайте: https://journal.rniito.org. Полное или частичное воспроизведение материалов, опубликованных в журнале, допускается только с письменного разрешения издателя и редакции, ссылка на журнал обязательна.

ISSN 2311-2905 (print)
ISSN 2542-0933 (online)

Traumatology and Orthopedics of Russia

Vol. 31, No 1, 2025

QUARTERLY SCIENTIFIC AND PRACTICAL PEER-REVIEWED JOURNAL

Journal founded in 1993

FOUNDERS
• Vreden National Medical Research Center of Traumatology and Orthopedics
• Eco-Vector

PUBLISHER
Eco-Vector
Address: 3A, Aptekarskiy lane, office 1N, St. Petersburg, 191181, Russia
E-mail: info@eco-vector.com
https://eco-vector.com
Phone: +7(812)648-83-67

EDITORIAL OFFICE
Address: 8, Akademika Baykova st., St. Petersburg, Russia, 195427
E-mail: journal@rniito.org
https://journal.rniito.org
Phone: +7(812)670-86-84

INDEXING
Scopus
Emerging Sources Citation Index (Web of Science)
Russian Science Citation Index
Google Scholar
BASE
Dimensions
Directory of Open Access Journals (DOAJ)

The journal is listed among the peer-reviewed scientific periodicals recommended by Higher Attestation Commission at the Ministry of Education and Science.

The journal is registered by the Federal Service for Supervision of Communications, Information Technology, and Mass Media.
Registration certificate PI No FC77-82474 was issued on December 10, 2021.

The content is available under the Creative Commons — Attribution 4.0 International, CC-BY license.

Editors: I.V. Kolesnikova, A.S. Shen, A.E. Chepushtanova
Layout: S.V. Gavrilova
Translators: M.A. Sergeeva, A.E. Chepushtanova

Printed in "Typography Lesnik", 197183, St. Petersburg, Sabirovskaya st., 37, office 206

© Vreden National Medical Research Center of Traumatology and Orthopedics, St. Petersburg, Russia, 2025
© Eco-Vector, 2025

Editor-in-Chief
Rashid M. Tikhilov — Dr. Sci. (Med.), Professor
(Vreden National Medical Research Center of Traumatology and Orthopedics, St. Petersburg, Russia)
https://orcid.org/0000-0003-0733-2414

Deputy Editor-in-Chief
Igor I. Shubnyakov — Dr. Sci. (Med.)
(Vreden National Medical Research Center of Traumatology and Orthopedics, St. Petersburg, Russia)
https://orcid.org/0000-0003-0218-3106

Executive secretary
Irina V. Kolesnikova
(Vreden National Medical Research Center of Traumatology and Orthopedics, St. Petersburg, Russia)

EDITORIAL BOARD
Ildar F. Akhtyamov — Dr. Sci. (Med.), Professor (Kazan State Medical University, Kazan, Russia)
Aleksey G. Baindurashvili — Dr. Sci. (Med.), Professor (St. Petersburg State Pediatric Medical University, St. Petersburg, Russia)
Igor G. Belenkiy — Dr. Sci. (Med.) (Dzhanelidze St. Petersburg Emergency Research Institute, St. Petersburg, Russia)
Mikhail V. Belov — Cand. Sci. (Med.) (Solovyov Clinical Emergency Hospital, Yaroslavl, Russia)
*Svetlana A. Bozhkov*a — Dr. Sci. (Med.), Professor (Vreden National Medical Research Center of Traumatology and Orthopedics, St. Petersburg, Russia)
Dmitry Yu. Borzunov — Dr. Sci. (Med.), Professor (Ural State Medical University, Ekaterinburg, Russia)
Vadim E. Dubrov — Dr. Sci. (Med.), Professor (Lomonosov Moscow State University, Moscow, Russia)
Aleksander K. Dulaev — Dr. Sci. (Med.), Professor (Pavlov University, St. Petersburg, Russia)
Georgiy S. Golubev — Dr. Sci. (Med.), Professor (Rostov State Medical University, Rostov-on-Don, Russia)
Luigi Zagra — MD, Professor (Galeazzi Orthopedic Institute, Milan, Italy)
Nikolai N. Kornilov — Dr. Sci. (Med.), Professor (Vreden National Medical Research Center of Traumatology and Orthopedics, St. Petersburg, Russia)
Andrey V. Korolev — Dr. Sci. (Med.), Professor (European Clinic of Sports Traumatology and Orthopedics, Moscow, Russia)
Andrey A. Korytkin — Cand. Sci. (Med.) (Tsivyan Novosibirsk Research Institute of Traumatology and Orthopedics, Novosibirsk, Russia)
Aleksander Yu. Kochish — Dr. Sci. (Med.), Professor (Vreden National Medical Research Center of Traumatology and Orthopedics, St. Petersburg, Russia)
Veit Krenn — MD, Professor (Center for Histology, Cytology and Molecular Diagnostics, Trier, Germany)
Dmitry S. Kudashev — Dr. Sci. (Med.) (Samara State Medical University, Samara, Russia)
Djoldas Kuldjanov — MD, Professor (University Hospital, St. Louis, USA)
Dmitry A. Malanin — Dr. Sci. (Med), Professor (Volgograd State Medical University, Volgograd, Russia)
Alexander M. Miromanov — Dr. Sci. (Med.), Professor (Chita State Medical Academy, Chita, Russia)
Vyacheslav N. Mitrofanov — Cand. Sci. (Med) (Privolzhsky Research Medical University, Nizhny Novgorod, Russia)
Valery Yu. Murylev — Dr. Sci. (Med.), Professor (Sechenov First Moscow State Medical University, Moscow, Russia)
Javad Parvizi — MD, Professor (Rothman Institute, Philadelphia, USA)
Carsten Perka — MD, Professor (Charité — University Medicine, Berlin, Germany)
Sergey O. Ryabykh — Dr. Sci. (Med.) (Pirogov Russian National Research Medical University, Moscow, Russia)
Leonid N. Solomin — Dr. Sci. (Med.), Professor (Vreden National Medical Research Center of Traumatology and Orthopedics, St. Petersburg, Russia)
Marc Thomsen — MD, Professor (Mittelbaden Clinics Baden-Baden Balg, Baden-Baden, Germany)
Vladimir V. Khominets — Dr. Sci. (Med.), Professor (Kirov Military Medical Academy, St. Petersburg, Russia)
Robert Hube — MD, Professor (Center of Arthroplasty, Munich, Germany)

ЭКО • ВЕКТОР

The editors are not responsible for the content of advertising materials. The point of view of the authors may not coincide with the opinion of the editors. Only articles prepared in accordance with the guidelines are accepted for publication. By sending the article to the editor, the authors accept the terms of the public offer agreement. The guidelines for authors and the public offer agreement can be found on the website: https://journal.rniito.org. Permissions to reproduce material must be obtained in writing to the publisher and retained in order to confirm the legality of using reproduced materials.

СОДЕРЖАНИЕ

КЛИНИЧЕСКИЕ ИССЛЕДОВАНИЯ

Микайлов И.М., Тихилов Р.М., Григорьев П.В.
Оценка эффективности первичного онкологического эндопротезирования коленного сустава при опухолевом поражении дистального отдела бедренной кости.....5

Бортулёв П.И., Баскаева Т.В., Познович М.С., Барсуков Д.Б., Поздникин И.Ю., Рустамов А.Н.
Сегментарная резекция головки бедренной кости при грубой деформации эпифиза и дисконгруэнтности суставных поверхностей у детей с болезнью Пертеса 20

Федотов П.В., Ковалев Д.В., Николаев Н.С., Михайлов А.С.
Причины и результаты ревизионных вмешательств после эндопротезирования проксимального межфалангового сустава кисти.....34

Наумов Д.Г., Ткач С.Г., Алиев Г.Б., Вишневский А.А., Яблонский П.К.
Хирургическое лечение хронических инфекционных спондилитов шейно-грудного отдела позвоночника 43

Майоров Б.А., Беленький И.Г., Сергеев Г.Д., Ендовицкий И.А., Сергеева М.А., Исаханян Д.А.
Анализ рентгенологической анатомии проксимального отдела бедренной кости после интрамедуллярного остеосинтеза переломов вертельной зоны.....55

Самохина А.О., Шемяков С.Е., Ратьев А.П., Егиазарян К.А.
Сравнение и оценка анатомических особенностей строения головки лучевой кости человека при компьютерной томографии и компьютерном моделировании.....68

ТЕОРЕТИЧЕСКИЕ И ЭКСПЕРИМЕНТАЛЬНЫЕ ИССЛЕДОВАНИЯ

Божкова С.А., Гаджимагомедов М.Ш., Гордина Е.М., Антипов А.П., Ваганов Г.В., Юдин В.Е.
Экспериментальное обоснование комбинаций антимикробных препаратов для импрегнации костного цемента 76

Майбородин И.В., Майбородина В.И., Шеплев Б.В., Шаркеев Ю.П., Седельникова М.Б., Павлов В.В., Базлов В.А., Анастасиева Е.А., Ефименко М.В., Кирилова И.А., Корыткин А.А.
Морфологическая оценка остеоинтеграции титановых имплантатов с Ag- и Zn-содержащими кальций-фосфатными покрытиями 85

СЛУЧАИ ИЗ ПРАКТИКИ

Герасимов С.А., Морозова Е.А.
Микронестабильность тазобедренного сустава на фоне субклинического фемороацетабулярного импинджмента у артиста балета: клинический случай 98

Белов М.В., Рассамахин С.В., Белова К.Ю., Горджеладзе Х.Г., Веденеев Ю.М.
Одномоментный двусторонний перелом шеек бедренных костей у пациентки старческого возраста: клинический случай 106

Скребцов В.В., Процко В.Г., Скребцов А.В., Тамоев С.К., Кузнецов В.В.
Индивидуальное эндопротезирование таранных костей обеих стоп: клинический случай.....116

НОВЫЕ ТЕХНОЛОГИИ В ТРАВМАТОЛОГИИ И ОРТОПЕДИИ

Оснач С.А., Процко В.Г., Оболенский В.Н., Виноградов В.А., Кузнецов В.В., Тамоев С.К.
Способ пяточно-большеберцового артродеза при тотальном дефекте таранной кости у больных с нейроостеоартропатией Шарко 125

ОБЗОРЫ

Таштанов Б.Р., Райфельд М.А., Васюков В.Н., Павлов В.В., Корыткин А.А.
Возможности акустической артрометрии в эндопротезировании тазобедренного сустава: обзор литературы 133

Каменский А.Д., Донькина А.И., Парахин Ю.В., Ковтун О.Г., Паршиков М.В.
Роль генных полиморфизмов в развитии асептической нестабильности эндопротезов коленных и тазобедренных суставов: обзор литературы.....144

НЕКРОЛОГ

Карпцов Виктор Иванович.....157

CONTENTS

CLINICAL STUDIES

Mikailov I.M., Tikhilov R.M., Grigoriev P.V.
Efficacy Evaluation of Primary Oncological Knee Arthroplasty in Patients with Tumor Involvement of the Distal Femur 5

Bortulev P.I., Baskaeva T.V., Poznovich M.S., Barsukov D.B., Pozdnikin I.Yu., Rustamov A.N.
Femoral Head Reduction Osteotomy for the Treatment of Severe Femoral Head Deformities and Articular Incongruity in Children with Perthes Disease 20

Fedotov P.V., Kovalev D.V., Nikolaev N.S., Mikhailov A.S.
Revision Interventions for Failed Proximal Interphalangeal Joint Arthroplasty: Causes and Outcomes 34

Naumov D.G., Tkach S.G., Aliev G.B., Vishnevsky A.A., Yablonsky P.K.
Surgical Treatment of Chronic Infectious Cervicothoracic Spondylitis 43

Maiorov B.A., Belen'kiy I.G., Sergeev G.D., Endovitskiy I.A., Sergeeva M.A., Isakhanyan D.A.
Analysis of the Radiological Anatomy of the Proximal Femur after the Intramedullary Nailing of Trochanteric Fractures 55

Samokhina A.O., Shemyakov S.E., Ratiev A.P., Egiazaryan K.A.
Computed Tomography vs Computer Modeling for Comparison and Evaluation of Anatomical Features of the Radial Head 68

THEORETICAL AND EXPERIMENTAL STUDIES

Bozhkova S.A., Gadzhimagomedov M.Sh., Gordina E.M., Antipov A.P., Vaganov G.V., Yudin V.E.
Experimental Validation of Antimicrobial Drug Combinations for Bone Cement Impregnation 76

Maiborodin I.V., Maiborodina V.I., Sheplev B.V., Sharkeev Yu.P., Sedelnikova M.B., Pavlov V.V., Bazlov V.A., Anastasieva E.A., Efimenko M.V., Kirilova I.A., Korytkin A.A.
Morphological Assessment of Osseointegration of Titanium Implants with Ag- and Zn-Containing Calcium Phosphate Coatings 85

CASE REPORTS

Gerasimov S.A., Morozova E.A.
Hip Microinstability Associated with Subclinical Femoroacetabular Impingement in a Ballet Dancer: A Case Report 98

Belov M.V., Rassamakhin S.V., Belova K.Yu., Gordzheladze Kh.G., Vedeneev Yu.M.
Simultaneous Bilateral Fracture of the Femoral Neck in a Senile Patient: A Case Report 106

Skrebtsov V.V., Protsko V.G., Skrebtsov A.V., Tamoev S.K., Kuznetsov V.V.
Patient-Specific Bilateral Talus Replacement: A Case Report 116

NEW TECHNIQUES IN TRAUMATOLOGY AND ORTHOPEDICS

Osnach S.A., Protsko V.G., Obolenskiy V.N., Vinogradov V.A., Kuznetsov V.V., Tamoev S.K.
Method of Tibiocalcaneal Arthrodesis for a Total Defect of the Talus in Patients with Charcot Neuroarthropathy 125

REVIEWS

Tashtanov B.R., Rajfeld M.A., Vasyukov V.N., Pavlov V.V., Korytkin A.A.
Feasibility of Vibration Arthrometry in Hip Arthroplasty: A Review 133

Kamenskiy A.D., Donkina A.I., Parakhin Yu.V., Kovtun O.G., Parshikov M.V.
Role of Gene Polymorphisms in the Development of Aseptic Loosening of Knee and Hip Prostheses: A Review 144

OBITUARIES

Viktor I. Karptsov 157

Научная статья
УДК 616.718.46-006-089.844
https://doi.org/10.17816/2311-2905-17679

CC BY

Оценка эффективности первичного онкологического эндопротезирования коленного сустава при опухолевом поражении дистального отдела бедренной кости

И.М. Микайлов [1,2], Р.М. Тихилов [1], П.В. Григорьев [1]

[1] *ФГБУ «Национальный медицинский исследовательский центр травматологии и ортопедии им. Р.Р. Вредена» Минздрава России, г. Санкт-Петербург, Россия*

[2] *Клиника высоких медицинских технологий им. Н.И. Пирогова ФГБОУ ВО «Санкт-Петербургский государственный университет», г. Санкт-Петербург, Россия*

Реферат

Цель исследования — определить факторы, влияющие на функциональные результаты и вероятность механических и инфекционных осложнений у пациентов с опухолевым поражением дистального отдела бедренной кости, перенесших первичное онкологическое эндопротезирование коленного сустава.

Материал и методы. Выполнен ретроспективный анализ результатов лечения 227 пациентов, которым в период с 2003 по 2018 г. проводилось первичное онкологическое эндопротезирование коленного сустава по поводу опухолевого поражения дистального отдела бедренной кости. Оценивали функциональные результаты по шкале MSTS через 12 мес., механические и инфекционные осложнения по классификации ISOLS, а также факторы, оказывающие на них влияние.

Результаты. Различные виды осложнений со средним сроком их развития 70,5 мес. были выявлены у 70 (30,8%) пациентов: инфекция (тип IV) — 16 (7,1%); разрушение эндопротеза (тип III) — 13 (5,7%); нестабильность компонентов эндопротеза (тип II) — 41 (18,1%). Использование активного дренирования не повлияло на риск развития инфекционных осложнений, но позволило уменьшить послеоперационный койко-день (p<0,001). При весе пациента более 90 кг повышались риски разрушения конструкции (p = 0,044). Использование эндопротезов с ротационной платформой снижало риски разрушения компонентов эндопротеза (p = 0,016). При использовании анатомических бедренных ножек и протезов с ротационной платформой отмечалось значимое снижение рисков формирования нестабильности компонентов (p<0,001). Вид фиксации компонентов не влиял на частоту механических осложнений (p = 0,860). Использование тонкой цементной мантии позволило снизить в 5,1 раза риски развития нестабильности эндопротеза по сравнению со стандартной техникой цементирования, различия шансов были статистически значимыми. Медиана функции коленного сустава по шкале MSTS составила 80%. Наилучшую функцию сустава продемонстрировали пациенты, прооперированные из внутреннего доступа subvastus (p<0,001). На сроке наблюдения 60 мес. общая выживаемость эндопротезов варьировалась от 80 до 100%. Спустя 125 мес. явными лидерами были эндопротезы фирм Stryker (92,9%), MUTARS (71,8%) и Biomet (69,1%).

Заключение. Наименьшие риски механических осложнений и повышение сроков выживаемости конструкции наблюдались при имплантации эндопротезов с наличием ротации в шарнирном механизме. Обязательным правилом установки бедренного компонента следует считать использование ножек анатомической формы. Выбор вида фиксации компонента не влияет на его выживаемость и стабильность, но является опцией, которая дает возможность хирургу осуществлять индивидуальный подход в зависимости от веса, возраста и состояния кости пациента. Наиболее благоприятные условия для восстановления функции коленного сустава обеспечивает использование медиального доступа subvastus.

Ключевые слова: онкологическое эндопротезирование коленного сустава, цементная фиксация, бесцементная фиксация, ротационный шарнир, фиксированный шарнир, хирургический доступ.

Для цитирования: Микайлов И.М., Тихилов Р.М., Григорьев П.В. Оценка эффективности первичного онкологического эндопротезирования коленного сустава при опухолевом поражении дистального отдела бедренной кости. *Травматология и ортопедия России*. 2025;31(1):5-19. https://doi.org/10.17816/2311-2905-17679.

Микайлов Илкин Мугадасович; e-mail: mim17@mail.ru

Рукопись получена: 17.02.2025. Рукопись одобрена: 28.02.2025. Статья опубликована онлайн: 12.03.2025.

© Микайлов И.М., Тихилов Р.М., Григорьев П.В., 2025

Original article
https://doi.org/10.17816/2311-2905-17679

CC BY

Efficacy Evaluation of Primary Oncological Knee Arthroplasty in Patients with Tumor Involvement of the Distal Femur

Ilkin M. Mikailov [1,2], Rashid M. Tikhilov [1], Petr V. Grigoriev [1]

[1] *Vreden National Medical Research Center of Traumatology and Orthopedics, St. Petersburg, Russia*
[2] *N.I. Pirogov Clinic of High Medical Technologies, Saint Petersburg State University, St. Petersburg, Russia*

Abstract

The aim of the study was to determine the factors influencing functional outcomes and the likelihood of mechanical and infectious complications in patients with tumor involvement of the distal femur who underwent primary oncological knee arthroplasty.

Methods. We analyzed the treatment results of 227 patients who underwent primary oncological knee arthroplasty for tumor involvement of the distal femur between 2003 and 2018. Functional outcomes were assessed using the MSTS scale at the 12-month follow-up, while mechanical and infectious complications were evaluated according to the ISOLS classification. We also examined the factors affecting these outcomes.

Results. Various types of complications occurred after an average period of 70.5 months in 70 (30.8%) patients: infection (type IV) — 16 cases (7.1%); prosthesis failure (type III) — 13 (5.7%); instability of prosthetic components (type II) — 41 (18.1%). Active drainage did not affect the risk of infectious complications but significantly reduced postoperative hospital stay ($p<0.001$). Patients weighing more than 90 kg had a statistically significant increase in the risk of construct failure ($p = 0.044$). The use of rotating platform prostheses significantly reduced the risk of component failure ($p = 0.016$). When anatomical femoral stems and rotating platform prostheses were used, there was a significant reduction in the risks of component instability ($p<0.001$). The type of fixation did not increase the risk of mechanical complications ($p = 0.860$). Utilization of a thin cement mantle decreased the risk of prosthesis instability by 5.1 times compared to standard cementation techniques, with statistically significant differences in odds ratios. The median function of the knee joint, as measured by the MSTS scale, was 80%. Patients operated through the subvastus approach demonstrated the best joint function ($p<0.001$). At the 60-month follow-up, overall prosthesis survival rates ranged from 80 to 100%. However, at 125 months, the leading prostheses were Stryker (92.9%), MUTARS (71.8%), and Biomet (69.1%).

Conclusions. Rotating-hinge endoprostheses showed optimal performance in reducing the risks of mechanical complications and increasing a construct lifespan. It is essential to use anatomically shaped stems when installing the femoral component. The choice of fixation method does not influence survival rate or stability of the component. It does, however, allow surgeons to take an individualized approach based on the patient's weight, age, and bone condition. The medial subvastus approach offers the most favorable conditions for restoring knee joint function.

Keywords: oncological knee arthroplasty, cemented fixation, cementless fixation, fixed hinge, rotating hinge, surgical approach.

Cite as: Mikailov I.M., Tikhilov R.M., Grigoriev P.V. Efficacy Evaluation of Primary Oncological Knee Arthroplasty in Patients with Tumor Involvement of the Distal Femur. *Traumatology and Orthopedics of Russia*. 2025;31(1):5-19. (In Russian). https://doi.org/10.17816/2311-2905-17679.

Ilkin M. Mikailov; e-mail: mim17@mail.ru

Submitted: 17.02.2025. Accepted: 28.02.2025. Published online: 12.03.2025.

© Mikailov I.M., Tikhilov R.M., Grigoriev P.V., 2025

ВВЕДЕНИЕ

Онкологическое эндопротезирование является основным хирургическим методом лечения опухолевого поражения костей, формирующих коленный сустав, позволяющим не только удалить опухоль, но и восстановить утраченную функцию сустава и опороспособность конечности [1, 2].

На этапе зарождения онкоортопедии увеличение числа операций эндопротезирования сопровождалось не только высоким уровнем онкологических осложнений, но и проблемами, вызванными качеством доступных имплантатов, отсутствием понимания, каким должен быть их оптимальный дизайн, а также отсутствием отработанной техники их установки. Все это естественным образом приводило к достаточно высокому количеству разнообразных осложнений и неоднозначным функциональным результатам [2, 3].

Параллельно с достижениями в области лекарственной и системной противоопухолевой терапии, развитие технологий и материалов, применяемых для изготовления современных эндопротезов, способствовало повышению эффективности и безопасности этого метода [4, 5, 6].

Активное развитие онкологического эндопротезирования привело к формированию определенных точек роста данного направления, к которым можно отнести внедрение модульных систем; возможность цементной и бесцементной фиксации компонентов; изменение длины, формы, изгиба и поверхности ножек эндопротеза; совершенствование различных вариантов шарнирного механизма — от полностью связанного петлевого до современного, учитывающего возможность ротации в коленном суставе, а также изготовление индивидуальных компонентов с применением 3D-печати [1, 7, 8, 9]. Подобные инновации были направлены на повышение сроков службы эндопротеза и улучшение функциональных результатов.

К положительным сторонам эндопротезов с ротационным шарнирным механизмом относят его бóльшую анатомичность, профилактику нестабильности компонентов за счет снижения нагрузки на границе кость-имплантат, относительно низкое количество механических осложнений, связанных с его разрушением. Некоторые авторы отмечают статистически значимо лучшие функциональные результаты у пациентов, прооперированных с применением эндопротезов коленного сустава, имеющих ротацию. Однако межцентровые исследования и метаанализы в большинстве случаев не выявляют статистически значимых различий в выживаемости конструкций в зависимости от наличия ротационной платформы, при том что фиксированные связанные протезы экономически более выгодны [4, 10, 11, 12, 13].

Сравнение различных способов фиксации эндопротеза и изучение их влияния на вероятность развития механических осложнений и выживаемость конструкции показало, что при соблюдении правильной техники цементирования количество осложнений, связанных с нестабильностью конструкции, сопоставимо с бесцементной фиксацией. Однако многие авторы отмечают, что бесцементная фиксация обеспечивает лучший показатель десятилетней выживаемости эндопротеза (цементная 45–75%, бесцементная 65–90%) [14, 15, 16, 17, 18].

Также с ростом срока выживаемости онкологических эндопротезов коленного сустава стали все чаще выявляться их эксплуатационные особенности. Так, E. Carlisle с соавторами заостряют внимание на слабых местах конструкции, которые они смогли выявить на отдаленных сроках наблюдения. Одной из таких особенностей можно считать перелом ножек бесцементной фиксации эндопротеза системы GMRS с диаметром 11 мм и меньше, в связи с чем у пациентов с узкими каналами бедренной кости авторы рекомендуют в качестве альтернативы использовать цементную фиксацию с минимальной толщиной мантии [19].

Вопрос толщины цементной мантии при установке компонентов диафизарной фиксации (ножек эндопротеза) также остается открытым. Объективно избыточная мантия считается серьезным фактором риска развития нестабильности онкологического эндопротеза коленного сустава [9]. Рекомендованная многими производителями эндопротезов толщина в 2–3 мм считается общепринятым стандартом, которого большинство хирургов стараются придерживаться. Однако Y. Numata с соавторами в своей работе, посвященной «французскому феномену», указывают, что ультратонкая мантия толщиной в 1 мм и менее позволяет добиться хороших результатов выживаемости эндопротезов [20].

Но даже стабильный, неломающийся эндопротез не сможет обеспечить хорошую функцию коленного сустава в тех случаях, когда у пациента есть ограничение объема движений либо атрофия четырехглавой мышцы бедра. Данные факторы неминуемо приводят к нарушению биомеханики походки, хромоте и, как следствие, повышают нагрузку на металлоконструкцию и снижают сроки ее выживаемости [21].

Несмотря на заметный рост числа публикаций на тему онкологического эндопротезирования коленного сустава, результаты, получаемые авторами исследований, сильно разнятся. По-прежнему остаются актуальными вопросы выбора способа фиксации эндопротеза (цементный либо бесцементный), эффективности шарнирного механиз-

ма с ротационной платформой и обеспечения условий для быстрого восстановления функции коленного сустава [22, 23, 24, 25].

Для того чтобы ответить на данные вопросы, нами было проведено ретроспективное исследование, в котором мы сделали акцент на пациентах с опухолевым поражением дистального отдела бедренной кости, так как данная категория больных подвержена самому высокому риску механических осложнений, в частности асептической нестабильности и разрушению компонентов эндопротеза.

Цель исследования — определить факторы, влияющие на функциональные результаты и вероятность механических и инфекционных осложнений у пациентов с опухолевым поражением дистального отдела бедренной кости, перенесших первичное онкологическое эндопротезирование коленного сустава.

МАТЕРИАЛ И МЕТОДЫ

За период с 2000 до 2024 г. в нашем Центре было выполнено более 500 первичных онкологических эндопротезирований коленного сустава. С учетом давности сроков наблюдения и отсутствия полной необходимой информации о каждом пациенте для формирования исследуемой группы нами были сформулированы *критерии включения* в исследование:

– пациенты, прооперированные по поводу опухолевого поражения дистального отдела бедренной кости (первичные доброкачественные и злокачественные опухоли, вторичное поражение костей);

– срок наблюдения не менее 60 мес. с момента проведения первичного хирургического лечения;

– наличие полной информации, необходимой для реализации цели исследования (нозологический диагноз, тип эндопротеза, вид доступа и фиксации, отслеженный функциональный результат).

Критерии исключения:

– пациенты с прогрессированием онкологического заболевания в виде локальных рецидивов и метастатического распространения, так как оценка данных осложнений не входила в цели исследования;

– пациенты, прооперированные с применением нестандартных методик и индивидуальных эндопротезов неизвестного производства: эндопротезирование по методу Воронцова (литой цементный артикулирующий спейсер), ревизионные связанные эндопротезы коленного сустава с применением массивных структурных аллографтов;

– пациенты, прооперированные с применением коротких бедренных ножек (менее 10 см).

Нами были выявлены 5 пациентов с выраженной разгибательной контрактурой коленного сустава, сопровождающейся ограничением амплитуды движений до 10–20° (осложнение типа I по классификации ISOLS) [26], обусловленной нарушением стандартов установки большеберцового компонента либо нарушением реабилитационной программы, связанным с индивидуальными обстоятельствами. Всем пациентам впоследствии были выполнены ревизионные вмешательства в виде артротомии и дебридмента либо остеотомии бугристости большеберцовой кости с ее проксимальной транспозицией. Эта незначительная группа пациентов была исключена из исследования ввиду отсутствия связи между негативным исходом и особенностями установленной конструкции, а также отсутствия возможности проведения статистической оценки столь незначительной выборки.

Всего в ретроспективное исследование было включено 227 пациентов, которым в период с 2003 по 2018 г. было проведено первичное онкологическое эндопротезирование коленного сустава по поводу опухолевого поражения дистального отдела бедренной кости.

Для реализации поставленной цели были проанализированы следующие параметры:

– функциональные результаты по шкале MSTS на сроке 12 мес. [27];

– механические и инфекционные осложнения в соответствии с классификацией ISOLS (тип I — осложнения, связанные с мягкими тканями; тип II — асептическая нестабильность; тип III — разрушение конструкции или перелом кости; тип IV — инфекция; тип V — локальный рецидив опухоли) [26];

– факторы, оказывающие влияние на формирование осложнений: хирургический доступ, величина резекции, вес пациента, использование дренажей, модель эндопротеза, вид его фиксации, наличие ротационной платформы, форма и диаметр ножек.

Эндопротезирование проводилось по поводу различных видов опухолевого поражения: в 51 (22,5%) случае было выявлено первичное злокачественное новообразование, у 162 (71,4%) больных были первичные локально агрессивные доброкачественные опухоли, а также 14 (6,2%) случаев вторичного метастатического поражения.

Среди включенных в исследование пациентов 50,2% (n = 114) составили женщины, 49,8% (n = 113) — мужчины. Медиана срока наблюдения в месяцах составила 79 [67,5–99,50], (min — 12, max — 176).

Категориальные переменные, описывающие исследуемую группу, представлены в таблице 1, количественные — в таблице 2.

Таблица 1

Описательная статистика категориальных переменных исследуемой группы пациентов

Переменная	Категория	Абс.	%	95% ДИ
Форма ножки	Анатомическая	183	80,6	74,9–85,5
	Прямая	44	19,4	14,5–25,1
Вид фиксации	Бесцементная	59	26,0	20,4–32,2
	Цементная	168	74,0	67,8–79,6
Ротационная платформа	Отсутствие	67	70,5	64,1–76,3
	Наличие	160	29,5	23,7–35,9
Доступ	Латеральный	62	27,3	21,6–33,6
	Парапателлярный внутренний	94	41,4	34,9–48,1
	Внутренний subvastus	71	31,3	25,3–37,7

Таблица 2

Описательная статистика количественных переменных исследуемой группы пациентов

Переменная	Me	Q_1-Q_3	*n*	min	max
Возраст, лет	45,00	36,00–56,00	227	19,00	82,00
Вес, кг	79,00	72,50–88,00	227	45,00	110,00
Величина резекции, см	14,00	12,00–15,00	227	7,00	28,00
Диаметр ножки, мм	14,00	13,00–15,00	227	10,00	17,00
Сроки развития осложнений, мес.	70,50	42,00–93,75	70	12,00	144,00
Послеоперационный койко-день, сут.	10	7,00–12,00	133	5	18

Пациенты, прооперированные с применением компонентов цементной фиксации (168 наблюдений (74%)), были разделены на две группы в зависимости от используемой техники цементирования. Ультратонкая мантия толщиной 1 мм использовалась в 91 (54,2%) случае, стандартная техника (толщина мантии 2–3 мм) применялась у 77 (45,8%) больных. Была проведена оценка влияния толщины мантии на вероятность развития осложнений и выживаемость эндопротеза.

С целью оценки влияния установки дренажей на риски развития инфекционных осложнений была выделена группа из 133 пациентов, которым были установлены онкологические эндопротезы с ротационным шарнирным механизмом. Они распределились следующим образом: в 48 (36,1%) случаях активное дренирование не проводилось, пациентам выполнялась пункция сустава; у 85 (63,9%) больных дренаж оставался на 2–5 суток после операции.

При оценке функциональных результатов учитывали тип хирургического доступа: латеральный — 62 (27,3%), парапателлярный внутренний — 94 (41,4%), внутренний subvastus — 71 (31,3%). Также оценивали наличие ограничения активного разгибания и амплитуду движений в коленном суставе.

В исследуемой группе были установлены следующие онкологические системы: Biomet OSS — 121 (53,3%), LINC — 20 (8,8%), MUTARS — 29 (12,8%), ProSpon — 1 (0,4%), Stryker — 37 (16,3%), Феникс — 19 (8,4%).

Статистический анализ

Статистическая обработка материала проводилась с использованием операционной системы Windows, программного обеспечения Microsoft Excel, StatTech 4.7.2 (Статтех, Россия).

Для описательной статистики данные представлены в процентном соотношении. Во всех группах в качестве среднего значения использовалась медиана (Me), а в качестве мер рассеяния — нижний (Q_1) и верхний (Q_3) квартили [25–75% МКИ]. Категориальные данные описывались с указанием абсолютных значений и процентных долей; 95% доверительные интервалы (95% ДИ) для процентных долей рассчитывались по методу Клоппера–Пирсона. Сравнение двух групп по количественному показателю, распределение которого отличалось от нормального, выполнялось с помощью U-критерия Манна–Уитни. Сопоставление частотных характеристик качественных показателей проводилось с помощью непараметрических методов χ^2, χ^2 с поправкой Йетса и критерия Фишера. Прогностическая модель, характеризующая зависимость количественной переменной от факторов, разрабатывалась с помощью метода линейной регрессии. Направление и теснота корреляционной связи между двумя

количественными показателями оценивались с помощью коэффициента ранговой корреляции Спирмена (при распределении показателей, отличном от нормального). Для оценки выживаемости использовался метод множительных оценок Каплана–Майера. Статистическая значимость установлена на уровне $p<0,05$. Количественные показатели в различных исследуемых подгруппах для полноты описания и удобства восприятия и сравнения мы представили в форме box-and-whisker plot.

РЕЗУЛЬТАТЫ

Различные виды осложнений со средним сроком их возникновения 70,5 мес. были выявлены у 70 (30,8%) пациентов. В зависимости от вида осложнений они распределились следующим образом: инфекция (тип IV) –16 (7,1%), Me сроков развития 20,5 мес.; разрушение эндопротеза (тип III) — 13 (5,7%), Me — 71 мес.; нестабильность компонентов эндопротеза (тип II) — 41 (18,1%), Me — 84 мес.

При анализе вероятности развития инфекционных осложнений не было установлено связи с онкологическим диагнозом ($p = 0,399$), возрастом пациента ($p = 0,36$), величиной резекции ($p = 0,106$), фактом установки дренажей ($p = 1,000$), видом фиксации эндопротеза ($p = 1,000$), наличием ротационной платформы ($p = 0,361$). Единственным фактором, статистически значимо влиявшим на возникновение инфекционных осложнений, оказался вес пациента ($p = 0,017$).

При оценке дискриминационной способности веса в прогнозировании инфекционных осложнений с помощью ROC-анализа была получена кривая, отраженная на рисунке 1.

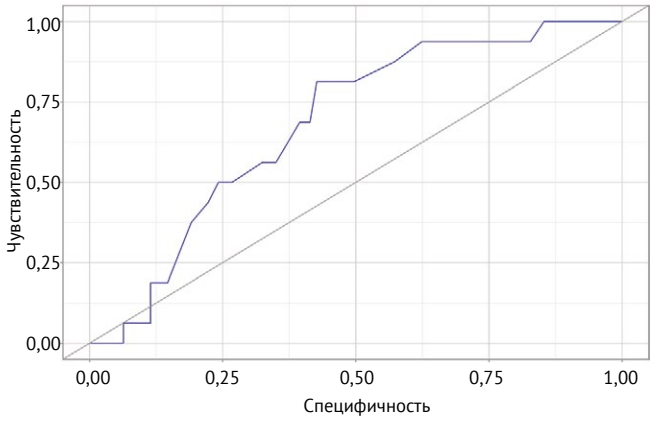

Рис. 1. ROC-кривая, характеризующая дискриминационную способность веса при прогнозировании рисков развития инфекционных осложнений

Figure 1. ROC curve characterizing the discriminatory ability of weight in predicting the risks of infectious complications

Анализ чувствительности и специфичности модели представлен на рисунке 2.

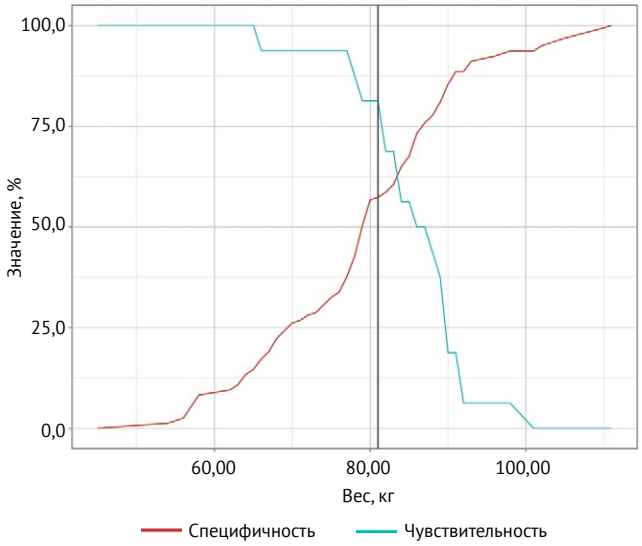

Рис. 2. Зависимость чувствительности и специфичности модели от пороговых значений оценок вероятности развития осложнений

Figure 2. Dependence of sensitivity and specificity of the model on threshold values of estimated probability for complication development

Вес являлся статистически значимым предиктором инфекционных осложнений (AUC = 0,682; 95% ДИ: 0,531–0,832, $p = 0,017$). Пороговое значение веса в точке cut-off, которому соответствовало наивысшее значение индекса Юдена, составило 81 кг. Наличие инфекционных осложнений прогнозировалось при значении веса выше данной величины или равном ей. Чувствительность и специфичность полученной прогностической модели составили 81,2% и 57,3% соответственно.

Несмотря на то, что использование активного дренирования никак не повлияло на риски инфекционных осложнений, оно позволило статистически значимо уменьшить послеоперационный койко-день ($p<0,001$) (U-критерий Манна–Уитни) (рис. 3).

Всем пациентам с глубокой инфекцией области эндопротеза было проведено двухэтапное реэндопротезирование коленного сустава.

Осложнения типа III по классификации ISOLS были представлены переломом ножки эндопротеза в 3 случаях и разрушением шарнирного механизма в 10 случаях. Переломов костей, не связанных с нестабильностью компонентов эндопротеза, у исследуемой группы пациентов мы не наблюдали, все случаи перфорации кости компонентами эндопротеза были отнесены к осложнениям типа II.

Мы провели анализ влияния количественных и категориальных факторов на вероятность развития осложнений типа III, результаты представлены в таблицах 3 и 4.

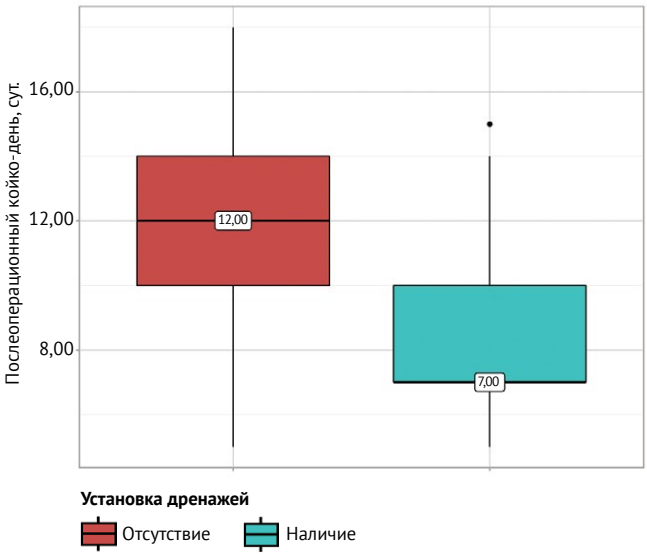

Рис. 3. Длительность послеоперационного койко-дня в зависимости от установки активного дренажа

Figure 3. Postoperative length of hospital stay depending on the installation of active drainage

Согласно полученным данным, при анализе рисков возникновения осложнений, связанных с разрушением конструкции, нами была установлена статистически значимая зависимость от веса пациента (p = 0,044). При сравнении показателей величины резекции и диаметра ножки нам не удалось выявить статистически значимых различий (p = 0,613; p = 0,085 соответственно) (U-критерий Манна–Уитни, U-критерий Манна–Уитни).

При оценке дискриминационной способности веса в прогнозировании осложнений типа III с помощью ROC-анализа была получена кривая, отраженная на рисунке 4.

Вес является статистически значимым предиктором осложнений (тип III) (AUC = 0,668; 95% ДИ: 0,501–0,834; p = 0,044).

Пороговое значение веса в точке cut-off, которому соответствовало наивысшее значение индекса Юдена, составило 90 кг. Наличие осложнений данного типа прогнозировалось при значении веса выше данной величины или равном ей. Чувствительность и специфичность полученной прогностической модели составили 46,2% и 85,4% соответственно.

Таблица 3

Зависимость частоты осложнений типа III от количественных факторов

Фактор	Категория	Осложнения			p
		Me	Q_1-Q_3	n	
Вес, кг	Отсутствие	78,00	69,00–86,00	157	0,044*
	Наличие	87,00	74,00–98,00	13	
Величина резекции, см	Отсутствие	14,00	12,00–15,00	157	0,613
	Наличие	15,00	10,00–15,00	13	
Диаметр ножки, мм	Отсутствие	14,00	13,00–15,00	157	0,085
	Наличие	14,00	14,00–15,00	13	

* — различия показателей статистически значимы (p<0,05).

Таблица 4

Зависимость частоты осложнений типа III от категориальных факторов

Фактор	Категория	Осложнения, n (%)		p
		Отсутствие	Наличие	
Ротационная платформа	Наличие	123 (95,3)	6 (4,7)	0,016*
	Отсутствие	34 (82,9)	7 (17,1)	
Вид фиксации	Бесцементная	40 (90,9)	4 (9,1)	0,743
	Цементная	117 (92,9)	9 (7,1)	

* — различия показателей статистически значимы (p<0,05).

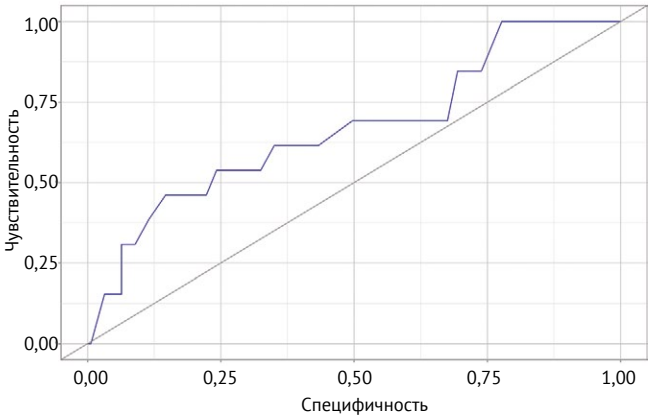

Рис. 4. ROC-кривая, характеризующая дискриминационную способность веса при прогнозировании осложнений типа III

Figure 4. ROC curve characterizing the discriminatory ability of weight in predicting type III complications

Исходя из полученных данных, использование эндопротезов с ротационной платформой статистически значимо снижало риски разрушения компонентов эндопротеза ($p = 0,016$), в то время как вид фиксации не показал статистически значимых отличий ($p = 0,743$) (точный критерий Фишера).

Также нами был проведен анализ зависимости формирования осложнений, вызванных нестабильностью компонентов — тип II (табл. 5, 6).

Исходя из представленных данных, статистически значимые различия были получены в тех случаях, когда мы использовали анатомические бедренные ножки и протезы с ротационной платформой. Их применение снижало риски формирования нестабильности компонентов ($p<0,001$, $p<0,001$ соответственно) (точный критерий Фишера, χ^2 Пирсона). Использование цементной и бесцементной фиксации не показало статистически значимых различий ($p = 0,860$) (χ^2 Пирсона).

В соответствии с представленной таблицей при анализе величины диаметра ножки были установлены статистически значимые различия ($p<0,001$) (U-критерий Манна–Уитни). Однако вес пациента и величина резекции в зависимости от наличия или отсутствия осложнений типа II не показали статистически значимых различий ($p = 0,108$; $p = 0,657$ соответственно) (U-критерий Манна–Уитни, U-критерий Манна–Уитни).

При оценке дискриминационной способности диаметра ножки в прогнозировании осложнений типа III с помощью ROC-анализа была получена кривая, отраженная на рисунке 5.

Таблица 5

Зависимость частоты осложнений типа II от категориальных факторов

Фактор	Категория	Осложнения, *n (%)*		*p*
		отсутствие	наличие	
Форма ножки	Анатомическая	154 (92,8)	12 (7,2)	<0,001*
	Прямая	3 (9,4)	29 (90,6)	
Ротационная платформа	Наличие	123 (86,0)	20 (14,0)	<0,001*
	Отсутствие	34 (61,8)	21 (38,2)	
Вид фиксации	Бесцементная	40 (78,4)	11 (21,6)	0,860
	Цементная	117 (79,6)	30 (20,4)	

* — различия показателей статистически значимы ($p<0,05$).

Таблица 6

Зависимость частоты осложнений типа II от количественных факторов

Фактор	Категория	Осложнения			*p*
		Me	Q_1-Q_3	*n*	
Вес, кг	Отсутствие	78,00	69,00–86,00	157	0,108
	Наличие	83,00	73,00–91,00	41	
Величина резекции, см	Отсутствие	14,00	12,00–15,00	157	0,657
	Наличие	14,00	14,00–15,00	41	
Диаметр ножки, мм	Отсутствие	14,00	13,00–15,00	157	<0,001*
	Наличие	12,00	12,00–13,00	41	

* — различия показателей статистически значимы ($p<0,05$).

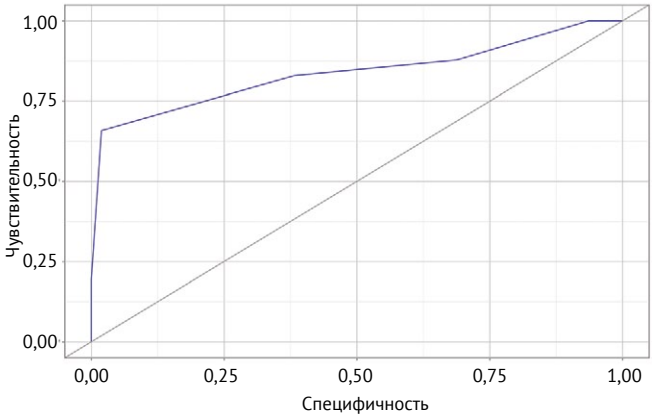

Рис. 5. ROC-кривая, характеризующая дискриминационную способность диаметра ножки при прогнозировании нестабильности эндопротеза

Figure 5. ROC curve characterizing the discriminatory influence of stem diameter on predicting prosthesis instability

Диаметр ножки является статистически значимым предиктором развития нестабильности эндопротеза коленного сустава (AUC = 0,836; 95% ДИ: 0,778–0,894; p<0,001). Пороговое значение диаметра ножки в точке cut-off, которому соответствовало наивысшее значение индекса Юдена, составило 13 мм. Наличие осложнений прогнозировалось при значении диаметра ножки ниже данной величины. Чувствительность и специфичность полученной прогностической модели составили 65,9% и 98,1% соответственно.

Для определения оптимальной техники цементирования бедренного компонента нами был проведен анализ рисков развития нестабильности в зависимости от применения ультратонкой цементной мантии (рис. 6). Исходя из полученных данных, нами были выявлены статистически значимые различия (p<0,001) (χ^2 Пирсона).

Шансы на развитие осложнений в группе пациентов с использованием тонкой мантии были ниже в 5,1 раза по сравнению с группой, где выполняли стандартную технику цементирования, различия шансов были статистически значимыми (ОШ = 0,196; 95% ДИ: 0,080–0,480).

Me функции коленного сустава, оцененная по шкале MSTS на сроке 12 мес. после операции, составила 80% [76,7–86,7], (min — 67,7%; max — 96,7%). Me амплитуды движений составила 90° [90–110], (min — 35, max — 120). Ограничение активного разгибания было выявлено у 61 (26,9%) пациента.

Нами был выполнен анализ влияния наличия у пациента ограничения активного разгибания на функцию сустава по шкале MSTS (рис. 7). Дефицит активного разгибания статистически значимо снижал функцию коленного сустава (p<0,001) (U-критерий Манна–Уитни).

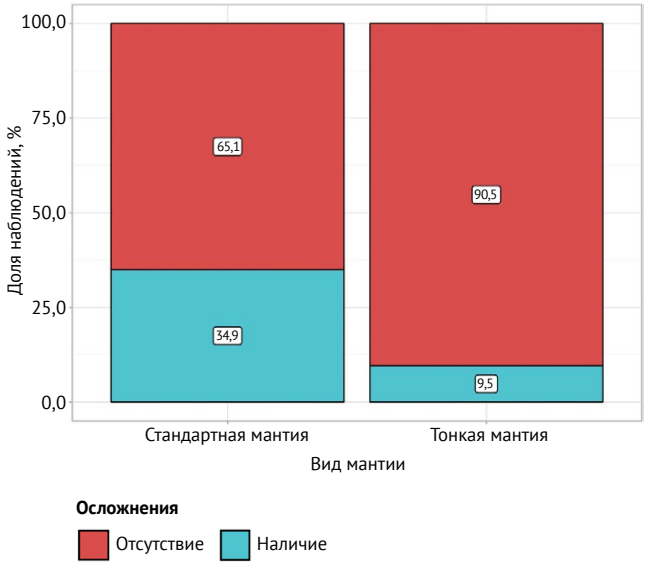

Рис. 6. Доля осложнений типа II в зависимости от толщины мантии

Figure 6. Proportion of type II complications depending on the cement mantle thickness

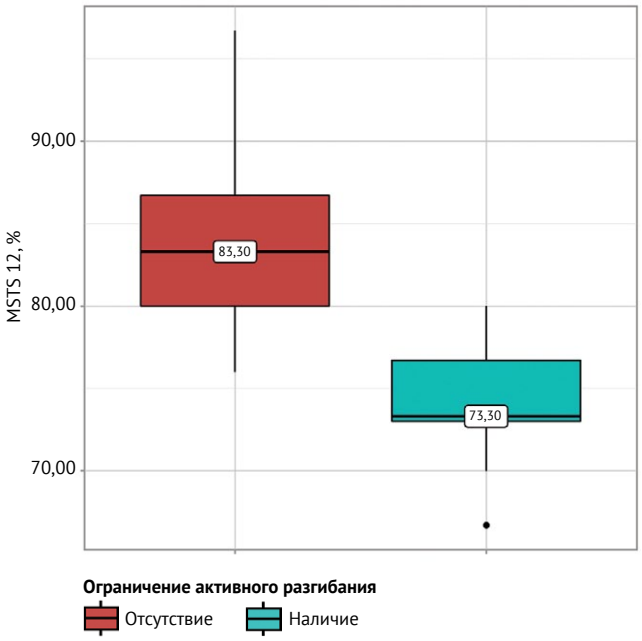

Рис. 7. Показатели функции сустава по шкале MSTS в зависимости от наличия ограничения активного разгибания

Figure 7. Joint function scores on the MSTS scale depending on the presence of limited active extension

При проведении корреляционного анализа взаимосвязи функции сустава и амплитуды движений была установлена заметной тесноты прямая связь. По нашим данным, при увеличении амплитуды на 1° происходило улучшение функции на 0,257%. Полученная модель объясняет 34,9% наблюдаемой дисперсии (рис. 8).

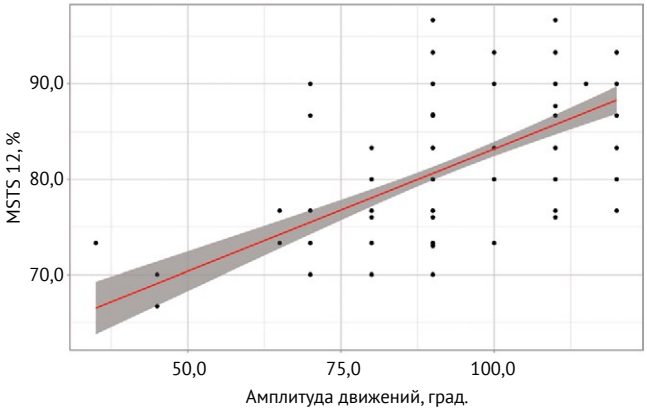

Рис. 8. График регрессионной функции, характеризующий зависимость функции по шкале MSTS от амплитуды движений на сроке 12 мес. после операции

Figure 8. Regression function graph showing the dependence of MSTS scale function on the range of motion at 12 months postop

При сравнении функции в зависимости от выполняемого доступа были выявлены статистически значимые различия (p<0,001) (критерий Краскела–Уоллиса). Наилучшую функцию сустава продемонстрировали пациенты, прооперированные с применением внутреннего доступа subvastus (p<0,001). Однако стоит отметить, что и латеральный доступ оказал статистически значимо лучшее влияние на функцию сустава по сравнению с медиальным парапателлярным (p<0,001) (рис. 9).

Также нами были выявлены существенные различия при оценке влияния хирургического доступа на наличие дефицита активного разгибания и амплитуды движений (рис. 10, 11).

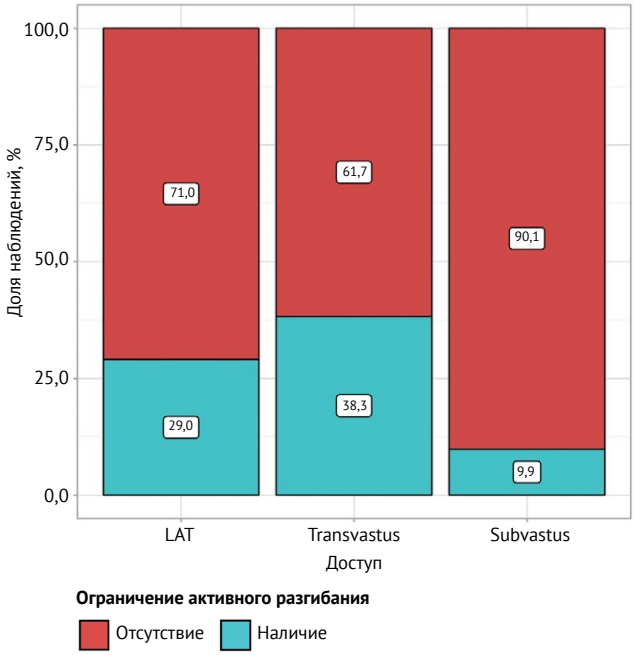

Рис. 10. Ограничение активного разгибания в зависимости от хирургического доступа

Figure 10. Limitation of active extension depending on the surgical approach

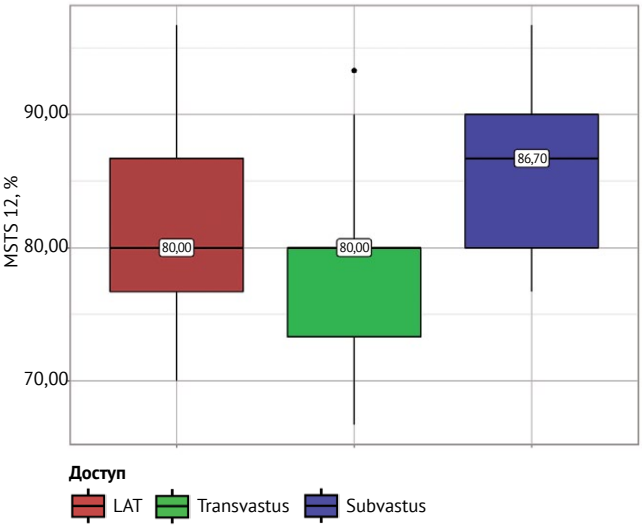

Рис. 9. Показатели функции сустава по шкале MSTS в зависимости от хирургического доступа

Figure 9. Joint function scores on the MSTS scale depending on the surgical approach

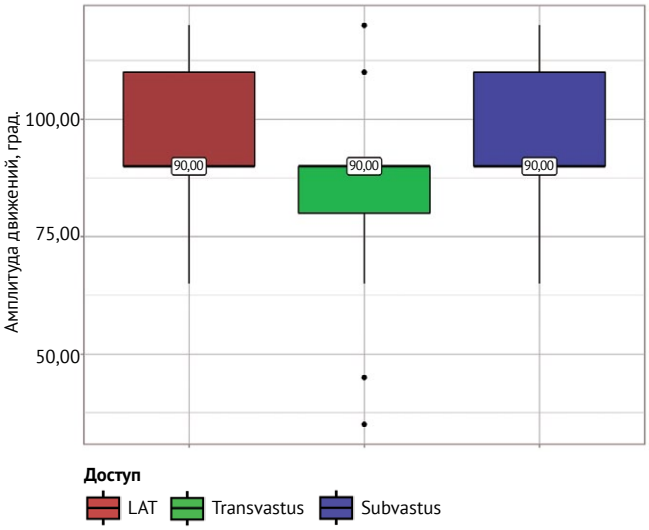

Рис. 11. Амплитуда движений в зависимости от хирургического доступа

Figure 11. Range of motion depending on the surgical approach

Применение медиального доступа subvastus статистически значимо снижало вероятность формирования дефицита активного разгибания в оперированном суставе (p<0,001) (χ^2 Пирсона).

При оценке амплитуды движений в зависимости от примененного доступа были установлены статистически значимые различия (p = 0,006) (критерий Краскела – Уоллиса).

Латеральный и медиальный subvastus доступы, оказались более выгодными для сохранения амплитуды движений коленного сустава по сравнению с медиальным парапателлярным, при этом между ними самими нам не удалось установить статистически значимых различий (p = 0,952) (U-критерий Манна – Уитни).

Интересным наблюдением является тот факт, что при выполнении сравнительного анализа влияния латерального и медиального subvastus доступов на функциональный результат и формирование дефицита активного разгибания у группы пациентов, прооперированных с применением эндопротезов без ротационной платформы, статистически значимых различий между ними выявлено не было (p = 0,620) (U-критерий Манна – Уитни) (p = 0,398 соответственно) (точный критерий Фишера).

Результаты, полученные при оценке выживаемости имплантата в зависимости от наличия ротационной платформы, вида фиксации и использованной модели эндопротеза, представлены на рисунках 12, 13 и 14.

Различия общей выживаемости, оцененные с помощью теста отношения правдоподобия, были статистически значимыми (p<0,001).

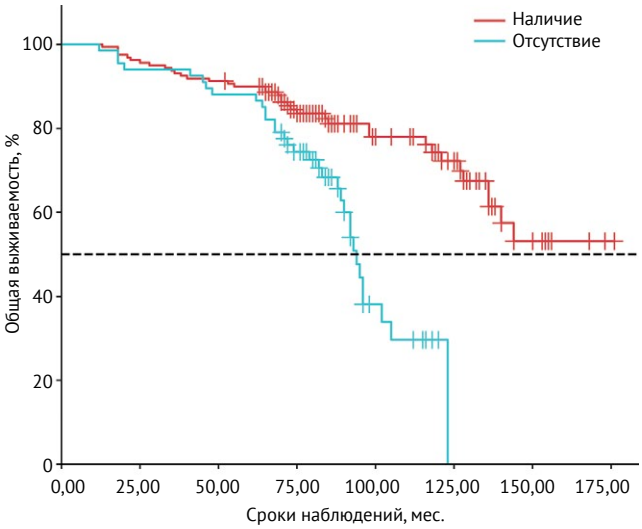

Рис. 12. Кривая общей выживаемости эндопротезов в зависимости от наличия ротационной платформы

Figure 12. Overall survival curve of endoprostheses depending on the presence of a rotating platform

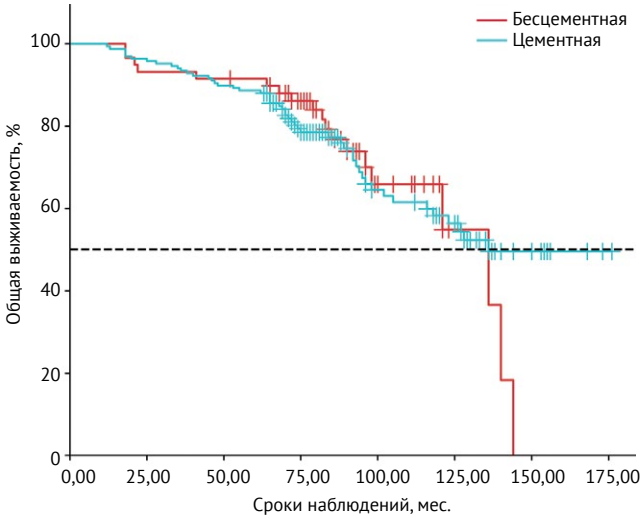

Рис. 13. Кривая общей выживаемости эндопротезов в зависимости от вида фиксации (цементная, бесцементная)

Figure 13. Overall survival curve of endoprostheses depending on the type of fixation (cemented, cementless)

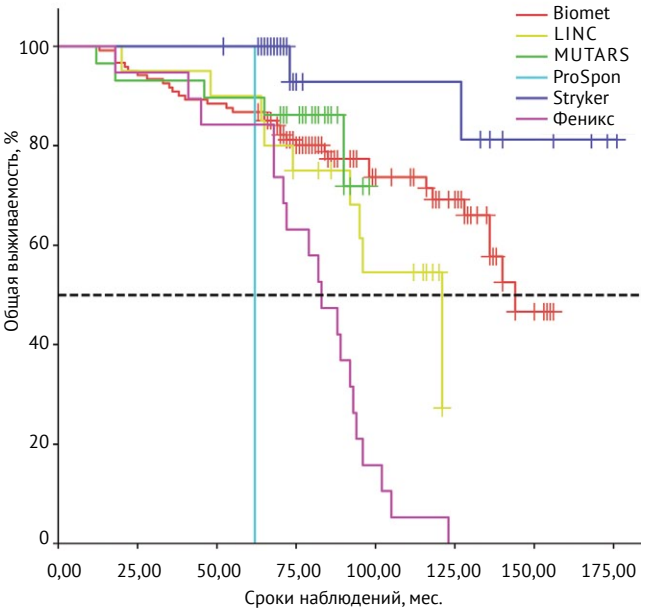

Рис. 14. Кривая общей выживаемости в зависимости от производителя эндопротеза

Figure 14. Overall survival curve depending on the manufacturer of endoprosthesis

При оценке взаимосвязи общей выживаемости эндопротеза с изучаемыми факторами с помощью метода регрессии Кокса была получена следующая модель пропорциональных рисков:

$$h_i(t) = h_0(t) \times \exp(1{,}092 \times X),$$

где $h_i(t)$ — прогнозируемый мгновенный риск наличия осложнения для i-того элемента наблюдения (в %), $h_0(t)$ — базовый мгновенный риск наличия осложнения для определенного срока t, X — отсутствие ротационной платформы.

Риски наличия осложнений у пациентов, прооперированных с применением эндопротезов без ротационной платформы, были выше в 2,982 раза (p<0,001).

Анализ показал, что Me срока выживаемости эндопротеза как в группе с бесцементной, так и в группе с цементной фиксацией компонентов составила 136,00 мес. от начала наблюдения (95% ДИ: 98,00–144,00 мес.) и (95% ДИ: 116,00 — ∞ мес.) соответственно. Статистически значимых различий выявлено не было.

Все эндопротезы продемонстрировали неплохие показатели выживаемости на сроке 60 мес., колеблющиеся в пределах от 80 до 100%, однако на сроке 125 мес. в качестве явных лидеров можно выделить эндопротезы фирм Stryker (92,9%), MUTARS (71,8%) и Biomet (69,1%).

ОБСУЖДЕНИЕ

По полученным нами данным, вес пациента статистически значимо влиял на риски возникновения инфекции в области эндопротеза и разрушение его компонентов. При этом критичной можно считать массу пациента свыше 90 кг, что согласуется с результатами других авторов [9]. Поэтому следует рекомендовать пациентам в послеоперационном периоде контролировать свой вес.

Использование онкологических эндопротезов с ротационной платформой в шарнирном механизме оказало существенное влияние сразу на ряд важных параметров. Нам удалось выявить статистически значимое снижение частоты осложнений как типа II (p<0,001), так и типа III (p = 0,016). Кроме того, было установлено положительное влияние этого фактора на выживаемость эндопротеза (p <0,001). Схожие результаты были получены в исследовании G.J. Myers с соавторами. Однако в своем исследовании эти авторы при сравнении влияния на стабильность и выживаемость конструкции разных видов шарнирных механизмов использовали эндопротезы гибридной фиксации и акцентировали внимание в выводах на этом аспекте [11]. Нами подобные конструкции не использовались.

Следует отметить особенности ротационной платформы системы Biomet OSS — у данной конструкции отсутствует бампер, предотвращающий переразгибание в коленном суставе, из-за чего подвижный вкладыш испытывает повышенную нагрузку в своем переднем отделе. Следствием этого является его повышенный износ, что повлияло на выживаемость конструкции на поздних сроках наблюдения — десятилетняя выживаемость, хоть и не существенно, но все-таки оказалась ниже, чем у современной системы без ротационной платформы (MUTARS — 71,8% и Biomet — 69,1%). Схожие осложнения, такие как разрушение «бампера» (полиэтиленовых втулок) в ротационном механизме системы Zimmer Segmental, отметили в своей работе I. Barrientos-Ruiz с соавторами, они были выявлены у трех пациентов на среднем сроке наблюдения, клинически это проявлялось в виде избыточного разгибания в коленном суставе и ограничения его функции [28].

Исходя из полученных нами результатов, помимо наличия ротационного шарнирного механизма, значительное влияние на стабильность эндопротеза оказали форма и диаметр ножки бедренного компонента эндопротеза; так, установка анатомических ножек диаметром более 13 мм существенно снижала вероятность развития осложнений типа II по классификации ISOLS. Данные, близкие к нашим, получили P. Piakong с соавторами — они не наблюдали асептической нестабильности у пациентов, которым были установлены ножки цементной фиксации диаметром 13 мм и более с зоной резорбции кости на границе с компонентом, не превышающей 20% контактирующей поверхности [25]. Однако стоит отметить результаты, представленные А.В. Соколовским с соавторами, которые проанализировали данные 1292 пациентов, но не обнаружили корреляции между ранней и поздней асептической нестабильностью после первичного и повторного эндопротезирования и диаметром ножки эндопротеза [9].

Анализ влияния вида фиксации компонентов эндопротеза (цементная или бесцементная) не показал статистически значимых различий при оценке рисков развития осложнений как II (p = 0,860), так и III типа (p = 0,743) по классификации ISOLS, вид фиксации также не повлиял на выживаемость конструкции. Эти данные сопоставимы с результатами, представленными в других исследованиях [14, 15, 22].

В то же время предложенная нами техника цементирования с применением тонкой мантии позволила статистически значимо снизить риски развития нестабильности эндопротеза по сравнению со стандартной техникой (p<0,001). Важнейшим фактором здесь является давление, оказываемое ножкой эндопротеза на цемент в момент ее заведения в канал. Соответственно, чем меньше толщина планируемой мантии, тем больше давление на цемент, что усиливает его интеграцию в кость и равномерность распределения. Вторым, не менее важным фактором является безопасная температура полимеризации. Чем она меньше, тем меньше вероятность развития остеонекроза. J.P. Little с соавторами сообщили, что при использовании мантии толщиной до 1 мм максимальная температура составила 32,7°C [29].

Дефицит активного разгибания и снижение амплитуды движения, как и следовало ожидать, оказывали значительное влияние на функциональные результаты. Нам удалось выявить зависимость

между формированием данных ограничений и используемым хирургическим доступом. Наиболее благоприятным с точки зрения формирования условий для лучшего функционального результата оказался медиальный доступ subvastus (p<0,001). Однако выявленное нами отсутствие статистически значимых различий в функциональных результатах между латеральным и медиальным subvastus доступами у пациентов, прооперированных с применением эндопротезов без ротационной платформы, позволяет на практике применять оба доступа при условии правильного подбора варианта эндопротеза. Это особенно важно в тех случаях, когда пациенту на предоперационном этапе была выполнена биопсия из наружного доступа.

Ограничения

К ограничениям нашего ретроспективного исследования можно отнести неравномерное распределение пациентов по группам в зависимости от моделей используемых эндопротезов. Это обусловлено отсутствием возможности собрать информацию обо всех используемых конструкциях силами одного центра. Тем не менее достаточно большое общее количество наблюдений и их длительность, а также полнота данных, дающая возможность оценить основные особенности шарнирного механизма, вида фиксации компонентов и особенности хирургических техник, дали возможность получить ответы на основные поставленные вопросы.

ЗАКЛЮЧЕНИЕ

По результатам ретроспективного исследования с точки зрения снижения рисков механических осложнений и повышения сроков выживаемости конструкции оптимально себя показали эндопротезы с наличием ротации в шарнирном механизме. Обязательным правилом установки бедренного компонента следует считать использование ножек анатомической формы. Выбор вида фиксации компонента не влияет на его выживаемость и стабильность, а скорее является опцией, которая дает возможность хирургу осуществлять индивидуальный подход в зависимости от веса, возраста и состояния кости пациента. Оптимальные условия для восстановления функции коленного сустава обеспечивает использование медиального доступа subvastus.

Перспективным направлением исследований в данной области видится обмен опытом ведущих специалистов нашей страны и попытка взаимодействия в рамках проведения мультицентровых исследований, которые позволили бы получить данные о выживаемости и эксплуатационных особенностях современных моделей эндопротезов за счет накопления большего количества наблюдений. На базе полученного опыта и знаний будет возможна разработка и производство онкологического эндопротеза коленного сустава отечественного производства.

ДОПОЛНИТЕЛЬНАЯ ИНФОРМАЦИЯ

Заявленный вклад авторов

Микайлов И.М. — концепция и дизайн исследования, статистическая обработка данных, написание текста рукописи.

Тихилов Р.М. — научное руководство, редактирование текста рукописи.

Григорьев П.В. — анализ и интерпретация данных, редактирование текста рукописи.

Все авторы прочли и одобрили финальную версию рукописи статьи. Все авторы согласны нести ответственность за все аспекты работы, чтобы обеспечить надлежащее рассмотрение и решение всех возможных вопросов, связанных с корректностью и надежностью любой части работы.

Источник финансирования. Авторы заявляют об отсутствии внешнего финансирования при проведении исследования.

Возможный конфликт интересов. Авторы декларируют отсутствие явных и потенциальных конфликтов интересов, связанных с публикацией настоящей статьи.

Этическая экспертиза. Не применима.

Информированное согласие на публикацию. Не требуется.

DISCLAIMERS

Author contribution

Mikailov I.M. — study concept and design, statistical data processing, drafting the manuscript.

Tikhilov R.M. — scientific guidance, editing the manuscript.

Grigoriev P.V. — data analysis and interpretation, editing the manuscript.

All authors have read and approved the final version of the manuscript of the article. All authors agree to bear responsibility for all aspects of the study to ensure proper consideration and resolution of all possible issues related to the correctness and reliability of any part of the work.

Funding source. This study was not supported by any external sources of funding.

Disclosure competing interests. The authors declare that they have no competing interests.

Ethics approval. Not applicable.

Consent for publication. Not required.

ЛИТЕРАТУРА [REFERENCES]

1. Pala E., Trovarelli G., Angelini A., Maraldi M., Berizzi A., Ruggieri P. Megaprosthesis of the knee in tumor and revision surgery. *Acta Biomed.* 2017;88(2S):129-138. doi: 10.23750/abm.v88i2-S.6523.
2. Heisel C., Kinkel S., Bernd L., Ewerbeck V. Megaprostheses for the treatment of malignant bone tumours of the lower limbs. *Int Orthop.* 2006;30(6):452-457. doi: 10.1007/s00264-006-0207-7.
3. Соколовский В.А., Соколовский А.В., Тарарыкова А.А., Федорова А.В., Блудов А.Б. Отдаленные онкологические результаты лечения пациентов с первичными и метастатическими опухолями опорно-двигательного аппарата, перенесших эндопротезирование. *Саркомы костей, мягких тканей и опухоли кожи*. 2022;14(4): 33-44. doi: 10.17650/2782-3687-2022-14-4-33-44.
   Sokolovskii V.A., Sokolovskii A.V., Tararykova A.A., Fedorova A.V., Bludov A.B. Long-term oncological results of patients with primary and metastatic tumors of the musculoskeletal system who underwent arthroplasty. *Bone and soft tissue sarcomas, tumors of the skin*. 2022;14(4):33-44. (In Russian). doi: 10.17650/2782-3687-2022-14-4-33-44.
4. Pala E., Henderson E.R., Calabrò T., Angelini A., Abati C.N., Trovarelli G. et al. Survival of current production tumor endoprostheses: complications, functional results, and a comparative statistical analysis. *J Surg Oncol.* 2013;108(6):403-408. doi: 10.1002/jso.23414.
5. Henderson E.R., Groundland J.S., Pala E., Dennis J.A., Wooten R., Cheong D. et al. Failure mode classification for tumor endoprostheses: retrospective review of five institutions and a literature review. *J Bone Joint Surg Am*. 2011;93(5):418-429. doi: 10.2106/JBJS.J.00834.
6. Capanna R., Scoccianti G., Frenos F., Vilardi A., Beltrami G., Campanacci D.A. What was the survival of megaprostheses in lower limb reconstructions after tumor resections? *Clin Orthop Relat Res.* 2015;473(3): 820-830. doi: 10.1007/s11999-014-3736-1
7. Курильчик А.А., Иванов В.Е., Стародубцев А.Л., Зубарев А.Л., Алиев М.Д. Варианты хирургического лечения онкологических больных с использованием 3D-имплантатов. *Саркомы костей, мягких тканей и опухоли кожи*. 2022;14(3):11-19. doi: 10.17650/2219-4614-2022-14-3-11-19.
   Kurilchik A.A., Ivanov V.E., Starodubtsev A.L., Zubarev A.L., Aliev M.D. Types of surgery for cancer treatment using 3D-printed implants. *Bone and soft tissue sarcomas, tumors of the skin*. 2022;14(3):11-19. (In Russian). doi: 10.17650/2219-4614-2022-14-3-11-19.
8. Агаев Д.К., Сушенцов Е.А., Софронов Д.И., Валиев А.К., Мусаев Э.Р., Хайленко В.А. и др. Применение компьютерного моделирования и 3D-технологий в онкоортопедии. Обзор литературы. *Саркомы костей, мягких тканей и опухоли кожи.* 2019;11(4):5-16.
   Agaev D.K., Sushentcov E.A., Sofronov D.I., Valiev A.K., Musaev E.R., Khaylenko V.A. et al. The use of computer modeling and 3D-technologies in oncoorthopedia. Literature review. *Bone and soft tissue sarcomas, tumors of the skin*. 2019;11(4):5-16. (In Russian).
9. Соколовский А.В., Соколовский В.А., Блудов А.Б., Федорова А.В., Агаев Д.К., Валиев А.К. Долгосрочные результаты и современные принципы профилактики и лечения пациентов с асептической нестабильностью эндопротеза в онкологии. *Саркомы костей, мягких тканей и опухоли кожи.* 2022;14(1):11-24. doi: 10.17650/2782-3687-2022-14-1-11-24.
   Sokolovskii A.V., Sokolovskii V.A., Bludov A.B., Fedorova A.V., Agaev D.K., Valiev A.K. Long-term results and modern principles of prevention and treatment patients with endoprosthesis aseptic instability in oncology. *Bone and soft tissue sarcomas, tumors of the skin*. 2022;14(1):11-24. (In Russian). doi: 10.17650/2782-3687-2022-14-1-11-24.
10. Ruggieri P., Mavrogenis A.F., Pala E., Abdel-Mota'al M., Mercuri M. Long term results of fixed-hinge megaprostheses in limb salvage for malignancy. *Knee*. 2012;19(5):543-549. doi: 10.1016/j.knee.2011.08.003.
11. Myers G.J., Abudu A.T., Carter S.R., Tillman R.M., Grimer R.J. Endoprosthetic replacement of the distal femur for bone tumours: long-term results. *J Bone Joint Surg Br.* 2007;89(4):521-526. doi: 10.1302/0301-620X.89B4.18631.
12. Bus M.P., van de Sande M.A., Fiocco M., Schaap G.R., Bramer J.A., Dijkstra P.D. What Are the Long-term Results of MUTARS® Modular Endoprostheses for Reconstruction of Tumor Resection of the Distal Femur and Proximal Tibia? *Clin Orthop Relat Res.* 2017;475(3):708-718. doi: 10.1007/s11999-015-4644-8.
13. Gosheger G., Gebert C., Ahrens H., Streitbuerger A., Winkelmann W., Hardes J. Endoprosthetic reconstruction in 250 patients with sarcoma. *Clin Orthop Relat Res.* 2006;450:164-171. doi: 10.1097/01.blo.0000223978.36831.39.
14. Pala E., Trovarelli G., Calabrò T., Angelini A., Abati C.N., Ruggieri P. Survival of modern knee tumor megaprostheses: failures, functional results, and a comparative statistical analysis. *Clin Orthop Relat Res.* 2015;473(3):891-899. doi: 10.1007/s11999-014-3699-2.
15. Darwich A., Jovanovic A., Dally F.J., Abd El Hai A., Baumgärtner T., Assaf E. et al. Cemented versus Cementless Stem Fixation in Revision Total Knee Arthroplasty: A Systematic Review and Meta-Analysis. *Antibiotics (Basel).* 2023;12(11):1633. doi: 10.3390/antibiotics12111633.
16. Wang C., Pfitzner T., von Roth P., Mayr H.O., Sostheim M., Hube R. Fixation of stem in revision of total knee arthroplasty: cemented versus cementless – a meta-analysis. *Knee Surg Sports Traumatol Arthrosc.* 2016;24(10):3200-3211. doi: 10.1007/s00167-015-3820-4.
17. Piakong P., Kiatisevi P., Yau R., Trovarelli G., Lam Y.L., Joyce D. et al. What Is the 10-year Survivorship of Cemented Distal Femoral Endoprostheses for Tumor Reconstructions and What Radiographic Features Are Associated with Survival? *Clin Orthop Relat Res.* 2020;478(11):2573-2581. doi: 10.1097/CORR.0000000000001336.
18. Geiger E.J., Arnold M.T., Hart C.M., Greig D., Trikha R., Sekimura T. et al. What Is the Long-term Survivorship of Primary and Revision Cemented Distal Femoral Replacements for Limb Salvage of Patients With Sarcoma? *Clin Orthop Relat Res.* 2023;481(3):460-471. doi: 10.1097/CORR.0000000000002333.
19. Carlisle E., Steadman P., Lowe M., Rowell P., Sommerville S. What Factors Are Associated With Stem Breakage in Distal Femoral Endoprosthetic Replacements Undertaken for Primary Bone Tumors? *Clin Orthop Relat Res.* 2023;481(11):2214-2220. doi: 10.1097/CORR.0000000000002746.
20. Numata Y., Kaneuji A., Kerboull L., Takahashi E., Ichiseki T., Fukui K. et al. Biomechanical behaviour of a French femoral component with thin cement mantle: The 'French paradox' may not be a paradox after all. *Bone Joint Res.* 2018;7(7):485-493. doi: 10.1302/2046-3758.77.BJR-2017-0288.R2.

21. Jover-Jorge N., González-Rojo P., Amaya-Valero J.V., Baixuali-García F., Calva-Ceinós C., Angulo-Sánchez M.Á. et al. Evaluating functional outcomes and quality of life in musculoskeletal tumor patients with distal femoral megaprostheses: a case-control study. *World J Surg Oncol.* 2024;22(1):341. doi: 10.1186/s12957-024-03627-8.
22. Pala E., Mavrogenis A.F., Angelini A., Henderson E.R., Douglas Letson G., Ruggieri P. Cemented versus cementless endoprostheses for lower limb salvage surgery. *J BUON.* 2013;18(2):496-503.
23. Li Y., Sun Y., Shan H.C., Niu X.H. Comparative Analysis of Early Follow-up of Biologic Fixation and Cemented Stem Fixation for Femoral Tumor Prosthesis. *Orthop Surg.* 2019;11(3):451-459. doi: 10.1111/os.12483.
24. Zhang C., Hu J., Zhu K., Cai T., Ma X. Survival, complications and functional outcomes of cemented megaprostheses for high-grade osteosarcoma around the knee. *Int Orthop.* 2018;42(4):927-938. doi: 10.1007/s00264-018-3770-9.
25. Piakong P., Kiatisevi P., Yau R., Trovarelli G., Lam Y.L., Joyce D. et al. What Is the 10-year Survivorship of Cemented Distal Femoral Endoprostheses for Tumor Reconstructions and What Radiographic Features Are Associated with Survival? *Clin Orthop Relat Res.* 2020;478(11):2573-2581. doi: 10.1097/CORR.0000000000001336.
26. Enneking W.F., Dunham W., Gebhardt M.C., Malawer M., Pritchard D.J. A system for the functional evaluation of reconstructive procedures after surgical treatment of tumors of the musculoskeletal system. *Clin Orthop Relat Res.* 1993;(286):241-246.
27. Henderson E.R., O'Connor M.I., Ruggieri P., Windhager R., Funovics P.T., Gibbons C.L. et al. Classification of failure of limb salvage after reconstructive surgery for bone tumours: a modified system Including biological and expandable reconstructions. *Bone Joint J.* 2014;96-B(11):1436-1440. doi: 10.1302/0301-620X.96B11.34747.
28. Barrientos-Ruiz I., Ortiz-Cruz E.J., Peleteiro-Pensado M., Merino-Rueda R. Early Mechanical Failure of a Tumoral Endoprosthesic Rotating Hinge in the Knee: Does Bumper Wear Contribute to Hyperextension Failure? *Clin Orthop Relat Res.* 2019;477(12):2718-2725. doi: 10.1097/CORR.0000000000000949.
29. Little J.P., Gray H.A., Murray D.W., Beard D.J., Gill H.S. Thermal effects of cement mantle thickness for hip resurfacing. *J Arthroplasty.* 2008;23(3):454-458. doi: 10.1016/j.arth.2007.02.015.

Сведения об авторах

✉ *Микайлов Илкин Мугадасович* — канд. мед. наук
Адрес: Россия, 195427, г. Санкт-Петербург, ул. Академика Байкова, д. 8
https://orcid.org/0000-0002-1631-0463
e-mail: mim17@mail.ru

Тихилов Рашид Муртузалиевич — д-р мед. наук, профессор, чл.-кор. РАН
https://orcid.org/0000-0003-0733-2414
e-mail: rtikhilov@gmail.com

Григорьев Петр Владимирович — канд. мед. наук
https://orcid.org/0000-0003-2622-4478
e-mail: maddoc_pvg@mail.ru

Authors' information

✉ *Ilkin M. Mikailov* — Cand. Sci. (Med.)
Address: 8, Akademika Baykova st., St. Petersburg, 195427, Russia
https://orcid.org/0000-0002-1631-0463
e-mail: mim17@mail.ru

Rashid M. Tikhilov — Dr. Sci. (Med.), Professor
https://orcid.org/0000-0003-0733-2414
e-mail: rtikhilov@gmail.com

Petr V. Grigoriev — Cand. Sci. (Med.)
https://orcid.org/0000-0003-2622-4478
e-mail: maddoc_pvg@mail.ru

Научная статья
УДК 616.718.41-021.4-089-053.2
https://doi.org/10.17816/2311-2905-17645

CC BY

Сегментарная резекция головки бедренной кости при грубой деформации эпифиза и дисконгруэнтности суставных поверхностей у детей с болезнью Пертеса

П.И. Бортулёв, Т.В. Баскаева, М.С. Познович, Д.Б. Барсуков, И.Ю. Поздникин, А.Н. Рустамов

ФГБУ «Национальный медицинский исследовательский центр детской травматологии и ортопедии им. Г.И. Турнера» Минздрава России, г. Санкт-Петербург, Россия

Реферат

Актуальность. Отсутствие адекватного лечения детей с болезнью Пертеса приводит к формированию грубой деформации головки с дисконгруэнтностью суставных поверхностей с последующим развитием феморо-ацетабулярного импинджмента и раннего коксартроза. В настоящее время у данной категории пациентов наибольшей эффективностью обладает сегментарная резекция головки бедренной кости. Однако результаты ее выполнения в мировой и отечественной литературе освещены в единичных публикациях с дизайном «случай — контроль» и небольшим количеством пациентов.

Цель исследования — оценить эффективность и безопасность выполнения сегментарной резекции головки бедренной кости, а также динамику дальнейшего развития тазобедренного сустава на основании анализа результатов хирургического лечения детей с грубой деформацией головки бедренной кости при болезни Пертеса.

Материал и методы. Проведен анализ результатов клинического и лучевого методов исследования 20 пациентов (20 тазобедренных суставов) в возрасте от 8 до 12 лет с грубой деформацией головки бедренной кости и дисконгруэнтностью суставных поверхностей при болезни Пертеса до и после оперативного лечения. Всем пациентам выполнялась сегментарная резекция головки бедренной кости.

Результаты. Радикальная реконструкция проксимального отдела бедренной кости привела к значительному улучшению его формы, улучшению сферичности головки и восстановлению конгруэнтности. Вместе с тем на сроке наблюдения от 6 до 12 мес. у пациентов с имеющейся исходно хоть и не выраженной, но прогрессирующей деформацией латерального края вертлужной впадины, отмечалось уменьшение достигнутых интраоперационно значений угла Wiberg, увеличение процента экструзии головки бедренной кости из вертлужной впадины, а также нарушение непрерывности линии Shenton различной выраженности.

Заключение. Выполнение сегментарной резекции головки бедренной кости с соблюдением корректной хирургической техники является безопасной и эффективной реконструктивной методикой лечения детей с грубой седловидной деформацией головки бедра и дисконгруэнтностью суставных поверхностей. У пациентов со значениями углов Tönnis и Sharp, превышающими верхнюю границу среднефизиологической нормы, ввиду формирования вторичного подвывиха целесообразно симультанно выполнять сегментарную резекцию головки бедренной кости и тройную/периацетабулярную остеотомию таза после проведения критического анализа возможных рисков.

Ключевые слова: дети, болезнь Легга – Кальве – Пертеса, седловидная деформация, дисконгруэнтность, сегментарная резекция головки бедренной кости, подвывих бедра.

Для цитирования: Бортулёв П.И., Баскаева Т.В., Познович М.С., Барсуков Д.Б., Поздникин И.Ю., Рустамов А.Н. Сегментарная резекция головки бедренной кости при грубой деформации эпифиза и дисконгруэнтности суставных поверхностей у детей с болезнью Пертеса. *Травматология и ортопедия России*. 2025;31(1): 20-33. https://doi.org/10.17816/2311-2905-17645.

Бортулёв Павел Игоревич; e-mail: pavel.bortulev@yandex.ru

Рукопись получена: 02.12.2024. Рукопись одобрена: 06.02.2025. Статья опубликована онлайн: 10.02.2025.

© Бортулёв П.И., Баскаева Т.В., Познович М.С., Барсуков Д.Б., Поздникин И.Ю., Рустамов А.Н., 2025

Original article
https://doi.org/10.17816/2311-2905-17645

CC BY

Femoral Head Reduction Osteotomy for the Treatment of Severe Femoral Head Deformities and Articular Incongruity in Children with Perthes Disease

Pavel I. Bortulev, Tamila V. Baskaeva, Makhmud S. Poznovich, Dmitry B. Barsukov, Ivan Yu. Pozdnikin, Arslan N. Rustamov

H. Turner National Medical Research Center for Children's Orthopedics and Trauma Surgery, St. Petersburg, Russia

Abstract

Background. Lack of adequate treatment for children with Perthes disease leads to the formation of severe femoral head deformity with articular surfaces incongruity, followed by the development of femoroacetabular impingement and early hip osteoarthritis. To date, femoral head reduction osteotomy is the most effective treatment option for such patients. However, the results of its performance have been discussed in only a few case-control studies with small sample sizes in both international and domestic literature.

The aim of the study was to evaluate the effectiveness and safety of femoral head reduction osteotomy and to analyze the further development of the hip joint in children operated for severe femoral head deformity due to Perthes disease.

Methods. We have analyzed preoperative and postoperative results of clinical and radiological examination of 20 patients (20 hip joints) aged 8 to 12 years with deformed Perthes femoral head and articular surfaces incongruity. Femoral head reduction osteotomy was performed in all patients.

Results. A radical proximal femoral reconstruction has led to significant improvement in the shape of the proximal femur with improved head sphericity and restoration of articular congruence. However, at the 6- to 12-month follow-up, some patients, primarily those with progressive lateral acetabular rim deformity, exhibited a decrease in the intraoperatively achieved Wiberg angle, an increase in the percentage of femoral head extrusion from the acetabulum, and varying degrees of Shenton line disruption.

Conclusions. Performing femoral head reduction osteotomy with correct surgical technique is an effective reconstructive technique for the treatment of children with a severe saddle-shaped deformity of the femoral head and articular surfaces incongruity. In patients with Tönnis and Sharp angles exceeding the upper limit of the physiological norm, due to the formation of secondary subluxation, it is advisable to simultaneously perform femoral head reduction osteotomy and triple/periacetabular pelvic osteotomy. This treatment option should be chosen only after a critical analysis of potential risks.

Keywords: children, Legg-Calve-Perthes disease, saddle-shaped deformity, incongruity, femoral head reduction osteotomy, hip subluxation.

Cite as: Bortulev P.I., Baskaeva T.V., Poznovich M.S., Barsukov D.B., Pozdnikin I.Yu., Rustamov A.N. Femoral Head Reduction Osteotomy for the Treatment of Severe Femoral Head Deformities and Articular Incongruity in Children with Perthes Disease. *Traumatology and Orthopedics of Russia.* 2025;31(1):20-33. (In Russian). https://doi.org/10.17816/2311-2905-17645.

✉ *Pavel I. Bortulev*; e-mail: pavel.bortulev@yandex.ru

Submitted: 02.12.2024. Accepted: 06.02.2025. Published online: 10.02.2025.

© Bortulev P.I., Baskaeva T.V., Poznovich M.S., Barsukov D.B., Pozdnikin I.Yu., Rustamov A.N., 2025

ВВЕДЕНИЕ

Болезнь Пертеса, исторически считавшаяся остеохондропатией, в настоящее время трактуется как идиопатический асептический некроз головки бедренной кости у детей [1]. Несмотря на то, что этиология болезни Пертеса достаточно подробно изучена, до сих пор она не полностью понята. Хотя основная гипотеза возникновения основана на многофакторном генезе, было предложено несколько теорий, включающих механические, генетические и системные факторы риска [2, 3, 4, 5]. Заболеваемость, по данным разных авторов, варьирует от 0,4 до 29,0 на 100 000 детей в год [6, 7, 8]. Болезнь Пертеса обычно проявляется в возрасте от 3 до 12 лет, наиболее часто — в возрасте 5–7 лет. Мальчики страдают до пяти раз чаще, чем девочки, в 76–90% случаев поражение носит односторонний характер [9, 10]. Нарушение кровоснабжения эпифиза бедренной кости является причиной развития заболевания, а генетические и другие факторы могут быть предрасполагающими к нему [11]. В настоящее время золотым стандартом лечения детей с болезнью Пертеса является принцип сдерживания развития деформации головки бедренной кости (containment therapy), который может быть осуществлен либо консервативно (с помощью гипсовых повязок или ортопедических ортезов в зависимости от возраста ребенка), либо путем выполнения реконструктивно-пластических операций [12, 13, 14, 15, 16].

При отсутствии адекватного лечения у детей с большим очагом некроза естественное течение заболевания неизбежно приводит к формированию грубой деформации головки с дисконгруэнтностью суставных поверхностей, что, в свою очередь, проявляется формированием приводящей контрактуры, нарушением походки, болевым синдромом и ведет к развитию феморо-ацетабулярного импинджмента и раннего коксартроза [17, 18, 19, 20, 21].

Хирургическое лечение пациентов данной категории является сложной задачей, а выбор оптимальной методики коррекции на сегодняшний день вызывает затруднения и в подавляющем большинстве случаев зависит от выраженности деформации головки бедренной кости. Главными целями реконструктивной операции на тазобедренном суставе являются устранение патомеханического конфликта между головкой бедренной кости и суставной губой вертлужной впадины, улучшение формы проксимального эпифиза бедренной кости с воссозданием конгруэнтных соотношений в тазобедренном суставе.

Наиболее адекватной методикой хирургического лечения детей с грубым нарушением сферичности головки бедренной кости (седловидная деформация) и дисконгруэнтностью суставных поверхностей, при которых выполнение околосуставных остеотомий, способных обеспечить «primary surgical containment» противопоказано, является сегментарная резекция головки бедренной кости (femoral head reduction osteotomy), впервые описанная M. Leunig и R. Ganz [22]. В последующем максимально подробное описание хирургической техники данного сложного реконструктивного вмешательства было дано в работе K.A. Seibenrock с соавторами [23]. Несмотря на высокую эффективность данного вида реконструктивного вмешательства, результаты его выполнения в мировой и отечественной литературе освещены в единичных публикациях с дизайном «случай — контроль» и небольшим количеством пациентов. Кроме того, по данным ряда авторов, подавляющему количеству пациентов после выполнения сегментарной резекции головки бедренной кости в последующем требуется выполнение тройной остеотомии таза в связи с формированием вторичного подвывиха бедра [23, 24].

Цель исследования — оценить эффективность и безопасность выполнения сегментарной резекции головки бедренной кости, а также динамику дальнейшего развития тазобедренного сустава на основании анализа результатов хирургического лечения детей с грубой деформацией головки бедренной кости при болезни Пертеса.

МАТЕРИАЛ И МЕТОДЫ

Дизайн исследования — моноцентровое открытое когортное проспективное.

Критерии включения: возраст от 8 до 12 лет, грубая седловидная деформация головки бедренной кости с дисконгруэнтностью суставных поверхностей, отсутствие операций на тазобедренном суставе, отсутствие неврологических и наследственных заболеваний, добровольное информированное согласие законных представителей пациентов на участие в научном исследовании.

Критерии исключения: возраст менее 8 и более 12 лет, сохранение сферичности головки бедренной кости, возможность достижения «primary surgical containment» путем выполнения внесуставных операций, наличие подтвержденных неврологических и наследственных заболеваний.

В исследование вошли 20 пациентов (20 тазобедренных суставов) в возрасте от 8 до 12 лет (10,2±1,1) с грубой деформацией головки бедренной кости и дисконгруэнтностью суставных поверхностей при болезни Пертеса.

Клиническое исследование проводилось по общеизвестным принципам осмотра пациентов с ортопедической патологией тазобедренных суставов. Комплексное обследование на предоперационном этапе включало выполнение рентгенографии тазобедренных суставов в переднезадней

и аксиальной проекциях, а также в положении отведения нижних конечностей (с целью верификации отсутствия центрации головки бедренной кости в вертлужной впадине, т.е. наличия дисконгруэнтности суставных поверхностей), компьютерную томографию (КТ) и магнитно-резонансную томографию (МРТ) тазобедренных суставов, по данным которых проводилась оценка истинной величины деформации головки бедренной кости, а также состояния гиалинового хряща и положения *labrum acetabuli*.

Проводилась оценка следующих рентгенологических показателей состояния компонентов тазобедренного сустава: угол Sharp, угол Tönnis, шеечно-диафизарный угол (ШДУ), расстояние от верхушки большого вертела до верхнего полюса головки бедра (articulo-trochanteric distance — ATD), индекс сферичности вертлужной впадины (ISA), индекс сферичности головки бедренной кости (ISH), индекс конгруэнтности суставных поверхностей (ICAS), индекс экструзии головки бедренной кости (femoral head exrtrusion index — FHEI), угол Wiberg, состояние линии Shenton.

По данным КТ проводилось уточнение характера деформации проксимального эпифиза бедренной кости, а также наличия признаков послеоперационного асептического некроза.

Техника операции

Реконструктивное вмешательство выполнялось в условиях комбинированной анестезии с последующей мультимодальной аналгезией в течение 48 ч. При выполнении операции мы педантично соблюдали методологию безопасного хирургического вывиха бедра и сегментарной резекции головки бедренной кости [22, 23]. В положении пациента лежа на здоровом боку выполнялся разрез кожи и подкожно-жировой клетчатки, широкой фасции бедра. После визуализации наружных ротаторов бедра выполняли слайд-остеотомию большого вертела и его мобилизацию в пределах необходимой визуализации капсулы тазобедренного сустава с ее последующим Z-образным рассечением. После пересечения собственной связки головки бедренной кости выполнялся вывих с последующим отделением надкостнично-капсульно-мышечного лоскута, содержащего основной источник кровоснабжения головки бедренной кости — ветви *a. circumflexa femoris medialis*. Следующим этапом проводилась сегментарная резекция головки бедренной кости (рис. 1).

После вправления головки бедренной кости в вертлужную впадину с помощью электронного оптического преобразователя выполняли рентгенографию тазобедренного сустава в переднезадней и аксиальной проекциях, визуальный контроль амплитуды движений и оценку положения суставной губы вертлужной впадины. Следующим этапом выполняли плотное ушивание капсулы сустава, низведение большого вертела с целью относительного удлинения шейки бедренной кости и достижения удовлетворительного натяжения средней ягодичной мышцы, остеосинтез двумя 4,5 мм винтами с шайбами для адекватной компрессии. Рана послойно зашивалась с оставлением дренажа к передней поверхности капсулы тазобедренного сустава.

Статистический анализ

Статистический анализ проводили при помощи программ Excel 2010 и SPSS Statistic v. 26. С помощью описательной статистики рассчитывали средние арифметические величины (M), стандарт-

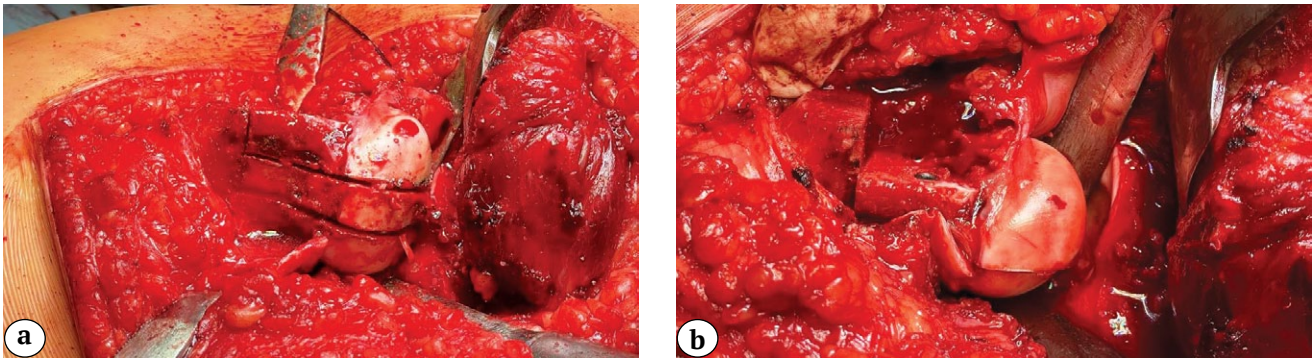

Рис. 1. Этапы выполнения сегментарной резекции головки бедренной кости:
a — разметка и остеотомия запланированного при предоперационных расчетах центрального отдела головки и шейки; b — адаптация фрагментов и остеосинтез двумя 3,5 мм винтами после удаления центрального отдела головки и шейки

Figure 1. The stages of performing femoral head reduction osteotomy:
a — marking and osteotomy of the preoperatively planned central part of the head and neck; b — fragment adaptation and osteosynthesis with two 3.5 mm screws after removal of the central part of the head and neck

ные отклонения (SD), медиану (Me) с 25 и 75 процентилями [Q_1-Q_3]. Анализ проводился с использованием критериев U Манна–Уитни и Вилкоксона. Вычислялся коэффициент ранговой корреляции Спирмена (Rs), при этом силу связи расценивали по следующим показателям: 0,01≤ρ≤0,29 — слабая связь; 0,30≤ρ≤0,69 — умеренная связь; 0,70≤ρ≤1,00 — сильная связь. Значение коэффициента описывало наличие положительной или отрицательной связи. Для оценки степени и варианта влияния одного признака на другой выполняли регрессионный анализ в виде парной линейной и квадратичной регрессионной модели. Оценка доли выборки проводилась с помощью коэффициента множественной детерминации (R^2).

РЕЗУЛЬТАТЫ

При поступлении на стационарное лечение основной жалобой пациентов было ограничение движений в тазобедренном суставе, которое характеризовалось наружно-ротационным положением пораженной нижней конечности с выраженным ограничением отведения и внутренней ротации в тазобедренном суставе. Результаты проведенной гониометрии представлены в таблице 1.

Проведенный статистический анализ данных, представленных в таблице 1, показал наличие значимых отличий (p<0,05) в амплитуде движений здорового и пораженного суставов.

Результаты проведенной рентгенометрии тазобедренного сустава отражены в таблице 2.

Таблица 1

Результаты гониометрии тазобедренных суставов у пациентов до проведения хирургической реконструкции, град.

Движение	Амплитуда на стороне поражения, M±SD, Me [Q_1-Q_3]	Амплитуда на здоровой стороне, M±SD, Me [Q_1-Q_3]
Сгибание	104,3±5,3 105 [100–105]	117±4,6 120 [115–120]
Отведение	5±3,1 5 [5–5]	38±3,4 40 [35–40]
Внутренняя ротация	0,9±2,0 0 [0–0]	22,6±4,0 25 [20–25]
Наружная ротация	48,0±6,4 50 [45–50]	33,0±4,8 35 [30–35]

Таблица 2

Значения индексов, характеризующих рентгеноанатомическое строение тазового и бедренного компонентов тазобедренного сустава, а также его стабильность у детей с грубой деформацией головки бедренной кости при болезни Пертеса в сравнении с нормативными показателями по данным литературы

Показатель	Пораженная сторона, M±SD, Me [Q_1-Q_3]	Здоровая сторона, M±SD, Me [Q_1-Q_3]	Нормативные показатели у детей без патологии тазобедренного сустава [25, 26, 27]
Угол Sharp, град.	50,8±3,2 52 [48,3–53,0]	43,6±2,1 43 [42,3–45,0]	35–50
Угол Tönnis, град.	11,9±2,7 12,5 [9,0–14,8]	7,5±1,0 7 [7–8]	0–10
ШДУ, град.	128±3 128,5 [126,3–130,8]	135,5±5,3 136 [135,0–140,0]	125–145
ATD, мм	14±0,9 14 [13,5–14,8]	9,4±9 7,7 [6,2–8,7]	–
ISA	1,0±0,1 1 [0,95–1,10]	0,9±0,1 1 [0,9-1]	0,8–1,2
ISH	1,3±0,1 1,3 [1,2–1,3]	0,8±0,1 0,8 [0,7–0,9]	0,6–1,0
ICAS	0,8±0,1 0,8 [0,7–0,8]	1,3±0,1 1,3 [1,2–1,4]	1,1–1,4
Угол Wiberg, град.	13,4±2 13 [12–15]	28,2±2,1 28 [26,3–30,0]	25–40
FHEI, %	39,9±7,8 40,5 [32,3–45,0]	14,6±2,7 14 [13,0–15,6]	Не более 25%
Линия Shenton	Разрыв не более 5 мм — 13 пациентов (65%) Не нарушена — 7 пациентов (35%)	Не нарушена	Не нарушена

У ряда пациентов отмечалось умеренно выраженное превышение нормативных значений углов Sharp и Tönnis, что, на наш взгляд, обусловлено длительным локальным патологическим давлением головки бедренной кости на верхнелатеральный отдел вертлужной впадины (рис. 2).

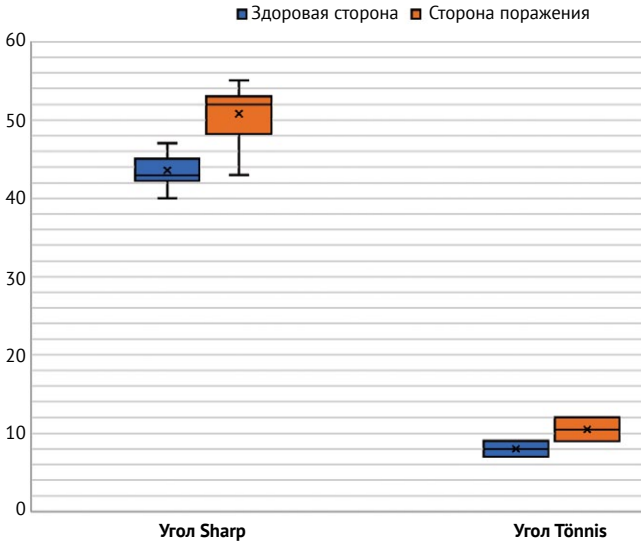

Рис. 2. Распределение значений углов Sharp и Tönnis у пациентов до операции.
Здесь и далее: отмечены медианы (горизонтальная черта внутри закрашенной области), средние значения (символ «x» внутри закрашенной области), интерквартильный размах (закрашенная область), максимальные и минимальные значения (горизонтальные черточки на конце «усов»)

Figure 2. Distribution of Sharp and Tönnis angles values in patients before surgery.
Hereinafter — the medians (a horizontal line inside the shaded area), average values (the“x” symbol inside the shaded area), interquartile range (the shaded area), maximum and minimum values (horizontal lines at the end of the whiskers) are marked

Показатели ШДУ на стороне поражения, хоть и имели меньшие значения по сравнению со здоровой стороной, не продемонстрировали статистически значимых различий (p>0,05), в то время как значения ATD на пораженной стороне были значительно (p<0,05) меньше показателей контралатерального проксимального отдела бедренной кости. Это подтверждает тяжелое течение болезни у данной категории пациентов, при котором происходит укорочение и утолщение шейки бедренной кости с формированием высокого положения большого вертела. На наш взгляд, эти процессы связаны с угнетением функционирования эпифизарной зоны роста и нормальной функции зоны роста большого вертела. Значения индекса сферичности головки бедренной кости на стороне поражения значительно превышали аналогичные показатели на интактной (p<0,05), в то время как значения индекса сферичности вертлужной впадины не имели значимых отличий (p>0,05). Вместе с тем формирование грубой деформации головки бедренной кости приводит к нарушению конгруэнтности суставных поверхностей, о чем свидетельствуют значения ICAS, значительно отличающиеся (p<0,05) от показателей на здоровом суставе. Выраженное уменьшение значений угла Wiberg в совокупности с увеличением экструзии головки бедренной кости из вертлужной впадины, выраженное в процентном эквиваленте, по сравнению со значениями аналогичных показателей в здоровом суставе (p<0,05) можно расценивать как сформированный подвывих бедра.

Более чем у половины пациентов на стороне поражения было диагностировано нарушение целостности линии Shenton, которое большинство авторов трактует как наличие нарушения соотношений в тазобедренном суставе в виде подвывиха или вывиха, что особенно наглядно при дисплазии тазобедренных суставов II–IV степеней [28, 29, 30]. Одновременно с этим необходимо отметить, что рентгенография тазобедренных суставов в переднезадней проекции всем пациентам была выполнена в положении наружной ротации пораженной конечности в связи с отсутствием, по сути, амплитуды внутренней ротации. В данной клинической ситуации нарушение линии Shenton неизбежно и, по нашему мнению, у данной категории пациентов не может являться надежным диагностическим критерием, свидетельствующим о наличии нарушения соотношений в пораженном тазобедренном суставе.

Проведенный корреляционный анализ показал наличие прямых сильных связей между значениями углов Tönnis и Sharp с показателем индекса экструзии головки бедренной кости, которые составили $\rho = 0{,}87$ и $\rho = 0{,}82$ соответственно.

Проведенный регрессионный анализ показал, что коэффициент детерминации (R^2) по взаимосвязи показателей, характеризующих анатомическое строение вертлужной впадины, и индекса экструзии головки бедренной кости превышал значение 0,7 и не имел значимых отличий между линейной и квадратичной моделями, что приближало изучаемые признаки к линейной регрессии, а аппроксимация считается хорошей, поскольку более 70% выборки может иметь обоснование формулой регрессии (рис. 3).

По результатам проведенного МРТ-исследования, помимо подтверждения деформации хрящевой модели головки бедренной кости, нами было обнаружено, что у пациентов со значениями углов Sharp и Tönnis, находящихся в пределах среднефизиологической вариации, отмечалось горизонтальное положение *labrum acetabuli*,

а у пациентов со значениями углов Sharp и Tönnis, превышающими верхнюю границу среднефизиологической вариации, отмечалось обратное вертикальное положение *labrum acetabuli* (рис. 4).

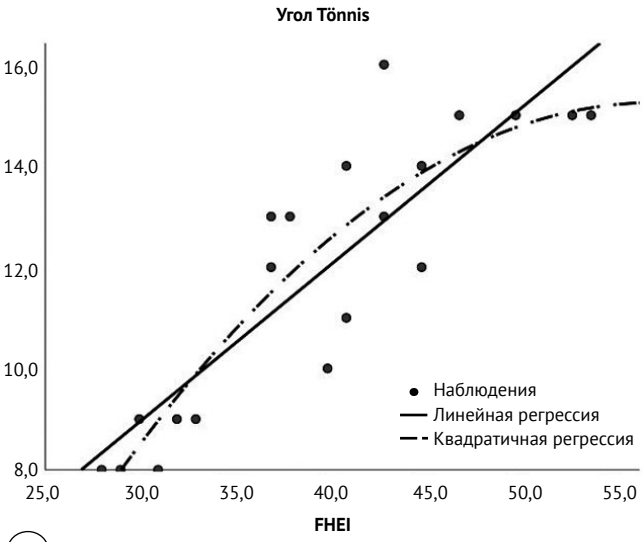

a

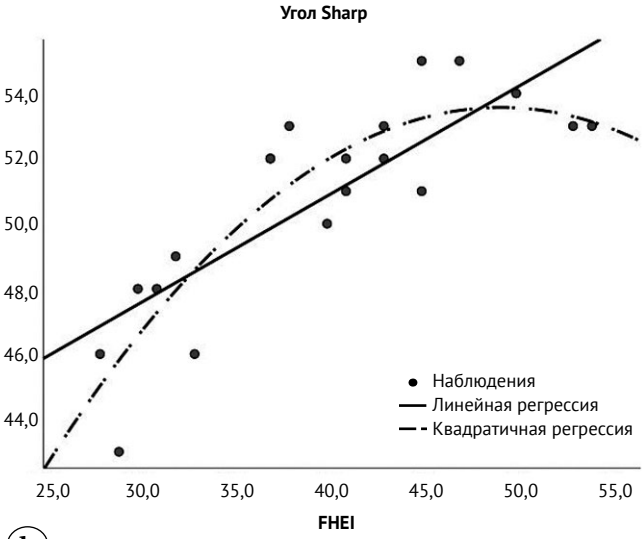

b

Рис. 3. Результаты регрессионного анализа, отражающие взаимоотношения между показателями, характеризующими анатомическое строение вертлужной впадины, и индекса экструзии головки бедренной кости:
а — между углом Tönnis и FHEI;
b — между углом Sharp и FHEI

Figure 3. Regression analysis results reflecting the relationship between the indicators that characterize the anatomical structure of the acetabulum and the femoral head extrusion index:
a — between Tönnis angle and FHEI;
b — between Sharp angle and FHEI

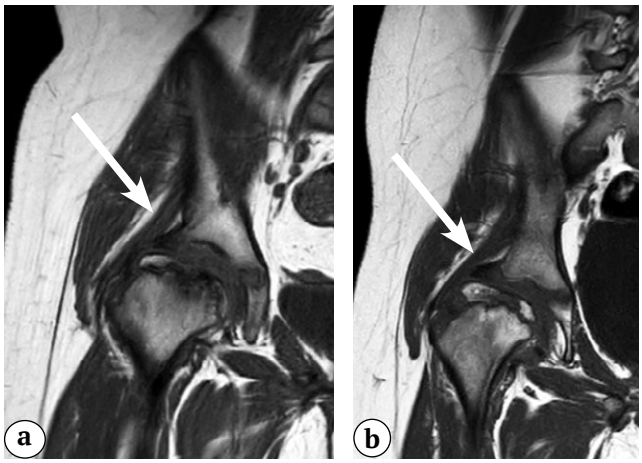

Рис. 4. МР-картина положения *labrum acetabuli* (отмечена стрелкой) у пациентов:
а — значения углов Sharp и Tönnis находятся в пределах среднефизиологической вариации (горизонтальное положение);
b — значения углов Sharp и Tönnis превышают верхнюю границу среднефизиологической вариации (обратное вертикальное положение)

Figure 4. MR image of the acetabular rim position (marked with an arrow) in patients:
a — values of Sharp and Tönnis angles are within the average physiological variation (a horizontal position);
b — values of Sharp and Tönnis angles exceed the upper limit of the average physiological variation (a reverse vertical position)

После проведенной хирургической реконструкции тазобедренного сустава все пациенты получали комплексное восстановительное лечение по разработанному в клинике алгоритму [31].

Оценку результатов проведенной хирургической реконструкции тазобедренного сустава проводили в срок от 6 до 12 мес.

При клиническом исследовании у всех пациентов отмечалось укорочение нижней конечности на оперированной стороне, средняя величина которого составила 1,5±0,3 см. Данные проведенной гониометрии, представленные в таблице 3, свидетельствуют об улучшении функции пораженного тазобедренного сустава: значительно увеличилась амплитуда отведения и внутренней ротации по сравнению с дооперационными показателями (p<0,05).

Сравнительный анализ результатов проведенного лучевого исследования представлен в таблице 4. У ряда пациентов значения показателей углов Sharp и Tönnis имели отрицательную динамику, выражающуюся в более сильном превышении верхней границы нормативных значений, чем до операции (рис. 5).

Таблица 3

Результаты гониометрии тазобедренных суставов у пациентов после проведенного реконструктивного вмешательства, град.

Движение	Амплитуда на стороне поражения, M±SD, Me [Q_1-Q_3]	Амплитуда на здоровой стороне, M±SD, Me [Q_1-Q_3]
Сгибание	109,0±4,0 110 [105–115]	117,0±4,6 120 [115–120]
Отведение	26,0±4,4 25 [22,5–30,0]	38,0±3,4 40 [35–40]
Внутренняя ротация	14,8±4,0 15 [10–15]	22,6±4,0 25 [20–25]
Наружная ротация	38,0±4,0 40 [35–40]	33,0±4,8 35 [30–35]

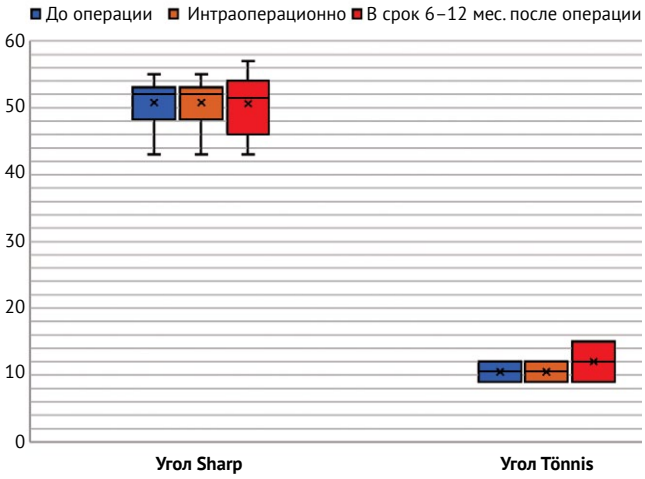

Рис. 5. Распределение значений углов Sharp и Tönnis у пациентов в динамике

Figure 5. Distribution of Sharp and Tönnis angles values in patients over time

Таблица 4

Динамика изменения индексов, характеризующих рентгеноанатомическое строение тазового и бедренного компонентов тазобедренного сустава, а также его стабильности у детей после проведенной хирургической реконструкции тазобедренного сустава

Показатель	Срок	
	Непосредственно после операции, M±SD, Me [Q_1-Q_3]	6–12 мес. после операции, M±SD, Me [Q_1-Q_3]
Угол Sharp, град.	50,8±3,2 52 [48,3–53,0]	52,0±5,2 53 [46,0–56,5]
Угол Tönnis, град.	11,9±2,7 12,5 [9,0–14,8]	14,1±5 14,5 [9–18,6]
ШДУ, град.	130,8±2,5 131 [129–132]	131,0±2,4 131 [130–132]
ATD, мм	14±0,9 14 [13,5–14,8]	15,6±2,4 15 [14,0–17,4]
ISA	1,0±0,1 1 [0,95–1,1]	1,00±0,15 1 [0,95–1,10]
ISH	0,74±0,10 0,75 [0,7–0,8]	0,76±0,1 0,76 [0,70–0,83]
ICAS	1,24±0,10 1,3 [1,1–1,4]	1,3±0,1 1,3 [1,1–1,4]
Угол Wiberg, град.	29,2±1,8 29,5 [28–31]	24,4±5,3 25,5 [20,3–28,8]
FHEI, %	21,8±4,2 23 [19,3–25,0]	32±6 31,5 [26,5–36,5]
Линия Shenton	Не нарушена	Не нарушена — 5 пациентов (25%) Разрыв не более 5 мм — 4 пациента (20%) Разрыв более 5 мм — 11 пациентов (55%)

Радикальная хирургическая реконструкция привела к незначительному увеличению значений ШДУ по сравнению с дооперационными (p>0,05), чего нельзя сказать об остальных показателях. Так, произошло выраженное увеличение значений показателя ATD (p<0,05) за счет низведения большого вертела. Несмотря на выявленное прогрессирование деформации латерального края вертлужной впадины у части пациентов, показатель индекса ее сферичности оставался в пределах нормальных значений на протяжении всего срока наблюдения. Индекс сферичности головки бедренной кости претерпел значительные изменения после проведения хирургического лечения у всех пациентов, а его показатели стали находиться в пределах вариации физиологической нормы. Это привело к восстановлению не только конгруэнтности суставных поверхностей головки бедренной кости и вертлужной впадины, но и стабильности тазобедренного сустава в целом, о чем свидетельствуют показатели ICAS, FHEI, угла Wiberg и состояние линии Shenton непосредственно сразу после проведенной хирургической реконструкции. Вместе с тем на сроке наблюдения от 6 до 12 мес. у ряда пациентов, в основном с прогрессирующей деформацией латерального края вертлужной впадины, отмечалось уменьшение достигнутых интраоперационно значений угла Wiberg, увеличение процента экструзии головки бедренной кости из вертлужной впадины, а также нарушение непрерывности линии Shenton различной выраженности, что, на наш взгляд, является формирующимся вторичным подвывихом бедра и потребует необходимости проведения хирургической стабилизации тазобедренного сустава путем выполнения тройной остеотомии таза (рис. 6).

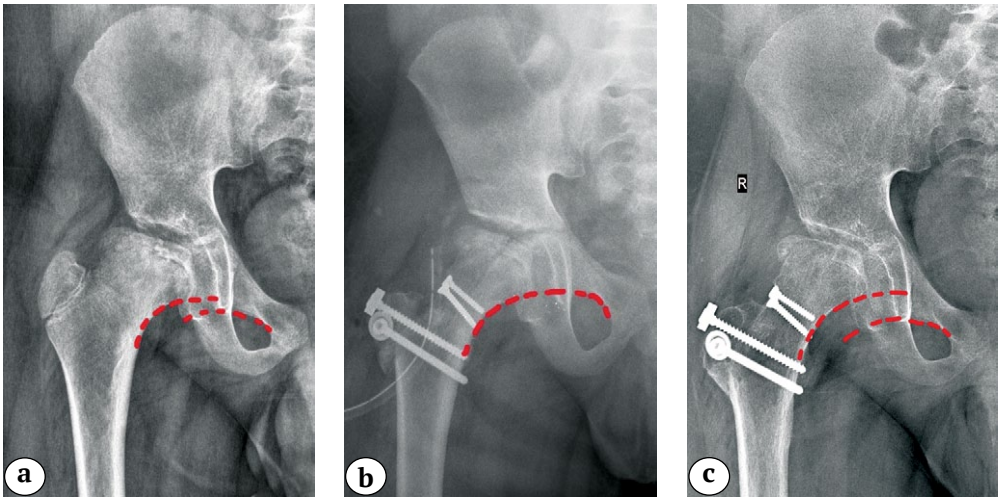

Рис. 6. Рентенограммы правого тазобедренного сустава (красной пунктирной линией отмечено состояние линии Shenton): a — до операции отмечается дисконгруэнтность суставных поверхностей головки бедренной кости и вертлужной впадины, умеренно выраженная деформация латерального края вертлужной впадины, разрыв линии Shenton, не превышающий величины 5 мм;
b — непосредственно после проведения сегментарной резекции головки бедренной кости восстановлены конгруэнтность и стабильность тазобедренного сустава;
c — через 8 мес. после операции отмечается формирование подвывиха бедра (прогрессирование деформации латерального края вертлужной впадины, разрыв линии Shenton более 5 мм)

Figure 6. Right hip X-rays (the red dashed line marks the condition of Shenton line):
a — before surgery, incongruent articular surfaces of the femoral head and acetabulum, a moderate deformity of the lateral acetabular rim, and Shenton line disruption of a maximum of 5 mm are observed;
b — immediately after femoral head reduction osteotomy, articular surfaces congruence and hip joint stability are restored;
c — 8 months after surgery, the formation of hip subluxation (progressive lateral acetabular rim deformity, Shenton line disruption more than 5 mm) is observed

Необходимо отметить, что данная рентгеноанатомическая ситуация в подавляющем большинстве случаев отмечалась у пациентов с исходно имевшимся обратным вертикальным положением *labrum acetabuli*.

По результатам проведенной КТ в срок от 6 до 12 мес. после выполненного радикального реконструктивного вмешательства на проксимальном отделе бедренной кости ни в одном случае нами не были верифицированы признаки развития послеоперационного асептического некроза головки бедренной кости, что свидетельствует о безопасности проведения подобного рода хирургического вмешательства при тщательном соблюдении техники его выполнения.

ОБСУЖДЕНИЕ

Исход течения болезни Пертеса напрямую зависит от объема и локализации очага некроза в головке бедренной кости [32]. В случаях исходов заболевания, соответствующих IV и V классам по классификации S.D. Stulberg, формируется грубая деформация головки бедренной кости с дисконгруэтностью суставных поверхностей и подвывихом, что, согласно данным мировой литературы, без адекватного хирургического лечения приводит к развитию фемороацетабулярного импинджмента и раннего коксартроза [33, 34, 35, 36, 37, 38, 39]. На сегодняшний день в лечении детей с исходом болезни Пертеса, соответствующим III классу по классификации S.D. Stulberg, успешно применяется как артроскопическая коррекция нарушения сферичности головки бедренной кости, так и методика безопасного хирургического вывиха бедра [40, 41, 42, 43, 44, 45].

Подходы к хирургической коррекции грубых деформаций проксимального эпифиза бедренной кости и нарушения соотношений в тазобедренном суставе (IV, V класс по классификации S.D. Stulberg) у данной категории пациентов до первого описания техники и возможностей выполнения сегментарной резекции головки бедренной кости оставались крайне дискутабельными. Не вызывает сомнений, что данная техника значительно расширила возможности хирургов-ортопедов в оказании медицинской помощи столь тяжелой категории пациентов. Так, рядом исследователей, включая автора операции, убедительно доказана ее безопасность, высокие возможности коррекции грубой деформации головки бедренной кости с восстановлением конгруэнтности суставных поверхностей компонентов сустава [23, 24, 46, 47, 48, 49]. Вместе с тем сложность хирургической методики, требующая высокого уровня знаний топографической анатомии сосудов, кровоснабжающих головку бедренной кости, и длительная кривая обучения в некотором смысле ограничивают ее повсеместное применение. В доступных научных базах данных в настоящее время нами обнаружено не более 12 публикаций, большинство из которых представлены дизайном «случай — контроль» и небольшой когортой пациентов. Результаты лечения всех пациентов, вошедших в проведенное нами исследование, с точки зрения достигнутой интраоперационной коррекции формы головки бедренной кости, восстановления конгруэнтности суставных поверхностей и стабильности тазобедренного сустава в целом, а также отсутствие признаков послеоперационного асептического некроза полностью соответствуют данным мировой литературы. Однако формирование вторичного подвывиха бедра у ряда пациентов после проведения хирургического лечения, на наш взгляд, требует уточнения причин его возникновения. Ряд авторов в своих работах описывают дополнение сегментарной резекции головки бедренной кости тройной или периацетабулярной остеотомией таза, необходимость которой объясняется сохраняющимся или вновь возникшим подвывихом бедра, верифицированным либо во время выполнения интраоперационного рентгенологического контроля, либо в ближайшем послеоперационном периоде. Основным показанием к выполнению околосуставного вмешательства является разрыв линии Shenton [23, 50, 51].

На сегодняшний день существуют всего две работы, посвященные симультанному выполнению сегментарной резекции головки бедренной кости в сочетании с периацетабулярной остеотомией таза у детей с грубой деформацией головки бедренной кости и дисконгруэнтностью суставных поверхностей [52, 53]. Несмотря на достаточно длительный период наблюдения (от 23 до 56 мес. после операции), в обе работы включено крайне малое количество пациентов: в исследование J.C. Clohisy с соавторами — 6 пациентов, K. Gharanizadeh с соавторами — 4. Также необходимо отметить, что, невзирая на проведенную до операции рентгенометрию основных показателей строения тазобедренного сустава и его стабильности, необходимость выполнения периацетабулярной остеотомии таза определялась непосредственно во время операции по выполненным с применением электронного оптического преобразователя снимков пораженного сустава в различных проекциях.

На наш взгляд, исходя из полученных в ходе проведения настоящего исследования результатов, а также анализа данных мировой литературы, основными предикторами формирования вторичного подвывиха после выполнения сегментарной резекции головки бедренной кости являются деформация латерального края вертлужной впадины (превышение верхней границы среднефизиологических значений углов Tönnis и Sharp), а также обратное вертикальное положение *labrum acetabuli*.

Ограничение исследования

Настоящее исследование ограничено малым сроком наблюдения, относительно небольшим количеством пациентов и отсутствием в настоящее время среднесрочных результатов выполнения последующего стабилизирующего вмешательства на тазобедренном суставе. Планируется продолжение исследования с целью создания алгоритма выбора методики хирургического лечения данной категории пациентов.

ЗАКЛЮЧЕНИЕ

Выполнение сегментарной резекции головки бедренной кости с соблюдением корректной хирургической техники является, безопасной с точки зрения риска возникновения послеоперационного асептического некроза, и эффективной реконструктивной методикой лечения детей с грубой седловидной деформацией головки бедренной кости и дисконгруэнтностью суставных поверхностей, позволяющей приблизить рентгеноанатомическое строение пораженного проксимального отдела бедренной кости к аналогичным показателям здорового, а также восстановить конгруэнтность и стабильность тазобедренного сустава.

У пациентов с обратным вертикальным положением суставной губы вертлужной впадины и значениями углов Tönnis и Sharp, превышающими верхнюю границу среднефизиологической нормы, после выполнения сегментарной резекции головки бедренной кости в подавляющем большинстве случаев формируется вторичный подвывих, который потребует проведения хирургической стабилизации путем выполнения тройной/периацетабулярной остеотомии таза в последующем. Учитывая этот факт, на наш взгляд, у пациентов с данной рентгеноанатомической картиной стоит рассмотреть целесообразность выполнения реконструктивной операции и на бедренном, и на тазовом компоненте сустава в одну хирургическую сессию после проведения критического анализа возможных рисков.

По нашему мнению, данные методики хирургического лечения детей должны выполняться по строгим показаниям в специализированных профильных отделениях учреждений федерального значения, где специалисты прошли длительную кривую обучения.

ДОПОЛНИТЕЛЬНАЯ ИНФОРМАЦИЯ

Заявленный вклад авторов

Бортулёв П.И. — концепция и дизайн исследования, сбор, анализ и интерпретация данных; написание текста рукописи.

Баскаева Т.В. — сбор, анализ и интерпретация данных, редактирование текста рукописи.

Познович М.С. — сбор, анализ и интерпретация данных.

Барсуков Д.Б. — редактирование текста рукописи.

Поздникин И.Ю. — редактирование текста рукописи.

Рустамов А.Н. — сбор, анализ и интерпретация данных.

Все авторы прочли и одобрили финальную версию рукописи статьи. Все авторы согласны нести ответственность за все аспекты работы, чтобы обеспечить надлежащее рассмотрение и решение всех возможных вопросов, связанных с корректностью и надежностью любой части работы.

Источник финансирования. Авторы заявляют об отсутствии внешнего финансирования при проведении исследования.

Возможный конфликт интересов. Авторы декларируют отсутствие явных и потенциальных конфликтов интересов, связанных с публикацией настоящей статьи.

Этическая экспертиза. Исследование одобрено этическим комитетом ФГБУ «НМИЦ детской травматологии и ортопедии им. Г.И. Турнера» Минздрава РФ (протокол № 24-7 от 22.10.2024 г.).

Информированное согласие на публикацию. Авторы получили письменное согласие законных представителей пациентов на участие в исследовании и публикацию результатов.

DISCLAIMERS

Author contribution

Bortulev P.I. — study concept and design, data acquisition, analysis and interpretation; drafting the manuscript.

Baskaeva T.V. — data acquisition, analysis and interpretation; editing the manuscript.

Poznovich M.S. — data acquisition, analysis and interpretation.

Barsukov D.B. — editing the manuscript.

Pozdnikin I.Y. — editing the manuscript.

Rustamov A.N. — data acquisition, analysis and interpretation.

All authors have read and approved the final version of the manuscript of the article. All authors agree to bear responsibility for all aspects of the study to ensure proper consideration and resolution of all possible issues related to the correctness and reliability of any part of the work.

Funding source. This study was not supported by any external sources of funding.

Disclosure competing interests. The authors declare that they have no competing interests.

Ethics approval. The study was approved by the local ethics committee of H. Turner National Medical Research Center for Children's Orthopedics and Trauma Surgery (protocol No 24-7, 22.10.2024).

Consent for publication. Written consent was obtained from the legal representatives of children to participate in the study and publish the results.

ЛИТЕРАТУРА [REFERENCES]

1. Pavone V., Chisari E., Vescio A., Lizzio C., Sessa G., Testa G. Aetiology of Legg-Calvé-Perthes disease: A systematic review. *World J Orthop*. 2019;10(3): 145-165. doi: 10.5312/wjo.v10.i3.145.
2. Панин М.А., Загородний Н.В., Самоходская Л.М., Бойко А.В. Значение полиморфизмов гена метилентетрагидрофолатредуктазы (MTHFR) в патогенезе нетравматического асептического некроза головки бедренной кости. *Вестник травматологии и ортопедии им. Н.Н. Приорова*. 2020;27(2):19-23. doi: 10.17816/vto202027219-23.

Panin M.A., Zagorodniy N.V., Samohodskaya L.M., Boiko A.V. The value of the MTHFR polymorphisms in pathogenesis of nontraumatic necrosis of femoral head. *N.N. Priorov Journal of Traumatology and Orthopedics*. 2020;27(2):19-23. (In Russian). doi: 10.17816/vto202027219-23.

3. Dimeglio A., Canavese F. Imaging in Legg-Calvé-Perthes disease. *Orthop Clin North Am*. 2011;42(3):297-302. doi: 10.1016/j.ocl.2011.04.003.
4. Gao H., Huang Z., Jia Z., Ye H., Fu F., Song M. et al. Influence of passive smoking on the onset of Legg-Calvè-Perthes disease: a systematic review and meta-analysis. *J Pediatr Orthop B*. 2020;29(6):556-566. doi: 10.1097/BPB.0000000000000725.
5. Chen G., Chen T., Zhang P., Zhang Z., Huang R., Chen T. et al. Can large doses of glucocorticoids lead to Perthes? A case report and review of the literature. *BMC Pediatr*. 2021;21(1):339. doi: 10.1186/s12887-021-02755-4.
6. Rodríguez-Olivas A.O., Hernández-Zamora E., Reyes-Maldonado E. Legg-Calvé-Perthes disease overview. *Orphanet J Rare Dis*. 2022;17(1):125. doi: 10.1186/s13023-022-02275-z.
7. Perry D.C., Arch B., Appelbe D., Francis P., Craven J., Monsell F.P. et al. The British Orthopaedic Surgery Surveillance study: Perthes' disease: the epidemiology and two-year outcomes from a prospective cohort in Great Britain. *Bone Joint J*. 2022;104-B(4):510-518. doi: 10.1302/0301-620X.104B4.BJJ-2021-1708.R1.
8. Wadström M.G., Hailer N.P., Hailer Y.D. Demographics and risk for containment surgery in patients with unilateral Legg-Calvé-Perthes disease: a national population-based cohort study of 309 patients from the Swedish Pediatric Orthopedic Quality Register. *Acta Orthop*. 2024;95:333-339. doi: 10.2340/17453674.2024.40907.
9. Perry D.C., Skellorn P.J., Bruce C.E. The lognormal age of onset distribution in Perthes' disease: an analysis from a large well-defined cohort. *Bone Joint J*. 2016; 98-B(5):710-714. doi: 10.1302/0301-620X.98B5.36453.
10. Maleki A., Qoreishy S.M., Bahrami M.N. Surgical Treatments for Legg-Calvé-Perthes Disease: Comprehensive Review. *Interact J Med Res*. 2021;10(2):e27075. doi: 10.2196/27075.
11. Hong P., Zhao X., Liu R., Rai S., Song Y., Xu R. Perthes Disease in a Child With Osteogenesis Imperfecta From a Rare Genetic Variant: A Case Report. *Front Genet*. 2022;13:920950. doi: 10.3389/fgene.2022.920950.
12. Wenger D.R., Pandya N.K. Advanced containment methods for the treatment of Perthes disease: Salter plus varus osteotomy and triple pelvic osteotomy. *J Pediatr Orthop*. 2011;31(2 Suppl):S198-205. doi: 10.1097/BPO.0b013e31822602b0.
13. Joseph B., Price C.T. Principles of containment treatment aimed at preventing femoral head deformation in Perthes disease. *Orthop Clin North Am*. 2011; 42(3):317-327. doi: 10.1016/j.ocl.2011.04.001.
14. Nelitz M., Lippacher S., Krauspe R., Reichel H. Perthes disease: current principles of diagnosis and treatment. *Dtsch Arztebl Int*. 2009;106(31-32):517-523. doi: 10.3238/arztebl.2009.0517.
15. Camurcu I.Y., Yildirim T., Buyuk A.F., Gursu S.S., Bursali A., Sahin V. Tönnis triple pelvic osteotomy for Legg-Calve-Perthes disease. *Int Orthop*. 2015;39(3): 485-490. doi: 10.1007/s00264-014-2585-6.
16. Rosello O., Solla F., Oborocianu I., Chau E., ElHayek T., Clement J.L. et al. Advanced containment methods for Legg-Calvé-Perthes disease: triple pelvic osteotomy versus Chiari osteotomy. *Hip Int*. 2018;28(3):297-301. doi: 10.5301/hipint.5000569.
17. Барсуков Д.Б., Краснов А.И., Басков В.Е., Поздникин И.Ю., Волошин С.Ю., Баскаева Т.В. и др. Корригирующая остеотомия бедра в комплексном лечении детей с болезнью Легга-Кальве-Пертеса. *Гений ортопедии*. 2017;23(1):63-70. doi: 10.18019/1028-4427-2017-23-1-63-70.
Barsukov D.B., Krasnov A.I., Baskov V.E., Pozdnikin I.Yu., Voloshin S.Yu., Baskaeva T.V. et al. Corrective femoral osteotomy in the complex treatment of children with Legg-Calve-Perthes disease. *Genij Ortopedii*. 2017;23(1):63-70. (In Russian). doi: 10.18019/1028-4427-2017-23-1-63-70.
18. Singh K.A., Guddattu V., Shah H. Radiologic Outcomes of Bilateral and Unilateral Perthes Disease: A Comparative Cohort Study. *J Pediatr Orthop*. 2022;42(2):e168-e173. doi: 10.1097/BPO.0000000000002010.
19. Abril J.C., Montero M., Fraga M., Egea-Gámez R.M. Ellipsoidal Process of the Femoral Head in Legg-Calvé-Perthes Disease: Effect of Prophylactic Hemiepiphysiodesis. *Indian J Orthop*. 2022;56(8): 1431-1438. doi: 10.1007/s43465-022-00662-z.
20. Louahem M'sabah D., Assi C., Cottalorda J. Proximal femoral osteotomies in children. *Orthop Traumatol Surg Res*. 2013;99(1 Suppl):S171-186. doi: 10.1016/j.otsr.2012.11.003.
21. Clohisy J.C., Nepple J.J., Ross J.R., Pashos G., Schoenecker P.L. Does surgical hip dislocation and periacetabular osteotomy improve pain in patients with Perthes-like deformities and acetabular dysplasia? *Clin Orthop Relat Res*. 2015;473(4):1370-1377. doi: 10.1007/s11999-014-4115-7.
22. Leunig M., Ganz R. Relative neck lengthening and intracapital osteotomy for severe Perthes and Perthes-like deformities. *Bull NYU Hosp Jt Dis*. 2011;69 Suppl 1: S62-67.
23. Siebenrock K.A., Anwander H., Zurmühle C.A., Tannast M., Slongo T., Steppacher S.D. Head reduction osteotomy with additional containment surgery improves sphericity and containment and reduces pain in Legg-Calvé-Perthes disease. *Clin Orthop Relat Res*. 2015;473(4):1274-1283. doi: 10.1007/s11999-014-4048-1.
24. Fontainhas P., Govardhan R.H. Femoral Head Reduction Osteotomy for Deformed Perthes Head Using Ganz Safe Surgical Dislocation of Hip — A Case Report with 3-Year Follow-up. *J Orthop Case Rep*. 2020;10(6):32-35. doi: 10.13107/jocr.2020.v10.i06.1864.
25. Камоско М.М., Баиндурашвили А.Г. Диспластический коксартроз у детей и подростков (клиника, патогенез, хирургическое лечение). СПб.: СпецЛит; 2010. С. 54-72.
Kamosko M.M., Baindurashvili A.G. Dysplastic hip osteoarthritis in children and adolescents (clinical picture, pathogenesis, surgical treatment). Saint-Petersburg: SpetsLit; 2010. P. 54-72. (In Russian).
26. Тепленький М.П., Бунов В.С., Фозилов Д.Т. Суставсберегающие операции у пациентов с ацетабулярной дисплазией, осложненной нарушением сферичности головки бедра. *Вестник травматологии и ортопедии им. Н.Н. Приорова*. 2023;30(4):409-418. doi: 10.17816/vto568718.
Teplenky M.P., Bunov V.S., Fozilov J.T. Joint-sparing surgery in patients with acetabular dysplasia complicated by sphericity of the femoral head. *N.N. Priorov Journal of Traumatology and Orthopedics*. 2023;30(4):409-418. (In Russian). doi: 10.17816/vto568718.

27. Nehme A., Trousdale R., Tannous Z., Maalouf G., Puget J., Telmont N. Developmental dysplasia of the hip: is acetabular retroversion a crucial factor? *Orthop Traumatol Surg Res*. 2009;95(7):511-519. doi: 10.1016/j.otsr.2009.06.006.
28. Jones D.H. Shenton's line. *J Bone Joint Surg Br*. 2010; 92(9):1312-1315. doi: 10.1302/0301-620X.92B9.25094.
29. Yonga Ö., Memişoğlu K., Onay T. Early and mid-term results of Tönnis lateral acetabuloplasty for the treatment of developmental dysplasia of the hip. *Jt Dis Relat Surg*. 2022;33(1):208-215. doi: 10.52312/jdrs.2022.397.
30. Vahedi H., Alvand A., Kazemi S.M., Azboy I., Parvizi J. The 'low-volume acetabulum': dysplasia in disguise. *J Hip Preserv Surg*. 2018;5(4):399-403. doi: 10.1093/jhps/hny036.
31. Бортулева О.В., Басков В.Е., Бортулев П.И. Барсуков Д.Б., Поздникин И.Ю. Реабилитация подростков после хирургического лечения диспластического коксартроза. *Ортопедия, травматология и восстановительная хирургия детского возраста*. 2018;6(1):45-50. doi: 10.17816/PTORS6145-50.
Bortuleva O.V., Baskov V.E., Bortulev P.I., Barsukov D.B., Pozdnikin I.Yu. Rehabilitation of adolescents after surgical treatment of dysplastic coxarthrosis. *Pediatric Traumatology, Orthopaedics and Reconstructive Surgery*. 2018;6(1):45-50. (In Russian). doi: 10.17816/PTORS6145-50.
32. Herring J.A. Legg-Calvé-Perthes disease at 100: a review of evidence-based treatment. *J Pediatr Orthop*. 2011;31(2 Suppl):S137-S140. doi: 10.1097/BPO.0b013e318223b52d.
33. Stulberg S.D., Cooperman D.R., Wallensten R. The natural history of Legg-Calvé-Perthes disease. *J Bone Joint Surg Am*. 1981;63(7):1095-1108.
34. Bhuyan B.K. Early outcomes of one-stage combined osteotomy in Legg-Calvé-Perthes disease. *Indian J Orthop*. 2016;50(2):183-194. doi: 10.4103/0019-5413.177581.
35. Wiig O., Terjesen T., Svenningsen S. Prognostic factors and outcome of treatment in Perthes' disease: a prospective study of 368 patients with five-year follow-up. *J Bone Joint Surg Br*. 2008;90(10):1364-1371. doi: 10.1302/0301-620X.90B10.20649.
36. Shah H. Perthes disease: evaluation and management. *Orthop Clin North Am*. 2014;45(1):87-97. doi: 10.1016/j.ocl.2013.08.005.
37. Rodríguez-Olivas A.O., Hernández-Zamora E., Reyes-Maldonado E. Legg-Calvé-Perthes disease overview. *Orphanet J Rare Dis*. 2022;17(1):125. doi: 10.1186/s13023-022-02275-z.
38. Богопольский О.Е., Трачук П.А., Специальный Д.В., Середа А.П., Тихилов Р.М. Результаты артроскопического лечения фемороацетабулярного импинджмента. *Травматология и ортопедия России*. 2022;28(4):54-65. doi: 10.17816/2311-2905-1980.
Bogopolskiy O.E., Trachuk P.A., Spetsialnyi D.V., Sereda A.P., Tikhilov R.M. Results of Arthroscopic Treatment for Femoroacetabular Impingement. *Traumatology and Orthopedics of Russia*. 2022;28(4): 54-65. (In Russian). doi: 10.17816/2311-2905-1980.
39. Бортулёв П.И., Виссарионов С.В., Баиндурашвили А.Г., Неверов В.А., Басков В.Е., Барсуков Д.Б. и др. Анализ причин выполнения тотального эндопротезирования тазобедренного сустава у детей: часть 1. *Травматология и ортопедия России*. 2024;30(2):54-71. doi: 10.17816/2311-2905-17527.
Bortulev P.I., Vissarionov S.V., Baindurashvili A.G., Neverov V.A., Baskov V.E., Barsukov D.B. et al. Causes of Total Hip Replacement in Children: Part 1. *Traumatology and Orthopedics of Russia*. 2024;30(2):54-71. (In Russian). doi: 10.17816/2311-2905-17527.
40. Kanatli U., Ayanoglu T., Ozer M., Ataoglu M.B., Cetinkaya M. Hip arthroscopy for Legg-Calvè-Perthes disease in paediatric population. A*cta Orthop Traumatol Turc*. 2019;53(3):203-208. doi: 10.1016/j.aott.2019.03.005.
41. Lee W.Y., Hwang D.S., Ha Y.C., Kim P.S., Zheng L. Outcomes in patients with late sequelae (healed stage) of Legg-Calvé-Perthes disease undergoing arthroscopic treatment: retrospective case series. *Hip Int*. 2018;28(3):302-308. doi: 10.5301/hipint.5000563.
42. Goyal T., Barik S., Gupta T. Hip Arthroscopy for Sequelae of Legg-Calve-Perthes Disease: A Systematic Review. *Hip Pelvis*. 2021;33(1):3-10. doi: 10.5371/hp.2021.33.1.3.
43. Chaudhary M.M., Chaudhary I.M., Vikas K.N., KoKo A., Zaw T., Siddhartha A. Surgical hip dislocation for treatment of cam femoroacetabular impingement. *Indian J Orthop*. 2015;49(5):496-501. doi: 10.4103/0019-5413.164040.
44. Khalifa A.A., Hassan T.G., Haridy M.A. The evolution of surgical hip dislocation utilization and indications over the past two decades: A scoping review. *Int Orthop*. 2023;47(12):3053-3062. doi: 10.1007/s00264-023-05814-w.
45. Leibold C.S., Vuillemin N., Büchler L., Siebenrock K.A., Steppacher S.D. Surgical hip dislocation with relative femoral neck lengthening and retinacular soft-tissue flap for sequela of Legg-Calve-Perthes disease. *Oper Orthop Traumatol*. 2022;34(5):352-360. doi: 10.1007/s00064-022-00780-9.
46. Leunig M., Ganz R. Relative neck lengthening and intracapital osteotomy for severe Perthes and Perthes-like deformities. *Bull NYU Hosp Jt Dis*. 2011;69 Suppl 1:S62-67.
47. Govardhan P., Govardhan R.H. Femoral Head Reduction Osteotomy for Deformed Perthes Head Using Ganz Safe Surgical Dislocation of Hip - A Case Report with 3-Year Follow-up. *J Orthop Case Rep*. 2020;10(6):32-35. doi: 10.13107/jocr.2020.v10.i06.1864.
48. Kalenderer Ö., Erkuş S., Turgut A., İnan İ.H. Preoperative planning of femoral head reduction osteotomy using 3D printing model: A report of two cases. *Acta Orthop Traumatol Turc*. 2019;53(3):226-229. doi: 10.1016/j.aott.2019.01.002.
49. Paley D. The treatment of femoral head deformity and coxa magna by the Ganz femoral head reduction osteotomy. *Orthop Clin North Am*. 2011;42(3):389-399. doi: 10.1016/j.ocl.2011.04.006.
50. Slongo T., Ziebarth K. Femoral head reduction osteotomy to improve femoroacetabular containment in Legg-Calve-Perthes disease. *Oper Orthop Traumatol*. 2022;34(5):333-351. (In German). doi: 10.1007/s00064-022-00779-2.
51. Eltayeby H.H., El-Adwar K.L., Ahmed A.A., Mosa M.M., Standard S.C. Femoral head reduction osteotomy for the treatment of late sequela of Legg-Calvé-Perthes disease and Perthes-like femoral head deformities. *J Pediatr Orthop B*. 2024;33(4):348-357. doi: 10.1097/BPB.0000000000001109.

52. Clohisy J.C., Pascual-Garrido C., Duncan S., Pashos G., Schoenecker P.L. Concurrent femoral head reduction and periacetabular osteotomies for the treatment of severe femoral head deformities. *Bone Joint J.* 2018;100-B(12):1551-1558. doi: 10.1302/0301-620X.100B12.BJJ-2018-0030.R3.

53. Gharanizadeh K., Ravanbod H., Aminian A., Mirghaderi S.P. Simultaneous femoral head reduction osteotomy (FHRO) combined with periacetabular osteotomy (PAO) for the treatment of severe femoral head asphericity in Perthes disease. *J Orthop Surg Res*. 2022;17(1):461. doi: 10.1186/s13018-022-03351-7.

Сведения об авторах

✉ *Бортулёв Павел Игоревич* — канд. мед. наук
Адрес: Россия, 196603, г. Санкт-Петербург, г. Пушкин, ул. Парковая, д. 64–68
https://orcid.org/0000-0003-4931-2817
e-mail: pavel.bortulev@yandex.ru

Баскаева Тамила Владимировна
https://orcid.org/0000-0001-9865-2434
e-mail: tamila-baskaeva@mail.ru

Познович Махмуд Станиславович
https://orcid.org/0000-0003-2534-9252
e-mail: poznovich@bk.ru

Барсуков Дмитрий Борисович — канд. мед. наук
https://orcid.org/0000-0002-9084-5634
e-mail: dbbarsukov@gmail.com

Поздникин Иван Юрьевич — канд. мед. наук
https://orcid.org/0000-0002-7026-1586
e-mail: pozdnikin@gmail.com

Рустамов Арслан Нажмудинович
https://orcid.org/0009-0001-6710-0327
e-mail: arslan.rustamov1999@mail.ru

Authors' information

✉ *Pavel I. Bortulev* — Cand. Sci. (Med.)
Address: 64-68, Parkovaya st., St. Petersburg, Pushkin, 196603, Russia
https://orcid.org/0000-0003-4931-2817
e-mail: pavel.bortulev@yandex.ru

Tamila V. Baskaeva
https://orcid.org/0000-0001-9865-2434
e-mail: tamila-baskaeva@mail.ru

Makhmud S. Poznovich
https://orcid.org/0000-0003-2534-9252
e-mail: poznovich@bk.ru

Dmitry B. Barsukov — Cand. Sci. (Med.)
https://orcid.org/0000-0002-9084-5634
e-mail: dbbarsukov@gmail.com

Ivan Yu. Pozdnikin — Cand. Sci. (Med.)
https://orcid.org/0000-0002-7026-1586
e-mail: pozdnikin@gmail.com

Arslan N. Rustamov
https://orcid.org/0009-0001-6710-0327
e-mail: arslan.rustamov1999@mail.ru

Научная статья
УДК 616.727.4-089.844-06
https://doi.org/10.17816/2311-2905-17646

CC BY

Причины и результаты ревизионных вмешательств после эндопротезирования проксимального межфалангового сустава кисти

П.В. Федотов [1], Д.В. Ковалев [1], Н.С. Николаев [1,2], А.С. Михайлов [1]

1 ФГБУ «Федеральный центр травматологии, ортопедии и эндопротезирования» (г. Чебоксары) Минздрава России, г. Чебоксары, Россия

2 ФГБОУ ВО «Чувашский государственный университет им. И.Н. Ульянова», г. Чебоксары, Россия

Реферат

Актуальность. В последние десятилетия в мире значительно возросло количество выполненных первичных операций эндопротезирования проксимального межфалангового сустава, что повлекло за собой увеличение числа ревизионных вмешательств.

Цель исследования — определить причины и оценить результаты ревизионных вмешательств после эндопротезирования проксимального межфалангового сустава кисти на примере федерального травматолого-ортопедического центра.

Материал и методы. Проведен анализ половозрастного состава пациентов, количества ревизионных операций, возможных причин несостоятельности эндопротеза, его локализации и типа, срока службы конструкции, хирургических подходов. Глубина исследования — 15 лет.

Результаты. Среди 95 выполненных операций первичного эндопротезирования проксимального межфалангового сустава выявлено 15 (15,8%) случаев неблагополучных исходов у 14 пациентов. Зарегистрированы один перипротезный перелом; 2 случая перелома имплантата; 12 случаев нестабильности компонентов, связанных с травмой, повышенной физической нагрузкой и другими причинными факторами. Максимальная частота неудач выявлена на II пальце (31,6% от числа первично установленных эндопротезов). После первичного эндопротезирования нестабильность чаще всего выявлялась после установки связанных эндопротезов (SBI D.G.T. PIP joint implant и RM Finger Mathys). Вариантом повторного вмешательства в двух (16,7%) случаях явился артродез проксимального межфалангового сустава, в 11 (83,3%) — ревизионное эндопротезирование.

Заключение. Неблагополучные исходы составляют значительную долю (15,8%) первичного эндопротезирования проксимального межфалангового сустава. Наиболее частой причиной является нестабильность эндопротеза. В то же время срок службы конструкций достигает в ряде случаев 10 лет и зависит, вероятно, и от типа эндопротеза, и от рода занятий пациента. Ревизионное эндопротезирование проксимального межфалангового сустава позволяет сохранить подвижность сустава, статистически значимо уменьшая интенсивность болевого синдрома.

Ключевые слова: проксимальный межфаланговый сустав, несостоятельность эндопротеза, нестабильность, ревизионное эндопротезирование, артродез проксимального межфалангового сустава, перипротезный перелом, перелом имплантата.

Для цитирования: Федотов П.В., Ковалев Д.В., Николаев Н.С., Михайлов А.С. Причины и результаты ревизионных вмешательств после эндопротезирования проксимального межфалангового сустава кисти. *Травматология и ортопедия России*. 2025;31(1):34-42. https://doi.org/10.17816/2311-2905-17646.

Федотов Павел Владимирович; e-mail: mr_vulfgar@mail.ru

Рукопись получена: 04.12.2024. Рукопись одобрена: 10.01.2025. Статья опубликована онлайн: 10.02.2025.

© Федотов П.В., Ковалев Д.В., Николаев Н.С., Михайлов А.С., 2025

Original article
https://doi.org/10.17816/2311-2905-17646

CC BY

Revision Interventions for Failed Proximal Interphalangeal Joint Arthroplasty: Causes and Outcomes

Pavel V. Fedotov [1], Dmitry V. Kovalev [1], Nikolai S. Nikolaev [1,2], Anatoly S. Mikhailov [1]

[1] *Federal Center for Traumatology, Orthopedics and Arthroplasty, Cheboksary, Russia*

[2] *Chuvash State University named after I.N. Ulyanov, Cheboksary, Russia*

Abstract

Background. In recent decades, interest in proximal interphalangeal joint (PIPJ) arthroplasty has significantly increased around the world. At the same time, a growing number of operations entail an increase in the number of reinterventions.

The aim of the study — to determine the causes and evaluate the outcomes of revision interventions for proximal interphalangeal joint arthroplasty based on the data from a federal center for trauma and orthopedics.

Methods. We analyzed gender and age distribution of patients, the number of revisions, possible causes of implant failure, its localization and type, survival rate of the construct, surgical approaches. The study covers a 15-year period.

Results. Among 95 performed primary PIPJ arthroplasties, 15 (15.8%) cases of failure were observed in 14 patients. There was 1 periprosthetic fracture; 2 cases of implant fracture; instability of implant components — 12 cases associated with injury, increased physical activity and other causative factors. The maximum failure rate was detected in the II finger (31.6% of the number of initially implanted prostheses). After primary arthroplasty, instability was most often observed in hinged implants (SBI D.G.T. PIP joint implant and the RM Finger Mathys). The option for reintervention in 2 (16.7%) cases was PIPJ arthrodesis, in 11 (83.3%) — revision arthroplasty.

Conclusions. Despite the significant (15.8%) rate of adverse outcomes after proximal interphalangeal joint arthroplasty, most frequently caused by implant instability, the survival rate of the implants reaches up to 10 years in some cases and depends both on the type of prosthesis and the patient's occupation. Overall, revision proximal interphalangeal joint arthroplasty allows for joint mobility preservation and statistically significantly reduces pain.

Keywords: proximal interphalangeal joint, implant failure, instability, revision arthroplasty, proximal interphalangeal joint arthrodesis, periprosthetic fracture, implant fracture.

Cite as: Fedotov P.V., Kovalev D.V., Nikolaev N.S., Mikhailov A.S. Revision Interventions for Failed Proximal Interphalangeal Joint Arthroplasty: Causes and Outcomes. *Traumatology and Orthopedics of Russia*. 2025;31(1):34-42. (In Russian). https://doi.org/10.17816/2311-2905-17646.

Pavel V. Fedotov; e-mail: mr_vulfgar@mail.ru

Submitted: 04.12.2024. Accepted: 10.01.2025. Published online: 10.02.2025.

© Fedotov P.V., Kovalev D.V., Nikolaev N.S., Mikhailov A.S., 2025

ВВЕДЕНИЕ

Заболевания и повреждения проксимального межфалангового сустава (ПМФС), в частности остеоартрит, встречаются приблизительно у 15,5% населения. Эндопротезирование ПМФС на сегодняшний день становится наиболее предпочтительной и перспективной операцией для восстановления функции сустава и кисти в целом [1, 2, 3].

Впервые об эндопротезировании ПМФС задумались в 1940 г., когда M. Burman описал результаты артропластики чашкой Vitallium пястно-фаланговых суставов и межфаланговых суставов пальцев кисти [4]. Тотальное эндопротезирование ПМФС берет свое начало в 1960-х гг. и изначально выполнялось у пациентов с терминальной стадией ревматоидного артрита [5]. В ранних исследованиях сообщалось о серьезных осложнениях, включая инфекцию, периартикулярный фиброз и резорбцию кости. Со временем показания к эндопротезированию расширились и стали включать последствия тяжелых травм, идиопатический артроз, а также более редкие системные заболевания, такие как ювенильный идиопатический артрит, подагрический артрит и другие [6, 7, 8, 9, 10].

Интерес к данной теме возрос с начала 1970-х гг., когда стали публиковаться статьи, посвященные технологическим особенностям, проблемам и первым результатам первичного эндопротезирования ПМФС. С 2014 г. до настоящего времени можно наблюдать рост количества публикаций до 20–30 в год.

В последние десятилетия в мире значительно возросло количество выполненных первичных операций эндопротезирования ПМФС, что повлекло за собой увеличение числа ревизионных вмешательств. Часто после удаления эндопротезов наблюдается значительная потеря костной ткани, что существенно ограничивает возможности повторных оперативных вмешательств. Ревизионное эндопротезирование предъявляет высокие требования к хирургу и используемым системам имплантатов.

Цель исследования — определить причины и оценить результаты ревизионных вмешательств после эндопротезирования проксимального межфалангового сустава кисти на примере федерального травматолого-ортопедического центра.

МАТЕРИАЛ И МЕТОДЫ

Дизайн исследования — ретроспективное сплошное одноцентровое.

Исследование основано на данных медицинской информационной системы о 95 выполненных в ФГБУ «Федеральный центр травматологии, ортопедии и эндопротезирования» Минздрава России (г. Чебоксары) операциях эндопротезирования ПМФС. Глубина исследования — 15 лет (2009–2024).

Мы провели анализ половозрастного состава пациентов, количества ревизионных операций, возможных причин нестабильности эндопротеза, локализации нестабильного эндопротеза и его типа, срока службы конструкции, хирургических подходов.

Ревизионным эндопротезированием ПМФС считали замену по крайней мере одного (проксимального или дистального) компонента эндопротеза. Пациенты с другими вмешательствами на данном суставе после первичной артропластики были исключены.

Перипротезные переломы, механическая несостоятельность имплантата и асептическое расшатывание оценивались рентгенологически и при необходимости с помощью компьютерной томографии.

Выполняли дорсальный хирургический доступ по старому послеоперационному рубцу, при необходимости расширяя доступ проксимально или дистально. После удаления компонентов эндопротеза производили окончательную оценку сформировавшихся дефектов. Если при удалении эндопротезов не нарушалась целостность кортикального слоя, подбирался эндопротез большего размера с бесцементной или цементной фиксацией компонентов. Если в ранние годы работы мы не обращали пристального внимания на восстановление разгибательного аппарата интраоперационно и надеялись на иммобилизацию на 2–3-й нед. после операции, то, накопив опыт, в обязательном порядке восстанавливали сухожилие разгибателя. В частности, выполняли рефиксацию центрального пучка сухожилия разгибателя к основанию средней фаланги, при необходимости дополняли подшиванием боковых пучков и начинали раннюю реабилитацию. В случае образования значительных дефектов кортикальной кости после удаления имплантатов выполняли артродез ПМФС.

Несостоятельность эндопротеза ПМФС, выявленную в период до 2 лет после первичного эндопротезирования, считали ранней (I группа), после 2 лет — поздней неудачей (II группа). Таким образом, исследуемые случаи были разделены на две группы — ранней и поздней неудачи.

В случае более чем одной ревизионной операции (повторные ревизии) регистрировалось общее количество ревизий. Срок функционирования эндопротеза определялся интервалом от первичной до ревизионной операции. При повторных ревизионных вмешательствах — от предыдущей до настоящей ревизии.

Оценку результатов ревизионного вмешательства на этапе катамнеза проводили как по объективным (объем движений в суставе, измеренный угломером до и после операции; данные рентгенологического исследования), так и по субъективным критериям (оценка болевого синдрома по ВАШ).

Статистический анализ

Статистическая обработка полученных данных проводилась с помощью программ Microsoft Excel 2007 и GraphPad. Категориальные данные (пол, локализацию и вид эндопротеза, причины нестабильности) описывали условными кодами неизмеряемых категорий, не подлежащих упорядочиванию. Количественные показатели оценивали на предмет соответствия нормальному распределению с помощью критерия Шапиро–Уилка. При нормальном распределении для описания признака использовали его среднее значение и стандартное отклонение (SD); при распределении, отличающемся от нормального, — медиану и верхний и нижний квартили — Me [Q_1-Q_3]. В обоих случаях применяли 95% ДИ. Достоверность различий между группами рассчитывали с помощью с помощью U-теста Манна–Уитни и точного теста Фишера.

РЕЗУЛЬТАТЫ

Гендерный состав выборки представлен 44 (46,3%) мужчинами и 51 (53,7%) женщиной. На момент первичной операции средний возраст пациентов составлял 41,6 лет (SD = 12,5; 37,4–42,6).

Среди 95 выполненных операций первичного эндопротезирования ПФМС выявлено 15 (15,8%) случаев неблагополучных исходов у 14 пациентов (у одной пациентки — повторно), из них 6 (42,9%) мужчин и 8 (57,1%) женщин, возрастной диапазон 18–62 года, средний возраст — 43,5 года (SD = 12,3; 41,2–54,8).

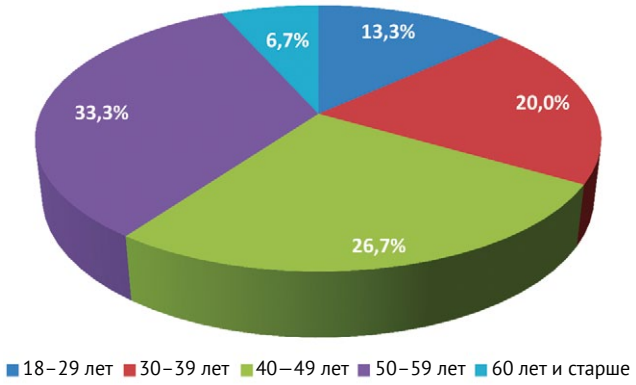

Рис. 1. Возрастная структура пациентов на момент выполнения операции

Figure 1. Age distribution of patients at the time of surgery

Оценка возрастного состава пациентов, подвергшихся первичному и ревизионному эндопротезированию ПМФС, на момент выполнения оперативных вмешательств показала значительное преобладание (60,0%) прооперированных в возрасте от 18 до 50 лет (рис. 1).

Из 95 выполненных операций первичного эндопротезирования ПМФС выявлено 15 (15,8%) случаев неблагополучных исходов у 14 пациентов. Их причинами были: один (6,7%) перипротезный перелом, два (13,3%) перелома имплантата и 12 (80,0%) случаев нестабильности компонентов. Причины нестабильности: травма — 3 случая, повышенная физическая нагрузка — 4 случая, у 5 пациентов причина несостоятельности имплантата не была установлена. Выполнено 13 (86,7%) операций, два пациента ожидают плановой госпитализации.

Среди выявленных случаев несостоятельности эндопротеза ПМФС 6 случаев отнесено к I группе (в том числе ожидает плановой госпитализации один пациент), 9 случаев — к II группе (в том числе один пациент также ожидает ревизии).

В Центре выполнялось эндопротезирование ПМФС II–V пальцев кисти. Наибольшее количество операций выполнено на III (42,1%) и IV (35,8%) пальцах кисти, однако максимальная частота неудач (нестабильность эндопротеза ПМФС) выявлена на II пальце (6 из 19 — 31,6% от числа первично установленных эндопротезов) (табл. 1).

Нестабильность чаще всего выявлялась после установки связанных эндопротезов (SBI D.G.T. PIP joint implant и RM Finger Mathys).

По видам конструкций несостоятельные эндопротезы распределились следующим образом: SBI D.G.T. PIP joint implant (n = 11), RM Finger Mathys (n = 1), Moje ACAMO PIP (n = 1), силиконовый эндопротез Swanson (n = 2).

Вариантом повторного вмешательства в двух случаях (16,7%) явился артродез ПМФС, в 11 случаях (83,3%) выполнялось ревизионное эндопротезирование. При этом одной из пациенток ревизионное эндопротезирование выполнялось дважды: через 3 года после первичного эндопротезирования и через 7 лет после предыдущей ревизии (табл. 2).

После операции все пациенты отмечали снижение болевого синдрома (p<0,05). Диапазон движений в каждой группе либо оставался на прежнем уровне, либо уменьшался, однако максимально возможной амплитуды движений на этапе катамнеза достигнуть не удавалось (табл. 3).

Таблица 1

Частота случаев несостоятельности эндопротезов ПМФС кисти

Показатель	Палец							
	II		III		IV		V	
	Число первичных операций	Число неудач	Число первичных операций	Число неудач	Число первичных операций	Число неудач	Число первичных операций	Число неудач
Правая кисть, *n*	12	5	29	3	16	–	–	–
Левая кисть, *n*	7	1	11	3	18	3	2	–
Итого	19	6	40	6	34	3	2	–
Частота неудач, %	31,6		15,0		8,8		–	

Таблица 2

Причины несостоятельности эндопротезов ПМФС и исходы хирургического лечения

Показатель	Перелом имплантата		Периипротезный перелом	Причина											
				Травма			Тяжелый физический труд				Неизвестная этиология				
Количество	2		1	3			4				5				
Удаленный имплантат	Mathys	Силикон	DGT SBI	DGT SBI	DGT SBI	DGT SBI	DGT SBI	DGT SBI	DGT SBI	DGT SBI	Moje	DGT SBI	DGT SBI	DGT SBI	Силикон
Установленный имплантат	Moje	Moje	–	DGT SBI	DGT SBI	Moje	DGT SBI	–	DGT SBI	DGT SBI	–	DGT SBI	Силикон	–	Силикон
Способ лечения	РЭ	РЭ	АДЗ	РЭ	РЭ	РЭ	РЭ	АДЗ	РЭ	РЭ	–	РЭ	РЭ	–	РЭ
Срок службы, лет	10	8	2	1	3	7	<1	1	2	3	2	3	7	10	7

РЭ — ревизионное эндопротезирование; АДЗ — артродез.

Таблица 3

Оценка функциональных результатов ревизионного эндопротезирования ПМФС

Показатель	I группа (*n* = 5*)		*p*	II группа (*n* = 8*)		*p*
	До операции	На этапе катамнеза		До операции	На этапе катамнеза	
Болевой синдром по шкале ВАШ, баллы	6,4 (4,6–9,4)	0,6 (0,3–1,7)	0,0014**	5,5 (3,7–7,3)	0,5 [0,0–1,0]***	0,0002**
Диапазон движений, град.	9,0 (0,8–19,2)	11,0 (0,8–19,2)	0,6811	8,8 (4,2–15,8)	16,9 (7,0–23,0)	0,0747

* — по одному пациенту в каждой группе ожидают госпитализации для проведения ревизионной операции; ** — статистически значимые различия; *** — Me [Q_1-Q_3].

Средний срок функционирования удаленных в ходе ревизионных вмешательств эндопротезов составил 4,5 года (SD = 3,3; 1,2–4,8) при диапазоне от 10 лет до менее года.

ОБСУЖДЕНИЕ

Проксимальный межфаланговый сустав очень важен для полноценного функционального хвата кисти, он обеспечивает 85% сгибательной дуги пальцев, остальные 15% берет на себя дистальный межфаланговый сустав [11, 12, 13]. Основным достоинством эндопротезирования является сохранение движений, несмотря на высокие показатели осложнений и повторных операций [14, 15].

По результатам нашего исследования, большинство пациентов — лица трудоспособного возраста с высокой физической активностью, которым важна как эстетическая привлекательность кисти, так и отличная функциональность, в связи с чем сохранить подвижность в данном суставе очень важно.

Обращает на себя внимание различный исход первичного эндопротезирования ПМФС в зависимости от локализации. По нашим данным, наиболее часто выявляется несостоятельность эндопротеза проксимального межфалангового сустава II пальца. В литературе встречаются данные о том, что целесообразность эндопротезирования ПМФС II пальца остается спорной, поскольку он подвергается большим боковым и осевым вращательным нагрузкам во время хвата. При этом авторы указывают на четырехкратный рост риска осложнений и предлагают рассматривать артродез как основной метод лечения патологии данного сустава [16, 17]. Между тем в своем исследовании T. Richards с соавторами оспаривают тенденции рекомендовать артродез ПМФС II пальца в качестве операции по умолчанию и выступают за эндопротезирование указательного пальца, в частности силиконовыми имплантатами [18].

M.T. Milone с соавторами сравнили три других пальца с указательным и пришли к выводу, что частота деформаций и осложнений, связанных с нестабильностью, при артропластике ПМФС III пальца может не отличаться от таковой для II пальца. E.R. Wagner с соавторами и M.T. Milone с соавторами считают, что частота возникающих осложнений является относительным противопоказанием к эндопротезированию ПМФС и III пальца [19, 20]. По нашим данным, наблюдается рост доли нестабильности эндопротезов проксимального межфалангового сустава от V к II пальцу кисти — с 0,0%; 8,8%; 15,0% до 31,6% для V, IV, III и II пальцев соответственно.

Ревизионное эндопротезирование ПМФС является сложной задачей. После удаления эндопротеза остается минимальное количество кортикальной кости, а губчатая кость в значительной степени отсутствует в костномозговых каналах [21]. В своей практике как при первичных, так и при повторных операциях мы используем дорсальный хирургический доступ с последующей рефиксацией центрального пучка сухожилия разгибателя. Тем не менее в литературе активно обсуждаются также и другие подходы, такие как ладонный и латеральный хирургические доступы с обсуждением их преимуществ и недостатков [22, 23]. Выбор имплантата и хирургической тактики — наиболее частая проблема при первичном эндопротезировании ПМФС [12, 24], актуальная и при ревизионном вмешательстве.

Целями как первичной, так и ревизионной операции эндопротезирования ПМФС являются уменьшение болевого синдрома, увеличение объема движений, восстановление биологической оси пальцев кисти и улучшение их функции [25, 26, 27]. Настоящее исследование показало, что ревизионное эндопротезирование статистически значимо приводит к снижению болевого синдрома и позволяет сохранить движения в ПМФС, подтверждая результаты нашей предыдущей работы [28].

Следует отметить, что динамика диапазона движений после ревизионной операции по сравнению с предоперационными показателями очень незначительна, и артродез данного сустава остается методом выбора при нарушении целостности костной структуры после удаления имплантата или вследствие перипротезного перелома.

Существует несколько хирургических методов как артродеза, так и способов фиксации ПМФС кисти. Остеосинтез компрессионным винтом показывает превосходные результаты в отношении несращений по сравнению со спицами Киршнера. За последние 10 лет наблюдается тенденция к большему количеству опубликованных методик с компрессией, что может подразумевать переход к компрессионным методикам. Ограниченные данные имеющихся исследований по артродезу ПМФС не содержат четких показаний для использования других специальных методик. Остеосинтез спицами Киршнера по-прежнему актуален при острой травме с дефектами мягких тканей или обширных дефектах при неудачной артропластике ПМФС [29, 30, 31, 32, 33]. Только крупные многоцентровые рандомизированные контролируемые исследования могут ответить на вопрос о том, какая методика артродеза ПМФС является лучшей.

Ограничение исследования

Ограничением данного исследования можно считать малую выборку и недостаточное количество литературных данных для проведения метаанализа проблемы.

ЗАКЛЮЧЕНИЕ

Анализ результатов эндопротезирования проксимального межфалангового сустава на примере федерального травматолого-ортопедического центра показал востребованность данного вида лечения в большей степени у молодых пациентов, очевидно, вследствие высоких функциональных потребностей.

Несмотря на значительную долю (15,8%) неблагополучных исходов первичной операции, наиболее частой причиной которых явилась нестабильность эндопротеза, срок службы конструкций достигает в ряде случае 10 лет и зависит и от типа эндопротеза (связанные чаще теряют стабильность), и от рода занятий пациента (тяжелым физическим трудом заняты более трети поступивших на ревизии пациентов с нестабильностью эндопротеза).

Обращает на себя внимание рост удельного веса неудач от V к II пальцу, достигая при протезировании проксимального межфалангового сустава последнего 31,6% ввиду, очевидно, большей повседневной функциональной нагрузки. Ведущим методом хирургического лечения несостоятельности эндопротеза проксимального межфалангового сустава остается ревизионное эндопротезирование (83,3%), однако в ряде случаев при наличии показаний оправдано выполнение артродезирующего вмешательства. В целом ревизионное хирургическое лечение несостоятельности эндопротеза проксимального межфалангового сустава позволяет сохранить подвижность сустава, статистически значимо уменьшая интенсивность болевого синдрома.

Малое количество научных работ по данной проблеме диктует необходимость дальнейшего ее изучения с проведением мультицентровых исследований.

ДОПОЛНИТЕЛЬНАЯ ИНФОРМАЦИЯ

Заявленный вклад авторов

Федотов П.В. — сбор, анализ и интерпретация данных; написание и редактирование текста рукописи.

Ковалев Д.В. — сбор, анализ и интерпретация данных; написание и редактирование текста рукописи.

Николаев Н.С. — концепция и дизайн исследования, редактирование текста рукописи.

Михайлов А.С. — сбор, анализ и интерпретация данных; написание и редактирование текста рукописи.

Все авторы прочли и одобрили финальную версию рукописи статьи. Все авторы согласны нести ответственность за все аспекты работы, чтобы обеспечить надлежащее рассмотрение и решение всех возможных вопросов, связанных с корректностью и надежностью любой части работы.

Источник финансирования. Авторы заявляют об отсутствии внешнего финансирования при проведении исследования.

Возможный конфликт интересов. Авторы декларируют отсутствие явных и потенциальных конфликтов интересов, связанных с публикацией настоящей статьи.

Этическая экспертиза. Не применима.

Информированное согласие на публикацию. Не требуется.

DISCLAIMERS

Author contribution

Fedotov P.V. — data acquisition, analysis and interpretation; drafting and editing the manuscript.

Kovalev D.V. — data acquisition, analysis and interpretation; drafting and editing the manuscript.

Nikolaev N.S. — study concept and design, editing the manuscript.

Mikhailov A.S. — data acquisition, analysis and interpretation; drafting and editing the manuscript.

All authors have read and approved the final version of the manuscript of the article. All authors agree to bear responsibility for all aspects of the study to ensure proper consideration and resolution of all possible issues related to the correctness and reliability of any part of the work.

Funding source. This study was not supported by any external sources of funding.

Disclosure competing interests. The authors declare that they have no competing interests.

Ethics approval. Not applicable.

Consent for publication. Not required.

ЛИТЕРАТУРА [REFERENCES]

1. Котельников Г.П., Колсанов А.В., Николаенко А.Н., Згирский Д.О., Дороганов С.О. Анализ биомеханики проксимального межфалангового сустава после эндопротезирования. *Гений ортопедии.* 2023;29(5): 468-474. doi: 10.18019/1028-4427-2023-29-5-468-474.
   Kotelnikov G.P., Kolsanov A.V., Nikolaenko A.N., Zgirskii D.O., Doroganov S.O. Biomechanics of the proximal interphalangeal joint after total joint replacement. *Genij Ortopedii.* 2023;29(5):468-474. (In Russian). doi: 10.18019/1028-4427-2023-29-5-468-474.
2. Hensler S., Behm P., Wehrli M., Marks M., Ferguson S.J., Herren D.B. et al. Lateral stability in healthy proximal interphalangeal joints versus surface replacement and silicone arthroplasty: Results of a three-dimensional motion analysis study. *Hand Surg Rehabil.* 2020;39(4):296-301. doi: 10.1016/j.hansur.2020.02.013.
3. Matter-Parrat V. Proximal interphalangeal joint prosthetic arthroplasty. *Hand Surg Rehabil.* 2023;42(3):184-193. doi: 10.1016/j.hansur.2023.02.001.

4. Welford P., Blencowe N.S., Pardington E., Jones C.S., Blazeby J.M., Main B.G. Systematic review of the introduction, early phase study and evaluation of pyrocarbon proximal interphalangeal joint arthroplasty. *PLoS One*. 2021;16(10):e0257497. doi: 10.1371/journal.pone.0257497.
5. Николаенко А.Н., Иванов В.В., Згирский Д.О., Дороганов С.О., Исайкин П.Ю., Кулебакина Я.А. Эндопротезирование проксимального межфалангового сустава. Обзор литературы. 2022;23:748-766. Режим доступа: https://www.medline.ru/public/art/tom23/art45.html.
Nikolaenko A., Ivanov V., Zgirsky D., Doroganov S., Isaikin P., Kulebakina Y. Endoprosthetics of the proximal interphalangeal joint. Literature review. 2022;23:748-766. (In Russian). Available from: https://www.medline.ru/public/art/tom23/art45.html.
6. Raducha J.E., Weiss A.C. Proximal Interphalangeal Joint Arthroplasty for Fracture. *Hand Clin*. 2023;39(4):575-586. doi: 10.1016/j.hcl.2023.06.004.
7. Laurent R., El Rifai S., Loisel F., Lepage D., Obert L., Pluvy I. Functional evaluation following emergency arthroplasty of the proximal interphalangeal joint for complex fractures with silicone implant. *Hand Surg Rehabil*. 2020;39(5):423-430. doi: 10.1016/j.hansur.2020.05.003.
8. Wu C., Drake M., Means R. Jr. Total Joint Arthroplasty of a Proximal Interphalangeal Joint with Proximal Metal Surface Replacement and Distal Hemi-Hamate Autograft: A Long-Term Follow-Up. *J Hand Surg Glob Online*. 2022;4(3):189-193. doi: 10.1016/j.jhsg.2022.02.002.
9. Mora A.N., Earp B.E., Blazar P.E. Midterm Clinical and Radiographic Follow-Up of Pyrolytic Carbon PIP Arthroplasty. *J Hand Surg Am*. 2020;45(3):253.e1-253.e6. doi: 10.1016/j.jhsa.2019.06.008.
10. Regas I., Pluvy I., Leroy M., Obert L., Bellemère P., Loisel F. Arthroplasty for destroyed proximal interphalangeal joint in hand trauma surgery: Silicone hinged NeuFlex® or gliding Tactys®? *Hand Surg Rehabil*. 2022;41(6):681-687. doi: 10.1016/j.hansur.2022.09.006.
11. Forte A., Murray P. Osteoarthritis and Prosthetic Joints in the Hand. In: Plastic Surgery – Principles and Practice. 2022. p. 896-905. doi: 10.1016/B978-0-323-65381-7.00057-5.
12. Федотов П.В., Ковалев Д.В., Михайлов А.С. Эндопротезирование проксимального межфалангового сустава кисти: современное состояние проблемы. *Гений ортопедии*. 2024;30(5):743-752. doi: 10.18019/1028-4427-2024-30-5-743-752.
Fedotov P.V., Kovalev D.V., Mikhailov A.S. Arthroplasty of the proximal interphalangeal joint of the hand: the current state of the problem. *Genij Ortopedii*. 2024;30(5):743-752. (In Russian). doi: 10.18019/1028-4427-2024-30-5-743-752.
13. Faulkner H., An V., Lawson R.D., Graham D.J., Sivakumar B.S. Proximal Interphalangeal Joint Arthrodesis Techniques: A Systematic Review. *Hand (N Y)*. 2023;18(1):74-79. doi: 10.1177/1558944721998019.
14. Hunag Y.C., Chang C.M., Huang S.F., Hong C.H., Lin C.L. Development and Biomechanical Evaluation of an Anatomical 3D Printing Modularized Proximal Inter-Phalangeal Joint Implant Based on the Computed Tomography Image Reconstructions. *Int J Bioprint*. 2022;8(3):579. doi: 10.18063/ijb.v8i3.579.
15. Selig H.F., Schulz M., Pillukat T., Prommersberger K.J., van Schoonhoven J., Mühldorfer-Fodor M. Outcome of proximal interphalangeal joint replacement with pyrocarbon implants: a long-term longitudinal follow-up study. *Arch Orthop Trauma Surg*. 2020;140(11):1847-1857. doi: 10.1007/s00402-020-03592-3.
16. Uchiyama S., Cooney W.P. 3rd, Linscheid R.L., Niebur G., An K.N. Kinematics of the proximal interphalangeal joint of the finger after surface replacement. *J Hand Surg Am*. 2000;25(2):305-312. doi: 10.1067/jhsu.2000.jhsu25a0305.
17. Boeckstyns M.E.H. My personal experience with arthroplasties in the hand and wrist over the past four decades. *J Hand Surg Eur Vol*. 2019;44(2):129-137. doi: 10.1177/1753193418817172.
18. Richards T., Ingham L., Russell I., Newington D. The Long-term Results of Proximal Interphalangeal Joint Arthroplasty of the Osteoarthritic Index Finger. *Hand (N Y)*. 2022;17(2):266-270. doi: 10.1177/1558944720921468.
19. Wagner E.R., Barras L.A., Fort M.W., Robinson W., Rizzo M. Results of proximal interphalangeal arthroplasty: border digits versus middle digits. *J Hand Surg Eur Vol*. 2020;45(7):709-714. doi: 10.1177/1753193420926127.
20. Milone M.T., Klifto C.S., Hacquebord J.H. Prosthetic Arthroplasty of Proximal Interphalangeal Joints for Treatment of Osteoarthritis and Posttraumatic Arthritis: Systematic Review and Meta-Analysis Comparing the Three Ulnar Digits With the Index Finger. *Hand (N Y)*. 2019;14(5):658-663. doi: 10.1177/1558944718791186.
21. Moran S.L., Rizzo M. Managing Difficult Problems in Small Joint Arthroplasty: Challenges, Complications, and Revisions. *Hand Clin*. 2023;39(3):307-320. doi: 10.1016/j.hcl.2023.02.006.
22. Renfree K.J. Surgical approaches for proximal interphalangeal joint arthroplasty. *Bone Joint J*. 2022;104-B(12):1329-1333. doi: 10.1302/0301-620X.104B12.BJJ-2022-0946.
23. Bodmer E., Marks M., Hensler S., Schindele S., Herren D.B. Comparison of outcomes of three surgical approaches for proximal interphalangeal joint arthroplasty using a surface-replacing implant. *J Hand Surg Eur Vol*. 2020;45(6):608-614. doi: 10.1177/1753193419891382.
24. Lans J., Notermans B.J.W., Germawi L., Lee H., Jupiter J.B., Chen N.C. Factors Associated With Reoperation After Silicone Proximal Interphalangeal Joint Arthroplasty. *Hand (N Y)*. 2021;16(4):461-466. doi: 10.1177/1558944719864453.
25. Louvion E., Santos C., Samuel D. Rehabilitation after proximal interphalangeal joint replacement: A structured review of the literature. *Hand Surg Rehabil*. 2022;41(1):14-21. doi: 10.1016/j.hansur.2021.09.007.
26. Sharma S., Ong J., Putti A. Proximal Interphalangeal Joint Arthroplasty Using the Wide-Awake Local Anesthesia No Tourniquet Technique. *Hand (N Y)*. 2023;18(4):612-615. doi: 10.1177/15589447211063545.
27. Notermans B.J.W., Teunissen J.S., Selles R.W., de Boer L.H.L.; Hand Wrist Study Group; van der Heijden BEPA. Type of Work and Preoperative Ability to Perform Work Affect Return to Usual Work Following Proximal Interphalangeal Joint Arthroplasty for Osteoarthritis. *Hand (N Y)*. 2024;19(4):648-655. doi: 10.1177/15589447221141485.

28. Федотов П.В., Ковалев Д.В., Рыбаков С.Н. Оценка отдаленных результатов эндопротезирования проксимального межфалангового сустава кисти. *Гений ортопедии.* 2024;30(2):191-199. doi: 10.18019/1028-4427-2024-30-2-191-199.
Fedotov P.V., Kovalev D.V., Rybakov S.N. The long-term results of proximal interphalangeal joint arthroplasty of the hand. *Genij Ortopedii.* 2024;30(2):191-199. (In Russian). doi: 10.18019/1028-4427-2024-30-2-191-199.
29. Millrose M., Gesslein M., Ittermann T., Kim S., Vonderlind H.C., Ruettermann M. Arthrodesis of the proximal interphalangeal joint of the finger – a systematic review. *EFORT Open Rev.* 2022;7(1):49-58. doi: 10.1530/EOR-21-0102.
30. Millrose M., Vonderlind H.C., Thannheimer A., Ittermann T., Rüther J., Willauschus M. et al. Arthrodesis of the Proximal Interphalangeal Joint of the Finger – A Biomechanical Study of Primary Stability. *J Pers Med.* 2023;13(3):465. doi: 10.3390/jpm13030465.
31. Uhiara O., Hussain S., Deshmukh S. Plate-augmented tension band wiring for arthrodesis of the proximal interphalangeal and metacarpophalangeal joints: a case series. *J Hand Surg Eur Vol.* 2021;46(6):679-681. doi: 10.1177/1753193421991762.
32. Xu J., Yong F.C., Lim C.W., Wong K.J.H., Teoh L.C. The impact of various simulated arthrodesis angles of the proximal interphalangeal joint of the ring and middle finger on grip strength. *Arch Orthop Trauma Surg.* 2022;142(4):701-705. doi: 10.1007/s00402-021-04317-w.
33. Dimitrova P., Reger A., Prommersberger K.J., van Schoonhoven J., Mühldorfer-Fodor M. Effect of a single proximal interphalangeal Joint Fusion of the Index, Middle or Ring Finger on the Grip and Finger Force and Load Distribution in the Hand. *Handchir Mikrochir Plast Chir.* 2022;54(5):409-417. (In German). doi: 10.1055/a-1750-9586.

Сведения об авторах

✉ *Федотов Павел Владимирович*
Адрес: Россия, 428020, г. Чебоксары, ул. Федора Гладкова, д. 33
https://orcid.org/0000-0003-2833-235X
e-mail: mr_vulfgar@mail.ru

Ковалев Дмитрий Васильевич
https://orcid.org/0000-0002-4011-6409
e-mail: kovalev@orthoscheb.ru

Николаев Николай Станиславович — д-р мед. наук, профессор
https://orcid.org/0000-0002-1560-470X
e-mail: nikolaevns@mail.ru

Михайлов Анатолий Сергеевич
https://orcid.org/0000-0003-0533-0570
e-mail: orelwolf@gmail.com

Authors' information

✉ *Pavel V. Fedotov*
Address: 33, F. Gladkova st., Cheboksary, 428020, Russia
https://orcid.org/0000-0003-2833-235X
e-mail: mr_vulfgar@mail.ru

Dmitry V. Kovalev
https://orcid.org/0000-0002-4011-6409
e-mail: kovalev@orthoscheb.ru

Nikolai S. Nikolaev — Dr. Sci. (Med.), Professor
https://orcid.org/0000-0002-1560-470X
e-mail: nikolaevns@mail.ru

Anatoly S. Mikhailov
https://orcid.org/0000-0003-0533-0570
e-mail: orelwolf@gmail.com

Научная статья
УДК 616.711-002.2-089
https://doi.org/10.17816/2311-2905-17612

CC BY

Хирургическое лечение хронических инфекционных спондилитов шейно-грудного отдела позвоночника

Д.Г. Наумов [1,2], С.Г. Ткач [1], Г.Б. Алиев [1,3], А.А. Вишневский [1], П.К. Яблонский [1,2]

[1] *ФГБУ «Санкт-Петербургский научно-исследовательский институт фтизиопульмонологии» Минздрава России, г. Санкт-Петербург, Россия*

[2] *ФГБОУ ВО «Санкт-Петербургский государственный университет», г. Санкт-Петербург, Россия*

[3] *ФГБУН «Институт мозга человека им. Н.П. Бехтеревой» Российской академии наук, г. Санкт-Петербург, Россия*

Реферат

Актуальность. Хронические инфекционные спондилиты шейно-грудного отдела позвоночника представляют собой этиологически разнородную группу заболеваний с деструкцией позвонков в зоне C6–Th3. Единая стратегия хирургического лечения данной когорты пациентов отсутствует.

Цель исследования — изучить технические особенности и отдаленные результаты хирургического лечения хронических инфекционных спондилитов шейно-грудного отдела позвоночника.

Материал и методы. Когорту составили 18 пациентов (лечение с 2018 по 2022 г.). С учетом этиологии изучены отдаленные результаты операций у 11 пациентов с хроническим неспецифическим и 7 — с туберкулезным спондилитом. Оценены клинико-лучевые и операционные параметры. Отдаленные результаты изучены спустя 6 и 12 мес.

Результаты. Хронические инфекционные спондилиты в когорте классифицированы как типы B.3 (n = 10), C.2 (n = 4), C.3 (n = 1) и C.4 (n = 3) по E. Pola (2017). Средний возраст на момент операции составил 48 лет 3 мес. (20–71). Группы сопоставимы по полу, возрасту и степени нарушения параметров локального сагиттального баланса. Выявлено влияние этиологии хронического спондилита на распространенность деструктивного процесса (p = 0,009), на интенсивность вертеброгенного болевого синдрома (p = 0,028). Анализ качества жизни свидетельствует о большей степени социальной дезадаптации при туберкулезном спондилите по шкале NDI (p = 0,018) и SF-12 (p = 0,002). Определены показания к различным вариантам реконструкций шейно-грудного отдела, в т.ч. изолированной вентральной, изолированной дорсальной и комбинированной.

Заключение. Хронические инфекционные спондилиты шейно-грудного отдела представляют собой редкую и малоизученную патологию. Этиология спондилита оказывает влияние на клиническое течение заболевания и частоту осложнений в отдаленном послеоперационном периоде. Анализ существующей информации по рассматриваемому вопросу и оценка собственного накопленного опыта позволили предложить ряд тактических инструментов планирования хирургической реконструкции: алгоритм выбора варианта операции и траекторию хирургической доступности для определения необходимости манубриотомии. Отдаленные результаты вмешательств с применением тактического алгоритма позволяют констатировать его эффективность и перспективу дальнейшего использования.

Ключевые слова: хронический инфекционный спондилит, шейно-грудной отдел позвоночника, осложнения операций на позвоночнике, ревизионные операции на позвоночнике.

Для цитирования: Наумов Д.Г., Ткач С.Г., Алиев Г.Б., Вишневский А.А., Яблонский П.К. Хирургическое лечение хронических инфекционных спондилитов шейно-грудного отдела позвоночника. *Травматология и ортопедия России*. 2025;31(1):43-54. https://doi.org/10.17816/2311-2905-17612.

Наумов Денис Георгиевич; e-mail: dgnaumov1@gmail.com

Рукопись получена: 15.10.2024. Рукопись одобрена: 18.11.2024. Статья опубликована онлайн: 22.01.2025.

© Наумов Д.Г., Ткач С.Г., Алиев Г.Б., Вишневский А.А., Яблонский П.К., 2025

Original article
https://doi.org/10.17816/2311-2905-17612

CC BY

Surgical Treatment of Chronic Infectious Cervicothoracic Spondylitis

Denis G. Naumov [1,2], Sergey G. Tkach [1], Gamzat B. Aliev [1,3], Arkadiy A. Vishnevsky [1], Petr K. Yablonsky [1,2]

[1] *St. Petersburg State Research Institute of Phthisiopulmonology, St. Petersburg, Russia*

[2] *St. Petersburg State University, St. Petersburg, Russia*

[3] *N.P. Bechtereva Institute of the Human Brain of Russian Academy of Sciences, St. Petersburg, Russia*

Abstract

Background. Chronic infectious spondylitis of the cervicothoracic spine represents an etiologically heterogeneous group of diseases characterized by vertebral destruction within the C6–T3 region. There is no common strategy for the surgical treatment of this cohort of patients.

The aim of the study was to analyze the technical features and long-term outcomes of surgical treatment for chronic infectious cervicothoracic spondylitis.

Methods. The cohort included 18 patients treated between 2018 and 2022. Considering the etiology, long-term outcomes were analyzed in 11 patients with chronic nonspecific spondylitis and 7 patients with tuberculous spondylitis. Clinical, radiological, and surgical parameters were assessed. Long-term results were evaluated at 6 and 12 months postoperatively.

Results. Chronic infectious spondylitis in the cohort was classified according to E. Pola (2017) as types B.3 (n = 10), C.2 (n = 4), C.3 (n = 1), and C.4 (n = 3). The mean age at the time of surgery was 48 years and 3 months (range 20–71). The groups were comparable in gender, age, and degree of local sagittal balance impairment. The etiology of chronic spondylitis influenced the extent of the destructive process (p = 0.009) and the severity of vertebrogenic pain syndrome (p = 0.028). Quality-of-life analysis revealed a greater degree of social maladaptation in tuberculous spondylitis group according to the NDI (p = 0.018) and SF-12 (p = 0.002) scales. Indications for various techniques of cervicothoracic reconstruction, including isolated ventral, isolated dorsal, and combined approaches, were determined.

Conclusions. Chronic infectious spondylitis of the cervicothoracic spine is a rare and poorly studied pathology. The etiology of spondylitis affects the clinical course of the disease and the incidence of postoperative complications in the long term. Analysis of available data and evaluation of the authors' experience allowed for the development of several tactical tools for planning surgical reconstruction, including an algorithm for selecting the surgical approach and determining the need for manubriotomy. Long-term surgical outcomes using the proposed tactical algorithm confirm its effectiveness and potential for further application.

Keywords: chronic infectious spondylitis, cervicothoracic spine, spinal surgery complications, revision spinal surgery.

Cite as: Naumov D.G., Tkach S.G., Aliev G.B., Vishnevsky A.A., Yablonsky P.K. Surgical Treatment of Chronic Infectious Cervicothoracic Spondylitis. *Traumatology and Orthopedics of Russia*. 2025;31(1):43-54. (In Russian). https://doi.org/10.17816/2311-2905-17612.

✉ *Denis G. Naumov;* e-mail: dgnaumov1@gmail.com

Submitted: 15.10.2024. Accepted: 18.11.2024. Published online: 22.01.2025.

© Naumov D.G., Tkach S.G., Aliev G.B., Vishnevsky A.A., Yablonsky P.K., 2025

ВВЕДЕНИЕ

Шейно-грудной отдел позвоночника представляет собой особую анатомическую зону, характеризующуюся сочетанием биомеханики мобильного шейного и ригидного грудного отделов [1, 2]. С позиции хирургической доступности позвоночно-двигательные сегменты C6–Th3 вентрально ограничены рукояткой и телом грудины, а также трахеей и органами заднего средостения [3, 4]. Выполнение реконструкции указанного отдела из изолированного заднего доступа сопряжено с высоким риском неврологических осложнений, что обуславливает необходимость использования комбинированного подхода для обеспечения трехколонной стабильности [5, 6].

В общей структуре хронических инфекционных спондилитов поражения шейно-грудного отдела составляют от 3 до 5%, сопровождаются формированием сегментарной нестабильности и вторичными ортопедическими нарушениями за счет значимого влияния на угол наклона Th1 (T1S) и шейную сагиттальную вертикальную ось (cSVA) [7, 8]. Показаниями к хирургическому лечению в данной группе пациентов являются прогрессирование неврологического дефицита, неэффективность изолированной антибактериальной терапии, хронический вертеброгенный болевой синдром и снижение качества жизни вследствие нарушения параметров сагиттального баланса [9, 10]. При этом на первом этапе лечения следует проводить трепанобиопсию под ЭОП-навигацией с последующим молекулярно-генетическим, бактериологическим и гистологическим исследованием материала ввиду низкой эффективности эмпирической антибактериальной терапии и этиологической разнородности деструктивных поражений (неспецифические, гранулематозные, в т.ч. туберкулезные, микотические и паразитарные поражения) [11, 12, 13, 14].

Особую группу составляют пациенты с хроническими инфекционными спондилитами шейно-грудного отдела, которым требуется проведение ревизионных вмешательств [15, 16, 17]. В структуре причин, диктующих необходимость ревизий, в данной когорте следует выделить инфекционные (поверхностная инфекция области хирургического вмешательства, глубокая имплантат-ассоциированная инфекция) и ортопедические (прогрессирование деформации, сегментарная нестабильность, псевдоартроз) осложнения.

Существующие подходы к хирургическому лечению спондилитов валидизированы преимущественно для острых процессов, давность заболевания при которых не превышает 2 мес. При этом приоритет в хирургическом лечении острых спондилитов и спондилодисцитов на уровне C6–Th3 отдают дорсальным декомпрессивно-стабилизирующим вмешательствам, выполнение которых у больных с хронической формой спондилита сопряжено с техническими трудностями [18, 19]. Первичный анализ источников литературы позволил выявить ограниченное количество информации по рассматриваемой проблеме и сформулировать вопросы настоящего исследования:

1) возможно ли алгоритмировать хирургическое лечение хронических инфекционных спондилитов шейно-грудного отдела в зависимости от протяженности процесса и факта предшествовавшего хирургического вмешательства?

2) какие клинико-лучевые факторы влияют на течение и отдаленный результат хирургического лечения хронических инфекционных спондилитов шейно-грудного отдела?

Накопленный опыт Центра хирургии позвоночника Санкт-Петербургского НИИ фтизиопульмонологии позволил представить собственный клинический материал и проанализировать отдаленные результаты.

Цель исследования — изучить технические особенности и отдаленные результаты хирургического лечения хронических инфекционных спондилитов шейно-грудного отдела позвоночника.

МАТЕРИАЛ И МЕТОДЫ

Дизайн — сплошное моноцентровое когортное исследование (класс IIB). В первичную когорту включен 31 пациент, проходивший лечение в Центре хирургии позвоночника СПбНИИФ в период с 2018 по 2022 г. в связи с деструкцией шейно-грудного отдела. С учетом критериев включения и исключения итоговую когорту сформировали 18 последовательно оперированных пациентов с хроническим инфекционным спондилитом шейно-грудного отдела позвоночника.

Критерии включения:

1) этиологически верифицированный спондилит с длительностью терапевтической паузы 2 мес. и более при отсутствии эффекта от изолированной антибактериальной, в том числе противотуберкулезной химиотерапии, проводимой в соответствии с принятыми режимами [20];

2) наличие деструкции позвонков в зоне C6–Th3;

3) выполнение реконструкции позвоночника в объеме 180 или 360°;

4) наличие полноценного лучевого архива;

5) катамнез, прослеженный в сроки не менее 12 мес.

Критерии исключения: спондилиты, соответствующие типам A.1–B.2 по классификации E. Pola с соавторами (6 наблюдений) [21], отсутствие возможности анализа отдаленных результатов ввиду потери связи с пациентом (4 наблюдения) и отсутствие возможности выполнения рентгенографии

в положении стоя ввиду наличия неврологического дефицита типа A–B по Frankel (3 наблюдения).

С учетом этиологической верификации выделены две группы пациентов: 11 с неспецифическим спондилитом (группа 1) и 7 — с туберкулезным хроническим спондилитом (группа 2).

Протокол предоперационного обследования включал рентгенограмму позвоночника в боковой проекции стоя, СКТ и МРТ позвоночника с захватом сегментов C2–Th6, использование опросников Neck disability index (NDI), Short form health survey (SF-12), визуальной аналоговой шкалы (ВАШ) и шкалы Frankel (функциональные классы A–E). Ранжирование типов спондилитов выполнено согласно E. Pola с соавторами.

Оценены параметры локального сагиттального баланса:

1) сегментарный угол кифоза (local kyphosis, LK);
2) вертикальная сагиттальная ось C2–C7 (sagittal vertical axis, C2–C7 SVA);
3) угол наклона Th1 позвонка (Slope, T1S);
4) угол входа в грудную клетку (neck tilt angle, NTA) [22].

После выполнения реконструктивных вмешательств анализировали величину локального кифоза и вертикальную сагиттальную ось C2–C7. Оценка параметров T1S и NTA после хирургического лечения была невозможна ввиду резекции тела Th1 позвонка при передней реконструкции шейно-грудного перехода. Расчеты лучевых параметров баланса проведены в программе Surgimap v. 2.3.2.1 в автоматическом режиме с предварительным обезличиванием персональных данных пациентов.

Интраоперационно регистрировали объем кровопотери (гравиметрический метод, суммарные потери в салфетки и аспиратор) и длительность вмешательства. Отдаленные результаты изучены спустя 6 и 12 мес., оценивали выраженность формирования костного блока по данным СКТ (5-балльная оценочная шкала), параметры локального сагиттального баланса (рентгенография позвоночника в боковой проекции стоя), выраженность вертеброгенного болевого синдрома по ВАШ, качество жизни (NDI, SF-12), частоту и структуру осложнений [23].

Клиническая характеристика пациентов, включенных в исследование, представлена в таблице 1.

Хирургическая техника

Предоперационная подготовка и анестезиологическое пособие во всех случаях выполнены согласно принятым рекомендациям, без клинически значимых тактических изменений [24]. Планирование вентрального этапа реконструкции осуществляли с учетом сагиттальных срезов СКТ. Необходимость манубриотомии определяли путем проведения горизонтальной линии по верхнему краю рукоятки грудины к телам позвонков, тем самым формируя траекторию хирургической доступности шейно-грудного отдела. Схема планирования представлена на рисунке 1.

Для доступа к передней колонне позвоночника на уровне C6–Th3 использовали правосторонний косой доступ по внутреннему краю *m. sternocleidomastoideus*, ограничивая нижнюю границу разреза грудино-ключным сочленением (в случаях, где траектория хирургической доступности не была ограничена рукояткой грудиной) или продлевали разрез до нижнего края рукоятки грудины (при необходимости манубриотомии).

Мобилизацию передней поверхности тел позвонков выполняли по стандартной технике, в случае манубриотомии после пересечения кости по средней линии и установки реечного ретрактора выделяли брахиоцефальный ствол, правую общую сонную артерию, правую брахиоцефальную вену, медиальную стенку трахеи и пищевода. «Рабочее окно» формировали между артериовенозными структурами и полыми органами.

Первым этапом в середину тел интактных смежных позвонков устанавливали пины дистрактора Каспара. Резекцию пораженных позвонков осуществляли в условиях напряженного дистрактора Каспара, санацию абсцессов и переднюю декомпрессию твердой мозговой оболочки выполняли с использованием высокооборотистой дрели, остеотомов, костных ложек и кусачек Керрисона. При этом резекцию патологически измененных тел позвонков выполняли в пределах интактных смежных замыкательных пластин позвонков.

Финальную реклинацию и коррекцию кифотической деформации шейно-грудного перехода проводили путем постепенного раздвижения бранш дистрактора Каспара с флюорографическим контролем. Передний спондилодез осуществляли титановой блок-решеткой, заполненной аутокостным материалом (фрагменты передне-верхней подвздошной ости). Остеосинтез грудины проводили путем наложения серкляжных швов.

При вовлечении в деструктивный процесс заднего опорного комплекса и при ревизионных вмешательствах (предшествующая декомпрессивная операция в объеме ламинэктомии) проводили реконструкцию 360° (6 случаев), при которой первым этапом осуществляли заднюю инструментальную фиксацию с последующим поворотом пациента в положение на спине и реконструкцией передней колонны по описанной выше методике. При этом коррекцию локальной кифотической деформации на дорсальном этапе достигали за счет мобилизации заднего опорного комплекса (остеотомия Schwab 1) с последующим компрессионно-реклинационным маневром. Опорные элементы задней инструментальной фиксации сочленяли стержнями диаметром 3,5 мм и 5,5 мм через коннекторы типа «домино».

Таблица 1

Характеристика пациентов, включенных в исследование

№	Пол / возраст	Индекс Charlson	Уровень / E. Pola	Терапевтическая пауза, мес.	Кифоз, град. по Cobb	CSVA, см / T1S, град. / NTA, град.	ВАШ / NDI	Frankel		Вариант реконструкции	Длительность операции, мин./ кровопотеря, мл	Осложнение/срок развития, мес.
								до	после			
1	М/26	1	C7–Th1/B.3	7	–	4,1/20,3/41,2	5/35	D	E	ЗИФ + AD C5–Th4	115/70	–
2	Ж/29	0	Th1–3/C.2	10	38	5,7/49,6/46,8	5/35	D	E	ЗИФ C5–Th6, ACCF Th1–3	315/250	–
3	М/42	8	C7–Th1/B.3	3	7	3,1/34,9/40,7	6/38	D	E	ACCF C7–Th2	120/100	–
4	М/44	8	C6–Th2/B.3	8	14	3,8/47,2/73,5	6/42	C + НФТО	D + НФТО	ЗИФ C4–Th4 + AD C6–Th2	125/50	Отсроченная глубокая ИОХВ, декубитальная язва 2 степени в области крестца, ревизия раны, замена опорных элементов ЗИФ, NPWT/3 мес. после операции
5	Ж/45	7	C7–Th1/B.3	4	23	4,2/18,2/39,7	7/37	D	E	ACCF C7–Th1	105/60	Формирование псевдоартроза в зоне переднего спондилодеза к 12 мес. после операции без признаков рецидива инфекции, задняя инструментальная фиксация, остеотомия Schwab 1, задний спондилодез
6	М/48	6	C6–Th1/B.3	4	39	5,9/8,9/43,5	7/41	D	E	ACCF + AP C5–Th1	145/300	–
7	Ж/57	1	C6–Th1/C.4	11	35	5,4/2,6/61,6	6/38	C	D	ACCF + AP C5–Th1	120/100	–
8	М/64	2	C6–Th2/C.4	4	16	4,1/28,5/67,2	7/42	C	D	ACCF C6–7, Th1–2	140/200	–
9	М/65	3	C6–Th1/B.3	24	–	3,6/16,6/58,6	3/32	E	E	ACCF + AP C6–Th1	95/50	–
10	М/70	4	C7–Th1/B.3	5	47	6,4/38,1/65,3	5/36	D + НФТО	D + НФТО	ACCF C7–Th1	135/100	Декубитальная язва 2-й степени в области крестца, локальная терапия, закрытие дефекта/14 дней после операции
11	Ж/71	3	C7–Th1/C.2	5	35	5,5/4,6/76,6	6/33	E	E	ЗИФ C5–Th3, ACCF C6–Th2	365/400	–
12	М/20	1	C7–Th3/C.4	4	45	6,3/25/41,5	4/45	C + НФТО	E	ЗИФ C5–Th4 + ACCF C6–Th2	300/400	–
13	М/27	2	C7–Th2/C.3	3	5	4,1/26,8/35,4	4/34	D	E	ACCF C7–Th2	80/90	МЛУ ТБ, ранняя глубокая ИОХВ, ревизия, санация, сохранение межтелового имплантата/10 дней после операции
14	Ж/45	0	C7–Th1/C.2	7	31	5,1/10,9/60	5/41	D	E	ACCF C6–Th1	135/80	–
15	Ж/46	6	Th1–2/C.2	3	35	5,6/46,3/65,7	4/42	C	C	ЗИФ C5–Th4, ACCF Th1–3	230/350	–
16	М/49	1	C7–Th1/B.3	4	19	4,4/4,9/57,1	6/44	D	E	ACCF C7–Th1	130/50	–
17	Ж/56	2	C6–Th1/B.3	4	39	5,7/38,2/42,7	5/43	D	E	ACCF + AP C6–Th1	145/100	–
18	Ж/67	3	C7–Th1/B.3	3	15	3,9/7,6/48,3	3/45	D	E	ACCF C7–Th2	90/100	–

НФТО — нарушение функции органов малого таза; ЗИФ — задняя инструментальная фиксация; ACCF — anterior cervical corpectomy fusion (передний реконструктивный спондилодез шейного отдела); МЛУ ТБ — множественная лекарственная устойчивость туберкулезной бактерии (*M. tuberculosis*); ИОХВ — инфекция области хирургического вмешательства; NPWT — negative pressure wound therapy (терапия ран отрицательным давлением).

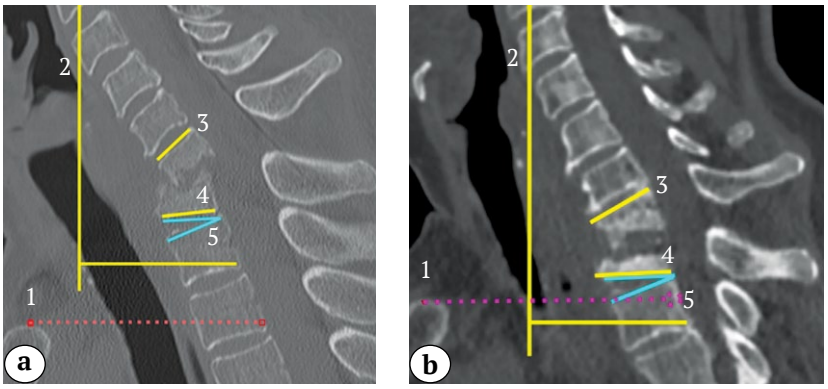

Рис. 1. Схема планирования реконструкции: СКТ в сагиттальной проекции, определена траектория хирургической доступности (1), шейная сагиттальная вертикальная ось C2–C7 (cSVA, 2), величина локального кифоза (LK, 3), угол наклона Th1 (T1S, 4), угол вхождения в грудную клетку (NTA, 5):
a — реконструкция без манубриотомии;
b — необходима манубриотомия

Figure 1. Reconstruction planning scheme: sagittal CT scan showing surgical trajectory (1), cervical sagittal vertical axis C2–C7 (cSVA, 2), local kyphosis (LK, 3), T1 slope (T1S, 4), and neutral thoracic angle (NTA, 5):
a — reconstruction without manubriotomy;
b — manubriotomy required

Хирургические вмешательства выполнены одной хирургической бригадой, с использованием однотипного набора хирургических инструментов и силового оборудования. Во всех случаях операции проводили под интраоперационным нейромониторингом.

Статистический анализ

Статистический анализ выполнен в программе Statistical Package for the Social Sciences (SPSS), версия 22.0 (SPSS Inc., Chicago, IL, США). Проверку исследуемых количественных параметров на нормальность распределения проводили по критериям Колмогорова–Смирнова и Шапиро–Уилка. Для всех исследуемых параметров уровень двусторонней значимости $p<0,05$. Значимость межгрупповых различий количественных признаков оценена по U-критерию Манна–Уитни. Значимость различий количественных параметров до и после операции оценена с применением Т-критерия Уилкоксона. Оценку влияния параметров сагиттального баланса на показатели NDI, SF-12 и ВАШ проводили с применением коэффициента корреляции Спирмена. Результаты представлены в виде M±SD и Me (min-max). Различия считали статистически значимыми при уровне двусторонней значимости $p<0,05$.

РЕЗУЛЬТАТЫ

Согласно классификации E. Pola с соавторами выявили поражения типов B.3 (n = 10), C.2 (n = 4), C.3 (n = 1) и C.4 (n = 3) соответственно. Возраст пациентов на момент операции составил 48 лет 3 мес. ± 15 лет 7 мес. (20–71). Десять пациентов (55,5%) были мужского пола, 8 (45,5%) — женского. При этом различий по полу (p = 0,387) и возрасту (p = 0,536) в зависимости от этиологии хронического спондилита не выявлено.

Длительность терапевтической паузы у пациентов с хронических неспецифическим спондилитом оказалась выше (p = 0,035), в среднем составив 5 мес. (3–24). Межгрупповых различий в структуре сопутствующей патологии не отмечено (p = 0,211), показатель индекса коморбидности Чарлсона в когорте — 2,5 балла (0–8).

Этиологические группы статистически сопоставимы по дооперационным параметрам локального сагиттального баланса LK (p = 0,659), CSVA (p = 0,536), T1S (p = 0,930), NTA (p = 0,479), при этом после реконструкции достигнута значимая коррекция сегментарного кифоза (p = 0,001) и вертикальной сагиттальной оси C2–C7 (p = 0,038) в обеих группах без значимой потери коррекции к 6-му и 12-му мес. Сводные показатели параметров локального сагиттального баланса представлены в таблице 2.

Отмечено влияние этиологии процесса на распространенность деструкции. Так, в условиях хронических неспецифических спондилитов чаще развивались полисегментарные разрушения двух и более позвоночно-двигательных сегментов (p = 0,009). Интенсивность вертеброгенного болевого синдрома оказалась выше у пациентов с неспецифическим хроническим спондилитом: 5,7±1,2 (4,9–6,5), против 4,4±1,0 (93,5–5,3) баллов — с туберкулезным (p = 0,028).

Таблица 2

Сводные показатели локального сагиттального баланса

Этиология	До операции	После операции	*p*
Хронический неспецифический спондилит			
LK	23 (9–47)	2,4 (-5–4,5)	0,001
CSVA	4,2 (3,1–6,4)	3,7 (1,2–4,6)	0,048
T1S	20,3 (2,6–49,5)	–	–
NTA	58,6 (39,7–76,6)	–	–
Туберкулезный спондилит			
LK	31 (5–45)	2,1 (-9,0–3,5)	0,001
CSVA	5,1 (3,9–6,3)	3,4 (1,2–4,3)	0,032
T1S	25 (4,9–46,3)	–	–
NTA	48,3 (35,4–65,7)	–	–
Среднее			
LK	27 (9–47)	2,2 (-9,0–4,5)	0,001
CSVA	4,8 (3,1–6,4)	3,5 (1,2–4,6)	0,038
T1S	22,6 (2,6–49,5)	–	–
NTA	52,7 (35,4–76,6)	–	–

LK — local kyphosis; CSVA — cervical sagittal vertical axis; T1S — Th1 slope; NTA — neck tilt angle; уровень межгрупповой двусторонней значимости p рассчитан по U-критерию Манна – Уитни, уровень двусторонней значимости *p* для до- и послеоперационных параметров рассчитан по Т-критерию Уилкоксона.

Анализ показателей качества жизни позволили выявить тенденцию к большей степени социальной дезадаптации у больных с туберкулезным спондилитом. Так, индекс NDI до операции составил 43,0±3,8 (34–45) против 37,0±3,4 (33–42) при неспецифическом спондилите (p = 0,018). Аналогичные результаты отмечены при оценке физического и ментального компонентов SF-12, составившие при туберкулезном спондилите 19,0±1,7 (18–23) и 20,0±1,6 (18–22) соответственно (p = 0,002).

В послеоперационном периоде отмечено улучшение качества жизни пациентов в группе 1: NDI 16,2±0,7 (13–21), компоненты SF-12 физический 45,6±2,4 (34,8–63,0), ментальный 47,7±2,7 (29,2–63) и в группе 2: NDI 17,0±1,1 (12–19), SF-12 физический 42,2±1,9 (31,2–47,1) и ментальный 44,7±1,3 (39,2–49,6). При этом межгрупповых различий показателей ни по одному из опросников (NDI, p = 0,927; SF-12 ментальный, p = 0,415; физический, p = 0,239) после операции не отмечено.

Длительность операции (p = 0,956) и объем кровопотери (p = 0,819) сопоставимы в исследуемых группах, показатели представлены в таблице 3.

Динамика формирования костного блока в зоне переднего спондилодеза на контрольных сроках послеоперационного контроля продемонстрировала устойчивую положительную тенденцию. Так, спустя 6 мес. костный блок 4 балла по 5-балльной оценочной шкале отмечен в 66,7%, к 12 мес. — в 94,4% наблюдений. У одного пациента (наблюдение № 5) выполнена задняя фиксация в сочетании со спондилодезом ввиду формирования псевдоатроза передней колонны без признаков рецидива инфекции.

Послеоперационные осложнения отмечены чаще у пациентов с неспецифическим (n = 3; 27,2%), реже — с туберкулезным (n = 1; 9,1%) хроническим спондилитом (p = 0,518). Тактика лечения осложнений базировалась на сроке развития и глубине процесса, при ранней глубокой ИОХВ (наблюдение № 13) проводили ревизию и санировали рану УЗ-кавитатором с сохранением опорных элементов конструкции. При отсроченной глубокой ИОХВ (наблюдение № 4) после ревизии и УЗ-кавитации

Таблица 3

Сводные операционные показатели

Параметр	Этиология		*p*	Среднее в обеих группах
	хронический неспецифический спондилит	туберкулезный спондилит		
Длительность операции	2 ч. 40 мин. ± 1 ч. 28 мин. (1 ч. 40 мин. — 3 ч. 41 мин.)	2 ч. 35 мин. ± 1 ч. 19 мин. (1 ч. 25 мин. — 3 ч. 52 мин.)	0,956	2 ч. 38 мин. ± 1 ч. 23 мин. (1 ч. 58 мин. — 3 ч. 21 мин.)
Объем кровопотери	152±35 мл (73–232)	167±54 мл (50–300)	0,819	158±29 мл (96–220)

раны заменяли конструкцию и накладывали систему NPWT поверх апоневротического слоя на 12 дней с этапными (каждые 4 дня) перевязками до получения отрицательных результатов посева (первичная флора MRSE). Лечение декубитальной язвы 2-й степени в области крестца (наблюдение № 10) проводили с применением NPWT в течение 15 дней с этапными (каждые 3 дня) перевязками (первичная флора *E. coli*). Во всех случаях развития инфекционных осложнений проводили этиотропную антибактериальную терапию длительностью не менее 6 нед.

ОБСУЖДЕНИЕ

В настоящее время отсутствует единый подход к хирургическому лечению хронических инфекционных спондилитов шейно-грудного отдела. С одной стороны, протяженность деструкции, степень вовлечения паравертебральных тканей, тяжесть нарушения параметров локального сагиттального баланса и величина сегментарного кифоза являются ключевыми критериями к выбору хирургического метода лечения патологии [7, 8, 9, 10, 11, 25]. С другой стороны, разнообразие стабилизирующих систем и возможность коррекции патологических изменений из разных доступов диктует необходимость критического анализа отдаленных результатов подобных вмешательств.

Важным аспектом в клиническом осмыслении инфекционно-деструктивного процесса данной локализации является этиология спондилита, верификация которой достигается путем выполнения диагностической биопсии под ЭОП-контролем, важность этапа подчеркивается всеми авторами [11].

Общей тенденцией, отмеченной в анализируемых публикациях, являлась необходимость выполнения манубриотомии для реконструкции шейно-грудного перехода, однако ни в одной из публикаций не представлено четкого прогностического критерия потребности в ней [3, 6, 26, 27, 28, 29]. На наш взгляд, траектория хирургической доступности, обозначаемая как горизонтальная линия, проведенная по верхнему краю рукоятки грудины к телам позвонков, может рассматриваться как универсальный инструмент дооперационной подготовки к реконструкции сегментов C6–Th3 при хронических инфекционных спондилитах, во всех случаях позволивший безошибочно прогнозировать необходимость манубриотомии. Аналогом предложенного инструмента следует считать шейно-грудной угол, разработанный H. Teng с соавторами, использование которого в условиях инфекционного поражения ограничено ввиду характерного распространения паравертебральных мягкотканных компонентов (абсцессов и гранулем), требующих каудальной мобилизации передней колонны даже при локализации в зонах A и B [18].

Анализ собственного материала и данных литературы позволил систематизировать критерии выбора варианта хирургической реконструкции: так, при моносегментарных поражениях целесообразно использование изолированной вентральной реконструкции, при этом наличие ригидного кифоза диктует необходимость применения комбинированного подхода 360°. При полисегментарных деструкциях хорошие отдаленные результаты обеспечены при комбинированных реконструкциях 360°, где первым этапом являлся вентральный [17, 30]. Ревизионные реконструкции шейно-грудного перехода представляют собой отдельную когорту, в которой использование изолированного переднего подхода не обеспечивает стабильных результатов и сопряжено с формированием псевдоартроза и потерей коррекции [15]. При этом особенность комбинированных ревизионных реконструкций заключается в выполнении на первом этапе дорсальной стабилизации с последующим вентральным этапом [16]. Систематизация собственного клинического опыта и данных литературы (табл. 4) позволила разработать тактическую схему выбора типа хирургического вмешательств при первичных и ревизионных вмешательствах, представленную на рисунке 2.

В структуре факторов, оказывающих влияние на клиническое течение хронического спондилита, следует выделить этиологию процесса, неспецифический характер которой в большей степени способствует развитию многоуровневых деструкций, а гранулематозный — снижению как ментального, так и физического компонентов качества жизни. Большую степень снижения качества жизни по всем оценочным шкалам у пациентов с хроническим туберкулезным спондилитом следует связать с более выраженным нарушением параметров локального сагиттального баланса, о чем свидетельствуют как наши данные, так и некоторых исследователей [17, 19, 23, 26]. При этом из 124 пациентов, описанных в литературе, на долю туберкулезных спондилитов приходится 122 (98%), что позволяет рассматривать накопленные нами данные как приоритетные для пациентов с хроническими неспецифическими спондилитами.

Частота осложнений в нашей когорте составила 22,2%, преимущественно отмечены ранние и отсроченные осложнения IIIB класса по Clavien–Dindo. Большинство опубликованных работ свидетельствуют о развитии дисфагии у оперированных пациентов ввиду повреждения возвратного гортанного нерва, дуротомии с последующей ликвореей, требующей постановки люмбального дренажа до закрытия дефекта твердой мозговой оболочки [12, 19, 29].

Таблица 4

Характеристика работ, включенных в обзор литературы

Автор/год	Пациенты	Клиническая картина, тактика лечения, отдаленные результаты
Acosta F.L., 2006 [2]	1/ХНС	50 лет, Frankel D, угловой кифоз 55°. Реконструкция 360°, манубриотомия, корпэктомия, передний спондилодез C4–Th2, задняя инструментальная фиксация. Катамнез — 35 мес., купирование вертеброгенного болевого синдрома, сохранение достигнутой коррекции кифоза
Lan X., 2017 [4]	3/ТБС	M = 33 года, угловые кифозы, вертеброгенный болевой синдром. 1-й этап — Halo-тракция 1 нед.; 2-й этап — задняя инструментальная фиксация, санация абсцессов передней колонны, ламинэктомия. Катамнез — 26 мес., стабильное состояние опорных элементов, отсутствие признаков рецидива
Chen Y., 2017 [5]	10/ТБС	M = 33 года, угловые кифозы, неврологический дефицит (Frankel C — 3; D — 5). Реконструкция 360° из дорсального доступа: корпэктомия, передний спондилодез аутокостью, задняя инструментальная фиксация. Катамнез — 53 мес., коррекция кифоза, формирование спондилодеза, частичное восстановление неврологического дефицита (Frankel C — 1; D — 4; E — 3)
Wu W.J., 2020 [6]	74/ТБС	M = 24 года, угловые кифозы, неврологический дефицит, болевой синдром. Реконструкция 180° из вентрального доступа (*n* = 33): манубриотомия, абсцессотомия, корпэктомия, передний спондилодез титановой блок-решеткой с блокируемой пластиной (≤ 2 ПДС). Реконструкция 360° из дорсального доступа (*n* = 16): задняя инструментальная фиксация, костотрансверсэктомия, дебридмент передней колонны, передний спондилодез аутокостью (≤ 2 ПДС, предшествовавшие санирующие вмешательства из вентрального доступа). Реконструкция 360° из комбинированного доступа (n = 25): задняя инструментальная фиксация, абсцессотомия, корпэктомия, передний спондилодез титановой блок-решеткой с блокируемой пластиной (> 2 ПДС, ревизии, ригидные угловые кифозы). Катамнез — 39 мес., сопоставимая коррекция деформации, купирование болевого синдрома. Транзиторная дисфагия (2 случая), дуротомия, послеоперационная ликворея (2 случая), нижний монопарез (1 случай)
Rathod T.N., 2022 [8]	11/ТБС	M = 25 лет, неврологический дефицит (Frankel A — 1, B — 2, C — 4, D — 4), угловой кифоз. Реконструкция 180° из вентрального доступа (*n* = 8): корпэктомия, санация абсцессов, передний спондилодез титановым мешем с блокируемой пластиной. Реконструкция 360°: корпэктомия, передний спондилодез аутокостью, задняя инструментальная фиксация. Катамнез — 24 мес., коррекция кифоза, формирование спондилодеза, частичное восстановление неврологического дефицита (Frankel B — 1; C — 2; D — 4, E — 4)
Li Z., 2020 [19]	7/ТБС	M = 46 лет, неврологический дефицит (Frankel A — 4, B — 2, C — 1), угловой кифоз. Реконструкция 180° из вентрального доступа: манубрио/стернотомия, санация абсцессов, корпэктомия, передний спондилодез титановой сеткой с блокируемой пластиной. Катамнез — 24 мес., стабильное состояние имплантатов, послеоперационная ликворея, требующая ревизии (1 пациент)
Zhang H.Q., 2015 [25]	15/ТБС	M = 40 лет, кифозы, неврологический дефицит, вертеброгенный болевой синдром. Реконструкция 360°: корпэктомия, передний спондилодез аутокостью, задняя инструментальная фиксация. Катамнез — 27 мес., коррекция кифоза, формирование спондилодеза, частичное восстановление неврологического дефицита (Frankel C — 1; D — 4, E — 10)
Issa M., 2023 [26]	2/ТБС, ХНС	M = 36 лет, нестабильность, болевой синдром. Реконструкция 180° из вентрального доступа: манубриотомия, корпэктомия, передний спондилодез титановым мешем с блокируемой пластиной (ТБС). Реконструкция 180° из вентрального доступа: манубриотомия, корпэктомия, передний спондилодез титановым мешем, задняя инструментальная фиксация (ХНС). Катамнез — 1,5 мес., транзиторная дисфункция возвратного гортанного нерва (1 случай)
Chen Y.H., 2013 [30]	1/ТБС	21 год, нижняя параплегия с НФТО, пре-, паравертебральные, эпидуральный абсцесс. 1-й этап — передняя декомпрессия, санация абсцессов, Halo-тракция; 2-й этап — задняя инструментальная фиксация, ламинэктомия, задний спондилодез. Катамнез — 28 мес., восстановление двигательных функций нижних конечностей

ХНС — хронический неспецифический спондилит; ТБС — туберкулезный спондилит.

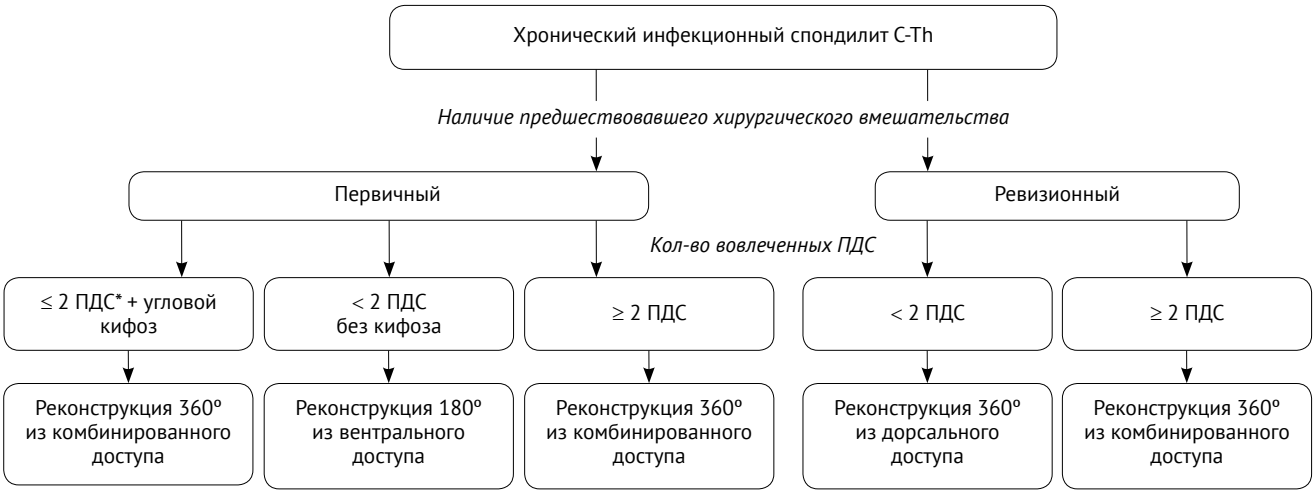

* — позвоночно-двигательный сегмент.

Рис. 2. Тактическая схема выбора типа хирургического вмешательства при хронических спондилитах шейно-грудного перехода

Figure 2. Tactical scheme for selecting the type of surgical intervention in chronic spondylitis of the cervicothoracic junction

Ограничения исследования

Ретроспективный дизайн исследования и малочисленность выборки диктуют необходимость дальнейшего накопления клинического материала, в том числе с использованием мультицентрового подхода. В свою очередь предложенная нами схема выбора типа хирургического вмешательства носит пилотный характер и, несомненно, требует проспективной валидизации.

ЗАКЛЮЧЕНИЕ

Хронические инфекционные спондилиты шейно-грудного отдела представляют собой редкую и малоизученную патологию. Этиология спондилита оказывает влияние на клиническое течение заболевания и частоту осложнений в отдаленном послеоперационном периоде. Анализ существующей информации по рассматриваемому вопросу и оценка собственного накопленного опыта позволили предложить ряд тактических инструментов планирования хирургической реконструкции: алгоритм выбора варианта операции и траекторию хирургической доступности для определения необходимости манубриотомии. Отдаленные результаты вмешательств с применением тактического алгоритма позволяют констатировать его эффективность и перспективу дальнейшего использования.

ДОПОЛНИТЕЛЬНАЯ ИНФОРМАЦИЯ

Заявленный вклад авторов

Наумов Д.Г. — концепция и дизайн исследования, написание и редактирование текста рукописи.

Ткач С.Г. — сбор, анализ и интерпретация данных, написание текста рукописи.

Алиев Г.Б. — поиск и анализ публикаций, статистический анализ и интерпретация данных.

Вишневский А.А. — поиск и анализ публикаций, редактирование текста рукописи.

Яблонский П.К. — концепция и дизайн исследования, редактирование текста рукописи.

Все авторы прочли и одобрили финальную версию рукописи статьи. Все авторы согласны нести ответственность за все аспекты работы, чтобы обеспечить надлежащее рассмотрение и решение всех возможных вопросов, связанных с корректностью и надежностью любой части работы.

Источник финансирования. Авторы заявляют об отсутствии внешнего финансирования при проведении исследования.

DISCLAIMERS

Author contribution

Naumov D.G. — study concept and design, drafting and editing the manuscript.

Tkach S.G. — data acquisition, analysis and interpretation, drafting the manuscript.

Aliev G.B. — literature search and review, statistical data processing, data analysis and interpretation.

Vishnevsky A.A. — literature search and review, editing the manuscript.

Yablonsky P.K. — study concept and design, editing the manuscript.

All authors have read and approved the final version of the manuscript of the article. All authors agree to bear responsibility for all aspects of the study to ensure proper consideration and resolution of all possible issues related to the correctness and reliability of any part of the work.

Funding source. This study was not supported by any external sources of funding.

Возможный конфликт интересов. Авторы декларируют отсутствие явных и потенциальных конфликтов интересов, связанных с публикацией настоящей статьи.

Этическая экспертиза. Исследование одобрено локальным этическим комитетом ФГБУ «Санкт-Петербургский научно-исследовательский институт фтизиопульмонологии» Минздрава России, протокол № 17/23 от 07.09.2023.

Информированное согласие на публикацию. Авторы получили письменное согласие пациентов на участие в исследовании и публикацию результатов.

Disclosure competing interests. The authors declare that they have no competing interests.

Ethics approval. The study was approved by the local ethics committee of St. Petersburg State Research Institute of Phthisiopulmonology, protocol No 17/23, 07.09.2023.

Consent for publication. The authors obtained written consent from patients to participate in the study and publish the results.

ЛИТЕРАТУРА [REFERENCES]

1. Liu Y., Chen Y., Yang L., Zhou X., Wang C., Qi M. et al. The surgical treatment and related management for post-tubercular kyphotic deformity of the cervical spine or the cervico-thoracic spine. *Int Orthop.* 2012;36(2):367-372. doi: 10.1007/s00264-011-1438-9.
2. Acosta F.L. Jr., Aryan H.E., Ames C.P. Successful outcome of six-level cervicothoracic corpectomy and circumferential reconstruction: case report and review of literature on multilevel cervicothoracic corpectomy. *Eur Spine J.* 2006;15(Suppl 5):670-674. doi: 10.1007/s00586-006-0203-z.
3. Mohanty A., Biswas R., Mohanty A. Evaluation of results of anterior cervicothoracic junction decompression & fusion (ACTJDF) of C7-T1-T2 spinal tuberculosis by transmanubrial transclavicular approach. *J Evolution Med Dent Sci.* 2020;9(12):905-908. doi: 10.14260/jemds/2020/195.
4. Lan X., Xu J.Z., Liu X.M., Ge B.F. Surgical treatment of lower cervical tuberculosis with kyphosis deformity. *J Int Surg.* 2017;102:171-177. doi: 10.9738/INTSURG-D-15-00051.1.
5. Chen Y., Lü G., Wang B., Li L., Kuang L. Posterior Vertebral Column Resection With Intraoperative Manual Retraction for the Treatment of Posttubercular Kyphosis in Upper Thoracic Spine or Cervicothoracic Junction. *Clin Spine Surg.* 2017;30(8):E1055-E1061. doi: 10.1097/BSD.0000000000000479.
6. Wu W.J., Tang Y., Lyu J.T., Yang S., Wang D.G., Zhang Q. et al. Clinical Efficacy of Three Surgical Approaches for the Treatment of Cervicothoracic Tuberculosis: A Multicenter Retrospective Study. *Orthop Surg.* 2020;12(6):1579-1588. doi: 10.1111/os.12527.
7. Наумов Д.Г., Ткач С.Г., Мушкин А.Ю., Макогонова М.Е. Хронические инфекционные поражения шейного отдела позвоночника у взрослых: анализ моноцентровой когорты и данных литературы. *Хирургия позвоночника.* 2021;18(3):68-76. doi: 10.14531/ss2021.3.68-76.
   Naumov D.G., Tkach S.G., Mushkin A.Yu., Makogonova M.E. Chronic infectious lesions of the cervical spine in adults: monocentric cohort analysis and literature review. *Russian Journal of Spine Surgery (Khirurgiya Pozvonochnika).* 2021;18(3):68-76. (In Russian). doi: 10.14531/ss2021.3.68-76.
8. Rathod T.N., Kolur S.S., Yadav V.K., Prabhu R.M. Functional outcomes in the management of cervicothoracic junction tuberculosis. *Surg Neurol Int.* 2022;13:198. doi: 10.25259/SNI_167_2022.
9. Базаров А.Ю., Наумов Д.Г., Мушкин А.Ю., Сергеев К.С., Рябых С.О., Вишневский А.А. и др. Новая классификация спондилодисцитов: возможности валидизации и мультидисциплинарного межэкспертного консенсуса. *Хирургия позвоночника.* 2022;19(4):68-76. doi: 10.14531/ss2022.4.68-76.
   Bazarov A.Yu., Naumov D.G., Mushkin A.Yu., Sergeyev K.S., Ryabykh S.O., Vishnevsky A.A., Burtsev A.V., Mushkin M.A. A new classification of spondylodiscitis: possibility of validation and multidisciplinary expert consensus. *Russian Journal of Spine Surgery (Khirurgiya Pozvonochnika).* 2022;19(4):68-76. doi: 10.14531/ss2022.4.68-76.
10. Simon S.L., Pahl M.A., Marcotte P.J., Vaccaro A.R., Grady M.S. The management of infections involving the cervicothoracic junction. *J Seminars Spine Surg.* 2004;16(3):206-213. doi: 10.1053/j.semss.2004.09.009.
11. Мушкин А.Ю., Вишневский А.А., Перецманас Е.О., Базаров А.Ю., Басанкин И.В. Инфекционные поражения позвоночника: Проект национальных клинических рекомендаций. *Хирургия позвоночника.* 2019;16(4):63-76. doi: 10.14531/ss2019.4.63-76.
    Mushkin A.Yu., Vishnevsky A.A., Peretsmanas E.O., Bazarov A.Yu., Basankin I.V. Infectious Lesions of the Spine: Draft National Clinical Guidelines. *Russian Journal of Spine Surgery (Khirurgiya Pozvonochnika).* 2019; 16(4):63-76. (In Russian). doi: 10.14531/ss2019.4.63-76.
12. Ramani P.S., Sharma A., Jituri S., Muzumdar D.P. Anterior instrumentation for cervical spine tuberculosis: an analysis of surgical experience with 61 cases. *Neurol India.* 2005;53(1):83-89; discussion 89. doi: 10.4103/0028-3886.15067.
13. Наумов Д.Г., Вишневский А.А., Ткач С.Г., Аветисян А.О. Эхинококковое поражение шейно-грудного отдела позвоночника у беременной: клинический случай и обзор литературы. *Травматология и ортопедия России.* 2021;27(4): 102-110. doi: 10.21823/2311-2905-1668.
    Naumov D.G., Vishnevskiy A.A., Tkach S.G., Avetisyan A.O. Spinal Hydatid Disease of Cervico-Thoracic in Pregnant Women: A Case Report and Review. *Traumatology and Orthopedics of Russia*. 2021;27(4):102-110. (In Russian). doi: 10.21823/2311-2905-1668.
14. Pola E., Taccari F., Autore G., Giovannenze F., Pambianco V., Cauda R. et al. Multidisciplinary management of pyogenic spondylodiscitis: epidemiological and clinical features, prognostic factors and long-term outcomes in 207 patients. *Eur Spine J.* 2018;27(Suppl 2):229-236. doi: 10.1007/s00586-018-5598-9.
15. Наумов Д.Г., Мушкин А.Ю., Вишневский А.А. Ревизионные хирургические вмешательства при хроническом неспецифическом спондилите: анализ моноцентровой когорты с катамнезом не менее одного года. *Хирургия позвоночника.* 2024;21(3):69-77. doi: 10.14531/ss2024.3.69-77.
    Naumov D.G., Mushkin A.Yu., Vishnevsky A.A. Revision surgery for chronic pyogenic spondylitis: analysis of a monocenter cohort with a minimum 1 year follow-up. *Russian Journal of Spine Surgery (Khirurgiya Pozvonochnika).* 2024;21(3):69-77. (In Russian). doi: 10.14531/ss2024.3.69-77.

16. Shetty A.P., Viswanathan V.K., Rajasekaran S. Cervical spine TB - Current concepts in management. *J Orthop Surg (Hong Kong)*. 2021;29(1):23094990211006936. doi: 10.1177/23094990211006936.
17. Saleh I., Librianto D., Phedy P., Efar T.S., Canintika A.F. An unusual case of extensive contiguous cervicothoracic spinal tuberculosis involving fourteen damaged segments: A case report. *Int J Surg Case Rep*. 2020;69:109-113. doi: 10.1016/j.ijscr.2020.02.003.
18. Teng H., Hsiang J., Wu C., Wang M., Wei H., Yang X. et al. Surgery in the cervicothoracic junction with an anterior low suprasternal approach alone or combined with manubriotomy and sternotomy: an approach selection method based on the cervicothoracic angle. *J Neurosurg Spine*. 2009:10:531-542. doi: 10.3171/2009.2.SPINE08372.
19. Li Z., Li K., Tang B., Ren R., Zhang Y., Li Z. et al. Analysis of the curative effect of the anterior approach to the lower cervical spine for cervicothoracic spinal tuberculosis. *J Craniofac Surg*. 2020;31(2): 480-483. doi: 10.1097/SCS.0000000000006097.
20. Berbari E.F., Kanj S.S., Kowalski T.J., Darouiche R.O., Widmer A.F., Schmitt S.K. et al. Infectious Diseases Society of America. 2015 Infectious Diseases Society of America (IDSA) Clinical Practice Guidelines for the Diagnosis and Treatment of Native Vertebral Osteomyelitis in Adults. *Clin Infect Dis*. 2015;61(6): e26-46. doi: 10.1093/cid/civ482.
21. Pola E., Autore G., Formica V.M., Pambianco V., Colangelo D., Cauda R. et al. New classification for the treatment of pyogenic spondylodiscitis: validation study on a population of 250 patients with a follow-up of 2 years. *Eur Spine J*. 2017;26(Suppl 4):479-488. doi: 10.1007/s00586-017-5043-5.
22. Lee S.H., Hyun S.J., Jain A. Cervical Sagittal Alignment: Literature Review and Future Directions. *Neurospine*. 2020;17(3):478-496. doi: 10.14245/ns.2040392.196.
23. Prinz V., Vajkoczy P. Surgical revision strategies for postoperative spinal implant infections (PSII). *J Spine Surg*. 2020;6(4):777-784. doi: 10.21037/jss-20-514.
24. Голиков Р.И., Лукьянов Д.С. Современные подходы к анестезиологическому обеспечению хирургического лечения позвоночно-спинномозговой травмы в позднем периоде. *Хирургия позвоночника*. 2015;12(3):89-96. doi: 10.14531/ss2015.3.89-96.
Golikov R.I., Lukyanov D.S. Modern approaches to anesthetic management during surgical treatment for spinal cord injury in the late period. *Russian Journal Spine Surgery (Khirurgiya Pozvonochnika)*. 2015;12(3): 89-96. (In Russian). doi: 10.14531/ss2015.3.89-96.
25. Zhang H.Q., Hu X., Yin X., Chen Y. One-stage combined anterior-posterior approach treatment of multiple cervicothoracic spinal tuberculosis with kyphosis. *Int Orthop*. 2015;39(8):1605-1610. doi: 10.1007/s00264-015-2778-7.
26. Issa M., Neumann J.O., Al-Maisary S., Dyckhoff G., Kronlage M., Kiening K.L. et al. Anterior access to the cervicothoracic junction via partial sternotomy: a clinical series reporting on technical feasibility, postoperative morbidity, and early surgical outcome. *J Clin Med*. 2023;12(12):4107. doi: 10.3390/jcm12124107.
27. Donnarumma P., Nigro L., Tarantino R., De Giacomo T., Delfini R. The Manubriotomy is a safe option for the anterior approach to the cervico-thoracic junction. *J Spine Surg*. 2017;3(3):426-428. doi: 10.21037/jss.2017.06.23.
28. Okyere I., Lamina A., Owusu B. Full median sternotomy approach for treatment of upper thoracic vertebral tuberculosis in a developing country: case report and short literature review. *Pan Afr Med J*. 2017;28:112. doi: 10.11604/pamj.2017.28.112.12948.
29. Музышев И.А., Торчинов С.Т., Борзенков А.В., Дзукаев Д.Н. Применение манубриотомии в лечении осложненного повреждения шейно-грудного отдела позвоночника: клиническое наблюдение и обзор литературы. *Хирургия позвоночника*. 2023;20(1): 36-42. doi: 10.14531/ss2023.1.36-42.
Muzyshev I.A., Torchinov S.T., Borzenkov A.V., Dzukaev D.N. The use of manubriotomy in the treatment of complicated injury of the cervicothoracic spine: clinical case report and literature review. *Russian Journal of Spine Surgery (Khirurgiya Pozvonochnika)*. 2023; 20(1):36-42. (In Russian). doi: 10.14531/ss2023.1.36-42.
30. Chen Y.H., Lin C.B., Wu S.W., Chiu C.H., Harnod T., Chou Y.C. Surgical treatment of noncontiguous spinal tuberculosis with gibbus deformity: a case report. *Tzu Chi M J*. 2013;25:246-248. doi: 10.1016/j.tcmj.2012.07.005.

Сведения об авторах

✉ *Наумов Денис Георгиевич* — канд. мед. наук
Адрес: Россия, 191036, г. Санкт-Петербург, Лиговский пр., д. 2–4
https://orcid.org/0000-0002-9892-6260
e-mail: dgnaumov1@gmail.com

Ткач Сергей Геннадьевич
https://orcid.org/0000-0001-7135-7312
e-mail: tkach2324sergei@yandex.ru

Алиев Гамзат Барилмагомедович
https://orcid.org/0009-0007-4127-4939
e-mail: magomedamb2@bk.ru

Вишневский Аркадий Анатольевич — д-р мед. наук
https://orcid.org/0000-0002-9186-6461
e-mail: vichnevsky@mail.ru

Яблонский Петр Казимирович — д-р мед. наук, профессор
https://orcid.org/0000-0003-4385-9643
e-mail: piotr_yablonskii@mail.ru

Authors' information

✉ *Denis G. Naumov* — Cand. Sci. (Med.)
Address: 2–4, Ligovsky av., St. Petersburg, 191036, Russia
https://orcid.org/0000-0002-9892-6260
e-mail: dgnaumov1@gmail.com

Sergey G. Tkach
https://orcid.org/0000-0001-7135-7312
e-mail: tkach2324sergei@yandex.ru

Gamzat B. Aliev
https://orcid.org/0009-0007-4127-4939
e-mail: magomedamb2@bk.ru

Arkadiy A. Vishnevsky — Dr. Sci. (Med.)
https://orcid.org/0000-0002-9186-6461
e-mail: vichnevsky@mail.ru

Petr K. Yablonsky — Dr. Sci. (Med.), Professor
https://orcid.org/0000-0003-4385-9643
e-mail: piotr_yablonskii@mail.ru

Научная статья
УДК 616.718.41/.44-089.84-073.75
https://doi.org/10.17816/2311-2905-17575

CC BY

Анализ рентгенологической анатомии проксимального отдела бедренной кости после интрамедуллярного остеосинтеза переломов вертельной зоны

Б.А. Майоров [1,2,3], И.Г. Беленький [1,2], Г.Д. Сергеев [1,2], И.А. Ендовицкий [3], М.А. Сергеева [2], Д.А. Исаханян [1]

[1] *ГБУ «Санкт-Петербургский научно-исследовательский институт скорой помощи им. И.И. Джанелидзе», г. Санкт-Петербург, Россия*

[2] *ФГБОУ ВО «Санкт-Петербургский государственный университет», г. Санкт-Петербург, Россия*

[3] *ГБУЗ ЛО «Всеволожская клиническая межрайонная больница», г. Всеволожск, Россия*

Реферат

Актуальность. Несмотря на распространенность интрамедуллярного остеосинтеза при переломах вертельной области бедренной кости, доля осложнений, связанных с имплантатами, превышает 50%. Некачественная репозиция и некорректное положение имплантата значительно повышают риск развития механических осложнений и частоту неудовлетворительного исхода лечения пациентов.

Цель исследования — оценить варианты положения отломков после фиксации вертельных переломов проксимальным бедренным стержнем на основании разработанных рентгенологических критериев оценки качества репозиции и определить зависимость качества восстановления анатомии проксимального отдела бедренной кости и положения имплантатов от типа перелома.

Материал и методы. В ретроспективном одноцентровом исследовании проанализированы первичные рентгенологические результаты лечения 108 пациентов с переломами типа 31А. Были сформулированы рентгенологические критерии, согласно которым положение отломков и имплантатов признавали удовлетворительным при условии величины шеечно-диафизарного угла более 125°, антеверсии — не более 20°, величины медиального диастаза — не более 10 мм, отсутствия отрицательной медиальной опоры, отсутствия удлинения шейки бедренной кости более 10 мм в сравнении со здоровой стороной, отсутствия пенетрации шеечного винта в сустав. Пациенты были разделены на три группы в зависимости от типа перелома. Мы проанализировали и сравнили доли удовлетворительных и неудовлетворительных рентгенологических результатов в группах и между группами.

Результаты. Удовлетворительная репозиция отмечена у 83 пациентов (76,9%) из 108, неудовлетворительная — у 25 пациентов (23,1%), у 16 пациентов (14,8%) отмечено некорректное положение имплантатов. У пациентов с переломами типа 31А1 вероятность неудовлетворительной репозиции в 3,5 раза ниже, чем у пациентов с переломами 31А2 (ОШ 3,511; 95% ДИ 1,202–10,261), и в 6,7 раз ниже, чем при переломе типа 31А3 (ОШ 6,714; 95% ДИ 1,685–26,752). Вероятность некорректного положения имплантата в 6 раз выше при переломах типа 31А3, чем при переломах типа 31А1 (ОШ 6,000; 95% ДИ 1,410–25,528).

Заключение. Для повышения качества хирургического лечения необходимо уделять повышенное внимание качеству достигнутой репозиции, выбору имплантата, техническим особенностям его установки при переломах типов А2 и А3, улучшению алгоритмов предоперационного планирования, а также детальной разработке критериев интраоперационной рентгенологической оценки качества восстановления анатомии проксимального отдела бедренной кости.

Ключевые слова: чрезвертельный перелом, проксимальный бедренный стержень, осложнения остеосинтеза, предоперационное планирование, интрамедуллярный остеосинтез.

Для цитирования: Майоров Б.А., Беленький И.Г., Сергеев Г.Д., Ендовицкий И.А., Сергеева М.А., Исаханян Д.А. Анализ рентгенологической анатомии проксимального отдела бедренной кости после интрамедуллярного остеосинтеза переломов вертельной зоны. *Травматология и ортопедия России*. 2025;31(1):55-67. https://doi.org/10.17816/2311-2905-17575.

Беленький Игорь Григорьевич; e-mail: belenkiy.trauma@mail.ru

Рукопись получена: 30.06.2024. Рукопись одобрена: 10.01.2025. Статья опубликована онлайн: 04.02.2025.

© Майоров Б.А., Беленький И.Г., Сергеев Г.Д., Ендовицкий И.А., Сергеева М.А., Исаханян Д.А., 2025

Original article
https://doi.org/10.17816/2311-2905-17575

CC BY

Analysis of the Radiological Anatomy of the Proximal Femur after the Intramedullary Nailing of Trochanteric Fractures

Boris A. Maiorov [1,2,3], Igor' G. Belen'kiy [1,2], Gennadii D. Sergeev [1,2], Ivan A. Endovitskiy [3], Mariya A. Sergeeva [2], David A. Isakhanyan [1]

[1] *St. Petersburg I.I. Dzhanelidze Research Institute of Emergency Medicine, St. Petersburg, Russia*

[2] *Saint Petersburg State University, St. Petersburg, Russia*

[3] *Interdistrict Clinical Hospital of Vsevolozhsk, Vsevolozhsk, Russia*

Abstract

Background. Despite the high rate of the intramedullary osteosynthesis of proximal femur fractures, the incidence of implant-associated complications exceeds 50%. Poor reduction and incorrect implant positioning significantly increase the risk of mechanical complications and the frequency of unsatisfactory treatment outcomes.

The aim of the study was to evaluate various fragment positions after the intramedullary nailing of proximal femur fractures using the developed radiological criteria for assessing the quality of reduction, and to determine the association between the quality of the restoration of the proximal femur, implant position and fracture type.

Methods. In a retrospective single-center study we analyzed the primary X-rays of 108 patients with type 31A fractures. Radiological criteria were preliminarily defined. According to them, the position of the fragments and implants was considered satisfactory if the value of the neck-diaphyseal angle was more than 125°, anteversion did not exceed 20°, medial diastasis was not more than 10 mm, and there were no negative medial support, no femoral neck lengthening of more than 10 mm compared with the healthy side, and no penetration of the blade into the joint. Patients were divided into three groups according to the fracture type. We analyzed and compared the proportions of satisfactory and unsatisfactory radiological results within the groups and between them.

Results. Satisfactory reduction was noted in 83 patients (76.9%) out of 108, unsatisfactory — in 25 patients (23.1%), and 16 patients (14.8%) had incorrect implant position. Patients with type 31A1 fractures were 3.5 times less likely to have an unsatisfactory reduction than patients with type 31A2 fractures (OR 3.511; 95% CI 1.202-10.261) and 6.7 times less likely to have an unsatisfactory reduction than patients with type 31A3 fractures (OR 6.714; 95% CI 1.685-26.752). The probability of incorrect implant positioning was 6 times higher in type 31A3 fractures than in type 31A1 fractures (OR 6.000; 95% CI 1.410-25.528).

Conclusion. To improve the quality of surgical treatment, it is worth paying an increased attention to the quality of the achieved reduction, implant selection, technical peculiarities of the fixation of types A2 and A3 fractures, improvement of preoperative planning algorithms, as well as development of criteria for intraoperative radiological assessment of the quality of the restoration of the proximal femur anatomy.

Keywords: pertrochanteric fracture, proximal femoral nail, osteosynthesis complications, preoperative planning, intramedullary osteosynthesis.

Cite as: Maiorov B.A., Belen'kiy I.G., Sergeev G.D., Endovitskiy I.A., Sergeeva M.A., Isakhanyan D.A. Analysis of the Radiological Anatomy of the Proximal Femur after the Intramedullary Nailing of Trochanteric Fractures. *Traumatology and Orthopedics of Russia*. 2025;31(1):55-67. (In Russian). https://doi.org/10.17816/2311-2905-17575.

✉ *Igor' G. Belen'kiy*; e-mail: belenkiy.trauma@mail.ru

Submitted: 30.06.2024. Accepted: 10.01.2025. Published online: 04.02.2025.

© Maiorov B.A., Belen'kiy I.G., Sergeev G.D., Endovitskiy I.A., Sergeeva M.A., Isakhanyan D.A., 2025

ВВЕДЕНИЕ

Доля переломов вертельной области составляет 30,0–51,5% от всех переломов бедренной кости и 45,0–55,0% от переломов проксимального отдела бедренной кости (ППОБК) [1, 2, 3]. Наличие у пациента остеопороза и сопутствующей соматической патологии увеличивают риск как местных, так и системных осложнений [1, 4]. При этом требования к качеству выполнения остеосинтеза повышаются, так как снижение минеральной плотности костной ткани способствует развитию несостоятельности фиксации [5]. Если ответы на вопросы, касающиеся предоперационного обследования, сроков выполнения остеосинтеза и его медикаментозного сопровождения, закреплены в действующих клинических рекомендациях, то проблема качества репозиции отломков и ее влияние на результат лечения изучены недостаточно [6, 7, 8, 9].

В то же время в современной научной литературе, посвященной хирургическому лечению переломов вертельной области бедренной кости, стало уделяться больше внимания качеству остеосинтеза [9, 10, 11]. Основной целью оперативного вмешательства является скорейшее восстановление опороспособности поврежденной конечности и, как следствие, вертикализация пациента для профилактики гипостатических осложнений. По мнению многих авторов, этого можно достичь только в случае качественной репозиции костных отломков и их стабильной фиксации, т.е. корректной имплантации металлоконструкции [12, 13].

Большинство современных имплантатов, применяемых для остеосинтеза переломов вертельной области, являются динамическими. В их конструкции заложена опция динамической компрессии под действием силы сокращения мышц и осевой нагрузки, что способствует повышению механической стабильности фиксации отломков и сращению перелома. Однако эта опция эффективна только при восстановлении шеечно-диафизарного угла (ШДУ) и совпадении оси шейки и головки бедренной кости с положением шеечного фиксатора [14].

Основным методом оперативного лечения при вертельных переломах бедренной кости в ГБУЗ ЛО «Всеволожская КМБ» является интрамедуллярный блокируемый остеосинтез проксимальным бедренным стержнем. Этот метод универсален и показан как при остеосинтезе стабильных вертельных переломов типа 31A1, так и при нестабильных переломах типов 31A2 и 31A3. Хорошо изученная техника операции, возможность закрытой репозиции отломков под рентгенологическим контролем в большинстве случаев, высокая стабильность системы «имплантат – кость» при корректной установке металлоконструкции делают этот метод методом выбора при лечении пациентов даже со сниженной плотностью костной ткани [6, 15, 16].

Однако, несмотря на преимущества внутрикостного остеосинтеза переломов вертельной области, доля осложнений, связанных с имплантатами, после интрамедуллярного остеосинтеза проксимальным бедренным стержнем превышает 50% [17]. Наиболее частое осложнение — прорезывание шеечного фиксатора (cut-out), которое встречается с частотой от 3 до 16% [10, 11, 15]. Прорезывание может сопровождаться варусколлапсом или медиальной пенетрацией винта в сустав. Еще одним осложнением является схожий по механизму и причинам *Z*-эффект, который характерен для двухвинтовых конструкций [18]. Переломы имплантатов, миграция стержня, перелом блокирующих винтов, периимплантные переломы, а также неправильное сращение и несращение могут свидетельствовать о биомеханических проблемах в системе «кость – имплантат». Под действием осевой нагрузки происходит нарастание угловой деформации и неконтролируемое смещение шеечного винта в латеральную сторону. В иностранной литературе это явление называется слайдинг (sliding) [15].

Такие факторы, как пол, возраст, тип перелома, качество кости, влияют на частоту неудовлетворительных исходов и должны учитываться оперирующим хирургом, хотя напрямую от него не зависят. В то же время качество операции, адекватный выбор имплантатов и их правильное расположение в кости находятся в зоне ответственности хирурга и контролируются им в процессе предоперационного планирования и остеосинтеза.

По данным ряда авторов, некачественная репозиция и некорректное положение имплантата могут приводить к механическим осложнениям, повторным оперативным вмешательствам и неудовлетворительным исходам лечения пациентов с вертельными переломами [8, 9, 10, 11]. Снизить риск развития осложнений можно за счет интраоперационной оценки и своевременной коррекции рентгенологических параметров операции [9, 12, 19, 20].

Цель исследования — оценить варианты положения отломков после фиксации вертельных переломов проксимальным бедренным стержнем на основании разработанных рентгенологических критериев оценки репозиции и определить зависимость качества восстановления анатомии проксимального отдела бедренной кости и положения имплантатов от типа перелома.

МАТЕРИАЛ И МЕТОДЫ

Тип исследования — ретроспективное когортное. Были проанализированы первичные рентгенологические результаты лечения 108 пациентов

с переломами вертельной области бедренной кости типа 31А по классификации АО, которым был выполнен блокированный интрамедуллярный остеосинтез проксимальным бедренным стержнем в травмоцентре первого уровня ГБУЗ ЛО «Всеволожская КМБ» с 01 января 2022 г. по 31 декабря 2022 г. Все операции проводились по стандартной методике с применением закрытой репозиции на ортопедическом столе под интраоперационным рентгенологическим контролем с помощью электронно-оптического преобразователя в прямой и аксиальной проекциях. В исследуемую группу вошли 78 (72,2%) женщин и 30 (27,8%) мужчин. Медиана возраста в группе исследования составила 82,0 года (Q_1-Q_3: 71–86, min — 30, max — 99).

Пациенты были разделены на группы по типу перелома вертельной области. Группы были сопоставимы по полу (p = 0,369) и возрасту (p = 0,554) (табл. 1).

Таблица 1

Характеристика групп пациентов по полу и возрасту

Тип перелома	Количество пациентов	Возраст, Me (IQR; min–max)	Пол	
			женский	мужской
A1	53 (49,1%)	80 (69–85; 30–99)	35 (66%)	18 (34%)
A2	42 (38,9%)	83,5 (72,5–87,0; 37–91)	33 (79%)	9 (21%)
A3	13 (12,0%)	83 (70,5–87,0; 59–91)	10 (77%)	3 (23%)
Всего	108 (100%)	82 (71–86; 30–99)	78 (72,2%)	30 (27,8%)

Были проанализированы пред- и послеоперационные рентгенограммы в прямой и аксиальной проекциях. На основании данных литературы были определены следующие рентгенологические критерии оценки качества репозиции костных отломков и положения имплантатов: величина ШДУ, величина угла антеверсии шейки бедренной кости, промежуток в области медиального контакта шейки и метафизарной зоны бедренной кости, характер медиальной опоры, длина шейки и головки бедренной кости в сравнении со здоровой конечностью.

На рентгенограмме в прямой проекции измеряли угол между осью головки и шейки бедренной кости и анатомической осью диафиза бедренной кости — ШДУ. По рентгенограмме в аксиальной (боковой) проекции определяли угол антеверсии шейки и головки бедренной кости, замеряя угол между анатомической осью диафиза бедренной кости (среднедиафизарная линия) и осью шейки бедренной кости (линия, проходящая через середину шейки бедренной кости) [21].

На рентгенограмме в прямой проекции оценивали наличие промежутка в области медиального контакта шейки и метафизарной зоны бедренной кости. Его величину определяли, измеряя расстояние между медиальным кортикалом дистального отломка и нижнемедиальным кортикалом проксимального отломка по линии, параллельной оси шейки бедренной кости [13]. Также на рентгенограмме в прямой проекции оценивали наличие отрицательной медиальной опоры, которая характеризуется захождением медиального кортикала проксимального отломка латеральнее медиального кортикала дистального отломка [12].

Wedge-эффект [22, 23], характеризующийся относительным увеличением длины шейки и головки бедренной кости, измерялся на прямой рентгенограмме по линии, соответствующей оси шейки бедренной кости от верхушки головки до пересечения с наружным кортикалом подвертельной области. Относительное увеличение длины шейки бедренной кости в сравнении с контралатеральной конечностью также измерялось на рентгенограмме в прямой проекции.

Что касается положения имплантатов, позиционирование шеечного винта не выше центра головки на рентгенограммах в прямой и боковой проекциях считали нормой. Отклонение оси шеечного винта от центрального положения не более ширины его поперечника кверху и кзади, а также более низкое положение винта на прямой рентгенограмме считали допустимым, но только при двухвинтовой системе. Низкое положение винта по основанию шейки при одновинтовой схеме расценивали как неудовлетворительное.

Длину шеечного винта считали корректной, если расстояние от проксимального конца винта до центральной точки суставной поверхности головки бедренной кости составляло не более 1,0 см [8, 24]. Положение винта, при котором происходила его пенетрация в сустав, т.е. выход конца винта за окружность суставной поверхности головки бедренной кости на рентгенограммах в прямой или аксиальной проекциях, признавалось неудовлетворительным. Деротационный винт оценивали с точки зрения параллельности шеечному. Длину деротационного винта определяли только в случае перфорации суставной поверхности головки бедренной кости.

Положение отломков и имплантатов признавали удовлетворительным при условии величины ШДУ более 125°, антеверсии — не более 20°, величины медиального диастаза — не более 10 мм, отсутствия отрицательной медиальной опоры, отсутствия удлинения шейки бедренной кости более 10 мм в сравнении со здоровой конечностью, отсутствия пенетрации шеечного винта за пределы головки бедренной кости. В противном случае положение отломков признавалось неудовлетворительным.

Мы проанализировали долю удовлетворительных и неудовлетворительных рентгенологических результатов в зависимости от типа перелома. Все измерения производили на персональном компьютере в программе RadiAnt DICOM Viewer (Medixant, Польша) с применением опции «линейка».

Статистический анализ

Массив данных был сформирован в программе Microsoft Excel пакета Microsoft Office 365 (Microsoft Inc., США). Статистический анализ проводился с использованием программы SPSS Statistics v.27 (IBM, США).

Распределения всех количественных переменных оценивались на соответствие закону нормального распределения с помощью критериев Колмогорова–Смирнова и Шапиро–Уилка. По результатам проверки нулевая гипотеза была отклонена, в связи с чем для сравнения количественных переменных применялся непараметрический критерий Краскела–Уоллиса.

Номинальные переменные были представлены в виде таблиц сопряженности. Их анализ проводился с применением критерия χ^2 Пирсона и двухпропорционного Z-критерия с поправкой Бенджамини–Хохберга для множественных сравнений. Сила связи между переменными оценивалась путем расчета V Крамера. Для четырехпольных таблиц сопряженности рассчитывалось отношение шансов (ОШ) с 95% доверительным интервалом (95% ДИ). Относительные величины представлены в процентах.

РЕЗУЛЬТАТЫ

Данные о качестве репозиции и корректности положения имплантата представлены в таблице 2.

У 5 (9,4%) пациентов с переломами типа 31A1 наблюдалось некорректное положение имплантатов. У 2 из них шеечный винт был введен выше оси, а у 3 отмечена недостаточная длина винта. При этом у 2 из этих 5 пациентов, несмотря на ошибки в положении имплантата, репозиция отломков была расценена как удовлетворительная.

В группе переломов типа 31A2 некорректное положение имплантатов отмечено у 6 (14,3%) пациентов: 3 случая непараллельного введения шеечных винтов, 1 случай перфорации хряща головки бедренной кости, 2 случая использования короткого винта.

Наибольшее количество пациентов с неправильным положением фиксатора мы обнаружили в группе с переломами типа 31A3 — 5 (38,4%). Одному пациенту был установлен короткий шеечный винт. В одном случае винт перфорировал головку бедренной кости. У 2 пациентов наблюдалось низкое положение шеечного винта, а у одного — высокое. При этом только у 4 (30,7%) пациентов в этой группе была использована длинная версия металлоконструкции.

Была выявлена связь между типом перелома и качеством репозиции: χ^2 = 9,473; p = 0,009. Ее сила на основании интерпретации критерия V Крамера (V = 0,296) в соответствии с рекомендациям L.M. Rea и R.A. Parker [25] была интерпретирована как средняя.

При попарном сравнении групп установлено, что статистически значимо меньше случаев неудовлетворительной репозиции наблюдалось у пациентов с переломами типа 31A1 (p = 0,026 при сравнении с 31A2 и p = 0,011 при сравнении с 31A3). Было отмечено, что в случае наличия у пациента перелома типа 31A1 вероятность неудовлетворительной репозиции была в 3,5 раза ниже, чем у пациента с переломом 31A2 (ОШ 3,511; 95% ДИ 1,202–10,261), и в 6,7 раз ниже, чем при переломе типа 31A3 (ОШ 6,714; 95% ДИ 1,685–26,752).

Таблица 2

Распределение пациентов по типам переломов и качеству рентгенологической репозиции отломков

Тип перелома	Количество пациентов	Удовлетворительная репозиция	Неудовлетворительная репозиция	Некорректное положение имплантата
31A1	53 (49,1%)	47 (88,7%)	6 (11,3%)	5 (9,4%)
31A2	42 (38,9%)	29 (69,0%)	13 (31,0%)	6 (14,3%)
31A3	13 (12,0%)	7 (53,8%)	6 (46,2%)	5 (38,4%)
Всего	108 (100%)	83 (76,9%)	25 (23,1%)	16 (14,8%)

Статистически значимой разницы исследуемых показателей между пациентами с переломами типов 31A2 и 31A3 получено не было.

Была обнаружена статистически значимая связь между типом перелома и положением имплантата: $\chi^2 = 6{,}985$; $p = 0{,}03$. Установлено наличие связи средней силы на основании интерпретации критерия V Крамера (V = 0,254) в соответствии с рекомендациям L.M. Rea и R.A. Parker.

Попарное сравнение групп показало, что у пациентов с переломами типа 31A3 статистически значимо чаще ($p = 0{,}027$) встречалось некорректное положение имплантатов, чем у пациентов с переломами типа 31A1. При этом вероятность этого события в 6 раз была выше у пациентов с более тяжелыми переломами типа 31A3, чем у пациентов с переломами типа 31A1 (ОШ 6,000; 95% ДИ 1,410–25,528).

Мы проанализировали все 25 случаев неудовлетворительного положения отломков. Наиболее частой ошибкой репозиции являлось варусное положение проксимального отломка с ШДУ менее 125°, выявленное у 17 пациентов (15,7% от всех 108 пациентов).

Клиновидный эффект, развивающийся при установке стержня и приводящий к латерализации диафизарного отломка и относительному удлинению шейки бедренной кости, был отмечен у 10 пациентов (9,3%) (рис. 1). Патологический медиальный промежуток между отломками более 10 мм наблюдался у 7 (6,5%) пациентов (рис. 2), а признак отрицательной медиальной опоры — у 3 (2,7%) пациентов (см. рис. 1). Выраженное нарушение ротации шейки бедренной кости с увеличением угла антеверсии головки было обнаружено у 3 (2,7%) пациентов.

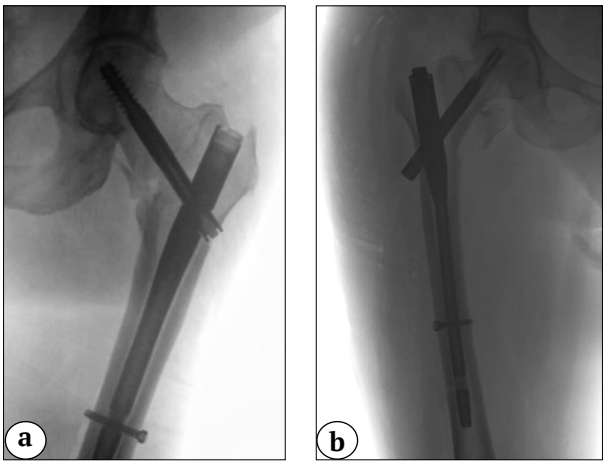

Рис. 1. Ошибки репозиции, встречающиеся при остеосинтезе переломов проксимального отдела бедренной кости:
a — клиновидный эффект, латерализация диафизарного фрагмента;
b — варусное положение проксимального отломка, отрицательная медиальная опора, клиновидный эффект с латерализацией диафизарного фрагмента, некорректное положение шеечного фиксатора

Figure 1. Reduction errors in the osteosynthesis of the proximal femoral fractures:
a — wedge effect, lateralization of the diaphyseal fragment;
b — varus position of the proximal fragment, negative medial support, wedge effect with lateralization of the diaphyseal fragment, incorrect position of the neck screw

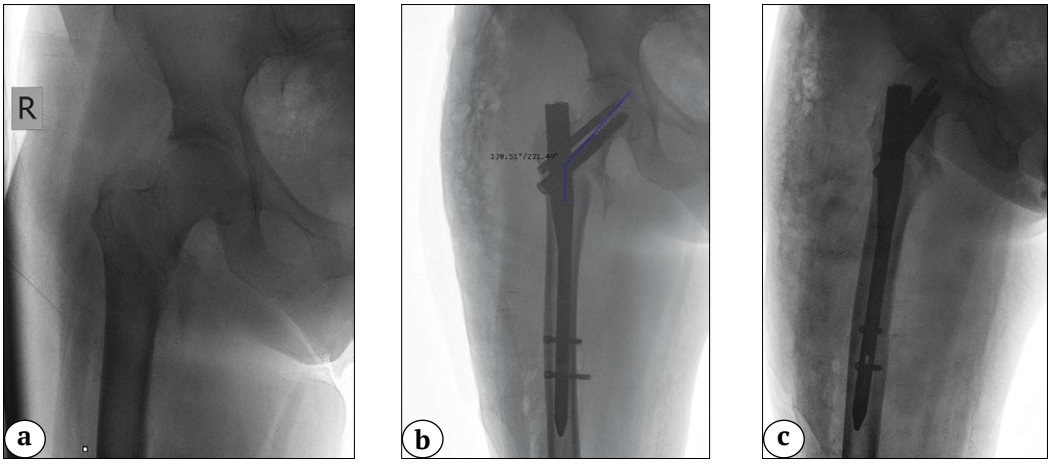

Рис. 2. Обратный клиновидный эффект, приводящий к формированию патологического калькарного промежутка:
a — первичная рентгенограмма; b — рентгенограмма после остеосинтеза;
c — вальгусное смещение проксимального отломка, обратный клиновидный эффект

Figure 2. Reverse wedge effect leading to the formation of a pathological calcar gap:
a — initial X-ray; b — X-rays after osteosynthesis;
c — valgus displacement of the proximal fragment, reverse wedge effect

Более подробное изучение данных 16 пациентов с некорректным положением имплантата показало, что первичная перфорация головки бедренной кости шеечным фиксатором произошла у 2 (1,9%) пациентов. У одной (0,9%) пациентки с первичным переломом типа 31A1 и установленным коротким проксимальным бедренным стержнем выявлен перелом латеральной стенки, переходящий на верхнюю треть диафиза. В случае установки гамма-стержня у 3 (2,8%) пациентов наблюдалось слишком высокое положение шеечного винта, а у 2 (1,9%) — слишком низкое (см. рис. 1 b). У 6 (5,6%) пациентов имплантированный шеечный винт был коротким (рис. 3), а у 3 (2,8%) — шеечный и деротационный винты на рентгенограмме в прямой проекции не были параллельными.

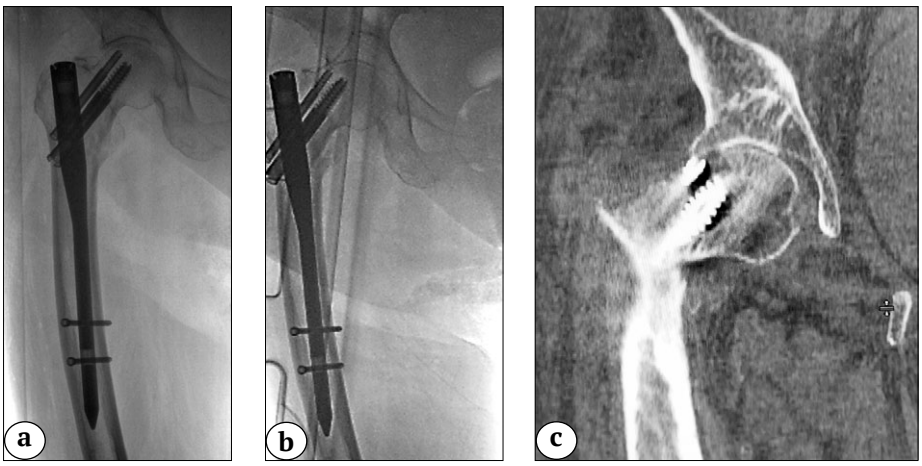

Рис. 3. Прорезывание короткого шеечного винта:
a — рентгенограмма в прямой проекции после остеосинтеза;
b — рентгенограмма в прямой проекции через 2,5 мес. после операции;
c — фронтальный срез КТ через 2,5 мес. после операции, демонстрирующий прорезывание шеечного фиксатора

Figure 3. Cut-out of the short neck screw:
a — AP view X-ray after osteosynthesis;
b — AP view X-ray 2.5 months postoperatively;
c — coronal CT 2.5 months postoperatively, demonstrating the cut-out of the neck screw

ОБСУЖДЕНИЕ

Частота механических осложнений остеосинтеза вертельных переломов, таких как варус-коллапс, миграция и пенетрация имплантатов, несращение, необходимость повторной операции, составляет 4,6–12,4% [26] и увеличивается до 30–50% при ошибках первичного остеосинтеза [10, 17]. Поэтому, с нашей точки зрения, качественно выполненный остеосинтез способствует ранней вертикализации пациента и достижению хорошего результата лечения.

Нестабильные переломы типов 31A2 и 31A3 требуют повышенного внимания, поскольку оперативное лечение таких пациентов, как показало наше исследование, сопряжено с техническими сложностями. Положение имплантата и качество репозиции отломков являются важными индикаторами состоятельности фиксации и риска развития осложнений [19].

Прежде всего оценивается корректность положения винта в головке бедренной кости. Считается, что конец винта должен быть ориентирован по направлению к центру головки бедренной кости в прямой и аксиальной проекциях. В прямой проекции при использовании системы с двухвинтовой фиксацией винт может располагаться в нижней трети головки [9, 24]. Многие авторы применяют коэффициент Паркера (Parker's ratio), определяя процентное отношение расстояния от основания головки бедренной кости до винта на рентгенограмме в переднезадней проекции и от задней стенки до винта на рентгенограмме в латеральной проекции [27]. Значение коэффициента Паркера не должно превышать 50% [23], поэтому у 5 (4,6%) пациентов в нашем исследовании позиционирование шеечного винта было признано некорректным (см. рис. 3).

M.R. Baumgaertner с соавторами в 1995 г. предложили критерий TAD (tip-apex distance) как сумму расстояний от верхушки головки бедренной кости до верхнего конца шеечного винта в двух проекциях. Исследовав 198 вертельных переломов, авторы отметили возникновение осложнений в 19 случаях (из них 16 cut-out). На основании полученных данных было определено, что значение TAD не должно превышать 25 мм [8].

P.R. Kuzyk с соавторами предложили на рентгенограмме в прямой проекции измерять CalTAD

(calcar referenced tip-apex distance), представляющий собой расстояние от конца винта до точки пересечения окружности головки бедренной кости с линией, параллельной оси шейки бедренной кости и проходящей через ее основание [28]. Тем самым авторы отдают предпочтение более низкому положению шеечного винта относительно центральной линии шейки. Однако ряд современных авторов не находит статистически значимой взаимосвязи между показателем TAD не более 25 мм и прорезыванием шеечного фиксатора, говоря о том, что при TAD и CalTAD менее 20 мм есть риск пенетрации винта в сустав, особенно при низком положении винта [11]. В нашем исследовании мы ориентировались на положение шеечного винта относительно центра головки бедренной кости и на расстояние от проксимального конца винта до центральной точки суставной поверхности головки, принимая расстояние не более 1,0 см за норму. Если это расстояние было больше, винт признавался коротким или его положение — некорректным, что было отмечено у 6 (5,5%) пациентов.

В трех случаях при использовании двухвинтовой системы винты в головку бедренной кости были введены непараллельно, что могло быть связано с погрешностями инструментария или недостаточно плотной фиксацией направляющего устройства при формировании каналов.

Описанные выше показатели являются важными, но не единственными критериями оценки качества репозиции и фиксации переломов. В качестве дополнительных критериев мы выбрали следующие параметры для более полной оценки рентгенологического результата операции: ШДУ и угол антеверсии шейки бедренной кости. Эти параметры определялись на рентгенограммах в прямой и аксиальной проекциях. По данным Л.Н. Соломина с соавторами, средние значения ШДУ составляют 130° (124–136°), угла антеверсии — 170° (165–175°) [21]. Для большей объективности их следует сравнить со значениями на здоровой конечности, которые могут отличаться из-за индивидуальных особенностей пациента.

Поскольку у многих пациентов отсутствовали рентгенограммы здорового сустава, мы считали пограничным значение ШДУ 125°. По данным A. Kashigar с соавторами, есть статистически значимая взаимосвязь между остаточной варусной деформацией и риском возникновения cut-out [10]. В нашем исследовании у 17 (15,7%) пациентов после операции отмечалась остаточная варусная деформация проксимального отдела бедренной кости с ШДУ менее 125°, что, на наш взгляд, чаще всего свидетельствует о некачественно выполненной репозиции.

По данным литературы, допустимая погрешность антеверсии составляет 20° [12, 19]. Как правило, избыточная антеверсия связывается с нецентральным положением шеечного винта на боковой рентгенограмме, что значительно повышает риск прорезывания [8, 10, 27]. У 3 (2,7%) пациентов мы отметили увеличение антеверсии на боковой рентгенограмме.

Формирование медиальной опоры — положительная, нейтральная и отрицательная медиальная опора

S.M. Chang с соавторами предложили концепцию репозиции вертельных переломов типов 31A1 и 31A2 с положительной медиальной опорой, которая подразумевает устранение смещения в области контакта медиальных кортикалов проксимального и дистального отломков таким образом, чтобы медиальный кортикал проксимального отломка находился несколько медиальнее, а медиальный кортикал дистального отломка — латеральнее. При компрессии между отломками сохраняется опора проксимального отломка на дистальный, что препятствует излишнему смещению проксимального отломка при динамической компрессии шеечного фиксатора под действием осевой нагрузки. В противном случае, если медиальный кортикал дистального отломка будет медиальнее проксимального, опоры между отломками не будет. Это может привести к неконтролируемой медиализации дистального отломка, нарастанию варусной деформации, миграции винтов и их пенетрации в сустав или прорезыванию [12].

Нейтральной опорой принято считать положение, при котором медиальные кортикалы отломков находятся на одной линии. Авторы апробировали эту концепцию в клиническом исследовании, включавшем 127 пациентов. Хирургам удалось добиться репозиции отломков с положительной медиальной опорой у 89 (70%) пациентов. У 26 (20,5%) пациентов репозиция была с нейтральной опорой, у 12 (9,5%) — с отрицательной. Получена статистически значимая разница в нарастании варусной деформации до 8,9° и укорочении шейки до 6,8 мм в группе с отрицательной медиальной опорой. В группе с положительной медиальной опорой отмечались более ранее возвращение пациентов к полной нагрузке, меньший болевой синдром и лучший функциональный результат лечения [12].

Мы считаем эту концепцию обоснованной и удобной для использования, поскольку описанные признаки хорошо различимы на интраоперационных рентгенограммах. В нашем исследовании мы также использовали принцип отрицательной медиальной опоры как один из показателей

качества репозиции отломков. Однако, в отличие от исследования S.M. Chang с соавторами, этот признак был отмечен в нашей группе только у 3 (2,7%) пациентов.

Удлинение шейки, латерализация диафиза — клиновидный эффект

Впервые клиновидный эффект был описан M.J. O'Malley с соавторами в 2015 г. [22]. Он проявляется латеральным смещением диафиза бедренной кости и характеризуется нарастанием варусной деформации при установке интрамедуллярного стержня (см. рис. 1а). При этом происходит удлинение шейки бедренной кости и увеличение бедренного офсета, что приводит к возрастанию нагрузки на систему «имплантат – кость» в вертельной области. Это повышает риск несостоятельности фиксации и прорезывания шеечного фиксатора. Кроме того, варусная установка шейки бедренной кости может привести к некачественной репозиции медиальной опоры и некорректному положению винта в головке, что также может приводить к развитию механических осложнений.

Клиновидный эффект широко освещен в литературе [22, 23, 29], встречается достаточно часто и связан, по мнению B.A. Butler с соавторами, с более высокой плотностью кости в верхнелатеральной части шейки бедренной кости по сравнению с большим вертелом. Поэтому во время рассверливания происходит смещение сверла, а затем и стержня в латеральную сторону [29].

S.H. Yen с соавторами в группе из 113 пациентов с вертельными переломами наблюдали среднее уменьшение ШДУ на 4,16° и удлинение бедренного офсета на 5,5 мм. В группе пациентов с последующим прорезыванием уменьшение значения ШДУ составило 8,9°. Также авторы утверждают, что наличие перелома латеральной стенки, как, например, при переломах типа 31A3, является фактором, предрасполагающим к нарастающей варусной деформации [23].

В нашем исследовании мы также отмечали у пациентов наличие клиновидного эффекта, т.е. варусную деформацию и удлинение шейки бедренной кости. Этот рентгенологический признак был обнаружен у 10 (9,3%) пациентов. В связи с этим мы рекомендуем тщательно следить за возникающим в ходе имплантации проксимального бедренного стержня латеральным смещением и руководствоваться рекомендациями, согласно которым репозицию следует выполнять с небольшим вальгусом, медиализируя точку введения стержня и временно удерживая отломки остроконечными костодержателями при введении имплантата в костномозговой канал [23, 29].

Патологический калькарный промежуток

Y. Zhang с соавторами описали обратный клиновидный эффект, характерный для интрамедуллярного остеосинтеза переломов типов 31A1 и 31A2. При имплантации металлоконструкции происходит импинджмент между стержнем (или сверлом) и проксимальной стенкой шеечного фрагмента, что приводит к внутренней ротации шейки бедренной кости и формированию промежутка в области медиального контакта (см. рис. 2). Авторы сообщают, что этот эффект развивается в 7,97% случаев, а среднее значение промежутка составляет 9,2±4,6 мм [20].

Такое смещение отломков может привести к некорректному позиционированию имплантатов, механическим осложнениям и замедленному сращению перелома. H. Song с соавторами, изучая данный эффект, сделали вывод о том, что значение калькарного промежутка не должно превышать 4,2 мм на прямой и 3,8 мм на боковой рентгенограммах. В противном случае увеличивается риск потери переднемедиальной опоры, что приводит к излишнему слайдингу фрагмента головки и шейки бедренной кости. В группе пациентов, у которых наблюдалась потеря медиальной опоры, в 46 случаях среднее значение промежутка на рентгенограмме в прямой проекции составило 7,09 мм, на боковой — 5,89 мм. В ходе наблюдения были также отмечены варусная деформация более 10° у 10 (21,7%) пациентов и излишний слайдинг более 10 мм — у 8 (17,4%) [13]. В нашем исследовании патологический калькарный промежуток 10 мм и более был выявлен после операции на рентгенограмме в прямой проекции у 7 (6,5%) пациентов.

В случаях межвертельных переломов типа 31A3 многие авторы оценивают целостность латеральной стенки и уделяют внимание ее репозиции в случае повреждения, поскольку сохранение смещения отломков латеральной стенки, а также ее ятрогенный перелом могут привести к развитию осложнений [15, 23]. В более ранней работе C.E. Hsu с соавторами доказали, что у пациентов с толщиной латеральной стенки менее 20,5 мм при изолированной фиксации динамическим бедренным винтом (Dynamic Hip Screw — DHS) значительно повышается риск перелома фрагмента латеральной стенки и механических осложнений [30].

J. Li с соавторами предложили классификацию вертельных переломов, основанную на данных компьютерной томографии. Они разделили их на пять типов в зависимости от целостности латеральной стенки и сохранения медиальной кортикальной опоры. Первые три типа являются стабильными и характеризуются различной степенью вовлечения медиальной опоры при интактной латеральной стенке. Тип IV характеризуется

частичным, а тип V — полным разрушением латеральной стенки. Оба типа являются нестабильными со склонностью к излишнему слайдингу шеечного винта и медиальному смещению диафиза бедренной кости. При этом тип IV может осложниться ятрогенным переломом латеральной стенки в ходе репозиции и имплантации конструкции, что усугубляет нестабильность [26].

S. Babhulkar с соавторами предложили свою классификацию нестабильных переломов, которые нуждаются в тщательном планировании и обязательном проведении предоперационной КТ для уточнения архитектоники и типа перелома латеральной стенки, заднего межвертельного фрагмента (задней стенки) и фрагмента малого вертела (медиальной колонны). В ходе остеосинтеза авторы рекомендуют точно репонировать эти фрагменты и фиксировать их добавочными серкляжными петлями [15].

В нашем исследовании у двух пациентов с переломами типа 31A3 было выявлено значительное остаточное смещение отломка большого вертела, при этом шеечный винт был проведен через линию перелома латеральной стенки. Еще у 4 пациентов шеечный винт был установлен через линию межвертельного перелома, но первичного смещения фрагмента большого вертела при этом не наблюдалось. В последующем у двух из этих пациентов наблюдался cut-out, потребовавший выполнения реоперации.

В одном случае была выполнена корригирующая остеотомия с повторным остеосинтезом динамическим мыщелковым винтом (Dynamic Condylar Screw — DCS) через 6 мес. после первичной операции. Во втором случае на сроке 7 мес. после остеосинтеза было выполнено удаление интрамедуллярного стержня с последующим тотальным протезированием тазобедренного сустава. Еще у одного пациента был отмечен ятрогенный перелом латеральной стенки без значительного смещения отломков.

Также следует отметить, что лишь у 4 из 13 пациентов с переломом типа 31A3 мы использовали длинную версию интрамедуллярного стержня. Это не является нарушением методики, однако есть публикации, описывающие преимущества длинной версии проксимального бедренного стержня при переломах типов 31A3 и 31A2.3, а также в случае широкого костномозгового канала и при наличии большого «коронарного» фрагмента латеральной стенки [31].

Таким образом, проанализированная нами группа пациентов с переломами вертельной области бедренной кости является достаточно репрезентативной и сопоставимой по полу, возрасту и характеру переломов с группами пациентов, исследуемыми другими авторами [13, 20, 24]. Использованный нами метод оперативного лечения соответствуют действующим клиническим рекомендациям.

Анализ рентгенограмм показал, что у большой доли пациентов (23,1%) достигнутое положение отломков и имплантатов является неудовлетворительным. Также наблюдалось прогрессивное ухудшение результатов репозиции и рост доли неудовлетворительных результатов с увеличением тяжести перелома. Так, доля неудовлетворительных рентгенологических результатов первичного остеосинтеза при нестабильных переломах типов 32A2 и 31A3 значительно выше, чем при переломах типа 31A1.

В наиболее многочисленной группе пациентов с переломами типа 31A1 частота ошибок репозиции и позиционирования имплантатов оказалась относительно низкой и была выявлена только у 6 пациентов (11,3%). Это, по-видимому, обусловлено тем, что переломы типа A1 считаются стабильными, так как не сопровождаются выраженной фрагментацией и значительным смещением отломков, а выполнение закрытой репозиции путем тракции и внутренней ротации в большинстве случаев способствует восстановлению анатомических взаимоотношений шейки, головки и метафизарной зоны бедренной кости. Неточная репозиция может быть связана с неправильной точкой введения стержня, латерализацией диафизарного фрагмента и формированием клиновидного эффекта [22] или ошибками предоперационного планирования и некорректным выбором размеров имплантатов.

В группе переломов типа 31A2 частота встречаемости интраоперационных ошибок значительно выше, чем при типе 31A1, и составляет 31%. Это обусловлено нестабильностью перелома ввиду его оскольчатого характера и значительного смещения отломков. В этой группе пациентов встречаются все типы ошибок, выявленные в ходе исследования. Они могут быть связаны с неточной репозицией отломков с сохранением угловой деформации из-за недостаточной тракции и с неустраненной ротацией проксимального отломка, проявляющейся остаточным варусным положением шейки бедренной кости и формированием отрицательной медиальной опоры. При последующей осевой нагрузке это может привести к варус-коллапсу, прорезыванию и миграции имплантатов.

Таким образом, некорректная репозиция отломков приводит к неправильному положению имплантата. В то же время установка металлоконструкции без учета описанных нами эффектов также может приводить к изменению положения отломков, некорректному положению фиксатора, нарушению механизма динамической стабилизации и несращению перелома.

В нашем исследовании частота ошибок в группе пациентов с переломами типа 31A3 также была высока и составила 46,2%. Это связано не только с трудностями репозиции, но и с ошибками выбора имплантатов и техники их установки. Как и в случае переломов типа 31A2, значительное смещение костных фрагментов может нарастать на этапах имплантации интрамедуллярного стержня и бедренного блокирующего винта, которые часто вызывают расхождение отломков, проходя через линию перелома. Возможно, более широкое применение методов прямой закрытой или ограниченно открытой репозиции отломков с временной их фиксацией костодержателями, спицами или серкляжами перед рассверливанием костномозгового канала и установкой стержня может улучшить итоговое положение отломков.

По данным литературы, при переломах типа 31A3 рекомендуется установка длинной версии проксимального бедренного стержня, обладающей большей стабильностью фиксации и устойчивостью к осевым нагрузкам по сравнению с короткой версией, что позволяет избежать таких осложнений, как «эффект маятника». При широком костномозговом канале может возникать патологическое раскачивание стержня в канале и развиваться патологическая подвижность шеечного винта с его миграцией кнаружи [31].

ЗАКЛЮЧЕНИЕ

Применение критериев интраоперационной рентгенологической оценки качества восстановления анатомии проксимального отдела бедренной кости позволило сделать вывод о том, что при переломах типов 31A2 и 31A3 необходимо уделять особое внимание качеству достигнутой репозиции, выбору имплантата и техническим особенностям его установки. Наряду с совершенствованием алгоритмов предоперационного планирования это позволит добиться более высоких результатов хирургического лечения.

ДОПОЛНИТЕЛЬНАЯ ИНФОРМАЦИЯ

Заявленный вклад авторов

Майоров Б.А. — концепция и дизайн исследования; сбор, анализ и интерпретация данных.

Беленький И.Г. — концепция и дизайн исследования, написание и редактирование текста рукописи.

Сергеев Г.Д. — сбор, анализ и интерпретация данных; написание и редактирование текста рукописи.

Ендовицкий И.А. — сбор, анализ и интерпретация данных.

Сергеева М.А. — написание и редактирование текста рукописи.

Исаханян Д.А. — сбор, анализ и интерпретация данных.

Все авторы прочли и одобрили финальную версию рукописи статьи. Все авторы согласны нести ответственность за все аспекты работы, чтобы обеспечить надлежащее рассмотрение и решение всех возможных вопросов, связанных с корректностью и надежностью любой части работы.

Источник финансирования. Авторы заявляют об отсутствии внешнего финансирования при проведении исследования.

Возможный конфликт интересов. Авторы декларируют отсутствие явных и потенциальных конфликтов интересов, связанных с публикацией настоящей статьи.

Этическая экспертиза. Не применима.

Информированное согласие на публикацию. Авторы получили письменное согласие пациентов на участие в исследовании и публикацию результатов.

DISCLAIMERS

Author contribution

Maiorov B.A. — study concept and design; data acquisition, analysis and interpretation.

Belen'kiy I.G. — study concept and design, drafting and editing the manuscript.

Sergeev G.D. — data acquisition, analysis and interpretation; drafting and editing the manuscript.

Endovitskiy I.A. — data acquisition, analysis and interpretation.

Sergeeva M.A. — drafting and editing the manuscript.

Isakhanyan D.A. — data acquisition, analysis and interpretation.

All authors have read and approved the final version of the manuscript of the article. All authors agree to bear responsibility for all aspects of the study to ensure proper consideration and resolution of all possible issues related to the correctness and reliability of any part of the work.

Funding source. This study was not supported by any external sources of funding.

Disclosure competing interests. The authors declare that they have no competing interests.

Ethics approval. Not applicable.

Consent for publication. The authors obtained written consent from patients to participate in the study and publish the results.

ЛИТЕРАТУРА [REFERENCES]

1. Воронцова Т.Н., Богопольская А.С., Чёрный А.Ж., Шевченко С.Б. Структура контингента больных с переломами проксимального отдела бедра и расчет среднегодовой потребности в экстренном хирургическом лечении. *Травматология и ортопедия России.* 2016;(1):7-20. doi: 10.21823/2311-2905-2016-0-1-7-20.

Vorontsova T.N., Bogopol'skaya A.S., Cherny A.Zh., Shevchenko S.B. Cohort Structure of Patients with Proximal Femur Fractures and Estimation of Average Annual Demand for Emergency Surgical Treatment. *Traumatology and Orthopedics of Russia.* 2016;(1):7-20. (In Russian). doi: 10.21823/2311-2905-2016-0-1-7-20.

2. Bäcker H.C., Wu C.H., Maniglio M., Wittekindt S., Hardt S., Perka C. Epidemiology of Proximal Femoral Fractures. *J Clin Orthop Trauma*. 2021;12(1):161-165. doi: 10.1016/j.jcot.2020.07.001.
3. Park J.W., Ha Y.C., Kim J.W., Kim T.Y., Kim J.W., Baek S.H. et al. The Korean Hip Fracture Registry Study. *BMC Musculoskelet Disord*. 2023;24(1):449. doi: 10.1186/s12891-023-06546-z.
4. Veronese N., Maggi S. Epidemiology and Social Costs of Hip Fracture. *Injury*. 2018;49(8):1458-1460. doi: 10.1016/j.injury.2018.04.015.
5. Maffulli N., Aicale R. Proximal Femoral Fractures in the Elderly: A Few Things to Know, and Some to Forget. *Medicina (Kaunas)*. 2022;58(10):1314. doi: 10.3390/medicina58101314.
6. Майоров Б.А., Тульчинский А.Э., Беленький И.Г., Сергеев Г.Д., Барсукова И.М., Ендовицкий И.А. Лечение пострадавших с чрезвертельными переломами бедренной кости в травмоцентре 1-го уровня Ленинградской области. *Медико-биологические и социально-психологические проблемы безопасности в чрезвычайных ситуациях*. 2021;(3):68-76. doi: 10.25016/2541-7487-2021-0-3-68-76.
   Maiorov B.A., Tulchinskii A.E., Belenkii I.G., Sergeev G.D., Barsukova I.M., Endovitskiy I.A. Management of Intertrochanteric Femoral Fractures at Level 1 Trauma Center in Leningrad Region. *Medico-Biological and Socio-Psychological Problems of Safety in Emergency Situations*. 2021;(3):68-76. (In Russian). doi: 10.25016/2541-7487-2021-0-3-68-76.
7. Клинические рекомендации «Переломы проксимального отдела бедренной кости (взрослые)» (одобрены Минздравом России), утверждены в 2021. Режим доступа: https://ator.su/recommendations#!/tab/846022167-2.
   Clinical recommendations “Proximal femur fractures (adults)” (approved by Ministry of Health of Russia), affirmed in 2021. Available from: https://ator.su/recommendations#!/tab/846022167-2.
8. Baumgaertner M.R., Curtin S.L., Lindskog D.M., Keggi J.M. The Value of the Tip-Apex Distance in Predicting Failure of Fixation of Peritrochanteric Fractures of the Hip. *J Bone Joint Surg Am*. 1995;77(7):1058-1064. doi: 10.2106/00004623-199507000-00012.
9. Yamamoto N., Tsujimoto Y., Yokoo S., Demiya K., Inoue M., Noda T. et al. Association between Immediate Postoperative Radiographic Findings and Failed Internal Fixation for Trochanteric Fractures: Systematic Review and Meta-Analysis. *J Clin Med*. 2022;11(16):4879. doi: 10.3390/jcm11164879.
10. Kashigar A., Vincent A., Gunton M.J., Backstein D., Safir O., Kuzyk P.R. Predictors of Failure for Cephalomedullary Nailing of Proximal Femoral Fractures. *Bone Joint J*. 2014;96-B(8):1029-1034. doi: 10.1302/0301-620X.96B8.33644.
11. Raghuraman R., Kam J.W., Chua D.T.C. Predictors of Failure Following Fixation of Intertrochanteric Fractures with Proximal Femoral Nail Antirotation. *Singapore Med J*. 2019;60(9):463-467. doi: 10.11622/smedj.2019114.
12. Chang S.M., Zhang Y.Q., Ma Z., Li Q., Dargel J., Eysel P. Fracture Reduction with Positive Medial Cortical Support: a Key Element in Stability Reconstruction for the Unstable Pertrochanteric Hip Fractures. *Arch Orthop Trauma Surg*. 2015;135(6):811-818. doi: 10.1007/s00402-015-2206-x.
13. Song H., Chang S.M., Hu S.J., Du S.C., Xiong W.F. Calcar fracture gapping: a reliable predictor of anteromedial cortical support failure after cephalomedullary nailing for pertrochanteric femur fractures. *BMC Musculoskelet Disord*. 2022;23(1):175. doi: 10.1186/s12891-021-04873-7.
14. Barla M., Egrise F., Zaharia B., Bauer C., Parot J., Mainard D. Prospective Assessment of Trochanteric Fracture Managed by Intramedullary Nailing with Controlled and Limited Blade Back-Out. *Orthop Traumatol Surg Res*. 2020;106(4):613-619. doi: 10.1016/j.otsr.2019.11.028.
15. Babhulkar S. Unstable Trochanteric Fractures: Issues and Avoiding Pitfalls. *Injury*. 2017;48(4):803-818. doi: 10.1016/j.injury.2017.02.022.
16. Petrie J., Sassoon A., Haidukewych G.J. When Femoral Fracture Fixation Fails: Salvage Options. *Bone Joint J*. 2013;95-B(11, Suppl A):7-10. doi: 10.1302/0301-620X.95B11.32896.
17. Liu P., Jin D., Zhang C., Gao Y. Revision Surgery due to Failed Internal Fixation of Intertrochanteric Femoral Fracture: Current State-of-the-Art. *BMC Musculoskelet Disord*. 2020;21(1):573. doi: 10.1186/s12891-020-03593-8.
18. Werner-Tutschku W., Lajtai G., Schmiedhuber G., Lang T., Pirkl C., Orthner E. Intra- and perioperative complications in the stabilization of per- and subtrochanteric femoral fractures by means of PFN. *Unfallchirurg*. 2002;105(10):881-885. (In German). doi: 10.1007/s00113-002-0416-5.
19. Hao Y., Zhang Z., Zhou F., Ji H., Tian Y., Guo Y. et al. Risk Factors for Implant Failure in Reverse Oblique and Transverse Intertrochanteric Fractures Treated with Proximal Femoral Nail Antirotation (PFNA). *J Orthop Surg Res*. 2019;14(1):350. doi: 10.1186/s13018-019-1414-4.
20. Zhang Y., Hu J., Li X., Qin X. Reverse Wedge Effect Following Intramedullary Nailing of a Basicervical Trochanteric Fracture Variant Combined with a Mechanically Compromised Greater Trochanter. *BMC Musculoskelet Disord*. 2020;21(1):195. doi: 10.1186/s12891-020-03212-6.
21. Соломин Л.Н., Щепкина Е.А., Кулеш П.Н., Виленский В.А., Корчагин К.Л., Скоморошко П.В. Определение референтных линий и углов длинных трубчатых костей : пособие для врачей. СПб.: РНИИТО им. Р.Р. Вредена; 2012. 48 с.
   Solomin L.N., Shchepkina E.A., Kulesh P.N., Vilenskii V.A., Korchagin K.L., Skomoroshko P.V. Definition of reference lines and angles of long bones. St. Petersburg: RNIITO im. R.R. Vredena; 2012. 48 p. (In Russian).
22. O’Malley M.J., Kang K.K., Azer E., Siska P.A., Farrell D.J., Tarkin I.S. Wedge Effect Following Intramedullary Hip Screw Fixation of Intertrochanteric Proximal Femur Fracture. *Arch Orthop Trauma Surg*. 2015;135(10):1343-1347. doi: 10.1007/s00402-015-2280-0.
23. Yen S.H., Lu C.C., Ho C.J., Huang H.T., Tu H.P., Chang J.K. et al. Impact of Wedge Effect on Outcomes of Intertrochanteric Fractures Treated with Intramedullary Proximal Femoral Nail. *J Clin Med*. 2021;10(21):5112. doi: 10.3390/jcm10215112.
24. Nikoloski A.N., Osbrough A.L., Yates P.J. Should the Tip-Apex Distance (TAD) Rule Be Modified for the Proximal Femoral Nail Antirotation (PFNA)? A Retrospective Study. *J Orthop Surg Res*. 2013;8:35. doi: 10.1186/1749-799X-8-35.

25. Rea L.M., Parker R.A. Designing and Conducting Survey Research. San Francisco, CA: Jossey-Bass; 2005. 283 p.
26. Li J., Tang S., Zhang H., Li Z., Deng W., Zhao C. et al. Clustering of Morphological Fracture Lines for Identifying Intertrochanteric Fracture Classification with Hausdorff Distance-Based K-means Approach. *Injury*. 2019;50(4):939-949. doi: 10.1016/j.injury.2019.03.032.
27. Parker M.J. Cutting-Out of the Dynamic Hip Screw Related to Its Position. *J Bone Joint Surg Br*. 1992;74(4):625. doi: 10.1302/0301-620X.74B4.1624529.
28. Kuzyk P.R., Zdero R., Shah S., Olsen M., Waddell J.P., Schemitsch E.H. Femoral Head Lag Screw Position for Cephalomedullary Nails: A Biomechanical Analysis. *J Orthop Trauma*. 2012;26(7):414-421. doi: 10.1097/BOT.0b013e318229acca.
29. Butler B.A., Selley R.S., Summers H.D., Stover M.D. Preventing Wedge Deformities When Treating Intertrochanteric Femur Fractures with Intramedullary Devices: A Technical Tip. *J Orthop Trauma*. 2018;32(3):e112-e116. doi: 10.1097/BOT.0000000000001033.
30. Hsu C.E., Shih C.M., Wang C.C., Huang K.C. Lateral Femoral Wall Thickness. A Reliable Predictor of Post-Operative Lateral Wall Fracture in Intertrochanteric Fractures. *Bone Joint J*. 2013;95-B(8):1134-1138. doi: 10.1302/0301-620X.95B8.31495.
31. Chang S.M., Hou Z.Y., Hu S.J., Du S.C. Intertrochanteric Femur Fracture Treatment in Asia: What We Know and What the World Can Learn. *Orthop Clin North Am*. 2020;51(2):189-205. doi: 10.1016/j.ocl.2019.11.011.

Сведения об авторах

✉ *Беленький Игорь Григорьевич* — д-р мед. наук
Адрес: Россия, 192242, г. Санкт-Петербург, Будапештская ул., д. 3
https://orcid.org/0000-0001-9951-5183
e-mail: belenkiy.trauma@mail.ru

Майоров Борис Александрович — канд. мед. наук
https://orcid.org/0000-0003-1559-1571
e-mail: bmayorov@mail.ru

Сергеев Геннадий Дмитриевич — канд. мед. наук
https://orcid.org/0000-0002-8898-503X
e-mail: gdsergeev@gmail.com

Ендовицкий Иван Андреевич
https://orcid.org/0009-0005-1872-639X
e-mail: sm-dr@mail.ru

Сергеева Мария Александровна
https://orcid.org/0009-0003-3255-1771
e-mail: masharik1990@mail.ru

Исаханян Давид Аршакович
https://orcid.org/0009-0008-2194-8673
e-mail: isakhanyanda@mail.ru

Authors' information

✉ *Igor G. Belen'kiy* — Dr. Sci. (Med.)
Address: 3, Budapeshtskaya st., St. Petersburg, 192242, Russia
https://orcid.org/0000-0001-9951-5183
e-mail: belenkiy.trauma@mail.ru

Boris A. Maiorov — Cand. Sci. (Med.)
https://orcid.org/0000-0003-1559-1571
e-mail: bmayorov@mail.ru

Gennadii D. Sergeev — Cand. Sci. (Med.)
https://orcid.org/0000-0002-8898-503X
e-mail: gdsergeev@gmail.com

Ivan A. Endovitskiy
https://orcid.org/0009-0005-1872-639X
e-mail: sm-dr@mail.ru

Mariya A. Sergeeva
https://orcid.org/0009-0003-3255-1771
e-mail: masharik1990@mail.ru

David A. Isakhanyan
https://orcid.org/0009-0008-2194-8673
e-mail: isakhanyanda@mail.ru

Научная статья
УДК 616.717.51-073.75
https://doi.org/10.17816/2311-2905-17599

CC BY

Сравнение и оценка анатомических особенностей строения головки лучевой кости человека при компьютерной томографии и компьютерном моделировании

А.О. Самохина, С.Е. Шемяков, А.П. Ратьев, К.А. Егиазарян

ФГАОУ ВО «Российский национальный исследовательский медицинский университет им. Н.И. Пирогова» Минздрава России, г. Москва, Россия

Реферат

Актуальность. Общепринятым методом лечения сложных переломов головки лучевой кости является эндопротезирование. При производстве современных конструкций протезов используются статистически усредненные морфометрические параметры без учета конституциональных антропометрических особенностей пациентов.

Цель исследования — сравнить морфометрические показатели проксимального отдела лучевой кости человека, полученные при помощи компьютерной томографии и компьютерного моделирования.

Материал и методы. В исследовании использовали лучевой метод и метод компьютерного моделирования. Материалом исследования послужила база компьютерных томограмм формата DICOM правых и левых локтевых суставов 137 человек (66 мужчин, 71 женщины), возраст которых составил от 40 до 70 лет, у них отсутствовали признаки патологии опорно-двигательного аппарата. Компьютерные томограммы анализировались с помощью программы RadiAnt DICOM Viewer. Компьютерное моделирование проводилось в программе ITK-SNAP (GNU General Public License version 3.0 — GPLv3) с дальнейшей обработкой полученной модели при помощи разработанного программного метода.

Результаты. Сравнение морфометрических показателей головки лучевой кости, полученных при помощи разработанной программы компьютерного моделирования, и параметров морфометрии стандартной компьютерной томограммы показало их тождественность.

Заключение. Представленный программный продукт «Автоматизированное определение морфометрических параметров кости» в дальнейшем позволит моделировать протез головки лучевой кости, опираясь на показатели компьютерных томограмм с учетом индивидуальных особенностей строения лучевой кости пациента.

Ключевые слова: лучевая кость, головка лучевой кости, шейка лучевой кости, эндопротезирование, моделирование.

Для цитирования: Самохина А.О., Шемяков С.Е., Ратьев А.П., Егиазарян К.А. Сравнение и оценка анатомических особенностей строения головки лучевой кости человека при компьютерной томографии и компьютерном моделировании. *Травматология и ортопедия России*. 2025;31(1):68-75. https://doi.org/10.17816/2311-2905-17599.

Самохина Анна Олеговна; e-mail: kafedra.anatomii@bk.ru

Рукопись получена: 16.08.2024. Рукопись одобрена: 25.11.2024. Статья опубликована онлайн: 15.01.2025.

© Самохина А.О., Шемяков С.Е., Ратьев А.П., Егиазарян К.А., 2025

Original article
https://doi.org/10.17816/2311-2905-17599

CC BY

Computed Tomography vs Computer Modeling for Comparison and Evaluation of Anatomical Features of the Radial Head

Anna O. Samokhina, Sergei E. Shemyakov, Andrei P. Ratiev, Karen A. Egiazaryan

Pirogov Russian National Research Medical University, Moscow, Russia

Abstract

Background. The generally accepted method of treating complex radial head fractures is arthroplasty. At the present stage, there is a variety of prosthetic designs, in production of which statistically averaged morphometric parameters are used. The anthropometric features of patients are not taken into account.

The aim of the study — to compare the morphometric parameters of the proximal radius obtained using computed tomography and computer modeling.

Methods. The study used the radiological method of examination and the computer modeling method. The study material was a database of DICOM format computer tomograms of the right and left elbow joints of 137 people (66 males, 71 females). Their age ranged from 40 to 70 years, without signs of musculoskeletal system pathology. Computer tomograms were analyzed using the RadiAnt DICOM Viewer program. Computer modeling was carried out through the ITK-SNAP program (GNU General Public License version 3.0 — GPLv3), with further processing of the obtained model using the developed software method.

Results. Comparison of the morphometric parameters of the radial head obtained using the developed computer modeling program and the morphometric parameters of a standard computed tomogram showed their identity.

Conclusion. The presented software program “Automated determination of bone morphometric parameters” will enable to model the radial head prosthesis on the basis of indicators of computer tomograms, taking into account the individual structural features of the patient’s radius.

Keywords: radius, radial head, radial neck, arthroplasty, modeling.

Cite as: Samokhina A.O., Shemyakov S.E., Ratiev A.P., Egiazaryan K.A. Computed Tomography vs Computer Modeling for Comparison and Evaluation of Anatomical Features of the Radial Head. *Traumatology and Orthopedics of Russia*. 2025;31(1):68-75. (In Russian). https://doi.org/10.17816/2311-2905-17599.

Anna O. Samokhina; e-mail: kafedra.anatomii@bk.ru

Submitted: 16.08.2024. Accepted: 25.11.2024. Published online: 15.01.2025.

© Samokhina A.O., Shemyakov S.E., Ratiev A.P., Egiazaryan K.A., 2025

ВВЕДЕНИЕ

Переломы головки лучевой кости (ГЛК) составляют от 30 до 50% всех повреждений локтевого сустава у взрослых и часто сопровождаются разрывом связок и вальгусной нестабильностью в локтевом суставе [1, 2, 3]. Проведение тотального эндопротезирования локтевого сустава с использованием металлических и пироуглеродных имплантатов ГЛК стало обычным хирургическим вмешательством в современной ортопедической практике [4, 5, 6]. Целью эндопротезирования локтевого сустава является уменьшение болевого синдрома и восстановление движений в суставе [7, 8]. По данным литературы, данный метод показывает удовлетворительные клинические результаты и является приоритетным выбором в лечении многооскольчатых переломов [9, 10, 11]. Чтобы избежать послеоперационных осложнений, таких как дегенеративные изменения кости и потеря движения в локтевом суставе, размер имплантата должен имитировать естественную анатомию ГЛК [10, 12]. Для этого в практике травматологов-ортопедов используются различные конструкции протезов, различающихся по диаметру и высоте ГЛК [13, 14]. При их производстве используются статистически усредненные морфометрические параметры, полученные путем метасопоставления и суммирования результатов исследований без учета конституциональных антропометрических особенностей пациентов. Анализ существующих на сегодняшний день имплантатов показывает, что все протезы ГЛК обладают ограниченной линейкой размеров, что, в свою очередь, исключает возможность их персонализированного подбора [15].

Исходя из этого, в настоящее время вопрос моделирования и изготовления индивидуальных протезов ГЛК с учетом антропометрических показателей конкретного пациента является весьма актуальным и своевременным. Кроме того, в настоящее время приоритетной задачей является проектирование и производство именно отечественных протезов ГЛК.

Цель исследования — сравнить морфометрические показатели проксимального отдела лучевой кости человека, полученные при помощи компьютерной томографии и компьютерного моделирования.

МАТЕРИАЛ И МЕТОДЫ

Дизайн исследования

Тип исследования — ретроспективное когортное.

Материалом исследования послужила база компьютерных томограмм (КТ) формата DICOM правых и левых локтевых суставов 137 человек (66 мужчин, 71 женщины).

В исследование вошли пациенты в возрасте от 40 до 70 лет без признаков патологии опорно-двигательного аппарата.

Компьютерные томограммы анализировали с помощью программы RadiAnt DICOM Viewer, так как это универсальная и наиболее часто используемая программа, находящаяся в общем доступе. При загрузке КТ в программу и переходе в режим Multiplanar Recontructions программа визуализирует исследование в трех плоскостях, после этого измеряется каждый параметр вручную по одному.

При компьютерном моделировании первым этапом выполняется выделение фрагментов (фрагментация) кости на КТ-снимке и преобразование его в более удобный трехмерный формат. Для этого использовали открытое программное обеспечение ITK-SNAP (GNU General Public License version 3.0 — GPLv3). После открытия файла программа показывает изображение в трех плоскостях. Процесс фрагментации состоит из следующих этапов:

1) выделение области фрагментации — на этом этапе необходимо выбрать область снимка, в которой будет происходить сегментация;

2) настройка параметров фрагментации — на этом этапе наиболее важным является выделение силуэтов костей путем изменения параметров цветового фильтра, которое необходимо для точной фрагментации кости;

3) установка “bubbles” («пузырьков») — на этом этапе необходимо отметить начальные точки фрагментации, которые затем будут распространяться на весь объем кости (чем больше «пузырьков», тем точнее будет разметка);

4) запуск алгоритма сегментации — на этом этапе программа начинает автоматическую сегментацию, результат которой можно наблюдать в реальном времени. Результат сегментации — готовая модель. Далее готовую модель нужно экспортировать в формат 3D-моделирования и графики vtk (Visualization Toolkit) (рис. 1).

Дальнейшая обработка компьютерной модели лучевой кости происходила при помощи разработанного нами программного метода с условным названием «Автоматизированное определение морфометрических параметров кости».

После запуска программы открывается окно с изображением модели кости (рис. 2). Модель кости можно вращать, перемещая мышку с зажатой левой кнопкой, с зажатой клавишей shift можно перемещать модель параллельно экрану, колесико используется для масштабирования.

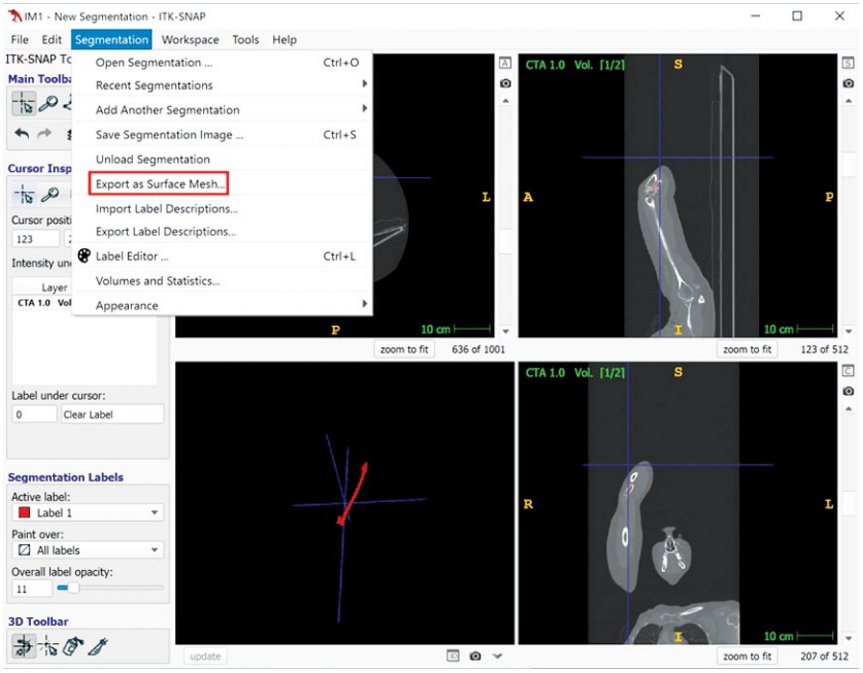

Рис. 1. Экспорт готовой модели головки лучевой кости в формат vtk

Figure 1. Export of radial head 3D model into vtk format

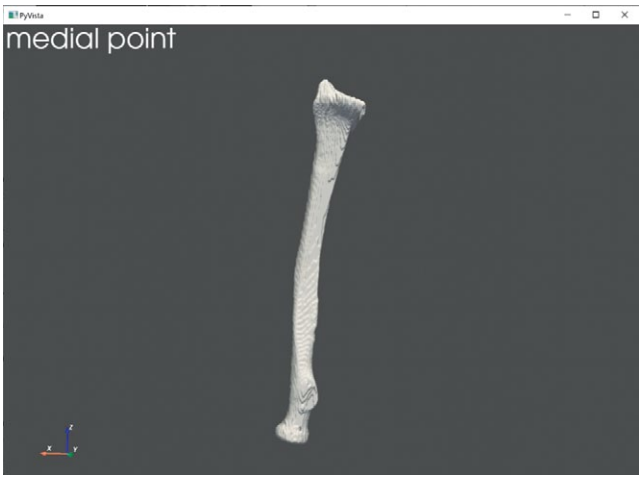

Рис. 2. Внешний вид окна программы «Автоматизированное определение морфометрических параметров кости»

Figure 2. The appearance of the program window "Automated determination of bone morphometric parameters"

На компьютерной модели автоматически появляются реперные точки, которые при необходимости могут быть скорректированы вручную. После выбора всех необходимых точек морфометрические параметры будут выведены в консоль, а пользователю будет дана возможность сохранить параметры в файл.

Статистический анализ

Статистическая обработка результатов исследования проводилась при помощи пакета прикладных программ Microsoft Excel и Statistica 13 for Windows. Для проверки на нормальность распределения использовался критерий Лиллиефорса. Учитывали среднее арифметическое и стандартное отклонение (M±σ), а также минимум и максимум во всех группах. О достоверности различий судили по t-критерию для независимых переменных. Различия считались статистически значимыми при $p<0,05$. Для оценки статистически значимого отличия между средними значениями между группами мужчин и женщин использовали доверительный интервал (ДИ) разницы средних значений.

РЕЗУЛЬТАТЫ

Для получения значений диаметров ГЛК использовалось расстояние между наиболее удаленными точками головки во фронтальной и сагиттальной плоскостях, ориентированных относительно бугристости лучевой кости. При антропометрии с использованием классической компьютерной томографии у мужчин выбранные параметры составили 26,81±1,58 мм во фронтальной плоскости, 26,4±1,30 мм в сагиттальной плоскости. Использование разработанной программы компьютерного моделирования показало идентичность изучаемых показателей модели головки лучевой кости, которые составили 26,78±1,61 и 26,44±1,3 мм соответственно. У женщин средние показатели диаметра ГЛК во фронтальной плоскости, измеренные на томограммах, равнялись 21,62±1,46 мм, а при компьютерном моделировании — 21,68±1,43 мм. Соответствующий показатель в сагиттальной плоскости составлял 21,92±1,38 и 21,96±1,4 мм соответственно.

Высоту ГЛК определяли как расстояние между наименьшим и наибольшим основанием ГЛК в четырех взаимно перпендикулярных точках во фронтальной (Ф1; Ф2) и сагиттальной (С1; С2) плоскостях, ориентированных относительно бугристости лучевой кости. Обращают на себя внимание различия высоты головки в изученных плоскостях, что свидетельствует о том, что ГЛК не является идеальным цилиндром, а имеет форму усеченного конуса с достаточно вариабельными и зачастую эллипсовидными основаниями. Это предопределяет необходимость учета данных параметров при моделировании. Результаты, полученные при помощи компьютерной томографии, также практически совпадают с результатами, полученными при компьютерном моделировании.

Изученные морфометрические параметры и их значения представлены в таблицах 1–3.

Таблица 1

Морфометрические параметры лучевой кости у мужчин, мм

Параметр		Компьютерная томография			Компьютерное моделирование			*p*
		M±σ	max	min	M±σ	max	min	
Диаметр головки лучевой кости во фронтальной плоскости		26,81±1,58	30,00	22,80	26,78±1,61	30,00	22,80	0,94
Диаметр головки лучевой кости в сагиттальной плоскости		26,4±1,30	28,60	24,10	26,44±1,30	28,70	24,20	0,90
Высота головки лучевой кости во фронтальной плоскости	Ф1	11,75±2,04	16,20	6,71	11,79±2,05	16,50	6,71	0,94
	Ф2	10,04±1,88	15,30	7,77	10,05±1,87	15,10	7,77	0,98
Высота головки лучевой кости в сагиттальной плоскости	С1	9,56±1,33	12,00	7,17	9,58±1,36	12,00	7,27	0,96
	С2	10,23±1,58	14,10	7,78	10,30±1,61	14,30	7,78	0,86
Глубина суставной ямки		3,52±0,82	5,63	2,21	3,54±0,80	5,63	2,31	0,93
Длина бугристости лучевой кости		25,16±2,49	30,80	21,20	25,16±2,49	30,90	21,30	1,00
Ширина бугристости лучевой кости		14,47±2,91	21,20	9,40	14,45±2,92	21,10	9,30	0,98

Значения *p* указывают на отсутствие статистически значимых отличий между группами «компьютерная томография» и «компьютерное моделирование» ($p>0,05$).

Таблица 2

Морфометрические параметры лучевой кости у женщин, мм

Параметр		Компьютерная томография			Компьютерное моделирование			*p*
		M±σ	max	min	M±σ	max	min	
Диаметр головки лучевой кости во фронтальной плоскости		21,62±1,46	25,10	18,40	21,68±1,43	25,2	18,30	0,99
Диаметр головки лучевой кости в сагиттальной плоскости		21,92±1,38	25,10	18,60	21,96±1,40	25,2	18,40	0,95
Высота головки лучевой кости во фронтальной плоскости	Ф1	9,46±1,71	15,00	6,37	9,59±1,63	15,00	6,38	0,99
	Ф2	8,04±1,16	9,65	5,71	8,05±1,11	9,75	5,81	0,99
Высота головки лучевой кости в сагиттальной плоскости	С1	7,85±1,06	11,00	5,93	8,03±1,18	11,00	5,95	0,87
	С2	8,41±1,23	11,00	5,77	8,26±1,27	11,00	5,67	0,82
Глубина суставной ямки		2,84±0,45	4,06	2,03	2,90±0,45	4,06	2,13	0,89
Длина бугристости лучевой кости		23,26±3,86	31,30	15,4	23,03±3,72	31,20	15,30	0,99
Ширина бугристости лучевой кости		11,97±1,93	15,70	8,3	12,13±1,89	15,80	8,20	0,64

Значения *p* указывают на отсутствие статистически значимых отличий между группами «компьютерная томография» и «компьютерное моделирование» ($p>0,05$).

Таблица 3

Доверительный интервал разницы средних значений между мужчинами и женщинами

Параметр		Доверительный интервал разницы средних значений	
		Компьютерная томография	Компьютерное моделирование
Диаметр головки лучевой кости во фронтальной плоскости		[4,41; 5,87]	[0,57; 3,69]
Диаметр головки лучевой кости в сагиттальной плоскости		[3,77; 5,11]	[1,16; 3,48]
Высота головки лучевой кости во фронтальной плоскости	Ф1	[1,33; 3,13]	[3,81; 5,15]
	Ф2	[1,32; 2,78]	[4,35; 5,85]
Высота головки лучевой кости в сагиттальной плоскости	С1	[0,95; 2,19]	[1,29; 3,11]
	С2	[1,26; 2,68]	[1,27; 2,73]
Глубина суставной ямки		[0,36; 0,98]	[0,92; 2,18]
Длина бугристости лучевой кости		[0,56; 3,68]	[1,42; 2,68]
Ширина бугристости лучевой кости		[1,70; 3,02]	[0,01; 1,27]

С вероятностью 95% истинная разница средних по всем параметрам между группами мужчин и женщин находится в интервале, не содержащим 0, что говорит о статистически значимом отличии между средними значениями.

Таким образом, морфометрия ГЛК на КТ продемонстрировала статистически значимые гендерные отличия изученных показателей. Морфометрические параметры у мужчин оказались больше в 1,1–1,3 раза, чем у женщин. Числовые значения, измеренные на КТ пациентов при помощи программы RadiAnt DICOM Viewer, оказались практически идентичными с аналогичными показателями компьютерной модели, созданной при помощи нового программного продукта.

ОБСУЖДЕНИЕ

B. Pasli с соавторами изучили размеры головки, шейки и бугристости 80 лучевых костей. Были проанализированы параметры, важные для конструкции протеза, и изучены их взаимозависимости. Авторы обнаружили, что форма головки лучевой кости в 36% случаев овальная и в 64% — круглая. Средняя высота головки лучевой кости, по данным авторов, с передней, задней, медиальной и латеральной сторон составила 8,52±1,32; 9,02±1,23; 9,20±1,59 и 8,05±1,13 мм соответственно. Средняя глубина суставной ямки составила 1,85 ± 0,37 мм [16]. Эти данные отличаются от полученных нами результатов. В нашем исследовании данные параметры составили у мужчин 11,75±2,04; 10,04±1,88; 9,56±1,33; 10,23±1,58 мм, а у женщин — 9,46±1,71; 8,04±1,16; 7,85±1,06; 8,41±1,23 мм соответственно. Вероятно, разница в результатах связана с тем, что исследование проводилось без учета гендерных отличий. Авторы не выявили высокой степени корреляции между изученными параметрами, влияющими на конструкцию протеза. По их мнению, частота осложнений после протезирования ГЛК зависит от развивающегося с возрастом остеопороза, причиной которого зачастую является несоответствие размеров протеза и истинной ГЛК [16].

E.A. Lalone с соавторами изучили компьютерные томограммы 50 верхних конечностей трупов 34 мужчин и 16 женщин и сравнили их морфометрические параметры с доступными протезами ГЛК. Общая конструкция трех различных типов протезов была количественно сопоставлена с ГЛК. Авторы отметили, что есть несоответствие между показателями ГЛК на КТ-изображении и параметрами существующих коммерчески доступных имплантатов — в среднем на (0,4±0,2)–(0,5±0,1) мм. Был сделан вывод, что несоответствие поверхностей ГЛК и имплантата может быть уменьшено с помощью методов обратного проектирования для определения требуемых параметров для индивидуального протезирования [17]. В нашем исследовании мы сравнивали показатели, полученные при морфометрии КТ с числовыми значениями ГЛК, смоделированной при помощи разработанного программного метода. Статистический анализ результатов подтвердил совпадение сравниваемых показателей.

У метода компьютерного моделирования есть несколько недостатков. Во-первых, процесс создания и экспорта модели лучевой кости должен контролировать врач, чтобы при фрагментации и сегментации была выделена только кость без окружающих тканей. Во-вторых, необходимо время на формирование и коррекцию модели (приблизительно около 1 ч.). В-третьих, данный метод требует определенных навыков использования оборудования и программного обеспечения.

Преимущество данного метода заключается в том, что, помимо списка остеометрических параметров и их результатов, итогом исследования является создание компьютерной модели лучевой кости, что невозможно при использовании стандартного программного обеспечения компьютерного томографа.

В перспективе разработанный метод может обеспечить подбор протеза из существующих готовых имплантатов для пациентов с патологией локтевого сустава на основе компьютерной морфометрии и моделирования контралатеральной лучевой кости. Компьютерная модель проксимального отдела лучевой кости также может стать основой для персонализированного изготовления протеза головки лучевой кости.

ЗАКЛЮЧЕНИЕ

Сравнение морфометрических показателей головки лучевой кости, полученных при помощи разработанной программы компьютерного моделирования, и параметров морфометрии стандартной компьютерной томограммы показало их тождественность, что подтвердилось при статистической обработке сравниваемых показателей. Преимущество метода компьютерного моделирования заключается в создании 3D-модели кости за короткое время с минимальными погрешностями. Кроме того, разработка данного компьютерного метода в дальнейшем может позволить моделировать протез головки лучевой кости по показателям компьютерной томографии с учетом индивидуальных особенностей строения лучевой кости конкретного пациента.

ДОПОЛНИТЕЛЬНАЯ ИНФОРМАЦИЯ

Заявленный вклад авторов

Самохина А.О. — концепция и дизайн исследования, сбор и статистический анализ данных, анализ литературы, написание текста рукописи.

Шемяков С.Е. — сбор данных, редактирование текста рукописи.

Ратьев А.П. — концепция и дизайн исследования, редактирование текста рукописи.

Егиазарян К.А. — научное руководство, редактирование текста рукописи.

Все авторы прочли и одобрили финальную версию рукописи статьи. Все авторы согласны нести ответственность за все аспекты работы, чтобы обеспечить надлежащее рассмотрение и решение всех возможных вопросов, связанных с корректностью и надежностью любой части работы.

Источник финансирования. Авторы заявляют об отсутствии внешнего финансирования при проведении исследования.

Возможный конфликт интересов. Авторы декларируют отсутствие явных и потенциальных конфликтов интересов, связанных с публикацией настоящей статьи.

Этическая экспертиза. Не применима.

Информированное согласие на публикацию. Авторы получили письменное согласие пациентов на участие в исследовании и публикацию результатов.

DISCLAIMERS

Author contribution

Samokhina A.O. — study concept and design, data acquisition, statistical data processing, literature search and review, drafting the manuscript.

Shemyakov S.E. — data acquisition, editing the manuscript.

Ratiev A.P. — study concept and design, editing the manuscript.

Egiazaryan K.A. — scientific guidance, editing the manuscript.

All authors have read and approved the final version of the manuscript of the article. All authors agree to bear responsibility for all aspects of the study to ensure proper consideration and resolution of all possible issues related to the correctness and reliability of any part of the work.

Funding source. This study was not supported by any external sources of funding.

Disclosure competing interests. The authors declare that they have no competing interests.

Ethics approval. Not applicable.

Consent for publication. The authors obtained written consent from patients to participate in the study and publish the results.

ЛИТЕРАТУРА [REFERENCES]

1. Costa L.A.V., Brabo B.C.P., Marangoni A.L., Taniguchi L.F.P. Severe osteoarthritis of the elbow after a non-displaced radial head fracture: case report. *Rev Bras Ortop (Sao Paulo).* 2020;55(3):383-385. doi: 10.1055/s-0039-3402468.
2. Kaur M.N., MacDermid J.C., Grewal R.R., Stratford P.W., Woodhouse L.J. Functional outcomes post-radial head arthroplasty: a systematic review of literature. *Shoulder Elbow.* 2014;6(2):108-118. doi: 10.1177/1758573214524934.
3. Vannabouathong C., Akhter S., Athwal G.S., Moro J., Bhandari M. Interventions for displaced radial head fractures: network meta-analysis of randomized trials. *J Shoulder Elbow Surg.* 2019;28(3):578-586. doi: 10.1016/j.jse.2018.10.019.
4. Haglin J.M., Kugelman D.N., Christiano A., Konda S.R., Paksima N., Egol K.A. Open surgical elbow contracture release after trauma: results and recommendations. *J Shoulder Elbow Surg.* 2018;27(3):418-426. doi: 10.1016/j.jse.2017.10.023.
5. Qian Y., Yu S., Shi Y., Huang H., Fan C. Risk Factors for the Occurrence and Progression of Posttraumatic Elbow Stiffness: A Case-Control Study of 688 Cases. *Front Med (Lausanne).* 2020;7:604056. doi: 10.3389/fmed.2020.604056.

6. Петленко И.С., Федюнина С.Ю., Алиев А.Г., Билык С.С., Захматов Н.С., Шубняков И.И. Эффективность применения 3D-технологий при планировании и выполнении реконструктивно-пластических операций у пациентов с контрактурами локтевого сустава, обусловленными оссификацией. *Травматология и ортопедия России.* 2024;30(2): 120-130. doi: 10.17816/2311-2905-17531.
Petlenko I.S., Fedyunina S.Y., Aliyev A.G., Bilyk S.S., Zakhmatov N.S., Shubnyakov I.I. Effectiveness of 3D visualization technologies in planning and performing reconstructive plastic surgeries in patients with elbow contractures caused by ossification. T*raumatology and Orthopedics of Russia.* 2024;30(2):120-130. (In Russian). doi: 10.17816/2311-2905-17531.
7. Кесян Г.А., Арсеньев И.Г., Уразгильдеев Р.З., Карапетян Г.С., Левин А.Н., Кесян О.Г. и др. Современные тенденции и перспективы тотальной артропластики локтевого сустава (обзор литературы). *Вестник травматологии и ортопедии им. Н.Н. Приорова.* 2021;28(3):75-92. doi: 10.17816/vto76056.
Kesyan G.A., Arsen'ev I.G., Urazgil'deev R.Z., Karapetyan G.S., Levin A.N., Kesyan O.G. et al. Current trends and prospects for total elbow arthroplasty (literature review). *N.N. Priorov Journal of Traumatology and Orthopedics.* 2021;28(3):75-92. (In Russian). doi: 10.17816/vto76056.
8. Алиев А.Г., Коваленко А.Н., Амбросенков А.В., Миронов А.Р., Османов А.М., Устазов К.А. и др. Показания и результаты первичного и ревизионного эндопротезирования локтевого сустава (обзор литературы). *Гений ортопедии.* 2019;25(4):600-609. doi: 10.18019/1028-4427-2019-25-4-600-609.
Aliev A.G., Kovalenko A.N., Ambrosenkov A.V., Mironov A.R., Osmanov A.M., Ustazov K.A. et al. Indications and results of primary and revision total elbow arthroplasty (literature review). *Genij Ortopedii.* 2019;25(4):600-609. (In Russian). doi: 10.18019/1028-4427-2019-25-4-600-609.
9. Laumonerie P., Tibbo M.E., Reina N., Pham T.T., Bonnevialle N., Mansat P. Radial head arthroplasty: a historical perspective. *Int Orthop.* 2019;43(7):1643-1651. doi: 10.1007/s00264-018-4082-9.
10. Kodde I.F., Viveen J., The B., van Riet R.P., Eygendaal D. Management of the failed radial head arthroplasty. *EFORT Open Rev.* 2020;1;5(7):398-407. doi: 10.1302/2058-5241.5.190055.
11. Алиев А.Г., Тихилов Р.М., Шубняков И.И., Коваленко А.Н., Амбросенков А.В., Антипов А.П. Среднесрочные результаты эндопротезирования локтевого сустава у пациентов с ревматоидным артритом. *Научно-практическая ревматология.* 2018;56(5): 635-640. doi: 10.14412/1995-4484-2018-635-640.
Aliev A.G., Tikhilov R.M., Shubnyakov I.I., Kovalenko A.N., Ambrosenkov A.V., Antipov A.P. Medium-term results of total elbow arthroplasty in patients with rheumatoid arthritis. *Rheumatology Science and Practice.* 2018;56(5):635-640. (In Russian). doi: 10.14412/1995-4484-2018-635-640.
12. Егоров К.С., Неверов В.А., Зуев В.Ю., Земскова М.А., Черняев С.Н. Выбор тактики хирургического лечения больных с переломами головки лучевой кости. *Вестник хирургии им. И.И. Грекова.* 2023;182(3): 24-32. doi: 10.24884/0042-4625-2023-182-3-24-32.
Egorov K.S., Neverov V.A., Zuev V.Yu., Zemskova M.A., Chernyaev S.N. The choice of tactics of surgical treatment of patients with fractures of the head of the radius. *Grekov's Bulletin of Surgery.* 2023;182(3):24-32. (In Russian). doi: 10.24884/0042-4625-2023-182-3-24-32.
13. Mahaisavariya B., Saekee B., Sitthiseripratip K., Oris P., Tongdee T., Bohez E.L. et al. Morphology of the radial head: a reverse engineering based evaluation using three-dimensional anatomical data of radial bone. *Proc Inst Mech Eng H.* 2004;218(1):79-84. doi: 10.1243/095441104322807785.
14. Popovic N., Djekic J., Lemaire R., Gillet P. A comparative study between proximal radial morphology and the floating radial head prosthesis. *J Shoulder Elbow Surg.* 2005;14(4):433-440. doi: 10.1016/j.jse.2004.10.012.
15. Acevedo D.C., Paxton E.S., Kukelyansky I., Abboud J., Ramsey M. Radial head arthroplasty: state of the art. *J Am Acad Orthop Surg.* 2014;22(10):633-642. doi: 10.5435/JAAOS-22-10-633.
16. Pasli B., Yücedag Gündogdu H., Ülkir M., Erçakmak Güneş B. Anatomical features of the proximal end of the radius and its implications for implant design. *Surg Radiol Anat.* 2024;46(6):787-794. doi: 10.1007/s00276-024-03372-3.
17. Lalone E.A., Deluce S.R., Shannon H., King G.J.W., Johnson J.A. Design of anatomical population-based and patient-specific radial head implants. *J Hand Surg Am.* 2017;42(11):924.e1-924.e11. doi: 10.1016/j.jhsa.2017.05.028.

Сведения об авторах

✉ *Самохина Анна Олеговна*
Адрес: Россия, 117997, г. Москва, ул. Островитянова, д. 1
https://orcid.org/0000-0002-2000-7360
e-mail: kafedra.anatomii@bk.ru

Шемяков Сергей Евгеньевич — д-р мед. наук, профессор
https://orcid.org/0000-0001-6272-3026
e-mail: shemy-akov@mail.ru

Ратьев Андрей Петрович — д-р мед. наук
https://orcid.org/0000-0002-6559-4263
e-mail: ap@ratev.ru

Егиазарян Карен Альбертович — д-р мед. наук, профессор
https://orcid.org/0000-0002-6680-9334
e-mail: egkar@mail.ru

Authors' information

✉ *Anna O. Samokhina*
Address: 1, Ostrovityanova st., Moscow, 117997, Russia
https://orcid.org/0000-0002-2000-7360
e-mail: kafedra.anatomii@bk.ru

Sergei E. Shemyakov — Dr. Sci. (Med.), Professor
https://orcid.org/0000-0001-6272-3026
e-mail: shemy-akov@mail.ru

Andrei P. Ratiev — Dr. Sci. (Med.)
https://orcid.org/0000-0002-6559-4263
e-mail: ap@ratev.ru

Karen A. Egiazaryan — Dr. Sci. (Med.), Professor
https://orcid.org/0000-0002-6680-9334
e-mail: egkar@mail.ru

Научная статья
УДК 616-74:615.463
https://doi.org/10.17816/2311-2905-17665

CC BY

Экспериментальное обоснование комбинаций антимикробных препаратов для импрегнации костного цемента

С.А. Божкова [1], М.Ш. Гаджимагомедов [1], Е.М. Гордина [1], А.П. Антипов [1], Г.В. Ваганов [2], В.Е. Юдин [2]

[1] *ФГБУ «Национальный медицинский исследовательский центр травматологии и ортопедии им. Р.Р. Вредена» Минздрава России, г. Санкт-Петербург, Россия*

[2] *Филиал ФГБУ «Петербургский институт ядерной физики им. Б.П. Константинова национального исследовательского центра "Курчатовский институт" — Институт высокомолекулярных соединений», г. Санкт-Петербург, Россия*

Реферат

Актульность. Имплантация антимикробного спейсера широко применяется в комплексном лечении перипротезной инфекции (ППИ). Чаще всего костный цемент дополнительно импрегнируют ванкомицином, который активен только в отношении грамположительных бактерий. Однако во всем мире отмечается рост резистентности грамотрицательных бактерий к большинству антибиотиков, что требует разработки новых подходов для преодоления этой устойчивости, в том числе в случае применения локальной антибактериальной терапии.

Цель исследования — определить длительность антимикробной активности и прочностные свойства образцов гентамицин-содержащего костного цемента, дополнительно импрегнированных комбинациями высокодисперсного серебра (ВД-Ag) с различными антибиотиками.

Материал и методы. Контрольные образцы были изготовлены из коммерческого костного цемента на основе полиметилметакрилата DePuy CMW 3 Gentamicin (DePuy Synthes), содержащего 4,22% гентамицина. Дополнительно были изготовлены и протестированы 6 опытных образцов с добавлением разных комбинаций антибактериальных препаратов. Антимикробную активность (АМА) оценивали в отношении *S. aureus* (MSSA, MRSA), *K. pneumoniae* и *P. aeruginosa*. Прочностные свойства наиболее эффективных образцов оценивали в сравнении с контрольными образцами. Статистический анализ проводили средствами программной системы Past 4.

Результаты. Контрольные образцы из официнального костного цемента продемонстрировали наименьшую продолжительность активности в отношении MSSA (7 дней) и не проявляли активность в отношении MRSA и грамотрицательных бактерий. Добавление 10 масс.% фосфомицина и ВД-Ag в костный цемент (КЦ 1) увеличило продолжительность АМА в отношении MSSA, *K. pneumoniae* и *P. aeruginosa* в три раза. Добавление к КЦ1 5 масс.% ванкомицина (КЦ 2) продлило АМА образцов в отношении грамотрицательных бактерий до 14–16 сут., стафилококков — до 4 нед. Наибольшей активностью в отношении грамотрицательных бактерий обладали образцы с ВД-Ag и 10 масс.% азтреонама (КЦ 5 и КЦ 6), прочностные характеристики которых значимо не отличались от контрольных образцов.

Заключение. Комбинации, содержащие ВД-Ag, ванкомицин, фосфомицин и азтреонам, показали длительную антимикробную активность. Это может улучшить результаты санирующего этапа двухэтапного лечения перипротезной инфекции тазобедренного сустава, что делает их перспективными для клинического применения.

Ключевые слова: перипротезная инфекция, антимикробный спейсер, высокодисперсное серебро, импрегнация костного цемента.

Для цитирования: Божкова С.А., Гаджимагомедов М.Ш., Гордина Е.М., Антипов А.П., Ваганов Г.В., Юдин В.А. Экспериментальное обоснование комбинаций антимикробных препаратов для импрегнации костного цемента. *Травматология и ортопедия России*. 2025;31(1):76-84. https://doi.org/10.17816/2311-2905-17665.

Гаджимагомедов Магомед Шамильевич; e-mail: orthopedist8805@yandex.ru

Рукопись получена: 23.01.2025. Рукопись одобрена: 18.02.2025. Статья опубликована онлайн: 24.02.2025.

© Божкова С.А., Гаджимагомедов М.Ш., Гордина Е.М., Антипов А.П., Ваганов Г.В., Юдин В.А., 2025

Original article
https://doi.org/10.17816/2311-2905-17665

CC BY

Experimental Validation of Antimicrobial Drug Combinations for Bone Cement Impregnation

Svetlana A. Bozhkova [1], Magomed Sh. Gadzhimagomedov [1], Ekaterina M. Gordina [1], Alexander P. Antipov [1], Gleb V. Vaganov [2], Vladimir E. Yudin [2]

[1] *Vreden National Medical Research Center of Traumatology and Orthopedics, St. Petersburg, Russia*
[2] *Petersburg Nuclear Physics Institute named by B.P. Konstantinov of National Research Centre "Kurchatov Institute", St. Petersburg, Russia*

Abstract

Background. The implantation of an antimicrobial spacer is widely used in the comprehensive treatment of periprosthetic joint infection (PJI). Most commonly, bone cement is additionally impregnated with vancomycin, which is active only against Gram-positive bacteria. However, there is a global increase in Gram-negative bacterial resistance to most antibiotics, necessitating the development of new approaches to overcome this resistance, including in the context of local antibacterial therapy.

The aim of the study was to determine the duration of antimicrobial activity and the mechanical properties of gentamicin-containing bone cement samples additionally impregnated with the combinations of highly dispersed silver (HD-Ag) and various antibiotics.

Methods. Control samples were prepared using the commercial polymethylmethacrylate-based bone cement DePuy CMW 3 Gentamicin (DePuy Synthes), which contains 4.22% gentamicin. Additionally, six experimental samples with different combinations of antimicrobial agents were prepared and tested. Antimicrobial activity (AMA) was assessed against *S. aureus* (MSSA, MRSA), *K. pneumoniae*, and *P. aeruginosa*. The mechanical properties of the most effective samples were evaluated in comparison with the control samples. Statistical analysis was performed using the Past 4 software system.

Results. The control samples of commercial bone cement demonstrated the shortest duration of activity against MSSA (7 days) and showed no activity against MRSA or Gram-negative bacteria. The addition of 10 wt% fosfomycin and HD-Ag to the bone cement (BC 1) tripled the AMA duration against MSSA, *K. pneumoniae*, and *P. aeruginosa*. The addition of 5 wt% vancomycin to BC 1 (BC 2) extended the AMA duration against Gram-negative bacteria to 14-16 days and against *Staphylococcus* spp. to 4 weeks. The highest activity against Gram-negative bacteria was observed in samples containing HD-Ag and 10 wt% aztreonam (BC 5 and BC 6), whose mechanical properties did not significantly differ from the control samples.

Conclusion. Combinations containing HD-Ag, vancomycin, fosfomycin, and aztreonam demonstrated prolonged antimicrobial activity. This may improve the effectiveness of the debridement stage in two-stage revision arthroplasty for hip periprosthetic joint infection, making these combinations promising for clinical application.

Keywords: periprosthetic joint infection, antimicrobial spacer, highly dispersed silver, bone cement impregnation.

Cite as: Bozhkova S.A., Gadzhimagomedov M.Sh., Gordina E.M., Antipov A.P., Vaganov G.V., Yudin V.E. Experimental Validation of Antimicrobial Drug Combinations for Bone Cement Impregnation. *Traumatology and Orthopedics of Russia*. 2025;31(1):76-84. (In Russian). https://doi.org/10.17816/2311-2905-17665.

✉ *Magomed Sh. Gadzhimagomedov*; e-mail: orthopedist8805@yandex.ru

Submitted: 23.01.2025. Accepted: 18.02.2025. Published online: 24.02.2025.

© Bozhkova S.A., Gadzhimagomedov M.Sh., Gordina E.M., Antipov A.P., Vaganov G.V., Yudin V.E., 2025

ВВЕДЕНИЕ

Перипротезная инфекция (ППИ) остается одним из самых актуальных и тяжело поддающихся лечению осложнений эндопротезирования. Согласно данным литературы, риски возникновения ППИ суставов достигают 2% после первичного эндопротезирования, несмотря на совершенствование хирургической тактики и использование различных методов лечения [1, 2, 3].

Двухэтапное ревизионное эндопротезирование является операцией выбора в большинстве случаев лечения пациентов с хронической ППИ тазобедренного сустава [4]. Основным преимуществом данного метода является установка антимикробного спейсера, импрегнированного различными антибактериальными препаратами, для создания локального депо антибиотика на первом этапе лечения. Для изготовления антимикробного спейсера применяют костный цемент на основе полиметилметакрилата (ПММА), который смешивают с антимикробными препаратами, в том числе исходно импрегнированный гентамицином [5, 6, 7]. Наиболее распространенными возбудителями ППИ являются грамположительные бактерии, особенно *Staphylococcus aureus* и *Staphylococcus epidermidis* [8]. ППИ, вызванная грамотрицательными возбудителями, считается наболее трудной для лечения [9, 10]. Основной причиной этого является высокая резистентность патогенов к антимикробным препаратам [11]. Антимикробная активность официнального гентамицин-содержащего костного цемента (КЦ) без дополнительной импрегнации антибактериальными препаратами сохраняется только в течение первых суток, и фактически такой цемент неэффективен против грамотрицательных возбудителей [12, 13]. Наиболее часто используемым препаратом для добавления в КЦ при изготовлении антимикробных спейсеров является ванкомицин [14]. Однако данный антибиотик является препаратом узкого спектра действия, эффективным только против грамположительных возбудителей. Когда в этиологии ППИ участвуют грамотрицательные бактерии, а это около 10–17% случаев [4, 15], локальная терапия не эффективна. Необходимо учитывать, что в последние годы во всем мире отмечается рост числа штаммов грамотрицательных бактерий резистентных к большинству антибиотиков, что требует разработки новых подходов для преодоления этой устойчивости, в том числе в случае применения локальной антибактериальной терапии [16].

Проблема короткой активности спейсеров из костного цемента, несмотря на дополнительную импрегнацию антибиотиками, широко освещается в научной литературе. Известно, что элюция добавленного в спейсер антибиотика в инфекционный очаг в эффективных концентрациях продолжается не более 3 сут. после его имплантации [17]. Однако R. Gálvez-López с соавторами отмечают продленную до 30 сут. антимикробную активность костного цемента при его импрегнации комбинацией гентамицина с ванкомицином и моксифлоксацином [18]. В этом же исследовании установлено снижение уже с 4-х сут. элюции меропенема и эртапенема, которые характеризуются высокой антимикробной активностью в отношении грамотрицательных микроорганизмов.

Исследование R. Krassnig с соавторами показало, что добавление ионов серебра в костный цемент без дополнительной импрегнации антибиотиками демонстрирует антимикробную активность образцов в течение 9 нед. [19]. Также ранее в нашем исследовании *in vitro* было установлено, что добавление высокодисперсного серебра (ВД-Ag) в КЦ при формировании спейсера с ванкомицином приводит к существенной пролонгации (до 34 сут.) его антимикробной активности, что эффективно препятствует формированию микробных биопленок на его поверхности в течение всего срока выделения антибиотика [20]. Полученные результаты позволили предположить, что ВД-Ag в комбинации с препаратами, активными в отношении широкого спектра возбудителей, также позволит увеличить период активности образцов костного цемента, что и определило цель нашего исследования.

Цель исследования — определить длительность антимикробной активности и прочностные свойства образцов гентамицин-содержащего костного цемента, дополнительно импрегнированных комбинациями ВД-Ag с различными антибиотиками.

МАТЕРИАЛ И МЕТОДЫ

Изготовление образцов. Образцы были изготовлены из коммерческого костного цемента на основе ПММА DePuy CMW 3 Gentamicin (DePuy Synthes), содержащего 4,22% гентамицина. Образцы были получены путем смешивания 40 г сухого вещества с различными комбинациями антимикробных препаратов: ванкомицином (Красфарма, Россия), азтреонамом (Рузфарма, Россия), повиарголом (Технолог, Россия), меропенемом (Красфарма, Россия), фосфомицином (Красфарма, Россия). В эксперимент всего было включено 7 различных составов антимикробных компонентов (табл. 1). Полученную сухую смесь перемешивали с необходимым количеством метилметакрилата и формировали образцы.

Таблица 1

Состав образцов костного цемента

	КЦ с гентамицином	Ванкомицин	Фосфомицин	Меропенем	Азтреонам	ВД-Ag
К	+					
КЦ1	+		10 масс.%			10 масс.%
КЦ2	+	10 масс.%	2,5 масс.%			10 масс.%
КЦ3	+	5 масс.%		5 масс.%		10 масс.%
КЦ4	+			10 масс.%		10 масс.%
КЦ5	+				10 масс.%	10 масс.%
КЦ6	+	5 масс.%			10 масс.%	10 масс.%

Масс.% — массовая доля в процентах.

Оценка антимикробной активности. Для определения длительности антимикробной активности (АМА) в отношении эталонных штаммов грамположительных и грамотрицательных бактерий готовили стандартные бусины диаметром 9 мм и весом 0,4 г. Оценку длительности АМА тестируемых образцов проводили аналогично нашему раннему исследованию [21].

Оценка прочности. В филиале ФГБУ «Петербургский институт ядерной физики им. Б.П. Константинова Национального исследовательского центра “Курчатовский институт” — Институт высокомолекулярных соединений» оценивали способность костного цемента противостоять нагрузкам и действию внешних сил, которую согласно ГОСТ ISO 5833-2011 определяли следующими характеристиками: прочностью при растяжении, изгибе и сжатии в мегапаскалях (МПа) [22].

Образцы для испытаний на растяжение, сжатие и изгиб готовили с помощью форм из металла, обработанных тонким слоем антиадгезионной смазки на основе кремнийорганических смол для препятствования прилипания полимеризованного материала к форме. Заготовки извлекали и нарезали в соответствии с методом испытания:

– для испытания на изгиб — образцы с размерами рабочей части 30 мм, шириной ~5 мм и толщиной ~3 мм;

– для испытания на растяжение — лопатки размерами рабочей части 25 мм, шириной ~4 мм и толщиной ~2 мм;

– для испытания на сжатие — образцы в форме цилиндров с высотой рабочей части ~10 мм, диаметром ~8,5 мм.

Исследование деформационно-прочностных свойств готовых образцов на растяжение, изгиб (с использованием зажимов для трехточечного изгиба) и сжатие (с использованием зажимов для сжатия) выполняли при комнатной температуре на разрывной машине 1958У-10-1 (Россия).

Статистический анализ

Регистрацию, систематизацию первичных данных и визуализацию полученных результатов выполняли в электронных таблицах Microsoft Office Excel. Статистический анализ проводили средствами программной системы Past 4. Проверка на нормальность распределения количественных показателей графическим методом показала, что результаты, полученные при определении прочности образцов, соответствовали нормальному распределению. Для описания признака использовали его среднее значение и 95% доверительный интервал (95% ДИ). Сопоставление количественных признаков между группами образцов выполняли с применением *T*-критерия Стьюдента. Различия считали статистически значимыми при $p<0,05$.

РЕЗУЛЬТАТЫ

Изучение АМА образцов костного цемента показало, что контрольные образцы из официнального гентамицин-содержащего костного цемента характеризовались наименьшей продолжительностью в отношении MSSA (7 дней) и отсутствием активности в отношении MRSA. Добавление в образцы по 10 масс.% фосфомицина и Вд-Ag (КЦ 1) увеличило продолжительность АМА в отношении MSSA, *K. pneumoniae* и *P. aeruginosa* в 3 раза. Действие на MRSA данной композиции было незначительным — только 2 сут. Последующее добавление к данной композиции 5 масс.% ванкомицина (КЦ 2) привело к сохранению АМА в отношении тестируемых грамотрицательных бактерий до 14–16 сут., а в отношении обоих штаммов стафилококков — до 4 нед.

Добавление в костный цемент с Вд-Ag меропенема с целью получить комбинацию, активную в большей степени в отношении грамотрицательных патогенов, не привело к продлению активности образцов, превышающей образец КЦ 2.

Причем увеличение добавленной дозы меропенема в 2 раза с 5 масс.% (КЦ 3) до 10 масс.% (КЦ 4) также не привело к существенному продлению АМА в отношении стафилококков и *P. aeruginosa*. Только в отношении *K. pneumoniae* длительность активности увеличилась с 15 до 25 сут.

Образцы костного цемента с ВД-Ag и 10 масс.% азтреонама (КЦ 5 и КЦ 6) сохраняли свою активность в отношении *K. pneumoniae* более 280 сут., при этом их активность в отношении *P. aeruginosa* регистрировалась в течение 2 нед. Установлено, что добавление к комбинации 5 масс.% ванкомицина (КЦ 6) привело к продлению активности образцов в отношении стафилококков до 10 сут., в то время как образец КЦ 5 подавлял рост MSSA 7 сут. и не действовал на MRSA.

Таким образом, наиболее активными антибиотиками для импрегнации КЦ с ВД-Ag были комбинации: 1) ванкомицин (10 масс.%) с фосфомицином (2,5 масс.%) с активностью образцов КЦ в течение 4 нед. в отношении стафилококков и 2 нед. — грамотрицательных патогенов; 2) ванкомицин (5 масс.%) и азтреонам (10 масс.%) с активностью в отношении *K. pneumoniae* более 280 сут., *P. aeruginosa* — в течение 2 нед., стафилококков — 10 сут. Указанные образцы были включены в дальнейшее исследование прочности (рис. 1).

Изучение деформационно-прочностных свойств показало, что предел прочности образцов снижался при дополнительной импрегнации КЦ антибактериальными препаратами вне зависимости от их природы и количества (рис. 2). Статистически значимых различий между образцами, включая контрольные образцы из официнального гентамицин-содержащего цемента, при испытании на сжатие и изгиб не получено (p>0,05). При испытании на растяжение отмечалось выраженное снижение прочностных свойств образцов КЦ 5 и КЦ 6, дополнительно импрегнированных комбинациями антимикробных средств, в сравнении с контрольными образцами, которое составило соответственно 45,8% (p<0,005) и 53,3% (p<0,005).

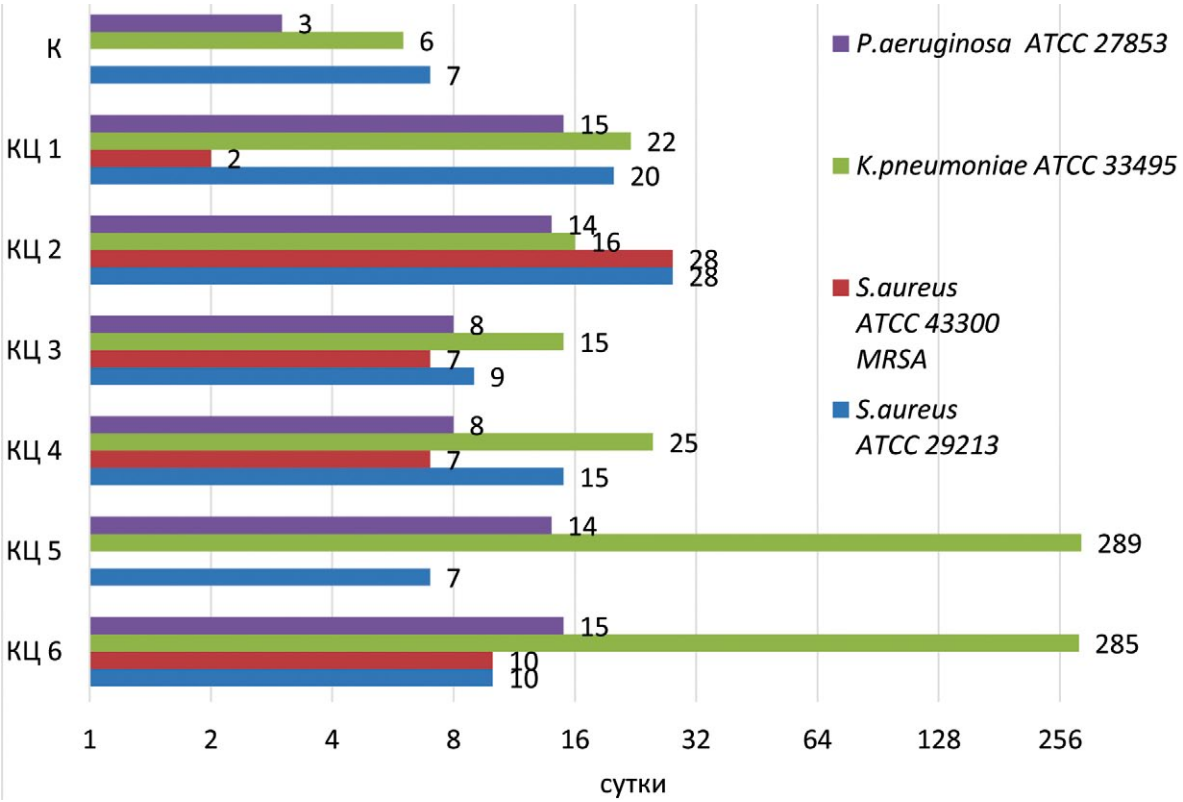

Рис. 1. Длительность антимикробной активности образцов костного цемента в отношении тестируемых эталонных штаммов бактерий

Figure 1. Duration of antimicrobial activity of bone cement samples against reference bacterial strains

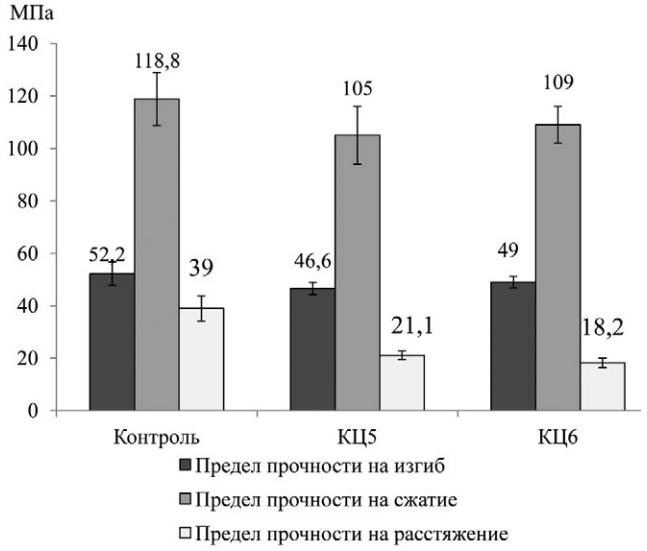

Рис. 2. Результаты изучения механических свойств образцов костного цемента

Figure 2. Mechanical properties of bone cement samples

ОБСУЖДЕНИЕ

Известно, что дополнительная импрегнация костного цемента различными антибактериальными препаратами не только определяет различную продолжительность его антимикробной активности, но и влияет на его прочностные свойства [22, 23]. Добавление двух и более антибактериальных препаратов при замешивании костного цемента не только расширяет спектр активности антимикробного спейсера, но и может привести к пролонгации высвобождения препаратов [24]. При выполнении санирующего этапа двухэтапного лечения ППИ чаще всего используют спейсер на основе гентамицин-содержащего цемента с добавлением ванкомицина [25]. Гентамицин, несмотря на широкий спектр активности, малоэффективен в отношении MRSA и грамотрицательных бактерий [26]. Эти факты подтвердились в нашем исследовании, когда контрольные образцы из гентамицин-содержащего костного цемента не обладали активностью в отношении MRSA и подавляли рост грамотрицательных бактерий не более 6 сут. Ванкомицин является препаратом узкого спектра действия, который эффективен только в отношении грамположительных возбудителей. Однако его добавление, по-видимому, увеличивает пористость костного цемента, за счет чего способствует большей элюции антибиотиков, в том числе и гентамицина, и, следовательно, более длительной активности образцов КЦ 1 в отношении тестируемых штаммов, что также было показано нами ранее [12]. Также J.R. Brooks с соавторами показали, что образцы костного цемента с добавлением ванкомицина и другого препарата из группы аминогликозидов — тобрамицина, препятствовали формированию биопленок *P. aeruginosa* в течение 5 сут. [27].

Проведенное исследование показало, что сочетание ВД-Ag с различными антимикробными препаратами способно изменять антимикробную активность образцов в отношении различных бактерий. Установлено, что наиболее эффективными для импрегнации КЦ были комбинации ВД-Ag с ванкомицином (10 масс.%) и фосфомицином (2,5 масс.%) (КЦ 2), а также с ванкомицином (5 масс.%) и азтреонамом (10 масс.%) (КЦ 6). Образцы КЦ 2 продемонстрировали большую активность в отношении стафилококков (4 нед.) и меньшую для грамотрицательных патогенов (2 нед.). Образцы КЦ 6 характеризовались выраженной длительной антимикробной активностью в отношении *K. pneumoniae* (>280 сут.), *P. aeruginosa* (2 нед.) и были чуть менее активны против стафилококков (10 сут.). Полученные нами результаты *in vitro* исследования эффективности применения азтреонама для импрегнации костного цемента согласуются с данными исследования P.H. Hsieh с соавторами, которые анализировали концентрацию азтреонама в суставной жидкости у 46 пациентов с ППИ после установки антимикробного спейсера. Авторы показали, что концентрация азтреонама превышала минимальную ингибирующую концентрацию в течение 100 сут. и более после установки антимикробного спейсера [28].

В исследовании *in vitro* V. Yuenyongviwat с соавторами выявили, что длительность антимикробной активности костного цемента с фосфомицином в отношении MRSA составляет не более 3 сут. [29]. В нашем более раннем исследовании *in vitro* была показана длительная антимикробная активность образцов КЦ, содержащих 20 масс.% фосфомицина в отношении MSSA и *K. pneumoniae* (соответственно 28 и 17 сут.) и только 5 сут. – в отношении MRSA [12]. Полученные в эксперименте данные подтвердились клинико-экономической эффективностью применения фосфомицина в сравнении с ванкомицином для импрегнации спейсеров при лечении полимикробной ППИ [30]. Установленная в ходе настоящего исследования длительная (до 28 сут.) антимикробная активность образцов КЦ 2 с фосфомицином в отношении MSSA и MRSA, по-видимому, обусловлена его комбинацией с ванкомицином и ВД-Ag, что повышает пористость самого материала и обеспечивает элюцию дополнительного количества антимикробных препаратов. Полученные результаты подтверждают эффективность выбранных комбинаций антимикробных препаратов, что позволяет рассматривать их как дополнительную лечебную опцию в комбинированном лечении пациентов с ППИ, особенно при полимикробной инфекции.

Согласно ГОСТ ISO 5833-2011 акрилцементы должны соответствовать ряду требований по остаточной деформации и полимеризации: прочности при изгибе (не менее 50 МПа), модулю упругости при изгибе (не менее 1800 МПа) и прочности при сжатии (не менее 70 МПа). Сравнивая данные, полученные в результате испытания контрольных образцов со значениями ГОСТ, можно сказать о том, что они соответствуют требованиям стандарта в отношении средних значений прочности при изгибе — 52,2 МПа (95% ДИ 47,7–56,7) и прочности при сжатии — 118,8 МПа (95% ДИ 108,7–128,9). Пределы прочности образцов с дополнительными антибактериальными препаратами в составе были несколько ниже значений стандарта по прочности при изгибе и составили для образцов КЦ 5 и КЦ 6 46,6 (95% ДИ 43,3–48,9) и 49 МПа (95% ДИ 46,8–51,2) соответственно, но значимых различий между анализируемыми показателями в сравнении с контрольными образцами получено не было. Наши результаты согласуются с данными экспериментального исследования А.В. Дигтяр с соавторами, которые показали, что содержание 20 масс.% антибиотика в костном цементе значимо не снижает предел прочности костного цемента ниже установленного ГОСТ и составляет 119,7 МПа (95% ДИ 112,1–127,3), однако при добавлении 25 масс.% антибиотика предел прочности снижается более чем в 2 раза и не соответствует установленным стандартам ГОСТ [31]. Также J.W. Kwong с соавторами показали, что, несмотря на длительную антимикробную активность, добавление 15 масс.% ванкомицина в костный цемент снижает его деформационно-прочностные свойства при тестировании на сжатие и изгиб [32].

ЗАКЛЮЧЕНИЕ

Учитывая, что антимикробный спейсер является временной конструкцией и основными его функциями являются заполнение полости сустава и локальная антибактериальная терапия, результаты исследования позволяют считать перспективным использование гентамицин-содержащего костного цемента с добавлением ВД-Ag, ванкомицина, фосфомицина или азтреонама для формирования антимикробного спейсера. Длительная антимикробная активность без существенного ухудшения прочностных характеристик цемента позволяет эффективно применять исследованные комбинации при лечении перипротезных инфекций, вызванных как грамотрицательными микроорганизмами, так и микробными ассоциациями.

ДОПОЛНИТЕЛЬНАЯ ИНФОРМАЦИЯ

Заявленный вклад авторов

Божкова С.А. — концепция и дизайн исследования, интерпретация полученных данных, написание и редактирование текста рукописи.

Гаджимагомедов М.Ш. — сбор, анализ, статистическая обработка и интерпретация данных, написание текста рукописи.

Гордина Е.М. — проведение бактериологических исследований, статистическая обработка данных, написание и редактирование текста рукописи.

Антипов А.П. — проведение эксперимента, сбор и анализ данных, написание текста рукописи.

Ваганов Г.В. — проведение эксперимента, написание текста рукописи.

Юдин В.А. — проведение эксперимента, написание текста рукописи.

Все авторы прочли и одобрили финальную версию рукописи статьи. Все авторы согласны нести ответственность за все аспекты работы, чтобы обеспечить надлежащее рассмотрение и решение всех возможных вопросов, связанных с корректностью и надежностью любой части работы.

Источник финансирования. Работа выполнена в рамках государственного задания ФГБУ «НМИЦ ТО им. Р.Р. Вредена» Минздрава России (регистрационный номер 056-00030-24).

Возможный конфликт интересов. Авторы декларируют отсутствие явных и потенциальных конфликтов интересов, связанных с публикацией настоящей статьи.

Этическая экспертиза. Не применима.

Информированное согласие на публикацию. Не требуется.

DISCLAIMERS

Author contribution

Bozhkova S.A. — study concept and design, data analysis and interpretation, drafting and editing the manuscript.

Gadzhimagomedov M.Sh. — data acquisition analysis and interpretation, statistical data processing, drafting the manuscript.

Gordina E.M. — conducting bacteriological studies, statistical data processing, drafting and editing the manuscript.

Antipov A.P. — conducting the experiment, data acquisition, analysis and interpretation, drafting the manuscript.

Vaganov G.V. — conducting the experiment, drafting the manuscript.

Yudin V.E. — conducting the experiment, drafting the manuscript.

All authors have read and approved the final version of the manuscript of the article. All authors agree to bear responsibility for all aspects of the study to ensure proper consideration and resolution of all possible issues related to the correctness and reliability of any part of the work.

Funding source. This work was supported by the Russian state-funded project for Vreden National Medical Research Center of Traumatology and Orthopedics (No 125012300671-8).

Disclosure competing interests. The authors declare that they have no competing interests.

Ethics approval. Not applicable.

Consent for publication. Not required.

ЛИТЕРАТУРА [REFERENCES]

1. Kurtz S.M., Lau E.C., Son M.S., Chang E.T., Zimmerli W., Parvizi J. Are We Winning or Losing the Battle With Periprosthetic Joint Infection: Trends in Periprosthetic Joint Infection and Mortality Risk for the Medicare Population. *J Arthroplasty.* 2018;33(10):3238-3245. doi: 10.1016/j.arth.2018.05.042.
2. McMaster Arthroplasty Collaborative (MAC). Incidence and Predictors of Prosthetic Joint Infection Following Primary Total Knee Arthroplasty: A 15-Year Population-Based Cohort Study. *J Arthroplasty.* 2022;37(2):367-372.e1. doi: 10.1016/j.arth.2021.10.006.
3. Premkumar A., Kolin D.A., Farley K.X., Wilson J.M., McLawhorn A.S., Cross M.B. et al. Projected Economic Burden of Periprosthetic Joint Infection of the Hip and Knee in the United States. *J Arthroplasty*. 2021;36(5): 1484-1489.e3. doi: 10.1016/j.arth.2020.12.005.
4. Винклер Т., Трампуш А., Ренц Н., Перка К., Божкова С.А. Классификация и алгоритм диагностики и лечения перипротезной инфекции тазобедренного сустава. *Травматология и ортопедия России.* 2016; 22(1):33-45. doi: 10.21823/2311-2905-2016-0-1-33-45.
   Winkler T., Trampuz A., Renz N., Perka C., Bozhkova S.A. Classification and algorithm for diagnosis and treatment of hip periprosthetic infection. *Traumatology and Orthopedics*. 2016;22(1):33-35. (In Russian). doi: 10.21823/2311-2905-2016-0-1-33-45.
5. Buchholz H.W., Engelbrecht H. Depot effects of various antibiotics mixed with Palacos resins. *Chirurg*. 1970;41(11):511-515.
6. Durbhakula S.M., Czajka J., Fuchs M.D., Uhl R.L. Spacer endoprosthesis for the treatment of infected total hip arthroplasty. *J Arthroplasty*. 2004;19(6):760-767. doi: 10.1016/j.arth.2004.02.037.
7. Joseph T.N., Chen A.L., Di Cesare P.E. Use of antibiotic-impregnated cement in total joint arthroplasty. *J Am Acad Orthop Surg.* 2003;11(1):38-47. doi: 10.5435/00124635-200301000-00006.
8. Tande A.J., Patel R. Prosthetic Joint Infection. *Clin Microbiol Rev.* 2014;27(2):302-345. doi: 10.1128/CMR.00111-13.
9. Rodríguez-Pardo D., Pigrau C., Lora-Tamayo J., Soriano A., del Toro M.D., Cobo J. et al. Gram-negative Prosthetic Joint Infection: Outcome of a Debridement, Antibiotics and Implant Retention Approach. A Large Multicentre Study. *Clin Microbiol Infect.* 2014;20(11):O911-O919. doi: 10.1111/1469-0691.12649.
10. Hsieh P.H., Lee M.S., Hsu K.Y., Chang Y.H., Shih H.N., Ueng S.W. Gram-negative Prosthetic Joint Infections: Risk Factors and Outcome of Treatment. *Clin Infect Dis.* 2009;49(7):1036-1043. doi: 10.1086/605593.
11. Zmistowski B., Fedorka C.J., Sheehan E., Deirmengian G., Austin M.S., Parvizi J. Prosthetic Joint Infection Caused by Gram-negative Organisms. *J Arthroplast.* 2011; 26(6 Suppl):104-108. doi: 10.1016/j.arth.2011.03.044.
12. Конев В.А., Божкова С.А., Нетылько Г.И., Афанасьев А.В, Румакин В.П., Полякова Е.М. и др. Результаты применения фосфомицина для импрегнации остеозамещающих материалов при лечении хронического остеомиелита. *Травматология и ортопедия России.* 2016;22(2):43-56. doi: 10.21823/2311-2905-2016-0-2-43-56.
   Konev V.A., Bozhkova S.A., Netylko G.I., Afanasiev A.V., Rumakin V.P., Polyakova E.M. et al. Results of the fosfomycin application for the impregnation of bone replacement materials in the treatment of chronic osteomyelitis. *Traumatology and Orthopedics of Russia*. 2016:22(2);43-56. (In Russian). doi: 10.21823/2311-2905-2016-0-2-43-56.
13. Al Thaher Y., Yang L., Jones S.A., Perni S., Prokopovich P. LbL-assembled gentamicin delivery system for PMMA bone cements to prolong antimicrobial activity. *PLoS One.* 2018;13(12):e0207753. doi: 10.1371/journal.pone.0207753.
14. Lunz A., Omlor G.W., Schmidt G., Moradi B., Lehner B., Streit M.R. Quality of life, infection control, and complication rates using a novel custom-made articulating hip spacer during two-stage revision for periprosthetic joint infection. *Arch Orthop Trauma Surg.* 2022;142(12):4041-4054. doi: 10.1007/s00402-021-04274-4.
15. Martínez-Pastor J.C., Muñoz-Mahamud E., Vilchez F., García-Ramiro S., Bori G., Sierra J. et al. Outcome of acute prosthetic joint infections due to gram-negative bacilli treated with open debridement and retention of the prosthesis. *Antimicrob Agents Chemother.* 2009;53(11):4772-4777. doi: 10.1128/AAC.00188-09.
16. Tarabichi S., Goh G.S., Zanna L., Qadiri Q.S., Baker C.M., Gehrke T. et al. Time to Positivity of Cultures Obtained for Periprosthetic Joint Infection. *J Bone Joint Surg Am.* 2023;105(2):107-112. doi: 10.2106/JBJS.22.00766.
17. Gasparini G., De Gori M., Calonego G., Della Bora T., Caroleo B., Galasso O. Drug elution from high-dose antibiotic-loaded acrylic cement: a comparative, in vitro study. *Orthopedics*. 2014;37(11):e999-1005. doi: 10.3928/01477447-20141023-57.
18. Gálvez-López R., Peña-Monje A., Antelo-Lorenzo R., Guardia-Olmedo J., Moliz J., Hernández-Quero J. et al. Elution kinetics, antimicrobial activity, and mechanical properties of 11 different antibiotic loaded acrylic bone cement. *Diagn Microbiol Infect Dis*. 2014;78(1):70-74. doi: 10.1016/j.diagmicrobio.2013.09.014.
19. Krassnig R., Hohenberger G., Schwarz A., Goessler W., Feierl G., Wildburger R. et al. In vitro testing of silver-containing spacer in periprosthetic infection management. *Sci Rep.* 2021;11(1):17261. doi: 10.1038/s41598-021-96811-9.
20. Божкова С.А., Гордина Е.М., Марков М.А., Афанасьев А.В., Артюх В.А., Малафеев К.В. и др. Влияние комбинации ванкомицина с препаратом серебра на длительность антимикробной активности костного цемента и формирование биопленки штаммом MRSA. *Травматология и ортопедия России*. 2021;27(2):54-64. doi: 10.21823/2311-2905-2021-27-2-54-64 2021.
   Bozhkova S.A., Gordina E.M., Markov M.A., Afanasyev A.V., Artyukh V.A., Malafeev K.V. et al. The Effect of Vancomycin and Silver Combination on the Duration of Antibacterial Activity of Bone Cement and Methicillin-Resistant Staphylococcus aureus Biofilm Formation. *Traumatology and Orthopedics of Russia.* 2021;27(2):54-64. (In Russian). doi: 10.21823/2311-2905-2021-27-2-54-64 2021.
21. Божкова С.А., Полякова Е.М., Афанасьев А.В., Лабутин Д.В., Ваганов Г.В., Юдин В.Е. Фосфомицин — возможности применения для локальной терапии перипротезной инфекции. *Клиническая микробиология и антимикробная химиотерапия.* 2016:18(2): 104-112.

Bozhkova S.A., Polyakova E.M., Afanasiev A.V., Labutin D.V., Vaganov G.V., Yudin V.E. Potential for the Use of Fosfomycin in the Topical Treatment of Periprosthetic Joint Infection. *Clinical Microbiology and Antimicrobial Chemotherapy.* 2016:18(2):104-112.
22. Anagnostakos K., Meyer C. Antibiotic Elution from Hip and Knee Acrylic Bone Cement Spacers: A Systematic Review. *Biomed Res Int.* 2017;2017:4657874. doi: 10.1155/2017/4657874.
23. Bitsch R.G., Kretzer J.P., Vogt S., Büchner H., Thomsen M.N., Lehner B. Increased antibiotic release and equivalent biomechanics of a spacer cement without hard radio contrast agents. *Diagn Microbiol Infect Dis*. 2015;83(2):203-209. doi: 10.1016/j.diagmicrobio.2015.06.019.
24. Sanz-Ruiz P., Villanueva-Martinez M., Berberich C. Benefit and risks of antibiotic-loaded bone cements. In: Management of Periprosthetic Joint Infection. Ed. Kuhn D. Heidelberg: Springer-Verlag; 2018. P. 217-218.
25. Парвизи Д., Герке Т. Материалы второй международной согласительной конференции по скелетно-мышечной инфекции. СПб.: РНИИТО им. Р.Р. Вредена. 2019. С. 320.
Parvizi J., Gehrke T. Proceedings of the second international consensus meeting on musculoskeletal infection. St. Petersburg : RNIITO im. R.R. Vredena. 2019. 314 p. (In Russian).
26. Rodriguez J., Perez Alamino L., Garabano G., Taleb J.P., Del Sel H., Pesciallo C. Two-Stage Treatment of Chronic Periprosthetic Knee Infections With the Use of Gentamicin-Articulated Spacers: Success Rate and Predictors of Failure at the Minimum Seven-Year Follow-Up. *Arthroplast Today*. 2023;23:101177. doi: 10.1016/j.artd.2023.101177.
27. Brooks J.R., Dusane D.H., Moore K., Gupta T., Delury C., Aiken S.S. et al. Pseudomonas aeruginosa biofilm killing beyond the spacer by antibiotic-loaded calcium sulfate beads: an in vitro study. *J Bone Joint Infect.* 2021;6(5): 119-129. doi: 10.5194/jbji-6-119-2021.
28. Hsieh P.H., Chang Y.H., Chen S.H., Ueng S.W., Shih C.H. High concentration and bioactivity of vancomycin and aztreonam eluted from Simplex cement spacers in two-stage revision of infected hip implants: a study of 46 patients at an average follow-up of 107 days. *J Orthop Res*. 2006;24(8):1615-1621. doi: 10.1002/jor.20214.
29. Yuenyongviwat V., Ingviya N., Pathaburee P., Tangtrakulwanich B. Inhibitory effects of vancomycin and fosfomycin on methicillin-resistant Staphylococcus aureus from antibiotic-impregnated articulating cement spacers. *Bone Joint Res.* 2017;6(3):132-136. doi: 10.1302/2046-3758.63.2000639.
30. Божкова С.А., Касимова А.Р., Борисов А.М., Артюх В.А., Ливенцов В.Н. Клинико-экономическая эффективность использования Фосфомицина и Ванкомицина для импрегнации спейсеров при хирургическом лечении пациентов с перипротезной инфекцией. *Забайкальский медицинский вестник.* 2017;(2):122-131. doi: 10.52485/19986173_2017_2_122.
Bozhkova S.A., Kasimova A.R., Borisov A.M., Artyukh V.A., Liventsov V.N. Clinical and economic effectiveness of using Fosfomycin and Vancomycin for spacer impregnation in the surgical treatment of patients with periprosthetic infection. *Transbaikalian Medical Bulletin*. 2017;(2):122-131. (In Russian). doi: 10.52485/19986173_2017_2_122.
31. Дигтяр А.В., Карпинский М.Ю., Карпинская Е.Д. Экспериментальное исследование прочности костного цемента в зависимости от содержания антибиотика. *Травма*. 2019;20(1):79-83. doi: 10.22141/1608-1706.1.20.2019.158674.
Digtiar A.V., Karpinsky M.Yu., Karpinska O.D. Experimental study of the strength of bone cement depending on the antibiotic content. *Trauma*. 2019;20(1):79-83. (In Ukrainian). doi: 10.22141/1608-1706.1.20.2019.158674.
32. Kwong J.W., Abramowicz M., Kühn K.D., Foelsch C., Hansen E.N. High and Low Dosage of Vancomycin in Polymethylmethacrylate Cements: Efficacy and Mechanical Properties. *Antibiotics (Basel).* 2024;13(9):818. doi: 10.3390/antibiotics13090818.

Сведения об авторах

✉ *Гаджимагомедов Магомед Шамильевич*
Адрес: Россия, 195427, г. Санкт-Петербург, ул. Академика Байкова, д. 8
https://orcid.org/0009-0001-6113-0277
e-mail: orthopedist8805@yandex.ru

Божкова Светлана Анатольевна — д-р мед. наук, профессор
http://orcid.org/0000-0002-2083-2424
e-mail: clinpharm-rniito@yandex.ru

Гордина Екатерина Михайловна — канд. мед. наук
http://orcid.org/0000-0003-2326-7413
e-mail: emgordina@win.rniito.ru

Антипов Александр Павлович
https://orcid.org/0000-0002-9004-5952
e-mail: a-p-antipov@ya.ru

Ваганов Глеб Вячеславович — канд. техн. наук
https://orcid.org/0000-0002-0210-7456
e-mail: glebvaganov@mail.ru

Юдин Владимир Евгеньевич – д-р физ.-мат. наук
http://orcid.org/0000-0002-5517-4767
e-mail: yudinve@gmail.com

Authors' information

✉ *Magomed Sh. Gadzhimagomedov*
Address: 8, Akademika Baykova st., St. Petersburg, 195427, Russia
https://orcid.org/0009-0001-6113-0277
e-mail: orthopedist8805@yandex.ru

Svetlana A. Bozhkova — Dr. Sci. (Med.), Professor
http://orcid.org/0000-0002-2083-2424
e-mail: clinpharm-rniito@yandex.ru

Ekaterina M. Gordina — Cand. Sci. (Med.)
http://orcid.org/0000-0003-2326-7413
e-mail: emgordina@win.rniito.ru

Alexander P. Antipov
https://orcid.org/0000-0002-9004-5952
e-mail: a-p-antipov@ya.ru

Gleb V. Vaganov — Cand. Sci. (Tech.)
https://orcid.org/0000-0002-0210-7456
e-mail: glebvaganov@mail.ru

Vladimir E. Yudin — Dr. (Phys.-Math.)
http://orcid.org/0000-0002-5517-4767
e-mail: yudinve@gmail.com

Научная статья
УДК 616.71-089.843-74:615.462
https://doi.org/10.17816/2311-2905-17604

CC BY

Морфологическая оценка остеоинтеграции титановых имплантатов с Ag- и Zn-содержащими кальций-фосфатными покрытиями

И.В. Майбородин [1], В.И. Майбородина [1], Б.В. Шеплев [1], Ю.П. Шаркеев [2], М.Б. Седельникова [2], В.В. Павлов [3], В.А. Базлов [3], Е.А. Анастасиева [3], М.В. Ефименко [3], И.А. Кирилова [3], А.А. Корыткин [3]

[1] *ФГБУН «Институт химической биологии и фундаментальной медицины» СО РАН, г. Новосибирск, Россия*

[2] *ФГБУН «Институт физики прочности и материаловедения» СО РАН, г. Томск, Россия*

[3] *ФГБУ «Новосибирский научно-исследовательский институт травматологии и ортопедии им. Я.Л. Цивьяна» Минздрава России, г. Новосибирск, Россия*

Реферат

Актуальность. Для увеличения сроков функционирования имплантатов и металлоконструкций в организме человека немаловажную роль играет состояние поверхности имплантируемых конструкций.

Цель исследования — изучить влияние титановых имплантатов с кальций-фосфатным покрытием, содержащим ионы цинка или серебра, на окружающие костные ткани в эксперименте.

Материал и методы. Методами световой микроскопии изучали состояние костных тканей проксимального отдела большеберцовой кости (ПОБК) кроликов через 4 нед. после имплантации конусовидных титановых 3D-имплантатов с кальций-фосфатным покрытием, содержащим ионы цинка или серебра.

Результаты. Во всех случаях имплантированные в ПОБК титановые 3D-имплантаты с шероховатой поверхностью плотно прилегали к костной ткани, имеющей незначительные рубцовые изменения в краевой зоне. Удаление имплантатов было затруднено, на их поверхности оставалось множество тканевых фрагментов. В исследованных образцах костной ткани присутствовали мелкие инородные фрагменты. Инородные фрагменты как в компактной, так и в губчатой кости оказались меньше по размеру после применения ионов серебра по сравнению с использованием ионов цинка на 84,4% (9,50±4,17 против 17,78±7,95 мкм) и 87,2% (11,21±10,68 против 20,67±8,08 мкм) соответственно. Средний диаметр групп фрагментов и среднее расстояние между фрагментами покрытия или их группами в губчатой костной ткани статистически значимо не различались, а в компактной были на 59,1% (155,00±35,98 против 246,67±39,62 мкм) и 21,2% (253,04±44,87 против 308,00±50,85 мкм) больше после нанесения покрытия с цинком соответственно.

Заключение. Титановые имплантаты с модифицированной поверхностью продемонстрировали склонность к остеоинтеграции даже при повреждении покрытия с формированием инородных фрагментов, мигрирующих в окружающие ткани. Возможно, изменение подходов к технике и режимам нанесения покрытий и варьирование их по толщине позволит реализовать положительные свойства модифицированной поверхности в полном объеме, в том числе положительные антимикробные свойства серебра и цинка.

Ключевые слова: внутрикостная имплантация, титановые имплантаты, серебро, цинк, кальций-фосфатное покрытие, соединительная ткань, костная ткань, инородные фрагменты, остеоинтеграция.

Для цитирования: Майбородин И.В., Майбородина В.И., Шеплев Б.В., Шаркеев Ю.П., Седельникова М.Б., Павлов В.В., Базлов В.А., Анастасиева Е.А., Ефименко М.В., Кирилова И.А., Корыткин А.А. Морфологическая оценка остеоинтеграции титановых имплантатов с Ag- и Zn-содержащими кальций-фосфатными покрытиями. *Травматология и ортопедия России*. 2025;31(1):85-97. https://doi.org/10.17816/2311-2905-17604.

Кирилова Ирина Анатольевна; e-mail: irinakirilova71@mail.ru

Рукопись получена: 27.08.2024. Рукопись одобрена: 21.11.2024. Статья опубликована онлайн: 26.02.2025.

© Майбородин И.В., Майбородина В.И., Шеплев Б.В., Шаркеев Ю.П., Седельникова М.Б., Павлов В.В., Базлов В.А., Анастасиева Е.А., Ефименко М.В., Кирилова И.А., Корыткин А.А., 2025

Original article
https://doi.org/10.17816/2311-2905-17604

CC BY

Morphological Assessment of Osseointegration of Titanium Implants with Ag- and Zn-Containing Calcium Phosphate Coatings

Igor V. Maiborodin [1], Vitalina I. Maiborodina [1], Boris V. Sheplev [1], Yuri P. Sharkeev [2], Mariya B. Sedelnikova [2], Vitaliy V. Pavlov [3], Vyacheslav A. Bazlov [3], Evgeniya A. Anastasieva [3], Maxim V. Efimenko [3], Irina A. Kirilova [3], Andrey A. Korytkin [3]

[1] *Institute of Chemical Biology and Fundamental Medicine, Novosibirsk, Russia*

[2] *Institute of Strength Physics and Materials Science, Tomsk, Russia*

[3] *Novosibirsk Research Institute of Traumatology and Orthopedics n.a. Ya.L. Tsivyan, Novosibirsk, Russia*

Abstract

Background. The condition of the implant surface plays an important role in extending the service life of implants and metal structures in the human body.

The aim of the study — to assess the effect of titanium implants with Ag- or Zn-containing calcium phosphate coatings on the surrounding bone tissue in experimental study.

Methods. Using light microscopy, we studied the condition of bone tissue in the proximal tibia (PT) of rabbits 4 weeks after the implantation of 3D-printed titanium cone-shaped implants with Ag- or Zn-containing calcium phosphate coating.

Results. In all cases, 3D-printed titanium implants with a rough surface integrated in the PT adhered very tightly to the bone tissue, the edges of which had minor cicatricial changes. Removal of the implants was difficult, and many tissue fragments remained on their surface. Small foreign fragments were present in the bone tissue samples examined. The sizes of foreign fragments were smaller after the use of silver ions, compared to the use of zinc ions, in both compact and cancellous bone by 84.4% (9.50±4.17 vs 17.78±7.95 μm) and 87.2% (11.21±10.68 vs 20.67±8.08 μm), respectively. In cancellous bone, the average diameter of the fragment groups and the average distance between the coating fragments or their groups were not statistically significantly different. In compact bone, they were 59.1% (155±35.98 vs 246.67±39.62 μm) and 21.2% (253.04±44.87 vs 308±50.85 μm) larger, respectively, after application of the Zn-containing coating.

Conclusions. Surface-modified titanium implants have demonstrated a tendency to osseointegration, even when the coating is damaged with the formation of foreign fragments migrating into the surrounding tissues. It is possible that modifying the technique and modes of coating application, as well as varying their thickness, will enable the full realization of the positive properties of the modified surface, including the beneficial antimicrobial characteristics of silver and zinc.

Keywords: intraosseous implantation, titanium implants, silver, zinc, calcium phosphate coating, connective tissue, bone tissue, foreign fragments, osseointegration.

Cite as: Maiborodin I.V., Maiborodina V.I., Sheplev B.V., Sharkeev Yu.P., Sedelnikova M.B., Pavlov V.V., Bazlov V.A., Anastasieva E.A., Efimenko M.V., Kirilova I.A., Korytkin A.A. Morphological Assessment of Osseointegration of Titanium Implants with Ag- and Zn-Containing Calcium Phosphate Coatings. *Traumatology and Orthopedics of Russia*. 2025;31(1):85-97. (In Russian). https://doi.org/10.17816/2311-2905-17604.

✉ *Irina A. Kirilova*; e-mail: irinakirilova71@mail.ru

Submitted: 27.08.2024. Accepted: 21.11.2024. Published online: 26.02.2025.

© Maiborodin I.V., Maiborodina V.I., Sheplev B.V., Sharkeev Yu.P., Sedelnikova M.B., Pavlov V.V., Bazlov V.A., Anastasieva E.A., Efimenko M.V., Kirilova I.A., Korytkin A.A., 2025

ВВЕДЕНИЕ

Для увеличения сроков функционирования имплантатов и металлоконструкций в организме человека немаловажную роль играет состояние поверхности имплантируемых конструкций. Данные мировых исследований о влиянии шероховатости поверхности имплантатов на их остеоинтеграцию и стабильность противоречивы. Одни авторы отмечают значительный положительный эффект искусственно созданных неровностей поверхности, другие не находят значительных различий между шероховатыми и полированными/гладкими поверхностями имплантатов [1, 2, 3, 4].

При повышении уровня шероховатости поверхности титановых имплантатов гидрофильность увеличивается, а поверхностное натяжение уменьшается, что облегчает адсорбцию белка [1]. Присутствие высокопористой структуры стимулирует врастание внутрь имплантатов костной ткани, увеличивает площадь непосредственного контакта с костной тканью и способствует успешной фиксации [3, 4, 5]. N. Tan с соавторами отмечали, что увеличение шероховатости поверхности металлических имплантатов в эксперименте на минипигах улучшало остеоинтеграцию через 3 мес. Однако к 6 мес. произошло выравнивание всех показателей [6]. Сходное выравнивание результатов к 6 мес. после имплантации полированных и шероховатых титановых винтовых изделий в проксимальный отдел большеберцовой кости (ПОБК), по сравнению с данными в 3 мес., было продемонстрировано на кроликах [7].

Материалы и вещества, применяемые для модификации поверхности имплантатов, помимо улучшения их остеоинтеграции с костной тканью, также способны участвовать в профилактике периимплантной инфекции [8, 9, 10, 11]. Антибактериальная активность отмечена у имплантатов с покрытием из меди [12] или золота [13]. Интерес представляют исследования с установкой временных мини-пинов с различным покрытием для улучшения локальной остеоинтеграции, а также для локальной доставки лекарственных средств, в том числе для пролонгированной антибиотикотерапии [14].

Отсутствует однозначный подход к выбору материала для изготовления имплантатов, способа обработки и модификации их поверхности. В связи с этим необходимы дальнейшие клинические и экспериментальные исследования по всем направлениям ортопедической имплантологии.

Цель исследования — изучить влияние титановых имплантатов с кальций-фосфатным покрытием, содержащим ионы цинка или серебра, на окружающие костные ткани в эксперименте.

МАТЕРИАЛ И МЕТОДЫ

Работа основана на результатах морфологического изучения тканей ПОБК, прилегающих к внутрикостным имплантатам конусовидной формы с шероховатой поверхностью, через 4 нед. после имплантации кроликам породы шиншилла обоего пола весом 2,9–3,5 кг. Подобная модель для экспериментальной имплантации подробно описана в различных работах [2, 7, 15].

Животных содержали на стандартной лабораторной диете при естественном освещении в виварии ФГБУН «ИХБФМ» СО РАН. Имплантацию проводили с соблюдением всех правил асептики и антисептики в условиях чистой операционной при сочетании общей и местной анестезии.

Изготовление имплантатов

3D-имплантаты с шероховатой поверхностью были изготовлены на 3D-принтере EOS-240 (EOS GmbH, Германия) методом селективного лазерного спекания (рис. 1). Нанесение кальций-фосфатных покрытий на образцы проводили методом микродугового оксидирования на установке MicroArc-3.0 (ФГБУН «ИФПМ» СО РАН, г. Томск) с импульсным источником питания в анодном потенциостати-

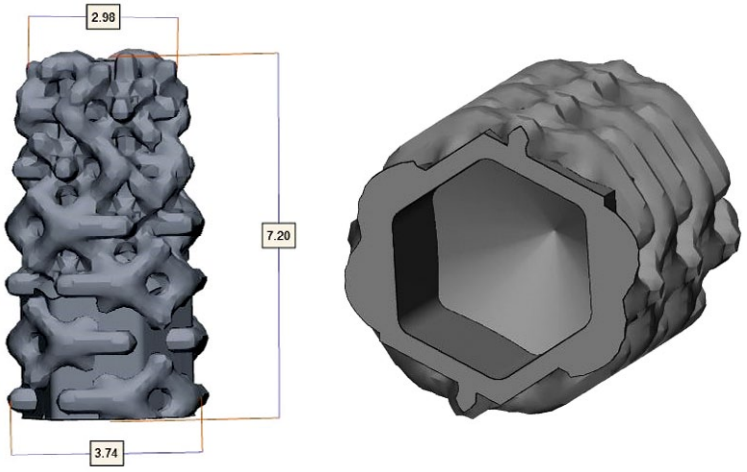

Рис. 1. Внешний вид и габаритные размеры титанового конусовидного 3D-имплантата

Figure 1. Appearance and overall dimensions of a 3D-printed titanium cone-shaped implant

ческом режиме. Для формирования Ag-содержащих кальций-фосфатных покрытий использовали щелочной электролит (pH = 10–11), который содержал: Na_2HPO_4 (30–40 г/л), NaOH (3–5 г/л), β-трикальцийфосфат (β-$Ca_3(PO_4)_2$) в виде порошка с размерами частиц 1,5–5,0 мкм (60–90 г/л), $AgNO_3$ (0,3–1,0 г/л). Для нанесения Zn-содержащих кальций-фосфатных покрытий применяли кислый электролит (pH = 1,2–1,5), который включал 30% раствор H_3PO_4, нанокристаллический Zn-содержащий гидроксиапатит $Ca_{9,5}Zn_{0,5}(PO_4)_6(OH)_2$ (40–60 г/л), карбонат кальция $CaCO_3$ (50–75 г/л) [16]. Толщина и шероховатость по параметру R_a Ag-содержащих покрытий варьировалась в диапазоне 40–45 мкм и 3,2–3,8 мкм соответственно, а для Zn-содержащих покрытий — в диапазоне 56–60 мкм и 3,5–4,6 мкм соответственно. Габаритные размеры имплантатов составили 7,20 мм на 2,98–3,74 мм. Имплантаты после стерилизации этиленоксидом (ГОСТ ISO 11135-2017) в соответствии с «Требованием к разработке, валидации и текущему управлению процессом стерилизации медицинских изделий» исследованы на стерильность. Бактериологический контроль дал отрицательный результат.

Внутрикостная имплантация

Хирургическое вмешательство проводили в условиях комбинированной инъекционной анестезии комплексом ксилазил – золетил (0,3 мг/кг – 10 мг/кг соответственно) до наступления необходимого уровня седации и анальгезии. Животное под седацией укладывали в положение на брюшке, задние конечности были слегка согнуты в коленных суставах. В области предполагаемой операции по верхней трети голени волосяной покров был удален триммером.

Операционное поле отграничивали стерильной простыней и обрабатывали раствором антисептика. Скальпелем выполняли дугообразный доступ по передненаружной поверхности голени по краю и ходу *m. tibialis anterior, m. extensor digitorum longus*; прилежащие к ней другие разгибатели отводили крючками Фарабефа и ранорасширителями. С целью купирования возможного возбуждения болевых рецепторов дополнительно использовали местную анестезию 0,2% раствором лидокаина. Местная анестезия выполнялась послойно. Мышцы рассекали скальпелем и отводили тупфером. На низких оборотах с охлаждением стерильным физиологическим раствором при помощи стоматологического бора в ПОБК высверливали стандартизованное отверстие диаметром 3,5 мм на глубину 7 мм. Под давлением рану промывали физиологическим раствором, осушали тампоном. Далее сосудистым зажимом по оси засверливания устанавливали имплантат. Выполняли туалет раны, послойно без натяжения ушивали ткани, швы обрабатывали 5% спиртовым раствором йода. В послеоперационном периоде была проведена антибиотикопрофилактика цефалоспоринами первого поколения (Цефазолин 5–10 мг/кг).

Выполнено 3 серии эксперимента: 1-я серия (4 кролика, 8 имплантаций) — 3D-имплантаты из титана (без модификации поверхности); 2-я серия (3 кролика, 6 имплантаций) — 3D-имплантаты с кальций-фосфатным покрытием, содержащим серебро; 3-я серия (3 кролика, 6 имплантаций) — 3D-имплантаты с кальций-фосфатным покрытием, содержащим цинк. Хирургическое вмешательство было выполнено сначала на правой задней конечности, затем — на левой. Срок наблюдения за животными составил 4 нед.

Имплантируемые изделия для одного и того же животного были идентичны. Контрольным рентгенологическим исследованием через 3 нед. после операции на установке Toshiba X-ray tube stand (DS-TA-5A) была подтверждена правильная установка имплантатов в ПОБК (рис. 2).

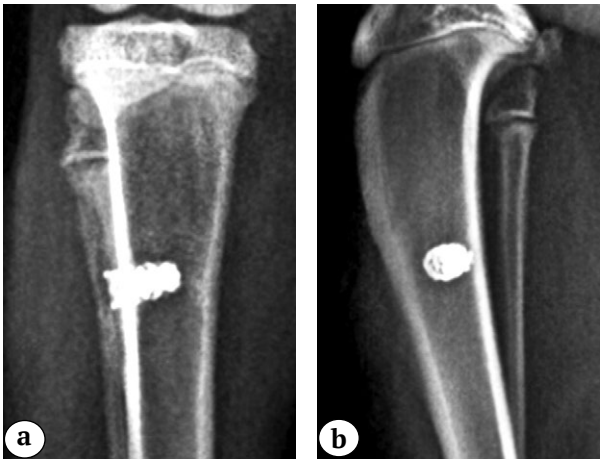

Рис. 2 (a, b). Рентгенограммы проксимального отдела бедренной кости кроликов через 4 нед. после имплантации 3D-имплантатов:
a, b — титан без модификации поверхности;

Figure 2 (a, b). X-rays of the proximal tibia of rabbits 4 weeks after integration of 3D-printed implants:
a, b — titanium without surface modification;

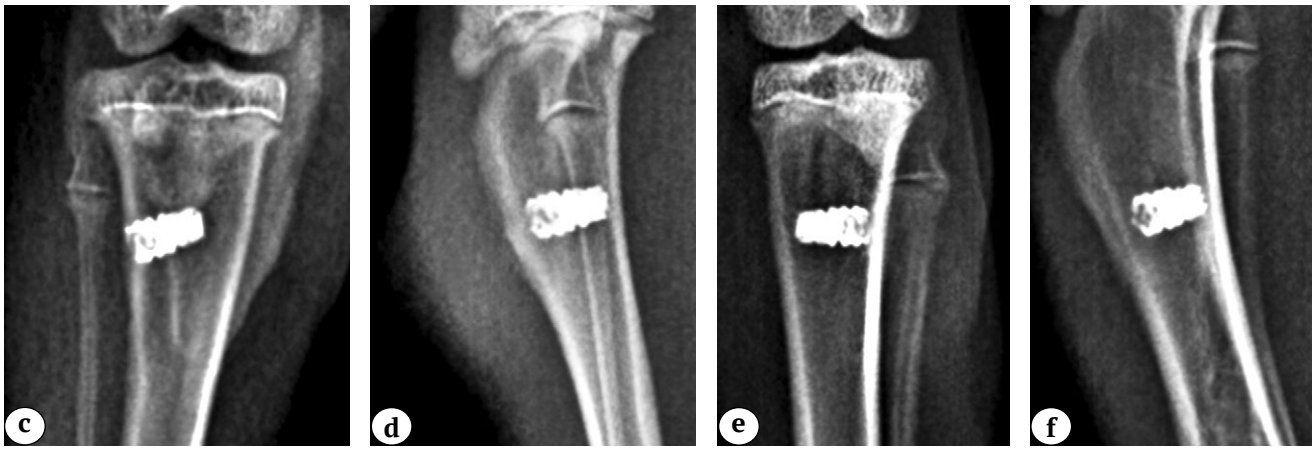

Рис. 2 (c, d, e, f). Рентгенограммы проксимального отдела бедренной кости кроликов через 4 нед. после имплантации 3D-имплантатов:
c, d — титан с модификацией поверхности Ag-содержащим кальций-фосфатным покрытием;
e, f — титан с модификацией поверхности Zn-содержащим кальций-фосфатным покрытием;
a, c, e — левая конечность; b, d, f — правая конечность
Figure 2 (c, d, e, f). X-rays of the proximal tibia of rabbits 4 weeks after integration of 3D-printed implants:
c, d — titanium with surface modification via Ag-containing calcium phosphate coating;
e, f — titanium with surface modification via Zn-containing calcium phosphate coating;
a, c, e — left limb; b, d, f — right limb

Морфологические методы исследования

Животных выводили из эксперимента через 4 нед. после операции дислокацией шейных позвонков. После максимально бережного удаления мягких тканей с поверхности голени их целиком фиксировали в 4% растворе параформальдегида на бифосфатном буфере (pH = 7,4) в течение 7 дней. После удаления фиксированных мягких тканей из ПОБК удаляли имплантаты и выпиливали фрагмент ткани с костным дефектом от удаленного изделия, который подвергали декальцинации раствором Biodec R (Bio Optica Milano, Италия). Следующим этапом фрагменты ПОБК обезвоживали в реактиве «Изопреп» (БиоВитрум, Россия), просветляли в ксилоле и заключали в гистопласт. Срезы толщиной 5–7 мкм, проходящие через дефект кости после удаленного имплантата, окрашивали гематоксилином и эозином, изучали с помощью светового микроскопа Axio Imager M1 (Zeiss, Германия) при увеличении до 1200 раз. Дополнительно поверхность извлеченных из фиксированных ПОБК имплантатов исследовали в режиме отраженного света с помощью указанного микроскопа.

Статистический анализ

Для получения численных данных проводили измерения изображений, сделанных посредством цифровой видеокамеры светового микроскопа Axio Imager M1 с применением комплекса программ для морфометрии AxioVision (Zeiss, Германия). На каждом препарате осуществляли 3–5 измерений разных участков. Проверка распределений инородных фрагментов в костных тканях на согласие с законом нормального распределения критерием Шапиро–Уилка и гомоскедастичности (однородности) отклонений между сериями F-критерием Фишера выявила, что только средний диаметр групп фрагментов в компактной костной ткани соответствует гипотезам. С учетом результатов проверки и малого размера выборок сравнение распределений инородных фрагментов проводилось непараметрическим двусторонним U-критерием Манна–Уитни. Вычислением псевдомедианы парных разностей (μ) значений между сериями с построением 95% доверительного интервала (95% ДИ) оценивалась средняя абсолютная разница; средняя относительная разница (относительно усредненного отклонения) оценивалась расчетом стандартизированной разницы средних с построением 95% ДИ. Дескриптивные характеристики представлены в виде медианы [первого квартиля – третьего квартиля] (Me [Q_1-Q_3]), среднего ± стандартного отклонения (M±SD), максимальным и минимальным значениями (min-max). Проверка статистических гипотез проводилась при критическом уровне значимости p = 0,05, т.е. различие считалось статистически значимым при p<0,05. Статистические расчеты проводили в IDE RStudio (Posit Software, PBC, США) на языке R.

РЕЗУЛЬТАТЫ

В ходе выполнения данной работы все животные наблюдались ежедневно. После проведенного оперативного вмешательства отмечалось снижение двигательной активности у всех животных в первые сутки, со 2-х сут. после установки импланта-

та двигательная активность восстанавливалась. В последующем изменений в двигательной активности животных за все время наблюдений не отмечено. В первые двое суток с момента вмешательства отмечалось умеренное снижение потребляемого корма, далее потребление корма было на дооперационном уровне. Заживление раны происходило первичным натяжением, при осмотре ткани в области оперативного лечения были без особенностей. К моменту выведения из эксперимента визуально кожа и мягкие ткани в области хирургического вмешательства были без признаков воспаления.

Макроскопическая картина. Имплантаты 1-й серии эксперимента плотно фиксированы в окружающей костной ткани. Удаление титановых имплантатов по окончании эксперимента было сопряжено с техническими трудностями, так как имплантаты плотно срослись с различными типами костной ткани. Макроскопически имплантаты полностью окружены костной тканью (рис. 3 a). Первоначальная фигурная поверхность имплантата не определялась, однако общие контуры были сохранены. Во фрагменте костной ткани после удаления имплантата определялся костный дефект округлой формы с неровными краями, соответствующими фрагментам кости на имплантате.

Имплантаты 2-й серии эксперимента легко извлекались из костных тканей, дебрис на шероховатой поверхности практически отсутствовал (рис. 3 b). Макроскопически имплантаты имели блестящую поверхность, на которой отсутствовали фрагменты окружающих тканей. Структура имплантатов была сохранена и хорошо визуализировалась.

Удаление имплантатов 3-й серии было осуществлено без технических трудностей и без формирования дефекта костной ткани, превосходящего по размерам имплантат. По всей поверхности имплантатов 3-й серии эксперимента наблюдались фрагменты костной ткани, прослеживались только крупные искусственно созданные неровности (рис. 3 c).

Микроскопически в 1-й серии эксперимента: в зоне дефекта губчатой и компактной костной ткани на месте удаленного имплантата на отдельных участках наблюдаются полнокровные сосуды. Между поверхностью имплантата и компактной костью наблюдается формирование новообразованной костной ткани, отделенной от зрелой костной ткани линией склеивания (рис. 4 a, b).

Микроскопически во 2-й серии эксперимента: наблюдается выраженная воспалительная реакция с большим количеством лейкоцитов и внесосудистых эритроцитов, макрофагов (стрелки). Большое количество лакун с инородными фрагментами в склерозированной губчатой костной ткани. Местами инородные фрагменты «замурованы» в костную ткань, местами расположены изолированно, без какой-либо реакции со стороны окружающих тканей (рис. 4 c, d).

Микроскопически в 3-й серии эксперимента: многочисленные частицы в красном костном мозге с воспалительной реакцией между губчатой костной тканью и имплантатом. Отмечено врастание инородных фрагментов (стрелки) в костную ткань за счет оппозиционного роста последней, с признаками склероза по линии соприкосновения с поверхностью имплантата (рис. 4 e, f).



Рис. 3. Поверхность имплантатов, удаленных из проксимального отдела бедренной кости кроликов через 4 нед. после установки, в отраженном свете:
a — титан без модификации поверхности; b — титан с модификацией поверхности Ag-содержащим кальций-фосфатным покрытием; c — титан с модификацией поверхности Zn-содержащим кальций-фосфатным покрытием

Figure 3. The surface of implants removed from the rabbits' proximal tibia 4 weeks after installation, examination in reflected light:
a — titanium without surface modification; b — titanium with surface modification via Ag-containing calcium phosphate coating; c — titanium with surface modification via Zn-containing calcium phosphate coating

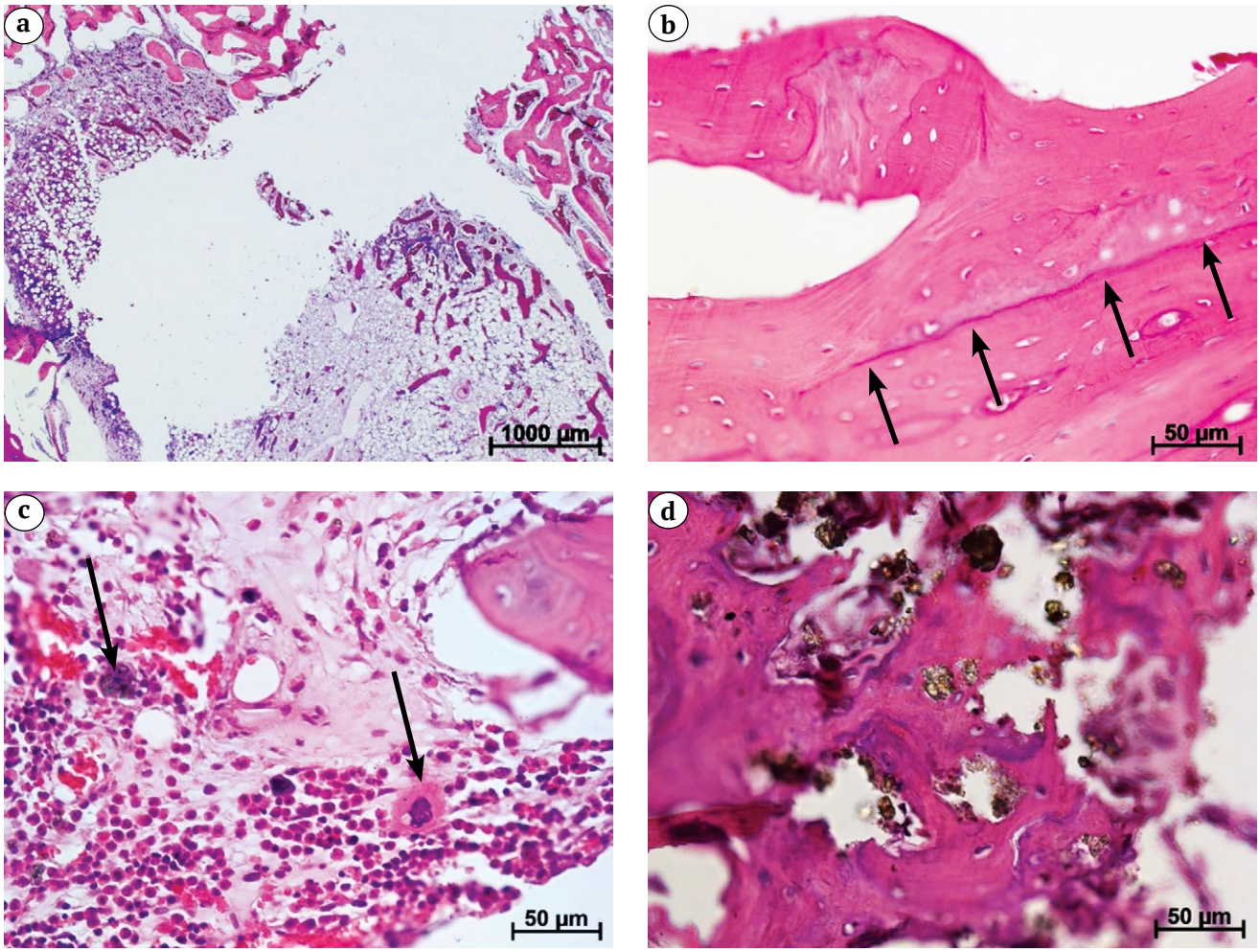

Рис. 4 (a, b, c, d). Проксимальный отдел бедренной кости кроликов через 4 нед. после установки имплантатов:
a — дефект губчатой и компактной костной ткани на месте удаленного имплантата, на отдельных участках видна гиперемия;
b — восстановление компактной костной ткани между головкой имплантата и краем кости, рубец в основном тонкий (стрелки);
c — выраженная воспалительная реакция в склерозированной губчатой костной ткани, где расположены многочисленные металлические фрагменты, гиперемия; частицы металла, окруженные соединительной тканью, расположены среди многочисленных лейкоцитов и внесосудистых эритроцитов, слияние макрофагов с образованием многоядерных форм (стрелки);
d — значительная деформация склерозированной компактной костной ткани между головкой имплантата и краем отверстия; компактная кость содержит множество металлических фрагментов разной формы и размеров;

Figure 4 (a, b, c, d). Proximal tibia of the rabbits 4 weeks after implants installation:
a — defect of cancellous and compact bone tissue at the site of the removed implant; hyperemia is visible in some areas;
b — restoration of compact bone tissue between the head of the implant and the bone edge; the scar is mostly thin (arrows);
c — pronounced inflammatory reaction in sclerosed cancellous bone tissue containing numerous metal fragments; hyperemia is present; metal particles surrounded by connective tissue are located among numerous leukocytes and extravascular erythrocytes, with macrophage fusion forming multinucleated cells (arrows);
d — significant deformity of sclerosed compact bone tissue between the implant head and the edge of the hole; compact bone contains numerous metal fragments of various shapes and sizes;

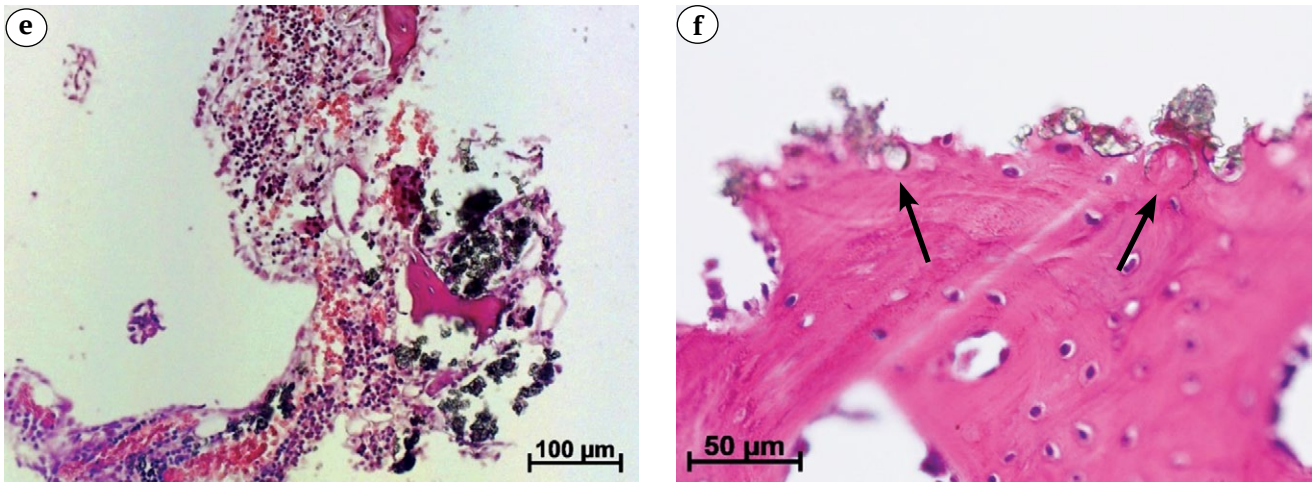

Рис. 4 (e, f). Проксимальный отдел бедренной кости кроликов через 4 нед. после установки имплантатов:
e — многочисленные металлические частицы в красном костном мозге с воспалительной реакцией между губчатой костной тканью и имплантатом;
f — врастание металлических фрагментов (стрелки) в регенерирующую костную ткань с признаками склероза и рубцовыми изменениями на краю отверстия, где была расположена головка имплантата.
Окраска гематоксилином и эозином

Figure 4 (e, f). Proximal tibia of the rabbits 4 weeks after implants installation:
e — numerous metal particles in the red bone marrow with an inflammatory reaction between the cancellous bone tissue and the implant;
f — ingrowth of metal fragments (arrows) into regenerating bone tissue, with signs of sclerosis and cicatricial changes at the edge of the hole where the implant head was located.
Hematoxylin and eosin staining

Необходимо обратить внимание, что ни в одном срезе ни у одного животного 1-й серии эксперимента не были отмечены инородные фрагменты ни в губчатой, ни в компактной кости. Во 2-й и 3-й сериях эксперимента присутствуют инородные фрагменты различных размеров в костной ткани как компактного, так и губчатого строения (табл. 1).

Таблица 1

Размер и особенности распределения инородных фрагментов в костных тканях ПОБК кроликов через 4 нед. после фиксации титановых имплантатов с различным характером поверхности

Параметр	Серия эксперимента				Оценка различия	U-критерий Манна–Уитни (*p*)
	2-я серия (покрытие с серебром)		3-я серия (покрытие с цинком)			
	n	Me [Q_1-Q_3] M±SD (min-max)	*n*	Me [Q_1-Q_3] M±SD (min-max)	µ (95% ДИ) СРС (95% ДИ)	
Средний диаметр фрагмента в губчатой костной ткани, мкм	19	7 [3,5–14,5] 11,21±10,68 (2–30)	18	21 [16,00–27,75] 20,67±8,08 (7–35)	11,6 (5; 17) -0,99 (-1,68; -0,31)	0,004*
Средний диаметр фрагмента в компактной костной ткани, мкм	28	10 [5–15] 9,50±4,17 (5–15)	27	20 [10–25] 17,78±7,95 (10–30)	5 (5; 14) -1,31 (-1,9; -0,73)	<0,001*
Средний диаметр групп фрагментов в губчатой костной ткани, мкм	11	70 [50–135] 88,18±49,76 (40–170)	11	50 [40–70] 60,0±25,3 (40–110)	-10 (-80; 10) 0,71 (-0,15; 1,58)	0,150
Средний диаметр групп фрагментов в компактной костной ткани, мкм	10	150 [135–177,5] 155,00±35,98 (100–210)	12	245 [232,5; 270,0] 246,67±39,62 (180–310)	90 (60; 130) -2,41 (-3,53; -1,29)	<0,001*

Окончание таблицы 1

Параметр	Серия эксперимента				Оценка различия	U-критерий Манна – Уитни (*p*)
	2-я серия (покрытие с серебром)		3-я серия (покрытие с цинком)			
	n	Me [Q_1-Q_3] M±SD (min-max)	*n*	Me [Q_1-Q_3] M±SD (min-max)	μ (95% ДИ) СРС (95% ДИ)	
Среднее расстояние между фрагментами (их группами) в губчатой костной ткани, мкм	26	200 [180–240] 215,77±47,17 (150–310)	28	205 [177,5–250,0] 220,71±50,77 (170–350)	0 (-30; 30) -0,1 (-0,63; 0,43)	0,848
Среднее расстояние между фрагментами (их группами) в компактной костной ткани, мкм	23	240 [220–290] 253,04±44,87 (200–340)	20	325 [265–350] 308,00±50,85 (240–380)	50 (30; 90) -1,15 (-1,8; -0,5)	0,001*

* — статистически значимо различающиеся показатели, *n* — количество измерений, СРС — стандартизованная разница средних.

Во 2-й серии инородные фрагменты оказались меньше по размеру, чем в 3-й, как в компактной (на 84,4%), так и в губчатой костной ткани (на 87,2%). Средний диаметр групп фрагментов и среднее расстояние между фрагментами покрытия или их группами в губчатой костной ткани статистически значимо не различались, а в компактной были на 59,1% и 21,2% больше в 3-й серии соответственно.

ОБСУЖДЕНИЕ

Титановые имплантаты с шероховатой поверхностью были хорошо интегрированы в костную ткань ПОБК. Об этом свидетельствуют как технические трудности при удалении имплантатов из кости, так и фрагменты тканей на поверхности изделия и сформировавшийся дефект костной ткани с неровными контурами на месте удаленного имплантата. Известно, что при удалении винтовых имплантатов с гладкой поверхностью в таких же условиях в костной ткани формируется костный дефект с ровными краями, соответствующими размеру имплантата [7]. Таким образом, шероховатая фигурная поверхность титановых 3D-имплантатов способствует их остеоинтеграции с тканями костного ложа. Эти данные подтверждаются другими исследованиями, посвященными изучению имплантатов с кальций-фосфатным покрытием и без него, при этом А.А. Корыткин с соавторами отмечают, что наличие кальций-фосфатного покрытия не всегда способствует лучшему остеогенезу [5]. Некоторые авторы также делают вывод о перспективности различных кальций-фосфатных покрытий [5, 17].

Аналогично с данными литературы [2, 5, 17], в настоящем исследовании отсутствие активной воспалительной реакции, гигантских клеток инородных тел, обширной грубой соединительнотканной капсулы в окружающих тканях в 1-й серии эксперимента через 4 нед. наблюдения свидетельствует о биоинертности титановых материалов без покрытия.

Через 4 нед. после установки в ПОБК титановых имплантатов с кальций-фосфатным покрытием, содержащим серебро или цинк, в окружающих тканях отмечено появление инородных фрагментов, которых не было после использования 3D-имплантатов из титана без модификации поверхности. Средние размеры этих инородных фрагментов в 3-й серии эксперимента были примерно в два раза крупнее по сравнению со 2-й серией эксперимента. Это может быть связано как с различиями в прикреплении ионов к поверхности изделий во время модификации поверхности (ионы каждого металла формируют группы определенного размера), так и с особенностями реакций организма на тот или иной металл. Возможно, что отщепляемые с поверхности имплантата частицы цинка изначально крупнее по размеру. Также не исключено, что фрагменты серебра быстрее разделяются в тканях на более мелкие из-за особенностей взаимодействия с живыми клетками, особенно осуществляющими неспецифическую защиту (макрофагами) и имеющими различные металлопротеиназы.

То, что средний диаметр групп фрагментов и среднее расстояние между фрагментами покрытия или их группами в губчатой костной ткани статистически значимо не различались, по-видимому, обусловлено установкой имплантата именно в компактную костную ткань ПОБК. То есть частицы металла, отщепленные с поверхности изделий, мигрируют в компактную костную ткань по мере ее регенерации вокруг имплантатов, тогда как в губчатую кость инородные фрагменты попадают, только пройдя компактную ткань. К моменту морфологи-

ческого исследования металлические фрагменты достаточно хорошо инфильтрируют компактную ткань, но только начинают миграцию по губчатой ткани и еще не успевают широко разойтись, расстояние между ними небольшое и статистически значимо не отличается в случае применения для модификации поверхностей ионов цинка или серебра.

Меньшее расстояние между фрагментами серебра, как и меньший диаметр самих групп частиц этого металла, наиболее вероятно, обусловлено различными реакциями организма на разные металлы. Частицы цинка более-менее свободно мигрируют по костной ткани, тогда как фрагменты серебра более активно группируются, возможно, для инактивации обволакиванием фибрином, или для последующего фагоцитоза, или инкапсуляции, или даже элиминации.

Похожие результаты были получены в экспериментальном исследовании М.Д. Сманалиева и И.М. Юлдашева, но средний размер фрагментов составлял 697 нм. Причем авторы указывают, что это не может являться окончательным результатом, поскольку данные объекты могут представлять собой агрегаты слипшихся частиц меньшего размера [10]. О присутствии серебра в тканях нижней челюсти после имплантации мини-пластин из сплава технически чистого титана с серебром в область мандибулярного перелома взрослым собакам через 12 нед. сообщают J.H. Lee с соавторами [9]. В работе М.В. Стогова с соавторами сообщается о положительном влиянии кальций-фосфатного покрытия, содержащего цинк, на остеоинтеграцию, по сравнению с изделием без покрытия [17].

Тем не менее присутствие инородных фрагментов в костных тканях ПОБК после установки титановых 3D-имплантатов с любым покрытием является нежелательным явлением, поскольку свидетельствует о нарушении целостности покрытия и нивелировании тех свойств, которые модификация поверхности должна придать имплантату. Кроме того, наличие инородных тел в некоторых случаях инициирует асептический воспалительный процесс. Микроподвижность инородных фрагментов и механическое повреждение тканей приводят к полнокровию и повреждению сосудов, тканей с последующей их лейкоцитарной инфильтрацией. Все это препятствует остеоинтеграции имплантатов с костной тканью и, как следствие, приводит к их нестабильности, что подтверждается формированием толстой прослойки соединительной ткани между имплантатом и компактной или губчатой костной тканью. Это утверждение также подтверждается данными литературы [2, 18]. Показатели механической стабильности, прочность адгезии к имплантату, являющемуся носителем покрытия, сравнимы по данным как российской, так и зарубежной литературы [2, 3, 5, 18], учитывая аналогичные этапы производства имплантатов. Наличие инородных частиц и их микроподвижность могут инициировать микротравматизацию и асептическое воспаление. В результате длительного воспаления инородные частицы инкапсулируются соединительной или костной тканью, что исключает их контакт с окружающими тканями. Наличие продолжительного воспалительного процесса приводит к появлению гранулематозного компонента с образованием многоядерных макрофагов с последующим склерозированием и деформацией костной ткани ложа. Такая измененная компактная костная ткань, по-видимому, не сможет обеспечить достаточно прочную фиксацию имплантата в костном ложе.

Кроме того, разные типы соединительной ткани, окружающие инородные фрагменты в тканях, указывают на то, что эти фрагменты попали в ткани не одномоментно во время имплантации, а в разное время. При этом нельзя исключить появление инородных фрагментов и в процессе удаления имплантатов из кости уже после завершения эксперимента. Об этом свидетельствуют свободно расположенные инородные фрагменты без лейкоцитарной, микроциркуляторной и соединительнотканной реакции вокруг них.

В современной литературе обсуждается вопрос модификации поверхности титановых имплантатов с помощью ионов серебра для придания последним антибактериальных свойств для профилактики периоперационных осложнений [8, 9, 10, 11, 19, 20, 21]. Частицы серебра нетоксичны, не окисляются на воздухе, стабильны в воде, обладают высокой прочностью и гидрофильностью и не вызывают аллергических реакций [10]. Серебро способно сдерживать рост бактерий и при этом оказывать супрессирующее и даже деструктивное действие на окружающие клетки, в том числе остеобласты [20, 21]. Кроме того, ионы серебра инициируют апоптоз у пролиферирующих клеток, способны вызвать цитотоксическое и даже способны иметь генотоксическое действие [22, 23]. Вероятнее всего, большое значение имеет расчет дозы и состояние компонента в покрытии, а также сочетание с другими химическими элементами. Следует отметить, что эффективность остеоинтеграции известных кальций-фосфатных покрытий варьирует от исследования к исследованию, при этом полученная морфологическая картина в группах с кальций-фосфатным покрытием с напылением серебром и цинком схожа с данными, полученными другими исследователями [2, 17, 18].

Необходимо продолжить исследования с возможным изменением техники нанесения по-

крытий или их толщины для предупреждения повреждений и нарушения целостности модифицирующих покрытий. Наличие соединительнотканной капсулы вокруг некоторых фрагментов различной толщины и степени зрелости косвенно свидетельствует о наличии микроподвижности таких фрагментов с микротравматизацией окружающих тканей. Наличие инородных фрагментов, фактически «замурованных» в костную ткань, говорит о биоинертности покрытий и способности к остеоинтеграции.

ЗАКЛЮЧЕНИЕ

Во всех случаях имплантированные в проксимальный отдел бедренной кости титановые изделия с фигурной шероховатой поверхностью очень плотно прилегают к костной ткани, края которой имеют незначительные рубцовые изменения. Титановые имплантаты инертны для живого организма и хорошо совместимы с его тканями, о чем свидетельствует отсутствие активной воспалительной реакции, гигантских клеток инородных тел, обширной грубой соединительнотканной капсулы непосредственно в месте контакта во всех наблюдениях. Вместе с этим извлечение таких имплантатов затруднено, на их поверхности остается множество тканевых фрагментов. Титановые изделия с фигурной шероховатой поверхностью можно применять только для длительного внедрения в ткани организма, когда впоследствии не требуется удаление имплантированного материала. Титановые имплантаты с модифицированной поверхностью продемонстрировали склонность к остеоинтеграции, даже при повреждении покрытия с формированием инородных фрагментов, мигрирующих в окружающие ткани. Дальнейшие исследования в данной области позволят реализовать положительные свойства модифицированной поверхности в полном объеме, в том числе положительные антимикробные свойства серебра и цинка, подтвержденные в экспериментах *in vitro*.

ДОПОЛНИТЕЛЬНАЯ ИНФОРМАЦИЯ

Заявленный вклад авторов

Все авторы сделали эквивалентный вклад в подготовку публикации.

Все авторы прочли и одобрили финальную версию рукописи статьи. Все авторы согласны нести ответственность за все аспекты работы, чтобы обеспечить надлежащее рассмотрение и решение всех возможных вопросов, связанных с корректностью и надежностью любой части работы.

Источник финансирования. Исследование выполнено в рамках государственного задания ФГБУН «ИХБФМ» СО РАН «Фундаментальные основы сохранения здоровья нации» № FWGN-2025-0019 и государственного задания ФГБУ «ННИИТО им. Я.Л. Цивьяна» Минздрава России «Изучение эффективности применения индивидуальных имплантатов, напечатаных на 3D-принтере, с биоактивным покрытием (CaP, Zn, Ag) при замещении дефектов костной ткани различной локализации» № 1023022700006-3-3.2.10.

Возможный конфликт интересов. Авторы декларируют отсутствие явных и потенциальных конфликтов интересов, связанных с публикацией настоящей статьи.

Этическая экспертиза. Исследование выполнено с соблюдением ГОСТ 33215-2014, ГОСТ 33216-2014, требований Директивы 2010/63/EU Европейского парламента и Совета ЕС о защите животных, используемых в научных целях. Исследование одобрено локальным комитетом по этике при ФГБУ «ННИИТО им. Я.Л. Цивьяна» Минздрава России (выписка № 010/22 из протокола заседания № 004/22 от 21 апреля 2022 г.).

Информированное согласие на публикацию. Не требуется.

DISCLAIMERS

Author contribution

All authors made equal contributions to the study and the publication.

All authors have read and approved the final version of the manuscript of the article. All authors agree to bear responsibility for all aspects of the study to ensure proper consideration and resolution of all possible issues related to the correctness and reliability of any part of the work.

Funding source. This work was supported by the Russian state-funded project for the Institute of Chemical Biology and Fundamental Medicine «Fundamental principles of preserving the health of the nation» (No FwgN-2025-0019) and the state-funded project for the «NNIITO named after Ya.L. Tsivyan «Studying the effectiveness of using individual 3D-printed implants with bioactive coating (CaP, Zn, Ag) when replacing bone tissue defects of various localization» (No 1023022700006-3-3.2.10).

Disclosure competing interests. The authors declare that they have no competing interests.

Ethics approval. The study was conducted in compliance with the principles of humane treatment of laboratory animals in accordance with the requirements of the European Convention for the Protection of Vertebrate Animals used for Experiments and other Scientific Purposes and Directive 2010/63/EU of the European Parliament and the Council of the European Union of September 22, 2010 on the protection of animals used for scientific purposes. The study was approved by the local ethics committee of Novosibirsk Research Institute of Traumatology and Orthopedics n.a. Ya.L. Tsivyan (extract No 010/22 from protocol No 004/22, 21.04.2022).

Consent for publication. Not required.

ЛИТЕРАТУРА [REFERENCES]

1. Velasco-Ortega E., Alfonso-Rodríguez C.A., Monsalve-Guil L., España-López A., Jiménez-Guerra A., Garzón I. et al. Relevant aspects in the surface properties in titanium dental implants for the cellular viability. *Mater Sci Eng C Mater Biol Appl.* 2016;64:1-10. doi: 10.1016/j.msec.2016.03.049.
2. López-Valverde N., López-Valverde A., Aragoneses J.M., Macedo de Sousa B., Rodrigues M.J., Ramírez J.M. Systematic Review and Meta-Analysis of the Effectiveness of Calcium-Phosphate Coating on the Osseointegration of Titanium Implants. *Materials (Basel)*. 2021;14(11):3015. doi: 10.3390/ma14113015.
3. Costa Filho P.M.D., Marcantonio C.C., Oliveira D.P., Lopes M.E.S., Puetate J.C.S., Faria L.V. et al. Titanium micro-nano textured surface with strontium incorporation improves osseointegration: an in vivo and in vitro study. *J Appl Oral Sci.* 2024;32:e20240144. doi: 10.1590/1678-7757-2024-0144.
4. Su Y., Komasa S., Li P., Nishizaki M., Chen L., Terada C., Yoshimine S. et al. Synergistic effect of nanotopography and bioactive ions on peri-implant bone response. *Int J Nanomedicine.* 2017;12:925-934. doi: 10.2147/IJN.S126248.
5. Корыткин А.А., Орлинская Н.Ю., Новикова Я.С., Герасимов С.А., Давыденко Д.В., Кулакова К.В. и др. Биосовместимость и костная интеграция титановых имплантатов различной пористости с кальций-фосфатным покрытием и без покрытия. *Современные технологии в медицине.* 2021;13(2): 52-58. doi: 10.17691/stm2021.13.2.06.
   Korytkin A.A., Orlinskaya N.Yu., Novikova Ya.S., Gerasimov S.A., Davydenko D.V., Kulakova K.V. et al. Biocompatibility and osseointegration of calcium phosphate-coated and non-coated titanium implants with various porosities. *Modern Technologies in Medicine.* 2021;13(2):52-58. (In Russian). doi: 10.17691/stm2021.13.2.06.
6. Tan N., Liu X., Cai Y., Zhang S., Jian B., Zhou Y. et al. The influence of direct laser metal sintering implants on the early stages of osseointegration in diabetic mini-pigs. *Int J Nanomedicine*. 2017;12:5433-5442. doi: 10.2147/IJN.S138615.
7. Майбородин И.В., Шевела А.А., Тодер М.С., Шевела А.И. Современные тенденции выбора и обработки материалов для дентальной имплантации. *Стоматология*. 2018;(4):68-76. doi: 10.17116/stomat20189704168.
   Maiborodin I.V., Shevela A.A., Toder M.S., Shevela A.I. Current trends of the choice and processing of materials for dental implantation. *Stomatology*. 2018;97(4):68-76. (In Russian). doi: 10.17116/stomat20189704168.
8. Tsikopoulos K., Sidiropoulos K., Kitridis D., Hassan A., Drago L., Mavrogenis A. et al. Is coating of titanium implants effective at preventing Staphylococcus aureus infections? A meta-analysis of animal model studies. *Int Orthop.* 2021;45:821-835. doi: 10.1007/s00264-020-04660-4.
9. Lee J.H., Kwon J.S., Moon S.K., Uhm S.H., Choi B.H., Joo U.H. et al. Titanium-silver alloy miniplates for mandibular fixation: In vitro and in vivo study. *J Oral Maxillofac Surg.* 2016;74(8):1622.e1-1622.e12. doi: 10.1016/j.joms.2016.04.010.
10. Сманалиев М.Д., Юлдашев И.М. Возможности покрытия поверхности дентальных титановых имплантатов нано частицами из нано раствора серебра. *Бюллетень науки и практики.* 2021;7(9):308-314. doi: 10.33619/2414-2948/70/26.
    Smanaliev M., Yuldashev I. Possibilities of Dental Titanium Implants Surface Coating With Nano Particles from Nano Silver Solution. *Bulletin of Science and Practice*. 2021;7(9):308-314. (In Russian). doi: 10.33619/2414-2948/70/26.
11. Николаев Н.С., Любимова Л.В., Пчелова Н.Н., Преображенская Е.В., Алексеева А.В. Использование имплантатов с покрытием на основе двумерно-упорядоченного линейно-цепочечного углерода, легированного серебром, для лечения перипротезной инфекции. *Травматология и ортопедия России.* 2019;25(4):98-108. doi: 10.21823/2311-2905-2019-25-4-98-108.
    Nikolaev N.S., Lyubimova L.V., Pchelova N.N., Preobrazhenskaya E.V., Alekseeva A.V. Treatment of Periprosthetic Infection with Silver-Doped Implants Based on Two-Dimensional Ordered Linear Chain Carbon. *Traumatology and Orthopedics of Russia*. 2019;25(4):98-108. (In Russian). doi: 10.21823/2311-2905-2019-25-4-98-108.
12. Liu R., Memarzadeh K., Chang B., Zhang Y., Ma Z., Allaker R.P. et al. Antibacterial effect of copper-bearing titanium alloy (Ti-Cu) against Streptococcus mutans and Porphyromonas gingivalis. *Sci Rep.* 2016;6:29985. doi: 10.1038/srep29985.
13. Heo D.N., Ko W.K., Lee H.R., Lee S.J., Lee D., Um S.H. et al. Titanium dental implants surface-immobilized with gold nanoparticles as osteoinductive agents for rapid osseointegration. *J Colloid Interface Sci.* 2016:469: 129-137. doi: 10.1016/j.jcis.2016.02.022.
14. Li M., Wu G., Wang M., Hunziker E.B., Liu Y. Crystalline biomimetic calcium phosphate coating on mini-pin implants to accelerate osseointegration and extend drug release duration for an orthodontic application. *Nanomaterials*. 2022;12(14):2439. doi: 10.3390/nano12142439.
15. Lin X., Chen J., Liao Y., Pathak J.L., Li H., Liu Y. Biomimetic calcium phosphate coating as a drug delivery vehicle for bone tissue engineering: A mini-review. *Coatings*. 2020;10(11):1118. doi: 10.3390/coatings10111118.
16. Шаркеев Ю.П., Седельникова М.Б., Толкачева Т.В., Щеглова Н.А., Панченко А.А., Красовский И.Б. и др. Микродуговые Zn- и Ag-содержащие покрытия для имплантатов со сложной поровой архитектурой, полученных методом 3D-печати из титанового сплава. *Травматология и ортопедия России.* 2020;26(2): 109-119. doi: 10.21823/2311-2905-2020-26-2-109-119.
    Sharkeev Yu.P., Sedelnikova M.B., Tolkacheva T.V., Shcheglova N.A., Panchenko A.A., Krasovsky I.B. et al. Micro-Arc Zn- and Ag-Containing Coatings for Implants with Complex Porous Architecture Obtained by 3D Printing Method from Titanium Alloy. *Traumatology and Orthopedics of Russia*. 2020;26(2):109-119. (In Russian). doi: 10.21823/2311-2905-2020-26-2-109-119.
17. Стогов М.В., Еманов А.А., Кузнецов В.П., Комарова Е.Г., Горбач Е.Н., Киреева Е.А. и др. Влияние цинксодержащего кальций-фосфатного покрытия на остеоинтеграцию чрескожных имплантатов для протезирования конечностей. *Гений ортопедии.* 2024;30(5):677-686. doi: 10.18019/1028-4427-2024-30-5-677-686.
    Stogov M.V., Emanov A.A., Kuznetsov V.P., Komarova E.G., Gorbach E.N., Kireeva E.A. et al. The effect of zinc-containing calcium phosphate coating on the osseointegration of transcutaneous implants for limb prosthetics. *Genij Ortopedii.* 2024;30(5):677-686. (In Russian). doi: 10.18019/1028-4427-2024-30-5-677-686.

18. Germaini M.M., Belhabib S., Guessasma S., Deterre R., Corre P., Weiss P. Additive manufacturing of biomaterials for bone tissue engineering – A critical review of the state of the art and new concepts. *Progress in Materials Science*. 2022;130:100963. doi: 10.1016/j.pmatsci.2022.100963.
19. Renuka R., Devi K.R., Sivakami M., Thilagavathi T., Uthrakumar R., Kaviyarasu K. Biosynthesis of silver nanoparticles using phyllanthus emblica fruit extract for antimicrobial application. *Biocatalysis and Agricultural Biotechnology*. 2020;24:101567. doi: 10.1016/j.bcab.2020.101567.
20. Bruna T., Maldonado-Bravo F., Jara P., Caro N. Silver Nanoparticles and Their Antibacterial Applications. *Int J Mol Sci*. 2021;22(13):7202. doi: 10.3390/ijms22137202.
21. Тапальский Д.В., Осипов В.А., Сухая Г.Н., Ярмоленко М.А., Рогачев А.А., Рогачев А.В. Биосовместимые композиционные антибактериальные покрытия для защиты имплантатов от микробных биопленок. *Проблемы здоровья и экологии*. 2013;(2):129-134. doi: 10.51523/2708-6011.2013-10-2-24.
Tapalskiy D.V., Osipov V.A., Sukhaya G.N., Yarmolenko M.A., Rogachiov A.A., Rogachiov A.V. Biocompatible composite antibacterial coatings for protection of implants against microbial biofilms. *Health and Ecology Issues*. 2013;(2):129-134. (In Russian). doi: 10.51523/2708-6011.2013-10-2-24.
22. Roszak J., Smok-Pieniążek A., Spryszyńska S., Kowalczyk K., Domeradzka-Gajda K., Świercz R. et al. Cytotoxic effects in transformed and non-transformed human breast cell lines after exposure to silver nanoparticles in combination with selected aluminium compounds, parabens or phthalates. *J Hazard Mater*. 2020;392:122442. doi: 10.1016/j.jhazmat.2020.122442.
23. Ferdous Z., Nemmar A. Health Impact of Silver Nanoparticles: A Review of the Biodistribution and Toxicity Following Various Routes of Exposure. *Int J Mol Sci*. 2020;21(7):2375. doi: 10.3390/ijms21072375.

Сведения об авторах

✉ *Кирилова Ирина Анатольевна* — д-р мед. наук, доцент
Адрес: Россия, 630091, г. Новосибирск, ул. Фрунзе, д. 17
https://orcid.org/0000-0003-1911-9741
e-mail: IKirilova@niito.ru

Майбородин Игорь Валентинович — д-р мед. наук, профессор
http://orcid.org/0000-0002-8182-5084
e-mail: imai@mail.ru

Майбородина Виталина Игоревна — д-р мед. наук
http://orcid.org/0000-0002-5169-6373
e-mail: mai_@mail.ru

Шеплев Борис Валентинович — д-р мед. наук
https://orcid.org/0009-0008-4140-3531
e-mail: shepa@icloud.com

Шаркеев Юрий Петрович — д-р физ.-мат. наук, профессор
https://orcid.org/0000-0001-5037-245X
e-mail: sharkeev@ispms.ru

Седельникова Мария Борисовна — д-р техн. наук, доцент
http://orcid.org/0000-0002-5741-6053
e-mail: smasha5@yandex.ru

Павлов Виталий Викторович — д-р мед. наук, доцент
https://orcid.org/0000-0002-8997-7330
e-mail: pavlovdoc@mail.ru

Базлов Вячеслав Александрович — канд. мед. наук
https://orcid.org/0000-0001-8982-5516
e-mail: sbazlov@yandex.ru

Анастасиева Евгения Андреевна
https://orcid.org/0000-0002-9329-8373
e-mail: evgeniya.anastasieva@gmail.com

Ефименко Максим Владимирович
https://orcid.org/0000-0003-1516-7877
e-mail: MEfimenko@niito.ru

Корыткин Андрей Александрович — канд. мед. наук, доцент
https://orcid.org/0000-0001-9231-5891
e-mail: andrey.korytkin@gmail.com

Authors' information

✉ *Irina A. Kirilova* — Dr. Sci. (Med.), Associate Professor
Address: 17, Frunze st., Novosibirsk, 630091, Russia
https://orcid.org/0000-0003-1911-9741
e-mail: IKirilova@niito.ru

Igor V. Maiborodin — Dr. Sci. (Med.), Professor
http://orcid.org/0000-0002-8182-5084
e-mail: imai@mail.ru

Vitalina I. Maiborodina — Dr. Sci. (Med.)
http://orcid.org/0000-0002-5169-6373
e-mail: mai_@mail.ru

Boris V. Sheplev — Dr. Sci. (Med.)
https://orcid.org/0009-0008-4140-3531
e-mail: shepa@icloud.com

Yuri P. Sharkeev — Dr. Sci. (Phys.-Math.), Professor
https://orcid.org/0000-0001-5037-245X
e-mail: sharkeev@ispms.ru

Mariya B. Sedelnikova — Dr. Sci. (Tech.), Associate Professor
http://orcid.org/0000-0002-5741-6053
e-mail: smasha5@yandex.ru

Vitaly V. Pavlov — Dr. Sci. (Med.), Associate Professor
https://orcid.org/0000-0002-8997-7330
e-mail: pavlovdoc@mail.ru

Vyacheslav A. Bazlov — Cand. Sci. (Med.)
https://orcid.org/0000-0001-8982-5516
e-mail: sbazlov@yandex.ru

Evgeniya A. Anastasieva
https://orcid.org/0000-0002-9329-8373
e-mail: evgeniya.anastasieva@gmail.com

Maxim V. Efimenko
https://orcid.org/0000-0003-1516-7877
e-mail: MEfimenko@niito.ru

Andrey A. Korytkin — Cand. Sci. (Med.), Associate Professor
https://orcid.org/0000-0001-9231-5891
e-mail: andrey.korytkin@gmail.com

Клинический случай
УДК 616.728.2-001-089.819
https://doi.org/10.17816/2311-2905-17597

CC BY

Микронестабильность тазобедренного сустава на фоне субклинического фемороацетабулярного импинджмента у артиста балета: клинический случай

С.А. Герасимов [1,2], Е.А. Морозова [1,2]

[1] *ФГБОУ ВО «Приволжский исследовательский медицинский университет» Минздрава России, г. Нижний Новгород, Россия*

[2] *АНО «Ортопедические исследовательские проекты», г. Нижний Новгород, Россия*

Реферат

Актуальность. Артисты балета обладают морфологическими особенностями строения тазобедренных суставов, что обусловлено их профессиональной деятельностью. Ввиду этого они более подвержены развитию патологических состояний суставов, и нередко им присуща специфическая клиническая картина.

Цель — демонстрация редкого повреждения суставной капсулы тазобедренного сустава и подвздошно-бедренной связки на примере клинического наблюдения артиста балета.

Описание случая. Пациентка — профессиональная балерина 32 лет. Во время занятий танцами отмечала боль и ограничение амплитуды движения в правом тазобедренном суставе. Лучевыми методами исследований были выявлены минимальные анатомические особенности, характерные для фемороацетабулярного импинджмента, а также повреждения суставной губы вертлужной впадины и структур передней суставной капсулы. Оценка боли и функционального состояния оценивались с помощью шкал-опросников ВАШ, HOOS, iHOT-12 до операции и через 6, 12, 18, 24, 36, 48 мес. Во время операции была успешно проведена коррекция костных основ тазобедренного сустава и всех выявленных мягкотканных повреждений. Уже через 5 мес. пациентка возобновила профессиональную деятельность. Болевой синдром по ВАШ снизился с 6 баллов до 0 в контрольных точках, но периодически возникала легкая ноющая боль после физических нагрузок. В течение всего периода наблюдения функциональное состояние по HOOS и iHOT-12 оценивали как отличное, однако при выполнении некоторых профессиональных упражнений присутствуют небольшие ограничения в амплитуде движения.

Заключение. Представленный клинический случай демонстрирует, что пациенты, имеющие боль в области тазобедренного сустава, чья деятельность сопряжена с экстремально высокой амплитудой движений бедра, требуют особого внимания при проведении провоцирующих тестов клинического обследования и критической оценки результативных измерений при сопоставлении с референтными значениями лучевых методов диагностики. Артроскопическая коррекция структурных повреждений в описываемом случае позволила достигнуть высоких функциональных результатов благодаря планированию и реализации хирургического вмешательства с учетом концепции микронестабильности.

Ключевые слова: артроскопия тазобедренного сустава, микронестабильность, суставная капсула, повреждение губы вертлужной впадины, фемороацетабулярный импинджмент, артисты балета.

Для цитирования: Герасимов С.А., Морозова Е.А. Микронестабильность тазобедренного сустава на фоне субклинического фемороацетабулярного импинджмента у артиста балета: клинический случай. *Травматология и ортопедия России*. 2025;31(1):98-105. https://doi.org/10.17816/2311-2905-17597.

Морозова Екатерина Александровна; e-mail: ekaterina.m.96@mail.ru

Рукопись получена: 13.08.2024. Рукопись одобрена: 03.12.2024. Статья опубликована онлайн: 13.01.2025.

© Герасимов С.А., Морозова Е.А., 2025

Case report
https://doi.org/10.17816/2311-2905-17597

CC BY

Hip Microinstability Associated with Subclinical Femoroacetabular Impingement in a Ballet Dancer: A Case Report

Sergey A. Gerasimov [1,2], Ekaterina A. Morozova [1,2]

[1] *Privolzhsky Research Medical University, Nizhny Novgorod, Russia*

[2] *"Orthopaedic Research Projects", Nizhny Novgorod, Russia*

Abstract

Background. Ballet dancers have peculiarities in the morphology of the hip joints, which is determined by their professional activities. Therefore, they are more susceptible to the development of pathological conditions of joints, which often present a specific clinical picture.

The aim is to demonstrate a rare structural damage to the hip joint capsule and iliofemoral ligament in a ballet dancer.

Case description. The patient is a 32-year-old professional ballet dancer. She noted pain and limited range of motion in the right hip joint during her dance classes. Radiologic examination methods identified minimal anatomical features characteristic of femoroacetabular impingement, and damages to the acetabular labrum and structures of the anterior joint capsule. Pain and functional status were assessed using the VAS, HOOS, iHOT-12 questionnaires before surgery and at 6, 12, 18, 24, 36 and 48 months postoperatively. During the surgery, correction of bone deformity of the hip joint and all identified soft-tissue damages was successfully carried out. After 5 months, the patient returned to her professional activities. According to the VAS score, pain decreased from 6 points to 0 at the follow-up time points. At the same time a periodic slight aching pain after physical activities remained. During the follow-up, the functional status was assessed as excellent according to the HOOS and iHOT-12 questionnaires. However, the patient noted slight limitations in the range of motion when performing some professional exercises.

Conclusions. The presented clinical case demonstrates that patients with hip pain whose professional activity is associated with extreme hip range of motion require special attention during clinical provocative tests and critical evaluation of effective measurements when compared with the reference values of radiologic examination methods. In the present case, arthroscopic correction of structural damages made it possible to achieve excellent functional results through the planning and performance of surgical intervention taking into account the concept of microinstability.

Keywords: hip arthroscopy, microinstability, joint capsule, acetabular labrum tears, femoroacetabular impingement, ballet dancers.

Cite as: Gerasimov S.A., Morozova E.A. Hip Microinstability Associated with Subclinical Femoroacetabular Impingement in a Ballet Dancer: A Case Report. *Traumatology and Orthopedics of Russia*. 2025;31(1):98-105. (In Russian). https://doi.org/10.17816/2311-2905-17597.

Ekaterina A. Morozova; e-mail: ekaterina.m.96@mail.ru

Submitted: 13.08.2024. Accepted: 03.12.2024. Published Online: 13.01.2025.

© Gerasimov S.A., Morozova E.A., 2025

ВВЕДЕНИЕ

Артисты балета подвержены постоянным специфическим нагрузкам, связанным с их профессиональной деятельностью. Кроме этого, им присуща экстремальная амплитуда движений в суставах, в частности гиперфлексия, гиперабдукция и гиперэкстензия. Так, у артистов балета чаще, чем в целом у населения, встречаются дегенеративные заболевания и повреждения хондролабрального комплекса вертлужной впадины [1]. По данным лучевых методов исследования, у танцовщиков имеются отличительные морфологические особенности тазобедренных суставов: более высокие показатели шеечно-диафизарного угла, меньшие значения угла α и угла Виберга [2], а также больший офсет головки — шейки бедра [3]. S. Mayes с соавторами пришли к выводу, что данные особенности способствуют развитию патологических состояний, которые проявляются болевым синдромом, по сути являясь фемороацетабулярным импинджментом (ФАИ) без классического костного компонента [4]. V.B. Duthon с соавторами и F.C. Kolo с соавторами, проведя магнитно-резонансную томографию (МРТ), обнаружили схожую морфологию — высокая распространенность верхне-заднего хондролабрального дефекта без костных признаков ФАИ [5, 6]. В последующем с использованием компьютерного моделирования была выявлена гиперпрессия суставного хряща в задневерхнем отделе вертлужной впадины во время экстремальных движений при занятии балетом, которая может спровоцировать ранний дегенеративный процесс в бедре у танцовщика [7].

В ряде научных публикаций сообщается о связи ФАИ у танцовщиков не только с повреждением хряща [3], но и с дефектами губы вертлужной впадины и нестабильностью сустава, что подтверждается УЗИ и МРТ [8, 9]. По результатам обследований было выявлено, что участки повреждения губы вертлужной впадины находились в верхнем и задневерхнем отделах, что соответствовало зонам локализации импинджмента, при этом также отсутствовали какие-либо особенности в морфологии тазобедренного сустава [8, 9].

Y. Singh с соавторами в своем систематическом обзоре сравнили частоту встречаемости ФАИ у артистов балета с распространенностью его среди населения, не занимающегося спортом, и пришли к выводу об их сопоставимости [1]. Тем не менее V.B. Duthon с соавторами, проведя анализ данных МРТ, обнаружили, что частота повреждения хряща головки бедренной кости и зоны перехода головки в шейку бедра в 2–3 раза выше у балерин, чем у женщин, не занимающихся танцами профессионально [10].

Таким образом, патогенез ФАИ у артистов балета, вероятно, отличается от такового у людей, занимающихся иными видами танцев или спорта, и обусловлен специфическими движениями в тазобедренном суставе.

Цель — демонстрация редкого случая повреждения суставной капсулы тазобедренного сустава и подвздошно-бедренной связки у балерины.

ОПИСАНИЕ КЛИНИЧЕСКОГО СЛУЧАЯ

Пациентка 32 лет, действующая балерина, во время профессиональной деятельности стала отмечать боль и ограничение амплитуды движений в правом тазобедренном суставе, по поводу чего неоднократно была консультирована разными специалистами. Пациентке был предложен курс консервативного лечения, включающий прием нестероидных противовоспалительных препаратов, физиотерапевтическое лечение, занятия с реабилитологом, который продолжался в течение 6 мес.

В связи с сохранением болевого синдрома пациентка обратилась в нашу клинику. При клиническом обследовании провоцирующие FADIR (Flexion Adduction Internal Rotation) и FABER (Flexion Abduction External Rotation) тесты были отрицательными при классической методике их проведения, и лишь при максимальном сгибании бедра вызывали у пациентки болевые ощущения, в отличие от теста HEER (Hyper Extension External Rotation), сопровождающегося болью уже при малых углах переразгибания бедра. После проведения дополнительных лучевых методов обследования (КТ и МРТ) были выявлены минимальные анатомические особенности, характерные для ФАИ синдрома: угол α — 58°, угол Виберга — 34°, индекс ретроверсии — 0,12.

Дальнейший анализ срезов МРТ выявил повреждения губы вертлужной впадины, капсулы сустава и передних волокон подвздошно-бедренной связки.

Было принято решение о проведении артроскопической коррекции ФАИ, выполнении шва суставной губы вертлужной впадины и восстановлении целостности структур передней суставной капсулы.

Оценку болевого синдрома и функционального состояния в предоперационном периоде и в контрольные точки 6, 12, 18, 24, 36, 48 мес. проводили с помощью визуально-аналоговой шкалы боли (ВАШ) и опросников HOOS (The Hip Disability and Osteoarthritis Outcome Score) и iHOT-12 (International Hip Outcome Tool 12) [11, 12].

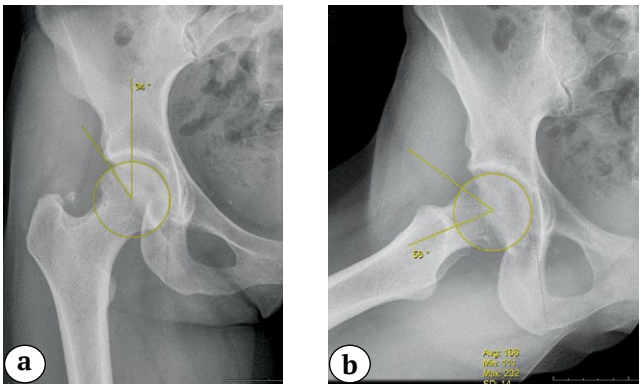

Рис. 1. Предоперационные рентгенограммы с расчетом: a — угла Виберга; b — угла α
Figure 1. Preoperative X-rays with the measurements of: a — Wiberg's angle; b — α angle

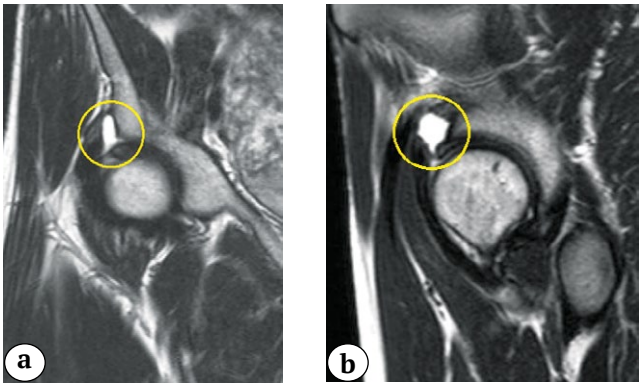

Рис. 2. Предоперационные МРТ: a — коронарный срез T1; b — сагиттальный срез T1
Figure 2. Preoperative MRI scans: a — coronary section T1; b — sagittal section T1

Хирургическая техника

В положении пациента лежа на спине с мягким упором в форме усеченного конуса в области промежности были установлены обзорный и инструментальный порты. При осмотре периферического отдела тазобедренного сустава астроскопом 70° из проксимального переднелатерального порта визуализирована дефигурация переднелатеральной капсулы с формированием дефекта округлоовальной формы 25×18 мм, дно которого выстлано синовиальной оболочкой. Суставная губа в переднелатеральном отделе была гипертрофирована, выступала на 8–9 мм от костного края вертлужной впадины. При оценке переднелатерального отдела головки бедренной кости суставная поверхность была представлена гладким ровным суставным хрящом без признаков хондромаляции и «борозды контакта». Коблатором и мягкотканной фрезой шейвера выполнен релиз передненаружной суставной капсулы от костного края с визуализацией зоны Pincer. С помощью костного бора под контролем ЭОП проведена коррекция pincer-деформации (при этом защитный фланец бора направлялся в сторону суставной губы, отдавливая ее от сектора резекции и препятствуя ятрогенной травматизации). После тракции нижней конечности и визуализации центрального отдела сустава обращало на себя внимание повреждение хондро-лабрального комплекса с элементами фибрилляций и разволокнения на протяжении 25 мм передненаружного отдела суставной поверхности labrum (соответствовала проекции pincer-деформации). Был осуществлен шов суставной губы с использованием техники labral base reconstruction и фиксацией тремя Push Lock Mini 2,4×11,0 мм. После снятия тракции нижнюю конечность согнули в тазобедренном суставе до 30°, астроскоп перемещен в передний порт, через проксимальный передне-латеральный порт введен шейвер с мягкотканной фрезой. В области дефекта суставной капсулы удалена синовиальная оболочка, визуализирован поврежденный фрагмент суставной капсулы с подвздошно-бедренной связкой. Попытка выведения фрагмента к области прикрепления на подвздошной кости не принесла желаемого результата. Артроскоп и шейвер переведены экстраартикулярно к области дефекта, выполнен релиз фрагмента капсулы от рубцов и спаек, фрагмент расправлен, диастаз при попытке выведения к области прикрепления составил около 3 мм. С помощью пенетрирующего граспера было выполнено прошивание фрагмента капсулы П-образно двумя нитями Fiber Wire 2. Затем бедро согнули до 50°, в ранее сформированные 2 канала под безузловые анкерные фиксаторы Push Lock 3,5×19,5 мм на подвздошной кости введены анкерные фиксаторы с заправленными нитями, достигнут полный контакт фрагмента капсулы с костной поверхностью. После окончательной фиксации анкеров выполнили несколько циклов сгибания-разгибания нижней конечности, визуализировались щелевидные дефекты в области фиксации до 2–3 мм. Последующие движения нижней конечностью не привели к потере уровня фиксации. Таким образом, во время хирургической сессии была выполнена коррекция костных основ тазобедренного сустава, устранены повреждения суставной губы и передненаружной капсулы с подвздошно-бедренной связкой.

Послеоперационный период

В раннем послеоперационном периоде пациентка проходила курс реабилитации по стандартному протоколу, который включал ограничение осевой нагрузки и сгибания бедра более 90° в течение одного месяца. Через 2 мес. после операции еще сохранялась небольшая хромота. По прошествии 3 мес. пациентка могла исполнить полный шпагат и упражнение fondu, при котором танцовщик мед-

ленно выполняет плие (приседание) с одновременной ротацией бедра кнаружи. После длительной физической нагрузки возникал небольшой дискомфорт по передней поверхности оперированной конечности. В это время пациентка уже приступила к репетициям в театре и спустя 5 мес. вернулась к выступлениям на сцене. По результатам опроса через 6 мес. полностью отсутствовали жалобы на боль или дискомфорт, присутствовало незначительное ограничение во время сгибания бедра, невозможность соприкосновения передней поверхности оперированного бедра и передней брюшной стенки. Спустя 8 мес. пациентка смогла выполнить шпагат в прыжке. Через год после хирургического вмешательства пациентка исполняла практически весь свой репертуар, не испытывая каких-либо затруднений. Однако с точки зрения профессиональных требований присутствовало небольшое снижение амплитуды в растяжке и при разведении ног в прыжке. Также произошла смена ведущей ноги при выполнении шпагата, отмечалась легкая ноющая боль, периодически возникающая после 10 тыс. шагов.

Интенсивность болевого синдрома по ВАШ пациентка оценивала на 6 баллов до операции и на 0 — после проведенного лечения на протяжении всего периода наблюдения в контрольные точки. Стоит отметить, что до хирургического вмешательства боль беспокоила только во время занятий балетом. По результатам опроса о функциональном состоянии оперированного сустава, проводившегося с помощью шкал iHOT-12 и HOOS, наблюдался рост показателей после выполнения операции (рис. 3).

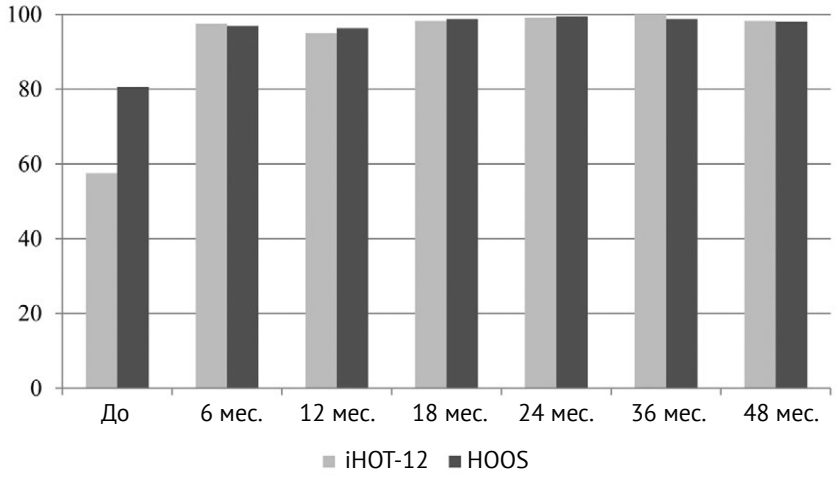

Рис. 3. Результаты оценки функционального состояния в контрольные точки

Figure 3. Results of functional status assessment at the follow-up time points

В течение четырехлетнего периода наблюдения полученный результат в баллах по используемым шкалам интерпретировали как отличные. В послеоперационном периоде максимальный балл по шкале iHOT-12 был достигнут в 36 мес., по HOOS — в 24 мес. В других контрольных точках наблюдали незначительные изменения. В 36 и 48 мес. пациентка отмечала легкие затруднения при внутренней ротации.

ОБСУЖДЕНИЕ

Наиболее частой причиной возникновения боли в области тазобедренного сустава у молодых пациентов является ФАИ, причем появление болевого синдрома связано с повреждением губы вертлужной впадины [13]. Pincer-деформация является причиной раздавливания суставной губы с последующими дегенеративными изменениями: формированием микротрещин и кальцификатов в ее толще. Cam-деформация приводит к разрывам хондро-лабрального комплекса в передне-верхнем сегменте с постепенной отслойкой суставного хряща [14].

Следует обратить внимание на то, что обнаружения у пациента рентгенологических признаков, характерных для ФАИ, недостаточно для постановки диагноза при отсутствии клинических проявлений. При этом морфологические варианты строения тазобедренных суставов, характерные для ФАИ, представляются достаточно частым явлением. Так, рентгенологический скрининг 2081 студента, проведенный группой исследователей из Оксфорда во главе с L.B. Laborie, выявил наличие перекреста передней и задней стенок вертлужной впадины (признака cross over) у 446 (51,4%) мужчин и 542 (45,5%) женщин [15].

По данным H. Vahedi с соавторами, у 41–43% пациентов с рентгенологическими признаками ФАИ имелось повреждение губы вертлужной впадины, причем опрошенные не отмечали дискомфорта и боли в повседневной жизни [16].

В представленном клиническом случае пациентка испытывала боль исключительно во время танца и не отмечала ее вне профессиональной деятельности. При обследовании были выявлены рентгенологические признаки pincer-деформации

с небольшим индексом ретроверсии при референтном значении угла Виберга и субнормальном значении угла α. В подобных случаях характерным является наличие повреждения суставной губы на высоте pincer-деформации на протяжении 5–7 мм. В описываемом случае интраоперационно были выявлены разрыв на протяжении 25 мм и повреждение суставной капсулы с волокнами подвздошно-бедренной связки. V.B. Duthon с соавторами объясняют подобное повреждение суставной губы аномальным бедренно-вертлужным контактом при экстремальной амплитуде движений в тазобедренном суставе. Данный вывод был сделан на основе опроса и обследования 20 артистов балета, 12 из которых имели жалобы на боль в паху и в тазобедренных суставах при движениях, связанных с гиперабдукцией или гиперфлексией в сочетании с наружной ротацией бедра. При этом морфологические особенности в виде деформации cam-типа ФАИ были только у одного пациента [10].

Лечение пациентов с высокими функциональными запросами всегда является сложной задачей, и при неэффективности консервативных методов требуется применение наиболее эффективных и наименее травматичных методик. Больше всего этим требованиям соответствует артроскопия тазобедренного сустава. В литературе достаточно редко встречаются публикации, освещающие результаты артроскопического лечения патологии тазобедренного сустава у профессиональных танцовщиков. Несколько исследований, проведенных в начале и середине 2000-х гг., сообщают о средних показателях возвращения к привычной деятельности. В ретроспективном исследовании C.M. Larson с соавторами, включившем 63 профессиональных танцовщика, все пациенты испытывали боль в области паховой складки, которая возникала во время занятий танцами. Практически у 95% был выявлен cam-тип ФАИ с сопутствующим повреждением губы вертлужной впадины. За трехлетний период наблюдения 63% пациентов восстановились и продолжили занятия танцами на прежнем уровне, 21% имели ограничения и 16% не смогли вернуться к прежним нагрузкам [17].

С течением времени эффективность артроскопической методики значительно возросла. Так, в работе G.C. Ukwuani с соавторами, опубликованной в 2019 г., из 66 танцовщиков, перенесших артроскопию тазобедренного сустава, 97% смогли возобновить профессиональную деятельность, в том числе 41 артист балета из 42 вернулся в профессию после операции. У всех пациентов были диагностированы повреждения губы вертлужной впадины, наличие признаков cam-деформации выявлено в 92% случаев, типа pincer — в 84%, повреждение хряща — в 38%. Средняя продолжительность периода возвращения к танцам составила 6,9±2,9 мес. Также было отмечено, что более опытные танцовщики возвращались к танцам быстрее [18]. В нашем наблюдении пациентка возобновила свою профессиональную деятельность через 5 мес. после операции.

Столь явная разница в результатах лечения пациентов, по-видимому, связана с развитием как самой артроскопической методики при лечении патологии тазобедренного сустава, так и хирургии повреждений суставной губы. В исследовании C.M. Larson с соавторами при оценке результатов лечения пациентов, оперированных в период с 2008 по 2016 г., отдавалось предпочтение резекции нестабильных фрагментов [17], в то время как G.C. Ukwuani с соавторами в период с 2012 по 2016 г. шов или реконструкцию губы выполняли практически в 100% случаев [18].

Кроме того, в течение последнего десятилетия исследования в области биомеханики тазобедренного сустава демонстрируют значительную роль суставной капсулы, особенно состояния ее передненаружного отдела, в послеоперационных результатах лечения.

В формировании капсулы бедра участвуют три связки — седалищно-бедренная, лобково-бедренная, подвздошно-бедренная, их задачей является статическая стабилизация бедра [19]. Седалищно-бедренная связка контролирует внутреннюю ротацию при сгибании и разгибании. Лобково-бедренная связка ограничивает чрезмерное отведение и вращение бедра кнаружи. Подвздошно-бедренная связка в комплексе с суставной губой вертлужной впадины как вторичным стабилизатором препятствуют чрезмерному переразгибанию, ротации и сублюксации головки бедренной кости кпереди.

По результатам систематического обзора, выполненного V. Ortiz-Declet с соавторами, было выявлено, что восстановление капсулы сустава приводит к лучшим краткосрочным клиническим и биомеханическим результатам, а также стабильности сустава после артроскопии по сравнению с операцией без ее восстановления [20].

Чаще всего вмешательства на суставной капсуле рассматриваются в контексте выполнения капсулотомии при проведении артроскопии тазобедренного сустава или как одной из причин ревизионной артроскопической хирургии. В представленном случае распространенное повреждение суставной губы и подвздошно-бедренной связки, вероятно, обусловлено форсированным переразгибанием бедра с соударением в заднем отделе тазобедренного сустава, последующей сублюксацией головки бедра кпереди и хронической травматизацией этих статических стабилизирующих структур во время профессиональной деятель-

ности пациентки. Однако при изучении научных статей, посвященных артроскопическому лечению тазобедренных суставов у артистов балета, подобных особенностей не было описано, что позволяет считать случай достаточно редким.

Описанный механизм повреждений схож с концепцией микронестабильности тазобедренного сустава, которая была сформулирована еще в начале 2000-х гг. Она может быть обусловлена или несостоятельностью связочного комплекса и мягких тканей, приводящей к излишней подвижности элементов сустава, или пограничной дисплазией [21, 22]. В качестве сопутствующих описываются повреждения суставной губы, капсулы сустава и прилежащих мышц [13, 21, 22]. В своей работе авторы также обращают внимание на критерий диагностики: положительный результат клинического теста HEER может свидетельствовать о наличии нестабильности [21]. Примечательно, что этот же тест часто является положительным у пациентов, которым по завершении артроскопии тазобедренного сустава не был выполнен шов суставной капсулы.

Следуя концепции микронестабильности тазобедренного сустава, можно предположить, что суставная капсула с волокнами подвздошно-бедренной связки, являясь статическим стабилизатором, играет важную роль протектора шва суставной губы у пациентов, перенесших артроскопию тазобедренного сустава и вернувшихся к деятельности, связанной с переразгибанием бедра. При ее несостоятельности она не способна ограничивать сублюксацию бедра, что может стать причиной повторных разрывов суставной губы. Таким образом, восстановление суставной капсулы необходимо считать важным этапом при проведении артроскопии тазобедренного сустава с применением техник, требующих капсулотомии.

ЗАКЛЮЧЕНИЕ

Представленный клинический случай демонстрирует, что пациенты с болью в области тазобедренного сустава, чья деятельность сопряжена с экстремально высокой амплитудой движений бедра, требуют особого внимания при проведении провоцирующих тестов клинического обследования и критической оценки результативных измерений при сопоставлении с референтными значениями лучевых методов диагностики. Артроскопическая коррекция структурных повреждений в описываемом случае позволила достигнуть высоких функциональных результатов благодаря планированию и реализации хирургического вмешательства с учетом концепции микронестабильности.

ДОПОЛНИТЕЛЬНАЯ ИНФОРМАЦИЯ

Заявленный вклад авторов

Все авторы сделали эквивалентный вклад в подготовку публикации.

Все авторы прочли и одобрили финальную версию рукописи статьи. Все авторы согласны нести ответственность за все аспекты работы, чтобы обеспечить надлежащее рассмотрение и решение всех возможных вопросов, связанных с корректностью и надежностью любой части работы.

Источник финансирования. Авторы заявляют об отсутствии внешнего финансирования при проведении исследования.

Возможный конфликт интересов. Авторы декларируют отсутствие явных и потенциальных конфликтов интересов, связанных с публикацией настоящей статьи.

Этическая экспертиза. Не применима.

Информированное согласие на публикацию. Авторы получили письменное согласие пациента на публикацию медицинских данных и изображений.

DISCLAIMERS

Author contribution

All authors made equal contributions to the study and the publication.

All authors have read and approved the final version of the manuscript of the article. All authors agree to bear responsibility for all aspects of the study to ensure proper consideration and resolution of all possible issues related to the correctness and reliability of any part of the work.

Funding source. This study was not supported by any external sources of funding.

Disclosure competing interests. The authors declare that they have no competing interests.

Ethics approval. Not applicable.

Consent for publication. Written consent was obtained from the patient for publication of relevant medical information and all of accompanying images within the manuscript.

ЛИТЕРАТУРА [REFERENCES]

1. Singh Y., Pettit M., El-Hakeem O., Elwood R., Norrish A., Audenaert A. et al. Understanding hip pathology in ballet dancers. *Knee Surg Sports Traumatol Arthrosc.* 2022;30(10):3546-3562. doi: 10.1007/s00167-022-06928-1.
2. Нечаев В.А., Васильев А.Ю. Лучевая диагностика патологии тазобедренного сустава у артистов балета (обзор литературы). *Радиология – практика.* 2018;(3):51-60.
Nechaev V.A., Vasil'ev A.Yu. Imaging of Ballet Artists' Hip Joint Pathology (Literature Review). *Radiology – Practice*. 2018;(3):51-60. (In Russian).

3. Mayes S., Smith P., Cook J. Impingement-type bony morphology was related to cartilage defects, but not pain in professional ballet dancers' hips. *J Sci Med Sport*. 2018;21(9):905-909. doi: 10.1016/j.jsams.2018.02.014.
4. Mayes S., Ferris A.R., Smith P., Garnham A., Cook J. Bony morphology of the hip in professional ballet dancers compared to athletes. *Eur Radiol*. 2017;27(7):3042-3049. doi: 10.1007/s00330-016-4667-x.
5. Duthon V.B., Charbonnier C., Kolo F.C., Magnenat-Thalmann N., Becker C.D., Bouvet C. et al. Correlation of clinical and magnetic resonance imaging findings in hips of elite female ballet dancers. *Arthroscopy*. 2013;29: 411-419. doi: 10.1016/j.arthro.2012.10.012.
6. Kolo F.C., Duc S.R., Becker C.D., Charbonnier C., Magnenat-Thalmann N., Pfirrmann C.W.A. et al. Extreme hip motion in professional ballet dancers: dynamic and morphological evaluation based on magnetic resonance imaging. *Skelet Radiol*. 2013;42:689-698. doi: 10.1007/s00256-012-1544-9.
7. Assassi L., Magnenat-Thalmann N. Assessment of cartilage contact pressure and loading in the hip joint during split posture. *Int J Comput Assist Radiol Surg*. 2016;11:745-756. doi: 10.1007/s11548-015-1303-1.
8. Rodriguez M., Bolia I.K., Phillipon M.D., Briggs K.K., Phillipon M.J. Hip screening of a professional ballet company using ultrasound-assisted physical examination diagnosing the at-risk hip. *J Dance Med Sci*. 2019;23(2):51-57. doi: 10.12678/1089-313X.23.2.51.
9. Coleman S.H. Editorial commentary: «dancing the hip away» does joint laxity correlate with worse outcome in dancers undergoing hip arthroscopy for femoral acetabular impingement? *Arthroscopy*. 2019;35:1109-1110. doi: 10.1016/j.arthro.2019.01.039.
10. Duthon V.B., Charbonnier C., Kolo F.C., Magnenat-Thalmann N., Becker C.D., Bouvet C. et al. Correlation of Clinical and Magnetic Resonance imaging findings in hips of elite female ballet dancers. *Arthroscopy*. 2013;29(3):411-419. doi: 10.1016/j.arthro.2012.10.012.
11. Davis A.M., Perruccio A.V., Canizares M., Tennant A., Hawker G.A., Conaghan P.G. et al. The development of a short measure of physical function for hip OA HOOS-Physical Function Shortform (HOOS-PS): an OARSI/OMERACT initiative. *Osteoarthritis Cartilage*. 2008;16(5):551-559. doi: 10.1016/j.joca.2007.12.016.
12. Griffin D.R., Parsons N., Mohtadi N.G.H., Safran M.R. A short version of the international hip outcome tool (iHOT-12) for use in routine clinical practice. *Arthroscopy*. 2012;28(5):611-618. doi: 10.1016/j.arthro.2012.02.027.
13. Wettstein M. Arthroscopic acetabular labrum suture. *Orthop Traumatol Surg Res*. 2022;108(1S):103138. doi: 10.1016/j.otsr.2021.103138.
14. Beck M., Kalhor M., Leunig M., Ganz R. Hip morphology influences the pattern of damage to the acetabular cartilage: femoroacetabular impingement as a cause of early osteoarthritis of the hip. *J Bone Joint Surg Br*. 2005;87:1012-1018. doi: 10.1302/0301-620X.87B7.15203.
15. Laborie L.B., Lehmann T.G., Engesæter I., Eastwood D.M., Engesæter L.B., Rosendahl K. Prevalence of radiographic findings thought to be associated with femoroacetabular impingement in a population-based cohort of 2081 healthy young adults. *Radiology*. 2011;260(2):494-502. doi: 10.1148/radiol.11102354.
16. Vahedi H., Aalirezaie A., Azboy I., Daryoush T., Shahi A., Parvizi J. Acetabular labral tears are common in asymptomatic contralateral hips with femoroacetabular impingement. *Clin Orthop Relat Res*. 2019;477(5): 974-979. doi: 10.1097/CORR.0000000000000567.
17. Larson C.M., Ross J.R., Giveans M.R., McGaver R.S., Weed K.N., Bedi A. The dancer's hip: the hyper flexible athlete: anatomy and mean 3-year arthroscopic clinical outcomes. *Arthroscopy*. 2020;36(3):725-731. doi: 10.1016/j.arthro.2019.09.023.
18. Ukwuani G.C., Waterman B.R., Nwachukwu B.U., Beck E.C., Kunze K.N., Harris J.D. et al. Return to dance and predictors of outcome after hip arthroscopy for femoroacetabular impingement syndrome. *Arthroscopy*. 2019;35(4):1101-1108.e3. doi: 10.1016/j.arthro.2018.10.121.
19. Myers C.A., Register B.C., Lertwanich P., Ejnisman L., Pennington W.W., Giphart J.E. et al. Role of the acetabular labrum and the iliofemoral ligament in hip stability: An in vitro biplane fluoroscopy study. *Am J Sports Med*. 2011;39:85S-91S(Suppl). doi: 10.1177/0363546511412161.
20. Ortiz-Declet V., Mu B., Chen A.W., Litrenta J., Perets I., Yuen L.C. et al. Should the capsule be repaired or plicated after hip arthroscopy for labral tears associated with femoroacetabular impingement or instability? A systematic review. *Arthroscopy*. 2018;34(1):303-318. doi: 10.1016/j.arthro.2017.06.030.
21. Philippon M.J. The role of arthroscopic thermal capsulorrhaphy in the hip. *Clin Sports Med*. 2001;20: 817-291. doi: 0.1016/s0278-5919(05)70287-8.
22. Jackson T.J., Peterson A.B., Akeda M., Estess A., McGarry M.H., Adamson G.J. et al. Biomechanical effects of capsular shift in the treatment of hip microinstability. *Am J Sports Med*. 2016;44(3):689-695. doi: 10.1177/0363546515620391.

Сведения об авторах

✉ *Морозова Екатерина Александровна*
Адрес: Россия, 603005, г. Нижний Новгород, пл. Минина и Пожарского, д. 10/1
https://orcid.org/0000-0001-7548-9398
e-mail: ekaterina.m.96@mail.ru

Герасимов Сергей Александрович — канд. мед. наук
https://orcid.org/0000-0002-3179-9770
e-mail: gerasimoff@list.ru

Authors' information

✉ *Ekaterina A. Morozova*
Address: 10/1, Minin and Pozharsky sq., Nizhny Novgorod, 603005, Russia
https://orcid.org/0000-0001-7548-9398
e-mail: ekaterina.m.96@mail.ru

Sergey A. Gerasimov — Cand. Sci. (Med.)
https://orcid.org/0000-0002-3179-9770
e-mail: gerasimoff@list.ru

Клинический случай
УДК 616.718.42-001.5-089.844
https://doi.org/10.17816/2311-2905-17586

CC BY

Одномоментный двусторонний перелом шеек бедренных костей у пациентки старческого возраста: клинический случай

М.В. Белов [1, 2], С.В. Рассамахин [1], К.Ю. Белова [1, 2], Х.Г. Горджеладзе [1], Ю.М. Веденеев [1]

[1] *ГАУЗ ЯО «Клиническая больница скорой медицинской помощи им. Н.В. Соловьева», г. Ярославль, Россия*

[2] *ФГБОУ ВО «Ярославский государственный медицинский университет» Минздрава России, г. Ярославль, Россия*

Реферат

Актуальность. Одномоментные двусторонние переломы шеек бедренных костей — достаточно редкая травма. В литературе описаны единичные случаи в результате низкоэнергетического воздействия.

Цель — демонстрация выбора тактики лечения пожилого пациента с одномоментным билатеральным переломом шеек бедренных костей.

Описание случая. Пациентка 84 лет в результате падения с высоты собственного роста получила одновременно переломы шеек обеих бедренных костей. Была доставлена в приемное отделение больницы скорой медицинской помощи, где на основании клинического осмотра и рентгенологического исследования был поставлен диагноз. После дообследования в отделении и при отсутствии декомпенсации сопутствующей патологии в течение 24 ч. с момента поступления пациентке было выполнено одномоментное последовательное эндопротезирование обоих тазобедренных суставов с использованием модульных монополярных гемиэндопротезов в одну операционную сессию. Пациентка была активизирована на следующие сутки, а на момент выписки, на 5-й день после операции, могла самостоятельно передвигаться, используя средства дополнительной опоры. Результат лечения оценен в сроки наблюдения 3 и 12 мес. с момента операции и признан удовлетворительным. Через год после операции пациентка самостоятельно передвигается, выходит на улицу с тростью без сопровождения.

Заключение. Описанный нестандартный клинический случай требует особого подхода к выбору правильной тактики лечения. Междисциплинарный подход и использование минимально травматичных методик оперативного лечения, позволяющих обеспечить своевременную активизацию пожилого пациента, являются приоритетными в подобной ситуации.

Ключевые слова: перелом проксимального отдела бедренной кости, пожилые пациенты, перелом шейки бедренной кости, гемиартропластика, двусторонние переломы.

Для цитирования: Белов М.В., Рассамахин С.В., Белова К.Ю., Горджеладзе Х.Г., Веденеев Ю.М. Одномоментный двусторонний перелом шеек бедренных костей у пациентки старческого возраста: клинический случай. *Травматология и ортопедия России*. 2025;31(1):106-115. https://doi.org/10.17816/2311-2905-17586.

Рассамахин Сергей Владимирович; e-mail: rassamahin@mail.ru

Рукопись получена: 10.07.2024. Рукопись одобрена: 16.10.2024. Статья опубликована онлайн: 27.01.2025.

© Белов М.В., Рассамахин С.В., Белова К.Ю., Горджеладзе Х.Г., Веденеев Ю.М., 2025

Case report
https://doi.org/10.17816/2311-2905-17586

CC BY

Simultaneous Bilateral Fracture of the Femoral Neck in a Senile Patient: A Case Report

Mikhail V. Belov [1, 2], Sergey V. Rassamakhin [1], Ksenia Yu. Belova [1, 2], Khatia G. Gordzheladze [1], Yuriy M. Vedeneev [1]

[1] *Clinical Emergency Hospital named after N.V. Solovyov, Yaroslavl, Russia*

[2] *Yaroslavl State Medical University, Yaroslavl, Russia*

Abstract

Background. Simultaneous bilateral femoral neck fracture is quite a rare injury. The literature describes single cases of such trauma occurrence as a result of low-energy exposure.

The aim is to demonstrate the choice of treatment tactics for a senile patient with simultaneous bilateral fracture of the femoral neck.

Case description. An 84-year-old patient suffered simultaneous fractures of both femoral necks as a result of a fall from a height of her own height. She was taken to the emergency department of the hospital, where the diagnosis was made based on a clinical and X-ray examination. Within 24 hours from the patient's admission, after further examination in the department and due to the absence of concomitant pathology decompensation, single-episode sequential bilateral hip arthroplasty was performed using modular monopolar hemiprostheses. The patient was activated on the following day. At the time of discharge, on the 5th day after surgery, the patient was able to move independently using additional support. The treatment result was assessed within 3 and 12 months of follow-up and was found satisfactory. A year after the surgery, the patient moves independently, goes outside with a cane without being accompanied.

Conclusions. The described non-standard clinical case should be paid a special attention when choosing the right treatment tactics. An interdisciplinary approach and the use of minimally traumatic surgical treatment techniques to ensure timely activation of a senile patient are the priorities.

Keywords: proximal femoral fracture, elderly patients, femoral neck fracture, hemiarthroplasty, bilateral fractures.

Cite as: Belov M.V., Rassamakhin S.V., Belova K.Yu., Gordzheladze K.G., Vedeneev Yu.M. Simultaneous Bilateral Fracture of the Femoral Neck in a Senile Patient: A Case Report. *Traumatology and Orthopedics of Russia*. 2025;31(1):106-115. (In Russian). https://doi.org/10.17816/2311-2905-17586.

✉ *Sergey V. Rassamakhin*; e-mail: rassamahin@mail.ru

Submitted: 10.07.2024. Accepted: 16.10.2024. Published online: 27.01.2025.

© Belov M.V., Rassamakhin S.V., Belova K.Yu., Gordzheladze K.G., Vedeneev Yu.M., 2025

ВВЕДЕНИЕ

На сегодняшний день наблюдается стремительное увеличение доли пожилых людей во всем мире. Начиная с 50-летнего возраста, каждая третья женщина и каждый пятый мужчина в течение оставшейся жизни переносят хотя бы один перелом, ассоциированный с остеопорозом [1]. Ожидается, что только за счет этого факта количество низкоэнергетических переломов проксимального отдела бедренной кости (ППОБК) в Российской Федерации увеличится с 2010 по 2035 г. на 40% [2, 3, 4, 5].

У абсолютного большинства пациентов при падении ППОБК случается с одной стороны. Первые публикации, в которых появились сообщения о возникновении ППОБК одномоментно с обеих сторон, появились в 1960-е гг., и эти случаи касались пациентов, у которых для лечения психических расстройств применялась электросудорожная терапия [6]. Кроме того, в литературе можно встретить сообщения о двусторонних переломах данной локализации при нарушениях костного метаболизма, таких как остеомаляция [7, 8], дефицит витамина D [9, 10], длительная глюкокортикостероидная терапия [11, 12, 13]. Описаны также и случаи получения таких переломов у пациентов с остеопорозом, чаще у лиц старших возрастных групп.

Цель исследования — демонстрация выбора тактики лечения пожилого пациента с одномоментным билатеральным переломом шеек бедренных костей.

ОПИСАНИЕ КЛИНИЧЕСКОГО СЛУЧАЯ

Мы представляем случай одномоментного билатерального перелома шеек бедренных костей у пациентки 84 лет. Она была госпитализирована в ГАУЗ ЯО «КБ СМП им. Н.В. Соловьева» через 12 ч. после получения травмы 14.10.2021 с жалобами на боли в области правого и левого тазобедренных суставов, иррадиирущими в паховые области с обеих сторон, невозможность осевой нагрузки. Механизм травмы — упала с высоты собственного роста.

По данным рентгенографии костей таза, выполненной в приемном отделении, были выявлены аддукционные переломы шеек бедренных костей с обеих сторон: слева перелом 3-го типа по классификации Garden [14], справа — 4-го типа (рис. 1). Пациентку госпитализировали в профильное травматолого-ортопедическое отделение.

На момент поступления в клинику пациентка находилась в состоянии средней степени тяжести, сознание ясное, адекватна, ориентирована в пространстве, дезориентирована во времени. Рост 158 см, вес 65 кг, ИМТ 26,0 кг/м^2. Кожные покровы бледные, обычной влажности. В легких дыхание везикулярное, проводится с обеих сторон. ЧДД — 16 в мин. Тоны сердца ритмичные, приглушенные, ЧСС — 96 в мин. АД — 132/80 мм рт. ст. Живот при пальпации безболезненный. Стул регулярный, оформленный. Отеков не отмечалось.

При клиническом осмотре выявлена наружная ротация обеих нижних конечностей, положительный симптом «прилипшей пятки» справа и слева. Попытки движений в обоих тазобедренных суставах резко болезненны. Пульсация на тыле стоп была сохранена. Двигательных и чувствительных расстройств в дистальных отделах конечностей не наблюдалось.

По результатам осмотра эндокринолога 15.10.2021 был выявлен сахарный диабет 2-го типа, целевой уровень HbA1c — менее 8%. Даны следующие рекомендации: диетотерапия, прием гликлазида 30 мг 1 раз в сут.

Пациентке был выполнен комплекс стандартных обследований: общий анализ крови, общий анализ мочи, биохимический анализ крови, ЭКГ. Дополнительно пациентка была осмотрена врачом-гериатром для оценки наличия и степени выраженности гериатрических синдромов (табл. 1). Согласно результатам теста Мини-Ког, вероятна деменция. По шкале базовой функциональной активности Бартела была выявлена умеренная зависимость от посторонней помощи (по состоянию до перелома), по шкале инструментальной активности Лоутона — выраженная зависимость

Рис. 1. Рентгенограмма таза пациентки при поступлении: двусторонние аддукционные переломы шеек бедренных костей

Figure 1. Patient's pelvic X-ray upon admission: bilateral adduction femoral neck fractures

от посторонней помощи. Также были выявлены следующие гериатрические синдромы: хронический умеренный болевой синдром, снижение зрения, инсомния, депрессия, вероятная преастения, вероятная саркопения, высокий риск падений. У пациентки выявлен высокий 10-летний риск переломов по FRAX (Major osteoporosis fracture — 29%, Hip fracture — 13%).

Таблица 1

Оценка наличия и степени выраженности гериатрических синдромов у пациентки с помощью скрининговых шкал и опросников

Инструменты скрининга	Результаты	Интерпретация
Опросники		
«Возраст не помеха» [15]	4	Вероятная преастения
Sarcopenia Fast (SARC-F) [16]	8	Вероятная саркопения
Десятилетний абсолютный риск переломов FRAX [17]	29%	Высокий риск переломов
Шкалы		
Шкала Бартела для базовой функциональной активности (The Barthel Index for Activities of Daily Living) [18]	75	Умеренная зависимость от посторонней помощи
Шкала Лоутона для оценки инструментальной функциональной активности в повседневной жизни (The Lawton Instrumental Activities of Daily Living Scale – IADL) [19]	1	Инструментальная активность снижена
Краткая шкала оценки питания (Mini Nutritional assessment, MNA) [20]	12	Мальнутриции нет
Визуальная аналоговая шкала боли (Visual Analogue Scale — VAS) [21]	4	Хронический умеренный болевой синдром
Гериатрическая шкала депрессии (Geriatric Depression Scale — GDS-15) [22]	7	Депрессия
Шкала Морсе для оценки риска падений у госпитализированных пациентов Морсе (The Morse Fall Scale) [23]	95	Высокий риск падений
Индекс тяжести инсомнии (Insomnia Severity Index) [24]	14	Легкие нарушения сна
Тесты		
Тест Мини-Ког (Mini-Cog) [25]	0	Вероятные когнитивные нарушения
Динамометрия	14,1 кг	Сила мышц снижена

Учитывая пожилой возраст пациентки, наличие сопутствующей патологии, целого ряда гериатрических синдромов и необходимость ранней активизации, консилиумом специалистов в составе травматолога, анестезиолога, терапевта и ревматолога было принято решение о выполнении одномоментной артропластики обоих тазобедренных суставов.

Оптимальным подходом для выбора типа эндопротеза, на наш взгляд, является система, разработанная в клинике Lahey (США), которая была позднее дополнена и адаптирована для использования при лечении пациентов с переломом шейки бедренной кости [26, 27]. Она универсальна и может быть применена в любой клинике вне зависимости от оснащения и опыта хирургов. Согласно этой системе, для правильного выбора эндопротеза необходимо учитывать следующие показатели: возраст, вес, предполагаемую двигательную активность после операции, состояние здоровья, бедренный индекс. Все вышеуказанные показатели выражаются в баллах, баллы суммируются, и в зависимости от их количества выбирается определенная система эндопротезирования. Сумма баллов по системе Lahey в нашем случае составила 7. Принимая во внимание возраст пациентки, невысокую повседневную двигательную активность до операции и предполагаемую — после операции, коморбидность, а также необходимость минимизировать общее время операционной сессии, было принято решение использовать в качестве имплантата монополярный гемиэндопротез отечественного производства. Выбор бедренного компонента бесцементной фиксации отечественного производства объяснятся экономическими причинами (низкая стоимость) в условиях ограниченного финансирования. При этом мы понимали потенциальные преимущества систем цементной фиксации и возможные недостатки выбранных нами компонентов для пожилых пациентов.

Перед операцией пациентка была осмотрена анестезиологом, проведена оценка соматического

статуса: класс III по шкале ASA. При выборе метода анестезии учитывался собственный опыт и анализ данных литературы, согласно которым было возможно проведение как общей, так и спинномозговой анестезии. Выбор был сделан в пользу спинномозговой анестезии, что объясняется скоростью и эффективностью наступления обезболивания, более низкой потенциальной интраоперационной кровопотерей, простотой выполнения, экономической эффективностью процедуры, а также личными предпочтениями врача-анестезиолога высшей квалификационной категории.

На следующий день после госпитализации, 15.10.2021, в одну операционную сессию последовательно из переднелатеральных хирургических доступов было выполнено эндопротезирование правого, а затем левого тазобедренного сустава. Были установлены модульные монополярные эндопротезы бесцементной фиксации отечественного производства. Продолжительность операционной сессии: артропластика правого тазобедренного сустава — 35 мин., левого — 32 мин. С учетом повторного укладывания пациентки при смене стороны операции общее время операции достигло 77 мин., объем общей кровопотери составил около 250 мл. На послеоперационной рентгенограмме тазобедренных суставов от 15.10.2021 в прямой проекции положение компонентов эндопротезов удовлетворительное (рис. 2).

В день операции пациентке были назначены дыхательные упражнения, активные упражнения для коленного и голеностопного суставов, изометрические упражнения для мышц (ягодичных, четырехглавой, двуглавой бедра, мышц голени) оперированных конечностей. На следующий день после операции больной разрешили присаживаться в кровати, свешивать ноги и, учитывая удовлетворительное общее состояние и желание пациентки, она была вертикализирована, затем были назначены комплекс упражнений на плоскости в постели и ходьба с помощью средств дополнительной опоры (ходунки) под контролем инструктора ЛФК.

Рис. 2. Рентгенография таза пациентки после операции: положение компонентов эндопротезов удовлетворительное

Figure 2. Patient's pelvic X-ray after the surgery: position of the endoprostheses components is satisfactory

Результаты стандартных лабораторных исследований после операции от 16.10.2021: эритроциты $4{,}5\times10^{12}$/л, лейкоциты $12{,}3\times10^{9}$/л, гемоглобин 112 г/л, тромбоциты 346×10^{9}/л, СОЭ 55 мм/ч; ЭКГ без отрицательной динамики. Пациентка была выписана на 5-е сут. в удовлетворительном состоянии, с нерезко выраженным болевым синдромом. На момент выписки пациентка самостоятельно присаживалась в кровати, ходила с ходунками.

За время пребывания в стационаре в рамках программы профилактики повторных переломов пациентка была проконсультирована специалистом Центра остеопороза — риск последующих переломов определен как высокий на основании факта получения низкоэнергетических переломов шеек бедренных костей с обеих сторон. Оценка риска падений показала высокий риск (см. табл. 1). Двухэнергетическая рентгеновская абсорбциометрия (денситометрия) пациентке не была выполнена в связи с тяжестью ее состояния и возможностью установить диагноз остеопороза на основании клинических параметров [28]. Пациентке был поставлен диагноз: тяжелый системный постменопаузальный остеопороз, осложненный переломами шеек обеих бедренных костей. При выписке из стационара назначен прием препаратов кальция и колекальциферола, патогенетической терапии (деносумаб). Комплекс мероприятий по снижению риска падений включал обустройство безопасной окружающей обстановки дома [29]. Были рекомендованы консультации невролога для коррекции депрессии, нарушений сна, подбора когнитивного тренинга, а также офтальмолога [29, 30].

В связи с удаленным местом жительства (более 120 км от клиники) пациентка на очередной контрольный визит к травматологу и в Центр остеопороза прийти отказалась. В январе 2022 г. был проведен телефонный разговор с дочерью пациентки, в котором она отметила, что пациентка передвигается по дому с помощью вспомогательных средств (трость), гуляет около дома. Со слов дочери, сохранялись хронический болевой синдром, снижение зрения, незначительные нарушения сна, депрессия. Обращает на себя внимание прогрессирование когнитивных нарушений по сравнению с состоянием до перелома. Пациентка принимала регулярно только комплексный препарат карбоната кальция 500 мг в сут. и витамина D в дозе

2000 МЕ в сут. Была проведена беседа о необходимости патогенетической терапии остеопороза.

Через 12 мес. после получения перелома, в октябре 2022 г., пациентка была опрошена по телефону ввиду повторного отказа приехать на очный визит. С ее слов, пациентка сохраняет прежнюю физическую активность, может выходить на улицу в сопровождении, используя в качестве средства дополнительной опоры трость. На момент написания статьи (сентябрь 2024 г.) осуществлен повторный контакт с родственниками, со слов последних, пациентка имеет прежний уровень активности, ходит с тростью, жалоб не предъявляет, но отмечается прогрессирование симптомов дисциркуляторной энцефалопатии, в связи с чем получен очередной отказ выполнить контрольную рентгенографию.

ОБСУЖДЕНИЕ

Статистически редкий клинический случай является нестандартным, нетипичным и требует взвешенного индивидуального подхода к выбору тактики лечения. В нашем клиническом наблюдении это одномоментно полученные билатеральные переломы в результате низкоэнергетической травмы у пожилого ослабленного пациента. Цели и задачи при оказании специализированной травматологической помощи остаются прежними: оперативное лечение, согласно рекомендациям, не позднее 48 ч. после поступления в клинику с ранней активизацией пациента [31, 32]. В противном случае увеличивается риск развития гипостатических осложнений и, как результат, летального исхода. Так, N.C. Grisoni с соавторами проанализировали выживаемость пациентов с одномоментно полученными билатеральными переломами шеек бедренной кости. С 1993 по 2002 г. они наблюдали 8 пациентов, средний возраст которых составил 63 года. Выживаемость пациентов возрастной группы до 65 лет составила 75%, среди лиц старше 65 лет — 50% [33].

Перед нами стояла задача сделать выбор либо в пользу двухэтапного последовательного оперативного лечения, разделив по времени операции на правом и левом суставах, либо выполнить одномоментную артропластику обоих суставов. Безусловно, последовательное (этапное) оперативное лечение позволило бы снизить операционную травмирующую нагрузку на пациента, учитывая возраст и сопутствующую патологию. Но при этом после первой операции мобильность пациентки восстановлена не будет, учитывая двустороннее поражение. Более того, периоперационная кровопотеря, возможно, потребует более длительной подготовки пациента ко второй операции. Будет сохраняться болевой синдром из-за нестабилизированного второго перелома, что может усугубить имеющиеся когнитивные нарушения и повысить риск делирия. При этом риск возникновения гиподинамических осложнений (тромбоза глубоких вен нижних конечностей, тромбоэмболии легочной артерии, пневмонии) остается высоким. Поэтому выполнение последовательной двусторонней артропластики одной операционной бригадой за одну операционную сессию и анестезию стало очевидным выбором.

При анализе данных литературы мы нашли подтверждение правильности выбора подобной тактики. Корейский исследователь J.H. Park с соавторами описали случай успешного лечения 83-летней пациентки, получившей одномоментный перелом шеек обеих бедренных костей, но при этом с одной стороны перелом шейки по классификации Garden был 1-го типа, а с другой — 4-го. Соответственно, с одной стороны был выполнен остеосинтез перелома, с другой — эндопротезирование биполярным эндопротезом. При наблюдении спустя 3 мес. констатированы консолидация перелома шейки бедренной кости на стороне остеосинтеза и нормальное положение компонентов эндопротеза на противоположной стороне [34]. Авторы, к сожалению, не уточняют сроки мобилизации пациентки после операции, а также способ анестезии и уровень кровопотери. Хотя в данном случае прогнозируемый уровень кровопотери должен быть ниже по сравнению с одновременным эндопротезированием обоих суставов, учитывая, что одна операция имела малоинвазивный характер.

Интересный клинический случай представила группа авторов во главе с Y. Takagi. Они наблюдали 90-летнего пациента с билатеральной травмой проксимального отдела бедренной кости: справа — вертельный перелом, слева — перелом шейки бедренной кости. Особенность заключалась в том, что пациент страдал хронической обструктивной болезнью легких и в связи с обострением проходил лечение в терапевтическом отделении, а также страдал деменцией с наблюдением у психиатра. Находясь в отделении, он пожаловался на боли в тазобедренных суставах и после выполнения рентгенографии был переведен в ортопедическое отделение. На следующий день ему одномоментно выполнили остеосинтез перелома правого бедра и эндопротезирование биполярным эндопротезом левого тазобедренного сустава. Операционная сессия длилась около 2 ч. при незначительной кровопотере, как и в предыдущем случае. К сожалению, активность его была значимо ограничена, к моменту выписки самостоятельно он мог только пересаживаться в инвалидное кресло [35].

Авторский коллектив во главе с D.R.W. MacDonald представил клиническое наблюдение с описани-

ем лечения 89-летнего пациента, получившего травму в результате падения с высоты собственного роста. У него были диагностированы двусторонние переломы шеек обеих бедренных костей. По результатам обследования серьезных отклонений не выявили, отмечено лишь снижение скорости клубочковой фильтрации (ХБП 2-й стадии). На следующий день была выполнена одномоментная артропластика обоих тазобедренных суставов, имплантированы моноблочные монополярные эндопротезы. Общее время операционной сессии составило чуть больше 2 ч., кровопотеря небольшая. Активизация пациента произошла на следующий день, выписан на 7-й день после операции. На этом сроке пациент мог сам передвигаться со средствами дополнительной опоры. В заключении авторы отметили, что двусторонний одномоментный перелом шеек бедренных костей является нехарактерной травмой при отсутствии высокоэнергетического воздействия или метаболического заболевания костей. Они также обращают внимание на то, что, если пропустить перелом шейки бедренной кости с контралатеральной стороны, это может привести к длительному болевому синдрому и дополнительному оперативному воздействию. Их основная рекомендация, с учетом редкости данного вида травмы, — внимательно собирать анамнез и проводить клинический осмотр [36].

A. Sood с соавторами описали случай лечения активного пациента 84 лет, который получил травму, упав на лестнице. Обследование выявило билатеральные переломы шеек обеих бедренных костей. В течение суток пациента обследовали, каких-то серьезных отклонений в лабораторных анализах выявлено не было. Одномоментно было выполнено эндопротезирование обоих тазобедренных суставов, имплантированы моноблочные монополярные эндопротезы с цементируемой бедренной частью. Особенностью случая является то, что оперирующий хирург не менял положение пациента с целью уменьшения времени операции. В результате лечения пациент смог самостоятельно передвигаться со 2-х сут. [37].

N.P. McGoldrick с соавторами описывают клинический случай успешного лечения пациента 87 лет, недавно перенесшего острый инфаркт миокарда, страдающего глаукомой и доброкачественной гиперплазией предстательной железы, который получил низкоэнергетический перелом шеек обеих бедренных костей типа 4 по классификации Garden. Операция была выполнена на следующий день — одномоментная артропластика обоих тазобедренных суставов биполярными эндопротезами бесцементной фиксации под общим наркозом. Пациент был активизирован на следующий день после операции. Авторы подчеркивают уникальность билатеральных переломов проксимального отдела бедренной кости и, в частности, шейки бедра, и рекомендуют метод одномоментной артропластики обоих тазобедренных суставов с бесцементной фиксацией имплантата, что уменьшит степень реакции на костный цемент у пациента, имеющего в анамнезе кардиальную патологию [38].

На основании приведенных примеров, а также собственного опыта можем заключить, что выбор тактики одномоментной операции является единственно правильным решением, который позволяет, несмотря на риски, выполнить эти операции в рекомендуемые 48 ч. для оперативного лечения ППОБК с однократным анестезиологическим пособием. Подобный подход обеспечивает также возможность проведения ранних реабилитационных мероприятий и активизации пациента в течение ближайших суток после операции с ходьбой без ограничения нагрузки на оперированные конечности.

ЗАКЛЮЧЕНИЕ

Случаи одномоментных переломов проксимального отдела бедренной кости встречаются крайне редко, поэтому представляют собой определенный вызов для практикующего травматолога. При правильно поставленном диагнозе следует проанализировать результаты обследования пациента, оценить степень компенсации его сопутствующей патологии, что в конечном итоге определит тактику дальнейшего лечения. Безусловно, в пользу выбора одноэтапного хирургического лечения указывает то, что две операции выполняются в одну операционную сессию и за одну анестезию, обеспечивается возможность ранней активизации пациента. В таких случаях очень важно тесное взаимодействие между травматологом, анестезиологом, терапевтом, гериатром и реабилитологом. В представленном случае нам удалось добиться удовлетворительного результата лечения пациентки старческого возраста.

ДОПОЛНИТЕЛЬНАЯ ИНФОРМАЦИЯ

Заявленный вклад авторов

Все авторы сделали эквивалентный вклад в подготовку публикации.

Все авторы прочли и одобрили финальную версию рукописи статьи. Все авторы согласны нести ответственность за все аспекты работы, чтобы обеспечить надле-

DISCLAIMERS

Author contribution

All authors made equal contributions to the study and the publication.

All authors have read and approved the final version of the manuscript of the article. All authors agree to bear responsibility for all aspects of the study to ensure proper

жащее рассмотрение и решение всех возможных вопросов, связанных с корректностью и надежностью любой части работы.

Источник финансирования. Авторы заявляют об отсутствии внешнего финансирования при проведении исследования.

Возможный конфликт интересов. Авторы декларируют отсутствие явных и потенциальных конфликтов интересов, связанных с публикацией настоящей статьи.

Этическая экспертиза. Не применима.

Информированное согласие на публикацию. Авторы получили письменное согласие пациентки на публикацию медицинских данных и изображений.

consideration and resolution of all possible issues related to the correctness and reliability of any part of the work.

Funding source. This study was not supported by any external sources of funding.

Disclosure competing interests. The authors declare that they have no competing interests.

Ethics approval. Not applicable.

Consent for publication. Written consent was obtained from the patient for publication of relevant medical information and all of accompanying images within the manuscript.

ЛИТЕРАТУРА [REFERENCES]

1. Хань Х.Ч., Ахтямов И.Ф., Ардашев С.А. Сравнительная эффективность вариантов хирургического лечения перелома проксимального отдела бедра. *Вестник медицинского института «РЕАВИЗ»: реабилитация, врач и здоровье.* 2022;59(5):21-27. doi: 10.20340/vmi-rvz.2022.5.CLIN.1.
   Khan' Kh.Ch., Akhtyamov I.F., Ardashev S.A. Comparison of two surgical treatments for proximal femur fracture in elderly obese patients. *Bulletin of the Medical Institute "REAVIZ". Rehabilitation, Doctor and Health.* 2022;12(5):21-27. (In Russian). doi: 10.20340/vmi-rvz.2022.5.CLIN.1.
2. Белова К.Ю., Евстигнеева Л.П., Лесняк О.М., Гладкова Е.Н., Белов М.В. Организация службы профилактики повторных переломов. Рекомендации экспертной группы. *Профилактическая медицина.* 2024;27(8):26-31. doi: 10.17116/profmed20242708126.
   Belova K.Y., Evstigneeva L.P., Lesnyak O.M., Gladkova E.N., Belov M.V. Organization of a Secondary Fracture Prevention System. Expert group recommendations. *Russian Journal of Preventive Medicine.* 2024;27(8):26-31. (In Russian). doi: 10.17116/profmed20242708126.
3. Лесняк О.М., Баранова И.А., Белова К.Ю., Гладкова Е.Н., Евстигнеева Л.П., Ершова О.Б. и др. Остеопороз в Российской Федерации: эпидемиология, медико-социальные и экономические аспекты проблемы (обзор литературы). *Травматология и ортопедия России.* 2018;24(1):155-168. doi: 10.21823/2311-2905-2018-24-1-155-168.
   Lesnyak O.M., Baranova I.A., Belova K.Y., Gladkova E.N., Evstigneeva L.P., Ershova O.B. et al. Osteoporosis in Russian Federation: epidemiology, sociomedical and economical aspects (review). *Traumatology and Orthopedics of Russia.* 2018;24(1):155-168. (In Russian). doi: 10.21823/2311-2905-2018-24-1-155-168.
4. Кабанов М.Ю., Семенцов К.В., Поликарпов А.В., Беседин И.И. Использование NPWT при эндопротезировании тазобедренного сустава при переломах шейки бедренной кости у пациентов пожилого и старческого возраста. *Вестник Национального медико-хирургического центра им. Н.И. Пирогова.* 2021;16(4):124-128. doi: 10.25881/20728255_2021_16_4_124.
   Kabanov M.Yu., Semencov K.V., Polikarpov A.V., Besedin I.I. Using NPWT in hip joint arthroplasty associated with femur neck fractures in elderly patients. *Bulletin of Pirogov National Medical Surgical Center.* 2021;16(4):124-128. (In Russian). doi: 10.25881/20728255_2021_16_4_124.
5. Самарин М.А., Аси Х.З.А., Кривова А.В., Захаров В.П., Марасанов Н.С., Шаров А.Н. и др. Динамика частоты переломов проксимального отдела бедра у жителей Твери старше 50 лет за 15-летний период (2004-2019 гг.). *Верхневолжский медицинский журнал.* 2024;23(1):41-46.
   Samarin M.A, Asi X.Z.A., Krivova A.V., Zakharov V.P., Marasanov N.S., Sharov A.N. et al. Dynamics of the frequency of the proximal hip fractures in Tver residents over 50 years old over a 15-year period (2004-2019). *Upper Volga Medical Journal.* 2024;23(1):41-46. (In Russian).
6. Powell H.D. Stimultaneous bilateral fractures of the neck of the femur. *J Bone Joint Surg Br.* 1960;42-B:236-252. doi: 10.1302/0301-620X.42B2.236.
7. Chadha M., Balain B., Maini L., Dhal A. Spontaneous bilateral displaced femoral neck fractures in nutritional osteomalacia case report. *Acta Orthop Scand.* 2001;72(1):94. doi: 10.1080/000164701753606770.
8. Zhu Y., Hu J., Han W., Lu J., Zeng Y. Simultaneous bilateral femoral neck fractures in a dialysis-dependent patient: case report and literature review. *BMC Musculoskelet Disord.* 2020;21(1):242. doi: 10.1186/s12891-020-03281-7.
9. Gaulke R. Spontaneous bilateral fractures of the femoral neck. *Z Orthop Ihre Grenzgeb.* 2002;140(3):297-303. doi: 10.1055/s-2002-32478.
10. Moo I.H., Lee Y.H., Lim K.K., Mehta K.V. Bilateral femoral neck stress fractures in military recruits with unilateral hip pain. *J R Army Med Corps.* 2016;162(5):387-390. doi: 10.1136/jramc-2014-000401.
11. Gurdezi S., Trehan R.K., Rickman M. Bilateral undisplaced insufficiency neck of femur fractures associated with short-term steroid use: a case report. *J Med Case Rep.* 2008;2:79. doi: 10.1186/1752-1947-2-79.
12. Zuckerman J.D., Shin S.S., Polatsch D.B., Schweitzer M. Concurrent bilateral femoral neck stress fractures and osteonecrosis of the hip. A case report. *J Bone Joint Surg Am.* 2006;88(4):857-860. doi: 10.2106/JBJS.E.00596.
13. Austin J.C., Chrissos M. Displaced bilateral femoral neck fractures in a woman with a history of oral steroid use. *Orthopedics.* 2005;28(8):795-797. doi: 10.3928/0147-7447-20050801-19.
14. Garden R.S. Low-angle fixation in fractures of the femoral neck. *J Bone Joint Surg Br.* 1961;43-B(4):647-663. doi: 10.1302/0301-620X.43B4.647.
15. Ткачева О.Н., Рунихина Н.К., Остапенко В.С., Шарашкина Н.В., Мхитарян Э.А., Онучина Ю.С. и др. Валидация опросника для скрининга синдрома старческой астении в амбулаторной практике. *Успехи геронтологии.* 2017;30(2):236-242.

Tkacheva O.N., Runikhina N.K., Ostapenko V.S., Sharashkina N.V., Mkhitaryan E.A., Onuchina U.S. et al. Validation of the questionnaire for screening frailty. *Advances in Gerontology.* 2017;30(2):236-242. (In Russian).
16. Cruz-Jentoft A.J., Bahat G., Bauer J., Boirie Y., Bruyère O., Cederholm T. et al. Writing Group for the European Working Group on Sarcopenia in Older People 2 (EWGSOP2), and the Extended Group for EWGSOP2. Sarcopenia: revised European consensus on definition and diagnosis. *Age Ageing.* 2019;48(1):16-31. doi: 10.1093/ageing/afy169.
17. Lesnyak O., Ershova O., Belova K., Gladkova E., Sinitsina O., Ganert O. et al. Epidemiology of fracture in the Russian Federation and the development of a FRAX model. *Arch Osteoporos.* 2012;7:67-73. doi: 10.1007/s11657-012-0082-3.
18. Mahoney F.I., Barthel D.W. Functional evaluation: the Barthel index. *Md State Med J.* 1965;14:61-65.
19. Lawton M.P., Brody E.M. Assessment of older people: self-maintaining and instrumental activities of daily living. *Gerontologist*. 1969;9(3):179-186.
20. Kaiser M.J., Bauer J.M., Ramsch C., Uter W., Guigoz Y., Cederholm T. et al. Validation of the Mini Nutritional Assessment short-form (MNA-SF): a practical tool for identification of nutritional status. *J Nutr Health Aging.* 2009;13(9):782-788. doi: 10.1007/s12603-009-0214-7.
21. Williamson A., Hoggart B. Pain: a review of three commonly used pain rating scales. *J Clin Nurs.* 2005;14(7): 798-804. doi: 10.1111/j.1365-2702.2005.01121.x.
22. Yesavage J.A., Brink T.L., Rose T.L., Lum O., Huang V., Adey M. et al. Development and validation of a geriatric depression screening scale: a preliminary report. *J Psychiatr Res.* 1982-1983;17(1):37-49. doi: 10.1016/0022-3956(82)90033-4.
23. Morse J.M., Morse R.M., Tylko S.J. Development of a Scale to Identify the Fall-Prone Patient. *Canadian Journal on Aging.* 1989;8(4):366-377. doi: 10.1017/S0714980800008576.
24. Bastien C.H., Vallières A., Morin C.M. Validation of the Insomnia Severity Index as an outcome measure for insomnia research. *Sleep Med.* 2001;2(4):297-307. doi: 10.1016/s1389-9457(00)00065-4.
25. Borson S., Scanlan J.M., Chen. P., Ganguli M. The Mini-Cog as a screen for dementia: validation in a population-based sample. *J Am Geriatr Soc.* 2003;51(10):1451-1454. doi: 10.1046/j.1532-5415.2003.51465.x.
26. Healy W.L., Kirven F.M., Iorio R., Patch D.A., Pfeifer B.A. Implant standardization for total hip arthroplasty. An implant selection and a cost reduction program. *J Arthroplasty.* 1995;10(2):177-183. doi: 10.1016/s0883-5403(05)80124-x.
27. Ключевский В.В. Хирургия повреждений. Руководство для фельдшеров, хирургов и травматологов районных больниц. Рыбинск; 2004. 784 с.
Klyuchevsky V.V. Surgery of injuries. Manual for paramedics, surgeons and traumatologists of district hospitals. Rybinsk; 2004. 784 p. (In Russian).
28. Остеопороз: клинические рекомендации. 2021. Режим доступа: https://base.garant.ru/400773129/.
Osteoporosis. Clinical guidelines. 2021. (In Russian). Available from: https://base.garant.ru/400773129/.
29. Ткачева О.Н., Котовская Ю.В., Мильто А.С., Рунихина Н.К., Фролова Е.В., Наумов А.В. и др. Падения у пациентов пожилого и старческого возраста. Клинические рекомендации. *Российский журнал гериатрической медицины.* 2021;(2):153-185. doi: 10.37586/2686-8636-2-2021-148-174.
Tkacheva O.N., Kotovskaya Yu.V., Mil'to A.S., Runihina N.K., Frolova E.V., Naumov A.V. et al. Falls in older and senile patients. Clinical giudelines. *Russian Journal of Geriatric Medicine*. 2021;(2):153-185. (In Russian). doi: 10.37586/2686-8636-2-2021-148-174.
30. Robin G.C. Simultaneous bilateral fractures of the neck of the femur. *J Am Geriatr Soc.* 1963;11:195-198. doi: 10.1111/j.1532-5415.1963.tb00048.x.
31. The care of patients with fragility fracture (Blue Book). Published by the British Orthopaedic Association. 2007. Available from: https://www.bgs.org.uk/resources/care-of-patients-with-fragility-fracture-blue-book.
32. Дубров В.Э., Шелупаев А.А., Арутюнов Г.П., Белов М.В., Богопольская А.С., Божкова С.А. и др. Переломы проксимального отдела бедренной кости. Клиника, диагностика и лечение (Клинические рекомендации, в сокращении). *Вестник травматологии и ортопедии им. Н.Н. Приорова.* 2021;28(4):49-89. doi: 10.17816/vto100763.
Dubrov V.E., Shelupaev A.A., Arutyunov G.P., Belov M.V., Bogopolskaya A.S., Bozhkova S.A. et al. Fractures of the proximal femur. Clinical features, diagnosis and treatment (Clinical guidelines, abridged version). *N.N. Priorov Journal of Traumatology and Orthopedics.* 2021;28(4):49-89. (In Russian). doi: 10.17816/vto100763.
33. Grisoni N., Foulk D., Sprott D., Laughlin R.T. Simultaneous bilateral hip fractures in a level I trauma center. *J Trauma.* 2008;65(1):132-135. doi: 10.1097/TA.0b013e318060d29a.
34. Park J.H., Jeong H.J., Shin H.K., Kim E., Ko T.S., Choi Y.M. Simultaneous Bilateral Fracture of Femoral Neck in Korea: A Case Report. *Hip Pelvis.* 2015;27(1):53-56. doi: 10.5371/hp.2015.27.1.53.
35. Takagi Y., Yamada H., Ebara H., Hayashi H., Inatani H., Toyooka K. et al. Bilateral simultaneous asymmetric hip fracture without major trauma in an elderly patient: a case report. *J Med Case Rep.* 2022;16(1):278. doi: 10.1186/s13256-022-03494-5.
36. MacDonald D.R.W., Haddon A.E.F., Barker S.L. Simultaneous bilateral hip fractures following a simple fall in an elderly patient: A case report. *J Clin Orthop Trauma.* 2019;10(5):972-974. doi: 10.1016/j.jcot.2018.11.013.
37. Sood A., Rao C., Holloway I. Bilateral femoral neck fractures in an adult male following minimal trauma after a simple mechanical fall: a case report. *Cases J.* 2009;2(1):92. doi: 10.1186/1757-1626-2-92.
38. McGoldrick N.P., Dodds M.K., Green C., Synnott K. Management of simultaneous bilateral neck of femur fractures in an elderly patient. *Geriatr Orthop Surg Rehabil.* 2013;4(3):71-73. doi: 10.1177/2151458513511626.

Сведения об авторах

✉ *Рассамахин Сергей Владимирович*
150003, г. Ярославль, Загородный сад, д. 11
https://orcid.org/0000-0003-0154-7465
e-mail: rassamahin@mail.ru

Белов Михаил Викторович — канд. мед. наук, доцент
https://orcid.org/0000-0001-7955-3625
e-mail: micbelov@yandex.ru

Белова Ксения Юрьевна — д-р мед. наук, доцент
https://orcid.org/0000-0002-7856-1567
e-mail: ksbelova@mail.ru

Горджеладзе Хатиа Геннадиевна
https://orcid.org/0000-0003-2392-6554
e-mail: gorjeladze.khatia.job@yandex.ru

Веденеев Юрий Михайлович
https://orcid.org/0009-0003-6740-4675
e-mail: yvedeneev@yandex.ru

Authors' information

✉ *Sergey V. Rassamakhin*
Address: 11, Zagorodny Sad, Yaroslavl, 150003, Russia
https://orcid.org/0000-0003-0154-7465
e-mail: rassamahin@mail.ru

Mikhail V. Belov — Cand. Sci. (Med.), Associate Professor
https://orcid.org/0000-0001-7955-3625
e-mail: micbelov@yandex.ru

Ksenia Yu. Belova — Dr. Sci. (Med.)
https://orcid.org/0000-0002-7856-1567
e-mail: ksbelova@mail.ru

Khatia G. Gordzheladze
https://orcid.org/0000-0003-2392-6554
e-mail: gorjeladze.khatia.job@yandex.ru

Yuriy M. Vedeneev
https://orcid.org/0009-0003-6740-4675
e-mail: yvedeneev@yandex. ru

Клинический случай
УДК 616.718.71-089.844
https://doi.org/10.17816/2311-2905-17577

CC BY

Индивидуальное эндопротезирование таранных костей обеих стоп: клинический случай

В.В. Скребцов [1], В.Г. Процко [1,2], А.В. Скребцов [1], С.К. Тамоев [1], В.В. Кузнецов [1]

[1] *ГБУЗ «Городская клиническая больница им. С.С. Юдина ДЗМ», г. Москва, Россия*

[2] *ФГАОУ ВО «Российский университет дружбы народов им. Патриса Лумумбы», г. Москва, Россия*

Реферат

Актуальность. Аваскулярный некроз таранной кости встречается преимущественно среди населения трудоспособного возраста. В случае двусторонней локализации патологического процесса выбор тактики лечения пациентов является актуальным и дискутабельным вопросом на сегодняшний день.

Цель — представить краткосрочный результат оперативного лечения пациентки с двусторонним аваскулярным некрозом таранных костей методом эндопротезирования индивидуальными керамическими имплантатами.

Описание случая. Пациентка 32 лет обратилась с жалобами на боль в области обоих голеностопных суставов, резко усиливающуюся во время ходьбы. Тестирование по шкалам до лечения: ВАШ — 9 баллов, AOFAS AH — 25 баллов, FFI — 139 баллов. Был установлен диагноз: аваскулярный некроз таранных костей обеих стоп, двусторонний крузартроз 3-й ст. На основании компьютерной томографии было выполнено моделирование индивидуальных эндопротезов таранных костей обеих стоп. Гемиэндопротез выполнен из циркониевой оксидной керамики, стабилизированной иттрием. С интервалом в 4 мес. выполнены оперативные вмешательства на обеих стопах: индивидуальное эндопротезирование таранной кости, пластика латерального связочного комплекса по Broström–Gould на правой стопе и индивидуальное эндопротезирование таранной кости на левой стопе. На контрольном осмотре через 12 мес. после операции на правой стопе и 8 мес. после операций на левой стопе пациентка ходит с полной опорой на обе нижние конечности. Объем движений в правом и левом голеностопном суставах полный, незначительно болезненный в крайних точках. Тестирование по шкалам: ВАШ —1 балл, AOFAS AH — 82 балла, FFI — 28 баллов. Осевые взаимоотношения правого и левого голеностопного сустава правильные, признаков нестабильности нет. На контрольных рентгенограммах осевые соотношения в голеностопных суставах правильные, суставная щель равномерная, костных деструкций не определяется.

Заключение. Анализ полученных краткосрочных результатов оперативного лечения у пациентки с аваскулярным некрозом таранных костей обеих стоп показал, что индивидуальное эндопротезирование таранных костей при данной патологии является перспективным направлением, позволяющим сохранить функцию голеностопных суставов и опороспособность нижних конечностей. Результаты динамической педобарографии в послеоперационном периоде позволяют сделать вывод о значительном улучшении биомеханики шага.

Ключевые слова: аваскулярный некроз таранной кости, педобарография, индивидуальное эндопротезирование, керамический имплантат.

Для цитирования: Скребцов В.В., Процко В.Г., Скребцов А.В., Тамоев С.К., Кузнецов В.В. Индивидуальное эндопротезирование таранных костей обеих стоп: клинический случай. *Травматология и ортопедия России*. 2025;31(1):116-124. https://doi.org/10.17816/2311-2905-17577.

Скребцов Александр Владимирович; e-mail: Skrebtsovalex@mail.ru

Рукопись получена: 01.07.2024. Рукопись одобрена: 19.12.2024. Статья опубликована онлайн: 28.01.2025.

© Скребцов В.В., Процко В.Г., Скребцов А.В., Тамоев С.К., Кузнецов В.В., 2025

Case report
https://doi.org/10.17816/2311-2905-17577

CC BY

Patient-Specific Bilateral Talus Replacement: A Case Report

Vladimir V. Skrebtsov [1], Victor G. Protsko [1,2], Alexander V. Skrebtsov [1], Sargon K. Tamoev [1], Vasilii V. Kuznetsov [1]

[1] *Yudin City Clinical Hospital, Moscow, Russia*

[2] *Peoples' Friendship University of Russia named after Patrice Lumumba, Moscow, Russia*

Abstract

Background. Avascular necrosis of the talus predominantly affects individuals of working age. In case of bilateral pathology, determining the optimal treatment strategy remains a relevant and debatable issue.

The aim of the paper was to present the short-term outcomes of the surgical treatment of a patient with bilateral avascular necrosis of the talus using patient-specific ceramic implants.

Case description. A 32-year-old female patient presented with the complaints of bilateral ankle pain, which significantly worsened during walking. Preoperative evaluation showed the following scores: Visual Analog Scale (VAS) — 9 points, American Orthopedic Foot and Ankle Society Ankle-Hindfoot Scale (AOFAS AH) — 25 points, and Foot Function Index (FFI) — 139 points. The diagnosis was confirmed: avascular necrosis of the talus in both feet with bilateral grade 3 post-traumatic ankle osteoarthritis. Based on computed tomography, patient-specific talus prostheses were designed for both feet. The hemiprostheses were made of yttria-stabilized zirconia ceramic. Operations were performed with a 4-month interval: patient-specific talus replacement combined with Broström-Gould lateral ligament reconstruction on the right foot, and patient-specific talus replacement on the left foot. At follow-up 12 months after the surgery on the right foot and 8 months after the surgery on the left foot, the patient was able to walk with full weight-bearing on both lower limbs. Range of motion in both ankle joints was full, with minor pain at extreme points. Postoperative scores were as follows: VAS — 1 point, AOFAS AH — 82 points, and FFI — 28 points. The axial alignment of both ankle joints was normal, with no signs of instability. Control X-rays demonstrated the proper alignment of the ankle joints, an even joint gap, and no evidence of bone destruction.

Conclusion. The analysis of the short-term outcomes in the patient with bilateral avascular necrosis of the talus suggested that the patient-specific talus replacement was a promising treatment option. It preserved ankle joint function and lower limb weight-bearing capacity. Postoperative dynamic pedobarography revealed significant improvement in gait biomechanics.

Keywords: talus avascular necrosis, pedobarography, patient-specific replacement, ceramic implant.

Cite as: Skrebtsov V.V., Protsko V.G., Skrebtsov A.V., Tamoev S.K., Kuznetsov V.V. Patient-Specific Bilateral Talus Replacement: A Case Report. *Traumatology and Orthopedics of Russia*. 2025;31(1):116-124. (In Russian). https://doi.org/10.17816/2311-2905-17577.

Vladimir V. Skrebtsov; e-mail: Skrebtsovalex@mail.ru

Submitted: 01.07.2024. Accepted: 19.12.2024. Published online: 28.01.2025.

© Skrebtsov V.V., Protsko V.G., Skrebtsov A.V., Tamoev S.K., Kuznetsov V.V., 2025

ВВЕДЕНИЕ

Особенности анатомии таранной кости и окружающих мягких тканей делают ее кровоснабжение уязвимым при травмах [1, 2]. Как следствие, травматические повреждения таранной кости являются наиболее распространенной причиной развития аваскулярного некроза, который часто приводит к инвалидизации пациента. Это одна из наиболее распространенных локализаций аваскулярного некроза в опорно-двигательном аппарате в целом [3].

Большинство пациентов с данной патологией трудоспособного возраста. Поэтому желаемый исход в лечении — не только избавление пациента от хронической боли, но и максимальное обеспечение функции стопы, что, в том числе, характеризуется сохранением движений в голеностопном суставе [3].

Тактика лечения аваскулярного некроза зависит от распространенности процесса и морфологических проявлений данного состояния. При отсутствии деформации и дефектов блока таранной кости на начальных этапах применяют консервативные методы лечения, в частности длительную разгрузку пораженной конечности, физиотерапию [4, 5]. В случае локального остеохондрального дефекта используют различные варианты остеохондральных пластик [6, 7]. При тотальном поражении блока таранной кости выполняют артродез голеностопного сустава, панартродез или астрагалэктомию с последующим большеберцово-пяточным артродезом. Указанные выше методики лечения имеют ряд недостатков: высокий риск несращения, длительный период адаптации, ограничение движений, перегрузка смежных отделов стопы и дефекты походки [4, 8].

Одним из наиболее перспективных направлений лечения аваскулярного некроза таранной кости является индивидуальное эндопротезирование таранной кости [9, 10]. Этот метод стал применяться в 1997 г., и в настоящее время имеются публикации, в которых описаны положительные результаты лечения на долгосрочных сроках наблюдения [11, 12].

Цель — представить краткосрочный результат оперативного лечения пациентки с двусторонним аваскулярным некрозом таранных костей методом эндопротезирования индивидуальными керамическими имплантатами.

ОПИСАНИЕ КЛИНИЧЕСКОГО СЛУЧАЯ

Пациентка 32 лет обратилась с жалобами на двустороннюю боль в области голеностопных суставов, резко усиливающуюся во время ходьбы. Отмечала появление болевого синдрома около 1 года назад, травмы в анамнезе отрицала. Консервативное лечение не принесло положительного результата, болевой синдром прогрессировал. Из сопутствующих заболеваний у пациентки диагностирован неспецифический язвенный колит, по поводу которого получала гормональную терапию. На момент обращения неспецифический язвенный колит находился в стадии ремиссии.

При осмотре выявлен умеренный отек мягких тканей в области голеностопных суставов обеих нижних конечностей.

При пальпации определяется выраженная болезненность в проекции суставной щели голеностопных, подтаранных и таранно-ладьевидных суставов с двух сторон. Движения в сагиттальной плоскости в голеностопных суставах ограничены и резко болезненны в крайних точках. Сосудистых и неврологических расстройств не выявлено. Показатели до операции по шкале ВАШ — 9 баллов, AOFAS AH — 25 баллов, FFI — 139 баллов.

По данным компьютерной томографии выявлены очаги аваскулярного некроза, деструкция и фрагментация таранных костей обеих стоп (рис. 1).

Рис. 1. МСКТ-сканы голеностопных суставов — отмечаются очаги деструкции и коллапс таранных костей обеих стоп: a — коронарный скан голеностопных суставов; b — сагиттальный скан правой стопы; c — сагиттальный скан левой стопы

Figure 1. MSCT scans of the ankle joints demonstrating the destruction foci and collapse of both talus bones: a — a coronal scan of both ankles; b — a sagittal scan of the right foot; c — a sagittal scan of the left foot

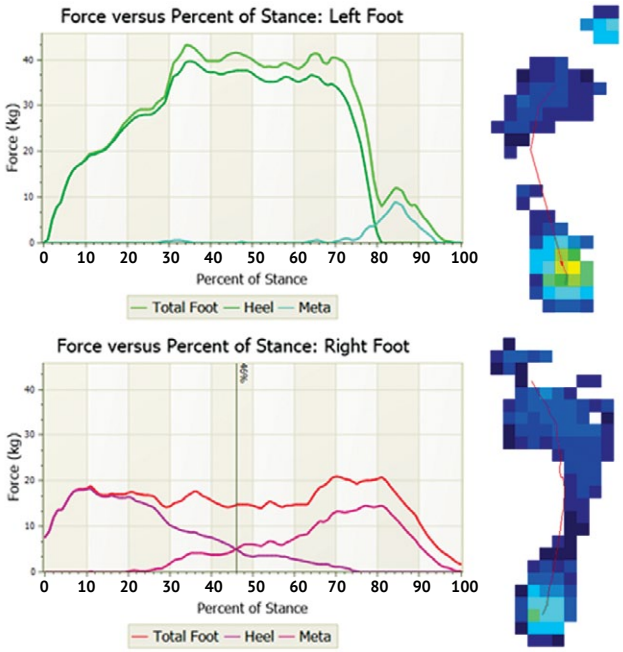

Рис. 2. Результаты динамической педобарографии на момент предоперационного планирования: определяется выраженная разница силы левой и правой стоп, увеличение времени контакта, силы и максимального давления в заднем отделе левой стопы

Figure 2. Dynamic pedobarography results at the time of preoperative planning: a pronounced difference in strength between the left and right feet is determined; an increase in contact time, force, and maximum pressure in the left hindfoot is observed

По этим данным педобарографии можно сделать вывод о выраженных изменениях биомеханики шага (рис. 2). Ввиду более интенсивного болевого синдрома справа отмечается значительное снижение величин максимального давления, силы в сравнении с контралатеральной конечностью, что свидетельствует об анталгическом характере походки.

Пациентке установлен диагноз: аваскулярный некроз таранных костей обеих стоп, двусторонний крузартроз 3-й ст.

Было принято решение об эндопротезировании таранных костей обеих стоп индивидуальными керамическими имплантатами. На основании компьютерной томографии выполнили моделирование эндопротезов обеих таранных костей (рис. 3).

По материалам КТ произвели построение stl-сетки поверхности костей. После редактирования stl-файлов и создания программ для обработки заготовок изготовили шаблоны имплантатов. В дальнейшем провели механическую обработку заготовок, их спекание и финишную полировку.

При моделировании учитывали взаимоотношения суставной поверхности большеберцовой кости и эндопротеза и осевые взаимоотношения заднего отдела стопы.

Эндопротезы выполнены из циркониевой оксидной керамики, стабилизированной иттрием, которая в настоящее время является одним из самых биосовместимых и биоинертных материалов.

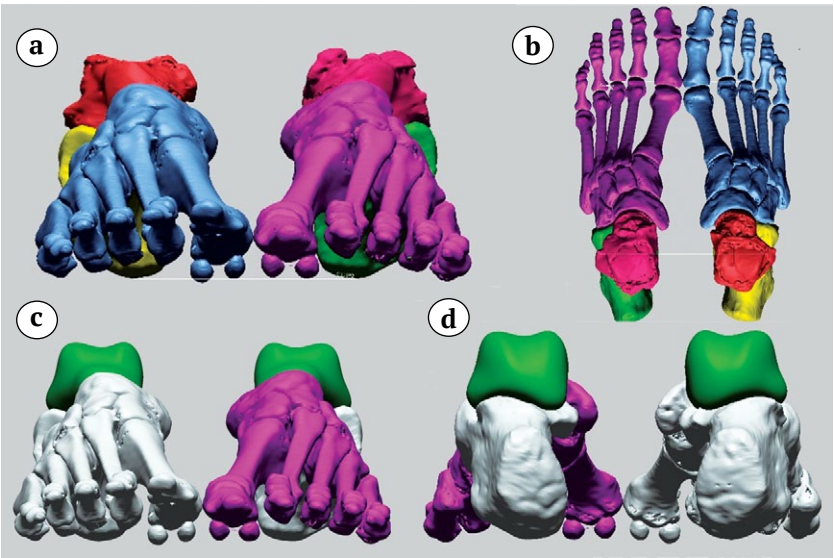

Рис. 3. Предоперационное 3D-моделирование таранных костей обеих стоп:
a, b — 3D-модели обеих стоп с деструкцией и коллапсом таранных костей;
c, d — 3D-модели обеих стоп с эндопротезами таранных костей

Figure 3. Preoperative 3D modeling of both talus bones:
a, b — 3D models of both feet with destruction and collapse of the talus bones;
c, d — 3D models of both feet with talus prostheses

После изготовления эндопротезов пациентке выполнили оперативное вмешательство на правой стопе. Через передний доступ произвели артротомию голеностопного и таранно-ладьевидного суставов. Выделили и удалили некротически измененную таранную кость, установили эндопротез. После установки эндопротеза была выявлена остаточная фронтальная нестабильность голеностопного сустава. Дополнительно выполнили пластику латерального связочного комплекса по Broström–Gould с использованием удерживателя разгибателей пальцев [13]. Иммобилизацию голеностопного сустава осуществляли задней гипсовой шиной в течение 4 нед. Проводили стандартную профилактику тромбоэмболических осложнений. После прекращения иммобилизации пациент выполнял разработку движений в голеностопном суставе. Опороспособность правой нижней конечности была восстановлена через 1 мес. после операции. Эндопротезирование таранной кости на левой стопе выполнили через 4 мес. после первого оперативного вмешательства. Интраоперационно у пациентки не было выявлено признаков нестабильности голеностопного сустава, поэтому пластику латерального связочного комплекса не проводили. Иммобилизация левого голеностопного сустава гипсовой шиной осуществлялась в течение 4 нед. Опороспособность была восстановлена в тот же срок, что и на контралатеральной стопе.

На контрольном осмотре через 12 мес. после операции на правой стопе и через 8 мес. после операции на левой стопе пациентка ходила с полной опорой на обе нижние конечности.

Пациентка полностью вернулась к привычному образу жизни, возобновила трудовую деятельность. При осмотре отмечается незначительный отек мягких тканей обеих стоп. Послеоперационные рубцы состоятельные без признаков воспаления. Амплитуда движений в правом и левом голеностопных суставах полная. Осевые соотношения правого и левого голеностопного сустава правильные, признаков нестабильности нет. Результаты тестирования по шкалам: ВАШ — 1 балл, AOFAS AH — 82 балла, FFI — 28 баллов.

На контрольных рентгенограммах осевые соотношения в голеностопных суставах правильные, суставные щели равномерные, костных деструкций не определяется (рис. 4). Величина угла наклона пяточной кости левой стопы — 23°, правой стопы — 22°. Величина угла Maery левой стопы — 13°, правой стопы — 18°.

Результаты динамической педобарографии в послеоперационном периоде отображают позитивные изменения биомеханики шага (табл. 1, рис. 5).

Увеличились максимальное давление, время контакта в переднем отделе обеих стоп и время пропульсии в сравнении с предоперационным периодом.

Рис. 4. Рентгенограммы обеих стоп и голеностопных суставов в послеоперационном периоде — суставные щели равномерные, костных деструкций не определяется:
a — правая и левая стопы в переднезадней проекции через 8 мес. после последней операции;
b — правая стопа в боковой проекции через 12 мес. после операции;
c — левая стопа в боковой проекции через 8 мес. после операции

Figure 4. X-rays of both feet and ankles in the postoperative period; the joint gaps are equal, bone destructions are not observed:
a — right and left feet in AP view in 8 months after the last operation;
b — right foot in lateral view in 12 months after operation;
c — left foot in lateral view in 8 months after operation

Таблица 1

Показатели динамической педобарографии обеих стоп до и после лечения

Показатель	Левая стопа			Правая стопа		
	до	после	разница	до	после	разница
Максимальное давление, кПа	275	301	9,5% (28 кПа)	163	282	73% (119 кПа)
задний отдел стопы	275	262	4,7% (13 кПа)	163	190	16,6% (27 кПа)
передний отдел стопы	128	301	135,2% (173 кПа)	261	282	8% (21 кПа)
Максимальная сила, кг	43,6	57,6	32,1% (14 кг)	26,7	44,7	67,4% (18 кг)
Время цикла шага, сек.	1,8	0,96	46,7% (0,84 сек.)	1,87	0,70	62,6% (1,17 сек.)
Фаза опоры, сек.	1,14	0,78	31,6% (0,36 сек.)	1,16	0,53	54,3 % (0,63 сек.)
% цикла шага	87%	81%	6%	61%	77%	16%
Фаза переноса, сек.	0,66	0,18	72,7% (0,48 сек.)	0,72	0,17	76,4% (0,55 сек.)
% цикла шага	13%	19%	6%	39%	24%	15%
Контакт заднего отдела стопы, сек.	0,94	0,52	44,7% (0,42 сек.)	0,64	0,36	43,8% (0,28 сек.)
% фазы опоры	81%	66%	15%	56%	66%	10%
Фаза реакции на нагрузку, сек.	0	0,04	0%	0,10	0,12	20% (0,02 сек.)
% фазы опоры	0%	5,13%	5,13%	8,6%	22,6%	14%
Фаза середины опоры, сек.	0,62	0,34	45,2% (0,28 сек.)	0,48	0,34	29,2% (0,14 сек.)
% фазы опоры	54,4%	43,6%	10,8%	41,4%	64,2%	22,8%
Пропульсивное время, сек.	0,22	0,26	18,2% (0,04 сек.)	0,51	0,18	64,7% (0,33 сек.)
% периода опоры	19%	33%	14%	44%	33%	11%
Длина шага, см	38,6	48,8	26,4% (10,2 см)	39,2	52,0	32,5% (12,8 см)

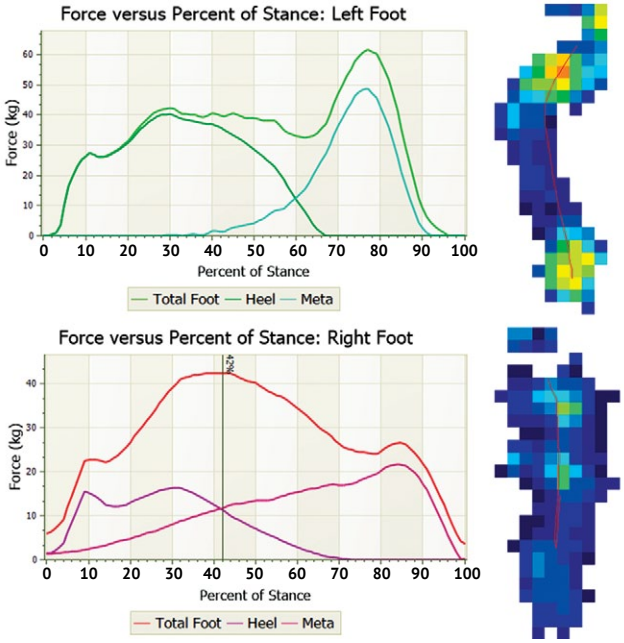

Рис. 5. Результаты динамической педобарографии на момент контрольного осмотра: отмечается увеличение силы, максимального давления и времени контакта в переднем отделе обеих стоп в сравнении с предоперационным периодом

Figure 5. Dynamic pedobarography results at the time of the follow-up examination: comparing to the preoperative period, an increase in force, maximum pressure and contact time in the forefoot of both feet is noted

ОБСУЖДЕНИЕ

Наиболее распространенным методом лечения тотального аваскулярного некроза таранной кости является большеберцово-таранно-пяточный или большеберцово-пяточный артродез [14]. Одним из главных недостатков большеберцово-пяточного артродеза является укорочение нижней конечности после выполненной астрагалэктомии [15]. Для предотвращения данной проблемы используют костные алло- или аутотрансплантаты [16]. Несмотря на хорошие остеоиндуктивные свойства аутотрансплантатов, спецификой их применения является ограниченный объем имплантата и риск болезни донорского места [17]. Аллотрансплантаты позволяют избежать осложнений на донорском участке, но имеют меньший потенциал для костной интеграции. Некоторые авторы применяют танталовые или титановые спейсеры в качестве альтернативы [18].

В ретроспективном исследовании C. Frey с соавторами сообщили о 41% несостоятельности костного анкилоза голеностопного сустава [19]. M.H. Perlman и D.B. Thordarson описали 28% случаев несращения артродеза голеностопного сустава у 67 пациентов, получивших лечение посттравматического остеоартрита голеностопного сустава [20].

Артродез голеностопного сустава и суставов заднего отдела стопы приводит к глубоким нарушениям биомеханики всей нижней конечности.

Определяются изменения максимального подошвенного давления, силы стопы, времени контакта и изменения в фазах шага. При этом существенно изменяется распределение нагрузки на неблокированные суставы стопы. Результаты исследования A. Suckel с соавторами продемонстрировали, что после артродеза голеностопного сустава происходит увеличение прилагаемой силы и пикового давления в медиальных отделах стопы, что биомеханически объясняет дегенерацию хряща в смежных суставах стопы в отдаленном периоде [21]. Также отмечается возможное увеличение максимального давления в переднем отделе стопы, которое может являться причиной стрессовых переломов плюсневых костей [22].

Применение артродезирования у нашей пациентки привело бы к грубой дисфункции заднего отдела стоп и голеностопных суставов, одномоментной ригидности обеих стоп. Мы предполагаем, что двустороннее поражение существенно затруднило бы реабилитацию и восстановление.

Эндопротезирование таранной кости — альтернатива артродезам, его применяют для функционального восстановления голеностопного сустава и стопы. Публикации, посвященные индивидуальному эндопротезированию таранной кости при ее аваскулярном некрозе, многочисленны и свидетельствуют о высокой эффективности метода, хорошей выживаемости эндопротеза таранной кости [23, 24]. T. Jennison с соавторами провели анализ 9 публикаций, посвященных эндопротезированию таранной кости, в которых были описаны результаты лечения 115 пациентов. Среднее время наблюдения составило от 12,8 до 152 мес. Результаты анализа подтвердили эффективность данного метода при лечении пациентов с тотальным аваскулярным некрозом таранной кости [10].

Для изготовления эндопротеза наиболее часто применяют металлические сплавы: кобальт-хром, нержавеющая сталь, титан с керамической поверхностью [25]. Однако пара трения металл-хрящ, по данным исследователей, является не самой долговечной и сопряжена с возникновением ряда осложнений за счет накопления продуктов износа металла и хряща в полости сустава [26]. Пара трения керамика-хрящ имеет лучшие трибологические свойства и является наиболее щадящей к хрящу. В настоящее время применяется аллюмоксидная или циркониевая оксидная керамика. По мнению A. Salehi с соавторами и J. Vanlommel с соавторами, среди различных видов керамики циркониевая стабилизированная керамика обладает в настоящее время наилучшими характеристиками [27, 28].

Руководствуясь этой информацией, учитывая возраст пациентки и вероятность проведения ревизионных оперативных вмешательств, мы применили именно керамические протезы, а не полированные титановые, в расчете на максимально долгий срок службы. Выбор таких материалов потенциально может уменьшить количество ревизионных операций.

Как правило, основой для моделирования эндопротеза таранной кости служат данные МСКТ, полученные при сканировании контралатеральной стопы. Далее полученная модель проецируется на поврежденную стопу. Эндопротезирование таранных костей при двустороннем аваскулярном некрозе сопряжено со значительными трудностями при моделировании индивидуального имплантата.

Для создания индивидуального протеза без контралатерального образца мы использовали данные МСКТ, которые ранее выполнялись пациенткой для этапной оценки состояния. Несмотря на трудоемкость моделирования и изготовления эндопротеза, данная методика позволяет достичь наилучшей адаптации эндопротеза под имеющиеся особенности анатомии пациента. Рентгенологическая картина, на которой мы видим визуальную конгруэнтность, и улучшение клинического состояния пациентки позволяет сказать, что избранный нами метод был эффективен.

Одними из главных задач эндопротезирования таранной кости являются сохранение движений в голеностопном суставе и суставах заднего отдела стопы и нормализация биомеханики шага.

T. Chen с соавторами при помощи метода конечных элементов построили математическую модель стопы после имплантации эндопротеза таранной кости и эндопротеза голеностопного сустава. Математические расчеты показали, что эндопротезирование таранной кости позволяет воспроизвести движения в суставах стопы, которые больше похожи на кинематику здоровой походки [29].

Представленные результаты динамической педобарографии пациентки свидетельствуют об улучшении биомеханики шага после индивидуального эндопротезирования таранных костей обеих стоп. При этом мы наблюдали различные показатели динамической педобарографии обеих стоп. Анализ рентгенограмм в послеоперационном периоде позволил отметить, что угол наклона таранной кости обеих стоп отличается. На правой стопе таранная кость расположена более вертикально, и мы наблюдали сравнительно большее распределение нагрузки на средний отдел стопы, что типично для плоско-вальгусной деформации. На левой стопе таранная кость имела более правильное анатомическое положение: нагрузка распределялась больше на передний и задний отделы стопы, что в большей степени соответствует нормальному распределению нагрузки. В то же время разница в распределении нагрузки не отразилась на клинической картине и не ощущалась пациентом.

При анализе литературы мы не отметили публикаций, которые бы описывали объективные биомеханические изменения стопы у пациентов после двустороннего эндопротезирования таранных костей. На наш взгляд, данные динамической педобарографии, представленные в данной публикации, могут вызвать интерес научного сообщества.

ЗАКЛЮЧЕНИЕ

Данное клиническое наблюдение показало успех двустороннего эндопротезирования таранных костей на ранних послеоперационных сроках. Требуется более масштабное исследование для оценки отдаленных результатов применения метода, а также сравнения этих результатов с результатами других подходов к лечению тотального аваскулярного некроза таранной кости.

ДОПОЛНИТЕЛЬНАЯ ИНФОРМАЦИЯ

Заявленный вклад авторов

Все авторы сделали эквивалентный вклад в подготовку публикации.

Все авторы прочли и одобрили финальную версию рукописи статьи. Все авторы согласны нести ответственность за все аспекты работы, чтобы обеспечить надлежащее рассмотрение и решение всех возможных вопросов, связанных с корректностью и надежностью любой части работы.

Источник финансирования. Авторы заявляют об отсутствии внешнего финансирования при проведении исследования.

Возможный конфликт интересов. Авторы декларируют отсутствие явных и потенциальных конфликтов интересов, связанных с публикацией настоящей статьи.

Этическая экспертиза. Не применима.

Информированное согласие на публикацию. Авторы получили письменное согласие пациента на публикацию медицинских данных и изображений.

DISCLAIMERS

Author contribution

All authors made equal contributions to the study and the publication.

All authors have read and approved the final version of the manuscript of the article. All authors agree to bear responsibility for all aspects of the study to ensure proper consideration and resolution of all possible issues related to the correctness and reliability of any part of the work.

Funding source. This study was not supported by any external sources of funding.

Disclosure competing interests. The authors declare that they have no competing interests.

Ethics approval. Not applicable.

Consent for publication. Written consent was obtained from the patient for publication of relevant medical information and all of accompanying images within the manuscript.

ЛИТЕРАТУРА [REFERENCES]

1. Parekh S.G., Kadakia R.J. Avascular Necrosis of the Talus. *J Am Acad Orthop Surg.* 2021;29(6):e267-e278. doi: 10.5435/JAAOS-D-20-00418.
2. Alley M.C., Vallier H.A., Tornetta P. 3rd; Orthopaedic Trauma Research Consortium. Identifying Risk Factors for Osteonecrosis After Talar Fracture. *J Orthop Trauma.* 2024;38(1):25-30. doi: 10.1097/BOT.0000000000002706.
3. Cottom J.M., Badell J.S., Wolf J.R. Management of Talar Avascular Necrosis with Total Talus. *Clin Podiatr Med Surg.* 2023;40(4):735-747. doi: 10.1016/j.cpm.2023.05.014.
4. Gross C.E., Haughom B., Chahal J., Holmes G.B. Treatments for Avascular Necrosis of the Talus: A Systematic Review. *Foot Ankle Spec.* 2014;7(5):387-397. doi: 10.1177/1938640014521831.
5. Kubisa M.J., Kubisa M.G., Pałka K., Sobczyk J., Bubieńczyk F., Łęgosz P. Avascular Necrosis of the Talus: Diagnosis, Treatment, and Modern Reconstructive Options. *Medicina (Lithuania).* 2024;60(10):1692. doi: 10.3390/medicina60101692.
6. Пашкова Е.А., Сорокин Е.П., Коновальчук Н.С., Фомичев В.А., Шулепов Д.А., Демьянов К.А. Ретроспективный анализ результатов оперативного лечения пациентов с остеохондральными повреждениями блока таранной кости. *Гений ортопедии.* 2022;28(5):643-651. doi: 10.18019/1028-4427-2022-28-5-643-651.
   Pashkova E.A., Sorokin E.P., Konovalchuk N.S., Fomichev V.A., Shulepov D.A., Demyanova K.A. Retrospective analysis of the results of surgical management of osteochondral lesions of the talar dome. *Genij Ortopedii.* 2022;28(5):643-651. (In Russian). doi: 10.18019/1028-4427-2022-28-5-643-651.
7. Корышков Н.А., Хапилин А.П., Ходжиев А.С., Воронкевич И.А., Огарёв Е.В., Симонов А.Б. и др. Мозаичная аутологичная остеохондропластика в лечении локального асептического некроза блока таранной кости. *Травматология и ортопедия России.* 2014; 20(4):90-98. doi: 10.21823/2311-2905-2014-0-4-90-98.
   Koryshkov N.A., Khapilin A.P., Khodzhiyev A.S., Voronkevich I.A., Ogarev E.V., Simonov A.B. et al. Treatment of local talus osteochondral defects using mosaic autogenous osteochondral plasty. *Traumatology and Orthopedics of Russia.* 2014;20(4):90-98. (In Russian). doi: 10.21823/2311-2905-2014-0-4-90-98.
8. Klos K., Drechsel T., Gras F., Beimel C., Tiemann A., Hofmann G.O. et al. The use of a retrograde fixed-angle intramedullary nail for tibiocalcaneal arthrodesis after severe loss of the talus. *Strategies Trauma Limb Reconstr.* 2009;4(2):95-102. doi: 10.1007/s11751-009-0067-y.
9. Mu M.D., Yang Q.D., Chen W., Tao X., Zhang C.K., Zhang X. et al. Three dimension printing talar prostheses for total replacement in talar necrosis and collapse. *Int Orthop.* 2021;45(9):2313-2321. doi: 10.1007/s00264-021-04992-9.

10. Jennison T., Dalgleish J., Sharpe I., Davies M., Goldberg A. Total Talus Replacements. *Foot Ankle Orthop.* 2023;8(1):24730114221151068. doi: 10.1177/24730114221151068.
11. Harnroongroj T., Harnroongroj T. The Talar Body Prosthesis: Results at Ten to Thirty-six Years of Follow-up. *J Bone Joint Surg Am.* 2014;96:1211-1218. doi: 10.2106/JBJS.M.00377.
12. Ouchi K., Oi N., Yabuki S., Konno S.I. Total Talar Replacement for Idiopathic Osteonecrosis of the Talus: Investigation of Clinical Outcomes, Pain, ADL, QOL. *Foot Ankle Orthop.* 2023;8(1):24730114231154211. doi: 10.1177/24730114231154211.
13. Gould N., Seligson D., Gassman J. Early and Late Repair of Lateral Ligament of the Ankle. *Foot Ankle.* 1980;1(2): 84-89. doi: 10.1177/107110078000100206.
14. Lachman J., Parekh S. Total Talus Replacement for Traumatic Bone Loss or Idiopathic Avascular Necrosis of the Talus. *Tech Foot Ankle Surg.* 2018;18(2):87-98. doi: 10.1097/BTF.0000000000000203.
15. Ettinger S., Stukenborg-Colsman C., Plaass C., Yao D., Claassen L., Berger S. et al. Tibiocalcaneal arthrodesis as a limb salvage procedure for complex hindfoot deformities. *Arch Orthop Trauma Surg.* 2016;136(4): 457-462. doi: 10.1007/s00402-016-2420-1.
16. Carpenter B., Thomas J., Brigido S.A., Cooper M.T. Tibio-Talar-Calcaneal Fusion in the Diabetic and Nondiabetic Patient: An Update on Surgical Techniques. *Foot Ankle Spec.* 2019;12(2):172-174. doi: 10.1177/1938640019846669.
17. Frigg A., Dougall H., Boyd S., Nigg B. Can porous tantalum be used to achieve ankle and subtalar arthrodesis?: A pilot study. *Clin Orthop Relat Res.* 2010;468(1):209-216. doi: 10.1007/s11999-009-0948-x.
18. Cohen M.M., Kazak M. Tibiocalcaneal Arthrodesis With a Porous Tantalum Spacer and Locked Intramedullary Nail for Post-Traumatic Global Avascular Necrosis of the Talus. *J Foot Ankle Surg.* 2015;54(6):1172-1177. doi: 10.1053/j.jfas.2015.01.009.
19. Frey C., Halikus N.M., Vu-Rose T., Ebramzadeh E. A Review of Ankle Arthrodesis: Predisposing Factors to Nonunion. *Foot Ankle Int.* 1994;15(11):581-584. doi: 10.1177/107110079401501102.
20. Perlman M.H., Thordarson D.B. Ankle Fusion in a High Risk Population: An Assessment of Nonunion Risk Factors. *Foot Ankle Int.* 1999;20(8):491-496. doi: 10.1177/107110079902000805.
21. Suckel A., Mueller O., Herberts T., Wulker N. Changes in Chopart joint load following tibiotalar arthrodesis: In vitro analysis of 8 cadaver specimen in a dynamic model. *BMC Musculoskelet Disord.* 2007;8:80. doi: 10.1186/1471-2474-8-80.
22. Wang Y., Li Z., Wong D.W.C., Zhang M. Effects of Ankle Arthrodesis on Biomechanical Performance of the Entire Foot. *PLoS One.* 2015;10(7):e0134340. doi: 10.1371/journal.pone.0134340.
23. Tonogai I., Hamada D., Yamasaki Y., Wada K., Takasago T., Tsutsui T. et al. Custom-Made Alumina Ceramic Total Talar Prosthesis for Idiopathic Aseptic Necrosis of the Talus: Report of Two Cases. *Case Rep Orthop.* 2017;2017:8290804. doi: 10.1155/2017/8290804.
24. Taniguchi A., Tanaka Y. An Alumina Ceramic Total Talar Prosthesis for Avascular Necrosis of the Talus. *Foot Ankle Clin.* 2019;24(1):163-171. doi: 10.1016/j.fcl.2018.10.004.
25. Johnson L.G., Anastasio A.T., Fletcher A.N., Hendren S., Adams S.B. Outcomes following total talus replacement: A systematic review. *Foot Ankle Surg.* 2022;28(8):1194-1201. doi: 10.1016/j.fas.2022.08.010.
26. Stojanović B., Bauer C., Stotter C., Klestil T., Nehrer S., Franek F. et al. Tribocorrosion of a CoCrMo alloy sliding against articular cartilage and the impact of metal ion release on chondrocytes. *Acta Biomater.* 2019;94: 597-609. doi: 10.1016/j.actbio.2019.06.015.
27. Salehi A., Tsai S., Pawar V., Sprague J., Hunter G., Varma S.K. et al. Wettability Analysis of Orthopaedic Materials Using Optical Contact Angle Methods. *Key Eng Mater.* 2006;309-311:1199-1202. Available from: https://doi.org/10.4028/www.scientific.net/kem.309-311.1199.
28. Vanlommel J., De Corte R., Luyckx J.P., Anderson M., Labey L., Bellemans J. Articulation of Native Cartilage Against Different Femoral Component Materials. Oxidized Zirconium Damages Cartilage Less Than Cobalt-Chrome. *J Arthroplasty.* 2017;32(1):256-262. doi: 10.1016/j.arth.2016.06.024.
29. Chen T.L.W., Wang Y., Peng Y., Zhang G., Hong T.T.H., Zhang M. Dynamic finite element analyses to compare the influences of customised total talar replacement and total ankle arthroplasty on foot biomechanics during gait. *J Orthop Translat.* 2023;38:32-43. doi: 10.1016/j.jot.2022.07.013.

Сведения об авторах

✉ *Скребцов Александр Владимирович*
Адрес: Россия, 115446, Москва, Коломенский проезд, д. 4
https://orcid.org/0000-0002-1418-3368
e-mail: Skrebtsovalex@mail.ru

Скребцов Владимир Владимирович — канд. мед. наук
https://orcid.org/0000-0003-0833-6628
e-mail: Skrebtsov@mail.ru

Процко Виктор Геннадьевич — д-р мед. наук
https://orcid.org/0000-0002-5077-2186
e-mail: 89035586679@mail.ru

Тамоев Саргон Константинович — канд. мед. наук
https://orcid.org/0000-0001-8748-0059
e-mail: Sargonik@mail.ru

Кузнецов Василий Викторович — канд. мед. наук
https://orcid.org/0000-0001-6287-8132
e-mail: vkuznecovniito@gmail.com

Authors' information

✉ *Alexander V. Skrebtsov*
Address: 4, Kolomenskiy passage, Moscow, 115446, Russia
https://orcid.org/0000-0002-1418-3368
e-mail: Skrebtsovalex@mail.ru

Vladimir V. Skrebtsov — Cand. Sci. (Med.)
https://orcid.org/0000-0003-0833-6628
e-mail: Skrebtsov@mail.ru

Viktor G. Protsko — Dr. Sci. (Med.)
https://orcid.org/0000-0002-5077-2186
e-mail: 89035586679@mail.ru

Sargon K. Tamoev — Cand. Sci. (Med.)
https://orcid.org/0000-0001-8748-0059
e-mail: Sargonik@mail.ru

Vasilii V. Kuznetsov — Cand. Sci. (Med.)
https://orcid.org/0000-0001-6287-8132
e-mail: vkuznecovniito@gmail.com

Научная статья
УДК 616.718.71-007.248-089.881
https://doi.org/10.17816/2311-2905-17605

CC BY

Способ пяточно-большеберцового артродеза при тотальном дефекте таранной кости у больных с нейроостеоартропатией Шарко

С.А. Оснач [1], В.Г. Процко [1,4], В.Н. Оболенский [2,3], В.А. Виноградов [4], В.В. Кузнецов [1], С.К. Тамоев [1]

[1] *ГБУЗ «Городская клиническая больница им. С.С. Юдина ДЗМ», г. Москва, Россия*

[2] *ГБУЗ «Городская клиническая больница №13 ДЗМ», г. Москва, Россия*

[3] *ФГАО ВО «Российский национальный исследовательский медицинский университет им. Н.И. Пирогова» Минздрава России, г. Москва, Россия*

[4] *ФГАОУ ВО «Российский университет дружбы народов им. Патриса Лумумбы», г. Москва, Россия*

Реферат

Актуальность. Лечение пациентов с нейроостеоартропатией Шарко остается в настоящее время нерешенной проблемой. Современное состояние проблемы мотивировало нас разработать новый оригинальный способ реконструкции заднего отдела стопы для формирования пяточно-большеберцового костного блока с максимально возможным сохранением длины конечности у пациентов с нейроостеоартропатией Шарко.

Цель работы — продемонстрировать новый метод одноэтапного пяточно-большеберцового артродеза с максимально возможным сохранением длины конечности.

Техника операции. На предоперационном этапе осуществляется измерение на рентгенограммах угла, смежного с углом Гиссана, и его биссектрисы. После осуществления доступа к голеностопному суставу по Кохеру с резекцией латеральной лодыжки и остеонекрэктомии производится опил дистального метаэпифиза большеберцовой кости в косо-горизонтальной плоскости под углом биссектрисы, открытым кзади и равным предоперационно измеряемому значению. Получившийся костный фрагмент треугольной формы разворачивается на 180°, и производится адаптация костных фрагментов в аппарате внешней фиксации.

Заключение. Предложенный нами метод оперативного вмешательства при тотальном разрушении таранной кости у пациентов с остеоартропатией Шарко удобен и прост для адаптации дисконгруэнтных друг к другу поверхностей пяточной и большеберцовой костей и позволяет уменьшить укорочение нижней конечности при пяточно-большеберцовом артродезе.

Ключевые слова: нейроостеоартропатия Шарко, тотальный дефект таранной кости, пяточно-большеберцовый артродез, сохранение длины конечности.

Для цитирования: Оснач С.А., Процко В.Г., Оболенский В.Н., Виноградов В.А., Кузнецов В.В., Тамоев С.К. Способ пяточно-большеберцового артродеза при тотальном дефекте таранной кости у больных с нейроостеоартропатией Шарко. *Травматология и ортопедия России*. 2025;31(1):125-132. https://doi.org/10.17816/2311-2905-17605.

Виноградов Владимир Алексеевич; e-mail: vovavin15@gmail.com

Рукопись получена: 29.08.2024. Рукопись одобрена: 16.12.2024. Статья опубликована онлайн: 27.01.2025.

© Оснач С.А., Процко В.Г., Оболенский В.Н., Виноградов В.А., Кузнецов В.В., Тамоев С.К., 2025

Original article
https://doi.org/10.17816/2311-2905-17605

CC BY

Method of Tibiocalcaneal Arthrodesis for a Total Defect of the Talus in Patients with Charcot Neuroarthropathy

Stanislav A. Osnach [1], Victor G. Protsko [1,4], Vladimir N. Obolenskiy [2,3], Vladimir A. Vinogradov [4], Vasiliy V. Kuznetsov [1], Sargon K. Tamoev [1]

[1] *Yudin City Clinical Hospital, Moscow, Russia*

[2] *City Clinical Hospital No 13, Moscow, Russia*

[3] *Pirogov Russian National Research Medical University, Moscow, Russia*

[4] *Peoples' Friendship University of Russia named after Patrice Lumumba, Moscow, Russia*

Abstract

Background. At present, treatment of patients with Charcot neuroarthropathy remains an unsolved problem. The current state of the problem motivated us to develop a new original method of hindfoot reconstruction aimed to form a tibiocalcaneal bone block with maximum possible preservation of limb length in patients with Charcot neuroarthropathy.

The aim of the paper was to demonstrate a new one-stage tibiocalcaneal arthrodesis technique aimed at preserving maximum possible limb length.

Surgical technique description. At the preoperative stage, the angle adjacent to the Gissan angle and its bisector is measured on X-rays. After performing the Kocher ankle approach with subsequent lateral malleolus resection and osteonecrectomy, the distal metaepiphysis of the tibia is cut in an oblique-horizontal plane at the bisector angle, open posteriorly and equal to the preoperatively measured value. The resulting triangular bone fragment is rotated by 180° and adapted within the external fixator.

Conclusion. The proposed method for total talar destruction in patients with Charcot neuroarthropathy is convenient and simple for adapting incongruent calcaneal and tibial surfaces and allows reducing the lower limb shortening in tibiocalcaneal arthrodesis.

Keywords: Charcot neuroarthropathy, total defect of the talus, tibiocalcaneal arthrodesis, limb length preservation.

Cite as: Osnach S.A., Protsko V.G., Obolenskiy V.N., Vinogradov V.A., Kuznetsov V.V., Tamoev S.K. Method of Tibiocalcaneal Arthrodesis for a Total Defect of the Talus in Patients with Charcot Neuroarthropathy. *Traumatology and Orthopedics of Russia*. 2025;31(1):125-132. (In Russian). https://doi.org/10.17816/2311-2905-17605.

✉ *Vladimir A. Vinogradov*; e-mail: vovavin15@gmail.com

Submitted: 29.08.2024. Accepted: 16.12.2024. Published online: 27.01.2025.

© Osnach S.A., Protsko V.G., Obolenskiy V.N., Vinogradov V.A., Kuznetsov V.V., Tamoev S.K., 2025

ВВЕДЕНИЕ

Нейроостеоартропатия Шарко (стопа Шарко) — заболевание, при котором происходит поражение костей, суставов, мягких тканей стопы и голеностопного сустава. Хотя данное состояние может развиться при различных периферических нейропатиях, именно диабетическая нейропатия чаще всего является его причиной. В основе данного состояния лежит несколько факторов: диабетическая сенсомоторная нейропатия, автономная нейропатия, травма, метаболические нарушения в костной ткани. Взаимодействие этих факторов приводит к локальному воспалению, которое в дальнейшем вызывает костную деструкцию, подвывихи, вывихи и деформации конечности [1].

По результатам анализа литературы вопрос лечения пациентов с нейроостеоартропатией Шарко до сих пор остается нерешенным. Однако, несмотря на существующее множество вариантов решения данной проблемы, ни один из подходов полностью не удовлетворяет авторов и их коллег. Использование методов консервативного лечения, безусловно, необходимо, но не приводит к стойкой ортопедической коррекции, не гарантирует отсутствия рисков вторичных деформаций стопы, возникновения трофических поражений мягких тканей [2, 3, 4]. Задачей хирургического лечения пациентов с осложненной диабетической нейроостеоартропатией является радикальное устранение хирургическим путем очага деструкции костной ткани, устранение деформаций и костных остеофитов, провоцирующих появление трофических язв, и последующее восстановление функциональных возможностей стопы за счет оптимальной реконструкции ее анатомической структуры с рациональным восстановлением длины сегмента и биомеханики [5, 6, 7]. Клинически сложной задачей является восстановление опороспособности и сохранение длины конечности. Известные технологии реконструкции стопы Шарко имеют высокую частоту осложнений, рецидивов и неоднозначные исходы лечения [8, 9].

Выполнение пяточно-большеберцового артродеза с использованием интрамедуллярного блокируемого гвоздя является достаточно успешным способом оперативного лечения [10, 11]. При данном методе частота сращения у пациентов с сахарным диабетом достигает 75% [12]. Двухэтапные методы артродезирования с пластикой дефекта свободным аутографтом имеют значительно больше преимуществ для коррекции абсолютного укорочения сегмента и сроков интеграции аутокости, но требуют проведения второго этапа оперативного вмешательства при сохраняющихся более длительных сроках фиксации [13]. Описаны случаи реконструкции стопы, когда для восстановления длины конечности использовали гетеротопический аллографт в виде головки бедренной кости с последующим артродезом блокируемым штифтом [14, 15, 16]. Использование аддитивных технологий для замещения дефектов таранной кости при пяточно-большеберцовом артродезе с использованием титановых имплантов с дополнением ауто- или аллографтов описано в зарубежной литературе [9, 17]. Преимуществом данной техники является создание индивидуальных имплантатов на основе компьютерной томографии, позволяющих минимизировать резекцию пяточной и большеберцовой костей и, соответственно, укорочение конечности, а также риск развития коллапса ауто- или аллографтов в период интеграции имплантата [18].

К сожалению, выполнение реконструктивных операций или артродеза голеностопного и подтаранного суставов с полным сохранением длины сегмента конечности невозможно. Талэктомия с пяточно-большеберцовым артродезом в аппарате внешней фиксации является хорошим способом реконструкции стопы, возвращения опороспособности конечности, особенно у пациентов с сопутствующей остеопенией, гиповитаминозом витамина D [19]. Однако при выполнении пяточно-большеберцового артродеза укорочение конечности происходит не только за счет высоты удаленной таранной кости, но и за счет высоты резецированных концов большеберцовой и, в большей степени, пяточной костей для придания поверхностям конгруэнтности. По данным R. Rochman с соавторами, у пациентов, которым выполняли пяточно-большеберцовый артродез, укорочение конечности в среднем составляло 4 см (от 2,5 до 5 см) [8].

Современное состояние проблемы мотивировало нас разработать новый оригинальный способ реконструкции заднего отдела стопы для формирования пяточно-большеберцового костного блока с максимально возможным сохранением длины конечности у пациентов с нейроостеоартропатией Шарко.

Цель работы — продемонстрировать новый метод одноэтапного пяточно-большеберцового артродеза с максимально возможным сохранением длины конечности.

ТЕХНИКА ОПЕРАЦИИ

На этапе предоперационного планирования на рентгенограммах измеряется угол, смежный с углом Гиссана, и его биссектриса. Интраоперационно в положении пациента на спине после обработки операционного поля антисептиками и наложения в нижней трети бедра пневможгута осуществляется доступ к голеностопному суставу по Кохеру с резекцией латеральной лодыжки. Производится визуальная ревизия зоны деструкции, удаление деформированных и пораженных

частей таранной кости, рубцовых тканей и патологических грануляций, синовэктомия и резекция хрящей суставных поверхностей костей.

Затем выполняется внеочаговый остеосинтез компрессионно-дистракционным аппаратом внешней фиксации (АВФ), состоящим из двух колец, фиксируемых на голени, а также двух полуколец на стопе: одно полукольцо устанавливалось в задней части стопы и одно — на переднем отделе стопы. В проекции колец и полуколец проводятся спицы в косо-фронтальной плоскости, которые фиксируются в плоскости колец, спицы натягиваются спиценатягивателем. Полукольца соединяются между собой резьбовыми стержнями и одно-, двухплоскостными шарнирами. Далее производится опил дистального метаэпифиза большеберцовой кости в косо-горизонтальной плоскости под углом биссектрисы, открытым кзади и равным предоперационно измеренному значению. Сформированный костный фрагмент треугольной формы разворачивается на 180º, и производится адаптация костных фрагментов в аппарате внешней фиксации. Фиксация продолжается до формирования костного пяточно-большеберцового блока. Этапы оперативного вмешательства представлены на рисунке 1.

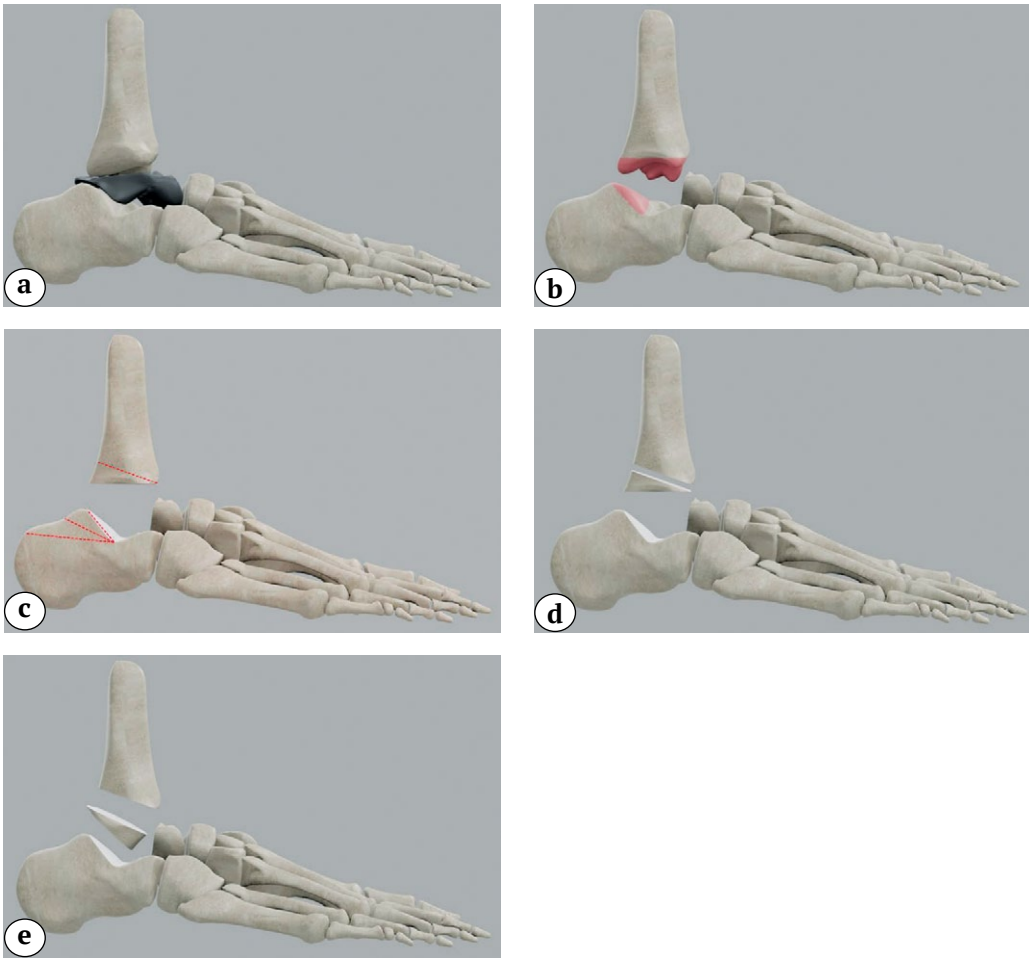

Рис. 1. Схематическое изображение этапов оперативного вмешательства:
a — деструктивно измененная таранная кость;
b — резекция суставных поверхностей дистального метаэпифиза большеберцовой и пяточной костей;
c — разметка опилов;
d — опил заднего края большеберцовой кости с выделением клиновидного трансплантата;
e — разворот трансплантата на 180° для лучшей адаптации фрагментов

Figure 1. Schematic representation of the surgery stages:
a — destruction of the talus;
b — resection of the articular surfaces of both the distal tibial and calcaneal metaepiphysis;
c — markings performed;
d — sawing of the posterior edge of the tibia with the isolation of a wedge-shaped graft;
e — turning the graft by 180º for better adaptation of the fragments

С применением данного метода было прооперировано в Центре хирургии стопы и диабетической стопы ГКБ им. С.С. Юдина 11 пациентов, находившихся на лечении в 2021–2023 гг.: с сахарным диабетом 2-го типа было 6 (55%) пациентов, сахарным диабетом 1-го типа — 4 (36%) больных, у 1 (9%) пациента была дистальная нейропатия без сахарного диабета. Женщин было 9 (82%), мужчин — 2 (18%). Средний возраст составил 53,4±3,8 лет (30–72). Срок наблюдения после завершения лечения — больше 1 года.

Средняя длительность фиксации в АВФ составила 6,4±0,2 мес. (5,5–7,0). Нагноений, несращений, спицевого остеомиелита не выявлено.

Представляем клинический пример лечения пациентки с использованием описанной технологии. Пациентка 72 лет с дистальной нейропатией без сахарного диабета. За год до обращения отметила появление деформации левой стопы, наблюдалась амбулаторно. Получала консервативное лечение, ходила в ортезе в течение одного года без явлений положительной динамики (рис. 2).

Пациентка прооперирована в Центре хирургии стопы и диабетической стопы ГКБ им. С.С. Юдина. Выполнен резекционный пяточно-большеберцовый артродез по описанной методике с использованием АВФ, фиксация в аппарате в течение 7 мес. (рис. 3).

После демонтажа аппарата реабилитацию и постепенную дозированную нагрузку на конечность осуществляли в иммобилизующем голеностопном ортезе с пневмокамерой в течение 10 мес. В дальнейшем был выполнен переход на индивидуальную ортопедическую обувь с перекатной подошвой. Результат лечения через 1,5 года представлен на рисунке 4.

Рис. 2. Фото и рентгенограмма стопы и голеностопного сустава перед началом стационарного лечения

Figure 2. Photograph and X-ray of the foot and ankle joint before inpatient treatment

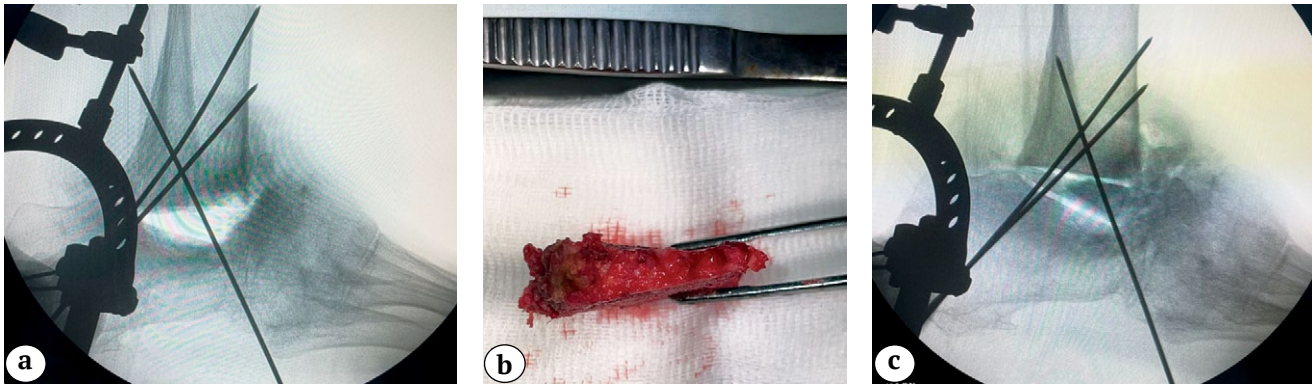

Рис. 3. Этапы оперативного вмешательства:
a — интраоперационный ЭОП-снимок — адаптация фрагментов;
b — клиновидный костный трансплантат;
c — ЭОП-снимок после установки клиновидного аутотрансплантата

Figure 3. Stages of surgical intervention:
a — intraoperative X-ray — fragments adaptation;
b — photograph of the wedge-shaped bone graft;
c — X-ray after installation of the wedge-shaped autograft

Рис. 4. Рентгенограмма и фото стоп и голеностопных суставов через 1,5 года после демонтажа АВФ

Figure 4. X-ray and photograph of the patient's feet and ankle joints 1.5 years after dismantling the external fixation device

ОБСУЖДЕНИЕ

Согласно L.I. Sanders и R.G. Frykberg, нейроостеоартропатия Шарко поражает область голеностопного и подтаранного суставов (4 и 5 типы по Sanders) с частотой до 10% случаев [20]. Особое значение эта зона имеет из-за особенностей кровоснабжения таранной кости, повышенных рисков асептического некроза и роли в опороспособности конечности при функциональной нагрузке. Несмотря на то, что данная локализация у пациентов с нейроостеоартропатией Шарко встречается реже, чем патология суставов Лисфранка и Шопара (до 27,60 и 30,35% соответственно), поражение области голеностопного сустава протекает тяжелее [21]. При наличии дистальной нейропатии пациенты продолжают ходить с полной нагрузкой на пораженный сегмент, что приводит к развитию патологических переломов, в частности к переломам таранной кости. При диабетической нейроостеоартропатии происходит нарушение в системе RANKL-RANK-OPG, в связи с чем превалирует продукция остеокластов и, как следствие, костная резорбция. Также к активации RANKL приводит повышение уровня провоспалительных цитокинов на фоне локальной воспалительной реакции. Все это снижает репаративные возможности костной ткани и приводит к ее постепенному разрушению [22, 23]. Формируются тотальные и субтотальные дефекты таранной кости, многоплоскостные деформации, а также нестабильность голеностопного сустава [24], что ведет к неопорности конечности и требует выполнения оперативных вмешательств.

При этом, несмотря на большой выбор методов и способов фиксации, возможность проведения одноэтапных реконструктивных вмешательств у пациентов, которые не готовы к длительному многоэтапному вмешательству для восстановления длины пораженного сегмента, не теряет свою актуальность.

Предложенный нами метод оперативного вмешательства при тотальном разрушении таранной кости у пациентов с остеоартропатией Шарко более удобен и прост для адаптации дисконгруэнтных друг к другу поверхностей пяточной и большеберцовой костей при проведении пяточно-большеберцового артродеза. На данную методику получен патент РФ № 2782784 от 02.11.22 «Способ пяточно-большеберцового артродеза при нейроостеоартропатии Шарко».

По нашему мнению, такой способ выполнения пяточно-большеберцового артродеза является методом выбора у пациентов с остеоартропатией Шарко при 4 и 5 типах по Sanders. Он позволяет выполнить оперативное лечение в один этап с максимально возможным сохранением размеров пяточной кости, не прибегая к использованию дополнительных костных трансплантатов и не увеличивая сроки фиксации сегмента.

В настоящее время, анализируя результаты применения аппаратов внешней фиксации для достижения стабильного костного артродеза, нет возможности доказательно сформулировать стандартный алгоритм действий, позволяющий определить достоверно продолжительность внешней фиксации, режимы функциональной нагрузки, ее начало и продолжительность, особенности ортезного сопровождения.

Внедренная в клиническую практику технология реконструкции заднего отдела стопы для формирования пяточно-большеберцового костного блока является одним из вариантов эффективного и технически простого восстановления опороспособности конечности у пациентов с нейроостеоартропатией Шарко.

ЗАКЛЮЧЕНИЕ

Предложенный нами метод пяточно-большеберцового артродеза при наличии больших костных дефектов заднего отдела стопы отличается очевидной простотой применения в повседневной практике. Мы надеемся, что наш опыт будет интересен для коллег, занимающихся реконструкцией стопы, в том числе с применением чрескостного остеосинтеза. По нашему мнению, предложенный нами способ выполнения артродеза имеет перспективу внедрения в клиническую практику при лечении пациентов с нейроостеоартропатией Шарко и может служить альтернативой известным методикам.

ДОПОЛНИТЕЛЬНАЯ ИНФОРМАЦИЯ

Заявленный вклад авторов

Все авторы сделали эквивалентный вклад в подготовку публикации.

Все авторы прочли и одобрили финальную версию рукописи статьи. Все авторы согласны нести ответственность за все аспекты работы, чтобы обеспечить надлежащее рассмотрение и решение всех возможных вопросов, связанных с корректностью и надежностью любой части работы.

Источник финансирования. Авторы заявляют об отсутствии внешнего финансирования при проведении исследования.

Возможный конфликт интересов. Авторы декларируют отсутствие явных и потенциальных конфликтов интересов, связанных с публикацией настоящей статьи.

Этическая экспертиза. Исследование одобрено локальным этическим комитетом ФГАО ВО «Российский национальный исследовательский медицинский университет им. Н.И. Пирогова» Минздрава России.

Информированное согласие на публикацию. Авторы получили письменное согласие пациентов на участие в исследовании и публикацию результатов.

DISCLAIMERS

Author contribution

All authors made equal contributions to the study and the publication.

All authors have read and approved the final version of the manuscript of the article. All authors agree to bear responsibility for all aspects of the study to ensure proper consideration and resolution of all possible issues related to the correctness and reliability of any part of the work.

Funding source. This study was not supported by any external sources of funding.

Disclosure competing interests. The authors declare that they have no competing interests.

Ethics approval. The study was approved by the local ethics committee of Pirogov Russian National Research Medical University.

Consent for publication. The authors obtained written consent from patients to participate in the study and publish the results..

ЛИТЕРАТУРА [REFERENCES]

1. Rogers L.C., Frykberg R.G., Armstrong D.G., Boulton A.J., Edmonds M., Van G.H. et al. The Charcot foot in diabetes. *Diabetes Care.* 2011;34(9):2123-2129. doi: 10.2337/dc11-0844.
2. Gratwohl V., Jentzsch T., Schöni M., Kaiser D., Berli M.C., Böni T. et al. Long-term follow-up of conservative treatment of Charcot feet. *Arch Orthop Trauma Surg.* 2022;142(10):2553-2566. doi: 10.1007/s00402-021-03881-5.
3. Blume P.A., Sumpio B., Schmidt B., Donegan R. Charcot neuroarthropathy of the foot and ankle: diagnosis and management strategies. *Clin Podiatr Med Surg.* 2014;31(1):151-172. doi: 10.1016/j.cpm.2013.09.007.
4. Sticha R.S., Frascone S.T., Wertheimer S.J. Major arthrodeses in patients with neuropathic arthropathy. *J Foot Ankle Surg.* 1996;35(6):560-566. doi: 10.1016/s1067-2516(96)80130-x.
5. Zgonis T., Stapleton J.J., Jeffries L.C., Girard-Powell V.A., Foster L.J. Surgical treatment of Charcot neuropathy. *AORN J.* 2008;87(5):971-990. doi: 10.1016/j.aorn.2008.03.002.
6. Pinzur M.S. Surgical treatment of the Charcot foot. *Diabetes Metab Res Rev.* 2016;32 Suppl 1:287-291. doi: 10.1002/dmrr.2750.
7. Stuto A.C., Stapleton J.J. Surgical Considerations for the Acute and Chronic Charcot Neuroarthropathy of the Foot and Ankle. *Clin Podiatr Med Surg.* 2022;39(2):331-341. doi: 10.1016/j.cpm.2021.11.005.
8. Rochman R., Jackson Hutson J., Alade O. Tibiocalcaneal arthrodesis using the Ilizarov technique in the presence of bone loss and infection of the talus. *Foot Ankle Int.* 2008;29(10):1001-1008. doi: 10.3113/FAI.2008.1001.
9. Steele J.R., Kadakia R.J., Cunningham D.J., Dekker T.J., Kildow B.J., Adams S.B. Comparison of 3D Printed Spherical Implants versus Femoral Head Allografts for Tibiotalocalcaneal Arthrodesis. *J Foot Ankle Surg.* 2020;59(6):1167-1170. doi: 10.1053/j.jfas.2019.10.015.
10. Love B., Alexander B., Ray J., Halstrom J., Barranco H., Solar S. et al. Outcomes of Tibiocalcaneal Arthrodesis in High-Risk Patients: An Institutional Cohort of 18 Patients. *Indian J Orthop.* 2020;54(1):14-21. doi: 10.1007/s43465-020-00048-z.
11. Caravaggi C.M., Sganzaroli A.B., Galenda P., Balaudo M., Gherardi P., Simonetti D. et al. Long-term follow-up of tibiocalcaneal arthrodesis in diabetic patients with early chronic Charcot osteoarthropathy. *J Foot Ankle Surg.* 2012;51(4):408-411. doi: 10.1053/j.jfas.2012.04.007.
12. Vitiello R., Perna A., Peruzzi M., Pitocco D., Marco G. Clinical evaluation of tibiocalcaneal arthrodesis with retrograde intramedullary nail fixation in diabetic patients. *Acta Orthop Traumatol Turc.* 2020;54(3):255-261. doi: 10.5152/j.aott.2020.03.334.
13. Оснач С.А., Оболенский В.Н., Процко В.Г., Борзунов Д.Ю., Загородний Н.В., Тамоев С.К. Метод двухэтапного лечения пациентов с тотальными и субтотальными дефектами стопы при нейроостеоартропатии Шарко. *Гений ортопедии.* 2022;28(4): 523-531. doi: 10.18019/1028-4427-2022-28-4-523-531.
Osnach S., Obolensky V., Protsko V., Borzunov D., Zagorodniy N., Tamoev S. Method of two-stage treatment of total and subtotal defects of the foot in Charcot neuroosteoarthropathy. *Genij Ortopedii.* 2022;28(4):523-531. (In Russian). doi: 10.18019/1028-4427-2022-28-4-523-531.
14. Berkowitz M.J., Clare M.P., Walling A.K., Sanders R. Salvage of failed total ankle arthroplasty with fusion using structural allograft and internal fixation. *Foot Ankle Int.* 2011;32(5):S493-502. doi: 10.3113/FAI.2011.0493.
15. Jeng C.L., Campbell J.T., Tang E.Y., Cerrato R.A., Myerson M.S. Tibiotalocalcaneal arthrodesis with bulk femoral head allograft for salvage of large defects in the ankle. *Foot Ankle Int.* 2013;34(9):1256-1266. doi: 10.1177/1071100713488765.
16. Clowers B.E., Myerson M.S. A novel surgical technique for the management of massive osseous defects in the hindfoot with bulk allograft. *Foot Ankle Clin.* 2011;16(1):181-189. doi: 10.1016/j.fcl.2010.12.005.

17. Ramhamadany E., Chadwick C., Davies M.B. Treatment of Severe Avascular Necrosis of the Talus Using a Novel Keystone-Shaped 3D-Printed Titanium Truss Implant. *Foot Ankle Orthop.* 2021;6(4):24730114211043516. doi: 10.1177/24730114211043516.
18. LaPorta G.A., Nasser E.M., Mulhern J.L. Tibiocalcaneal arthrodesis in the high-risk foot. *J Foot Ankle Surg.* 2014;53(6):774-786. doi: 10.1053/j.jfas.2014.06.027.
19. Yoho R.M., Frerichs J., Dodson N.B., Greenhagen R., Geletta S. A comparison of vitamin D levels in non-diabetic and diabetic patient populations. *J Am Podiatr Med Assoc*. 2009;99(1):35-41. doi: 10.7547/0980035.
20. Sanders L.I., Frykberg R.G. The Charcot foot. In: Levin and O'Neal's The Diabetic Foot. 7th edn. Philadelphia: Mosby Elsevier; 2007. 258 p.
21. Trepman E., Nihal A., Pinzur M.S. Current topics review: Charcot neuroarthropathy of the foot and ankle. *Foot Ankle Int.* 2005;26(1):46-63. doi: 10.1177/107110070502600109.
22. Ndip A., Williams A., Jude E.B., Serracino-Inglott F., Richardson S., Smyth J.V. et al. The RANKL/RANK/OPG signaling pathway mediates medial arterial calcification in diabetic Charcot neuroarthropathy. *Diabetes*. 2011;60(8): 2187-2196. doi: 10.2337/db10-1220.
23. Kaynak G., Birsel O., Güven M.F., Oğüt T. An overview of the Charcot foot pathophysiology. *Diabet Foot Ankle.* 2013;4. doi: 10.3402/dfa.v4i0.21117.
24. Wukich D.K., Raspovic K.M., Hobizal K.B., Sadoskas D. Surgical management of Charcot neuroarthropathy of the ankle and hindfoot in patients with diabetes. *Diabetes Metab Res Rev.* 2016;32 Suppl 1:292-296. doi: 10.1002/dmrr.2748.

Сведения об авторах

✉ *Виноградов Владимир Алексеевич*
Адрес: Россия, 117198, г. Москва, ул. Миклухо-Маклая, д. 6
https://orcid.org/0000-0001-5228-5130
e-mail: vovavin15@gmail.com

Оснач Станислав Александрович
https://orcid.org/0000-0003-4943-3440
e-mail: stas-osnach@yandex.ru

Процко Виктор Геннадьевич — д-р мед. наук
https://orcid.org/0000-0002-5077-2186
e-mail: 89035586679@mail.ru

Оболенский Владимир Николаевич — канд. мед. наук
https://orcid.org/0000-0003-1276-5484
e-mail: gkb13@mail.ru

Кузнецов Василий Викторович — канд. мед. наук
https://orcid.org/0000-0001-6287-8132
e-mail: vkuznecovniito@gmail.com

Тамоев Саргон Константинович — канд. мед. наук
https://orcid.org/0000-0001-8748-0059
e-mail: sargonik@mail.ru

Authors' information

✉ *Vladimir A. Vinogradov*
Address: 6, Miklukho-Maklaya st., Moscow, 117198, Russia
https://orcid.org/0000-0001-5228-5130
e-mail: vovavin15@gmail.com

Stanislav A. Osnach
https://orcid.org/0000-0003-4943-3440
e-mail: stas-osnach@yandex.ru

Victor G. Protsko — Dr. Sci. (Med.)
https://orcid.org/0000-0002-5077-2186
e-mail: 89035586679@mail.ru

Vladimir N. Obolenskiy — Cand. Sci. (Med.)
https://orcid.org/0000-0003-1276-5484
e-mail: gkb13@mail.ru

Vasiliy V. Kuznetsov — Cand. Sci. (Med.)
https://orcid.org/0000-0001-6287-8132
e-mail: vkuznecovniito@gmail.com

Sargon K. Tamoev — Cand. Sci. (Med.)
https://orcid.org/0000-0001-8748-0059
e-mail: sargonik@mail.ru

Обзорная статья
УДК 616.728.2-089.844-07
https://doi.org/10.17816/2311-2905-17552

CC BY

Возможности акустической артрометрии в эндопротезировании тазобедренного сустава: обзор литературы

Б.Р. Таштанов [1], М.А. Райфельд [2], В.Н. Васюков [2], В.В. Павлов [1], А.А. Корыткин [1]

[1] *ФГБУ «Новосибирский научно-исследовательский институт травматологии и ортопедии им. Я.Л. Цивьяна» Минздрава России, г. Новосибирск, Россия*

[2] *ФГБОУ ВО «Новосибирский государственный технический университет», г. Новосибирск, Россия*

Реферат

Актуальность. В последние годы возросло внимание исследователей к методу диагностики на основе акустической или вибрационной эмиссии (артрометрии), который позволяет выявить деструктивные процессы в парах трения компонентов эндопротеза и тем самым предвидеть их раннее расшатывание с принятием соответствующих превентивных мер.

Целью обзора является анализ степени разработанности методов акустической артрометрии и ее роли в выявлении ранних (дорентгенологических) признаков расшатывания компонентов эндопротеза и деструктивных процессов в них (нежелательных явлений) после эндопротезирования тазобедренного сустава.

Материал и методы. Поиск информации произведен в электронных релевантных базах данных eLIBRARY, PubMed, Google Scholar, Crossref. Поиск проведен на русском и английском языках по следующим ключевым словам: акустическая эмиссия, вибрационная артрография, вибрационная артрометрия, тазобедренный сустав, эндопротезирование, acoustic emission, vibration arthrography, vibration arthrometry, hip joint, arthroplasty. Глубина поиска — с 1990 г. по март 2024 г.

Результаты. Всего было отобрано 34 источника литературы. Ни одна из исследованных технологий не вошла в число общепринятых медицинских исследований, поскольку все имеют существенные ограничения, такие как: зависимость от плотности мягких тканей, окружающих эндопротез, нерешенный вопрос места расположения сенсоров. Также большинство из них не апробировано *in vivo*, что показало бы их реальный потенциал для последующей интеграции в медицинскую систему. Тем не менее большинство экспериментальных исследований продемонстрировали положительный результат в диагностике расшатываний, раскола цементной мантии и разрушения компонентов эндопротеза тазобедренного сустава.

Заключение. Выявлено преимущество акустической артрометрии как самостоятельного диагностического метода, подтверждающего расшатанность компонентов эндопротеза, разрушения цементной мантии и керамики на ранних стадиях до появления рентгенологических признаков происходящих процессов.

Ключевые слова: эндопротезирование тазобедренного сустава, асептическое расшатывание, акустическая артрометрия, акустическая эмиссия.

Для цитирования: Таштанов Б.Р., Райфельд М.А., Васюков В.Н., Павлов В.В., Корыткин А.А. Возможности акустической артрометрии в эндопротезировании тазобедренного сустава: обзор литературы. *Травматология и ортопедия России*. 2025;31(1):133-143. https://doi.org/10.17816/2311-2905-17552.

Таштанов Байкожо Рустамович; e-mail: b.tashtanov95@gmail.com

Рукопись получена: 16.05.2024. Рукопись одобрена: 19.08.2024. Статья опубликована онлайн: 13.01.2025.

© Таштанов Б.Р., Райфельд М.А., Васюков В.Н., Павлов В.В., Корыткин А.А., 2025

Review article
https://doi.org/10.17816/2311-2905-17552

CC BY

Feasibility of Vibration Arthrometry in Hip Arthroplasty: A Review

Baikozho R. Tashtanov [1], Mikhail A. Rajfeld [2], Vasily N. Vasyukov [2], Vitalii V. Pavlov [1], Andrey A. Korytkin [1]

[1] *Tsivyan Novosibirsk Research Institute of Traumatology and Orthopaedics, Novosibirsk, Russia*

[2] *Novosibirsk State Technical University, Novosibirsk, Russia*

Abstract

Background. In recent years, the attention of researchers to the diagnostic method based on acoustic or vibration emission (arthrometry) has increased. The method makes it possible to detect destructive changes in the bearing components of endoprosthesis, thereby predicting their early loosening and taking appropriate preventive measures.

The aim of the review is to analyse the degree of development of vibration arthrometry methods and its role in identifying early (pre-radiological) signs of loosening of endoprosthesis components and destructive changes in them (adverse events) after hip arthroplasty.

Methods. The information was searched in eLIBRARY, PubMed, Google Scholar, and Crossref electronic databases in Russian and English. The search was performed using the following keywords: acoustic emission, vibration arthrography, vibration arthrometry, hip joint, arthroplasty. The depth of the search: from 1990 to March 2024.

Results. A total of 34 literature sources were selected. None of the studied technologies was included in the number of generally accepted medical studies, since all have significant limitations, such as dependence on the density of soft tissues surrounding the endoprosthesis, the unresolved issue of the sensors location. Also, most of the technologies have not been tested *in vivo*, which would show their real potential for subsequent integration into the medical system. Nevertheless, most experimental studies have demonstrated a positive result in the diagnosis of loosening, destruction of the cement mantle and endoprosthesis components.

Conclusions. The advantage of vibration arthrometry as an independent diagnostic method is that it confirms loosening of endoprosthesis components, destruction of the cement mantle and ceramics at early stages before radiographic manifestations of ongoing processes.

Keywords: hip arthroplasty, aseptic loosening, vibration arthrometry, acoustic emission.

Cite as: Tashtanov B.R., Rajfeld M.A., Vasyukov V.N., Pavlov V.V., Korytkin A.A. Feasibility of Vibration Arthrometry in Hip Arthroplasty: A Review. *Traumatology and Orthopedics of Russia*. 2025;31(1):133-143. (In Russian). https://doi.org/10.17816/2311-2905-17552.

✉ *Baikozho R. Tashtanov*; e-mail: b.tashtanov95@gmail.com

Submitted: 16.05.2024. Accepted: 19.08.2024. Published online: 13.01.2025.

© Tashtanov B.R., Rajfeld M.A., Vasyukov V.N., Pavlov V.V., Korytkin A.A., 2025

ВВЕДЕНИЕ

Тотальное эндопротезирование в настоящее время является наиболее эффективным и предпочтительным методом лечения патологии тазобедренного сустава. По данным регистров, отмечается ежегодное увеличение количества как первичных, так и ревизионных операций эндопротезирования тазобедренных суставов. Если в первые годы после первичного эндопротезирования основной причиной ревизии является перипротезная инфекция или вывих (нестабильность сустава), то через 5 лет и более — асептическое расшатывание или несостоятельность имплантата (разрушение, раскол, износ полиэтилена) [1, 2]. При патологии протезированного сустава существует достаточный арсенал диагностических средств и отработан алгоритм постановки диагноза. Для оценки положения и целостности эндопротеза тазобедренного сустава, а также состояния окружающих тканей в послеоперационном и отдаленном периодах выделяют достаточное количество специфических признаков расшатывания компонентов эндопротеза, получаемых с помощью рентгенологических методов исследования [3, 4]. Они, как правило, отражают длительно протекающие процессы, поэтому до появления рентгенологических признаков можно попытаться определить развитие расшатывания с помощью акустической эмиссии. Акустическая артрометрия (АА) становится одним из приоритетных методов углубленной диагностики и способствует принятию своевременных превентивных мер для лечения расшатывания [5]. Вышесказанное подчеркивает необходимость разработки наиболее информативных технологий, обеспечивающих наблюдение за состоянием эндопротезов, особенно в зоне пары трения, испытывающей наибольшие нагрузки при эксплуатации [6, 7, 8].

В последние годы возрастает интерес медицинского сообщества к диагностическим методам, которые позволяют выявить развитие расшатывания компонентов эндопротеза на ранних стадиях, в том числе к акустической или вибрационной артрометрии. В основе метода лежит распознавание сигналов акустической эмиссии или вибрации, возникающих в виде волн напряжения при воздействии механических нагрузок на твердый материал (металл, керамика, полиэтилен), которые в эндопротезировании формируют основные пары трения [4, 6, 7, 8]. Традиционно сенсоры акустической эмиссии используются в машиностроении и строительстве, например, для анализа прочности конструкций. В то же время ряд исследователей пытаются адаптировать данный метод для диагностики состояния целостности и стабильности эндопротезов [4, 9, 10]. Метод АА, являясь неинвазивным, портативным и безопасным, при определенных условиях обладает большей информативностью, чем лучевые методы исследования. Акустическая артрометрия может быть использована для распознавания и отображения процессов разрушения (деструкции) материалов эндопротеза и/или выявления патологических процессов в системе «кость – имплантат», способствуя ранней диагностике расшатывания компонентов эндопротеза [4, 5, 11].

Актуальность раннего обнаружения разрушения материалов, составляющих пару трения, с последующим расшатыванием компонентов эндопротеза становится одним из приоритетных исследовательских направлений в ортопедии [5]. На современном этапе развития ортопедии диагностика вышеописанных нежелательных явлений осуществляется преимущественно лучевыми методами (рентгенография, компьютерная томография), доказавшими свою эффективность. Однако чувствительность метода и зависимость от погрешности укладок пациента, опыта рентгенолога, а также лучевая нагрузка, себестоимость и ограниченная информативность подталкивают к поиску новых диагностических методов для контроля качества медицинской помощи [3, 4]. Увеличение числа эндопротезирований ведет к необходимости тщательного наблюдения за пациентами для более раннего обнаружения и превентивного устранения нежелательных явлений. Превентивные мероприятия могут быть ограничены на уровне консервативных ревизий до периода возникновения рисков потери большого объема костной ткани и применения ревизионных конструкций, что приводит к большим экономическим затратам [6, 9, 12]. Это побуждает к поиску новых методов диагностики для выявления ранних признаков деструкции материалов эндопротеза или расшатывания его компонентов, одним из которых является АА. Данный метод диагностики рассматривается как непрерывное, но ограниченное во времени средство мониторинга по аналогии с суточным «холтеровским» мониторированием. Метод АА используется при различных патологиях коленного сустава для оценки его состояния в норме и в ранние и поздние периоды после эндопротезирования, что объясняется хорошей доступностью этого сустава для исследования и отсутствием большого количества жировой и мышечной тканей [11, 13]. Кроме того, в литературе описано использование АА при изучении биомеханики переломов [14] и патологии тазобедренного сустава [9].

Цель обзора — анализ степени разработанности методов акустической артрометрии и ее роли в выявлении ранних (дорентгенологических) признаков расшатывания компонентов эндопротеза и деструктивных процессов в них (нежелательных явлений) после эндопротезирования тазобедренного сустава.

МАТЕРИАЛ И МЕТОДЫ

Поиск информации по теме произведен в электронных базах данных eLIBRARY, PubMed, Google Scholar, Crossref на русском и английском языках по следующим ключевым словам: акустическая эмиссия, вибрационная артрография, вибрационная артрометрия, тазобедренный сустав, эндопротезирование, acoustic emission, vibration arthrography, vibration arthrometry, hip joint, arthroplasty. Глубина поиска — с 1990 г. по март 2024 г.

Критерии включения: литература на русском и английском языках, оригинальные экспериментальные или клинические исследования в ортопедии, технологии, имеющие возможность мониторинга асептического расшатывания, несостоятельности компонентов и износа пары трения.

Принципы работы акустической артрометрии

В результате силового воздействия на материал (полиэтилен, керамика, металл) эндопротеза образуется волна напряжения, распространяющаяся во внешнюю среду через окружающие его структуры (жировая, мышечная и костная ткани).

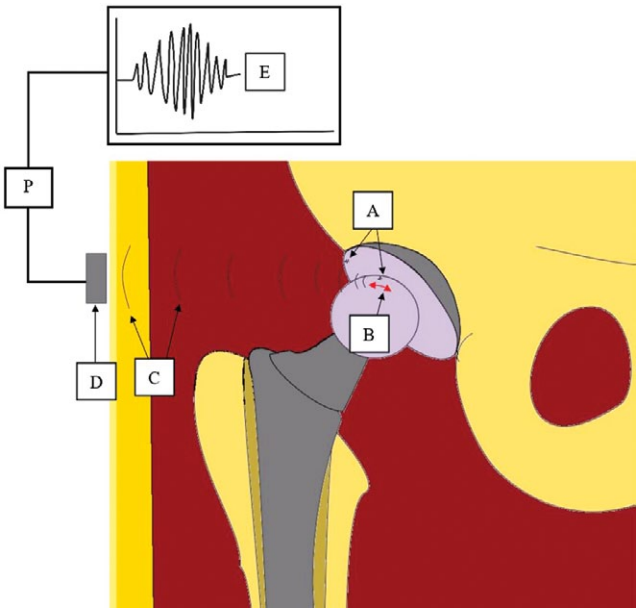

Рис. 1. Схематическое изображение принципа работы акустической артрометрии: в результате деградации материала ацетабулярного компонента (полиэтилен, керамика) (A) и силового воздействия (нагрузка во время ходьбы) на головку бедренного компонента эндопротеза (B), возникают акустические волны напряжения (C), распространяющиеся до акустико-эмиссионного сенсора (D). Затем в сенсоре акустическая волна преобразуется в электрические сигналы и передается в устройство (P), в котором записывается, хранится и при передаче на любой носитель отображается в виде графиков (E)

Figure 1. A schematic diagram demonstrating the principle of vibration arthrometry (VA): as a result of acetabular component material degradation (polyethylene, ceramics) (A) and force applied (load during walking) to the head of femoral component (B), acoustic stress voltage waves (C) arise, propagating to the acoustic emission sensor (D). Then, in the sensor, the acoustic wave is converted into electrical signals and transmitted to device (P), in which it is recorded, stored and, when transmitted to any medium (electronic, etc.), displayed as graphs (E)

Возникающие колебания, сопровождающие структурную перестройку или локальные разрушения материала, регистрируются сенсором акустической эмиссии и затем преобразуются в электрические сигналы, которые могут быть отображены в виде графиков зависимости амплитуды колебания от времени. Полученные данные несут информацию о степени деформации и разрушения материала эндопротеза и их местоположении [4, 9]. Источниками акустической эмиссии могут служить трещины материалов, формирующийся износ области пластической деформации полиэтилена вкладыша под давлением головки бедренного компонента, а также участки лизиса костной ткани рядом с компонентами эндопротеза [6] (рис. 1). Непосредственно регистрируемыми параметрами АА являются: время нарастания сигнала — интервал R (Rise Time) между первым превышением порога огибающей сигнала и ее максимумом; длительность сигнала — интервал D (Duration), или интервал между первым и последним пересечениями порога огибающей сигнала, измеряемым в секундах; амплитуда сигнала — P (Peak Amplitude), характеризующая величину дефекта (рис. 2). Кроме того, интерес с точки зрения выявления типа нарушения (износ, раскол, расшатывание) представляет такой параметр, как энергия сигнала, отображающаяся импульсом сигнала — C (Counts) — в максимальной величине, а также количество импульсов — C (Counts) — в регистрируемом сигнале [4, 6, 9].

С учетом вышеописанных основ метода АА существуют возможности для диагностики при некоторых нежелательных явлениях, проявляющихся в ходе эксплуатации эндопротеза тазобедренного сустава.

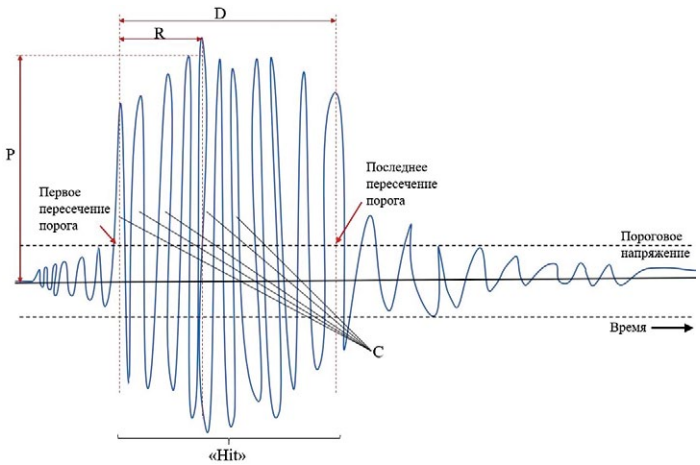

Рис. 2. Схематическое изображение преобразованного сигнала акустической эмиссии:
R (Rise Time) — интервал между первым превышением порога огибающей сигнала и ее максимумом;
D (Duration) — длительность или интервал между первым и последним пересечениями порога огибающей сигнала; P (Peak Amplitude) — амплитуда характеризующая величину дефекта; C (Counts) — количество импульсов в регистрируемом сигнале; Hit — группа импульсов акустической эмиссии, превышающих заданные пороговые значения

Figure 2. A schematic diagram of the converted acoustic emission signal:
R (Rise time) — interval between the first exceeding of the envelope threshold and its maximum;
D (Duration) — duration or interval between the first and the last crossings of the envelope threshold;
P (Peak amplitude) — amplitude characterizing the defect size; C (Counts) — number of impulses in the registered signal;
Hit — group of acoustic emission impulses exceeding the specified threshold values

Возможности акустической артрометрии при оценке шумов в твердых парах трения эндопротезов и их структурной целостности

G.W. Rodgers с соавторами провели клинические исследования методом АА у пациентов с керамическими парами трения, госпитализированных по поводу слышимого ими шума (звука) в области протезированного сустава, а также экспериментальное исследование методом АА извлеченных во время ревизии компонентов эндопротеза на симуляторе [15, 16]. В результате сравнения полученных данных сигналы, записанные при клиническом исследовании (до извлечения компонентов), были идентичны сигналам, записанным при экспериментальном исследовании на симуляторе, и генерировались эти сигналы дефектными участками керамических пар трения. Позже A.J. FitzPatrick провел аналогичное исследование и получил схожий результат, отметив характерные частоты шумов в диапазоне 1000–4000 Гц [17].

L. Roffe с соавторами провели исследование шумов с применением метода АА у 82 пациентов, имеющих эндопротез тазобедренного сустава с керамической парой трения, и итоговое среднее значение полученных ими частот составило 0,8 кГц (800 Гц) [18]. Все авторы отметили высокий потенциал АА в диагностике нежелательных шумов, возникающих в керамических парах трения эндопротезов тазобедренного сустава.

Y. Yamada с соавторами использовали метод АА для оценки максимального нагрузочного потенциала и проводимости энергии у компонентов керамических пар трения [19]. Ими было заявлено, что увеличение энергии акустической эмиссии в виде пика на графике (аудиограмме) соответствовало моменту раскола керамики. Результаты, приведенные S. Wakayama с соавторами, подтверждают выводы предыдущих авторов, в дополнение они отмечали дальнейшее распространение линии раскола керамики, момент возникновения которого соответствовал пиковому значению акустической эмиссии, что можно было проследить по графическим признакам на аудиограмме [20].

A. Khan-Edmundson с соавторами также оценивали возможности АА мониторинга при клиническом обследовании 45 пациентов с керамической парой трения. Они отметили положительный эффект реализации данного метода диагностики. Авторы наблюдали шум в полосе 20 кГц, а значимые данные, по их мнению, не превышали диапазон 10 кГц [21].

D. Glaser с соавторами провели клиническое обследование 24 пациентов с эндопротезами тазобедренного сустава, имеющими керамическую пару трения. Они оценивали шумы методом АА, сопоставляя полученные данные с движениями в протезированном суставе под контролем видеофлюороскопа. Авторы отметили отличия в частоте

и амплитуде разных типов шумов (скрип, хруст, стук) и возможность их дифференциальной диагностики методом АА [22]. Позже та же группа авторов выполнила исследование с участием 5 пациентов с разными парами трения эндопротезов тазобедренного сустава. Ими были сопоставлены результаты, полученные методом АА, с результатами видеофлюороскопических записей эндопротеза тазобедренного сустава в движении. В итоге полученные методом АА сигналы в каждой паре трения отличались друг от друга. Также было отмечено, что сигналы генерировались в момент микросепарации поверхностей пары трения и обратного их удара при соприкосновении, что совпадало с моментом окончания цикла шага [23].

F.J. Kummer с соавторами, проведя анализ 98 пар трения эндопротезов тазобедренного сустава, напротив, не обнаружили существенного различия в колебаниях акустической эмиссии расшатанных и стабильных состояний компонентов эндопротеза [24]. C. Rowland с соавторами, проведя анализ записей пары трения металл-металл, полученных методом АА на испытательном стенде в количестве 3 миллионов циклов, обнаружили характерные для износа сигналы, что свидетельствовало о наличии у методики АА большого потенциала для ранней диагностики износа пары трения [25].

C. Lee с соавторами на экспериментальном стенде с имитацией внутрисуставной среды в трех фазах (ходьба, приседание и сон) продемонстрировали, что сигналы («хиты») акустической эмиссии коррелировали со структурной деградацией и износом головок (сплавы Ti6Al4V и CoCrMo) эндопротеза [6]. Авторы исследовали поверхности головок эндопротезов после 3 миллионов имитационных циклов ходьбы методами рентген-спектрометрии и микроскопии. Ими было показано, что при увеличении количества структурных деградаций на поверхности головок одновременно увеличивались и всплески сигналов («хитов»). Это послужило основанием применения метода АА другими исследователями для раннего выявления структурных деградаций поверхности головок. Поэтому было предложено получать исходные записи методом АА в раннем послеоперационном периоде и далее — ежегодно для сравнения их с последующими записями.

Возможности акустической артрометрии при оценке расшатывания компонентов эндопротеза тазобедренного сустава при бесцементной фиксации

X.J. Gao с соавторами были одними из первых, кто применили АА при раннем асептическом расшатывании компонентов эндопротезов тазобедренного сустава у 120 пациентов [26]. Проведя сравнение с рентгенологическими и клиническими данными, авторы пришли к заключению, что результаты АА коррелируют с рентгенологическими данными асептического расшатывания компонентов эндопротеза. Были получены аномальные импульсы, соответствующие и отражающие расшатывание компонентов до появления рентгенологических признаков расшатывания, что послужило основанием для формирования авторами гипотезы превосходства метода АА над рентгенологическим методом.

Акустические шумы, соответствующие расшатыванию, зафиксированы группой авторов на основании частотно-резонансного мониторинга расшатывания бесцементных компонентов эндопротезов различных производителей на говяжьих костях. Они отметили, что частотный резонанс при расшатанных компонентах имеет значительное отличие от резонанса при стабильных компонентах эндопротезов [27].

A.P. Georgiou и J.L. Cunningham в 2001 г. предложили использовать колебания частотой 1000 Гц в дистальном конце бедренной кости и считывать отклик колебаний в проксимальной ее части в области эндопротеза тазобедренного сустава [28]. Ими проводилась оценка путем мониторинга искажения формы волны / соотношения гармонических колебаний на определенной частоте, входящих в состав сигнала (соотношение «гармоник»), в результате которой были выявлены три признака расшатывания эндопротеза:

1) возникновение пяти и более «гармоник»;

2) изменения амплитуды основной «гармоники» более 50%;

3) возникновение двух и более резонансных частот.

Авторы в результате проведенного исследования пришли к выводам, что АА на 20% чувствительнее и на 13% специфичнее рентгенологического метода. Кроме того, метод АА способен выявить расшатанность компонентов эндопротеза при отсутствии рентгенологических признаков. Метод АА обладает наибольшей чувствительностью при расшатывании тазового компонента именно на ранних стадиях. При этом признаки расшатанности компонентов объективны и могут быть использованы для диагностики расшатанности при сомнительных рентгенологических признаках.

A.C. Unger с соавторами в 2009 г. повторили вышеописанный опыт на трупном материале. Авторы оценили акустический резонанс как потенциал акустического прогнозирования стабильности эндопротеза путем подачи акустического импульса в бедренную кость с последующим внешним

считыванием [29]. Частота отклика возрастала со степенью нестабильности эндопротеза и составила 400–800 Гц.

A.A. Alshuhri с соавторами для оценки расшатывания ацетабулярного компонента в эксперименте создавали колебания в дистальном конце бедренной кости в диапазоне 1000 Гц и получали отклик в области тазобедренного сустава, прикрепив два акселерометра следующим образом: первый на большом вертеле бедренной кости, второй — в проекции передневерхней ости подвздошной кости. Ими учитывалась разница регистрируемых частот между первым и вторым сенсором. Выявление искажения формы волны (гармоник) на втором сенсоре интерпретировано как признак расшатывания эндопротеза [30, 31]. J.S. Rieger повторил эксперимент A.A. Alshuhri с небольшим отличием, фиксировав третий сенсор в области надмыщелков бедренной кости, при этом в области большого вертела генерировались импульсы с частотой 100–2000 Гц. Выявленное смещение спектра частот отклика к диапазону частот 386–847 Гц расценено как признак расшатывания компонентов [32, 33].

Установлено, что в четырех из шести описанных выше методик требуется подача сигнала от внешнего источника (табл. 1). В четырех исследованиях в качестве измерителя применялся акселерометр. Все предложенные технологии предполагали измерение расшатывания как бедренного, так и вертлужного компонентов.

Предположения (заключения) о наличии расшатывания компонентов эндопротеза делались:

1) при смещении центральной частоты определенного диапазона;

2) на основании искажения формы колебаний;

3) на основании разницы коэффициента гармоник — гармонического колебания, на определенной частоте входящего в состав сигнала.

В семи из восьми исследований смещение частот варьирует в диапазоне до 1000 Гц [26, 28, 29, 30, 31, 32, 33], что, по мнению авторов, соответствует признаку расшатывания эндопротеза. В одном исследовании авторы не представили результаты в числовом виде, а лишь подчеркнули факт способности устройств к распознаванию волн, соответствующих расшатыванию компонентов эндопротеза [27].

Таблица 1

Показатели регистрируемых колебаний при расшатывании компонентов эндопротеза бесцементной фиксации, по данным литературы

Авторы	Тип исследования	Показатели регистрируемого колебания	Сравнение
Gao X.J. с соавт. [26]	Клиническое исследование	50–500 Гц	Рентгенография
Paech A. с соавт. [27]	Эксперимент	–	–
Georgiou A.P. с соавт. [28]	Клиническое исследование	<1000 Гц	Рентгенография
Unger A.C. с соавт. [29]	Эксперимент	400–800 Гц	–
Alshuhri A.A. с соавт. [30, 31]	Эксперимент	<1000 Гц	–
Rieger J.S. с соавт. [32, 33]	Эксперимент/клиническое исследование	386–847 Гц	–

Оценка расшатывания компонентов при цементной фиксации эндопротеза

Акустическая артрометрия позволяет оценить структурную целостность цементной мантии комплекса «кость — цемент — эндопротез». J.P. Davies, ученик W.H. Harris, одним из первых изучил процесс расшатывания (дебондинга) извлеченных цементных эндопротезов на трупном материале пациентов, умерших от естественных причин. Проводилась запись акустической эмиссии, возникающей в цементной мантии. С увеличением раскола мантии или возникновением новых микротрещин отмечены увеличение импульсов акустической эмиссии и их корреляция с расколом цементной мантии, подтвержденным микроскопически [34].

A. Roques с соавторами отметили зависимость импульсов акустической эмиссии от нагрузки и расположения дефекта цементной мантии [35]. G. Qi с соавторами на экспериментальной модели отметили, что наиболее часто дефекты (трещины) цементной мантии отмечаются в проксимальной ее части и соответствуют по классификации Gruen зонам 1 и 7 [36]. Идентифицированные этими авторами зоны дефекта мантии были подтверждены рентгенографическим методом исследования, однако смещение бедренного компонента вдоль оси бедренной кости при нагрузке не проявлялось. Подобное исследование повторили M. Browne с соавторами, дополнив запись АА ультразвуковым исследованием цементной мантии для детального понимания направленности распространения рас-

кола цементной мантии. В результате авторы подчеркнули чувствительность метода АА, способного выявить расколы цементной мантии, недоступные для верификации при ультразвуковом исследовании [37].

Для диагностики разрушения цементной мантии и расшатывания бедренного компонента P.L. Li с соавторами применили технологию, аналогичную описанной A.P. Georgiou [28], которую он ранее применил при исследовании расшатывания бесцементных компонентов эндопротеза тазобедренного сустава [38]. Устройство, расположенное в дистальном отделе бедренной кости, распространяло механические импульсы, а второе принимающее устройство — на проксимальной части бедренной кости — с помощью сенсоров регистрировало приходящие (прошедшие через бедренный компонент протеза) импульсы. На основе полученного сигнала анализировалась степень деструкции цементной мантии и, соответственно, расшатывания цементного бедренного компонента. Авторы описали три состояния цементного эндопротеза: норму, раннее расшатывание и позднее расшатывание. При этом авторы отметили, что значимое искажение сигнала отражалось лишь при так называемом позднем расшатывании, в то время как в случаях нормы и/или «раннего расшатывания» отклики импульсов не имели существенных различий. Ранее A.D. Rosenstein с соавторами использовали схожую технологию АА, однако существенной разницы между откликами обоих состояний не выявили [39]. A. Rowlands с соавторами увеличили диапазон частот с 100 до 1500 Гц, но фиксировали только одно состояние — разрушение мантии и расшатывание компонентов [40]. Ими было показано, что наибольшая чувствительность метода, отражающая расшатывание эндопротеза цементной фиксации, соответствует частотам в диапазоне 100–450 Гц (табл. 2).

Таблица 2

Показатели регистрируемых колебаний при расшатывании компонентов эндопротеза цементной фиксации, по данным литературы

Авторы	Тип исследования	Показатели регистрируемого колебания	Сравнение
Davies J.P. с соавт. [34]	Эксперимент	–	Микроскопия
Roques A. с соавт. [35]	Эксперимент	46–76 Дб	Микроскопия
Qi G. с соавт. [36]	Эксперимент	63–66 Дб	Рентгенография
Browne M. с соавт. [37]	Эксперимент	44–57 Дб	Ультразвуковое сканирование
Li P.L. с соавт.[38]	Клиническое исследование	100–1200 Гц	–
Rosenstein A.D. с соавт. [39]	Клиническое исследование	230–325 Гц	Рентгенография, кадаверный материал
Rowlands A. с соавт. [40]	Эксперимент	100–450 Гц	–

Интраоперационная реализация метода акустической артрометрии для оценки первичной стабильности компонентов эндопротеза

Метод АА также апробирован при интраоперационной оценке прочности фиксации имплантатов. M. Lannocca с соавторами и E. Varini с соавторами предложили интраоперационно оценивать первичную press-fit фиксацию. В обоих исследованиях сенсор устройства фиксировался на большом вертеле бедренной кости, что, по мнению авторов, позволяло отличать истинную press-fit фиксацию от «квазистабильной» ложной press-fit фиксации. Частотное различие сигналов между двумя этими состояниями было оценено в 5 Гц [41, 42]. При этом авторы смогли зафиксировать микродвижения бедренного компонента эндопротеза в диапазоне до 150 μм, что было расценено ими как пороговое значение для верификации недостаточной «квазистабильной» ложной press-fit фиксации.

L.C. Pastrav с соавторами предлагали располагать сенсор на шейке бедренного компонента эндопротеза, тем самым оценивать press-fit фиксацию бедренного компонента. В этом исследовании были протестированы бедренные компоненты эндопротезов на качество press-fit фиксации у 83 пациентов во время операции эндопротезирования тазобедренного сустава [43]. В результате была выявлена прямая корреляция увеличения резонансной частоты с увеличением качества press-fit фиксации бедренного компонента в 86,7% случаев.

P.H. Pechon с соавторами предоставили результаты экспериментального исследования для выявления интраоперационных перипротезных переломов при имплантации бесцементных эндопротезов. Пиковое изменение резонансных частот в момент имплантации свидетельствовало о возникновении перелома бедренной кости. В результате ими были получены данные об

интраоперационном переломе с 72% прогностической точностью [44]. Р.Р. Якупов с соавторами обнаружили характерные сигналы-предикторы интраоперационных переломов проксимального отдела бедренной кости в момент обработки канала и имплантации компонента, соответствующие частоте колебаний в 700–750 Гц [45]. Позже J.C. Wei с соавторами предложили систему оценки издаваемого звука (сигнала) во время обработки костномозгового канала бедренной кости рашпилями для профилактики ятрогенного интраоперационного перипротезного перелома при имплантации бедренного компонента. Авторы проанализировали 2583 аудиозаписи, полученные во время имплантации и отметили, что частота звука в пределах 3140–4660 Гц соответствует press-fit фиксации, а выше указанного параметра — соответствует состоянию близкому к свершению перипротезного перелома, что можно расценивать как предиктор перелома [46]. Q. Goossens с соавторами предложили модель устройства для интраоперационной оценки press-fit фиксации вертлужного компонента, представив в эксперименте анализ 12 акустических записей имплантации [47]. В результате авторами отмечено, что press-fit фиксация ацетабулярного компонента соответствует частоте издаваемого звука 1000–1300 Гц при импакции по направителю молотком, вес которого не указывался.

ЗАКЛЮЧЕНИЕ

Выявлена значимость акустической артрометрии как самостоятельного диагностического метода, подтверждающего расшатанность компонентов эндопротеза, разрушения цементной мантии и керамики на ранних стадиях до появления рентгенологических признаков происходящих процессов. Большинство экспериментальных исследований продемонстрировали положительный результат, что побуждает нас продолжить исследование, приняв в счет все вышеперечисленные ограничения и недостатки.

ДОПОЛНИТЕЛЬНАЯ ИНФОРМАЦИЯ

Заявленный вклад авторов

Все авторы сделали эквивалентный вклад в подготовку публикации.

Все авторы прочли и одобрили финальную версию рукописи статьи. Все авторы согласны нести ответственность за все аспекты работы, чтобы обеспечить надлежащее рассмотрение и решение всех возможных вопросов, связанных с корректностью и надежностью любой части работы.

Источник финансирования. Авторы заявляют об отсутствии внешнего финансирования при проведении исследования.

Возможный конфликт интересов. Авторы декларируют отсутствие явных и потенциальных конфликтов интересов, связанных с публикацией настоящей статьи.

Этическая экспертиза. Не применима.

Информированное согласие на публикацию. Не требуется.

DISCLAIMERS

Author contribution

All authors made equal contributions to the study and the publication.

All authors have read and approved the final version of the manuscript of the article. All authors agree to bear responsibility for all aspects of the study to ensure proper consideration and resolution of all possible issues related to the correctness and reliability of any part of the work.

Funding source. This study was not supported by any external sources of funding.

Disclosure competing interests. The authors declare that they have no competing interests.

Ethics approval. Not applicable.

Consent for publication. Not required.

ЛИТЕРАТУРА [REFERENCES]

1. Шубняков И.И., Риахи А., Денисов А.О., Корыткин А.А., Алиев А.Г., Вебер Е.В. и др. Основные тренды в эндопротезировании тазобедренного сустава на основании данных регистра артропластики НМИЦ ТО им. Р.Р. Вредена с 2007 по 2020 г. *Травматология и ортопедия России.* 2021;27(3):119-142. doi: 10.21823/2311-2905-2021-27-3-119-142.
   Shubnyakov I.I., Riahi A., Denisov A.O., Korytkin A.A., Aliyev A.G., Veber E.V. et al. The Main Trends in Hip Arthroplasty Based on the Data in the Vreden's Arthroplasty Register from 2007 to 2020. *Traumatology and Orthopedics of Russia*. 2021;27(3):119-142. (In Russian). doi: 10.21823/2311-2905-2021-27-3-119-142.
2. W-Dahl A., Kärrholm J., Rogmark C., Nåtman J., Bülow E., Ighani P. et al. The Swedish Arthroplasty Register Annual Report 2023. Available from: https://www.researchgate.net/publication/378941757_The_Swedish_Arthroplasty_Register_Annual_Report_2023. doi: 10.18158/JnKhp2Ru7.
3. Karras K., Pullin R., Grosvenor R., Clarke A. Damage detection of a composite bearing liner using Acoustic Emission. BSSM 12th International Conference on Advances in Experimental Mechanics, Sheffield, UK, 21-31 August 2017. Available from: https://orca.cardiff.ac.uk/id/eprint/104596.
4. Olorunlambe K.A., Shepherd D.E.T., Dearn K.D. A review of acoustic emission as a biotribological diagnostic tool. *Tribol - Mater Surf In.* 2019;13(3):161-171. doi: 10.1080/17515831.2019.1622914.

5. Ramachandran R.A., Chi S.W., Srinivasa P.P., Foucher K., Ozevin D., Mathew M.T. Artificial intelligence and machine learning as a viable solution for hip implant failure diagnosis – Review of literature and in vitro case study. *Med Biol Eng Comput.* 2023;61(6):1239-1255. doi: 10.1007/s11517-023-02779-1.
6. Lee C., Zhang L., Morris D., Cheng K.Y., Ramachandran R.A., Barba M. et al. Non-invasive early detection of failure modes in total hip replacements (THR) via acoustic emission (AE). *J Mech Behav Biomed Mater*. 2021;118:104484. doi: 10.1016/j.jmbbm.2021.104484.
7. Kernohan W.G., Beverland D.E., McCoy G.F., Hamilton A., Watson P., Mollan R. Vibration arthrometry. A preview. *Acta Orthop Scand.* 1990;61(1):70-79. doi: 10.3109/17453679008993071.
8. Abbott S.C., Cole M.D. Vibration arthrometry: a critical review. *Crit Rev Biomed Eng.* 2013;41(3):223-242. doi: 10.1615/critrevbiomedeng.2014010061.
9. Kapur R.A. Acoustic emission in orthopaedics: A state of the art review. *J Biomech.* 2016;49(16):4065-4072. doi: 10.1016/j.jbiomech.2016.10.038.
10. Olorunlambe K.A., Hua Z., Shepherd D.E., Dearn K.D. Towards a Diagnostic Tool for Diagnosing Joint Pathologies: Supervised Learning of Acoustic Emission Signals. *Sensors (Basel)*. 2021;21(23):8091. doi: 10.3390/s21238091.
11. Nsugbe E., Olorunlambe K., Dearn K. On the Early and Affordable Diagnosis of Joint Pathologies Using Acoustic Emissions, Deep Learning Decompositions and Prediction Machines. *Sensors (Basel).* 2023;23(9):4449. doi: 10.3390/s23094449.
12. Таштанов Б.Р., Кирилова И.А., Павлова Д.В., Павлов В.В. «Шум керамики» как нежелательное явление в эндопротезировании тазобедренного сустава. *Гений ортопедии*. 2023;29(5):565-573. doi: 10.18019/1028-4427-2023-29-5-565-573.
Tashtanov B.R., Kirilova I.A., Pavlova D.V., Pavlov V.V. Ceramic-related noise as an adverse outcome in total hip arthroplasty. *Genij Ortopedii.* 2023;29(5):565-573. (In Russian). doi: 10.18019/1028-4427-2023-29-5-565-573.
13. Nevalainen M.T., Veikkola O., Thevenot J., Tiulpin A., Hirvasniemi J., Niinimäki J. et al. Acoustic emissions and kinematic instability of the osteoarthritic knee joint: comparison with radiographic findings. *Sci Rep.* 2021;11(1):19558. doi: 10.1038/s41598-021-98945-2.
14. Schwalbe H.J., Bamfaste G., Franke R.P. Non-destructive and non-invasive observation of friction and wear of human joints and of fracture initiation by acoustic emission. *Proc Inst Mech Eng H.* 1999;213(1):41-48. doi: 10.1243/0954411991534799.
15. Rodgers G.W., Young J.L., Fields A.V., Shearer R.Z., Woodfield T.B., Hooper G.J. et al. Acoustic Emission Monitoring of Total Hip Arthroplasty Implants. *IFAC Proceedings Volumes.* 2014;47(3):4796-4800. doi: 10.3182/20140824-6-ZA-1003.00928.
16. Rodgers G.W., Welsh R., King L.J., FitzPatrick A.J., Woodfield T.B., Hooper G.J. Signal processing and event detection of hip implant acoustic emissions. *Control Engineering Practice.* 2017;58:287-297. doi: 10.1016/j.conengprac.2016.09.013.
17. FitzPatrick A.J., Rodgers G.W., Hooper G.J., Woodfield T.B. Biomedical Signal Processing and Control Development and validation of an acoustic emission device to measure wear in total hip replacements in-vitro and in-vivo. *Biomed Signal Process Control*. 2017;33:281-288. doi: 10.1016/j.bspc.2016.12.011.
18. Roffe L., FitzPatrick A.J., Rodgers G.W., Woodfield T.B., Hooper G.J. Squeaking in ceramic-on-ceramic hips: No evidence of contribution from the trunnion morse taper. *J Orthop Res.* 2017;35(8):1793-1798. doi: 10.1002/jor.23458.
19. Yamada. Y., Wakayama S., Ikeda J., Miyaji F. Fracture analysis of ceramic femoral head in hip arthroplasty based on microdamage monitoring using acoustic emission. *J Mater Sci.* 2011;46:6131-6139. doi: 10.1007/s10853-011-5578-5.
20. Wakayama S., Jibiki T., Ikeda J. Quantitative detection of microcracks in bioceramics by acoustic emission source characterization. *J Acoustic Emission*. 2006;24:173-179.
21. Khan-Edmundson A., Rodgers G.W., Woodfield T.B.F., Hooper G.J., Chase J.G. Tissue Attenuation Characteristics of Acoustic Emission Signals for Wear and Degradation of Total Hip Arthroplasty Implants. *IFAC Proceedings Vol.* 2012;45(18):355-360. doi: 10.3182/20120829-3-HU-2029.00046.
22. Glaser D., Komistek R.D., Cates H.E., Mahfouz M.R. Clicking and squeaking: in vivo correlation of sound and separation for different bearing surfaces. *J Bone Joint Surg Am.* 2008;90 Suppl 4:112-120. doi: 10.2106/JBJS.H.00627.
23. Glaser D., Komistek R.D., Cates H.E., Mahfouz M.R. A non-invasive acoustic and vibration analysis technique for evaluation of hip joint conditions. *J Biomech.* 2010;43(3):426-432. doi: 10.1016/j.jbiomech.2009.10.005.
24. Kummer F.J., Jaffe W.L. Feasibility of using ultrasonic emission for clinical evaluation of prosthetic hips. *Bull NYU Hosp Jt Dis*. 2010;68(4):262-262.
25. Rowland C., Browne M., Taylor A. Dynamic health monitoring of metal-on-metal hip prostheses using acoustic emission. 26th European conference on acoustic emission testing. 2004. Available from: https://www.ndt.net/article/ewgae2004/pdf/l45rowland.pdf.
26. Gao X.J., Murota K., Tomita Y., Ono M., Higo Y., Nunomura S. Evaluation of the Fixation of Artificial Hip Joint by Acoustic Emission. *Jpn J Appl Phys*. 1990;29(S1):215. doi: 10.7567/JJAPS.29S1.215.
27. Paech A., Cabrera-Palacios H., Schulz A.P., Kiene J., Wenzl M. E., Jurgens C. Acoustic tests on hip prosthesis models using frequency resonance monitoring (FRM). *Res J Med Sci.* 2008;2(2):82-91.
28. Georgiou A.P., Cunningham J.L. Accurate diagnosis of hip prosthesis loosening using a vibrational technique. *Clin Biomech (Bristol, Avon).* 2001;16(4):315-323. doi: 10.1016/s0268-0033(01)00002-x.
29. Unger A.C., Cabrera-Palacios H., Schulz A.P., Jürgens Ch., Paech A. Acoustic monitoring (RFM) of total hip arthroplasty — Results of a cadaver study. *Eur J Med Res.* 2009;14(6):264-271. doi: 10.1186/2047-783x-14-6-264.
30. Alshuhri A.A., Holsgrove T.P., Miles A.W., Cunningham J.L. Development of a non-invasive diagnostic technique for acetabular component loosening in total hip replacements. *Med Eng Phys.* 37(8):739-745. doi: 10.1016/j.medengphy.2015.05.012.
31. Alshuhri A.A., Holsgrove T.P., Miles A.W., Cunningham J.L. Non-invasive vibrometry-based diagnostic detection of acetabular cup loosening in total hip replacement (THR). *Med Eng Phys.* 2017;48:188-195. doi: 10.1016/j.medengphy.2017.06.037.
32. Rieger J.S., Jaeger S., Schuld C., Kretzer J.P., Bitschi G.R. A vibrational technique for diagnosing loosened total hip endoprostheses: an experimental sawbone study. *Med Eng Phys*. 2013;35(3):329-337. doi: 10.1016/j.medengphy.2012.05.007.

33. Rieger J.S., Jaeger S., Kretzer J.P., Rupp R., Bitsch R.G. Loosening detection of the femoral component of hip prostheses with extracorporeal shockwaves: a pilot study. *Med Eng Phys*. 2015;37(2):157-164. doi: 10.1016/j.medengphy.2014.11.011.
34. Davies J.P., Tse M.K., Harris W.H. Monitoring the integrity of the cement-metal interface of total joint components in vitro using acoustic emission and ultrasound. *J Arthroplasty*. 1996;11(5):594-601. doi: 10.1016/s0883-5403(96)80115-x.
35. Roques A., Browne M., Thompson J., Rowland C., Taylor A. Investigation of fatigue crack growth in acrylic bone cement using the acoustic emission technique. *Biomaterials*. 2004;25(5):769-778. doi: 10.1016/s0142-9612(03)00581-7.
36. Qi G., Li J., Mann K.A., Mouchon W.P., Hamstad M.A., Salehi A. et al. 3D real time methodology monitoring cement failures in THA. *J Biomed Mater Res A*. 2004;71(3):391-402. doi: 10.1002/jbm.a.30133.
37. Browne M., Jeffers J.R., Saffari N. Nondestructive evaluation of bone cement and bone cement/metal interface failure. *J Biomed Mater Res B Appl Biomater*. 2010;92(2):420-429. doi: 10.1002/jbm.b.31530.
38. Li P.L., Jones N.B., Gregg P.J. Vibration analysis in the detection of total hip prosthetic loosening. *Med Eng Phys*. 1996;18(7):596-600.doi:10.1016/1350-4533(96)00004-5.
39. Rosenstein A.D., McCoy G.F., Bulstrode C.J., McLardy-Smith P.D., Cunningham J.L., Turner-Smith A.R. The differentiation of loose and secure femoral implants in total hip replacement using a vibrational technique: an anatomical and pilot clinical study. *Proc Inst Mech Eng H*. 1989;203(2):77-81. doi: 10.1243/PIME_PROC_1989_203_014_01.
40. Rowlands A., Duck F.A., Cunningham J.L. Bone vibration measurement using ultrasound: application to detection of hip prosthesis loosening. *Med Eng Phys*. 2008; 30(3):278-284. doi: 10.1016/j.medengphy.2007.04.017.
41. Lannocca M., Varini E., Cappello A., Cristofolini L., Bialoblocka E. Intra-operative evaluation of cementless hip implant stability: a prototype device based on vibration analysis. *Med Eng Phys*. 2007;29(8):886-894. doi: 10.1016/j.medengphy.2006.09.011.
42. Varini E., Bialoblocka-Juszczyk E., Lannocca M., Cappello A., Cristofolini L. Assessment of implant stability of cementless hip prostheses through the frequency response function of the stem – bone system. *Sensors Actuators A Phys*. 2010;163(2):526-532. doi: 10.1016/j.sna.2010.08.029.
43. Pastrav L.C., Jaecques S.V., Jonkers I., Perre G.V., Mulier M. In vivo evaluation of a vibration analysis technique for the per-operative monitoring of the fixation of hip prostheses. *J Orthop Surg Res*. 2009;4:10. doi: 10.1186/1749-799X-4-10.
44. Pechon P.H., Pullin R., Eaton M.J., Jones S.A. Acoustic emission technology can warn of impending iatrogenic femur fracture during femoral canal preparation for uncemented hip replacement. A cadaveric animal bone study. *J Med Eng Technol*. 2018;42(2):72-87. doi: 10.1080/03091902.2017.1411986.
45. Якупов Р.Р., Астанин В.В., Каюмова Э.З., Минасов Б.Ш., Минасов Т.Б. Оптимизация бесцементной артропластики тазобедренного сустава на основе акустического анализа. *Российский журнал биомеханики*. 2017;21(1):102-112. doi: 10.15593/RZhBiomeh/2017.1.09.
Yakupov R.R., Astanin V.V., Kayumova E.Z., Minasov B.Sh., Minasov T.B. Optimization of cement-free hip arthroplasty based on acoustic analysis. *Russian Journal of Biomechanics*. 2017;21(1):102-112. (In Russian). doi: 10.15593/RZhBiomeh/2017.1.09.
46. Wei J.C., Crezee W.H., Jongeneel H., De Haas T.S., Kool W.L., Blaauw B.J. et al. Using Acoustic Vibrations as a Method for Implant Insertion Assessment in Total Hip Arthroplasty. *Sensors (Basel)*. 2022;22(4):1609. doi: 10.3390/s22041609.
47. Goossens Q., Leuridan S., Henyš P., Roosen J., Pastrav L., Mulier M. et al. Development of an acoustic measurement protocol to monitor acetabular implant fixation in cementless total hip Arthroplasty: A preliminary study. *Med Eng Phys*. 2017;49:28-38.

Сведения об авторах

✉ *Таштанов Байкожо Рустамович*
Адрес: Россия, 630091, г. Новосибирск, ул. Фрунзе, д. 17
https://orcid.org/0000-0002-8553-9712
e-mail: b.tashtanov95@gmail.com

Райфельд Михаил Анатольевич — д-р тех. наук
https://orcid.org/0000-0002-8826-4240
e-mail: rajfeld@corp.nstu.ru

Васюков Василий Николаевич — д-р тех. наук, профессор
https://orcid.org/0000-0001-5938-0368
e-mail: vasyukov@corp.nstu.ru

Павлов Виталий Викторович — д-р мед. наук, доцент
https://orcid.org/0000-0002-8997-7330
e-mail: pavlovdoc@mail.ru

Корыткин Андрей Александрович — канд. мед. наук, доцент
https://orcid.org/0000-0001-9231-5891
e-mail: andrey.korytkin@gmail.com

Authors' information

✉ *Baikozho R. Tashtanov*
Address: 17, Frunze st., Novosibirsk, 630091, Russia
https://orcid.org/0000-0002-8553-9712
e-mail: b.tashtanov95@gmail.com

Mikhail A. Rajfeld — Dr. Sci. (Tech.)
https://orcid.org/0000-0002-8826-4240
e-mail: rajfeld@corp.nstu.ru

Vasily N. Vasyukov — Dr. Sci. (Tech.), Professor
https://orcid.org/0000-0001-5938-0368
e-mail: vasyukov@corp.nstu.ru

Vitaly V. Pavlov — Dr. Sci. (Med.), Associate Professor
https://orcid.org/0000-0002-8997-7330
e-mail: pavlovdoc@mail.ru

Andrey A. Korytkin — Cand. Sci. (Med.), Associate Professor
https://orcid.org/0000-0001-9231-5891
e-mail: andrey.korytkin@gmail.com

Обзорная статья
УДК [616.728.3+616.728.2]-089.844-06
https://doi.org/10.17816/2311-2905-17487

CC BY

Роль генных полиморфизмов в развитии асептической нестабильности эндопротезов коленных и тазобедренных суставов: обзор литературы

А.Д. Каменский [1], А.И. Донькина [2], Ю.В. Парахин [3], О.Г. Ковтун [2,4], М.В. Паршиков [1]

[1] *ФГБОУ ВО «Российский университет медицины» Минздрава России, г. Москва, Россия*

[2] *ФГАОУ ВО «Российский национальный исследовательский медицинский университет им. Н.И. Пирогова» Минздрава России, г. Москва, Россия*

[3] *ЧУЗ «Клиническая больница "РЖД-Медицина" им. Н.А. Семашко», г. Москва, Россия*

[4] *ФГБУ «Национальный медицинский исследовательский центр онкологии им. Н.Н. Блохина» Минздрава России, г. Москва, Россия*

Реферат

Актуальность. По современным представлениям, в основе асептической нестабильности эндопротезов суставов лежит длительно протекающее воспаление, вызывающее перипротезный остеолиз. На развитие перипротезного остеолиза и асептической нестабильности эндопротезов могут влиять различные факторы, такие как пол, возраст, уровень активности и другие. Ряд исследователей относит к таким факторам полиморфизмы генов, связанных с воспалением, костным метаболизмом и другими процессами. Понимание связи между определенными генетическими маркерами и развитием осложнений эндопротезирования может позволить глубже понять механизмы перипротезного остеолиза и асептической нестабильности, а также прогнозировать развитие осложнений у пациентов.

Цель исследования — на основе анализа литературы определить роль индивидуальных генетических особенностей пациента в развитии перипротезного остеолиза и асептической нестабильности эндопротезов суставов.

Материал и методы. Поиск оригинальных работ проводился в базах данных PubMed, Google Scholar, eLIBRARY по ключевым словам: эндопротезирование, генетика, асептическая нестабильность, полиморфизм; endoprosthetics, genetics, aseptic loosening, polymorphism. Проверка на соответствие тематике исследования выполнялась по заголовкам и резюме статей, после чего проводился анализ полнотекстовых версий. Работы, полный текст которых не был доступен, не оценивались.

Результаты. На развитие асептического расшатывания могут влиять полиморфизмы генов, регулирующих процессы воспаления, костного обмена, дифференцировки, апоптоза и деления клетки: IL1B, IL6, RANK, OPG, FRZB и другие. Данные исследований с полногеномным анализом ассоциаций противоречивы и могут свидетельствовать, что в различных популяциях генетические факторы, влияющие на асептическое расшатывание, могут отличаться.

Заключение. Индивидуальные генетические особенности пациента могут играть значимую роль в перипротезном остеолизе и асептической нестабильности эндопротезов суставов. Несмотря на то, что в ряде исследований определены генетические полиморфизмы, предположительно влияющие на развитие нестабильности, требуются дополнительные исследования для проверки полученных результатов и оценки возможности экстраполировать полученные данные на другие популяции.

Ключевые слова: эндопротезирование, генетика, асептическая нестабильность, полиморфизм.

Для цитирования: Каменский А.Д., Донькина А.И., Парахин Ю.В., Ковтун О.Г., Паршиков М.В. Роль генных полиморфизмов в развитии асептической нестабильности эндопротезов коленных и тазобедренных суставов: обзор литературы. *Травматология и ортопедия России*. 2025;31(1):144-156. https://doi.org/10.17816/2311-2905-17487.

Каменский Александр Дмитриевич; e-mail: alexkamenskiyvm@yandex.ru

Рукопись получена: 09.03.2024. Рукопись одобрена: 02.05.2024. Статья опубликована онлайн: 12.02.2025.

© Каменский А.Д., Донькина А.И., Парахин Ю.В., Ковтун О.Г., Паршиков М.В., 2025

Review article
https://doi.org/10.17816/2311-2905-17487

CC BY

Role of Gene Polymorphisms in the Development of Aseptic Loosening of Knee and Hip Prostheses: A Review

Alexandr D. Kamenskiy [1], Alexandra I. Donkina [2], Yuri V. Parakhin [3], Olga G. Kovtun [2,4], Mikhail V. Parshikov [1]

[1] *Russian University of Medicine, Moscow, Russia*

[2] *Pirogov Russian National Research Medical University, Moscow, Russia*

[3] *Semashko Railroad Clinical Hospital of JSC Russian Railways, Moscow, Russia*

[4] *N.N. Blokhin National Medical Research Center of Oncology, Moscow, Russia*

Abstract

Background. Aseptic loosening is a significant issue in the endoprosthetics of major joints of the lower limbs. In the modern view, aseptic loosening of joint prostheses is primarily caused by prolonged inflammation, which induces periprosthetic osteolysis. Various factors, such as sex, age, activity level, and others, can influence the development of periprosthetic osteolysis and aseptic loosening. Some researchers attribute to the factors gene polymorphisms related to inflammation, bone metabolism, and other processes. Understanding the connection between specific genetic markers and the development of endoprosthetic complications can provide deeper insights into the mechanisms of periprosthetic osteolysis and aseptic loosening, as well as allow for better prediction of complications in patients.

The aim of the study — based on a literature review, to identify the role of individual genetic traits in the development of periprosthetic osteolysis and aseptic loosening of joint prostheses.

Methods. The search for original studies was conducted in the PubMed, Google Scholar, and eLIBRARY databases using the following keywords: endoprosthetics, genetics, aseptic loosening, polymorphism. Relevance to the research topic was verified by titles and abstracts of the articles, followed by analysis of the full-text versions. Papers with no access to the full text were not assessed.

Results. Polymorphisms in genes regulating inflammation, bone metabolism, differentiation, apoptosis, and cell division processes can influence the development of aseptic loosening. Among such genes are IL1B, IL6, RANK, OPG, FRZB, and others. Data from genome-wide association studies are contradictory and may suggest that genetic factors influencing aseptic loosening can differ among various populations.

Conclusions. Individual genetic traits might play a significant role in the development of periprosthetic osteolysis and aseptic loosening of joint prostheses. Although several studies have identified genetic polymorphisms that presumably influence the development of loosening, further research is needed to verify these results and assess the possibility of extrapolating the findings to other populations.

Keywords: endoprosthetics, genetics, aseptic loosening, polymorphism.

Cite as: Kamenskiy A.D., Donkina A.I., Parakhin Yu.V., Kovtun O.G., Parshikov M.V. Role of Gene Polymorphisms in the Development of Aseptic Loosening of Knee and Hip Prostheses: A Review. *Traumatology and Orthopedics of Russia*. 2025;31(1):144-156. (In Russian). https://doi.org/10.17816/2311-2905-17487.

✉ *Alexandr D. Kamenskiy*; e-mail: alexkamenskiyvm@yandex.ru

Submitted: 09.03.2024. Accepted: 02.05.2024. Published online: 12.02.2025.

© Kamenskiy A.D., Donkina A.I., Parakhin Yu.V., Kovtun O.G., Parshikov M.V., 2025

ВВЕДЕНИЕ

Асептическая нестабильность (АН) эндопротезов — самая частая причина ревизионного эндопротезирования в отдаленном периоде [1]. Клинически АН проявляется болью и нарушением функции сустава, рентгенологически — образованием зоны перипротезного остеолиза (ППО) и миграцией эндопротеза, а также отсутствием признаков инфекции по данным лабораторных исследований [2]. Известно, что ППО развивается за счет медленно протекающего перипротезного воспаления [3].

После установки эндопротеза в области операции образуется синовиально-подобная околопротезная мембрана (synovial-like interface membrane, SLIM), которая формирует псевдокапсулу [4, 5]. Остеолиз возникает из-за хронической воспалительной реакции, связанной с дебрисом — микроскопическими частицами, которые появляются при износе эндопротеза и вызывают в SLIM рекрутирование клеток, включая макрофаги, фибробласты, лимфоциты и остеокласты. Эти клетки секретируют провоспалительные и остеокластогенные цитокины, усиливая воспалительную реакцию. Кроме прямой активации воспаления посредством фагоцитоза, на динамику ППО влияют аутокринные и паракринные эффекты в перипротезном пространстве. Развитие и активность воспаления зависят от степени износа эндопротеза [6, 7], механической нагрузки [8], аллергической реакции на металл [9], действия жидкостных токов вокруг эндопротеза и процессов коррозии, которым подвергается имплантат [10]. Имеются свидетельства о том, что генетические факторы, включая отдельные вовлеченные в воспаление гены и генотипы в целом, также вносят вклад в развитие ППО [11].

Трудности интерпретации результатов оригинальных исследований

Изучение влияния генотипа на проявление комплексного признака, такого как склонность к перипротезному остеолизу — непростая задача. Комплексные (сложные) признаки контролируются несколькими генами или семействами генов. Проявление их в фенотипе зависит от взаимодействия этих генов между собой и влияния факторов окружающей среды. Основные генетические факторы, влияющие на проявление сложного признака, представлены на рисунке 1.

В основе генетической изменчивости признака лежит популяционный полиморфизм нуклеотидных последовательностей генов, отвечающих за проявление признака в фенотипе. Генетический полиморфизм включает однонуклеотидные замены, нуклеотидные вставки (инсерции)

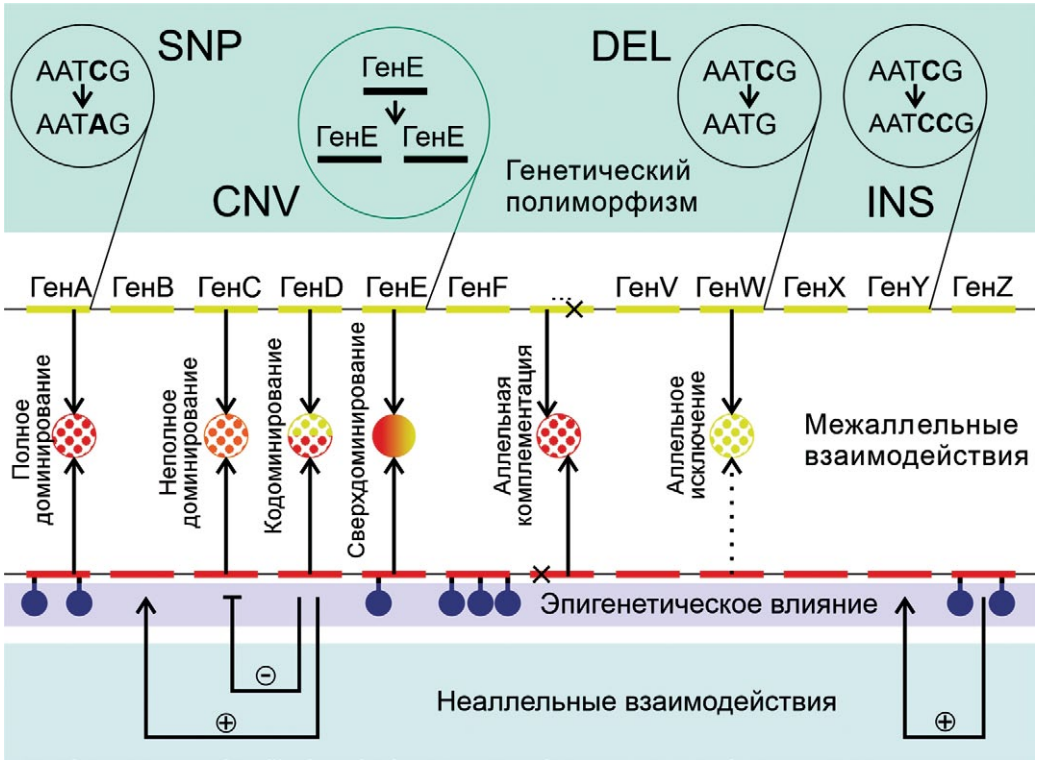

Рис. 1. Генетические изменения и типы аллельных взаимодействий, влияющие на фенотип: SNP (single nucleotide polymorphism) — однонуклеотидный полиморфизм, CNV (copy number vatiaton) — вариация числа копий гена, DEL (deletion) — делеция, INS (insertion) — инсерция (рисунок А.Д. Каменского)

Figure 1. Genetic changes and types of allelic interactions affecting a phenotype (by Kamenskii A.D.)

и делеции последовательностей ДНК. Кроме того, число копий целого ряда генов (локусов) в геноме может различаться. Их вариация (copy number variation, CNV) представляет собой особый тип генетического полиморфизма, который возникает в результате несбалансированных хромосомных перестроек, в основном делеций и дупликаций. В итоге число копий кодирующих последовательностей ДНК снижается или повышается, что приводит к снижению или повышению уровней экспрессии кодируемого белка или РНК и оказывает влияние на фенотип. Вследствие CNV индивидуальные геномы различаются по числу копий последовательностей ДНК размером от 1 тыс. до нескольких миллионов пар оснований.

В дальнейшем для всех указанных вариаций мы воспользуемся термином «полиморфизм». В популяции встречаются различные генные полиморфизмы, представленные аллельными вариантами. В результате взаимодействия между ними проявляется тот или иной фенотип (см. рис. 1). При полном доминировании в фенотипе гетерозиготы проявляется только доминантный признак, контролируемый соответствующим аллелем. При неполном доминировании признак в фенотипе гетерозиготы имеет промежуточную форму между гомозиготой по доминантному и гомозиготой по рецессивному аллелю. Взаимодействие аллелей по типу кодоминирования приводит к проявлению в фенотипе гетерозиготы признаков, контролируемых и доминантным, и рецессивным аллелями. Аллельное исключение связано с отсутствием экспрессии одного из аллелей независимо от доминантности. Признак может контролироваться также несколькими парами аллельных генов. При взаимодействии неаллельных генов проявление признака в фенотипе зависит от суммарного взаимодействия аллелей генов, контролирующих этот признак. На проявление признака может влиять эпигенетика — приобретенные или унаследованные особенности ДНК, не связанные с изменениями генетического кода, но влияющие на работу клетки.

Сложность и многозначность взаимосвязей между генотипом и фенотипом при наследовании комплексных признаков создает целый ряд проблем, связанных с поиском причинно-следственных связей между генетическими полиморфизмами и фенотипическими признаками, а также с оценкой вклада других генетических факторов в их развитие.

Оценка риска и шанса перипротезного остеолиза

Для адекватной оценки результатов исследований, посвященных связи генотипа и ППО, необходимо определить понятия риска и шанса. Риск представляет собой меру вероятности наступления события (перипротезного остеолиза, асептической нестабильности или иного). Так, если 10-летний риск асептической нестабильности эндопротеза в исследовании составил 10%, то у 10% от числа всех пациентов, получивших эндопротезирование, в течение 10 лет после операции наблюдалась АН. Если имеется вторая группа, в которой 10-летний риск асептической нестабильности составил 20%, то группы можно сравнить с помощью соотношения рисков (risk ratio — RR), которое для второй группы составит:

$$RR = \frac{R2}{R1} = \frac{20\%}{10\%} = 2{,}0,$$

где $R2$ — риск АН в группе 2; $R1$ — риск АН в группе 1.

Выполненный подсчет означает, что риск развития АН во второй группе в 2 раза выше. В зарубежной литературе также используется термин “hazard”, что переводится аналогично термину “risk”, однако обозначает вероятность наступления события в каждый момент времени (например, вероятность развития АН у пациента в течение следующего месяца). Для сравнения величин “hazard” в исследованиях используется соотношение (hazard ratio — HR), и показатель сходен с соотношением рисков (RR). Особняком стоит понятие шанса (odd): шанс события определяется как отношение числа случаев, когда событие наступило, к числу случаев, когда этого не произошло. Для указанных выше групп шанс составит:

$$\text{Шанс АН (группа 1)} = \frac{\text{АН}}{\text{неАН}} = \frac{0{,}1}{0{,}9} = 0{,}1,$$

где АН — число (доля) пациентов с АН; неАН — число (доля) пациентов, у которых АН не наступила.

Из подсчетов явно видно, что OR будет примерно равным 2,5, что может ввести в заблуждение при оценке риска.

Использование вышеописанных показателей имеет свои положительные и отрицательные стороны, которые обсуждаются некоторыми авторами [12]. Важно понимать, что применение различных методик оценки риска и способов обработки и сравнения данных приводит к сложностям в интерпретации результатов исследования. Далее оценки рисков в виде соотношений RR, HR, OR рассматриваются в соответствии с оригинальными исследованиями.

Цель исследования — определить роль индивидуальных генетических особенностей пациента в развитии перипротезного остеолиза и асептической нестабильности эндопротезов суставов.

МАТЕРИАЛ И МЕТОДЫ

Нами выполнен поиск оригинальных работ в базах данных PubMed, Google Scholar и eLIBRARY по ключевым словам: эндопротезирование,

генетика, асептическая нестабильность, полиморфизм, endoprosthetics, genetics, aseptic loosening, polymorphism. Проверка на соответствие тематике исследования выполнялась по заголовкам и резюме статей, после чего проводился анализ полнотекстовых версий. Работы, полный текст которых не был доступен, не оценивались. У каждой найденной статьи проверялся список литературы на предмет других публикаций, которые могут быть включены в анализ. К сожалению, мы не обнаружили отечественных исследований, посвященных указанному вопросу, поэтому в обзор включены только зарубежные публикации. Всего в обзор было включено 20 оригинальных работ, посвященных оценке влияния генотипа на развитие асептической нестабильности эндопротезов суставов.

РЕЗУЛЬТАТЫ

Интерлейкины

Интерлейкины — большое семейство белков, участвующих в воспалении, регенерации, регуляции жизненного цикла, иммунном ответе и других процессах. В различных исследованиях оценивалось влияние на развитие асептической нестабильности или перипротезного остеолиза полиморфизмов генов, кодирующих молекулы IL-1α, IL-1β, IL-1RA, IL-2, IL-4, IL-4Ra, IL-6, IL-10, IL-12 [13, 14, 15, 16, 17].

IL-1

Семейство IL-1 включает в себя 11 цитокинов, 5 рецепторов и 6 ко-рецепторов [18]. IL-1α экспрессируется постоянно во многих клетках, в то время как IL-1β начинает экспрессироваться в ответ на ряд стимулов, включая сам IL-1β, и только в иммунных клетках [19]. IL-1RA (interleukin-1 receptor antagonist) подавляет воспалительную активность. Добавление IL-1β в культуру мышиной костной ткани стимулировало синтез ряда матриксных металлопротеиназ, участвующих в деградации внеклеточного матрикса [20]. Кроме того, интерлейкины семейства вызывают превращение фибробластов в остеокласты *in vitro* и костную резорбцию [21, 22].

Полиморфизмы генов, кодирующих IL-1α, IL-1β, IL-1RA, были изучены в трех различных исследованиях [13, 14, 15]. Как показали A. Gordon с соавторами [15], носительство аллеля *IL1RA rs419598* было связано с меньшей вероятностью остеолиза в выборке из 612 пациентов (остеолиз — 272, контроль — 340, OR = 0,69 (0,48–0,99)*, p = 0,048), по данным регрессионного анализа. Для однонуклеотидного полиморфизма (single nucleotide polymorphism, SNP) в гене *IL1B rs1143634* с помощью регрессии по Коксу была выявлена на выборке из 222 пациентов (АН — 77, контроль — 145) ассоциация с повышением риска асептической нестабильности: гомозиготы TT по этому полиморфизму имели более высокий риск по сравнению с гомозиготами дикого типа CC (HR 3,704 (1,274–10,753), p = 0,016) и гетерозиготами CT (HR 4,587 (1,675–12,500), p = 0,003) [13]. При сравнении рисков АН у носителей аллелей C и T обнаружилась тенденция *IL1B rs1143634* с риском асептической нестабильности, не достигшим уровня значимости (p = 0,06). Однако в других исследованиях не удалось найти взаимосвязи *IL1B rs1143634* с ППО или АН [14, 15]. Влияния других полиморфизмов *IL1B (rs1143627, rs16944, rs4848306)* на риска АН не было выявлено [14, 15]. Полиморфизмы гена *IL1A rs17561* и *rs1800587* также не влияли на риск и тяжесть остеолиза или АН [13, 14, 15].

IL-2

Интерлейкин-2 (IL-2) в основном продуцируется CD4+ Т-хелперами, при этом рецепторы IL-2 находятся на поверхности широкого спектра клеток [23]. Гамма-цепи рецептора IL-2R являются общими как минимум для молекул интерлейкинов IL-2R, IL-4R, IL-7R, IL-9R, IL-15R, IL-21R [24]. Рецепторы, использующие IL-2Ry, активируют сигнальные пути JAK-STAT, ERK и PI3K, которые индуцируют воспалительные процессы [25].

Мутации в генах, кодирующих IL-2 или его рецептор, приводят к нарушению функций этих белков и вызывают иммунные патологии. Мутации интерлейкина IL-2Ra приводят к развитию аутоиммунных заболеваний, мутации IL-2Rb — к снижению численности натуральных киллеров (NK), а при нарушении функций IL-2Ry развивается тяжелый комбинированный иммунодефицит [23].

J. Gallo с соавторами оценивали связь между тяжестью остеолиза и однонуклеотидными полиморфизмами на выборке из 205 пациентов (легкий остеолиз (I–II по Saleh с соавторами [26]) — 89, тяжелый остеолиз (III–V по Saleh с соавторами) — 116), прошедших тотальное эндопротезирование тазобедренного сустава. SNP *rs2069762* в гене *IL2* встречался реже (OR = 0,55; p = 0,043) в случаях тяжелого остеолиза, однако регрессионный анализ не определил степень влияния полиморфизма на тяжесть остеолиза [14].

IL-6

Интерлейкин-6 сходен с IL-2 по своим функциям в индукции воспаления и передаче сигнала через каскады JAK-STAT, ERK и PI3K. В одном семействе с IL-6 находятся также IL-11 и ряд других факторов [27]. Рецептор IL-6 (IL-6R) представлен на клеточных мембранах (mIL-6R) и растворимом виде (sIL-6R). В зависимости от локализации рецепторы

* Здесь и далее в скобках указан 95% доверительный интервал.

выполняют различную роль: мембранный рецептор выполняет противовоспалительную функцию, в то время как растворимый — провоспалительную [28].

Активация сигнального пути IL-6 в физиологических условиях приводит к увеличению продукции белков острой фазы, созреванию В-лимфоцитов, пролиферации Т-клеток, секреции иммуноглобулинов [29]. Il-6 играет патологическую роль в микроокружении опухолей, а также при рассеянном склерозе, болезни Альцгеймера, ревматоидном артрите и других состояниях [28]. В культуре мышиных остеобластов продукцию IL-6 стимулировали воздействием на клетки IL-1α, TNF-α и липополисахарида (LPS), а добавление IL-6 к культуре вызывало остеолиз [30].

R. Kolundzic с соавторами в своем исследовании на малой выборке (41 пациент, 45 эндопротезов ТБС) показали, что в регрессионной модели пропорциональных рисков комбинированный генотип *IL6 rs1800797* G/A и *rs1800796* C/C увеличивал риск развития асептической нестабильности (HR 5,43 (1,73–17,0), p = 0,004) по сравнению со всеми другими сочетаниями. Однако при анализе минорных аллелей по отдельности влияние не было статистически значимым [16]. Отметим, что причиной первичного эндопротезирования у большинства участников исследования был диспластический остеоартрит тазобедренного сустава, а не идиопатический процесс, как в большинстве исследований по теме. В упомянутом выше исследовании J. Gallo с соавторами на выборке из 205 пациентов установили, что среди пациентов с тяжелым остеолизом достоверно чаще встречались носители *IL6 rs1800795* (OR = 2,51; p = 0,007) [14]. Кроме того, по результатам мультивариантной регрессии этот полиморфизм был статистически значимым предиктором более тяжелого остеолиза (p = 0,049). При этом A. Gordon с соавторами не смогли обнаружить статистически значимую взаимосвязь любого из трех (*rs1800795, rs1800796, rs1800797*) полиморфизмов с перипротезным остеолизом по отдельности, но редкий (2,4% в группе остеолиза; 0,8% в группе контроля) гаплотип G/G/A имел такую связь (p = 0,02) [15]. Аналогичный результат относительно *rs1800795* имел место и в других работах [17].

Регуляторы дифференцировки стволовых клеток и костного метаболизма

Значительную роль в перипротезном остеолизе играет нарушение баланса между образованием остеокластов и остеобластов. Процессы клеточной дифференцировки, лежащие в основе такого баланса, контролируются различными сигнальными путями, например RANK и Wnt, а также зависят от особенностей регуляции метаболизма в костной ткани, опосредованной кальцитонином. Исследованы полиморфизмы целого ряда генов, кодирующих белки, вовлеченные в эти процессы, включая RANK, OPG, FRZB, KREMEN2, SFRP1, TGFB, CALCA, VDR [14, 17, 31, 32, 33, 34, 35].

Сигнальный путь RANKL-RANK-OPG

Сигнальный путь RANKL-RANK-OPG — один из основных сигнальных путей, ответственных за костный метаболизм. RANKL представляет собой растворимый лиганд для рецептора RANK, который активно выделяется в зоне воспаления. Хроническое воспаление, вызывающее перипротезный остеолиз, не является исключением. RANKL взаимодействует с RANK, вызывая сигнальный каскад, активирующий транскрипционный фактор NF-kB [36]. Транскрипционные изменения, вызываемые NF-kB, приводят к взрослению и дифференцировке предшественников остеокластов. Взрослые остеокласты и сами экспрессируют RANK и RANKL, что стимулирует их выживание и резорбцию костной ткани.

Белок остеопротегерин (osteoprotegerin — OPG) выступает в роли растворимого рецептора-приманки (decoy receptor) для RANKL [6]. Бóльшую часть OPG в костном мозге синтезируют В-лимфоциты, что указывает на участие иммунной системы в механизмах балансировки остеогенеза и остеолиза [37]. Связывая RANKL, остеопротегерин препятствует активации сигнального пути RANK.

M.H. Malik с соавторами привлекли к исследованию 91 пациента с АН и 150 пациентов со стабильными эндопротезами ТБС. Аллель Т полиморфизма *RANK rs1805034* чаще (OR 1,77 (1,20–2,59), p = 0,004) встречался в случаях АН, также как и генотип Т/Т по этому полиморфизму (p = 0,008). Аллель А полиморфизма *OPG rs3102725* также был статистически значимо связан с АН (OR 3,76 (2,31–6,11), p = 0,001), как и генотип А/А (p = 0,001). Исследователям не удалось найти подтверждений связи между АН и полиморфизмами гена *OPG rs2073617*, *rs2073618* [35].

S.J. MacInnes с соавторами провели значимое исследование, направленное на поиск вариаций генома, связанных с риском остеолиза и временем развития асептической нестабильности [32]. Были сформированы исследовательская (n = 631, из которых остеолиз — 275) и репликационная (n = 127, из которых остеолиз — 40) когорты пациентов. Проводилось генотипирование по более чем 300 полиморфизмам. В исследовательской когорте было обнаружено влияние на риск остеолиза ряда полиморфизмов, не все из которых при репликации имели сонаправленный эффект. По результатам статистического анализа двух вышеописанных когорт пациентов, было выявлено пять клинически значимых полиморфизмов сиг-

нального пути RANKL-RANK-OPG: *RANK rs4524033* (минорный аллель A; OR 1,69 (1,24–2,30); $p = 0{,}008$), *rs9960450* (минорный аллель C; OR 0,51 (0,28–0,93); $p = 0{,}029$), *rs7226991* (минорный аллель A; OR 0,73 (0,55–0,97); $p = 0{,}029$); *rs4485469* (минорный аллель G, OR 0,77 (0,59–0,99); $p = 0{,}046$); *OPG rs11573847* (минорный аллель G; OR 1,67 (1,0–2,27); $p = 0{,}046$) [32]. В работах были исследованы и другие полиморфизмы, связанные с сигнальными молекулами пути Wnt, они рассмотрены ниже.

Сигнальный путь Wnt

Wnt — один из важнейших сигнальных путей морфогенеза. Имеются три сценария передачи сигнала по этому пути: бета-катениновый (также известный как канонический); Wnt-полярный (planar cell polarity, PCP); Wnt-Ca^{2+} [38]. Канонический сигнальный путь начинается с присоединения Wnt к рецептору — белку Fzd (frizzled) и ко-рецептору LPR5 или LRP6. Негативными регуляторами пути Wnt выступают, среди прочих, белки склеростин (SOST), Dickkopf (DKK), Wise (SOSTDC1), Krm (KREMEN) и секретируемые frizzled-ассоциированные белки (secreted frizzled-related proteins, SFRP). Активация сигнального каскада Wnt/β-катенина путем блокирования гена *SOST* предотвращает остеолиз, вызванный частицами титана, ингибируя созревание остеокластов [39].

Полиморфизмы *FRZB rs288326* и *rs7775* были исследованы на выборке из 609 пациентов с эндопротезом ТБС [31]. *FRZB rs288326* в исследовании был различным образом распределен ($p = 0{,}018$) между группами: аллель T на 32% реже встречался у пациентов с остеолизом ($p = 0{,}041$). По результатам логистической регрессии, *FRZB rs288326* был связан со снижением риска остеолиза (OR 0,62 (0,38–0,99), $p = 0{,}049$). Также гаплотип по полиморфизмам *FRZB rs288326* и *rs7775* C/C (дикий тип) был связан с остеолизом — (OR 1,5 (1,09–2,07), $p = 0{,}014$)). В уже упомянутом выше исследовании S.J. MacInnes было выявлено влияние полиморфизмов *KREMEN2 rs4786361* ((OR 0,76 (0,58–0,98), $p = 0{,}035$) и *SFRP1 rs921142* (OR 1,34 (1,05–1,71), $p = 0{,}017$) на вероятность остеолиза по данным статистического анализа исследовательской и репликационной когорт пациентов. По данным регрессионного анализа авторы определили, что ряд полиморфизмов влиял на время до развития асептической нестабильности. И все-таки при статистическом анализе двух когорт критический уровень значимости достигнут не был [32].

Сигнальный путь TGF

Передача сигнала, опосредованная трансформирующим фактором роста (transforming growth factor — TGF), тесно связана с путем Wnt. Всего в семействе TGF более 30 генов, кодирующих разнообразные цитокины, включая белок костного морфогенеза (bone morphogenic protein — BMP) [40]. Белки семейства TGF депонируются во внеклеточном матриксе, связываясь с ним при помощи специальных доменов. Высвобождение TGF происходит, в том числе, под действием тканевых матриксных металлопротеаз. Передача сигнала рецепторов к ядру происходит при помощи белков семейства Smad. Кроме того, имеются другие пути передачи сигнала TGF, помимо канонического Smad-зависимого, в том числе ERK-MAPK, TRAF-TAK, PI3K-mTOR-AKT, JAK-STAT. В результате столь большого числа задействуемых молекул, имеется много пересечений между сигнальными путями TGF-b и других молекул, ответственных за регуляцию остеогенеза. Сигнальные пути Wnt и TGF взаимно усиливают друг друга, и оба этих сигнальных пути способствуют дифференцировке и взрослению остеоцитов.

TGF-b активно синтезируется в макрофагах, фибробластах и эндотелиальных клетках перипротезных тканей, а также в SLIM у пациентов с АН эндопротезов коленных суставов независимо от типа фиксации (цементный/бесцементный) [41].

Полиморфизм *TGFB1 rs1800470* на малой выборке ($n = 41$) эндопротезов ТБС был ассоциирован с риском АН [16]. При сравнении 89 пациентов с легким остеолизом и 116 — с тяжелым в исследовании J. Gallo с соавторами не было выявлено влияния этого полиморфизма, а также *TGFB1 rs1800471* на тяжесть перипротезного остеолиза, однако в исследовании не проверялось влияние на риск асептической нестабильности [14].

Молекулы, связанные с воспалением

Так как центральным механизмом ППО является медленно протекающее воспаление, логично предположить, что изменчивость участвующих в этом процессе молекул играет значительную роль в ППО. Среди генов, кодирующих такие молекулы, исследованы на связь с ППО *MMP1, TIMP1, TNFA, IFNG, NOS2* и другие [13, 16, 17, 33, 42, 43, 44, 45, 46, 47, 48].

Матриксные металлопротеиназы

Матриксные металлопротеиназы (matrix metalloproteinases — MMP) — группа цинксодержащих ферментов, играющих самые различные роли в воспалении, ангиогенезе, заживлении ран, ремоделировании тканей [49]. У человека обнаружено более 20 генов металлопротеиназ [50]. Известно, что белки этой группы, а также связанные с ними тканевые ингибиторы матриксных протеаз (tissue inhibitors of matrix proteases — TIMP) и белки RECK участвуют в дифференцировке мезенхимальных стволовых клеток в остеобласты.

Протеолитическая активность MMP в основном регулируется за счет внеклеточной активации, а также TIMP. В группу последних входят четыре белка, ингибирующих MMP за счет образования комплексов с высокой аффинностью [51].

Деградация внеклеточного матрикса — один из компонентов ППО. В число участников этого процесса входят MMP. *In vitro* было обнаружено, что синтез MMP-2, MMP-3, MMP-9, MMP-13 индуцируется в очаге остеолиза под действием IL-1β [20]. При оценке экспрессии мРНК в перипротезной костной ткани было выявлено значимое повышение уровня мРНК MMP-1, MMP-9, MMP-10, MMP-12 и MMP-13 [52]. Уровень экспрессии ряда других MMP также повышался, но менее значительно. В другой работе было отмечено повышение уровня экспрессии мРНК TIMP1-3 на фоне снижения TIMP-4 [53].

M.H. Malik с соавторами на выборке из 91 пациента с АН и 150 пациентов со стабильными эндопротезами тазобедренного сустава продемонстрировали связь аллеля C полиморфизма *MMP1 rs5854* с асептической нестабильностью (OR 3,27 (2,21–4,83), p = 0,001), а также ассоциацию с АН генотипа C/C [17]. Аналогично ассоциация (OR 2,72 (2,06–3,48), p = 0,0001) аллеля T полиморфизма *MMP1 rs5854* с АН была выявлена Y. Yan с соавторами при сравнении 63 пациентов с асептической нестабильностью с 81 пациентом со стабильным тотальным эндопротезом ТБС [46]. В том же исследовании было высчитано влияние аллеля T на риск АН при доминантности (CT + TT против CC; OR 2,67 (1,25–5,76); p = 0,0028) и рецессивности (TT против CT + CC; OR 4,17 (1,22–17,2); p = 0,0186) аллеля.

F. Pan с соавторами изучали связи полиморфизмов гена *TIMP1* с асептической нестабильностью, включив в исследование 59 пациентов с АН и 100 пациентов со стабильными эндопротезами ТБС. Было установлено, что имеется ассоциация асептической нестабильности с аллелем T *TIMP1 rs4898* (OR 1,32 (1,16–1,58), p = 0,0013), аллелем G *rs6609533* (OR 1,78, (1,52–2,17), p<0,0001). Был выявлен статистически незначимый тренд к повышению риска АН для носителей аллеля A *rs2070584* (OR 1,14 (0,97–1,40), p = 0,2028) [47].

TNF-a

TNF-a, как и RANKL, относится к большому семейству факторов некроза опухоли и действует синергично с сигнальной осью RANK-RANKL [54]. В перипротезных тканях при асептической нестабильности была выявлена высокая концентрация TNF-α [55]. В экспериментах *in vivo* показана остеолитическая активность TNF-α как за счет усиления продукции IL-6 и простагландина E2, так и независимо от последних [56, 57]. Ингибирование продукции TNF-α приводило к меньшей выраженности индуцированного липополисахаридом остеолиза *in vivo* [58]. С помощью протеомного анализа была выявлена дисрегуляция уровня TNF-α у пациентов с системными остеопенией и остеопорозом [59].

Выше упоминалось исследование J. Gallo с соавторами на выборке из 205 пациентов с ППО ацетабулярного компонента эндопротеза ТБС (легкий остеолиз — 89, тяжелый остеолиз — 116). В исследовании аллель A полиморфизма *TNFA rs361525* встречался чаще у пациентов с более тяжелым остеолизом (OR 6,59 (1,47–29,64), p = 0,005). Было показано влияние аллеля A полиморфизма на тяжесть остеолиза при помощи регрессионного анализа (p = 0,045) [14]. Относительно крупное исследование провели J.M. Wilkinson с соавторами с привлечением 481 пациента с эндопротезами ТБС (асептическая нестабильность — 214, контроль — 267). Носительство аллеля A полиморфизма *TNFA rs361525* было связано с нестабильностью эндопротезов (OR 1,7 (1,0–2,9), p = 0,05), по данным регрессионного анализа с учетом различных ковариат [44]. В исследовании E. López-Anglada для полиморфизма *TNFA rs1800629* не удалось выявить ассоциации с асептической нестабильностью при сравнении 77 пациентов с АН коленных или тазобедренных суставов и 145 пациентов со стабильными эндопротезами [13]. Аналогичным образом полиморфизм не влиял на тяжесть остеолиза или развитие асептической нестабильности в других исследованиях [14, 16, 44].

NOS

Оксид азота синтезируется в кости различными клетками, в том числе остеобластами [60]. Известно, что эндотелиальная изоформа синтазы оксида азота (endothelial nitric oxide synthase, eNOS) важна для адекватного метаболизма остеобластов и остеогенеза [61]. Показано, что макрофаги в SLIM на границе между костью и имплантатом экспрессируют индуцибельную изоформу фермента (inducible NOS, iNOS), способствуя резорбции костей [62]. iNOS, TNF-α и IL-6 являются маркерами M1 поляризации макрофагов, характерной для воспаления или ожирения [63].

Для оценки возможной связи между ранней асептической нестабильностью эндопротезов и полиморфизмами генов *NOS2* и *NOS3*, кодирующими индуцибельную и эндотелиальную синтазы оксида азота соответственно, E. López-Anglada с соавторами обследовали 339 коленных и тазобедренных эндопротезов. Было выявлено повышение риска АН: для генотипа AA против GG сильнее (HR 3,509 (1,266–9,709), p = 0,016), чем для генотипа AA против GA (HR 2,639 (1,072–6,494), p = 0,035) полиморфизма *NOS2 exon 22* (ClinVar 2604681) [13].

Белки инфламмасом

Инфламмасомы — группа белковых комплексов, участвующих в определении патогенов и реакции на них. Инфламмасомы содержат сенсорные белки, которые реагируют на конкретные стимулы [64]. NLRP3 является одним из таких белков. Сформированные на его основе инфламмасомы реагируют в том числе на микроскопические частицы, АТФ, ионофоры калия [65]. Активация NLRP3-инфламмасом приводит к превращению про-IL-1β, про-IL-18 в активные формы этих молекул [64, 66]. Восьмой член семейства рекрутирующих каспазу доменов (caspase recruitment domain family member 8, CARD8) также является одним из ключевых белков инфламмасом [67]. Сборка на основе белков NLRP3 и CARD8 инфламмасом вызывает появление в межклеточном пространстве ассоциированных с повреждением молекулярных паттернов (damage-associated molecular patterns, DAMP), которые усиливают воспаление [68]. *P2RX7* — ген, кодирующий одноименный пуринергический внутриклеточный рецептор P2X7, распознающий АТФ [69]. Он способен активировать инфламмасомный белок NLRP3, а также независимым от последнего образом повышать уровень IL-1β.

Проведя генотипирование 87 пациентов с эндопротезами ТБС (АН — 36, контроль — 51), B. Mavcic с соавторами показали, что сочетание «дикого» типа по полиморфизмам *NLRP3 rs35829419* и *CARD8 rs2043211* (C/C и A/A соответственно) у одного пациента встречается в группе контроля чаще, чем в группе остеолиза (49% против 28%, p = 0,05). При помощи логистической регрессии показано, что носители такого генотипа имели меньший риск АН (OR 0,33; p = 0,02) [45]. В другом исследовании с участием 205 пациентов с ППО в области тотального эндопротеза ТБС полиморфизмы *P2RX7 rs1653624* и *rs28360457* имели тренд к ассоциации с большей тяжестью перипротезного остеолиза, однако этот тренд был статистически незначим [43].

Маннозо-связывающий белок

Маннозо-связывающий лектин, также известный как маннан-связывающий лектин (mannose/mannan-binding lectin, MBL) — белок острой фазы, задействующий антитело-независимый путь активации системы комплемента [70]. Он представляет собой гетероолигомерный комплекс, в первую очередь связывающий углеводы микроорганизмов и передающий сигнал за счет ассоциированных молекул сериновой протеазы, ассоциированной с маннозо-связывающим лектином (mannan-binding lectin serine protease, MASP). Установлено, что, помимо бактериальных углеводов, MBL может связывать и внутренние антигены организма [71]. Таким образом, MBL может участвовать в процессе асептического воспаления за счет распознавания клеток в процессе апоптоза и способствования дальнейшему их фагоцитозу. *In vitro*, *in vivo* и на людях показана связь MBL с костным обменом [72]. MBL ингибировал остеокластогенез, связанный с действием RANKL и макрофагальным колониестимулирующим фактором.

В исследовании, проведенном с участием 221 пациента с эндопротезами ТБС (контроль — 150, АН — 71), оценивалась связь с АН следующих полиморфизмов: *MBL rs1800450, rs11003125, rs5030737, rs7096206* [48]. Лишь аллель G полиморфизма *MBL rs1800450* был ассоциирован с асептической нестабильностью (OR = 2,17 (1,18–3,98), p = 0,012), как и генотип G/G (p = 0,027).

Результаты геномных и экзомных исследований

S. Koks с соавторами проанализировали данные 423 пациентов, которых разделили на три группы: 1-я – без симптомов асептической нестабильности как минимум один год (n = 156); 2-я — первичное эндопротезирование (n = 163); 3-я — ревизионное эндопротезирование после асептической нестабильности (n = 104). В процессе анализа данные группы 3 сравнивались с данными групп 1 и 2. Авторы обнаружили 52 полиморфизма со значением $p<1\times10^{-5}$, однако ни один из них не достиг уровня геномной значимости $p<1\times10^{-8}$ [73]. Характерной для полногеномного анализа ассоциаций проблемой является большое число ложноположительных сигналов, в особенности связанное с редкими генными вариантами [74], однако в работе не указывается на исключение минорных аллелей из анализа. Незначительный для подобных исследований размер выборки привел к тому, что эффекты небольшого размера (генетические особенности, не очень сильно влияющие на вероятность развития ППО и асептической нестабильности) не могут быть определены. Также не была выполнена стратификация по типу имплантата и фиксации, уровню физической активности или другим ковариатам, способным влиять на риск асептической нестабильности.

S.J. MacInnes с соавторами выполнили два полногеномных анализа ассоциаций на «норвежской» (n = 2624, из которых 779 подверглись ревизионному вмешательству) и «британской» (n = 890, из которых 317 имели рентгенологические признаки остеолиза и/или подверглись ревизионному вмешательству по поводу остеолиза) выборках. В «норвежской» когорте контрольные случаи для сравнения выбирались индивидуально, и обеспечивалось совпадение по возрасту, полу, году первичного вмешательства, способу фиксации, материалу нагружаемых поверхностей и размеру головки

эндопротеза. В «британской» когорте критериями включения в контрольную группу были: отсутствие симптомов, срок не менее 7 лет после первичного вмешательства, отсутствие признаков остеолиза по данным рентгенографии. В исследовании были предприняты меры для контроля качества данных, включая оценку равновесия Харди – Вайнберга и исключение минорных аллелей с частотой встречаемости менее 1%. Однако, несмотря на обнаружение ряда полиморфизмов, связанных с повышением риска остеолиза и ревизионного вмешательства со значением $p<1\times10^{-6}$, ни один из найденных полиморфизмов не достиг уровня геномной значимости даже по результатам статистического анализа [75].

Примечательно исследование A. Bruggeman с соавторами, проведенное на выборке из 1130 близнецов [76]. В исследование включались пациенты после эндопротезирования коленных или тазобедренных суставов, проводился сходный с работой S.J. MacInnes с соавторами контроль качества [75]. Авторами были обнаружены 9 однонуклеотидных полиморфизмов, достигших геномного уровня значимости, влиявших на риск АН эндопротезов. Полиморфизм *rs77149046* расположен в гене *ELAPOR2*. Этот полиморфизм значимо повышал риск асептической нестабильности (HR 5,40 (3,23–9,02), $p = 1,32\times10^{-10}$). Еще четыре полиморфизма расположены в гене *SLC6A6*, связанном с транспортом таурина и бета-аланина, и влияли на риск менее значимо: HR для них варьировал от 3,35 до 3,43. Шестой полиморфизм, *rs7853989* (HR 3,46 (2,33–5,13), $p = 6,91\times10^{-10}$), расположен в области кодирования системы кровеносных групп АВО, и наличие минорной аллели связано с группой крови В. Еще три полиморфизма лежали в некодирующих регионах генома.

ЗАКЛЮЧЕНИЕ

Генетические особенности пациентов могут оказывать значимое влияние на развитие перипротезного остеолиза и асептической нестабильности. Представленные в литературе данные о связи генетики с перипротезным остеолизом и асептической нестабильностью являются недостаточными и порой противоречивыми, что на данный момент не позволяет установить достоверно точный перечень генетических особенностей, влияющих на исходы эндопротезирования суставов.

Необходимо отметить следующие факты: результаты исследований на разных этнических популяциях значимо отличаются, полученные данные ряда работ нередко противоречат друг другу, в то же время геномные исследования выявляют совершенно иные генетические факторы риска, нежели исследования в отношении отобранных экспертами генов. Основными проблемами являются ограниченный размер и разнородность выборки, неизвестный характер взаимодействия факторов риска, что может снижать достоверность результатов.

Все это свидетельствует о сложности выявления точных генетических факторов, связанных с асептической нестабильностью. Необходимы дальнейшие исследования для определения точного перечня влияющих на развитие перипротезного остеолиза и асептической нестабильности генетических особенностей и прогнозирования риска осложнений эндопротезирования.

ДОПОЛНИТЕЛЬНАЯ ИНФОРМАЦИЯ

Заявленный вклад авторов

Каменский А.Д. — концепция и дизайн исследования, написание текста рукописи.

Донькина А.И. — концепция исследования, сбор и обработка данных, написание текста рукописи.

Парахин Ю.В. — дизайн исследования, сбор и обработка данных, написание и редактирование текста рукописи.

Ковтун О.Г. — сбор и обработка данных, написание и редактирование текста рукописи.

Паршиков М.В. — научное руководство, написание и редактирование текста рукописи.

Все авторы прочли и одобрили финальную версию рукописи статьи. Все авторы согласны нести ответственность за все аспекты работы, чтобы обеспечить надлежащее рассмотрение и решение всех возможных вопросов, связанных с корректностью и надежностью любой части работы.

Источник финансирования. Авторы заявляют об отсутствии внешнего финансирования при проведении исследования.

DISCLAIMERS

Author contribution

Kamenskiy A.D. — study concept and design, drafting the manuscript

Donkina A.I. — study concept, data processing and acquisition, drafting the manuscript.

Parakhin Yu.V. — study design, data processing and acquisition, drafting and editing the manuscript.

Kovtun O.G. — data processing and acquisition, drafting and editing the manuscript.

Parshikov M.V. — scientific guidance, drafting and editing the manuscript.

All authors have read and approved the final version of the manuscript of the article. All authors agree to bear responsibility for all aspects of the study to ensure proper consideration and resolution of all possible issues related to the correctness and reliability of any part of the work.

Funding source. This study was not supported by any external sources of funding.

Возможный конфликт интересов. Авторы декларируют отсутствие явных и потенциальных конфликтов интересов, связанных с публикацией настоящей статьи.

Этическая экспертиза. Не применима.

Информированное согласие на публикацию. Не требуется.

Disclosure competing interests. The authors declare that they have no competing interests.

Ethics approval. Not applicable.

Consent for publication. Not required.

ЛИТЕРАТУРА [REFERENCES]

1. Schwartz A.M., Farley K.X., Guild G.N., Bradbury T.L. Projections and Epidemiology of Revision Hip and Knee Arthroplasty in the United States to 2030. *J Arthroplasty.* 2020;35(6):79-85. doi: 10.1016/j.arth.2020.02.030.
2. Jones M.D., Buckle C.L. How does aseptic loosening occur and how can we prevent it? *Orthop Trauma.* 2020;34(3):146-152. doi: 10.1016/j.mporth.2020.03.008.
3. Gallo J., Goodman S.B., Konttinen Y.T., Wimmer M.A., Holinka M. Osteolysis around total knee arthroplasty: A review of pathogenetic mechanisms. *Acta Biomater.* 2013;9(9):8046-8058. doi: 10.1016/j.actbio.2013.05.005.
4. Goldring S.R., Schiller A.L., Roelke M., Rourke C.M., O'Neil D.A., Harris W.H. The synovial-like membrane at the bone-cement interface in loose total hip replacements and its proposed role in bone lysis. *J Bone Joint Surg Am.* 1983;65(5):575-584.
5. Willert H.G., Semlitsch M. Reactions of the articular capsule to wear products of artificial joint prostheses. *J Biomed Mater Res.* 1977;11(2):157-164. doi: 10.1002/jbm.820110202.
6. Tuan R.S., Lee F.Y.I., Konttinen Y.T., Wilkinson M.J., Smith R.L. What are the local and systemic biologic reactions and mediators to wear debris, and what host factors determine or modulate the biologic response to wear particles? *J Am Acad Orthop Surg.* 2008;16:42-48. doi: 10.5435/00124635-200800001-00010.
7. Zhu Y., Chiu K., Tang W. Review Article: Polyethylene Wear and Osteolysis in Total Hip Arthroplasty. *J Orthop Surg.* 2001;9(1):91-99. doi: 10.1177/230949900100900117.
8. Cristofolini L. Critical Examination of Stress Shielding Evaluation of Hip Prostheses. *Crit Rev Biomed Eng.* 2017;45(1-6):549-623. doi: 10.1615/CritRevBiomedEng.v45.i1-6.190.
9. Münch H.J., Jacobsen S.S., Olesen J.T., Menné T., Søballe K., Johansen J.D. et al. The association between metal allergy, total knee arthroplasty, and revision. *Acta Orthop.* 2015;86(3):378-383. doi: 10.3109/17453674.2014.999614.
10. Fahlgren A., Bostrom M.P., Yang X., Johansson L., Edlund U., Agholme F. et al. Fluid pressure and flow as a cause of bone resorption. *Acta Orthop.* 2010;81(4):508-516. doi:10.3109/17453674.2010.504610.
11. Noordin S., Masri B. Periprosthetic osteolysis: Genetics, mechanisms and potential therapeutic interventions. *Canadian J Surg.* 2012;55(6):408-417. doi: 10.1503/cjs.003711.
12. Balasubramanian H., Ananthan A., Rao S., Patole S. Odds ratio vs risk ratio in randomized controlled trials. *Postgrad Med.* 2015;127(4):359-367. doi: 10.1080/00325481.2015.1022494.
13. López-Anglada E., Collazos J., Montes A.H., Pérez-Is L., Pérez-Hevia I., Jiménez-Tostado S. et al. IL-1β gene (+3954 C/T, exon 5, rs1143634) and NOS2 (exon 22) polymorphisms associate with early aseptic loosening of arthroplasties. *Sci Rep.* 2022;12(1):18382. doi: 10.1038/s41598-022-22693-0.
14. Gallo J., Mrazek F., Petrek M. Variation in cytokine genes can contribute to severity of acetabular osteolysis and risk for revision in patients with ABG 1 total hip arthroplasty: A genetic association study. *BMC Med Genet.* 2009;10:109. doi: 10.1186/1471-2350-10-109.
15. Gordon A., Kiss-Toth E., Stockley I., Eastell R., Wilkinson J.M. Polymorphisms in the interleukin-1 receptor antagonist and interleukin-6 genes affect risk of osteolysis in patients with total hip arthroplasty. *Arthritis Rheum.* 2008;58(10):3157-3165. doi: 10.1002/art.23863.
16. Kolundžić R., Orlić D., Trkulja V., Pavelić K., Trošelj K.G. Single nucleotide polymorphisms in the interleukin-6 gene promoter, tumor necrosis factor-α gene promoter, and transforming growth factor-β1 gene signal sequence as predictors of time to onset of aseptic loosening after total hip arthroplasty: Preliminary study. *J Orthop Sci.* 2006;11(6):592-600. doi: 10.1007/s00776-006-1069-y.
17. Malik M.H., Jury F., Bayat A., Ollier W.E., Kay P.R. Genetic susceptibility to total hip arthroplasty failure: A preliminary study on the influence of matrix metalloproteinase 1, interleukin 6 polymorphisms and vitamin D receptor. *Ann Rheum Dis.* 2007; 66(8):1116-1120. doi:10.1136/ard.2006.062018.
18. Fields J.K., Günther S., Sundberg E.J. Structural basis of IL-1 family cytokine signaling. *Front Immunol.* 2019;10:1412. doi: 10.3389/fimmu.2019.01412.
19. Dinarello C.A., Simon A., Van Der Meer J.W.M. Treating inflammation by blocking interleukin-1 in a broad spectrum of diseases. *Nat Rev Drug Discov.* 2012;11(8):633-652. doi: 10.1038/nrd3800.
20. Kusano K., Miyaura C., Inada M., Tamura T., Ito A., Nagase H. et al. Regulation of Matrix Metalloproteinases (MMP-2, -3, -9, and -13) by Interleukin-1 and Interleukin-6 in Mouse Calvaria: Association of MMP Induction with Bone Resorption. *Endocrinology.* 1998;139(3):1338-1345. doi: 10.1210/endo.139.3.5818.
21. Gowen M., Wood D.D., Ihrie E.J., McGuire M.K.B., Russell R.G.G. An interleukin 1 like factor stimulates bone resorption in vitro. *Nature.* 1983;306(5941):378-380. doi: 10.1038/306378a0.
22. Akatsu T., Takahashi N., Udagawa N., Imamura K., Yamaguchi A., Sato K. et al. Role of prostaglandins in interleukin-1-induced bone resorption in mice in vitro. *J Bone Mineral Res.* 1991;6(2):183-190. doi: 10.1002/jbmr.5650060212.
23. Spolski R., Li P., Leonard W.J. Biology and regulation of IL-2: from molecular mechanisms to human therapy. *Nat Rev Immunol.* 2018;18(10):648-659. doi: 10.1038/s41577-018-0046-y.
24. Wang X., Lupardus P., LaPorte S.L., Garcia K.C. Structural biology of shared cytokine receptors. *Annu Rev Immunol.* 2009;27:29-60. doi: 10.1146/annurev.immunol.24.021605.090616.
25. Liao W., Lin J.X., Leonard W.J. Interleukin-2 at the Crossroads of Effector Responses, Tolerance, and Immunotherapy. *Immunity.* 2013;38(1):13-25. doi: 10.1016/j.immuni.2013.01.004.
26. Saleh K.J., Holtzman J., Gafni A., Saleh L., Davis A., Resig S. et al. Reliability and intraoperative validity of preoperative assessment of standardized plain radiographs in predicting bone loss at revision hip surgery. *J Bone Joint Surg Am.* 2001;83(7):1040-1046. doi: 10.2106/00004623-200107000-00009.
27. Heinrich P.C., Behrmann I., Haan S., Hermanns H.M., Müller-Newen G., Schaper F. Principles of interleukin (IL)-6-type cytokine signalling and its regulation. *Biochem J.* 2003;374(1):1-20. doi: 10.1042/bj20030407.

28. Kaur S., Bansal Y., Kumar R., Bansal G. A panoramic review of IL-6: Structure, pathophysiological roles and inhibitors. *Bioorg Med Chem.* 2020;28(5):115327. doi: 10.1016/j.bmc.2020.115327.
29. Hunter C.A., Jones S.A. IL-6 as a keystone cytokine in health and disease. *Nat Immunol.* 2015;16(5):448-457. doi: 10.1038/ni.3153.
30. Ishimi Y., Miyaura C., Jin C.H., Akatsu T., Abe E., Nakamura Y. et al. IL-6 is produced by osteoblasts and induces bone resorption. *J Immunol.* 1990;145(10):3297-3303.
31. Gordon A., Southam L., Loughlin J., Wilson A.G., Stockley I., Hamer A.J. et al. Variation in the secreted frizzled-related protein-3 gene and risk of osteolysis and heterotopic ossification after total hip arthroplasty. *J Orthop Res.* 2007;25(12):1665-1670. doi: 10.1002/jor.20446.
32. MacInnes S.J., Del Vescovo E., Kiss-Toth E., Ollier W.E., Kay P.R., Gordon A. et al. Genetic variation in inflammatory and bone turnover pathways and risk of osteolytic responses to prosthetic materials. *J Orthop Res.* 2015;33(2):193-198. doi: 10.1002/jor.22755.
33. Wedemeyer C., Kauther M.D., Hanenkamp S., Nückel H., Bau M., Siffert W. et al. BCL2-938C>A and CALCA-1786T>C polymorphisms in aseptic loosened total hip arthroplasty. *Eur J Med Res.* 2009;14(6):250. doi: 10.1186/2047-783X-14-6-250.
34. Aydin-Yüce T., Kurscheid G., Bachmann H.S., Gehrke T., Dudda M., Jäger M. et al. No Association of CALCA Polymorphisms and Aseptic Loosening after Primary Total Hip Arthroplasty. *Biomed Res Int.* 2018;2018:3687415. doi: 10.1155/2018/3687415.
35. Malik M.H., Bayat A., Jury F., Ollier W.E., Kay P.R. Genetic susceptibility to hip arthroplasty failure - Association with the RANK/OPG pathway. *Int Orthop.* 2006;30(3):177-181. doi: 10.1007/s00264-006-0074-2.
36. Kovács B., Vajda E., Nagy E.E. Regulatory effects and interactions of the Wnt and OPG-RANKL-RANK signaling at the bone-cartilage interface in osteoarthritis. *Int J Mol Sci.* 2019;20(18):4653. doi: 10.3390/ijms20184653.
37. Li Y., Toraldo G., Li A., Yang X., Zhang H., Qian W.P. et al. B cells and T cells are critical for the preservation of bone homeostasis and attainment of peak bone mass in vivo. *Blood.* 2007;109(9):3839-3848. doi: 10.1182/blood-2006-07-037994.
38. Baron R., Kneissel M. WNT signaling in bone homeostasis and disease: from human mutations to treatments. *Nat Med.* 2013;19(2):179-192. doi: 10.1038/nm.3074.
39. Jiao Z., Chai H., Wang S., Sun C., Huang Q., Xu W. SOST gene suppression stimulates osteocyte Wnt/β-catenin signaling to prevent bone resorption and attenuates particle-induced osteolysis. *J Mol Med.* 2023;101(5):607-620. doi: 10.1007/s00109-023-02319-2.
40. Derynck R., Budi E.H. Specificity, versatility, and control of TGF-b family signaling. *Sci Signal.* 2019;12(570):5183. doi: 10.1126/scisignal.aav5183.
41. Konttinen Y.T., Waris V., Xu J.W., Jiranek W.A., Sorsa T., Virtanen I. et al. Transforming growth factor-beta 1 and 2 in the synovial-like interface membrane between implant and bone in loosening of total hip arthroplasty. *J Rheumatol.* 1997;24(4):694-701.
42. Stelmach P., Wedemeyer C., Fuest L., Kurscheid G., Gehrke T., Klenke S. et al. The BCL2-938C>A promoter polymorphism is associated with risk for and time to aseptic loosening of total hip arthroplasty. *PLoS One.* 2016;11(2):e0149528. doi: 10.1371/journal.pone.0149528.
43. Mrazek F., Gallo J., Stahelova A., Petrek M. Functional variants of the P2RX7 gene, aseptic osteolysis, and revision of the total hip arthroplasty: A preliminary study. *Hum Immunol.* 2010;71(2):201-205. doi: 10.1016/j.humimm.2009.10.013.
44. Wilkinson J.M., Wilson A.G., Stockley I., Scott I.R., Macdonald D.A., Hamer A.J. et al. Variation in the TNF Gene Promoter and Risk of Osteolysis After Total Hip Arthroplasty. *J Bone Miner Res.* 2003;18(11):1995-2001. doi: 10.1359/jbmr.2003.18.11.1995.
45. Mavčič B., Antolič V., Dolžan V. Association of NLRP3 and CARD8 Inflammasome Polymorphisms With Aseptic Loosening After Primary Total Hip Arthroplasty. *J Orthop Res.* 2020;38(2):417-421. doi: 10.1002/jor.24474.
46. Yan Y., Hu J., Lu H., Wang W. Genetic susceptibility to total hip arthroplasty failure: A case-control study on the influence of MMP 1 gene polymorphism. *Diagn Pathol.* 2014;9(1):177. doi: 10.1186/s13000-014-0177-9.
47. Pan F., Hua S., Luo Y., Yin D., Ma Z. Genetic susceptibility of early aseptic loosening after total hip arthroplasty: The influence of TIMP-1 gene polymorphism on Chinese Han population. *J Orthop Surg Res.* 2014;9(1):108. doi: 10.1186/s13018-014-0108-1.
48. Malik M.H., Bayat A., Jury F., Kay P.R., Ollier W.E. Genetic Susceptibility to Total Hip Arthroplasty Failure-Positive Association With Mannose-Binding Lectin. *J Arthroplasty.* 2007;22(2):265-270. doi: 10.1016/j.arth.2006.02.163.
49. Hu J., Van den Steen P.E., Sang Q.X.A., Opdenakker G. Matrix metalloproteinase inhibitors as therapy for inflammatory and vascular diseases. *Nat Rev Drug Discov.* 2007;6(6):480-498. doi: 10.1038/nrd2308.
50. Murphy G., Nagase H. Progress in matrix metalloproteinase research. *Mol Aspects Med.* 2009;29(5):290-308. doi: 10.1016/j.mam.2008.05.002.
51. Nagase H., Visse R., Murphy G. Structure and function of matrix metalloproteinases and TIMPs. *Cardiovasc Res.* 2006;69(3):562-573. doi: 10.1016/j.cardiores.2005.12.002.
52. Takei I., Takagi M., Santavirta S., Ida H., Ishii M., Ogino T. et al. Messenger ribonucleic acid expression of 16 matrix metalloproteinases in bone-implant interface tissues of loose artificial hip joints. *J Biomed Mater Res.* 2000;52(4):613-620. doi: 10.1002/1097-4636(20001215)52:4<613::AID-JBM5>3.0.CO;2-8.
53. Sasaki K., Takagi M., Mandelin J., Takei I., Santavirta S., Ida H. et al. Quantitative analysis of mRNA expression of TIMPs in the periprosthetic interface tissue of loose hips by real-time PCR system. *J Biomed Mater Res.* 2001;58(6):605-612. doi: 10.1002/jbm.1059.
54. Zhao B. TNF and Bone Remodeling. *Curr Osteoporos Rep.* 2017;15(3):126-134. doi: 10.1007/s11914-017-0358-z.
55. Chiba J., Rubash H.E., Kim K.J., Iwaki Y. The characterization of cytokines in the interface tissue obtained from failed cementless total hip arthroplasty with and without femoral osteolysis. *Clin Orthop Relat Res.* 1994;(300):304-312.
56. Lerner U.H., Ohlin A. Tumor necrosis factors α and β can stimulate bone resorption in cultured mouse calvariae by a Prostaglandin-independent mechanism. *J Bone Miner Res.* 1993;8(2):147-155. doi: 10.1002/jbmr.5650080205.
57. Horowitz S.M., Purdon M.A. Mediator interactions in macrophage/particulate bone resorption. *J Biomed Mater Res.* 1995;29(4):477-484. doi: 10.1002/jbm.820290407.
58. Fan Z., Kitaura H., Ren J., Ohori F., Noguchi T., Marahleh A. et al. Azilsartan inhibits inflammation-triggered bone resorption and osteoclastogenesis in vivo via suppression of TNF-α expression in macrophages. *Front Endocrinol (Lausanne).* 2023;14:1207502. doi: 10.3389/fendo.2023.1207502.
59. Al-Ansari M.M., Aleidi S.M., Masood A., Alnehmi E.A., Abdel Jabar M., Almogren M. et al. Proteomics Profiling of Osteoporosis and Osteopenia Patients and Associated Network Analysis. *Int J Mol Sci.* 2022;23(17):10200. doi: 10.3390/ijms231710200.

60. Evans D.M., Ralston S.H. Nitric oxide and bone. *J Bone Miner Res.* 1996;11(3):300-305. doi: 10.1002/jbmr.5650110303.
61. Afzal F., Polak J., Buttery L. Endothelial nitric oxide synthase in the control of osteoblastic mineralizing activity and bone integrity. *J Pathol*. 2004;202(4):503-510. doi: 10.1002/path.1536
62. Hukkanen M., Corbett S.A., Batten J., Konttinen Y.T., McCarthy I.D., Maclouf J. et al. Aseptic loosening of total hip replacement: macrophage expression of inducible nitric oxide synthase and cyclo-oxygenase-2, together with peroxynitrite formation, as a possible mechanism for early prosthesis failure. *J Bone Joint Surg.* 1997;79(3):467-474. doi: 10.1302/0301-620X.79B3.7469.
63. Zhou D., Huang C., Lin Z., Zhan S., Kong L., Fang C. et al. Macrophage polarization and function with emphasis on the evolving roles of coordinated regulation of cellular signaling pathways. *Cell Signal.* 2014;26(2):192-197. doi: 10.1016/j.cellsig.2013.11.004.
64. Deets K.A., Vance R.E. Inflammasomes and adaptive immune responses. *Nat Immunol.* 2021;22(4):412-422. doi: 10.1038/s41590-021-00869-6.
65. Rathinam V.A.K., Fitzgerald K.A. Inflammasome Complexes: Emerging Mechanisms and Effector Functions. *Cell.* 2016;165(4):792-800. doi: 10.1016/j.cell.2016.03.046.
66. Fu J., Wu H. Structural Mechanisms of NLRP3 Inflammasome Assembly and Activation. *Annu Rev Immunol.* 2023;41(1):301-316. doi: 10.1146/annurev-immunol-081022-021207.
67. Tsu B.V., Fay E.J., Nguyen K.T., Corley M.R., Hosuru B., Dominguez V.A. et al. Running With Scissors: Evolutionary Conflicts Between Viral Proteases and the Host Immune System. *Front Immunol.* 2021;12:769543. doi: 10.3389/fimmu.2021.769543.
68. Yi Y.S. Functional crosstalk between non-canonical caspase-11 and canonical NLRP3 inflammasomes during infection-mediated inflammation. *Immunology.* 2020;159(2):142-155. doi: 10.1111/imm.13134.
69. Bockstiegel J., Engelhardt J., Weindl G. P2X7 receptor activation leads to NLRP3-independent IL-1β release by human macrophages. *Cell Commun Signal.* 2023;21(1):335. doi: 10.1186/s12964-023-01356-1.
70. Wallis R. Structural and Functional Aspects of Complement Activation by Mannose-binding Protein. *Immunobiology.* 2002;205(4-5):433-445. doi: 10.1078/0171-2985-00144.
71. Van der Ende J., Van Baardewijk L.J., Sier C.F.M., Schipper I.B. Bone healing and Mannose-Binding Lectin. *Int J Surg.* 2013;11(4):296-300. doi: 10.1016/j.ijsu.2013.02.022.
72. Dong L., Wu J., Chen K., Xie J., Wang Y., Li D. et al. Mannan-binding lectin attenuates inflammatory arthritis through the suppression of osteoclastogenesis. *Front Immunol.* 2019;10:1239. doi: 10.3389/fimmu.2019.01239.
73. Koks S., Wood D.J., Reimann E., Awiszus F., Lohmann C.H., Bertrand J. et al. The Genetic Variations Associated With Time to Aseptic Loosening After Total Joint Arthroplasty. *J Arthrop.* 2020;35(4):981-988. doi: 10.1016/j.arth.2019.11.004.
74. Wang M., Xu S. Statistical power in genome-wide association studies and quantitative trait locus mapping. *Heredity (Edinb).* 2019;123(3):287-306. doi: 10.1038/s41437-019-0205-3.
75. MacInnes S.J., Hatzikotoulas K., Fenstad A.M., Shah K., Southam L., Tachmazidou I. et al. The 2018 Otto Aufranc Award: How Does Genome-wide Variation Affect Osteolysis Risk after THA? *Clin Orthop Relat Res.* 2019;477(2):297-309. doi: 10.1097/01.blo.0000533629.49193.09.
76. Brüggemann A., Eriksson N., Michaëlsson K., Hailer N.P. Risk of Revision After Arthroplasty Associated with Specific Gene Loci: A Genomewide Association Study of Single-Nucleotide Polymorphisms in 1,130 Twins Treated with Arthroplasty. *J Bone Joint Surg.* 2022;104(7):610-620. doi: 10.2106/JBJS.21.00750.

Сведения об авторах

✉ *Каменский Александр Дмитриевич*
Адрес: Россия, 127006, г. Москва, ул. Долгоруковская, д. 4
https://orcid.org/0009-0007-3489-3555
e-mail: alexkamenskiyvm@yandex.ru

Донькина Александра Ильинична
https://orcid.org/0009-0002-0919-211X
e-mail: alexandradonkina@yandex.ru

Парахин Юрий Вениаминович — канд. мед. наук
https://orcid.org/0009-0000-2591-0949
e-mail: parachinyuri@mail.ru

Ковтун Ольга Григорьевна
https://orcid.org/0009-0002-0274-0670
e-mail: miss.olga.kovtun@gmail.com

Паршиков Михаил Викторович — д-р мед. наук, профессор
https://orcid.org/0000-0003-4201-4577
e-mail: parshikovmikhail@gmail.com

Authors' information

✉ *Alexandr D. Kamenskiy*
Address: 4, st. Dolgorukovskaya, Moscow, 127006, Russia
https://orcid.org/0009-0007-3489-3555
e-mail: alexkamenskiyvm@yandex.ru

Alexandra I. Don'kina
https://orcid.org/0009-0002-0919-211X
e-mail: alexandradonkina@yandex.ru

Yuri V. Parakhin — Cand. Sci. (Med.)
https://orcid.org/0009-0000-2591-0949
e-mail: parachinyuri@mail.ru

Olga G. Kovtun
https://orcid.org/0009-0002-0274-0670
e-mail: miss.olga.kovtun@gmail.com

Mikhail V. Parshikov — Dr. Sci. (Med.), Professor
https://orcid.org/0000-0003-4201-4577
e-mail: parshikovmikhail@gmail.com

КАРПЦОВ ВИКТОР ИВАНОВИЧ 1936–2025

12 января 2025 г. на 89-м году жизни после продолжительной болезни скончался доктор медицинских наук профессор Виктор Иванович Карпцов.

Виктор Иванович родился в 1936 г. в деревне Михайловка Колосовского района Омской области. В 1955 г. он окончил среднюю школу и поступил учиться в Омский государственный медицинский институт им. М.И. Калинина, который окончил в 1961 г. По распределению в течение трех лет он работал хирургом в г. Новая Ладога Ленинградской области, затем с 1964 по 1967 г. — ординатором хирургического отделения Мурманской бассейновой больницы, а с 1967 по 1969 г. заведовал травматологическим отделением Бассейновой больницы г. Мурманска.

В 1970 г. В.И. Карпцов был зачислен в клиническую ординатуру ЛНИИТО им. Р.Р. Вредена, после окончания которой был избран по конкурсу на должность младшего научного сотрудника. Вся дальнейшая профессиональная деятельность В.И. Карпцова была связана с Институтом им. Р.Р. Вредена. В 1978 г. Виктор Иванович защитил кандидатскую диссертацию «Объективные методы контроля в процессе лечения переломов костей голени при внеочаговом компрессионном остеосинтезе».

Виктор Иванович был высококвалифицированным травматологом-ортопедом, владевшим методами оперативного лечения повреждений и заболеваний опорно-двигательного аппарата, активно вел консультативные приемы пациентов и участвовал в оказании методической помощи врачам стационаров Ленинградской области и различных городов России.

В 1988 г. он был назначен на должность заместителя директора по научной работе. Благодаря его активной организаторской деятельности в короткие сроки было построено и введено в эксплуатацию новое здание института травматологии и ортопедии им. Р.Р. Вредена на ул. Академика Байкова. Созданные новые отделения стали научной и клинической базой для развития таких направлений в специальности, как эндопротезирование суставов конечностей, вертебрология, нейрохирургия, реплантация с микрохирургической техникой и др. В июле 1991 г. при активном участии В.И. Карпцова на базе Российского НИИТО им. Р.Р. Вредена был создан республиканский центр эндопротезирования суставов конечностей с опытным производством. Проводились многопрофильные исследования в области материаловедения

(металлы, керамика, пластмассы), разработки оптимальных конструкций и технологий изготовления эндопротезов суставов различных локализаций, было налажено серийное производство эндопротезов, комплектов медицинского инструментария и др.

В 1990 г. Виктор Иванович защитил докторскую диссертацию по теме «Комплексное восстановительное лечение стойких контрактур коленного сустава после переломов костей». В 1993 г. ему было присвоено научное звание профессора. С 1996 по 2002 г. В.И. Карпцов работал в должности главного научного сотрудника РНИИТО им. Р.Р. Вредена, продолжал консультировать пациентов и способствовать становлению целой плеяды успешных специалистов травматологов-ортопедов и молодых ученых. В.И. Карпцов многие годы был членом Ученого совета института.

В.И. Карпцов является автором более 120 научных работ, 14 авторских свидетельств и 34 патентов на изобретения.

Виктор Иванович Карпцов был отзывчивым и добрым человеком, прекрасным талантливым врачом, заботливым и любящим отцом, братом, супругом и дедушкой.

Память о Викторе Ивановиче навсегда останется в сердцах благодарных пациентов, коллег и родственников.