

ISSN 2311-2905 (print)
ISSN 2542-0933 (online)



ТРАВМАТОЛОГИЯ И ОРТОПЕДИЯ РОССИИ

TRAUMATOLOGY
AND ORTHOPEDICS
OF RUSSIA

2024 • Т. 30 • № 3

НАУЧНО-ПРАКТИЧЕСКИЙ РЕЦЕНЗИРУЕМЫЙ ЖУРНАЛ

Травматология и ортопедия России

Том 30, Выпуск 3, 2024

ЕЖЕКВАРТАЛЬНЫЙ РЕЦЕНЗИРУЕМЫЙ НАУЧНО-ПРАКТИЧЕСКИЙ ЖУРНАЛ

Журнал основан в 1993 г.

УЧРЕДИТЕЛИ

- ФГБУ «Национальный медицинский исследовательский центр травматологии и ортопедии имени Р.Р. Вредена» Минздрава России
- ООО «Эко-Вектор»

ИЗДАТЕЛЬ

ООО «Эко-Вектор»
Адрес: 191186, г. Санкт-Петербург,
Аптекарский пер., д. 3, литера А, помещение 1Н
E-mail: info@eco-vector.com
<https://eco-vector.com>
тел.: +7(812)648-83-67

РЕДАКЦИЯ

Адрес: 195427, Санкт-Петербург,
ул. Академика Байкова, дом 8;
тел.: +7 (812) 670-86-84
e-mail: journal@rniito.org
<https://journal.rniito.org>

ИНДЕКСАЦИЯ

Scopus
Emerging Sources Citation Index (Web of Science)
RSCI на платформе Web of Science
РИНЦ
Google Scholar
BASE
Dimensions
DOAJ (Directory of Open Access Journals)
Ulrich's Periodicals Directory
WorldCat
OpenAIRE

Журнал включен в Перечень рецензируемых научных изданий, рекомендуемых ВАК РФ для опубликования основных научных результатов диссертаций на соискание ученой степени доктора и кандидата наук

Журнал зарегистрирован Госкомитетом печати, телерадиовещания и массовых коммуникаций 12 апреля 1993 г. (Свидетельство № 0110540). Перерегистрирован Федеральной службой по надзору за соблюдением законодательства в сфере массовых коммуникаций и охране культурного наследия СМИ 10 декабря 2021 г. (свидетельство о регистрации ПИ № ФС77-82474)



Контент журнала доступен под лицензией Creative Commons – Attribution 4.0 International, CC-BY.

Распространяется по подписке:
Индекс **ПН030** в каталоге «Почта России»;
Индекс **33020** в объединенном каталоге «Пресса России»

Редакторы: Колесникова И.В., Шен А.С., Чепуштанова А.Е.
Технический редактор: Гаврилова С.В.
Переводчики: Сергеева М.А., Чепуштанова А.Е.

Подписано в печать 19.09.2024.
Формат 60×84¹/₈. Объем 19,5 печ. л.

ООО «Типография Лесник», 197183, Санкт-Петербург,
ул. Сабировская, д. 37.
Тираж 250 экз.
Цена свободная.

© ФГБУ «Национальный медицинский исследовательский центр травматологии и ортопедии имени Р.Р. Вредена» Минздрава России, 2024
© ООО «Эко-Вектор», 2024

Главный редактор

Тихилов Рашид Муртузалиевич – чл.-кор. РАН, д-р мед. наук, профессор (НМИЦ ТО им. Р.Р. Вредена, Санкт-Петербург, Россия)

Заместитель главного редактора

Шубняков Игорь Иванович – д-р мед. наук (НМИЦ ТО им. Р.Р. Вредена, Санкт-Петербург, Россия)

Ответственный секретарь

Колесникова Ирина Владимировна (НМИЦ ТО им. Р.Р. Вредена, Санкт-Петербург, Россия)

РЕДАКЦИОННАЯ КОЛЛЕГИЯ

Ахтямов И.Ф. – д-р мед. наук, профессор (Казанский ГМУ, Казань, Россия)
Баиндурашвили А.Г. – академик РАН, д-р мед. наук, профессор (Санкт-Петербургский государственный педиатрический медицинский университет, Санкт-Петербург, Россия)
Беленький И.Г. – д-р мед. наук, доцент (СПб НИИ скорой помощи им. И.И. Джanelидзе, Санкт-Петербург, Россия)
Белов М.В. – канд. мед. наук (Клиническая больница скорой медицинской помощи им. Н.В. Соловьевы, Ярославль, Россия)
Божкова С.А. – д-р мед. наук, профессор (НМИЦ ТО им. Р.Р. Вредена, Санкт-Петербург, Россия)
Борзунов Д.Ю. – д-р мед. наук, профессор (Уральский ГМУ, Екатеринбург, Россия)
Голубев Г.Ш. – д-р мед. наук, профессор (Ростовский ГМУ, Ростов-на-Дону, Россия)
Дубров В.Э. – д-р мед. наук, профессор (МГУ им. М.В. Ломоносова, Москва, Россия)
Дулаев А.К. – д-р мед. наук, профессор (ПСПбГМУ им. И.П. Павлова, Санкт-Петербург, Россия)
Загра Л. – д-р медицины, профессор (Ортопедический институт Галеацци, Милан, Италия)
Корнилов Н.Н. – д-р мед. наук, профессор (НМИЦ ТО им. Р.Р. Вредена, Санкт-Петербург, Россия)
Королев А.В. – д-р мед. наук, профессор (ЕССТО, Москва, Россия)
Корыткин А.А. – канд. мед. наук (Новосибирский НИИТО им. Я.Л. Цивьяна, Новосибирск, Россия)
Кочиш А.Ю. – д-р мед. наук, профессор (НМИЦ ТО им. Р.Р. Вредена, Санкт-Петербург, Россия)
Кренн В. – д-р медицины, профессор (Центр гистологии, цитологии и молекулярной диагностики, Трир, Германия)
Кульджанов Д. – д-р медицины, профессор (Университетская клиника, Сент-Луис, США)
Маланин Д.А. – д-р мед. наук, профессор (Волгоградский ГМУ, Волгоград, Россия)
Мироманов А.М. – д-р мед. наук, профессор (Читинская ГМА, Чита, Россия)
Митрофанов В.Н. – канд. мед. наук (Приволжский исследовательский медицинский университет, Новгород, Россия)
Мурылев В.Ю. – д-р мед. наук, профессор (Первый МГМУ им. И.М. Сеченова, Москва, Россия)
Парвизи Дж. – д-р медицины, профессор (Институт Ротмана, Филадельфия, США)
Перка К. – д-р медицины, профессор (Центр скелетно-мышечной хирургии Университетской клиники Шарите, Берлин, Германия)
Пташников Д.А. – д-р мед. наук, профессор (НМИЦ ТО им. Р.Р. Вредена, Санкт-Петербург, Россия)
Рябых С.О. – д-р мед. наук (РНИМУ им. Н.И. Пирогова, Москва, Россия)
Серета А.П. – д-р мед. наук (НМИЦ ТО им. Р.Р. Вредена, Санкт-Петербург, Россия)
Соломин Л.Н. – д-р мед. наук, профессор (НМИЦ ТО им. Р.Р. Вредена, Санкт-Петербург, Россия)
Томсен М. – д-р медицины, профессор (Клиника Миттельбаден, Баден-Баден, Германия)
Хоминец В.В. – д-р мед. наук, профессор (ВМедА им. С.М. Кирова, Санкт-Петербург, Россия)
Хубэ Р. – д-р медицины, профессор (Центр эндопротезирования, Мюнхен, Германия)

Редакция не несет ответственности за содержание рекламных материалов. Точка зрения авторов может не совпадать с мнением редакции. К публикации принимаются только статьи, подготовленные в соответствии с правилами для авторов. Направляя статью в редакцию, авторы принимают условия договора публичной оферты. С правилами для авторов и договором публичной оферты можно ознакомиться на сайте: <https://journal.rniito.org>. Полное или частичное воспроизведение материалов, опубликованных в журнале, допускается только с письменного разрешения издателя и редакции, ссылка на журнал обязательна.



ISSN 2311-2905 (print)
ISSN 2542-0933 (online)

Traumatology and Orthopedics of Russia

Vol. 30, N 3, 2024

QUARTERLY SCIENTIFIC AND PRACTICAL PEER-REVIEWED JOURNAL

Journal founded in 1993

FOUNDERS

- Vreden National Medical Research Center of Traumatology and Orthopedics
- Eco-Vector

PUBLISHER

Eco-Vector
Address: 3A, Aptekarskiy lane, office 1N,
St. Petersburg, 191186, Russia
e-mail: info@eco-vector.com
<https://eco-vector.com>
Phone: +7(812)648-83-67

EDITORIAL OFFICE

Address: 8, Akademika Baikova st.,
St. Petersburg, Russia, 195427
e-mail: journal@rniito.org
<https://journal.rniito.org>
Phone: +7(812)670-86-84

INDEXING

Scopus
Emerging Sources Citation Index
(Web of Science)
Russian Science Citation Index
Google Scholar
Directory of Open Access Journals (DOAJ)
WorldCat
BASE
Dimensions
Ulrich's Periodicals Directory
OpenAIRE

The journal is listed among the peer-reviewed scientific periodicals recommended by Higher Attestation Commission at the Ministry of Education and Science.

The journal is registered by Federal Service for Supervision in the Sphere of Telecom, Information Technologies and Mass Communications.
Registration certificate PI No. FC77-82474 was issued on December 10, 2021.



The content is available under the Creative Commons – Attribution 4.0 International, CC-BY license.

Editors: I.V. Kolesnikova, A.S. Shen, A.E. Chepushtanova
Layout: S.V. Gavrilova
Translator: M.A. Sergeeva, A.E. Chepushtanova

Printed in "Typography Lesnik",
197183, St. Petersburg, Sabirovskaya st., 37

© Vreden National Medical Research Center of Traumatology and Orthopedics, St. Petersburg, Russia, 2024
© Eco-Vector, 2024

Editor-in-Chief

Rashid M. Tikhilov – Dr. Sci. (Med.), Professor
(Vreden National Medical Research Center of Traumatology and Orthopedics, St. Petersburg, Russia)

Deputy Editor-in-Chief

Igor I. Shubnyakov – Dr. Sci. (Med.)
(Vreden National Medical Research Center of Traumatology and Orthopedics, St. Petersburg, Russia)

Executive secretary

Irina V. Kolesnikova
(Vreden National Medical Research Center of Traumatology and Orthopedics, St. Petersburg, Russia)

EDITORIAL BOARD

Ildar F. Akhtyamov – Dr. Sci. (Med.), Professor (Kazan State Medical University, Kazan, Russia)
Aleksey G. Baidurashvili – Dr. Sci. (Med.), Professor (St. Petersburg State Pediatric Medical University, St. Petersburg, Russia)
Igor G. Belenkiy – Dr. Sci. (Med.) (Dzhanelidze St. Petersburg Emergency Research Institute, St. Petersburg, Russia)
Mikhail V. Belov – Cand. Sci. (Med.) (Solovyov Clinical Emergency Hospital, Yaroslavl, Russia)
Svetlana A. Bozhkova – Dr. Sci. (Med.), Professor (Vreden National Medical Research Center of Traumatology and Orthopedics, St. Petersburg, Russia)
Dmitry Yu. Borzunov – Dr. Sci. (Med.), Professor (Ural State Medical University, Ekaterinburg, Russia)
Vadim E. Dubrov – Dr. Sci. (Med.), Professor (Lomonosov Moscow State University, Moscow, Russia)
Aleksander K. Dulaev – Dr. Sci. (Med.), Professor (Pavlov University, St. Petersburg, Russia)
Georgiy S. Golubev – Dr. Sci. (Med.), Professor (Rostov State Medical University, Rostov-on-Don, Russia)
Luigi Zagra – MD, Professor (Galeazzi Orthopedic Institute, Milan, Italy)
Nikolai N. Kornilov – Dr. Sci. (Med.), Professor (Vreden National Medical Research Center of Traumatology and Orthopedics, St. Petersburg, Russia)
Andrey V. Korolev – Dr. Sci. (Med.), Professor (European Clinic of Sports Traumatology and Orthopedics, Moscow, Russia)
Andrey A. Korytkin – Cand. Sci. (Med.) (Tsviyvan Novosibirsk Research Institute of Traumatology and Orthopedics, Novosibirsk, Russia)
Aleksander Yu. Kochish – Dr. Sci. (Med.), Professor (Vreden National Medical Research Center of Traumatology and Orthopedics, St. Petersburg, Russia)
Veit Krenn – MD, Professor (Center for Histology, Cytology and Molecular Diagnostics, Trier, Germany)
Djoldas Kuldjanov – MD, Professor (University Hospital, St. Louis, USA)
Dmitry A. Malanin – Dr. Sci. (Med.), Professor (Volgograd State Medical University, Volgograd, Russia)
Alexander M. Miromanov – Dr. Sci. (Med.), Professor (Chita State Medical Academy, Chita, Russia)
Vyacheslav N. Mitrofanov – Cand. Sci. (Med) (Privolzhsky Research Medical University, Nizhny Novgorod, Russia)
Valery Yu. Murylev – Dr. Sci. (Med.), Professor (Sechenov First Moscow State Medical University, Moscow, Russia)
Javad Parvizi – MD, Professor (Rothman Institute, Philadelphia, USA)
Carsten Perka – MD, Professor (Charité – University Medicine, Berlin, Germany)
Dmitry A. Ptashnikov – Dr. Sci. (Med.), Professor (Vreden National Medical Research Center of Traumatology and Orthopedics, St. Petersburg, Russia)
Sergey O. Ryabykh – Dr. Sci. (Med.) (Pirogov Russian National Research Medical University, Moscow, Russia)
Andrey P. Sereda – Dr. Sci. (Med.) (Vreden National Medical Research Center of Traumatology and Orthopedics, St. Petersburg, Russia)
Leonid N. Solomin – Dr. Sci. (Med.), Professor (Vreden National Medical Research Center of Traumatology and Orthopedics, St. Petersburg, Russia)
Marc Thomsen – MD, Professor (Mittelbaden Clinics Baden-Baden Balg, Baden-Baden, Germany)
Vladimir V. Khominets – Dr. Sci. (Med.), Professor (Kirov Military Medical Academy, St. Petersburg, Russia)
Robert Hube – MD, Professor (Center of Arthroplasty, Munich, Germany)

The editors are not responsible for the content of advertising materials. The point of view of the authors may not coincide with the opinion of the editors. Only articles prepared in accordance with the guidelines are accepted for publication. By sending the article to the editor, the authors accept the terms of the public offer agreement. The guidelines for authors and the public offer agreement can be found on the website: <https://journal.rniito.org>. Permissions to reproduce material must be obtained in writing to the publisher and retained in order to confirm the legality of using reproduced materials.



СОДЕРЖАНИЕ

ОТ РЕДАКЦИИ

Грин С.А., Соломин Л.Н.
История и становление специальности травматологии и ортопедии «Удлинение и реконструкции конечностей»5

КЛИНИЧЕСКИЕ ИССЛЕДОВАНИЯ

Артемьев А.А., Керимов А.А., Нелин М.Н., Григорьев М.А., Соловьёв Ю.С., Сысоев И.А.
Техника укорочения голени при лечении раненых с огнестрельными переломами большеберцовой кости 12

Чжан К., Юй И., Ван Ф., Чжан Х., Ли Ш., Цао Ю., Кан Ц., Сюй Ц.
Острая коррекция осевой деформации бедренной кости и постепенное удлинение нижней конечности методом бифокального остеосинтеза с использованием моностерильного внешнего фиксатора25

Авдейчик Н.В., Гранкин Д.Ю., Захарьян Е.А., Галкина Н.С., Сафонов А.В.
Использование костно-надкостно-мышечного лоскута при удлинении локтевой кости у детей с врожденной лучевой косорукостью34

Рыжиков Д.В., Белоусова Е.А., Поздеев А.П., Виссарионов С.В.
Использование навигационной системы Орто-СУВ в лечении детей с деформациями предплечья44

Черкасов М.А., Специальный Д.В., Богопольский О.Е., Ефимов Н.Н., Гончаров М.Ю., Стафеев Д.В.
Русскоязычная версия опросника Hip Preservation Surgery Expectations Survey: языковая и кросс-культурная адаптация55

Пташников Д.А., Масевнин С.В., Лим Е.Н., Норматов С.Г.
Сравнительный анализ эффективности пункционной и эндоскопической денервации дугоотростчатых суставов в лечении пациентов с дегенеративными деформациями поясничного отдела позвоночника65

ТЕОРЕТИЧЕСКИЕ И ЭКСПЕРИМЕНТАЛЬНЫЕ ИССЛЕДОВАНИЯ

Соломин Л.Н., Головёнкин Е.С., Сабиров Ф.К., Вешнякова А.В.
Экспериментальное определение коррекционных возможностей пружинной техники при устранении многовершинных деформаций бедренной кости75

СЛУЧАИ ИЗ ПРАКТИКИ

Хоминец В.В., Михайлов С.В., Шукин А.В., Нагорный Е.Б., Жумагазиев С.Е., Цой Д.Р.
Применение искусственной деформации при лечении раненого с дефектом мягких тканей и костей голени: клинический случай85

Ванденбулке Ф., Малаголи Э., Кириенко А.
Дистракция продольно расщепленных фрагментов по методу Илизарова: серия клинических случаев лечения частичных костных дефектов95

Кириенко А., Ванденбулке Ф., Малаголи Э.
Patella baja надколенника — профилактика и лечение редкого осложнения при удлинении нижней конечности: клинический случай105

Стэнли К., Вудс Р., Хассан М., МакИнерни Н., Шеридан Дж.
Лечение инфицированного несросшегося оскольчатого перелома проксимального отдела большеберцовой кости методом интрамедуллярного остеосинтеза в сочетании с биокомпозитом, импрегнированным антибиотиком: клинический случай112

ОБЗОРЫ

Гросс Дж.Д., Грюнфельд М., Розбрух С.Р., Рейф Т.Дж., Холлварт Дж.С.
Применение метода остеointegrации на нижней конечности — современное состояние и перспективы: обзор литературы120

Уокер Дж., Ван Ю., Грин Н., Эрбулут Д., Альгтахир М., Тетсуорт К.
Применение индивидуальных направителей для проведения остеотомий около коленного сустава: систематический обзор литературы132

Фомылина О.А., Виленский В.А., Лесовая А.А., Жихарев К.О., Корнилов А.Н., Малеков Д.А., Косулин А.В., Куимова А.А.
Деторсионный управляемый рост — современные концепции и перспективы применения в клинической практике: обзор литературы148

CONTENTS

EDITORIAL

- Green S.A., Solomin L.N.**
History and Formation of “Limb Lengthening and Reconstruction Surgery – LLRS” as a Subspecialty of Orthopedic Surgery5

CLINICAL STUDIES

- Artemev A.A., Kerimov A.A., Nelin M.N., Grigoryev M.A., Solovev Yu.S., Sysoev I.A.**
Lower Leg Shortening Technique in Treatment of the Wounded with Gunshot Tibial Fractures 12
- Zhang K., Yu Y., Wang F., Zhang H., Li Sh., Cao Yu., Kang Q., Xu J.**
Femoral Malalignment Deformity Acute Correction and Gradual Limb-Lengthening by Bifocal Osteosynthesis with a Monorail External Fixator.....25
- Avdeychik N.V., Grankin D.Yu., Zakharyan E.A., Galkina N.S., Safonov A.V.**
Bone-Periosteal-Muscle Flap for Ulnar Lengthening in Children with Congenital Radial Club Hand.....34
- Ryzhikov D.V., Belousova E.A., Pozdeev A.P., Vissarionov S.V.**
Treatment of Children with Forearm Deformities Using the Ortho-SUV Navigation System44
- Cherkasov M.A., Spetsialnyi D.V., Bogopolskiy O.E., Efimov N.N., Goncharov M.Yu., Stafeev D.V.**
The Russian Version of the Hip Preservation Surgery Expectations Survey: Translation and Cross-Cultural Adaptation.....55
- Ptashnikov D.A., Masevnin S.V., Lim E.N., Normatov S.G.**
Endoscopic and Percutaneous Denervation of Facet Joints in the Treatment of Patients with Degenerative Lumbar Deformities: Comparative Analysis65
- THEORETICAL AND EXPERIMENTAL STUDIES
- Solomin L.N., Golovenkin E.S., Sabirov F.K., Veshnyakova A.V.**
Experimental Identification of the Corrective Capabilities of the Spring Technique in Addressing Multiapical Femoral Deformities75

CASE REPORTS

- Khominets V.V., Mikhailov S.V., Shchukin A.V., Nagornyi E.B., Zhumagaziev S.E., Tsoy D.R.**
Artificial Deformity Creation in Treatment of Soft Tissue Wounds and Lower Leg Bones Defect: A Case Report85
- Vandenbulcke F., Malagoli E., Kirienko A.**
Distraction of Longitudinally Split Fragments Using the Ilizarov Method: A Series of Clinical Cases of Treating Partial Bone Defects.....95
- Kirienko A., Vandenbulcke F., Malagoli E.**
Lowering of the Patella – Prevention and Treatment of a Rare Complication During Leg Lengthening: A Case Report 105
- Stanley C., Woods R., Hassan M., McInerney N., Sheridan G.**
Salvage of a Comminuted Proximal Tibial Polymicrobial Infected Non-Union with Antibiotic Loaded Bio-Composite and Intramedullary Nailing: A Case Report 112

REVIEWS

- Gross J.D., Grunfeld M., Rozbruch S.R., Reif T.J., Hoellwarth J.S.**
Lower Extremity Osseointegration – A Review of the Current Experiences and Expectations 120
- Walker J., Wang Yu., Green N., Erbulut D., Alttahir M., Tetsworth K.**
Contemporary Use of 3D Printed Jigs and Guides for Osteotomies Around the Knee: A Systematic Review..... 132
- Fomylina O.A., Vilensky V.A., Lesovaya A.A., Zhikharev K.O., Kornilov A.N., Malekov D.A., Kosulin A.V., Kuimova A.A.**
Detorsional Guided Growth – Modern Concepts and Perspectives of Clinical Application: A Review 148

Редакционная статья
УДК [616-001+617.3]-089.84
<https://doi.org/10.17816/2311-2905-17544>



История и становление субспециальности травматологии и ортопедии «Удлинение и реконструкции конечностей»

С.А. Грин¹, Л.Н. Соломин²

¹ Калифорнийский университет, г. Ирвин, США

² ФГБУ «Национальный медицинский исследовательский центр травматологии и ортопедии им. Р.Р. Вредена» Минздрава России, г. Санкт-Петербург, Россия

Реферат

В 1998 г. в США была проведена первая встреча членов Ассоциации по изучению и применению метода Илизарова — Association for the Study and Application of the Methods of Ilizarov (ASAMI) для внедрения и популяризации методов, разработанных в г. Кургане профессором Г.А. Илизаровым и его сотрудниками. На протяжении 2005–2016 гг. параллельно с ASAMI работали другие сообщества, которые выходили за рамки использования только аппарата Илизарова. С 2017 г. объединенные встречи получили название “Combined congress of the ASAMI-BR and ILLRS societies” — «Объединенный конгресс обществ ASAMI, костных реконструкций и удлинения и реконструкции конечностей». Это фактически стало основой для определения “Limb Lengthening and Reconstruction Surgery (LLRS)” как субспециальности травматологии и ортопедии, занимающейся лечением пациентов с ложными суставами, врожденными и приобретенными деформациями длинных костей, крупных суставов верхних и нижних конечностей. Удлинение конечностей и реконструктивная хирургия базируются на методе и открытии (эффекте) Илизарова с рациональным использованием внешней и внутренней фиксации, остеотомии и операций на мягких тканях. Для того чтобы травматолог-ортопед стал специалистом в области LLRS, требуется не менее трех лет, и образование должно быть ступенчатым. Значимую роль в этом имеют конгрессы ASAMI-BR & ILLRS, курсы по внешней фиксации (ExFix) & LLRS, проводимые во многих странах, ExFix модули, интегрированные в курсы, проводимые в рамках образования АО Trauma, а также обширная мировая литература.

Ключевые слова: внешняя фиксация, чрескостный остеосинтез, удлинение и реконструкция конечности, метод Илизарова, субспециальность травматологии и ортопедии, обучение.

Для цитирования: Грин С.А., Соломин Л.Н. История и становление субспециальности травматологии и ортопедии «Удлинение и реконструкции конечностей». *Травматология и ортопедия России*. 2024;30(3):5-11. <https://doi.org/10.17816/2311-2905-17544>.

Соломин Леонид Николаевич; e-mail: solomin.leonid@gmail.com

Рукопись получена: 06.05.2024. Статья опубликована онлайн: 17.05.2024.

© Грин С.А., Соломин Л.Н., 2024

History and Formation of “Limb Lengthening and Reconstruction Surgery – LLRS” as a Subspecialty of Orthopedic Surgery

Stuart A. Green¹, Leonid N. Solomin²

¹ University of California, Irvine, USA

² Vreden National Medical Research Center of Traumatology and Orthopedics, St. Petersburg, Russia

Abstract

In 1998, the first meeting of members of the Association for the Study and Application of the Methods of Ilizarov (ASAMI) was held in the USA to introduce and popularize the methods developed in Kurgan by Professor G. Ilizarov and his staff. During 2005-2016, other communities worked in parallel with ASAMI, which went beyond the use of only the Ilizarov apparatus. Since 2017, the joint meetings have been called “Combined congress of the ASAMI-BR and ILLRS societies”. This actually became the basis for the definition of “Limb Lengthening and Reconstruction Surgery (LLRS)” as a subspecialty of orthopedic surgery that treats patients with nonunions, congenital and acquired long bone, large joints deformities of the upper and lower extremities. LLRS is based on the Ilizarov method and discovery (“Ilizarov effect”) with the rational use of external and internal fixation, osteotomy and soft tissue procedures. It takes at least three years for an orthopedic surgeon to become a specialist in the field of LLRS, and the education must be staged. A significant role in this is played by the ASAMI-BR & ILLRS congresses, ExFix & LLRS courses held in many countries, ExFix modules integrated into courses provided as part of the education of AO Trauma, as well as extensive world literature.

Keywords: external fixation, transosseous osteosynthesis, limb lengthening and reconstruction surgery, Ilizarov method, subspecialty of traumatology and orthopedics, training.

Cite as: Green S.A., Solomin L.N. History and Formation of “Limb Lengthening and Reconstruction Surgery – LLRS” as a Subspecialty of Orthopedic Surgery. *Traumatology and Orthopedics of Russia*. 2024;30(3):5-11. (In Russian). <https://doi.org/10.17816/2311-2905-17544>.

✉ Leonid N. Solomin; e-mail: solomin.leonid@gmail.com

Submitted: 06.05.2024. Published Online: 17.05.2024.

© Green S.A., Solomin L.N., 2024

ИСТОРИЧЕСКАЯ СПРАВКА: МЕЖДУНАРОДНЫЕ АССОЦИАЦИИ МЕТОДА ВНЕШНЕЙ ФИКСАЦИИ

В конце 1970-х гг. итальянские хирурги-ортопеды узнали о методе Илизарова от пациентов, вернувшихся в Италию после лечения серьезных автодорожных травм, полученных во время отпуска в Югославии. Под влиянием этого Карло Маури, известный итальянский исследователь и писатель, отправился в СССР, в сибирский город Курган, чтобы лично лечиться у доктора Илизарова по поводу инфицированного несращения большеберцовой кости. Возвращение К. Маури на родину после успешного лечения поразило итальянских врачей.

В 1981 г. мэр итальянского города Милан, член Коммунистической партии, организовал поездку группы итальянских ортопедов в Советский Союз, чтобы посетить клинику профессора Илизарова и поучиться у него. Вскоре после поездки эти хирурги начали применять принципы distractionного остеогенеза в своих клиниках. Пять лет спустя они представили предварительные результаты на международных конференциях, что стимулировало мировой интерес к методу Илизарова.

В 1986 г. канадский ортопед Дрор Пейли присоединился к группе итальянских ортопедов, совершавших поездку в Сибирь, став первым северо-

американцем, посетившим институт Г.А. Илизарова в Кургане. Год спустя доктор Стюарт Грин из Калифорнии, профессор ортопедической хирургии Калифорнийского университета в Ирвине, стал первым американцем, посетившим клинику Гавриила Илизарова.

В 1987 г. в Кургане был проведен первый англоязычный семинар, в дальнейшем они стали практически регулярными. Во многих странах хирурги, заинтересованные в удлинении конечностей и исправлении деформаций, вскоре сформировали общества, которые стали форумом для распространения и обмена идеями о методах Илизарова. Первая из этих групп образовалась, естественно, в Италии. Подобные общества обычно назывались Ассоциацией по изучению и применению методов Илизарова — Association for the Study and Application of the Methods of Ilizarov (ASAMI).

В 1996 г. в Амстердаме (Нидерланды) на конгрессе SICOT состоялось организационное собрание представителей ASAMI из Италии, Индии, Нидерландов, Франции, США, России и других стран с целью создания “ASAMI International”. В 1998 г. в США прошел 1-й Конгресс ASAMI (рис. 1). Последующие конгрессы ASAMI Int. проводились в Италии (2001), Турции (2004) и многих других странах (табл. 1).



Рис. 1. Первый конгресс ASAMI Int. в 1998 г. (фото профессора Г.В. Дьячковой)

Figure 1. 1st ASAMI Congress in 1998 (photo by Prof. G. Dyachkova)

Таблица 1

Международные встречи по чрескостному остеосинтезу, удлинению и реконструкции конечностей

Год	ASAMI-based meetings	LLRS-based meetings
1998	1 st ASAMI Meeting (США)	
2001	2 nd ASAMI Meeting (Италия)	
2004	3 rd ASAMI Meeting (Турция)	
2005		1 st World Congress of External Fixation (Перу)
2006	4 th ASAMI Meeting (Япония)	
2007		2 nd World Congress of External Fixation (Египет)
2008	5 th ASAMI Meeting (Россия)	
2010	6 th ASAMI Meeting (Египет)	1 st International Congress on External Fixation & Bone Reconstruction 6 th Meeting of the ASAMI International & 3 rd World Congress on External Fixation (Испания)
2012	7 th ASAMI & BR Congress Meeting (Греция)	2 nd World Congress of External Fixation and Bone Reconstruction (Бразилия)
2014	8 th International ASAMI Conference (Индия)	
2015		1 st combined meeting of ASAMI-BR and ILLRS (США)
2016		2 nd Combined meeting of ASAMI-BR and ILLRS (Австралия)
2017	3 rd World Ortho Recon ILLRS&ASAMI Congress. 3 rd Combined meeting of ASAMI-BR and ILLRS (Португалия)	
2019	4 th Combined congress of the ASAMI-BR and ILLRS societies (Великобритания)	
2022	5 th Combined congress of the ASAMI-BR and ILLRS societies (Мексика)	
2024	6 th Combined congress of the ASAMI-BR and ILLRS societies (Китай) (планируется)	
2026	7 th Combined congress of the ASAMI-BR and ILLRS societies (Малайзия) (планируется)	

Параллельно с этим Дрор Пейли и Стюарт Грин организовали ASAMI-North America, которая впоследствии изменила свое название на “Limb Lengthening and Reconstruction Society — North America — LLRS-NA” (Общество удлинения и реконструкции конечностей — Северная Америка), чтобы подчеркнуть более универсальный характер деятельности группы, выйдя за рамки метода и аппарата Илизарова. Однако сторонники монолатеральной внешней фиксации в стиле Хоффмана

продолжали отстаивать свои предпочтения. Таким образом, группы «Илизарова» и «Хоффмана» проводили конкурирующие встречи до 2017 г.

2017 г. в Португалии прошла встреча с примечательным названием «3-й Всемирный конгресс по ортопедическим реконструкциям ILLRS & ASAMI». На нем прямым голосованием участников собрания были утверждены тип организации, ее наименование и устав (рис. 2). После этого уже планировались и проводились совместные заседания.



Рис. 2. Выбор типа и общего название организации в 2017 г. на Конгрессе ASAMI в Португалии
Figure 2. Choice of the type and general name of the organization at the Congress in Portugal, 2017

“EXFIX & LLRS” – УСТОЙЧИВЫЙ БРЕНД

Чрескостный остеосинтез является методикой лечения повреждений и заболеваний мягких тканей, костей и суставов, для реализации которой используются связанные с костью внешние (располагающиеся над поверхностью кожи) конструкции. Удлинение и реконструкция конечностей (Limb Lengthening and Reconstruction Surgery – LLRS) – это субспециальность травматологии и ортопедии, отвечающая за лечение пациентов с врожденными и приобретенными деформациями костей, суставов и мягких тканей верхних и нижних конечностей. LLRS основана на методе и открытии Илизарова, учете взаимосвязей референтных линий и углов и рациональном использовании внешней, внутренней фиксации, остеотомий, операций на мягких тканях.

Современная внешняя фиксация может использоваться для временной, окончательной и комбинированной внешней/внутренней фиксации (рис. 3). В первом случае ее используют как ассистирующее средство при накостном и интрамедуллярном остеосинтезе. Временная внешняя фиксация также применяется при последовательном остеосинтезе, например при экстренной травме для стабилизации костных фрагментов до тех пор, пока состояние пациента и/или мягких тканей не позволит осуществить окончательную внутреннюю фиксацию. Другой пример последовательного («интегрированного» по терминологии АО/ОТА) остеосинтеза: постепенная коррекция деформации методами внешней фиксации с последующим

переходом на внутреннюю фиксацию. В качестве временного («интегрированного») средства внешнюю фиксацию применяют и в комбинированных методах лечения: при удлинении поверх гвоздя (вдоль пластины) и при замещении дефекта поверх гвоздя (вдоль пластины). Соответственно, «окончательная внешняя фиксация» используется как основной и единственный метод лечения. Следует отметить, что частота применения окончательной внешней фиксации по сравнению с временной и комплексной снижается.

Данная классификация современной внешней фиксации позволяет определить вектор, по которому следует готовить специалистов в области LLRS. Любому хирург-ортопед обязан уметь корректно использовать временную внешнюю фиксацию при damage control orthopedics (DCO) в случаях политравмы и/или для обеспечения оптимальных условий для заживления мягких тканей перед внутренней фиксацией. Также травматолог-ортопед любой специализации должен знать референтные линии и углы (РЛУ): анатомические, механические оси, линии суставов и особенности их пересечения. Это обусловлено тем, что РЛУ являются объективной основой для оценки точности репозиции перелома. Ортопед, использующий РЛУ, критически отнесется к возможности выполнения стандартизированных остеотомий, таких как высокая остеотомия большеберцовой кости (high tibial osteotomy – НТО), и отдаст предпочтение индивидуальным планированию и оценке результата.

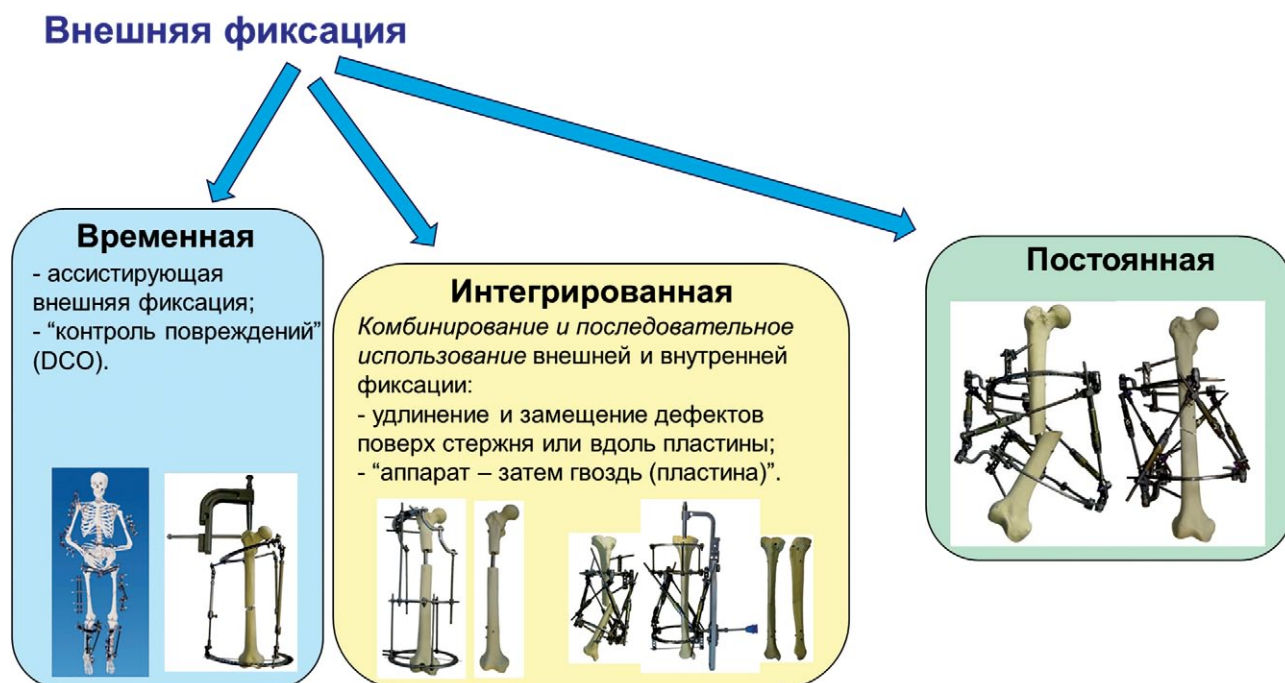

Рис. 3. Виды современной внешней фиксации

Figure 3. Types of treatment that use external fixation

Для хирурга травматолога-ортопеда, который хотел бы работать в области LLRS, требуется специальная многонаправленная подготовка. Это связано с тем, что в его компетенции будет лечение пациентов со сложными переломами, врожденными и посттравматическими ложными суставами, деформациями и дефектами длинных костей, таза и стопы, ограничением подвижности крупных суставов. При этом основная патология часто осложняется наличием скомпрометированных кости и мягких тканей в связи с многочисленными предыдущими операциями, наличием хронической инфекции. Специального упоминания требуют особенности удлинения и реконструкции конечностей у детей и подростков, пациентов пожилого и старческого возраста. Для лечения этой обширной патологии необходимо уметь использовать внешнюю, внутреннюю, комбинированную и последовательную фиксацию, внутренние дистракторы; выполнять костнопластические операции и операции на мягких тканях (рис. 4).

Какова потребность в ортопедах, специализирующихся на внешней фиксации, удлинении и реконструкции конечностей? На основе проведенного исследования (17 врачей) было установлено, что для такого города, как Санкт-Петербург, с населением более 5 миллионов человек, количество

пациентов, которым требуется окончательная внешняя фиксация, составляет до 1,6% от общего количества травматолого-ортопедических операций, т.е. не менее 300 случаев в год*.

Сколько требуется времени на базовую подготовку травматолога-ортопеда, чтобы стать специалистом в области ExFix & LLRS? По мнению ведущих экспертов, работающих в этом направлении — до трех лет (данные опроса, в котором приняли участие В.И. Шевцов, Г.В. Дьячкова, S.A. Green, D. Paley, J. Herzenberg, S.R. Rozbruch, Nuno Craveiro Lopes, J.C. Bongiovanni). При этом обучение должно быть ступенчатым и по аналогии с образовательными программами AO foundation включать базовый, продвинутый и «мастер» уровни курсов.

Где ортопедический хирург может получить подобное образование? В задачи таких обществ, как ASAMI-BR & ILLRS, не входит организация рутинных образовательных курсов. Конгрессы, которые проходят раз в два года, позволяют участникам узнать о соответствующем дню встречи уровне LLRS и принять участие в демонстрациях, мастер-классах и воркшопах. Имеются аффилированные к ASAMI-BR & ILLRS “Journal of Limb Lengthening and Reconstruction Surgery” (<https://journals.lww.com/JLLR/pages/default.aspx>) и «Гений Ортопедии» (<https://www.ilizarov-journal.com/jour>).

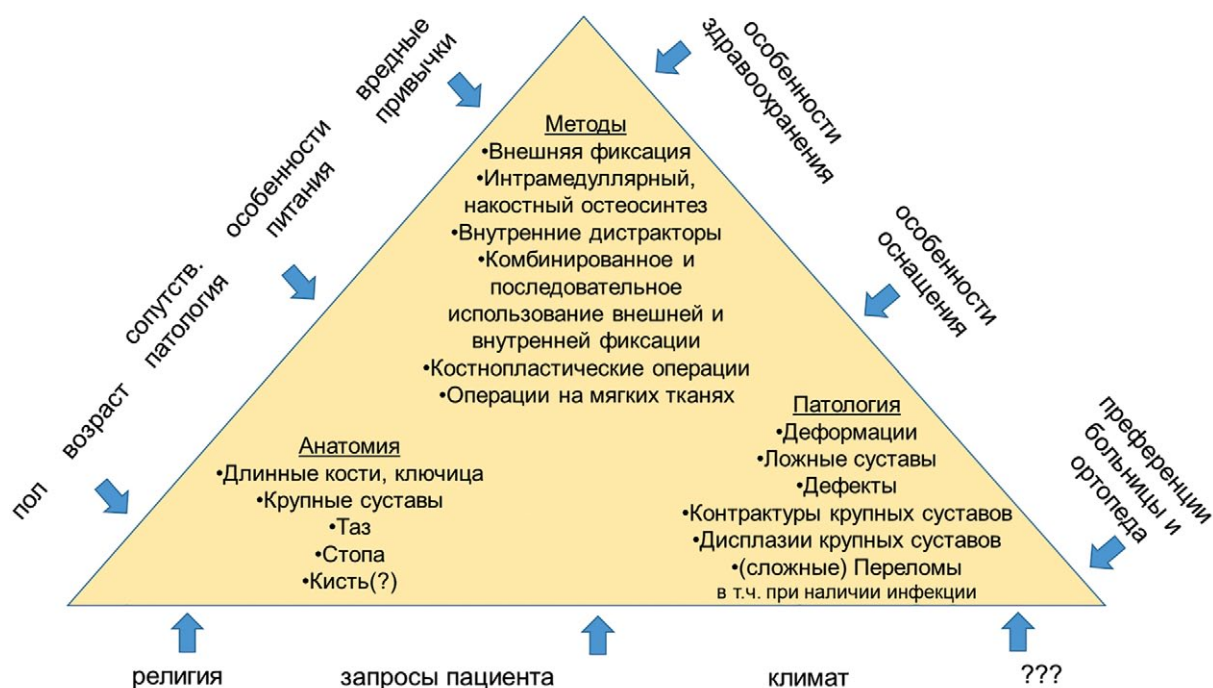

Рис. 4. «Пирамида» удлинения и реконструкции конечностей

Figure 4. LLRS “pyramid”

* Соломин Л.Н., Воронцова Т.Н., Тюляев Н.В., Лебедков И.В. Использование метода чрескостного остеосинтеза в крупном городе: настоящее и перспективы. Гений ортопедии. 2012. № 2. С. 82-88.

В 2015 г. в Санкт-Петербурге (Россия) был проведен первый в истории АО/ОТА обучающий курс по кольцевой внешней фиксации. В последующем подобные курсы стали ежегодными. Была создана рабочая группа по чрескостному остеосинтезу, упорядочившая терминологию и принявшая активное участие в организации и проведении курсов и модулей, интегрированных в разные образовательные курсы АО Trauma. Однако, согласно принятым АО Trauma условиям, курсы, посвященные чрескостному остеосинтезу, могут быть только уровня «мастер». Согласно этому формальному требованию, в двухдневные программы должны быть включены модули нескольких уровней и направлений, например переломы и деформации, деформации и дефекты, переломы, деформации и контрактуры и т.п. В то же самое время в базовых и продвинутых АО курсах модули, посвященные основам внешней фиксации (терминология, классификации, основы биомеханики и техники применения рам), представлены недостаточно. Поэтому до настоящего времени курсы АО, посвященные внешней фиксации, носят в большей степени ознакомительный характер.

Отсутствие у названных крупнейших организаций системы подготовки специалистов в области ExFix & LLRS компенсируется наличием соответствующих образовательных центров при университетах, научных центрах, крупных госпиталях. Наиболее известные из них локализуются в США (Балтимор, Майами, Нью-Йорк, Даллас), Италии (Лекко, Милан, Комо), Англии (Лондон, Ливерпуль), Португалия (Лиссабон), Японии (Токио, Канадзава), Бразилии (Сан-Паулу, Белу-Оризонти), Колумбии (Кали, Медельин), Египте (Каир), Индии (Солапур, Горакхпур, Бангалор), Бангладеш (Дакка), России (Курган, Санкт-Петербург).

Определенный, не всегда однозначный, вклад вносят т.н. индустриальные курсы, т.е. проводимые компаниями, выпускающими оснащение для чрескостного и внутреннего остеосинтеза.

К настоящему времени в мире опубликована обширная библиотека, составленная из учебников и руководств по ExFix & LLRS. Список основных изданий приведен ниже в списке рекомендуемой литературы.

ЗАКЛЮЧЕНИЕ

Скоро исполнится 200 лет с тех пор, как хирурги применяют внешнюю фиксацию при лечении переломов, их последствий и ортопедической патологии. От первого аппарата Мальгенья до ортопедических гексаподов и внутренних дистракторов пройден огромный путь развития. Целая эпоха в развитии чрескостного остеосинтеза связана с именем Г.А. Илизарова. Главное достижение Илизарова — это не только оригинальный кольцевой аппарат внешней фиксации, но и открытие общебиологической способности тканей к пролиферации и регенерации в соответствующих условиях дистракции и стабилизации: эффект (закон) Илизарова. Создание организации, подобной ASAMI, — беспрецедентный случай в истории отечественной травматологии и ортопедии и ее гордость. Пройдя этапы становления и развития, объединенные конгрессы ASAMI-BR & ILLRS проводятся раз в два года. Хирургия удлинения и реконструкции конечностей неформально рассматривается как раздел (субспециальность) травматологии и ортопедии. Можно уверенно прогнозировать рост спроса на подобных специалистов ввиду ежегодного увеличения количества пациентов, требующих лечения по поводу врожденной патологии и последствий травм, включая боевую.

Сведения об авторах

✉ Соломин Леонид Николаевич — член редакционной коллегии журнала, д-р мед. наук, профессор
Адрес: Россия, 195427, г. Санкт-Петербург,
ул. Академика Байкова, д. 8
<https://orcid.org/0000-0003-3705-3280>
e-mail: solomin.leonid@gmail.com

Грин Стюарт — д-р мед. наук, профессор
<https://orcid.org/0000-0002-1937-2950>
e-mail: sgreen@uci.edu

Authors' information

✉ Leonid N. Solomin — member of editorial board,
Dr. Sci. (Med.), Professor
Address: 8, Akademika Baykova st., St. Petersburg,
195427, Russia
<https://orcid.org/0000-0003-3705-3280>
e-mail: solomin.leonid@gmail.com

Stuart A. Green — Dr. Sci. (Med.), Professor
<https://orcid.org/0000-0002-1937-2950>
e-mail: sgreen@uci.edu



Техника укорочения голени при лечении раненых с огнестрельными переломами большеберцовой кости

А.А. Артемьев¹, А.А. Керимов², М.Н. Нелин², М.А. Григорьев³, Ю.С. Соловьёв⁴,
И.А. Сысоев¹

¹ ООО «Национальный диагностический центр», Московская область, г. Щёлково, Россия

² ФГБУ «Главный военный клинический госпиталь им. Н.Н. Бурденко» Минобороны России, г. Москва, Россия

³ ГБУЗ «Городская клиническая больница №13 ДЗМ», г. Москва, Россия

⁴ ГБУЗ Московской области «Домодедовская больница», Московская область, г. Домодедово, Россия

Реферат

Актуальность. Тяжесть огнестрельных ранений конечностей обусловлена формированием дефектов кости и мягких тканей. Актуальность данной публикации определяется необходимостью внедрения в практику оказания помощи раненым простых и эффективных методов. Рассматриваемая техника в полной мере удовлетворяет этим требованиям.

Цели работы: 1) оптимизация техники укорочения голени и анализ ближайших результатов ее применения у раненых с огнестрельными переломами большеберцовой кости; 2) оценка показаний к хирургическому восстановлению длины голени после ее укорочения.

Материал и методы. Под наблюдением находились 45 раненых с огнестрельными переломами костей голени. Реконструктивные вмешательства выполнили на 51 сегменте. При отсутствии гнойно-некротического поражения концов отломков выполняли закрытую репозицию и сближение до плотного контакта без резекции (13 наблюдений, группа I), в случае некроза концов отломков их резецировали и сближали со значительным укорочением сегмента (38 наблюдений, группа II).

Результаты. Величина укорочения в группе I составила 4 [3; 6] см, в группе II — 8 [7; 10] см, $p < 0,001$. Благодаря сближению отломков величина уменьшения дефекта мягких тканей составила 25 [11; 41] см² и 38 [20; 81] см² в I и II группах соответственно. У 2 (15,4%) пациентов в I и у 4 (10,5%) во II группе сращение не наступило. В остальных случаях произошло сращение, срок консолидации составил 50 [45; 59] нед. в группе I и 36,5 [29; 43] нед. — в группе II ($p < 0,001$).

Заключение. В зависимости от состояния концов отломков возможны два варианта техники укорочения: без резекции и с резекцией концов отломков. Укорочение без резекции возможно при отсутствии признаков некроза отломков. Недостатком является риск замедленного сращения, достоинством — возможность избежать травматичного вмешательства в виде резекции концов отломков. При некрозе концов отломков необходимы их поперечная резекция и сближение с устранением диастаза между ними. Достоинствами такой техники укорочения являются оптимизация условий и сокращение сроков сращения, недостатком — формирование значительных по величине костных дефектов. Необходимость удлинения укороченного сегмента возникает не всегда. Оптимальным является удлинение вторым этапом, после проведения реабилитации.

Ключевые слова: огнестрельный перелом, аппарат Илизарова, остеомиелит, хирургическая обработка, дефект кости, укорочение голени, острое укорочение.

Для цитирования: Артемьев А.А., Керимов А.А., Нелин М.Н., Григорьев М.А., Соловьёв Ю.С., Сысоев И.А. Техника укорочения голени при лечении раненых с огнестрельными переломами большеберцовой кости. *Травматология и ортопедия России*. 2024;30(3):12-24. <https://doi.org/10.17816/2311-2905-17581>.

Артемьев Александр Александрович; e-mail: alex_artemiev@mail.ru

Рукопись получена: 04.07.2024. Рукопись одобрена: 11.09.2024. Статья опубликована: 19.09.2024.

© Артемьев А.А., Керимов А.А., Нелин М.Н., Григорьев М.А., Соловьёв Ю.С., Сысоев И.А., 2024

Original article

<https://doi.org/10.17816/2311-2905-17581>

Lower Leg Shortening Technique in Treatment of the Wounded with Gunshot Tibial Fractures

Alexander A. Artemev¹, Artur A. Kerimov², Maxim N. Nelin², Maxim A. Grigoryev³, Jurij S. Solovev⁴, Igor A. Sysoev¹

¹ National Diagnostic Center, LLC, Schelkovo, Moscow region, Russia

² Burdenko Main Military Clinical Hospital, Moscow, Russia

³ City Clinical Hospital No. 13, Moscow, Russia

⁴ Domodedovo Hospital, Domodedovo, Moscow region, Russia

Abstract

Background. The severity of gunshot wounds to the extremities is due to the formation of bone and soft tissue defects. The relevance of this publication is determined by the need to introduce simple and effective methods into the practice of providing assistance to the wounded. The technique under consideration fully satisfies these requirements.

The aims of the study: 1) to optimize the lower leg shortening technique and analyze the short-term results of its application in treatment of the wounded with gunshot tibial fractures; 2) to assess the indications for surgical restoration of the lower leg length after its shortening.

Methods. The study enrolled 45 wounded patients with gunshot fractures of the lower leg bones. Reconstructive interventions were performed on 51 segments. In the absence of purulent-necrotic lesions of the fragments ends, closed reduction and convergence to tight contact without resection were performed (13 cases, group I). In the case of necrosis of the fragments ends, resection and convergence were performed with significant shortening of the segment (38 cases, group II).

Results. The amount of shortening accounted for 4 cm [3; 6] in group I and 8 cm [7; 10] in group II ($p < 0.001$). Due to the convergence of the fragments, the reduction of the soft tissue defect was 25 cm² [11; 41] and 38 cm² [20; 81] in group I and II respectively. In 2 (15.4%) patients in group I and 4 (10.5%) patients in group II no fusion occurred. In the remaining cases the fusion occurred, the consolidation period was 50 [45; 59] weeks in group I and 36.5 [29; 43] weeks in group II ($p < 0.001$).

Conclusions. Depending on the condition of fragments ends, there are two possible options of the shortening technique: without resection and with resection of the fragments ends. Shortening without resection is possible in the absence of signs of fragment necrosis. The disadvantage is the risk of delayed fusion, the advantage is the ability to avoid traumatic intervention in the form of resection of the fragments ends. In case of the fragments ends necrosis, their transverse resection and convergence with the elimination of diastasis between them is necessary. The advantage of this shortening technique is the optimization of conditions and reduction of fusion time, the disadvantage is the formation of significant bone defects. The need for lengthening of the shortened segment does not always arise. Lengthening as a second stage after conducting rehabilitation is considered as an optimal choice.

Keywords: gunshot fracture, Ilizarov apparatus, osteomyelitis, surgical debridement, bone defect, lower leg shortening, acute shortening.

Cite as: Artemev A.A., Kerimov A.A., Nelin M.N., Grigoryev M.A., Solovev Yu.S., Sysoev I.A. Lower Leg Shortening Technique in Treatment of the Wounded with Gunshot Tibial Fractures. *Traumatology and Orthopedics of Russia*. 2024;30(3): 12-24. (In Russian). <https://doi.org/10.17816/2311-2905-17581>.

✉ Alexander A. Artemev; e-mail: alex_artemiev@mail.ru

Submitted: 04.07.2024. Accepted: 11.09.2024. Published: 19.09.2024.

© Artemev A.A., Kerimov A.A., Nelin M.N., Grigoryev M.A., Solovev Yu.S., Sysoev I.A., 2024

ВВЕДЕНИЕ

Боевые повреждения представляют собой наиболее тяжелый вид высокоэнергетической травмы. Оказание помощи раненым с огнестрельными переломами костей конечностей предполагает многоэтапное лечение с учетом особенностей раневой баллистики, тяжести ранения и развившихся осложнений [1, 2, 3]. В силу анатомических особенностей голень является наиболее уязвимым сегментом. Травмы на этом уровне приводят к формированию распространенных дефектов покровных тканей и большеберцовой кости, отслойке кожи и некрозам мышц [4]. Хирургическая обработка (ХО), направленная на профилактику развития местных гнойных осложнений, сопровождается еще большим увеличением размеров дефекта [5, 6].

В настоящее время применяют несколько основных вариантов замещения костных дефектов конечностей: полилокальный остеосинтез по Илизарову, техника индуцированной мембраны по Masquelet, пластика свободными ауто- или аллотрансплантатами, васкуляризованная костная пластика, современные остеозамещающие технологии на основе биологических и синтетических материалов [7, 8, 9]. Все перечисленные методы направлены на замещение дефекта и ведут к решению проблемы восстановления анатомии и функции конечности разными путями.

Рассматриваемые в данной работе варианты укорочения голени представляют собой принципиально иной, наиболее короткий и прямой путь, поскольку фактически направлены не на замещение, а на устранение дефекта путем сближения костных отломков. В англоязычной литературе для определения этой методики чаще всего используется термин “acute shortening”. В дословном переводе — «острое укорочение». Эта методика хорошо зарекомендовала себя при лечении пострадавших с тяжелыми, в том числе огнестрельными, переломами костей конечностей. В классическом варианте она заключается в резекции поврежденных концов отломков и одномоментном (остром) их сближении [10, 11, 12]. Таким образом, следуя современной классификации, дефект-диастаз (тип С3) трансформируется в дефект-укорочение (тип С1) [13]. Именно с этого момента начинается сращение, а плотный контакт между отломками и стабильная фиксация оптимизируют процесс.

Актуальность данной публикации определяется необходимостью внедрения в практику оказания помощи раненым с огнестрельными переломами костей конечностей простых и эффективных методов. Рассматриваемая нами техника в полной мере удовлетворяет этим требованиям. Однако специалисты относятся к технике укорочения

несколько настороженно. Обычно врачей волнуют два вопроса: насколько безопасна процедура укорочения и что делать с укороченной конечностью. В статье мы постарались дать ответы на эти вопросы.

Цели работы: 1) оптимизация техники укорочения голени и анализ ближайших результатов ее применения у раненых с огнестрельными переломами большеберцовой кости; 2) оценка показаний к хирургическому восстановлению длины голени после ее укорочения.

МАТЕРИАЛ И МЕТОДЫ

Под наблюдением находились 45 раненых (43 мужчины и 2 женщины) с огнестрельными диафизарными переломами большеберцовой кости, у 6 пациентов ранения были двусторонними. Таким образом, операции выполнили на 51 сегменте.

Критерии включения: огнестрельные высокоэнергетические ранения голени с оскольчатыми диафизарными переломами большеберцовой кости, согласие пациента на участие, возможность наблюдения в динамике.

Критерии исключения: внутрисуставные переломы большеберцовой кости, тяжелые сопутствующие повреждения других областей (голова, позвоночник, таз), затрудняющие или исключающие возможность активизации пациента, отказ пациента от участия в исследовании, отсутствие возможности наблюдения в динамике.

Критерием распределения по группам и выбора техники укорочения служил характер местных повреждений, а именно состояние концов отломков. Признаками некроза кости являлись: отсутствие связи с окружающими мягкими тканями, воспалительная деструкция осколка или части отломка, отсутствие кровотоковости при резекции части кости, тусклый серый цвет поверхности кортикальной пластинки. В отдельных, наиболее сложных случаях, сверлом перфорировали кортикальный слой. Отсутствие кровотоковости из таких отверстий также являлось признаком нежизнеспособности кости.

Таким образом, наблюдения, в которых концы отломков были жизнеспособны, составили группу I (13 сегментов у 13 раненых), в группу II включили случаи с некротизированными концами отломков (38 сегментов у 32 раненых). Средний возраст пациентов составил $29,6 \pm 2,3$ и $30,6 \pm 1,5$ лет в I и II группах соответственно ($p = 0,63$). При определении тяжести перелома использовали наиболее популярную и привычную травматологам классификацию Gustilo–Anderson [14]. В результате распределения во II группу вошли пациенты с более тяжелыми и осложненными повреждениями. Основные характеристики ранений представлены в таблице 1.

Таблица 1

Распределение поврежденных сегментов по группам

Критерий		Группа I (n = 13)	Группа II (n = 38)	p
Тяжесть перелома по Gustilo – Anderson, n (%)	IIIA	10 (76,9)	11 (28,9)	0,002*
	IIIB	3 (23,1)	27 (71,1)	
Дефект мягких тканей в зоне перелома до операции, см ²		34 [12; 65]	70 [43; 122]	0,014*
Срок от момента ранения до операции, дни		14 [8; 21]	34,5 [22; 56]	<0,001*
Повреждение (неврит) малоберцового нерва, n (%)		5 (38,5)	18 (47,4)	0,577
Гнойный процесс до операции, n (%)		5 (38,5)	27 (71,1)	0,036*
Характер вмешательства в зоне ранения		Закрытая репозиция + компрессия	Открытая резекция концов отломков + компрессия	–

* – статистически значимые различия.

В группе I применяли сближение отломков без резекции кости (рис. 1). В группе II выполняли резекцию некротизированных концов и секвестр-эктомию с последующим сближением отломков (рис. 2).

В группе II использовали два варианта техники укорочения после резекции концов отломков. Первый вариант – резекция и сближение отломков на несколько сантиметров для уменьшения размера раны с оставлением диастаза между ними.

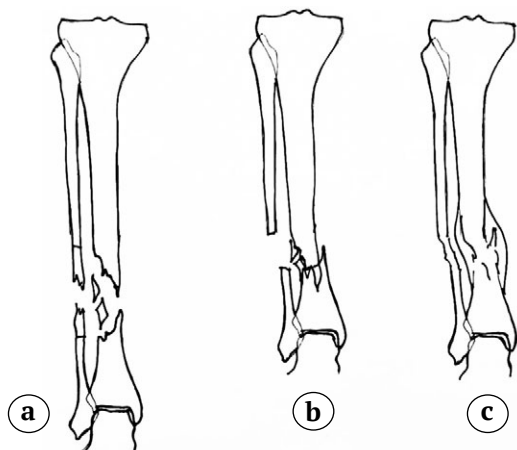


Рис. 1. Схема укорочения голени и формирования костной мозоли у раненых группы I: а – типичная конфигурация концов отломков, сохранивших жизнеспособность; б – сближение отломков (укорочение), смещение по ширине для создания максимальной плотности сжатия с вклиниванием заостренных концов в костномозговой канал противоположного отломка; с – сращение с формированием выраженной периостальной костной мозоли

Figure 1. Scheme of lower leg shortening and bone callus formation in the wounded patients of group I: а – typical configuration of the fragments ends that preserved viability; б – convergence of the fragments (shortening), displacement in width to create the maximum density of compression with wedging of the pointed ends into the medullary canal of the opposite fragment; с – fusion with formation of a pronounced periosteal bone callus

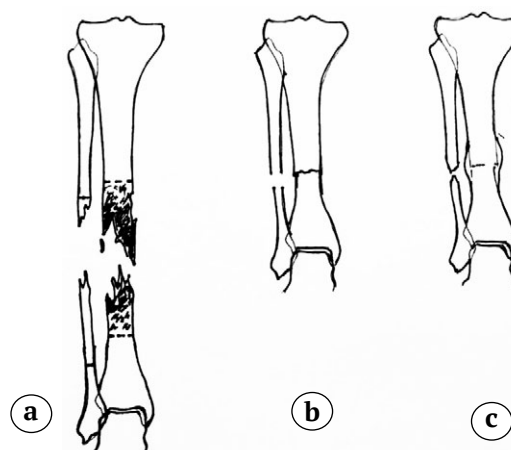


Рис. 2. Схема укорочения голени и формирования костной мозоли у раненых группы II: а – типичная конфигурация некротизированных концов отломков, определение границы резекции (показана пунктирными линиями); б – плотное сближение концов отломков с укорочением сегмента; с – сращение с формированием интермедиарной и периостальной костных мозолей

Figure 2. Scheme of lower leg shortening and bone callus formation in the wounded patients of group II: а – typical configuration of necrotized fragments ends, definition of a resection boundary (marked with dash lines); б – tight convergence of the fragments ends with the segment shortening; с – fusion with intermediate and periosteal bone callus formation

Резекция пораженных костей, удаление свободно лежащих костных осколков с сохранением широкого доступа к ране обеспечивали возможность проведения повторных первичных или вторичных ХО, установки системы вакуумного дренирования и выполнения перевязок. После очищения раны начинали постепенное сближение отломков с помощью аппарата Илизарова (АИ) в темпе от 5–7 мм в сутки («подострое укорочение»). При этом размеры раны значительно уменьшались, продольный дефект мягких тканей по мере сближения опор АИ становился поперечным, что позволяло в последующем накладывать вторичные швы без натяжения. На завершающем этапе при необходимости освежали края костных отломков, резецируя их в пределах здоровых тканей. Сохранившиеся дефекты мягких тканей после подготовки раневой поверхности закрывали расщепленным кожным трансплантатом.

Второй вариант — одномоментное сближение костных фрагментов во время операции, т.е. в прямом смысле «острое укорочение». Такой вариант возможен при низкой активности местного гнойного процесса или обеспечении доступа к расположенным в глубине раны полостям и карманам.

Обращает на себя внимание значительная разница в сроках от момента ранения до выполнения операции. Состояние тканей в группе I позволило провести реконструктивно-восстановительное вмешательство в среднем через 14 [8; 21] дней после ранения. В группе II отсрочка с проведением операции до 34,5 [22; 56] дней была обусловлена поздним поступлением пострадавших на этап специализированной травматологической помощи или необходимостью лечения сопутствующих повреждений. Ранее, на предыдущих этапах, конечности были фиксированы аппаратами наружной фиксации (АНФ). В качестве подготовки к реконструктивной операции выполняли повторные ХО, пульс-лаваж и устанавливали системы вакуумного дренирования.

Во всех случаях применяли внешний остеосинтез по Илизарову с использованием спице-стержневых конструкций, АИ выступал в качестве средства управления положением отломков и их фиксации, а также создания усилий компрессии и distraction. Малоберцовую кость в начале операции резецировали на величину, заведомо превышающую размер предполагаемого дефекта большеберцовой кости, чтобы она не препятствовала сближению.

Результаты оценивали по следующим показателям: площадь дефекта мягких тканей (см²), наличие гнойного процесса, величина укорочения (см), сроки сращения (нед.), осложнения.

Статистический анализ

Статистический анализ проводили с помощью программы Statistica 12.0. Для проверки нормальности количественных показателей использовался критерий Шапиро–Уилка. В соответствии с результатами проверки нормальности описание количественных показателей с ненормальным распределением выполнено с указанием медианы и межквартильного диапазона Me [Q1; Q3], с нормальным распределением — с указанием среднего значения и стандартного отклонения (\pm). Сравнение количественных показателей с ненормальным распределением выполнено с помощью U-критерия Манна–Уитни, с нормальным распределением — с помощью t-критерия Стьюдента для независимых выборок. Качественные показатели представлены в абсолютных значениях и процентах n (%). Сравнение групп по качественным признакам проводили с помощью критерия χ^2 Пирсона. Различия считались статистически значимыми при $p < 0,05$.

РЕЗУЛЬТАТЫ

В группе I (13 сегментов) предпосылкой применения техники укорочения явились исследование, проведенные в 1980-е гг. специалистами Военно-медицинской академии им. С.М. Кирова при оказании помощи раненым с огнестрельными ранениями конечностей в Афганистане. Было показано, что сохранившие связь с окружающими мягкими тканями костные осколки являются дополнительным источником остеогенеза [5, 15]. Отличительной чертой этой группы было относительно легкое течение местного раневого процесса с сохранением жизнеспособности концов отломков большеберцовой кости. Переломы имели многооскольчатый характер, типичный для высокоэнергетических ранений. Межотломковое пространство было заполнено мелкими костными осколками. Выполнение ХО обеспечило купирование местного гнойного процесса в большинстве случаев, и на момент установки АИ поверхностный гнойно-воспалительный процесс имелся лишь у 5 (38,5%) раненых. Сближение костных отломков способствовало компактизации расположенных между ними остеогенных структур и обеспечивало контакт как самих отломков, так и расположенных между ними костных осколков. В отдельных случаях в зону ранения подтягивали отломки или фрагмент малоберцовой кости (спицами с упорами или стрежнями-шурупами). Пример применения техники острого укорочения без резекции концов отломков представлен на рисунке 3.

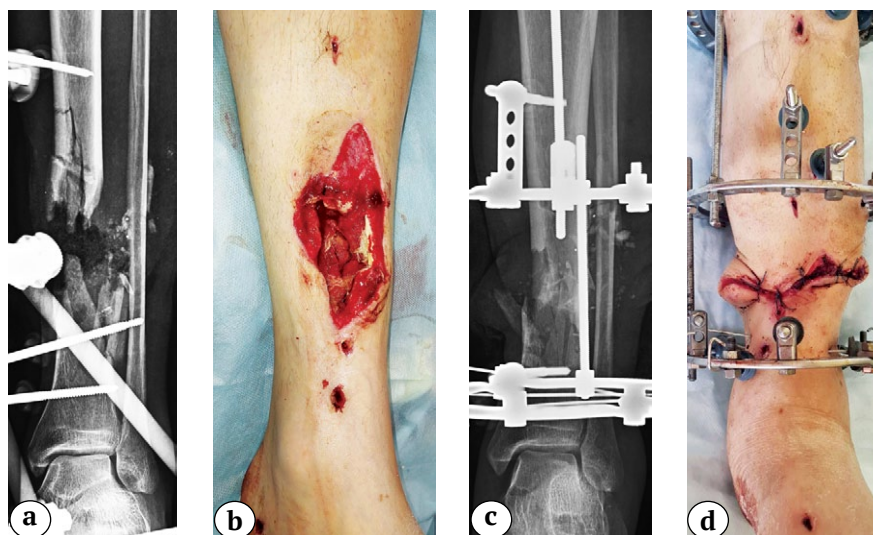


Рис. 3. Пример применения техники острого (одномоментного) укорочения у пациента с осколочным ранением левой голени и оскольчатый переломом костей:

- a — рентгенограмма левой голени в АНФ в прямой проекции;
 b — внешний вид раны перед операцией, после демонтажа АНФ;
 c — рентгенограмма левой голени в аппарате Илизарова в прямой проекции после укорочения голени на 6 см;
 d — внешний вид голени с ушитой раной на 5-й день после операции

Figure 3. Example of applying acute (single-step) shortening technique in patient with a shrapnel wound of the left lower leg and comminuted bone fracture:

- a — X-ray in the AP view of the left lower leg in external fixator;
 b — appearance of the wound before surgery, after removal of the external fixator;
 c — X-ray in the AP view of the left lower leg in the Ilizarov apparatus after shortening by 6 cm;
 d — appearance of the lower leg with a sutured wound on the 5th day after surgery

В группу II (38 сегментов) вошли наблюдения с протяженными дефектами большеберцовой кости и некрозами концов отломков большеберцовой кости, обширными дефектами мягких тканей, некрозами мышц в бассейне поврежденных артерий. Во всех случаях после ранения отмечалось нагноение ран. В результате проведенного лечения в 11 (28,9%) случаях удалось добиться купирования или существенного подавления местных гнойных процессов к моменту выполнения операции, направленной на укорочение. В 27 (71,1%) случаях вмешательство выполняли на фоне нагноения и фактически оно представляло собой вторичную ХО, а удаление некротизированной кости — основной элемент купирования гнойного процесса. Пример применения техники укорочения с резекцией концов отломков и постепенным их сближением представлен на рисунке 4.

Применение техники укорочения по описанным методикам позволило значительно уменьшить размеры дефекта мягких тканей, в подавляющем большинстве случаев купировать гнойный процесс и добиться сращения в 45 (88,2%) наблюдениях (табл. 2).

Из данных таблицы видно, что в группе I величина укорочения была почти в два раза меньше, чем в группе II — 4 [3; 6] и 8 [7; 10] см соответствен-

но ($p < 0,001$). При этом неожиданным оказалось то, что сроки сращения, наоборот, были больше в группе I, чем в группе II — 50 [45; 59] нед. и 36,5 [29; 43] нед. соответственно ($p < 0,001$). По-видимому, это можно объяснить тем, что создаваемые путем резекции и плотного контакта отломков условия для сращения (группа II) лучше, чем при сохранении в межотломковом пространстве осколков (группа I). Величина укорочения при этом не оказывает существенного влияния на сроки консолидации. Преимуществом варианта с укорочением без резекции отломков является сохранение длины сегмента.

Причиной развития ложного сустава в группе I в одном (7,7%) случае явилось развитие некроза концов отломков и прилежащих к ним костных фрагментов на фоне сохранившего свою активность гнойного процесса. В другом случае не удалось добиться плотного контакта отломков из-за преждевременного сращения малоберцовой кости. В обоих наблюдениях выполнили резекцию берцовых костей и острое укорочение и продолжили фиксацию АИ. Причиной отсутствия сращения в 4 (10,5%) случаях в группе II явилось сохранение гнойного процесса и некроза концов отломков, что потребовало дополнительной резекции и укорочения.

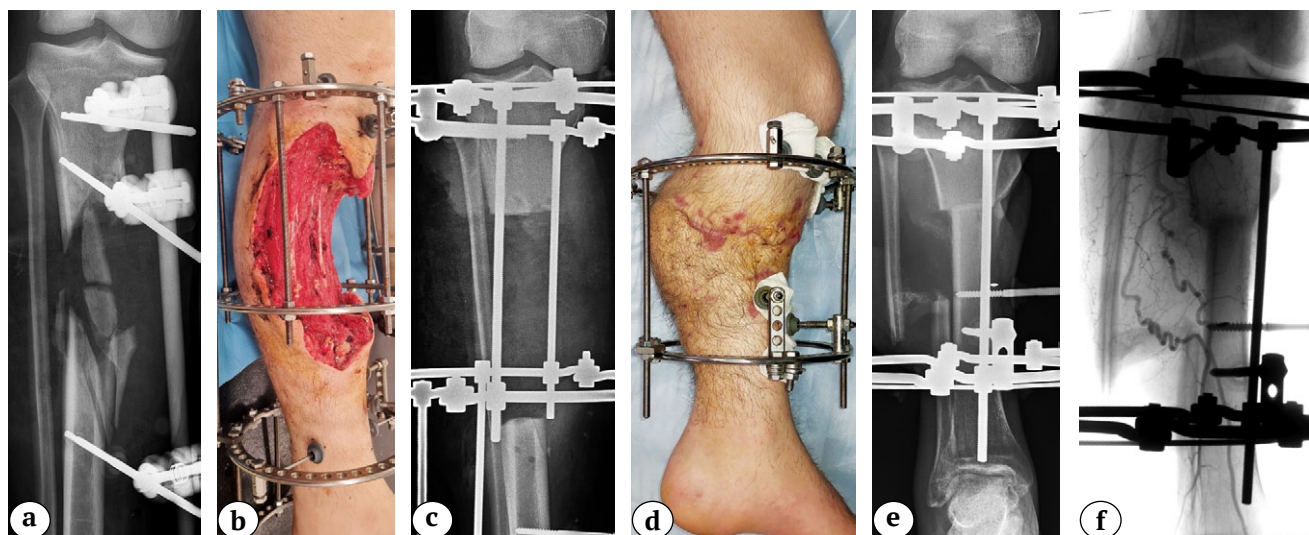


Рис. 4. Пример применения техники подострого (постепенного) укорочения у пациента с осколочным ранением правой голени и оскольчатый переломом большеберцовой кости:
 а — рентгенограмма в прямой проекции при поступлении (3-й день после ранения);
 б — внешний вид раны через 7 нед.; после серии ХО дефект мягких тканей занимает 2/3 окружности и 1/3 объема голени на уровне верхней и средней третей; грануляции на всей поверхности;
 с — рентгенограмма в прямой проекции через 7 нед., после резекции концов отломков и удаления некротизированных осколков между отломками имеется диастаз;
 д — внешний вид через 9 нед., раны зажили, адекватную иммобилизацию обеспечивает аппарат из двух колец;
 е — на рентгенограмме в прямой проекции отмечается плотный контакт отломков, голень укорочена на 18 см;
 ф — ангиограмма через 7 мес. после ранения, отмечается деформация артерий на уровне верхней и средней третей голени

Figure 4. Example of applying subacute (gradual) shortening technique in patient with a shrapnel wound of the right lower leg and comminuted tibial fracture:
 а — X-ray in the AP view upon admission (on the 3rd day after wounding);
 б — appearance of the wound in 7 weeks; after serial surgical wound debridement, the soft tissue defect occupies 2/3 of the circumference and 1/3 of the volume of the lower leg at the level of the upper and middle third; granulations on the entire surface;
 с — X-ray in the AP view in 7 weeks, after resection of the fragments ends and removal of necrotized split-offs, there is a diastasis between the fragments;
 д — appearance after 9 weeks, the wounds are healed, adequate immobilization is provided by a two-ring apparatus;
 е — X-ray performed in the AP view shows a tight contact of the fragments, the lower leg is shortened by 18 cm;
 ф — angiogram performed in 7 months after wounding shows arterial deformity at the level of upper and middle third of the lower leg

Таблица 2

Анализ результатов лечения

Параметр	Группа I (n = 13)	Группа II (n = 38)	p
Величина дефекта (укорочения) большеберцовой кости*, см	4 [3; 6]	8 [7; 10]	<0,001***
Дефект мягких тканей в зоне перелома после операции, см ²	9 [2; 32]	35,5 [12; 54]	0,041***
Величина уменьшения дефекта мягких тканей, см ²	25 [11; 41]	38 [20; 81]	0,057
Гнойный процесс после операции, n (%)	2 (15,4)	6 (15,8)	0,972
Формирование ложных суставов, n (%)	2 (15,4)	4 (10,5)	0,639
Срок сращения**, нед.	50 [45; 59]	36,5 [29; 43]	<0,001***

* — при огнестрельных ранениях трудно оценить величину дефекта из-за сложной конфигурации линии перелома, поэтому в данной графе представлена величина укорочения, сформировавшегося после сближения отломков;

** — средний срок сращения рассчитывали, исключив из групп случаи формирования ложных суставов и сохранив 11 наблюдений в группе I и 34 наблюдения в группе II;

*** — статистически значимые различия.

Значительное уменьшение величины дефекта мягких тканей позволило в большинстве случаев ограничиться простыми способами закрытия ран. В группе I в 9 (69,2%) случаях раны закрыли наложением поздних вторичных швов, в 4 (30,8%) случаях — расщепленными кожными трансплантатами. В группе II удалось ограничиться наложением поздних вторичных швов для закрытия раны у 16 (42,1%) пациентов, дополнительно применили пластику расщепленным кожным трансплантатом у 20 (52,6%) пациентов, пластику свободным лоскутом на сосудистой ножке — у 2 (5,3%) пациентов.

Гнойный процесс группе I не удалось ликвидировать в 2 (15,4%) случаях. В одном случае это явилось причиной несращения, в другом сращение произошло, но сохранился свищ. В группе II гной-

ный процесс сохранился в 6 (15,8%) наблюдениях, в 4 (10,5%) случаях это закончилось формированием ложного сустава, в 2 (5,3%) — свищевой формой остеомиелита.

Что касается восстановления длины после укорочения, то все случаи можно разделить на три подгруппы: 1-я — отказ от удлинения; 2-я — удлинение в рамках 1-го этапа лечения с использованием уже установленного АИ (при появлении отчетливых признаков консолидации); 3-я — удлинение следующим этапом после наступления сращения, демонтажа АИ и периода реабилитации. Распределение поврежденных сегментов по этим подгруппам представлено в таблице 3 (с учетом исключения из рассмотрения шести случаев формирования ложных суставов).

Таблица 3

Распределение сегментов в зависимости от подхода к вопросу восстановления длины, n (%)

Группа	Количество сегментов			Всего	p
	1-я подгруппа	2-я подгруппа	3-я подгруппа		
I	3 (27,3)	3 (27,3)	5 (45,5)	11 (100)	0,595
II	15 (44,1)	8 (23,5)	11 (32,4)	34 (100)	
Итого	18 (40,0)	11 (24,4)	16 (35,6)	45 (100)	

Ни в одном случае не выполняли остеотомию для последующего удлинения сразу, одновременно с наложением АИ и укорочением. Это наша принципиальная позиция, обоснованная тем, что дополнительная травма уменьшит возможность сращения в зоне ранения. Выбор времени проведения остеотомии в целях последующего восстановления длины сегмента зависел от субъективного отношения пациента к процессу лечения, степени его функциональной адаптации (компенсации), наличия сопутствующей патологии, стадии сращения перелома, состояния мягких тканей.

ОБСУЖДЕНИЕ

Современная реконструктивная хирургия конечностей располагает определенными технологиями, каждая из которых имеет свои достоинства и недостатки. Чаще всего для замещения дефектов длинных костей применяют т.н. билоскальный (или полилокальный) остеосинтез [7, 16]. В качестве приоритетной здесь выступает задача сохранения длины сегмента путем перемещения в зону дефекта фрагмента одного из отломков. Контакт отломков непосредственно в зоне перелома (“docking site”) происходит спустя несколько недель и даже месяцев после операции. Нередко происходит нарушение кровоснабжения перемещаемого фрагмента. Для обеспечения плотного контакта необходимо иссекать рубцы или покров-

ные ткани, в том числе после ранее выполненных пластических операций, направленных на закрытие дефекта [17]. Возможны также проблемы при формировании дистракционного регенерата (т.н. ишемический регенерат) [18]. Наличие трех мест наименьшего сопротивления — дистракционный регенерат, перемещаемый фрагмент и зона контакта отломков — является предпосылкой развития многочисленных серьезных осложнений [19].

Техника индуцированной мембраны по Masquelet для успешной реализации требует строгого соблюдения нескольких условий: ликвидация гнойного процесса, закрытие зоны дефекта покровными тканями и стабильная фиксация [20, 21]. При огнестрельных переломах костей голени, с которыми приходится сталкиваться, трудно добиться выполнения этих условий [22].

Васкуляризованная костная пластика — наиболее сложный вариант замещения дефектов. Он может быть реализован опытными специалистами, в совершенстве владеющими микрохирургической техникой, требует специального оборудования. Также необходимы купирование местного гнойного процесса и хорошее состояние магистральных сосудов. Возможны также осложнения в донорской зоне [4, 9].

Перспективным представляется применение разработок тканевой инженерии и аддитивных технологий, аллогенных остеопластических и дру-

гих синтетических материалов для замещения дефектов костей после огнестрельных ранений [23, 24, 25, 26]. Такие технологии активно и с успехом используются в комплексном лечении раненых в конечности. Однако, как справедливо отмечают авторы обзора А.Л. Шастов с соавторами, создание эффективных имплантатов нового поколения возможно только при комплексном междисциплинарном подходе с привлечением специалистов других отраслей промышленности и при достаточной финансовой поддержке [26].

На фоне приведенной выше краткой характеристики «конкурирующих» технологий операции, направленные на укорочение голени, выгодно отличаются простотой, доступностью, возможностью решения сложных задач использованием стандартного оснащения (аппараты Илизарова).

С технической точки зрения укорочение является не более чем дополнительным элементом стандартной методики лечения огнестрельных переломов костей голени АИ (I группа) или стандартной методики радикальной ХО (резекция) в сочетании с внешним остеосинтезом (II группа). В нашей работе мы использовали АИ, хотя любые внешние фиксаторы позволяют сделать то же самое.

При выполнении укорочения голени важное значение имеет фактор времени — срок, прошедший от момента ранения до операции. Оптимальный период для сближения отломков — первые два месяца после ранения. В дальнейшем между отломками формируется грубый рубец, препятствующий контакту отломков. Рубцовая ткань в своем формировании проходит определенные стадии. Период 30–90 дней от момента травмы соответствует 3-й стадии, которая так и называется — стадия образования прочного рубца [27]. Иссечение таких рубцов при выделении концов отломков чревато повреждением сосудов и нервов. При решении задачи закрытия раны или дефекта мягких тканей целесообразно первым этапом устранять диастаз между отломками путем их сближения. Это значительно уменьшает размеры мягкотканного дефекта и, соответственно, облегчает возможность его окончательного устранения (см. рис. 3, 4).

Обращают на себя внимание более длительные сроки сращения большеберцовой кости в группе I, чем в группе II. По-видимому, это связано с тем, что сложная конфигурация концов отломков и наличие осколков между ними препятствуют созданию плотного контакта. Тем не менее представляется нецелесообразным выполнять резекцию концов отломков при отсутствии признаков их некроза во избежание дополнительной травматизации мягких тканей и увеличения размеров диастаза и величины последующего укорочения. Наличие некроза концов отломков не оставляет выбора. Здесь однозначно показана поперечная

резекция. При этом, несмотря на значительную величину укорочения, плотный контакт между отломками и стабильная фиксация создают оптимальные условия для сращения. Поэтому сроки сращения в группе II были меньше.

Презентация в публичном пространстве техники укорочения нижних конечностей при лечении раненых с огнестрельными переломами костей неизменно вызывает дискуссии. Особый интерес вызывают состояние укороченного сегмента и необходимость хирургического восстановления длины.

Несмотря на значительную величину укорочения (4 [3; 6] см в группе I и 8 [7; 10] см в группе II), мы не отметили неврологических и сосудистых расстройств или нарушений функции голеностопного сустава. При отсутствии исходного прямого повреждения мышц, сухожилий и нервов (прежде всего малоберцового нерва) укорочение сегмента не оказывало существенного влияния на снижение тонуса мышц и функцию голеностопного сустава. В тех единичных случаях, когда названные анатомические структуры были сохранены, тонус мышц, стабильность голеностопного сустава и объем движений в течение 1,5–2,0 мес. восстанавливались до 70–100% от исходных показателей. Мы также не наблюдали развития ишемических и трофических расстройств, связанных с деформацией мягких тканей. Проведенные ангиографические исследования продемонстрировали изменение конфигурации сосудов, но не выявили клинически значимых изменений локального кровотока на голени и стопе (см. рис. 4). В тех случаях, когда одномоментное (острое) сближение представляется рискованным, описанное выше постепенное (подострое) укорочение позволяет полностью исключить развитие ишемических расстройств. Как правило, риски связаны не с величиной предполагаемого укорочения, а с наличием грубых рубцов и ригидных тканей между отломками, чаще всего в сроки, превышающие один месяц.

Обращаясь к проблеме хирургического восстановления длины укороченного сегмента, необходимо отметить следующее. Во-первых, необходимость в этом возникает не всегда. Например, при укорочении обеих голени или ампутации контралатеральной конечности целесообразность удлинения голени представляется сомнительной. Таких раненых в наших наблюдениях было 7 (15,6%). Во-вторых, удлинение является плановой операцией, и существенное влияние на принятие решения о ее выполнении оказывает мнение самого пациента. Наиболее частыми причинами отказа от удлинения являются удовлетворенность функциональным состоянием конечности и нежелание подвергаться дальнейшему длительному и дискомфортному лечению.

Приведенные в таблице 3 данные показывают, что в 40% случаев вопрос об удлинении не рассматривался. В остальных 60% случаев эта операция выполнялась в плановом порядке. Мы предпочитаем выполнять ее вторым этапом, после курса реабилитации, восстановления функционального состояния мышц и суставов. Несколько месяцев, потраченных на реабилитацию, оправдывают себя, облегчают переносимость ранеными болезненного и длительного процесса удлинения, улучшают функциональный прогноз. При хорошем состоянии мягких тканей возможен также последовательный остеосинтез с использованием внутренних конструкций [28].

В данной статье мы лишь кратко коснулись темы коррекции укорочения (как состояния), ограничившись определением показаний к хирургическому восстановлению длины на основе опыта собственных наблюдений. Эта проблема требует дальнейшего изучения с применением объективных методов оценки качества жизни до и после удлинения, эффективности использования неоперативных методов компенсации укорочения, влияния сопутствующих повреждений и многих других факторов.

Что касается самой техники укорочения голени при лечении огнестрельных переломов большеберцовой кости, то отмеченные выше простота и эффективность при отсутствии негативного влияния на состояния укороченной конечности и возможности решения вопроса последующего удлинения, позволяют рекомендовать ее к более широкому применению.

ДОПОЛНИТЕЛЬНАЯ ИНФОРМАЦИЯ

Заявленный вклад авторов

Артемьев А.А. — концепция и дизайн исследования, сбор, анализ и интерпретация данных, написание текста статьи.

Керимов А.А. — концепция и дизайн исследования.

Нелин М.Н. — сбор, анализ и интерпретация данных, написание текста статьи.

Григорьев М.А. — сбор, анализ и интерпретация данных, написание текста статьи.

Соловьёв Ю.С. — сбор, анализ и интерпретация данных, написание текста статьи.

Сысоев И.А. — сбор, анализ и интерпретация данных, написание текста статьи.

Все авторы прочли и одобрили финальную версию рукописи статьи. Все авторы согласны нести ответственность за все аспекты работы, чтобы обеспечить надлежащее рассмотрение и решение всех возможных вопросов, связанных с корректностью и надежностью любой части работы.

Источник финансирования. Авторы заявляют об отсутствии внешнего финансирования при проведении исследования.

ЗАКЛЮЧЕНИЕ

В зависимости от тяжести перелома и состояния концов отломков и мягких тканей возможны два варианта техники укорочения: без резекции и с резекцией концов отломков. Укорочение без резекции возможно при отсутствии признаков некроза и распространенного гнойного процесса. Недостатком является риск замедленного сращения, достоинством — возможность избежать травматического вмешательства в виде резекции концов отломков и дополнительного укорочения сегмента. При некрозе концов отломков необходима их поперечная резекция и сближение с устранением диастаза между ними. Достоинством такой техники укорочения является оптимизация условий и сокращение сроков сращения, недостатком — формирование значительных по величине костных дефектов. В зависимости от ригидности тканей возможно выполнять одномоментное (острое) или постепенное (подострое) укорочение. При корректном выполнении техники укорочения голени не отмечается развитие неврологических и сосудистых расстройств или нарушений функции голеностопного сустава.

Необходимость последующего хирургического восстановления длины укороченного сегмента возникает не всегда. Ограничены показания к удлинению при укорочении обеих голеней или ампутации контралатеральной конечности, а также при сохранении функции, удовлетворяющей пациента. При наличии показаний оптимальным является удлинение вторым этапом, после проведения реабилитационных мероприятий.

DISCLAIMERS

Author contribution

Artemev A.A. — study concept and design, data acquisition, data analysis and interpretation, drafting the manuscript.

Kerimov A.A. — study concept and design.

Nelin M.N. — data acquisition, data analysis and interpretation, drafting the manuscript.

Grigoryev M.A. — data acquisition, data analysis and interpretation, drafting the manuscript.

Solovev Yu.S. — data acquisition, data analysis and interpretation, drafting the manuscript.

Sysoev I.A. — data acquisition, data analysis and interpretation, drafting the manuscript.

All authors have read and approved the final version of the manuscript of the article. All authors agree to bear responsibility for all aspects of the study to ensure proper consideration and resolution of all possible issues related to the correctness and reliability of any part of the work.

Funding source. This study was not supported by any external sources of funding.

Возможный конфликт интересов. Авторы декларируют отсутствие явных и потенциальных конфликтов интересов, связанных с публикацией настоящей статьи.

Этическая экспертиза. Не применима.

Информированное согласие на публикацию. Авторы получили письменное согласие пациентов на участие в исследовании и публикацию результатов, медицинских данных и изображений.

Disclosure competing interests. The authors declare that they have no competing interests.

Ethics approval. Not applicable.

Consent for publication. The authors obtained written consent from patients to participate in the study and publish the results and all of accompanying images within the manuscript.

ЛИТЕРАТУРА [REFERENCES]

- Брижань Л.К., Давыдов Д.В., Хоминец В.В., Керимов А.А., Арбузов Ю.В., Чирва Ю.В. и др. Современное комплексное лечение раненых и пострадавших с боевыми повреждениями конечностей. *Вестник Национального медико-хирургического Центра им. Н.И. Пирогова*. 2016;11(1):74-80. Brizhan L.K., Davydov D.V., Khominets V.V., Kerimov A.A., Arbuzov Y.V., Chirva Y.V. et al. Modern complex treatment of the wounded from combat injured limb. *Bulletin of Pirogov National Medical Surgical Center*. 2016;11(1):74-80. (In Russian).
- Крюков Е.В., Григорьев М.А., Брижань Л.К., Давыдов Д.В., Гудзь Ю.В., Плетнев В.В. и др. Применение вакуумного дренирования в комплексном лечении травматической отслойки покровных тканей нижних конечностей. *Кафедра травматологии и ортопедии*. 2018;(3):31-35. doi: 10.17238/issn2226-2016.2018.3.31-35. Kryukov E.V., Grigoriev M.A., Brizhan L.K., Davydov D.V., Gudz Yu.V., Pletniyov V.V. et al. The using of the negative pressure wound therapy in the complex treatment degloving injuries of the lower extremity. *The Department of Traumatology and Orthopedics*. 2018;(3):31-35. (In Russian). doi: 10.17238/issn2226-2016.2018.3.31-35.
- Тришкин Д.В., Крюков Е.В., Чуприна А.П., Хоминец В.В., Брижань Л.К., Давыдов Д.В. и др. Эволюция концепции оказания медицинской помощи раненым и пострадавшим с повреждениями опорнодвигательного аппарата. *Военно-медицинский журнал*. 2020;341(2):4-11. doi: 10.17816/RMMJ82214. Trishkin D.V., Kryukov E.V., Chuprina A.P., Khominets V.V., Brizhan L.K., Davydov D.V. et al. The evolution of the concept of medical care for the wounded and injured with injuries of the musculoskeletal system. *Russian Military Medical Journal*. 2020;341(2):4-11. (In Russian). doi: 10.17816/RMMJ82214.
- Шибяев Е.Ю., Иванов П.А., Власов А.П., Кисель Д.А., Лазарев М.П., Неведров А.В. и др. Восстановление покровных тканей у пострадавших с тяжелыми переломами костей голени. *Журнал им. Н.В. Склифосовского «Неотложная медицинская помощь»*. 2014;(1):30-36. Shibaev E.Y., Ivanov P.A., Vlasov A.P., Kisel D.A., Lasarev M.P., Nevedrov A.V. et al. Soft tissue reconstruction in patients with severe open tibia fractures. *Russian Sklifosovsky Journal "Emergency Medical Care"*. 2014;(1):30-36. (In Russian).
- Брюсов П.Г., Шаповалов В.М., Артемьев А.А., Дулаев А.К., Гололобов В.Г. Боевые повреждения конечностей. Москва: ГЭОТАР-Медиа; 1996. С. 7-32. Bryusov P.G., Shapovalov V.M., Artemiev A.A., Dulayev A.K., Gololobov V.G. Combat-related limb injuries. Moscow: GEOTAR-Media; 1996. P. 7-32. (In Russian).
- Керимов А.А., Нелин Н.И., Переходов С.Н., Фоминых Е.М., Ивашкин А.Н. Актуальные подходы к хирургической обработке огнестрельных травм конечностей. *Медицинский вестник МВЛ*. 2023;124(3):2-6. doi: 10.52341/20738080_2023_124_3_2. Kerimov A., Nelin N., Perekhodov S.N., Fominikh E., Ivashkin A. Current approaches to surgical treatment of extremity gunshot injuries. *MIA Medical Bulletin*. 2023;124(3):2-6. (In Russian). doi: 10.52341/20738080_2023_124_3_2.
- Борзунов Д.Ю. Несвободная костная пластика по Г.А. Илизарову в проблеме реабилитации больных с дефектами и ложными суставами длинных костей. *Гений ортопедии*. 2011;(2):21-26. Borzunov D.Yu. Non-free bone grafting according to G.A. Ilizarov in the problem of rehabilitation of patients with long bone defects and pseudoarthroses. *Genij Ortopedii*. 2011;(2):21-26. (In Russian).
- Тихилов Р.М., Кочиш А.Ю., Родоманова Л.А., Кутянов Д.И., Афанасьев А.О. Возможности современных методов реконструктивно-пластической хирургии в лечении больных с обширными посттравматическими дефектами тканей конечностей (обзор литературы). *Травматология и ортопедия России*. 2011;17(2):164-170. doi: 10.1097/00005131-200311000-00004. Tikhilov R.M., Kochish A.Y., Rodomanova L.A., Kutyanov D.I., Afanas'ev A.O. Possibilities of modern techniques of plastic and reconstructive surgery in the treatment of patients with major posttraumatic defects of extremities (review). *Traumatology and Orthopedics of Russia*. 2011;17(2):164-170. (In Russian). doi: 10.1097/00005131-200311000-00004.
- Adamczyk A., Meulenkamp B., Wilken G., Papp S. Managing bone loss in open fractures. *OTA Int*. 2020;3(1):e059. doi: 10.1097/oi9.000000000000059.
- Lerner A., Reis D., Soudry M. Severe Injuries to the Limbs. Germany: Springer Berlin Heidelberg; 2007. P. 164-190. doi: 10.1007/978-3-540-70599-4.
- Lerner A., Reis N.D., Soudry M. Primary limb shortening, angulation and rotation for closure of massive limb wounds without complex grafting procedures combined with secondary corticotomy for limb reconstruction. *Curr Orthop Pract*. 2009;20(2):191-194. doi: 10.1097/BCO.0b013e318193bfaa.
- Plotnikovs K., Movcans J., Solomin L. Acute Shortening for Open Tibial Fractures with Bone and Soft Tissue Defects: Systematic Review of Literature. *Strategies Trauma Limb Reconstr*. 2022;17(1):44-54. doi: 10.5005/jp-journals-10080-1551.
- Solomin L., Komarov A., Semenisty A., Sheridan G.A., Rozbruch S.R. Universal long bone defect classification. *J Limb Lengthen Reconstr*. 2022;8(1):54-62. doi: 10.4103/jllr.jllr_3_22.

14. Gustilo R.B., Mendoza R.M., Williams D.N. Problems in management of type III (severe) open fractures: a new classification of type III open fractures. *J Trauma*. 1984;24(8):742-746. doi: 10.1097/00005373-198408000-00009.
15. Гололобов В.Г. Регенерация костной ткани при заживлении огнестрельных переломов. Санкт-Петербург: Петербург-XXI век; 1997. С. 21-38. Gololobov V.G. Bone tissue regeneration after a gunshot fracture. Saint Petersburg: St. Petersburg-XXI century; 1997. P. 21-38. (In Russian).
16. Брижань Л.К., Бабич М.И., Хомянец В.В., Цемко Т.Д., Артемьев В.А., Аксенов Ю.В. Реализация общеприятных законов, открытых Г.А. Илизаровым, в лечении раненых и пострадавших с дефектами диафизов длинных костей нижних конечностей. *Гений ортопедии*. 2016;(1):21-26. doi: 10.18019/1028-4427-2016-2-21-26. Brizhan' L.K., Babich M.I., Khominets V.V., Tsemko T.D., Artem'ev V.A., Aksenov Iu.V. The implementation of the general biological principles discovered by G.A. Ilizarov in treating the wounded and injured persons with defects of the lower limb long bone shafts. *Genij Ortopedii*. 2016;(1):21-26. (In Russian). doi: 10.18019/1028-4427-2016-2-21-26.
17. Liodakis E., Giannoudis V.P., Harwood P.J., Giannoudis P.V. Docking site interventions following bone transport using external fixation: a systematic review of the literature. *Int Orthop*. 2024;48(2):365-388. doi: 10.1007/s00264-023-06062-8.
18. Борзунов Д.Ю., Шастов А.Л. «Ишемический» дистракционный регенерат: толкование, определение, проблемы, варианты решения. *Травматология и ортопедия России*. 2019;25(1):68-76. doi: 10.21823/2311-2905-2019-25-1-68-76. Borzunov D.Y., Shastov A.L. "Ischemic" Distraction Regenerate: Interpretation, Definition, Problems and Solutions. *Traumatology and Orthopedics of Russia*. 2019;25(1):68-76. (In Russian). doi: 10.21823/2311-2905-2019-25-1-68-76.
19. Iacobellis C., Berizzi A., Aldegheri R. Bone transport using the Ilizarov method: a review of complications in 100 consecutive cases. *Strategies Trauma Limb Reconstr*. 2010;5(1):17-22. doi: 10.1007/s11751-010-0085-9.
20. Masquelet A.C. Induced Membrane Technique: Pearls and Pitfalls. *J Orthop Trauma*. 2017;31 Suppl 5:S36-S38. doi: 10.1097/BOT.0000000000000979.
21. Giannoudis P.V., Faour O., Goff T., Kanakaris N., Dimitriou R. Masquelet technique for the treatment of bone defects: tips-tricks and future directions. *Injury*. 2011;42(6):591-598. doi: 10.1016/j.injury.2011.03.036.
22. Mathieu L., Mourtialon R., Durand M., de Rousiers A., de l'Escalopier N., Collombet J.M. Masquelet technique in military practice: specificities and future directions for combat-related bone defect reconstruction. *Mil Med Res*. 2022;9(1):48. doi: 10.1186/s40779-022-00411-1.
23. Крюков Е.В., Брижань Л.К., Хомянец В.В., Давыдов Д.В., Чирва Ю.В., Севостьянов В.И. и др. Опыт клинического применения тканеинженерных конструкций в лечении протяженных дефектов костной ткани. *Гений ортопедии*. 2019;25(1):49-57. doi: 10.18019/1029-4427-2019-25-1-49-57. Kryukov E.V., Brizhan' L.K., Khominets V.V., Davydov D.V., Chirva Yu.V., Sevastianov V.I. et al. Clinical use of scaffold-technology to manage extensive bone defects. *Genij Ortopedii*. 2019;25(1):49-57. (In Russian). doi: 10.18019/1029-4427-2019-25-1-49-57.
24. Давыдов Д.В., Брижань Л.К., Керимов А.А., Кукушко Е.А., Хомянец И.В., Найда Д.А. Применение аддитивных технологий при замещении огнестрельных дефектов костей конечностей. *Вестник Национального медико-хирургического центра им. Н.И. Пирогова*. 2022;17(4-2):57-64. doi: 10.25881/20728255_2022_17_4_2_57. Davydov D.V., Brizhan' L.K., Kerimov A.A., Kukushko E.A., Hominec I.V., Najda D.A. The use of additive technologies in the replacement of gunshot defects of a bones. *Bulletin of Pirogov National Medical and Surgical Center*. 2022;17(4-2):57-64. (In Russian). doi: 10.25881/20728255_2022_17_4_2_57.
25. Хомянец В.В., Воробьев К.А., Соколова М.О., Иванова А.К., Комаров А.В. Аллогенные остеопластические материалы для реконструктивной хирургии боевых травм. *Известия Российской Военно-медицинской академии*. 2022;41(3):309-314. doi: 10.17816/rmmar109090. Khominets V.V., Vorobev K.A., Sokolova M.O., Ivanova A.K., Komarov A.V. Allogeneic osteoplastic materials for reconstructive surgery of combat injuries. *Russian Military Medical Academy Reports*. 2022;41(3):309-314. (In Russian). doi: 10.17816/rmmar109090.
26. Шастов А.Л., Кононович Н.А., Горбач Е.Н. Проблема замещения посттравматических дефектов длинных костей в отечественной травматолого-ортопедической практике (обзор литературы). *Гений ортопедии*. 2018;24(2):252-257. doi: 10.18019/1028-4427-2018-24-2-252-257. Shastov A.L., Kononovich N.A., Gorbach E.N. Management of posttraumatic long bone defects in the national and foreign orthopedic practice (literature review). *Genij Ortopedii*. 2018;24(2):252-257. (In Russian). doi: 10.18019/1028-4427-2018-24-2-252-257.
27. Белоусов А.Е. Очерки пластической хирургии. Рубцы и их коррекция. Санкт-Петербург: Командор-СПБ; 2005. Т. 1. С. 9-12. Belousov A.E. Essays on plastic surgery. Scars and their revision. Saint Petersburg: Komandor-SPB; 2005. Vol. 1. P. 9-12. (In Russian).
28. Хомянец В.В., Шукин А.В., Михайлов С.В., Фоос И.В. Особенности лечения раненых с огнестрельными переломами длинных костей методом последовательного внутреннего остеосинтеза. *Политравма*. 2017;(3):12-22. Khominets V.V., Shchukin A.V., Mikhaylov S.V., Foos I.V. Features of consecutive osteosynthesis in treatment of patients with gunshot fractures of long bones of the extremities. *Polytrauma*. 2017;(3):12-22. (In Russian).

Сведения об авторах

✉ *Артемьев Александр Александрович* — д-р мед. наук
Адрес: Россия, 143190, Московская область, г. Щёлково,
ул. Фабричная, д. 1

<https://orcid.org/0000-0002-0977-805X>

e-mail: alex_artemiev@mail.ru

Керимов Артур Асланович — канд. мед. наук

<https://orcid.org/0000-0001-5783-6958>

e-mail: kerartur@yandex.ru

Нелин Максим Николаевич

<https://orcid.org/0009-0000-0198-7693>

e-mail: nelinmaksimdoc@gmail.com

Григорьев Максим Александрович — канд. мед. наук

<https://orcid.org/0009-0003-4666-2931>

e-mail: maksimgrigor@mail.ru

Соловьёв Юрий Сергеевич

<https://orcid.org/0000-0001-6531-9491>

e-mail: iurij.soloviov@yandex.ru

Сысоев Игорь Александрович

<https://orcid.org/0009-0007-2990-1901>

e-mail: travmasysysoev@gmail.com

Authors' information

✉ *Alexander A. Artemev* — Dr. Sci. (Med.)

Address: 1, Fabrichnaya st., Shchyolkovo, Moscow Region,
143190, Russia

<https://orcid.org/0000-0002-0977-805X>

e-mail: alex_artemiev@mail.ru

Artur A. Kerimov — Cand. Sci. (Med.)

<https://orcid.org/0000-0001-5783-6958>

e-mail: kerartur@yandex.ru

Maxim N. Nelin

<https://orcid.org/0009-0000-0198-7693>

e-mail: nelinmaksimdoc@gmail.com

Maxim A. Grigoryev — Cand. Sci. (Med.)

<https://orcid.org/0009-0003-4666-2931>

e-mail: maksimgrigor@mail.ru

Jurij S. Solovjev

<https://orcid.org/0000-0001-6531-9491>

e-mail: iurij.soloviov@yandex.ru

Igor A. Sysyoev

<https://orcid.org/0009-0007-2990-1901>

e-mail: travmasysysoev@gmail.com

Original article

<https://doi.org/10.17816/2311-2905-17473>

Femoral Malalignment Deformity Acute Correction and Gradual Limb-Lengthening by Bifocal Osteosynthesis with a Monorail External Fixator

Kunqi Zhang, Yifan Yu, Feng Wang, Hanzhe Zhang, Shanyu Li, Yuting Cao, Qinglin Kang, Jia Xu

Shanghai Sixth People's Hospital Affiliated to Shanghai Jiao Tong University School of Medicine, Shanghai, China

Abstract

Background. Patients with limb-length discrepancies often present with concomitant distal femoral varus or valgus deformities. With the development of distraction osteogenesis, both deformity correction and limb-lengthening can be performed simultaneously. This novel procedure is being increasingly preferred not only by experts due to the technical advance it implies, but also by patients.

The aim of this study was to identify the clinical efficacy of distal femoral malalignment deformity correction and gradual limb-lengthening by bifocal osteotomies.

Methods. We analyzed 32 femurs from 30 patients (mean age — 23.8 years) who had undergone bifocal osteotomies followed by the use of the monorail external fixator to correct the distal femoral malalignment deformity acutely and limb-length discrepancy gradually from June 2012 to May 2020. Pre-operative clinical and radiographic data were also obtained. During the follow-up period, deformity correction and bone healing were assessed, complications were identified, and functional outcomes were evaluated.

Results. The mean follow-up period was 57.2 months for all the patients. The mean mechanical axis deviation improved from 66.4 mm pre-operatively to 7.5 mm. In patients with varus deformity, the mean mechanical lateral distal femoral angle (mLDFA) decreased from 121.2° pre-operatively to 90.2° after surgery; whereas in patients with valgus deformity, the mean mLDFA improved from 59.2 to 87.1°. The magnitude of lengthening achieved averaged 6.3 cm, and the mean bone healing index was 34.8 days/cm. The final scores defined by the Association for the Study and Application of the Methods of Ilizarov (ASAMI)-Paley were excellent in 93.3% of patients.

Conclusions. Acute correction of femoral deformities and gradual lengthening with a monorail external fixator following bifocal osteotomies can be used to treat femoral shortening and distal malalignment deformity. Functional and cosmetic improvements are expected after surgery and post-operative rehabilitation.

Keywords: bifocal osteosynthesis, deformity correction, femoral lengthening, monorail external fixator.

Cite as: Zhang K., Yu Y., Wang F., Zhang H., Li S., Cao Y., Kang Q., Xu J. Femoral Malalignment Deformity Acute Correction and Gradual Limb-Lengthening by Bifocal Osteosynthesis with a Monorail External Fixator. *Traumatology and Orthopedics of Russia*. 2024;30(3):25-33. <https://doi.org/10.17816/2311-2905-17473>.

✉ Jia Xu; e-mail: xujia0117@126.com

Submitted: 21.02.2024. Accepted: 19.08.2024. Published Online: 04.09.2024.

© Zhang K., Yu Y., Wang F., Zhang H., Li S., Cao Y., Kang Q., Xu J., 2024



Острая коррекция осевой деформации бедренной кости и постепенное удлинение нижней конечности методом бифокального остеосинтеза с использованием молатерального внешнего фиксатора

К. Чжан, И. Юй, Ф. Ван, Х. Чжан, Ш. Ли, Ю. Цао, Ц. Кан, Ц. Сюй

Shanghai Sixth People's Hospital Affiliated to Shanghai Jiao Tong University School of Medicine, Shanghai, China

Реферат

Введение. Пациенты с неравной длиной нижних конечностей часто имеют сопутствующую варусную или вальгусную деформацию дистального отдела бедренной кости. Развитие дистракционного остеогенеза позволило одновременно выполнять коррекцию деформации и удлинение конечности. Этот передовой метод все чаще выбирают не только специалисты, но и сами пациенты.

Целью исследования было определить клиническую эффективность бифокальных остеотомий для коррекции деформации дистального отдела бедренной кости и постепенного удлинения конечности.

Материал и методы. Мы проанализировали результаты лечения 30 пациентов (32 бедренные кости) со средним возрастом 23,8 лет, которым с июня 2012 г. по май 2020 г. была проведена бифокальная остеотомия с последующим наложением молатерального внешнего фиксатора для острой коррекции осевой деформации дистального отдела бедренной кости и постепенного устранения разницы в длине конечностей. До операции были изучены клинические и рентгенологические данные. В послеоперационном периоде производилась оценка коррекции деформации, костного сращения и функциональных показателей, а также анализировались осложнения.

Результаты. Средний период наблюдения составил 57,2 мес. для всех пациентов. Отклонение механической оси в среднем уменьшилось с 66,4 мм до 7,5 мм. У пациентов с варусной деформацией среднее значение механического латерального дистального бедренного угла (МЛДБУ) уменьшилось с 121,2° до операции до 90,2° после операции. У пациентов с вальгусной деформацией среднее значение МЛДБУ увеличилось с 59,2 до 87,1°. Удлинение составило в среднем 6,3 см, а средний индекс излечения — 34,8 дня/см. Функциональные результаты лечения, определяемые в соответствии со шкалой Ассоциации по изучению и применению аппарата и метода Илизарова (Paley/ASAMI), были признаны отличными у 93,3% пациентов.

Заключение. Острая коррекция деформации бедренной кости и ее постепенное удлинение при помощи молатерального внешнего фиксатора после бифокальной остеотомии могут применяться для лечения укорочения и дистальной осевой деформацией бедренной кости. Хирургическое лечение данной патологии и послеоперационная реабилитация позволяют добиться хороших косметического эффекта и функциональных результатов.

Ключевые слова: бифокальный остеосинтез, коррекция деформации, удлинение бедренной кости, молатеральный внешний фиксатор.

Для цитирования: Чжан К., Юй И., Ван Ф., Чжан Х., Ли Ш., Цао Ю., Кан Ц., Сюй Ц. Острая коррекция осевой деформации бедренной кости и постепенное удлинение нижней конечности методом бифокального остеосинтеза с использованием молатерального внешнего фиксатора. *Травматология и ортопедия России*. 2024;30(3):25-33. (На англ.). <https://doi.org/10.17816/2311-2905-17473>.

Цзя Сюй; e-mail: xujia0117@126.com

Рукопись получена: 21.02.2024. Рукопись одобрена: 19.08.2024. Статья опубликована онлайн: 04.09.2024.

© Чжан К., Юй И., Ван Ф., Чжан Х., Ли Ш., Цао Ю., Кан Ц., Сюй Ц., 2024

INTRODUCTION

The combined occurrence of distal femoral malalignment deformities (varus and valgus) with limb-length discrepancy can be caused by congenital anomalies, metabolic disorders, post-traumatic sequelae, and adolescent Blount's disease [1]. With the development of distraction osteogenesis, both deformity correction and limb-lengthening can be performed simultaneously. This novel procedure is being increasingly preferred not only by experts due to the technical advance it implies, but also by patients. In recent publications, circular external fixation, motorized intramedullary nailing followed by distal femoral locking plate, and fixator-assisted intramedullary nailing have been introduced as alternative methods to this procedure [2, 3, 4]. However, they present disadvantages. Circular apparatus is technically demanding, bulky, and uncomfortable owing to its size. A motorized intramedullary nail is appropriate for femoral lengthening [5], but its use is limited for the correction of concomitant malalignment deformities, which has to be performed with the assistance of other fixation methods. Moreover, motorized nailing is not currently available in the mainland of China.

We have found few reports describing the use of bifocal osteosynthesis to correct compound deformities using a monorail external fixator.

The aim of this study was to identify the clinical efficacy of distal femoral malalignment deformity correction and gradual limb-lengthening by bifocal osteotomies.

METHODS

Patients

The data of 30 patients (32 femurs), who presented distal femoral varus or valgus deformities and femoral shortening with an abnormal gait between June 2012 and May 2020, were retrospectively investigated. Symptoms and radiographs were reviewed to confirm whether patients complied with the indications for the procedure, which were a distal femoral varus or valgus deformity (quantified by a mechanical axis deviation (MAD) >15 mm) and ipsilateral femur shortening. The patients experienced impairment of functional activities and unsatisfactory cosmetic appearance.

Pre-operatively, all patients were evaluated for malalignment deformities and limb-length discrepancy using standing radiographs of the lower extremities.

Surgical technique

An appropriate length of the monorail external fixator equipped with one micrometric swiveling clamp (MSC) and two common clamps (Orthofix Srl, Italy), depending on the amount of femur shortening, was

prepared before the operation. The MSC addresses the angular deformity of the distal femur by aligning the half-pins in the plane of the desired correction. The surgery was performed under general anesthesia with the patient in a supine position on a radiolucent table. A tourniquet was not used in this study.

The true plane of the distal femoral deformity was identified using an image intensifier. The center of the metaphyseal osteotomy was planned at the level of the juxta-articular center of rotation of angulation (Figure 1).

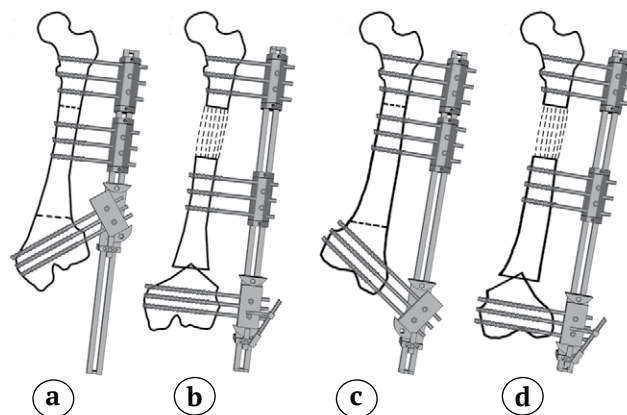


Figure 1. Schematic diagrams of the surgical technique: a, c – the Micrometric Swiveling Clamp (MSC) was set to a desired angle from the axis of the rail, and the distal half-pins were inserted in the plane of varus or valgus deformity; b, d – distal deformity was corrected through the MSC, and lengthening was performed gradually through two proximal clamps

As the distal half-pins (diameter – 6.0 mm) had to be aligned with the plane of the deformity to enable correct functioning of the clamp, the fixator rail was applied in the same plane. The first distal half-pin was inserted through a screw guide mounted in the MSC, which was set to the desired angle based on the required correction. The second half-pin was implanted proximal to the lesser trochanter and perpendicular to the anatomical axis of the femur using the proximal clamp as reference. A distance of approximately 1.5–2.0 cm was maintained between the inner edge of the rail and the skin, while the adjacent clamps were separated from the proximal osteotomy level by approximately 5 cm. During insertion of the adjacent half-pins, proximal and distal skin retraction around the proximal osteotomy level was achieved. When the remaining half-pins were inserted, multiple transverse drill holes were made in the core of the distal deformity and in the femoral subtrochanteric region with a drill bit in a sleeve. Through these holes, two transverse osteotomies were performed with an

osteotome. The amount of angular correction and proper translation at the distal osteotomy site were determined pre-operatively and attained reliably with the MSC during the procedure. An image intensifier was used to confirm satisfactory angular correction and half-pins placement. Finally, the subtrochanteric osteotomy was left undisplaced, and the wounds were closed. The range of motion (ROM) was checked after the procedure, and an assessment of stability including varus and valgus stresses was performed.

Post-operative care

Gauze dressings were used to compress the pin sites and were changed every 5-7 days. Mobilization, including physiotherapy with active and passive ROM exercises for the hip and knee, was started on the first post-operative day. The patients were encouraged to start standing and walking for at least 1 hour daily, with a shift from partial weight – bearing to full weight – bearing as soon as possible. Post-operative lengthening was started after seven days at a rate of 0.75 mm per day and continued with three increments (0.25 mm each time) until the desired amount of lengthening was achieved. All patients were reviewed every four weeks until the fixator was removed. Radiographs of the local bone and the entire limb length were periodically obtained to monitor the extent of distraction and consolidation. The half-pins could be removed by steps to promote callus formation during weight-bearing rehabilitation. Consolidation of the distraction area was considered sufficient when the formation of a bridging callus was obvious on three of the four visible cortices in the anteroposterior and lateral radiographs in patients who had no tenderness at the site of the osteotomy and no pain during full weight bearing without the connecting rail. After consolidation was confirmed, the fixator was removed in the outpatient clinic. Radiological parameters were recorded at the last follow-up visit.

Statistical analysis

Statistical analysis was performed using IBM SPSS Statistics v. 22.0 (SPSS Inc., Chicago, IL, USA). Descriptive statistics were expressed as mean and range for continuous numerical variables, and as number for categorical variables.

RESULTS

Out of the total of 30 patients, 17 were women and 13 were men. Their mean age was 23.8 years (16-42 years) at the time of surgery, which was performed after they had reached skeletal maturity (defined as the moment when the distal femoral growth plate is closed). The etiologies identified included congenital anomalies (11 cases), post-traumatic deformity and shortening (13 cases), hypophosphatemic rickets (2 cases), and poliomyelitic sequelae (4 cases).

The mean pre-operative MAD was 66.4 mm (28-122 mm). The mean mechanical lateral distal femoral angle (mLDFA) was 121.2° (100-136°) in patients with varus deformity (17 femurs in 16 patients), and 59.2° (44-74°) in patients with valgus deformity (15 femurs in 14 patients). The mean limb-length discrepancy was 6.9 cm (3-13 cm).

Satisfactory follow-up was provided to all patients, with a mean duration of 57.2 months (24-112 months). The mean MAD of the lower extremity improved from 66.4 mm (28-122 mm) before treatment to 7.5 mm (0-25 mm) after treatment. The mean post-operative mLDFA was 90.2° (85-100°) in patients with varus deformity, and 87.1° (80-92°) in patients with valgus. Healing of the distal osteotomy site was completed within an average period of 13.7 weeks (10-18 weeks). The mean limb-length discrepancy after treatment was 0.4 cm (0-3 cm). The size of lengthening achieved averaged 6.3 cm (range from 3 to 11 cm), and the mean bone healing index was 34.8 days/cm (range from 25.0 to 50.7 days/cm).

At the last follow-up visit, all affected knees had full extension, while the mean flexion was 126.9° (105-140°) and 132.2° (110-140°) pre-operatively. Owing to the intensive rehabilitation plan, there was no evidence of knee flexion contractures in our patients (Figure 2, 3). The functional score, as rated by the Association for the Study and Application of the Methods of Ilizarov (ASAMI)-Paley system [6], was excellent in 28 patients and good in 2. Five patients with a high body mass index had a superficial pin-track infection that responded well to local wound care until the pins were removed. No patients had fractures, external fixator breakage, or insufficient regeneration of bone. All patients reported that they could walk satisfactorily without pain after the procedure and that they were satisfied with their cosmetic and functional outcomes.

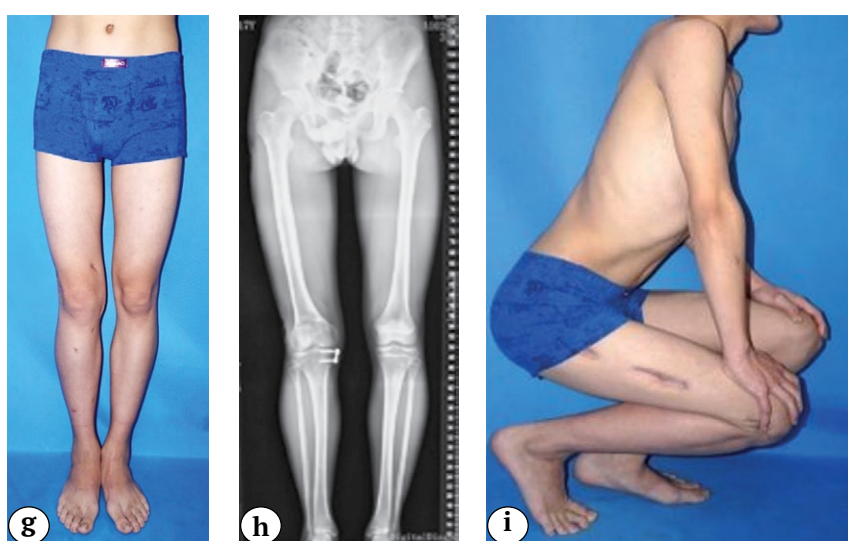
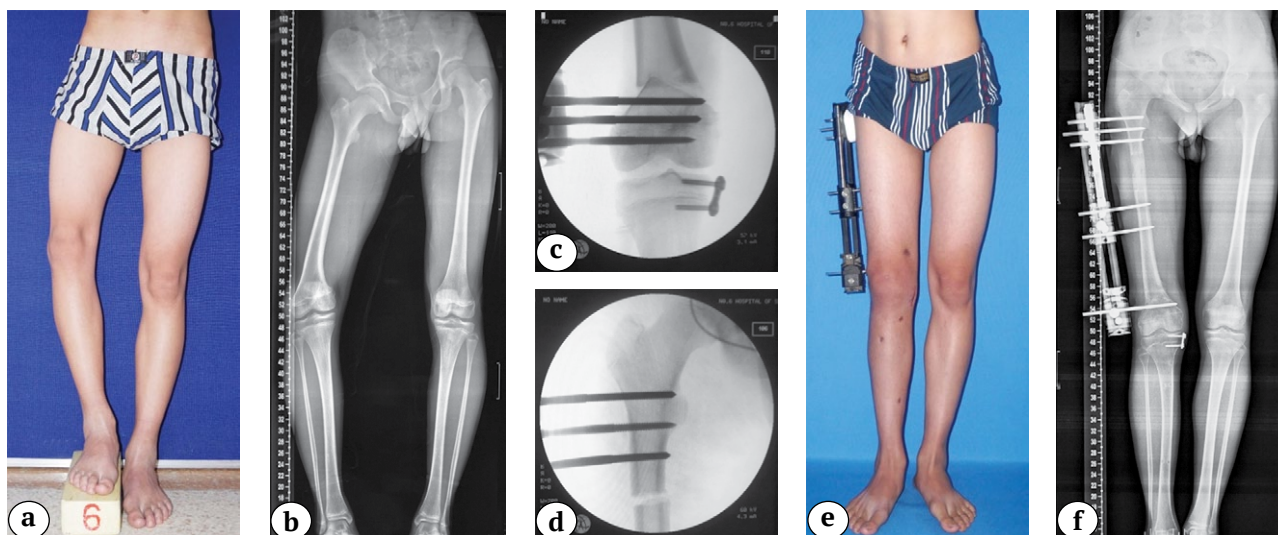


Figure 2. A 17-year-old boy with right femoral shortening of 6 cm and distal varus deformity:
 a, b – before treatment;
 c, d – intra-operative fluoroscopic images showed acute distal femoral deformity correction and gradual lengthening;
 e, f – the consolidation phase after femoral malalignment correction and lengthening was confirmed by photography and radiography;
 g, h, i – photographs and a radiograph evidenced that ideal cosmetic appearance and functional improvement were obtained

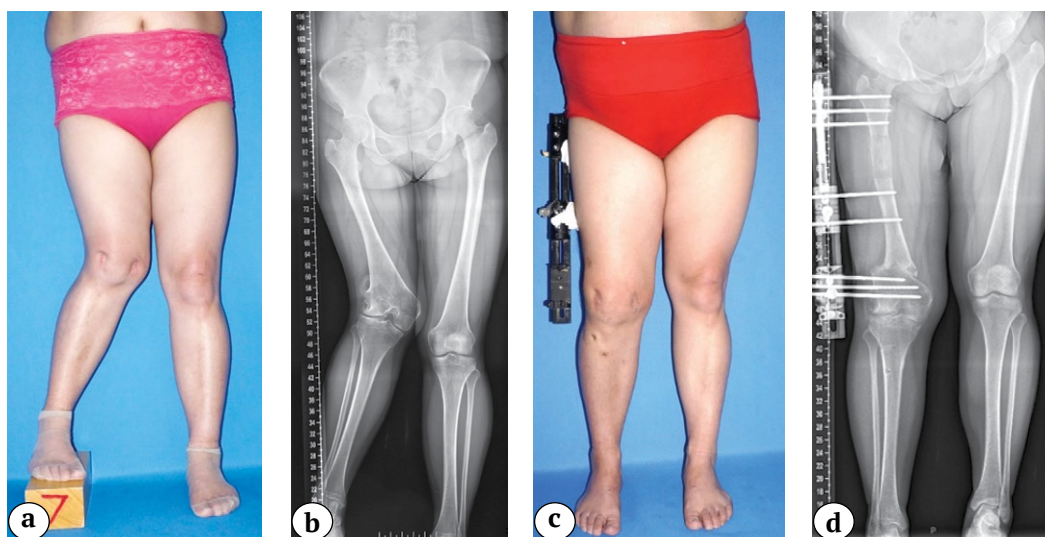


Figure 3 (a, b, c, d). A 40-year-old woman with right femoral shortening of 7 cm and distal valgus deformity:
 a, b – before treatment;
 c, d – the consolidation phase after distal femoral malalignment correction and proximal lengthening was confirmed by photography and radiography

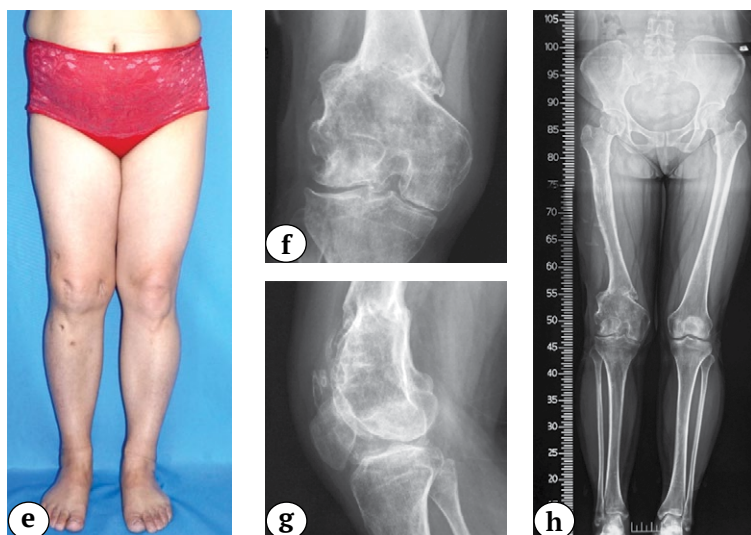


Figure 3 (e, f, g, h). A 40-year-old woman with right femoral shortening of 7 cm and distal valgus deformity:
e, f, g, h — photograph and radiographs showed normal alignment of the lower limbs

DISCUSSION

The aim of this reconstruction procedure was to correct the malalignment of the lower extremity and restore equal limb-length with a simplified and economical fixation. In this study, we used the Orthofix Limb Correction System equipped with MSC in all cases. MSC enables the surgeon to deal with angular deformity in planes that correspond to a safe corridor for half-pin insertion, and monorail external fixator permits gradual lengthening with one clamp locked to the rail and another clamp free to move. Our experience suggests that the application of a monorail external fixator is relatively simple and acceptable for correcting coronal plane deformities and length discrepancy through bifocal osteotomies in the femur.

The treatment of compound deformities is complicated, particularly when they are associated with limb-length discrepancies [2, 7]. Correction of all the deformities in the femur during one operation is possible with the Ilizarov circular external fixator, which allows post-operative adjustments and prevents inequality of limb lengths [8]. However, pin-track infection, bulkiness, and delayed load bearing are disadvantages that have limited the application of this methodology due to the considerable discomfort they can produce [9]. Fixator-assisted nailing and lengthening over the nail have been combined to treat femoral deformities and limb-length discrepancies [2]. Although this joint technique can decrease the duration of external fixation and promote early rehabilitation, it is technically demanding and the available space for nail accommodation after correction of severe angular deformity is limited. Moreover, only the retrograde nail can be implanted, and as it should be long enough for lengthening, partial implantation occurs before lengthening, resulting in irritation in the surrounding soft tissues. Another therapeutic possibility for the management of

distal femur deformities and concomitant shortening is using a fully implantable lengthening nail [10, 11, 12, 13, 14]. This technique eliminates the need for an external fixator to promote lengthening, which provides patients more comfort. Nevertheless, using a fully implantable lengthening nail also has limitations: an assisted external fixator is necessary to correct the distal femoral angular deformity during surgery, the articular cartilage and surrounding vascularization are damaged because of the retrograde process, and the range of correction and lengthening is limited (leading to an unavoidable secondary correction) [4]. Also, femoral distraction osteogenesis with magnetically driven antegrade intramedullary lengthening nails shows a high risk of unplanned additional surgery, and a high proportion of patients for temporary joint stiffness [15]. In particular associated with fully implantable lengthening nails, E.J. Geiger et al. reported 41% (17/41), B. Vogt et al. — 29% (13/45) and P.R. Calder et al. — 24% (8/34) of unplanned additional surgery [12, 13, 14]. In addition, weight-bearing rehabilitation is not possible during the early stage of lengthening [11]. W. El-Adly et al. reported significant correlation between the gained length and complete weight-bearing [16]. Alternatively, a monolateral fixator was previously introduced by L.T. Donnan et al. to accomplish simultaneous acute correction of distal femoral deformities and lengthening with monofocal osteotomy [17]. However, it was concluded in that study that the maximum angular correction should be less than 30°, considering that poor bone healing after distraction is associated with a decrease in lengthening [17]. Meanwhile, lengthening of the distal femur can easily cause contracture of the knee joint, thus limiting distraction length. A. Jardaly et al. reported two-level osteotomy for distal femoral deformities and lengthening of the proximal femur provides less complications including need for additional surgery [18]. However, a two-stage operation

with distraction by an Ilizarov fixator followed by an intramedullary fixation allows earlier rehabilitation exercise with not restricted mobilization [19], while this use of a combined technique does not have a significant effect on the average duration of the one-healing index [20].

All the aforementioned treatments for distal femoral malalignment deformity and limb-length discrepancy have pearls and pitfalls. In the present study, the maximum angular correction was 46°. The distal femoral transverse osteotomy was located close to the center of the rotation of angulation plane to accomplish deformity correction and fixation with the assistance of MSC. After angular rotation of the distal femur, a triangular contact surface consisting of the medial or lateral cortex and distal osteotomy end was inserted into the proximal medullary space, allowing full correction in the coronal plane and minimizing the risk of unwanted displacement in the sagittal plane. During lengthening, the secondary distal femur valgus deformity should be considered. Appropriate translation or overcorrection of distal femur should be planned individually. The lengthening osteotomy was located in the subtrochanteric area, which was beneficial for promoting new callus formation after lengthening and decreasing the impact on knee joint contracture due to the compliant soft tissue envelope of the proximal thigh. At the time of proximal half-pin insertion, the required proximal and distal retraction of the skin was achieved to avoid skin tension and facilitate femur lengthening. Moreover, the monorail external fixator used here allowed the affected lower limb to rest in its normal position and allowed checking of joint ROM and exercise weight-bearing immediately after the surgery. Thus, knee ROM at

the last follow-up visit was nearly normal in all cases. Although pin-track infection is the most frequent problem when using external fixators, compression of the adjacent tissue to each half-pin with gauze dressings appeared to be an appropriate method to keep the pin-track dry and to prevent infection. By this method, the relative motion between the soft tissue and the pin interface was reduced, especially during rehabilitation and gradual lengthening, which explains the low occurrence of pin-track infection in this study (16.7 %, corresponding to 5 patients out of 30).

The procedure studied here has some limitations. MSC is usually indicated in cases with coronal plane angular deformities, whereas multiaxial deformities generally mandate the use of a circular fixator. Furthermore, we realized that although the external fixator was simplified, patient discomfort was unavoidable. However, the method involved limited soft tissue dissection, achieved complete varus or valgus correction with MSC, and provided stability and relative convenience for lengthening with the monorail external fixator during one surgery. In addition, it is a recommendable technique in regions where motorized nailing is not available.

CONCLUSIONS

Our results indicate that acute deformity correction and gradual lengthening using a monorail external fixator assembled with MSC through bifocal osteotomies are effective in cases of distal femoral varus/valgus deformities with concomitant shortening. Functional and cosmetic improvements are expected following the surgery and post-operative rehabilitation.

DISCLAIMERS

Acknowledgements

The authors would like to thank patients included in this study and all other participants from Department of Orthopedics of Shanghai Sixth People's Hospital in this work.

Author contribution

Kunqi Zhang — collection and analysis of materials, text preparation and editing.

Yifan Yu — data statistical processing editing text.

Feng Wang — data statistical processing, editing text.

Hanzhe Zhang — collection and analysis of materials, drafting the article.

Shanyu Li — collection and analysis of materials, drafting the article.

Yuting Cao — collection and analysis of materials, editing text.

Qinglin Kang — research concept and design.

Jia Xu — collection and analysis of materials, statistical processing of data, text preparation and editing, concept and design.

ДОПОЛНИТЕЛЬНАЯ ИНФОРМАЦИЯ

Благодарности

Авторы выражают благодарность пациентам, включенным в исследование, и всем остальным участникам исследования из травматолого-ортопедического отделения Sixth People's Hospital в Шанхае.

Заявленный вклад авторов

Куньци Чжан — сбор и анализ материала, подготовка и редактирование текста рукописи.

Ифань Юй — статистическая обработка данных, редактирование текста рукописи.

Фэн Ван — статистическая обработка данных, редактирование текста рукописи.

Ханьчжэ Чжан — сбор и анализ материала, написание текста рукописи.

Шаньюй Ли — сбор и анализ материала, написание текста рукописи.

Юйтин Цао — сбор и анализ материала, редактирование текста рукописи.

Цинлинь Кан — концепция и дизайн исследования.

Цзя Сюй — сбор и анализ материала, статистическая обработка данных, подготовка и редактирование текста рукописи, концепция и дизайн исследования.

All authors have read and approved the final version of the manuscript of the article. All authors agree to bear responsibility for all aspects of the study to ensure proper consideration and resolution of all possible issues related to the correctness and reliability of any part of the work.

Funding source. This work was supported by Shanghai Municipal Health Commission Youth Program (2022YQ005), 2021 Basic Scientific Research Cultivation Project of Shanghai Sixth People's Hospital (ynms202104) to Jia Xu, National Natural Science Foundation of China (82072421) to Qinglin Kang.

Disclosure competing interests. The authors declare that they have no competing interests.

Ethics approval. Not applicable.

Consent for publication. The authors obtained written consent from patients to participate in the study and publish the results.

REFERENCES

- Gugenheim J.J.Jr., Brinker M.R. Bone realignment with use of temporary external fixation for distal femoral valgus and varus deformities. *J Bone Joint Surg Am.* 2003;85(7):1229-1237. doi: 10.2106/00004623-200307000-00008.
- Kocaoglu M., Eralp L., Bilen F.E., Balci H.I. Fixator-assisted acute femoral deformity correction and consecutive lengthening over an intramedullary nail. *J Bone Joint Surg Am.* 2009;91(1):152-159. doi: 10.2106/JBJS.H.00114.
- Black S.R., Kwon M.S., Cherkashin A.M., Samchukov M.L., Birch J.G., Jo C.H. Lengthening in Congenital Femoral Deficiency: A Comparison of Circular External Fixation and a Motorized Intramedullary Nail. *J Bone Joint Surg Am.* 2015;97(17):1432-1440. doi: 10.2106/JBJS.N.00932.
- Jardaly A., Gilbert S.R. Combined antegrade femur lengthening and distal deformity correction: a case series. *J Orthop Surg Res.* 2021;16(1):60. doi: 10.1186/s13018-020-02168-6.
- Calder P.R., McKay J.E., Timms A.J., Roskrow T., Fugazzotto S., Edel P. et al. Femoral lengthening using the Precice intramedullary limb-lengthening system: outcome comparison following antegrade and retrograde nails. *Bone Joint J.* 2019;101-B(9):1168-1176. doi: 10.1302/0301-620X.101B9.BJJ-2018-1271.R1.
- Paley D., Catagni M.A., Argnani F., Villa A., Benedetti G.B., Cattaneo R. Ilizarov treatment of tibial nonunions with bone loss. *Clin Orthop Relat Res.* 1989;(24):146-165.
- Xu J., Jia Y., Kang Q., Chai Y. Intra-articular corrective osteotomies combined with the Ilizarov technique for the treatment of deformities of the knee. *Bone Joint J.* 2017;99-B(2):204-210. doi: 10.1302/0301-620X.99B2.BJJ-2016-0736.R2.
- Xu H.F., Xu C., Sha J., Yan Y.B., Li C., Liu Z.C. et al. One-stage Surgical Treatment of Simultaneous Osteotomy and Asymmetric Lengthening on Short Femur with Severe Deformity of Genu Valgus. *Sci Rep.* 2019;9(1):8602. doi: 10.1038/s41598-019-45157-4.
- Paley D., Herzenberg J.E., Paremian G., Bhav A. Femoral lengthening over an intramedullary nail. A matched-case comparison with Ilizarov femoral lengthening. *J Bone Joint Surg Am.* 1997;79(10):1464-1480. doi: 10.2106/00004623-199710000-00003.
- Baumgart R., Burklein D., Hinterwimmer S., Thaller P., Mutschler W. The management of leg-length discrepancy in Ollier's disease with a fully implantable lengthening nail. *J Bone Joint Surg Br.* 2005;87(7):1000-1004. doi: 10.1302/0301-620X.87B7.16365.
- Iobst C.A., Rozbruch S.R., Nelson S., Fragomen A. Simultaneous Acute Femoral Deformity Correction and Gradual Limb Lengthening Using a Retrograde Femoral Nail: Technique and Clinical Results. *J Am Acad Orthop Surg.* 2018;26(7):241-250. doi: 10.5435/JAAOS-D-16-00573.
- Geiger E.J., Geffner A.D., Rozbruch S.R., Fragomen A.T. Treatment of angular deformity and limb length discrepancy with a retrograde femur magnetic intramedullary nail: a fixator-assisted, blocking screw technique. *J Am Acad Orthop Surg Glob Res Rev.* 2023;7:e23.00053. doi: e23.0005310.5435/JAAOSGlobal-D-23-00053.
- Vogt B., Biermann C., Gosheger G., Laufer A., Rachbauer A., Antfang C. et al. Simultaneous correction of leg length discrepancy and angular deformity of the distal femur with retrograde Precice nails: a retrospective analysis of 45 patients. *Acta Orthop.* 2024;95:364-372. doi: 10.2340/17453674.2024.40947.
- Calder P.R., McKay J.E., Timms A.J., Roskrow T., Fugazzotto S., Edel P. et al. Femoral lengthening using the Precice intramedullary limb-lengthening system: outcome comparison following antegrade and retrograde nails. *Bone Joint J.* 2019;101-B(9):1168-1176. doi: 10.1302/0301-620X.101B9.BJJ-2018-1271.R1.
- Frommer A., Roedl R., Gosheger G., Niemann M., Turkowski D., Toporowski G. et al. What Are the Potential Benefits and Risks of Using Magnetically Driven Antegrade Intramedullary Lengthening Nails for Femoral Lengthening to Treat Leg Length Discrepancy? *Clin Orthop Relat Res.* 2022;480(4):790-803. doi: 10.1097/CORR.0000000000002036.

16. El-Adly W., El-Gafary K., Khashaba A., Khaled M. Results of Ilizarov external fixator lengthening compared to lengthening and then plating in management of femoral shortening in children. *Acta Orthop Belg.* 2023;89(2):177-182. doi: 10.52628/89.2.9675.
17. Donnan L.T., Saleh M., Rigby A.S. Acute correction of lower limb deformity and simultaneous lengthening with a monolateral fixator. *J Bone Joint Surg Br.* 2003; 85(2):254-260. doi: 10.1302/0301-620x.85b2.12645.
18. Jardaly A., Gilbert S.R. Combined antegrade femur lengthening and distal deformity correction: a case series. *J Orthop Surg Res.* 2021;16(1):60. doi: 10.1186/s13018-020-02168-6.
19. Srikant K., Soni A., Pradhan S., Gulia A., Sandeep B., Kafley R. et al. Ilizarov Fixator-Assisted Management of Neglected Femur Fractures by Open Intramedullary Nailing: A Case Series. *Cureus.* 2023;15(12):e50864. doi: 10.7759/cureus.50864.
20. Borzunov D.Y., Kolchin S.N. Nonunion of the femoral shaft associated with limb shortening treated with a combined technique of external fixation over an intramedullary nail versus the Ilizarov method. *Arch Orthop Trauma Surg.* 2022;142(9):2185-2192. doi: 10.1007/s00402-021-03804-4.

Authors' information

✉ Jia Xu, MD, PhD

Address: 600 Yishan Road, Shanghai, China 200233

e-mail: xujia0117@126.com

<https://orcid.org/0000-0002-4899-0715>

Kunqi Zhang

<https://orcid.org/0009-0006-2070-9879>

e-mail: zhangkunqiedu@163.com

Yifan Yu, MD

<https://orcid.org/0009-0008-8411-1395>

e-mail: yuyifan_study@163.com

Feng Wang

e-mail: fwang2014@sjtu.edu.cn

Hanzhe Zhang

<https://orcid.org/0009-0007-9255-9854>

e-mail: cheunghzz@163.com

Shanyu Li, MD

<https://orcid.org/0000-0001-9794-008X>

e-mail: shanyu_li@163.com

Yuting Cao

<https://orcid.org/0009-0008-8351-6841>

e-mail: cyting@163.com

Qinglin Kang, MD, PhD, Professor

<https://orcid.org/0000-0001-9825-0451>

e-mail: orthokang@163.com

Сведения об авторах

✉ Цзя Сюй

Address: 600 Yishan Road, Shanghai, China 200233

e-mail: xujia0117@126.com

<https://orcid.org/0000-0002-4899-0715>

Куньци Чжан

<https://orcid.org/0009-0006-2070-9879>

e-mail: zhangkunqiedu@163.com

Ифань Юй

<https://orcid.org/0009-0008-8411-1395>

e-mail: yuyifan_study@163.com

Фэн Ван

e-mail: fwang2014@sjtu.edu.cn

Ханьчжэ Чжан

<https://orcid.org/0009-0007-9255-9854>

e-mail: cheunghzz@163.com

Шаньюй Ли

<https://orcid.org/0000-0001-9794-008X>

e-mail: shanyu_li@163.com

Юйтин Цао

<https://orcid.org/0009-0008-8351-6841>

e-mail: cyting@163.com

Цинлинь Кан — профессор

<https://orcid.org/0000-0001-9825-0451>

e-mail: orthokang@163.com



Использование костно-надкостно-мышечного лоскута при удлинении локтевой кости у детей с врожденной лучевой косорукостью

Н.В. Авдейчик, Д.Ю. Гранкин, Е.А. Захарьян, Н.С. Галкина, А.В. Сафонов

ФГБУ «Национальный медицинский исследовательский центр детской травматологии и ортопедии им. Г.И. Турнера» Минздрава России, г. Санкт-Петербург, Россия

Реферат

Введение. Врожденная лучевая косорукость характеризуется недоразвитием всех структур предплечья. Укорочение локтевой кости составляет в среднем 24,7–50,0% по сравнению с интактной конечностью.

Цель исследования — оценить результаты лечения пациентов с врожденной лучевой косорукостью IV типа методом дистракционного остеосинтеза, которым выполняли остеотомию с формированием костно-надкостно-мышечного лоскута, и сравнить их с результатами стандартной (косой) остеотомии локтевой кости.

Материал и методы. Основную группу составили 20 пациентов (период лечения с 2019 по 2022 г.), которым выполняли остеотомию с формированием костно-надкостно-мышечного лоскута при удлинении локтевой кости. Контрольная группа включала 19 пациентов (22 предплечья), которым с 1998 по 2018 г. выполняли косую остеотомию локтевой кости. Проводили оценку следующих показателей: длина полученного регенерата, время дистракции, период коррекции, индекс фиксации, индекс остеосинтеза, осложнения.

Результаты. Получено удлинение на 4,1 см (30,7% от исходной длины локтевой кости). Коррекция угловой деформации составила 71,4%, при этом большую коррекцию удалось получить при выполнении остеотомии в проксимальном отделе. Индексы фиксации и остеосинтеза в подгруппе остеотомии в проксимальном отделе составили 25,6 и 25,7 дней/см соответственно, при остеотомии в средней трети — 42,3 и 42,6 дней/см. Из осложнений зафиксированы воспалительные явления в 30% случаев. В 100% случаев у пациентов основной группы получено формирование регенерата. Таким образом, фрагмент костной ткани с надкостно-мышечной ножкой является источником дополнительного костеобразования при дистракции.

Заключение. Проведенное исследование доказало целесообразность использования остеотомии с формированием костно-надкостно-мышечного лоскута у детей с врожденной лучевой косорукостью. Применение данной методики позволяет получить большую коррекцию деформации, сократить сроки формирования регенерата и количество осложнений.

Ключевые слова: врожденная лучевая косорукость, дети, удлинение локтевой кости, компрессионно-дистракционный остеосинтез, костно-надкостно-мышечный лоскут.

Для цитирования: Авдейчик Н.В., Гранкин Д.Ю., Захарьян Е.А., Галкина Н.С., Сафонов А.В. Использование костно-надкостно-мышечного лоскута при удлинении локтевой кости у детей с врожденной лучевой косорукостью. *Травматология и ортопедия России*. 2024;30(3):34-43. <https://doi.org/10.17816/2311-2905-17464>.

Авдейчик Наталья Валерьевна; e-mail: natali_avdeichik@mail.ru

Рукопись получена: 14.02.2024. Рукопись одобрена: 15.07.2024. Статья опубликована онлайн: 26.08.2024.

© Авдейчик Н.В., Гранкин Д.Ю., Захарьян Е.А., Галкина Н.С., Сафонов А.В., 2024

Bone-Periosteal-Muscle Flap for Ulnar Lengthening in Children with Congenital Radial Club Hand

Natalia V. Avdeychik, Denis Yu. Grankin, Ekaterina A. Zakharyan, Natalia S. Galkina, Andrey V. Safonov

H. Turner National Medical Research Center for Children's Orthopedics and Trauma Surgery, St. Petersburg, Russia

Abstract

Background. Congenital radial club hand is characterized by the underdevelopment of all forearm structures. Ulnar bone shortening ranges from 24.7% to 50.0% compared to the intact limb.

The aim of the study was to evaluate the outcomes of ulnar lengthening by distraction osteogenesis in patients with congenital radial club hand type IV who underwent osteotomy with the formation of a bone-periosteal-muscle flap, and to compare these results with the treatment outcomes of the patients who had standard (oblique) ulnar osteotomy.

Methods. The main group consisted of 20 patients who underwent osteotomy with the formation of a bone-periosteal-muscle flap during ulnar lengthening between 2019 and 2022. The control group included 19 patients (22 forearms) who underwent oblique ulnar osteotomy between 1998 and 2018. The following indicators were evaluated: length of the regenerate, distraction time, correction period, fixation index, osteosynthesis index, and complications.

Results. A lengthening of 4.1 cm was achieved (30.7% of the initial ulnar bone length). The correction of angular deformity was 71.4%. Greater correction was achieved with osteotomy in the proximal ulna. In the subgroup with proximal segment osteotomy, the distraction and osteosynthesis indices were 25.6 and 25.7 days/cm, respectively. In the mid-third osteotomy group, these indices were 42.3 and 42.6 days/cm, respectively. Complications were limited to inflammatory phenomena in 30% of cases. All patients in the main group exhibited successful regenerate formation. Thus, the bone fragment with a periosteal-muscle pedicle serves as an additional source of osteogenesis during distraction.

Conclusions. This study demonstrates the appropriateness of osteotomy with the formation of a bone-periosteal-muscle flap in children with congenital radial club hand. This technique allows for greater deformity correction, a shortened regenerate formation period, and a reduction in complications.

Keywords: congenital radial club hand, children, ulnar lengthening, compression-distraction osteosynthesis, bone-periosteal-muscle flap, Ilizarov method.

Cite as: Avdeychik N.V., Grankin D.Yu., Zakharyan E.A., Galkina N.S., Safonov A.V. Bone-Periosteal-Muscle Flap for Ulnar Lengthening in Children with Congenital Radial Club Hand. *Traumatology and Orthopedics of Russia*. 2024;30(3):34-43. (In Russian). <https://doi.org/10.17816/2311-2905-17464>.

✉ Natalia V. Avdeychik; e-mail: natali_avdeichik@mail.ru

Submitted: 14.02.2024. Accepted: 15.07.2024. Published Online: 26.08.2024.

© Avdeychik N.V., Grankin D.Yu., Zakharyan E.A., Galkina N.S., Safonov A.V., 2024

МАТЕРИАЛ И МЕТОДЫ

В период с 2019 по 2022 г. в отделении реконструктивной микрохирургии и хирургии кисти НМИЦ детской травматологии и ортопедии им. Г.И. Турнера было проведено удлинение локтевой кости 20 пациентам (20 предплечий) с врожденной лучевой косорукоутостью IV типа по классификации L.G. Waune и M.S. Klug. Исследование включало 13 мальчиков и 7 девочек, их средний возраст составил $8,8 \pm 3,5$ лет (от 5 до 15 лет). У 12 пациентов удлинение локтевой кости проводили впервые, у 8 ранее уже выполняли коррекцию длины, и в связи с сохраняющимся укорочением было принято решение о проведении повторного удлинения. Эти пациенты составили основную группу. В контрольную группу вошли 19 пациентов (22 предплечья) с врожденной лучевой косорукоутостью IV типа по классификации Waune и Klug. Среди них было 13 мальчиков и 6 девочек, средний возраст составил $6,9 \pm 3,0$ лет (от 3 до 14 лет), которым в период с 1998 по 2018 г. выполняли удлинение локтевой кости с выполнением косой остеотомии [11].

Учитывая ранее полученные хорошие результаты по удлинению локтевой кости в ее дистальном отделе [11], было принято решение не применять данную методику в нижней трети локтевой кости и разделить пациентов обеих групп на две подгруппы в зависимости от уровня остеотомии. Определение уровня остеотомии зависело от расположения вершины деформации локтевой кости. При расположении вершины деформации в проксимальном отделе пациентам остеотомию выполняли в верхней трети локтевой кости (I подгруппа). Если же угловая деформация располагалась в диафизе, то остеотомию проводили в средней трети (II подгруппа).

Всем пациентам основной и контрольной групп до включения в исследование были проведены различные вмешательства на предплечье (одно- либо двухэтапная методика центрации кисти, у 95% пациентов — реконструктивные операции с целью формирования двустороннего схвата).

Методы обследования пациентов

Всем пациентам проводили клиническое обследование (оценка амплитуды движений в локтевом суставе, суставах пальцев кисти) и выполняли рентгенограммы предплечья с захватом кисти и локтевого сустава в двух проекциях. На полученных рентгенограммах определяли длину локтевой кости; процент укорочения локтевой кости по сравнению с интактной конечностью; угол деформации локтевой кости.

Техника операции

Удлинение локтевой кости методом чрескостного остеосинтеза выполняли по следующей схеме:

1) под контролем ЭОП проводили по два стержня-шурупа в проксимальном и дистальном отделах локтевой кости с последующей фиксацией их в двух кольцевых чрескостных опорах;

2) в зоне запланированного удлинения по тыльно-боковой поверхности предплечья производили доступ длиной около 3–4 см;

3) выделяли по тыльной поверхности задний край локтевой кости, не отделяя надкостницу;

4) с помощью сверла 1,5 мм перфорировали локтевую кость с формированием полукруга костно-надкостно-мышечного лоскута длиной 1,5–3,0 см в зависимости от исходной длины кости (в среднем $1,7 \pm 0,5$ см) и толщиной $\frac{1}{2}$ ее диаметра;

5) с помощью долота рассекали ладонный кортикальный слой локтевой кости, в результате чего получали костно-надкостно-мышечный лоскут, фиксированный надкостницей и мышцей (локтевой разгибатель кисти);

6) выполняли поперечную остеотомию оставшегося $\frac{1}{2}$ диаметра локтевой кости;

7) чрескостные кольцевые опоры фиксировали между собой тремя штангами, при необходимости на уровне остеотомии одномоментно выполняли коррекцию деформации;

8) проводили спицу через II–V пястные кости с фиксацией кисти к выносным опорам.

У 3 пациентов с нестабильностью локтевого сустава с целью профилактики вывиха локтевого сустава дополнительно проводили две перекрестные спицы в нижней трети плечевой кости с фиксацией в чрескостной опоре. Чрескостную опору на плече и в проксимальном отделе предплечья соединяли между собой двумя штангами с шарнирами на уровне локтевого сустава под углом 90° .

Дистракцию начинали на 7-е сут. после оперативного вмешательства, по 0,25 мм 3 раза в сутки. Ежедневно 4–5 раз в сут. по 15–20 мин. у всех пациентов проводили массаж, ЛФК для разработки движений в локтевом суставе с временной разблокировкой шарниров и пальцах кисти с целью профилактики формирования контрактур. Через 1 мес. после окончания дистракции выполняли частичный демонтаж аппарата (чрескостные опоры с плечевой кости и кисти). После формирования дистракционного регенерата (фаза IIIБ по В.И. Садофьевой при рентгенологическом исследовании [18]) производили демонтаж аппарата внешней фиксации (АВФ) с иммобилизацией верхней конечности циркулярной гипсовой повязкой в течение одного месяца.

В контрольной группе метод установки АВФ не отличался от основной группы, однако в зоне предполагаемого удлинения производили косую остеотомию с последующей коррекцией угловой деформации (при необходимости) локтевой кости.

Сроки начала distraction, проведение реабилитационных мероприятий также были сопоставимы с основной группой.

Оценка результатов

При анализе результатов лечения пациентов основной группы оценивали следующие показатели: 1) длину полученного регенерата; 2) время distraction; 3) период коррекции; 4) индекс фиксации; 5) индекс остеосинтеза; 6) осложнения. Анализ осложнений проводили по классификации J. Caton [19]. Все показатели сравнивали с контрольной группой для оценки эффективности выполнения данного типа остеотомии у пациентов с врожденной лучевой косорукостью. Оценку функции конечности до и после лечения не проводили.

Статистический анализ

Формирование базы данных пациентов, разделенных по группам в зависимости от уровня остеотомии, выполняли в таблицах Excel. Производили оценку результатов по ранее определенным показателям в основной группе, данные сравнивали с контрольной группой. Расчеты производились с использованием компьютерных программ SPSS v. 6 и Statgraphics 18. С помощью описательной статистики рассчитывали средние арифметические величины (M), стандартные отклонения (SD), медиану (Me) с 25 и 75 перцентилями [Q1;Q3], минимальное и максимальное значения, t-критерий Стьюдента и F-критерий Фишера. Для параметров, распределение которых отличалось от нормального, использовали непараметрические тесты, в частности критерий Манна-Уитни, критерий Вилкоксона. Критический уровень значимости принимали равным 0,05, т.е. нулевые гипотезы отвергались при $p < 0,05$.

РЕЗУЛЬТАТЫ

Результаты проведенного исследования в основной группе представлены в таблице 1.

Амплитуда движения в локтевом суставе у всех пациентов в до- и послеоперационном периодах значительно не отличалась. Отмечена сгибательно-разгибательная контрактура (сгибание — $144,8 \pm 9^\circ$, разгибание — $7,8 \pm 2,6^\circ$). При сравнении с контрольной группой статистически значимых отличий также не выявлено ($p \geq 0,05$).

Укорочение локтевой кости по отношению к интактной конечности до оперативного лечения в среднем составило $32,7 \pm 10,5\%$, а после оперативного лечения — $12,9 \pm 10,9\%$. Локтевая кость была удлинена в среднем на 30,7% (контрольная — на 36%) по сравнению с ее исходной длиной. Статистически значимых различий между показателями основной и контрольной групп в до- и послеоперационном периодах не выявлено ($p = 0,25$ и $p = 0,11$ соответственно). Таким образом, вид остеотомии не влияет на полученное удлинение. При сравнении показателей основной группы в до- и послеоперационных периодах с помощью критерия Вилкоксона получены достоверные различия ($W = 40,0$; $p = 0,0001$), что подтверждает эффективность проведенного оперативного лечения (табл. 2).

При сравнении показателей полученного удлинения в разных подгруппах не выявлено статистически значимых различий при выполнении остеотомии с формированием костнонадкостно-мышечного лоскута и косой остеотомии в проксимальном отделе локтевой кости ($W = 62,5$; $p = 0,6096$). Однако при коррекции деформации в средней трети показатели удлинения были выше в основной группе ($W = 6,5$; $p = 0,0087$). Данные результаты подтверждают целесообраз-

Таблица 1

Сравнительная оценка рентгенологических и временных показателей до и после хирургического вмешательства в основной группе, M±SD (min-max)

Показатель	I подгруппа (верхняя треть локтевой кости), n = 9		II подгруппа (средняя треть локтевой кости), n = 11	
	до	после	до	после
<i>Рентгенологические</i>				
Укорочение локтевой кости по отношению к здоровой, %	30,1±13 (14,3–47,1)	12,5±10,8 (0,5–32,5)	33,6±8,5 (24,9–51,3)	12,4±11,5 (0,0–35,2)
Угол деформации локтевой кости, град.	15±13,8 (2–45)	3±1,7 (1–5)	25±8,6 (5–35)	7,2±4,9 (1–15)
<i>Временные</i>				
Период коррекции, дни	46,7±11,6 (54–91)		64,5±13,8 (30–82)	
Полученное удлинение, см	4,1±0,9 (3,1–5,5)		4,1±0,7 (3,9–5,2)	
Полученное удлинение в процентах от исходной величины локтевой кости	29,1±8,6 (20,9–38,0)		32,3±13,6 (17,5–49,2)	
Индекс фиксации, дней/см	25,6±6,4 (19,9–39,4)		24,8±7,9 (14,9–35,9)	
Индекс остеосинтеза, дней/см	43,3±10,7 (29,8–64,8)		41,2±10,4 (27,9–58,8)	

ность выполнения остеотомии с формированием костно-надкостно-мышечного лоскута в средней трети локтевой кости.

У пациентов основной группы в дооперационном периоде угол деформации локтевой кости составил 20,5° (в контрольной группе — 17,1°),

а после оперативного лечения — 5,3° (в контрольной — 7,6°). При сравнении медиан до- и послеоперационных данных в основной группе получены результаты, доказывающие эффективность проведенного лечения ($W = 52,5; p = 0,0001$). Коррекция составила 71,4% (табл. 3).

Таблица 2

Укорочение локтевой кости в до- и послеоперационном периодах в основной и контрольной группах, %

Статистический показатель	До операции		После операции	
	основная группа	контрольная группа	основная группа	контрольная группа
M±SD	32,7±10,5	36,2±13,0	12,9±10,9	16,0±10,5
[Q1;Q3]	[25,4;41,2]	[29,7;46,0]	[2,3;19,8]	[6,7;21,4]
min-max	2-45	2-40	1-5	2-30

Таблица 3

Полученное удлинение при выполнении остеотомии в верхней и средней третях локтевой кости, M±SD [Q1;Q3] (min-max)

Уровень остеотомии локтевой кости	Основная группа	Контрольная группа
Верхняя треть, см	4,1±0,9 [3,4;5,1] (3,1-5,5)	3,8±1 [2,9;4,7] (1,5-5,0)
Средняя треть, см	4±0,7 [3,5;4,7] (3,9-5,2)	2,4±0,9 [1,5;3,5] (1,3-3,7)

Статистически значимых различий в показателях угла деформации в проксимальном отделе локтевой кости у пациентов основной и контрольной групп не выявлено ($W = 74,5; p = 0,9092$). Выполнение остеотомии с формированием костно-надкостно-мышечного лоскута дает большую коррекцию по сравнению с косой ($W = 117,0; p = 0,0081$). Различий в величине угла деформации в среднем отделе локтевой кости в дооперационном периоде у пациентов основной и контрольной групп не выявлено ($W = 33,5; p = 1,0$), также как и в послеоперационном ($W = 31,5; p = 0,9186$) (табл. 4).

У пациентов, которым остеотомию выполняли в проксимальном отделе локтевой кости, при сравнении медиан индекса фиксации и индекса остеосинтеза с помощью W-критерия Манна-Уитни статистически значимых различий между основной и контрольной группами не получено ($p = 0,08$ и $p = 0,06$ соответственно), то есть отсутствуют

различия в сроках консолидации при выполнении остеотомии с костно-надкостно-мышечным лоскутом и косой. В средней трети при сравнении медиан индекса фиксации получены статистически значимые различия между основной и контрольной группами, что показывает эффективность применения данного способа ($p = 0,04$). При сравнении показателей индекса остеосинтеза различия не выявлено ($p = 0,12$) (табл. 5).

Отсутствие различий в индексе остеосинтеза во вторых подгруппах объясняется тем, что в контрольной группе только у 3 (50%) пациентов был сформирован регенерат, который позволил произвести демонтаж АВФ. В остальных случаях был получен атрофический регенерат, что потребовало проведения костной пластики с целью замещения полученного дефекта, индекс остеосинтеза у данных пациентов был равен 0. В основной же группе в 100% случаев сформировался костный регенерат, что позволило выполнить демонтаж АВФ.

Таблица 4

Анализ полученной коррекции деформации локтевой кости у пациентов основной и контрольной групп, M±SD [Q1;Q3] (min-max)

Уровень остеотомии локтевой кости	До операции		После операции	
	основная группа	контрольная группа	основная группа	контрольная группа
Верхняя треть, град.	15±13,8 [3,5;23,5] (2-45)	15,1±11,8 [5;20] (2-40)	3±1,7 [1,5;5,5] (1-5)	8,1±8 [5;9,3] (2-30)
Средняя треть, град.	24,9±8,7 [22;32] (5-35)	22,5±16 [4,3;37,8] (2-40)	7,2±4,9 [2;10] (1-15)	6,5±4,5 [1,5;10] (2-10)

Таблица 5

Индекс фиксации и индекс остеосинтеза у пациентов основной и контрольной групп, M±SD [Q1;Q3] (min-max)

Уровень остеотомии локтевой кости	Индекс фиксации		Индекс остеосинтеза	
	основная группа	контрольная группа	основная группа	контрольная группа
Верхняя треть, дней/см	25,6±6,4 [19,4;28,5] (19,9–39,4)	22±10 [17,1;22,8] (9,7–50,7)	43,3±10,7 (33,7;49,3) (29,8–64,8)	35,4±10,5 (31;36,1) (19,4–64,0)
Средняя треть, дней/см	25,7±8,2 [17,4;34,2] (14,9–35,9)	47,4±21,5 (29,7;56,1) (29,7–71,3)	42,6±10,6 (33,1;53,3) (27,9–58,8)	75,5±45,6 (40,5;97,1) (40,5–127,1)

Количество осложнений, зарегистрированных в основной группе, было значительно меньше, чем в контрольной. Однако статистически значимых различий не выявлено ($t = -0,7727$; $F = 1,7368$). В основной группе отмечено только воспаление

мягких тканей в месте выхода чрескостных элементов (осложнения I степени по классификации Caton). Воспалительный процесс был купирован с помощью перевязок и пероральной антибиотикотерапии (табл. 6).

Таблица 6

Осложнения при удлинении локтевой кости у пациентов в основной и контрольной группах, n (%)

Осложнение	Основная группа	Контрольная группа
Воспаление мягких тканей в месте выхода чрескостных элементов	6 (30)	2 (9,1)
Перелом чрескостных элементов	0 (0)	2 (9,1)
Контрактура суставов	0 (0)	0 (0,0)
Формирование ложного сустава или атрофического регенерата	0 (0)	6 (27,3)
Вывих локтевого сустава	0 (0)	2 (9,1)
Рецидив девиации кисти	0 (0)	1 (4,5)
Всего	6 (30)	13 (59,1)

ОБСУЖДЕНИЕ

Укорочение предплечья, возникающее при ВЛК, является серьезной клинической и эстетической проблемой для пациента. Если оперативное лечение начинается в очень молодом возрасте, могут потребоваться повторные вмешательства с целью достижения сбалансированной длины предплечий из-за связанных с ростом рецидивов деформации [12, 20]. Проведенное нами исследование включало пациентов в среднем возрасте $8,8 \pm 3,5$ лет, кроме того, в ряде случаев проводилось повторное удлинение, что подтверждают представленные данные литературы [1, 12, 21].

Некоторые авторы указывают, что возможно получить до 7 см регенерата, но чрезмерное удлинение может приводить к осложнениям из-за ограничения эластичности мягких тканей [16]. При этом, даже если получен ожидаемый результат удлинения, в дальнейшем пораженная кость может снова стать короче, поэтому полное устранение разницы в длине предплечий не является обязательным требованием для успешного исхода [21, 22]. Указанные данные подтверждаются результатами нашей работы, так как у 8 пациентов основной группы ранее уже проводили удлинение

локтевой кости, и с ростом ребенка сохранялось значимое укорочение предплечья. В нашем исследовании локтевая кость в среднем была удлинена на 4,1 см, что соответствует результатам, представленным в литературе [23]. При этом большее удлинение удалось получить при использовании костно-надкостно-мышечного лоскута в среднем отделе локтевой кости.

Помимо устранения разницы в длине, основной задачей лечения пациентов с ВЛК является коррекция деформации локтевой кости. По данным S. Farr с соавторами, в среднем угол деформации составляет $25,6^\circ$, а в отдаленных наблюдениях, даже после интраоперационной коррекции, сохраняется, составляя в среднем 17° [24]. Нами получена коррекция деформации локтевой кости, однако она сохранялась с ростом.

К сожалению, лишь незначительное количество работ посвящено осложнениям при лечении пациентов с ВЛК, особенно при удлинении конечностей. При коррекции деформации предплечья у пациентов с ВЛК с помощью компрессионно-дистракционного остеосинтеза частота осложнений может достигать 100%. Наиболее часто описаны следующие: воспаление мягких тканей, форми-

рование атрофического регенерата, контрактуры в суставах, перелом локтевой кости после демонтажа АВФ [1, 24, 25]. В нашем исследовании в основной группе мы отметили только наличие воспалительных процессов в 30% случаев.

Излишнее удлинение может привести к вывиху в локтевом суставе, а также к формированию сгибательных контрактур локтезапястного сочленения и пальцев кисти [20]. В нашем исследовании у пациентов контрольной группы в 2 случаях произошел вывих локтевого сустава. Мы оценивали клинически нестабильность локтевого сустава, данные рентгенологического обследования (недоразвитие венечного и локтевого отростков локтевой кости). При наличии данных о нестабильности проводили фиксацию плечевой кости на период коррекции, что и позволило избежать вывиха в локтевом суставе.

По данным литературы, физиотерапевтическое лечение, ЛФК, направленная на разработку движений, и фиксация кисти в АВФ на период коррекции позволяют избежать сгибательных контрактур локтезапястного сочленения и пальцев кисти. Кроме того, даже если удлинение проводится по косметическим показаниям, после проведения данных процедур отмечается увеличение мышечной силы и улучшение схвата [7, 11]. В нашем исследовании у всех пациентов проводилась фиксация кисти в чрескостной опоре и физиотерапевтическое лечение, что и позволило избежать упомянутых осложнений.

По данным литературы, в 12,5–20,0% случаев возможно формирование атрофического регенерата [21, 24, 26]. Наиболее частое осложнение, выявленное в контрольной группе с косой остеотомией — формирование атрофического регенерата (27,3%). Это осложнение встречалось у пациентов с коррекцией деформации в средней трети локтевой кости (50% случаев в данной подгруппе). Уменьшение темпа distraction, увеличение времени периода фиксации не приводит к «созреванию» регенерата. Причинами данного осложнения могут быть врожденные нарушения микроциркуляции за счет гипоплазии либо аплазии лучевой артерии, повреждение эндоста и снижение внутрикостного кровотока из-за ранее проведенных многократных оперативных вмешательств [27, 28]. При удлинении нижних конечностей с выполнением стандартной остеотомии А.П. Поздеев и Э.В. Бухарев описывают истощение регенераторной способности костной ткани и в связи с этим формирование атрофического регенерата. В то же время в условиях стимулирующего действия

кровооснабжаемого костного фрагмента процесс регенерации шел равномерно [17]. В нашем исследовании при использовании остеотомии с формированием костно-надкостно-мышечного лоскута при стандартном темпе distraction положительный результат был получен в 100% случаев в сроки, сопоставимые с данными литературы. Таким образом, данный способ остеотомии эффективен у пациентов с ВЛК, особенно при выполнении остеотомии в средней трети локтевой кости за счет стимулирующего влияния костнопластического вмешательства.

Отсутствие в основной группе таких осложнений, как вывих в локтевом суставе, рецидив девиации кисти, связаны с проведенным анализом предыдущих удлинений в контрольной группе. У ряда пациентов выполняли дополнительную фиксацию локтевого сустава, когда при клиническом осмотре отмечали его нестабильность и возможную тенденцию к вывиху. Рецидив девиации кисти в контрольной группе был отмечен при выполнении остеотомии в проксимальном отделе без фиксации кисти на выносных опорах. Данного осложнения в основной группе удалось избежать за счет фиксации кисти у всех пациентов вне зависимости от зоны выполнения остеотомии.

Индекс фиксации у пациентов основной группы составил в среднем $25,1 \pm 7,1$, а остеосинтеза — $42,1 \pm 10,3$. Полученные результаты сопоставимы с представленными в литературе, что подтверждает целесообразность применения данного метода [20, 21, 24]. Однако при выполнении такого вида остеотомии в средней трети локтевой кости индекс фиксации был на 45% меньше, чем в контрольной группе. При удлинении нижних конечностей с применением костно-надкостно-мышечного лоскута выявлено, что фаза сформированной первичной костной ткани наступала раньше на 6,1 день на каждый полученный сантиметр [17]. Таким образом, полученные данные показывают, что использование такого лоскута на верхних конечностях результативно.

ЗАКЛЮЧЕНИЕ

Результаты проведенного исследования показали эффективность применения остеотомии с формированием костно-надкостно-мышечного лоскута у детей с врожденной лучевой косорукостью, особенно при выполнении ее в средней трети локтевой кости. Данный метод способствует лучшей коррекции деформации, более быстрому формированию регенерата, сокращает количество осложнений.

ДОПОЛНИТЕЛЬНАЯ ИНФОРМАЦИЯ**Заявленный вклад авторов**

Все авторы сделали эквивалентный вклад в подготовку публикации.

Все авторы прочли и одобрили финальную версию рукописи статьи. Все авторы согласны нести ответственность за все аспекты работы, чтобы обеспечить надлежащее рассмотрение и решение всех возможных вопросов, связанных с корректностью и надежностью любой части работы.

Источник финансирования. Авторы заявляют об отсутствии внешнего финансирования при проведении исследования.

Возможный конфликт интересов. Авторы декларируют отсутствие явных и потенциальных конфликтов интересов, связанных с публикацией настоящей статьи.

Этическая экспертиза. Исследование одобрено локальным этическим комитетом ФГБУ «НМИЦ детской травматологии и ортопедии им. Г.И. Турнера» Минздрава России, протокол № 23-3-3 от 10.11.2023.

Информированное согласие на публикацию. Авторы получили письменное согласие пациентов на участие в исследовании и публикацию результатов.

ЛИТЕРАТУРА [REFERENCES]

1. Yoshida K., Kawabata H., Wada M. Growth of the ulna after repeated bone lengthening in radial longitudinal deficiency. *J Pediatr Orthop.* 2011;31(6):674-678. doi: 10.1097/BPO.0b013e318221ebe7.
2. Bayne L.G., Klug M.S. Long-term review of the surgical treatment of radial deficiencies. *J Hand Surg Am.* 1987;12(2):169-179. doi: 10.1016/s0363-5023(87)80267-8.
3. Sayre R.H. A contribution to the study of club-hand. In: *Transactions of the American Orthopedic Association.* Vol. 6. Philadelphia: Association; 1894. p. 208-216.
4. Buck-Gramcko D. Radialization as a new treatment for radial club hand. *J Hand Surg Am.* 1985;10(6 Pt 2):964-968. doi: 10.1016/s0363-5023(85)80013-7.
5. Paley D. The Paley ulnarization of the carpus with ulnar shortening osteotomy for treatment of radial club hand. *SICOT J.* 2017;3:5. doi: 10.1051/sicotj/2016040.
6. Vilkki S.K., Paavilainen P. Vascularized second metatarsophalangeal joint transfer for radial deficiency – an update. *J Hand Surg Eur.* 2018;43(9):907-918. doi: 10.1177/1753193418793597.
7. Launay F., Pesenti S. Forearm lengthening: management of elbow and wrist. *J Child Orthop.* 2016;10(6):593-595. doi: 10.1007/s11832-016-0786-9.
8. Xu X., Liu Y., Wang L., Lao J., Fang Y., Zhuang Y. An alternative method to reconstruct grade-3 hypoplastic thumb by hemi-metacarpal transfer. *Hand Surg Rehabil.* 2024;43(1):101605. doi: 10.1016/j.hansur.2023.09.372.
9. Sletten I.N., Jokihaara J., Stavenes A.B., Winge M.I. Satisfactory thumb metacarpophalangeal joint stability after ligament reconstruction with flexor digitorum superficialis in children with radial longitudinal deficiency. *J Hand Surg Eur.* 2023;48(11):1151-1158. doi: 10.1177/17531934231187813.
10. Barik S., Matic I., Farr S. Long-term results of index finger pollicization for congenital thumb anomalies: a systematic review. *J Hand Surg Eur.* 2024;49(7):892-898. doi: 10.1177/17531934231212392.

DISCLAIMERS**Author contribution**

All authors made equal contributions to the study and the publication.

All authors have read and approved the final version of the manuscript of the article. All authors agree to bear responsibility for all aspects of the study to ensure proper consideration and resolution of all possible issues related to the correctness and reliability of any part of the work.

Funding source. This study was not supported by any external sources of funding.

Disclosure competing interests. The authors declare that they have no competing interests.

Ethics approval. The study was approved by the local ethics committee of H. Turner National Medical Research Center for Children's Orthopedics and Trauma Surgery, protocol No 23-3-3, 10.11.2023.

Consent for publication. The authors obtained written consent from patients to participate in the study.

11. Авдейчик Н.В., Голяна С.И., Гранкин Д.Ю., Сафонов А.В. Удлинение локтевой кости методом дистракционного остеосинтеза у детей с врожденной лучевой косорукостью. *Ортопедия, травматология и восстановительная хирургия детского возраста.* 2019;7(4):57-66. doi: 10.17816/PTORS7457-66.
12. Avdeichik N.V., Golyana S.I., Grankin D.Yu., Safonov A.V. Lengthening of the ulna by external fixation in children with congenital radial club hand. *Pediatric Traumatology, Orthopaedics and Reconstructive Surgery.* 2019;7(4):57-66. (In Russian). doi: 10.17816/PTORS7457-66.
13. Górecki M., Redman M., Romanowski L., Czarnecki P. Evaluation of the ulna lengthening by distraction osteogenesis in congenital radial deficiency. *Eur J Orthop Surg Traumatol.* 2023;33(5):1981-1987. doi: 10.1007/s00590-022-03381-1.
14. Maschke S.D., Seitz W., Lawton J. Radial longitudinal deficiency. *J Am Acad Orthop Surg.* 2007;15(1):41-52. doi: 10.5435/00124635-200701000-00005.
15. Vuillermin C., Butler L., Ezaki M., Oishi S. Ulna Growth Patterns After Soft Tissue Release With Bilobed Flap in Radial Longitudinal Deficiency. *J Pediatr Orthop.* 2018;38(4):244-248. doi: 10.1097/BPO.0000000000000807.
16. Peterson B.M., Mc Carroll H.R. Jr., James M.A. Distraction lengthening of the ulna in children with radial longitudinal deficiency. *J Hand Surg Am.* 2007;32(9):1402-1407. doi: 10.1016/j.jhssa.2007.07.024.
17. Glossop N.D., Flatt A.E. Opening versus closing wedge osteotomy of the curved ulna in radial clubhand. *J Hand Surg.* 1995;20(1):133-143. doi: 10.1016/S0363-5023(05)80071-1.
18. Поздеев А.П., Бухарев Э.В. Сочетание дистракционного остеосинтеза и костной пластики при лечении детей с врожденным укорочением нижних конечностей. *Травматология и ортопедия России.* 2010;3:61-67.
19. Pozdeev A.P., Bukharev E.V. Combination of distraction osteosynthesis and bone grafting in the treatment of children with congenital shortening of the lower extremities. *Traumatology and Orthopedics of Russia.* 2010;3:61-67. (In Russian).

18. Фищенко П.Я., Садофьева В.И., Каримова Л.Ф., Пилипенко Н.П. Рентгенологическая картина формирования регенерата при дистракционном эпифизеолизе. *Ортопедия, травматология и протезирование*. 1976;(11):29-33. Fischenko P.J., Sadofieva V.I., Karimova L.F., Pilipenko N.P. Roentgenographic Imaging of the Regenerate Formation in Distraction Epiphysiolysis. *Orthopaedics, Traumatology and Prosthetics*. 1976;(11):29-33. (In Russian).
19. Caton J. L'allongement bilatéral des membres inférieurs chez les sujets de petite taille en France. Résultats de l'enquête GEOP; notre expérience: Traitement des inégalités de longueur des membres inférieurs et des sujets de petite taille chez l'enfant et l'adolescent: Symposium sous la direction de J. Caton (Lyon). *Rev Chir Orthop*. 1991;77(1):74-77.
20. Farr S., Mindler G., Ganger R., Girsch W. Bone Lengthening in the Pediatric Upper Extremity. *J Bone Joint Surg Am*. 2016;98(17):1490-1503. doi: 10.2106/JBJS.16.00007.
21. Raimondo R.A., Skaggs D.L., Rosenwasser M.P., Dick H.M. Lengthening of pediatric forearm deformities using the Ilizarov technique: functional and cosmetic results. *J Hand Surg Am*. 1999;24(2):331-318. doi: 10.1053/jhsu.1999.0331.
22. Wu C., Wang D., Mo Y., Zhang Z., Ning B. Characteristics of the length of the radius and ulna in children. *Front Pediatr*. 2022;10:737823. doi: 10.3389/fped.2022.737823.
23. Jasiewicz B., Duda S., Potaczek T., Teşiorowski M., Kaçki W. Upper Limb after Forearm Lengthening in Patients' and Physicians' Perspective. *Ortop Traumatol Rehabil*. 2020;22(1):7-16. doi: 10.5604/01.3001.0013.9778.
24. Farr S., Petje G., Sadoghi P., Ganger R., Grill F., Girsch W. Radiographic early to midterm results of distraction osteogenesis in radial longitudinal deficiency. *J Hand Surg Am*. 2012;37(11):2313-2319. doi: 10.1016/j.jhsa.2012.08.029.
25. Hill R.A., Ibrahim T., Mann H.A., Siapkara A. Forearm lengthening by distraction osteogenesis in children: a report of 22 cases. *J Bone Joint Surg Br*. 2011;93(11):1550-1555. doi: 10.1302/0301-620X.93B11.27538.
26. Catagni M.A., Szabo R.M., Cattaneo R. Preliminary experience with Ilizarov method in late reconstruction of radial hemimelia. *J Hand Surg Am*. 1993;18(2):316-321.
27. Борзунов Д.Ю., Шастова А.Л. «Ишемический» дистракционный регенерат: толкование, определение, проблемы, варианты решения. *Травматология и ортопедия России*. 2019;25(1):68-76. doi: 10.21823/2311-2905-2019-25-1-68-76. Borzunov D.Yu., Shastova A.L. «Ischemic» Distraction Regenerate: Interpretation, Definition, Problems and Solutions. *Traumatology and Orthopedics of Russia*. 2019;25(1):68-76. (In Russian). doi: 10.21823/2311-2905-2019-25-1-68-76.
28. Kozin S.H. Hand and Arm Differences in FA. In: Fanconi Anemia Guidelines for Diagnosis and Management. Ch. 5. 2008. p. 97-120. Available from: https://www.fanconi.org/images/uploads/other/Guidelines_for_Diagnosis_and_Management.pdf.

Сведения об авторах

✉ Авдейчик Наталья Валерьевна — канд. мед. наук
 Адрес: Россия, 196603, г. Санкт-Петербург, г. Пушкин,
 ул. Парковая, д. 64–68
<https://orcid.org/0000-0001-7837-4676>
 e-mail: natali_avdeichik@mail.ru

Гранкин Денис Юрьевич
<https://orcid.org/0000-0001-8948-9225>
 e-mail: grankin.md@gmail.com

Захарьян Екатерина Анатольевна — канд. мед. наук
<https://orcid.org/0000-0001-6544-1657>
 e-mail: зах-2008@mail.ru

Галкина Наталия Сергеевна
<https://orcid.org/0000-0001-9201-7827>
 e-mail: galkinadoc@gmail.com

Сафонов Андрей Валерьевич — канд. мед. наук
<https://orcid.org/0000-0003-1923-7289>
 e-mail: safo125@gmail.com

Authors' information

✉ Natalia V. Avdeychik — Cand. Sci. (Med.)
 Address: 64-68, Parkovaya st., St. Petersburg, Pushkin,
 196603, Russia
<https://orcid.org/0000-0001-7837-4676>
 e-mail: natali_avdeichik@mail.ru

Denis Yu. Grankin
<https://orcid.org/0000-0001-8948-9225>
 e-mail: grankin.md@gmail.com

Ekaterina A. Zakharyan — Cand. Sci. (Med.)
<https://orcid.org/0000-0001-6544-1657>
 e-mail: зах-2008@mail.ru

Natalia S. Galkina
<https://orcid.org/0000-0001-9201-7827>
 e-mail: galkinadoc@gmail.com

Andrey V. Safonov — Cand. Sci. (Med.)
<https://orcid.org/0000-0003-1923-7289>
 e-mail: safo125@gmail.com



Использование навигационной системы Орто-СУВ в лечении детей с деформациями предплечья

Д.В. Рыжиков, Е.А. Белоусова, А.П. Поздеев, С.В. Виссарионов

ФГБУ «Национальный медицинский исследовательский центр детской травматологии и ортопедии им. Г.И. Турнера» Минздрава России, г. Санкт-Петербург, Россия

Реферат

Актуальность. У детей с врожденными диспластическими заболеваниями скелета в процессе роста формируются различные многоплоскостные деформации костей предплечья, наиболее часто это происходит на фоне полиоссальной формы экзостозной хондродисплазии. Основным методом хирургического лечения детей с данной патологией в настоящее время является чрескостный остеосинтез с применением аппаратов внешней фиксации. Для устранения выраженных угловых деформаций костей предплечья целесообразно применение пассивной компьютерной навигационной системы.

Цель исследования — сравнить результаты коррекции многоплоскостных деформаций костей предплечья у детей с использованием навигационной системы Орто-СУВ и без ее применения.

Материал и методы. Исследование основано на анализе результатов обследования и лечения 36 пациентов в возрасте от 4 до 16 лет с деформациями предплечья на фоне экзостозной хондродисплазии. Все пациенты проходили обследование и лечение в период с 2008 по 2022 г. и были разделены на две группы: основную и контрольную. В основную группу вошли 13 пациентов, которым коррекцию угловых деформаций костей предплечья проводили с использованием навигационной системы Орто-СУВ на базе пассивной компьютерной навигации. В контрольную группу вошли 23 пациента, которым деформации костей предплечья устраняли в операционной путем репозиции костных фрагментов аппаратом внешней фиксации без применения навигационной системы Орто-СУВ.

Результаты. Сравнительная оценка анатомо-функциональных результатов исследуемых групп пациентов показала, что в 52,7% случаев ($n = 19$) были получены хорошие результаты, в основном у пациентов основной группы ($n = 13$). Удовлетворительные результаты получены только в контрольной группе — у 17 (47,2%) пациентов.

Заключение. Применение навигационной системы Орто-СУВ для коррекции многоплоскостных деформаций костей предплечья у детей позволяет с высокой точностью дозированно устранять все имеющиеся компоненты искривлений и достигать хороших рентгенологических и функциональных результатов.

Ключевые слова: врожденные деформации предплечья, коррекция деформаций, чрескостный остеосинтез, гексаподы, компьютерная навигация.

Для цитирования: Рыжиков Д.В., Белоусова Е.А., Поздеев А.П., Виссарионов С.В. Использование навигационной системы Орто-СУВ в лечении детей с деформациями предплечья. *Травматология и ортопедия России*. 2024;30(3):44-54. <https://doi.org/10.17816/2311-2905-17481>.

Рыжиков Дмитрий Владимирович; e-mail: DRyjikov@yahoo.com

Рукопись получена: 26.02.2024. Рукопись одобрена: 03.05.2024. Статья опубликована онлайн: 06.09.2024.

© Рыжиков Д.В., Белоусова Е.А., Поздеев А.П., Виссарионов С.В., 2024

Original article

<https://doi.org/10.17816/2311-2905-17481>

Treatment of Children with Forearm Deformities Using the Ortho-SUV Navigation System

Dmitry V. Ryzhikov, Ekaterina A. Belousova, Alexander P. Pozdeev, Sergey V. Vissarionov

*H. Turner National Medical Research Center for Children's Orthopedics and Trauma Surgery,
St. Petersburg, Russia*

Abstract

Background. Children with congenital dysplastic skeletal disorders often develop various multi-axial bone deformities in the forearm during growth, most commonly occurring against the backdrop of polyosseous exostotic chondrodysplasia. The main surgical treatment method for these children is currently external fixation. To correct pronounced angular deformities of the forearm bones, the use of a passive computer navigation system can be advantageous.

The aim of the study is to compare the outcomes of correcting multi-axial deformities of the forearm bones in children using the Ortho-SUV navigation system versus without its use.

Methods. The study is based on the analysis of examination and treatment results of 36 patients aged 4 to 16 years with forearm deformities associated with exostotic chondrodysplasia. All patients were examined and treated between 2008 and 2022 and were divided into two groups: the main group and the control group. The main group consisted of 13 patients who underwent the correction of forearm bone angular deformities using the Ortho-SUV navigation system based on passive computer navigation. The control group included 23 patients who had their forearm bone deformities corrected in the operating room by reducing bone fragments with an external fixator without the use of the Ortho-SUV navigation system.

Results. Comparative assessment of the anatomical and functional outcomes in the studied groups showed that good results were achieved in 52.7% of cases (n = 19), most of them in the main group (n = 13). Satisfactory results were obtained only in the control group, where 17 (47.2%) patients experienced satisfactory outcomes.

Conclusion. The use of the Ortho-SUV navigation system for correcting multi-axial deformities of the forearm bones in children allows for highly precise, dosed correction of all components of the deformities, achieving good radiological and functional outcomes.

Key words: congenital forearm deformities, deformity correction, external fixation, hexapodes, computer navigation.

Cite as: Ryzhikov D.V., Belousova E.A., Pozdeev A.P., Vissarionov S.V. Treatment of Children with Forearm Deformities Using the Ortho-SUV Navigation System. *Traumatology and Orthopedics of Russia*. 2024;30(3):44-54. (In Russian). <https://doi.org/10.17816/2311-2905-17481>.

✉ Dmitry V. Ryzhikov; e-mail: DRyjikov@yahoo.com

Submitted: 26.02.2024. Accepted: 03.05.2024. Published Online: 06.09.2024.

© Ryzhikov D.V., Belousova E.A., Pozdeev A.P., Vissarionov S.V., 2024

ВВЕДЕНИЕ

По данным различных авторов, в 30–80% случаев у детей на фоне ряда врожденных диспластических заболеваний скелета (экзостозной хондродисплазии, дисхондроплазии) в процессе роста формируются деформации предплечья различной степени выраженности, сочетающиеся с функциональными ограничениями пораженного сегмента (снижением амплитуды ротационных движений предплечья) [1, 2, 3, 4].

В процессе роста ребенка происходит укорочение сегмента конечности (предплечья), в большей степени за счет локтевой кости, с формированием локтевой косоруконости, деформаций костей предплечья, сопровождающихся нарушениями соотношений в плечелучевом сочленении в виде децентрации, подвывиха, вывиха головки лучевой кости [2, 5, 6].

Наиболее популярным методом хирургического лечения детей с деформациями предплечья является чрескостный остеосинтез — устранение деформаций при помощи аппарата внешней фиксации (АВФ) [7, 8, 9, 10, 11].

Авторы англоязычных публикаций отмечают недостаточный опыт применения универсальных репозиционных узлов (ортопедических гексаподов) при устранении деформаций верхних конечностей (плеча, предплечья). В информационной базе PubMed нами найдено всего несколько статей, описывающих применение гексаподов для коррекции деформации костей предплечья у детей. Редкое применение гексаподов при коррекции деформаций верхней конечности обусловлено анатомическими особенностями их строения, а также техническими сложностями в процессе монтажа внешнего устройства, связанными с маленькой длиной пораженного сегмента конечности [12, 13, 14, 15, 16].

Цель исследования — сравнительный анализ результатов коррекции многоплоскостных деформаций костей предплечья у детей с использованием навигационной системы Орто-СУВ и без ее применения.

МАТЕРИАЛ И МЕТОДЫ

В статье использовались неопубликованные материалы диссертационного исследования Белоусовой Е.А.*

Дизайн исследования

Проведен анализ результатов обследования и лечения 36 пациентов в возрасте от 4 до 16 лет с деформациями предплечья на фоне экзостозной хондродисплазии, которые проходили обследова-

ние и лечение в период с 2008 по 2022 г. Пациенты были разделены на две группы: основную и контрольную.

Критерием включения в основную группу считались деформации преимущественно обеих костей предплечья более чем в одной плоскости, превышающие нормальные референтные угловые значения более чем на 10°.

В основную группу исследования вошли 13 пациентов, которым коррекцию угловых деформаций костей предплечья проводили с использованием навигационной системы Орто-СУВ. У 3 (23%) пациентов имели место деформации обеих костей предплечья, сочетающиеся с децентрацией головки лучевой кости; у 5 (38,4%) деформации костей предплечья сочетались с вывихом головки лучевой кости; у 4 (30,7%) пациентов имела место деформация только локтевой кости и у 1 пациента (7,9%) деформация локтевой кости сочеталась с вывихом головки лучевой кости.

Малочисленность данной группы обусловлена тем, что деформации костей предплечья определенной степени выраженности, которые необходимо устранять при помощи вышеупомянутого устройства, встречаются достаточно редко.

В контрольную группу вошли 23 пациента, которым коррекцию деформаций костей предплечья осуществляли только в операционной без использования в послеоперационном периоде навигационной системы Орто-СУВ. Эта часть исследования носила ретроспективный характер. Оценка результатов производилась по данным историй болезни и архивных рентгенограмм.

У 8 (34,8%) пациентов данной группы имелись деформации обеих костей предплечья, сочетающиеся с децентрацией головки лучевой кости; у 9 (39,1%) — деформации костей предплечья сочетались с вывихом головки лучевой кости; у 4 (17,4%) пациентов имела место деформация только локтевой кости и у 2 (8,7%) пациентов деформация локтевой кости сочеталась с вывихом головки лучевой кости.

Основными методами обследования пациентов являлись клинический и лучевой. Сравнительный анализ рентгенологических и функциональных результатов обследования групп пациентов проводился в трех временных точках: до операции, после операции и в отдаленном периоде (через 1–2 года).

При объективном клиническом обследовании пациентов оценивалась амплитуда ротационных движений предплечья. В результате нами были выделены три типа выраженности ротационной контрактуры: умеренно выраженное ограничение

* Белоусова Е.А. Хирургическое лечение детей с деформациями предплечья, сформировавшимися на фоне экзостозной хондродисплазии : дис. ... канд. мед. наук. СПб., 2023. 191 с.

амплитуды ротационных движений (1–60°) ($n = 7$); выраженное ограничение амплитуды (61–120°) ($n = 25$); резко выраженное ограничение амплитуды ротационных движений предплечья (более чем на 120°, вплоть до их полного отсутствия) ($n = 4$) [1].

В контрольной группе у 17 (74%) пациентов до операции наблюдалось выраженное ограничение амплитуды ротационных движений (преимущественно пронации), у 3 (13%) — умеренно выраженные ограничения и у 3 (13%) наблюдались резко выраженные ограничения. У пациентов основной группы умеренно выраженное ограничение амплитуды ротационных движений отмечалось в 60% случаев ($n = 8$) (в большей степени пронации), в 21% случаев ($n = 3$) имели место выраженные ограничения, в 19% случаев ($n = 2$) — резко выраженные.

При лучевом обследовании всем пациентам выполняли цифровые рентгенограммы предплечий в двух стандартных проекциях (переднезадняя и боковая). Оценку полученных данных цифровой рентгенографии осуществляли до, после операции и в отдаленном периоде наблюдения с учетом общепринятых референтных линий и углов для костей предплечья [17] (рис. 1).

В 72% случаев ($n = 26$) у пациентов имели место выраженные многоплоскостные деформации обеих костей предплечья, в 27% случаев ($n = 10$) — деформации только локтевой кости. У всех пациентов имела место варусная и рекурвационная деформации локтевой кости на границе верхней и средней трети различной степени выраженности, в 70% случаев ($n = 25$) отмечалась варусная деформация лучевой кости в средней трети.

Навигационная система Орто-СУВ применялась для коррекции деформаций только одной из костей предплечья: в 8 случаях — локтевой,

в 5 случаях — лучевой. При поражении обеих костей предплечья коррекция менее выраженной угловой деформации производилась в операционной одномоментно.

Для повышения эффективности проводимого лечения предложен способ остеосинтеза при деформации костей предплечья, позволяющий повысить точность коррекции, уменьшить размеры и вес внешнего устройства в процессе лечения, на этапе выполнения рентгенограмм и расчетов величины коррекции деформаций костей предплечья (патент РФ № 2734139).

Для достижения технического результата перед выполнением рентгенограмм опорные кольца соединялись резьбовыми стержнями аппарата Илизарова, телескопические стойки аппарата Орто-СУВ отсоединялись от опорных колец в местах их соединения с пластиками, длину телескопических стоек сохраняли неизменной. К пластикам в позицию телескопических стоек крепились рентгенопозитивные маркеры, которые использовались для навигации чрескостного аппарата на рентгенограммах при расчете коррекции деформации в компьютерной программе. За счет этого была повышена точность коррекции угловых деформаций костей предплечья ввиду улучшения визуализации костных фрагментов на рентгенограммах, а также уменьшен вес и размеры внешнего устройства (на этапе выполнения рентгенограмм). После расчета коррекции деформации маркеры демонтировались, а телескопические стойки аппарата Орто-СУВ крепились к пластикам в исходное положение. Когда коррекция деформации была выполнена, опорные кольца соединялись между собой шарнирными соединениями из деталей аппарата Илизарова, а телескопические стойки аппарата Орто-СУВ демонтировались (рис. 2).

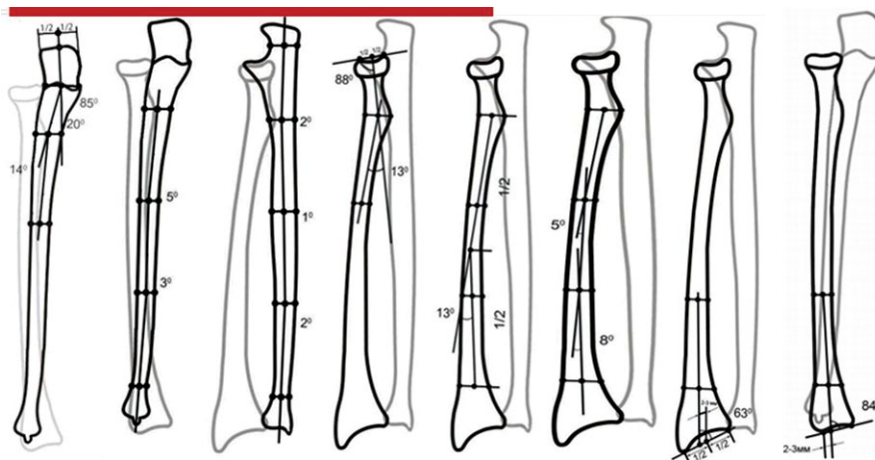


Рис. 1. Референтные линии и углы для костей предплечья [17]

Figure 1. Reference lines and angles for the forearm bones [17]

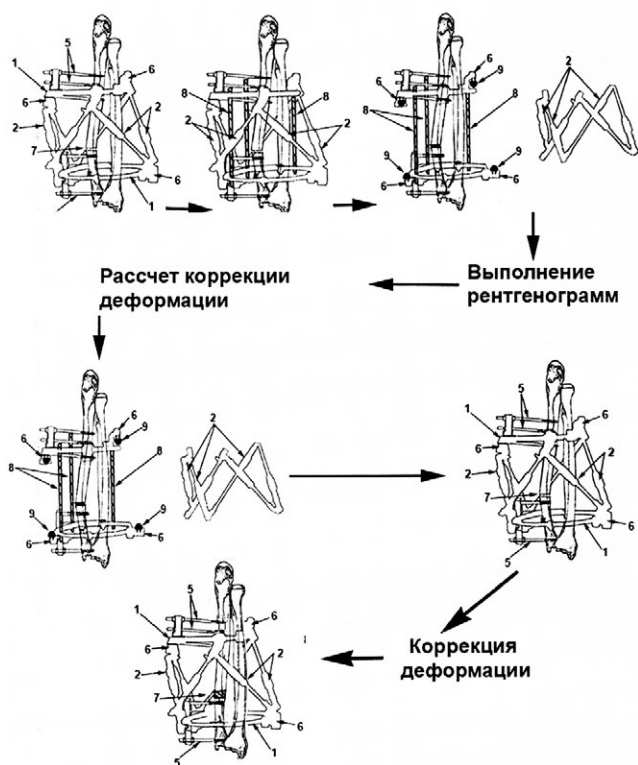


Рис. 2. Алгоритм достижения технического результата предложенного способа остеосинтеза:

1 — опорные кольца; 2 — телескопические стойки аппарата Орто-СУВ; 5 — стержни Шанца; 6 — пластики; 7 — место остеотомии; 8 — резьбовые стержни; 9 — рентгенопозитивные маркеры

Figure 2. Algorithm for achieving the technical result of the proposed method of osteosynthesis:

1 — supportive rings; 2 — telescopic racks of the Ortho-SUV frame; 5 — Shanz screws; 6 — mounts; 7 — osteotomy site; 8 — threaded rods; 9 — X-ray positive markers

С применением данного способа остеосинтеза в основной группе было пролечено 3 пациента, у которых имело место выраженное укорочение сегмента конечности и деформация обеих костей предплечья. С помощью навигационной системы были устранены деформации локтевой кости, деформация лучевой кости была устранена одновременно в операционной.

Статистический анализ

Так как большинство собранных признаков были количественными, но имели несимметричное распределение, далекое от нормального, то данные в таблицах представлены в виде медианы [Q1; Q3]. Для поперечного сравнения всех показателей применен критерий Манна–Уитни. Для сравнения показателей в динамике применен критерий Вилкоксона к первой и третьей временным точкам исследования (до операции и в отдаленном периоде).

Доверительный интервал (ДИ) для доли высокой точности репозиции костных фрагментов и коррекции угловых деформаций костей был вычислен точным методом Клоппера–Пирсона. Для сравнения групп пациентов по полученным бинарным индексам использован точный критерий Фишера. При статистической обработке были использованы статистические пакеты программ STATISTICA 10 (StatSoft, Inc.) и IBM SPSS Statistics v. 26. Критический уровень значимости всегда считался равным 0,05 (для поправок на множественность сравнений применен метод Бонферрони), а доверительный уровень — 95%.

РЕЗУЛЬТАТЫ

При оценке выраженности ограничения амплитуды ротационных движений предплечья в основной и контрольной группах до операции в основной и контрольной группах выявлены статистически значимые отличия (табл. 1).

В результате проведенной статистической оценки основных рентгенометрических показателей деформаций костей предплечья до операции, было выявлено, исследуемые группы статистически значимо не отличались (табл. 2).

Таблица 1

Оценка амплитуды ротационных движений у пациентов основной и контрольной групп до операции

Группа	Амплитуда ротационных движений, град.	
	Пронация	Супинация
Основная	65 [50; 80]	80 [65; 85]
Контрольная	50 [30; 60]	60 [45; 70]
<i>p</i> *	0,027	0,038

* По критерию Манна–Уитни.

Таблица 2

Оценка рентгенометрических показателей деформаций костей предплечья до операции

Группа	Величина угловой деформации, град. средние значения		
	Варусная деформация локтевой кости	Рекурвационная деформация локтевой кости	Варусная деформация лучевой кости
Основная	12 [10; 15]	11 [10; 14]	7 [2; 9]
Сравнения	11 [10; 14]	11 [10; 15]	10 [7; 14]
<i>p</i> *	0,908	0,895	0,090

* По критерию Манна–Уитни.

Было выявлено, что существенное увеличение амплитуды ротационных движений предплечья в отдаленном периоде по сравнению с дооперационными значениями отмечалось только у 9 (69,2%) пациентов основной группы, преимущественно пронации – в среднем на 10° (табл. 3, рис. 3, 4).

Таблица 3

Оценка амплитуды ротационных движений пораженного предплечья у пациентов после проведенного лечения

Признак	Основная группа	Контрольная группа	p*
Пронация (после снятия АВФ)	50 [40; 60]	35 [25; 50]	0,078
Супинация (после снятия АВФ)	65 [45; 75]	40 [30; 65]	0,084
Пронация (отдаленный период)	75 [70; 75]	45 [35; 60]	0,000
Супинация (отдаленный период)	80 [75; 85]	55 [50; 70]	0,008

* По критерию Манна – Уитни.

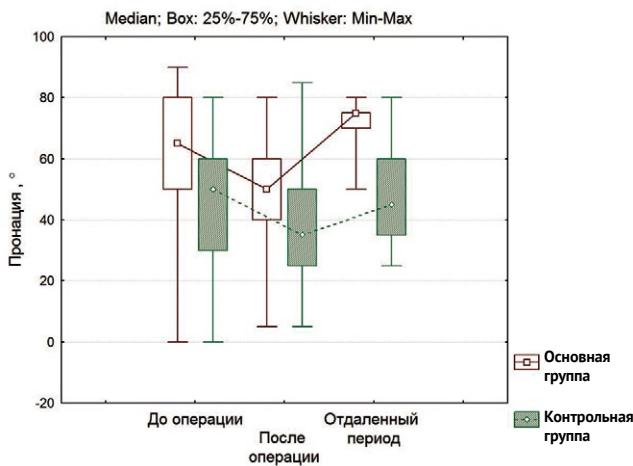


Рис. 3. Диаграмма размаха значений по показателю пронации в трех точках наблюдения (до, после операции и в отдаленном периоде наблюдения) в основной и контрольной группах

Figure 3. Box-and-whisker plot of the pronation values at three observation points (before, after surgery and in the long-term follow-up period) in the main and control groups

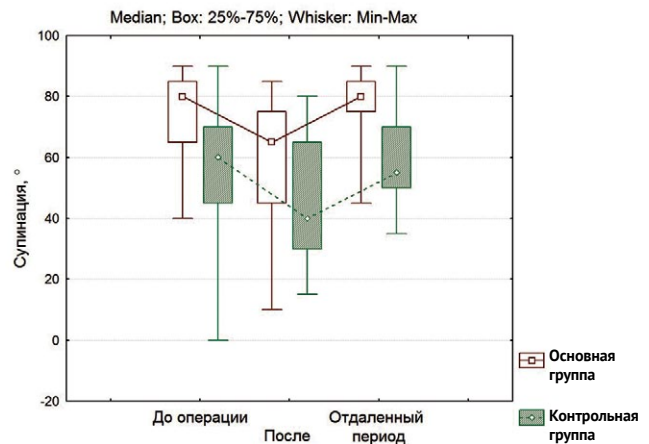


Рис. 4. Диаграмма размаха значений по показателю супинации в трех точках наблюдения (до, после операции и в отдаленном периоде наблюдения) в основной и контрольной группах

Figure 4. Box-and-whisker plot of the supination values at three observation points (before, after surgery and in the long-term follow-up period) in the main and control groups

В отдаленном периоде наблюдения отмечалось увеличение амплитуды как пронации, так и супинации предплечья в среднем на 6°, статистически незначимое (тест Вилкоксона; $p = 0,145$ и $p = 0,117$ соответственно). После операции в обеих группах наблюдалось статистически незначимое снижение обоих показателей при том, что в отдаленном периоде наблюдался значимый рост (тест Вилкоксона; $p < 0,003$ для всех групп и амплитуд движений). В итоговом сравнении медианы общего прироста за все время наблюдения оказались равны: пронация +10°, супинация 0° в основной группе и пронация -5°, супинация -5° — в контрольной группе, что отражает лучшее восстановление пациентов основной группы после операции.

При статистической оценке анатомо-рентгенологических показателей (величин угловых деформаций) основополагающим являлось определение величины углового отклонения анатомических осей костей предплечья от нормальных (референтных) значений. По всем рентгенометрическим показателям после операции в основной группе остаточная деформация в среднем не превышала 1°. В отдаленном периоде наблюдения в основной группе по всем показателям угловых деформаций костей предплечья превышение нормальных референтных угловых значений было не более 5° (табл. 4).

Таблица 4
Оценка рентгенометрических показателей деформаций костей предплечья у пациентов после проведенного лечения

Признак	Основная группа	Контрольная группа	<i>p</i> *
<i>После операции</i>			
Варусная деформация локтевой кости	0 [0; 0]	3 [2; 6]	0,000
Рекурвационная деформация локтевой кости	0 [0; 0]	2 [0; 5]	0,001
Варусная деформация лучевой кости	0 [0; 1]	2 [0; 3]	0,177
<i>Отдаленный период</i>			
Варусная деформация локтевой кости	1 [0; 2]	5 [3; 7]	0,001
Рекурвационная деформация локтевой кости	0 [0; 1]	6 [3; 8]	0,000
Варусная деформация лучевой кости	0 [0; 0]	4 [2; 6]	0,000

* По критерию Манна – Уитни.

В основной группе можно отметить статистически незначимые увеличение варусной и рекурвационной деформаций локтевой кости и уменьшение (в среднем) варусной деформации лучевой кости в отдаленном периоде. В контрольной группе значимых изменений по рентгенометрическим показателям деформаций костей предплечья в послеоперационном и отдаленном периодах выявлено не было (рис. 5, 6, 7).

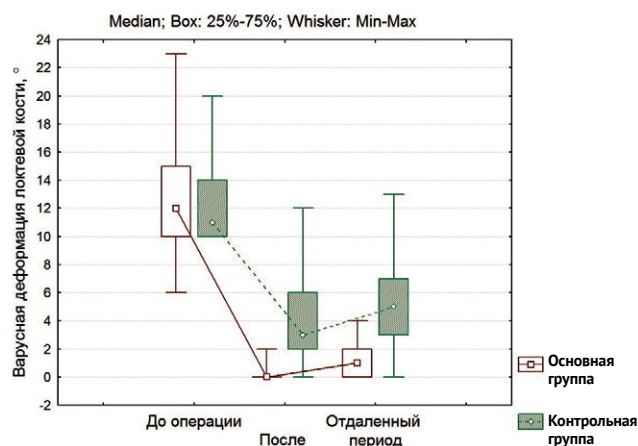

Рис. 5. Диаграмма размаха значений варусной деформации локтевой кости в трех точках наблюдения в основной и контрольной группах

Figure 5. Box-and-whisker plot of values of ulnar varus deformity at three observation points in the main and control groups

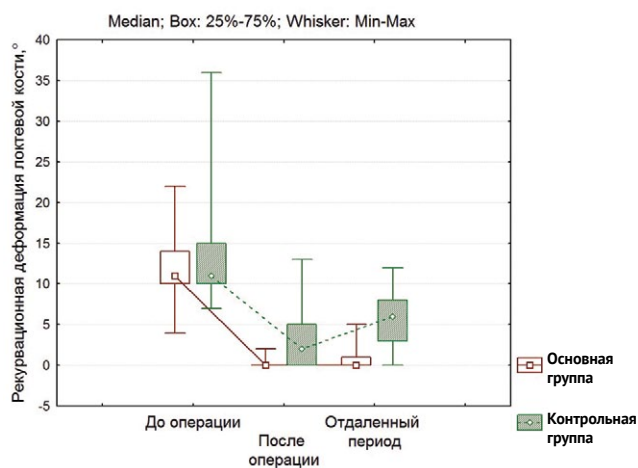


Рис. 6. Диаграмма размаха значений рекурвационной деформации локтевой кости в трех точках наблюдения в основной и контрольной группах

Figure 6. Box-and-whisker plot of values of ulnar recurve deformity at three observation points in the main and control groups

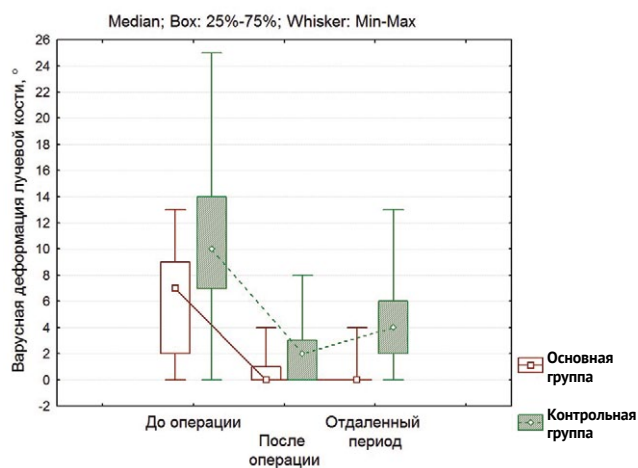


Рис. 7. Диаграмма размаха значений варусной деформации лучевой кости в трех точках наблюдения в основной и контрольной группах

Figure 7. Box-and-whisker plot of values of varus radius deformity at three observation points in the main and control groups

По показателю варусной деформации лучевой кости сравнительная оценка дооперационных и послеоперационных значений не показала статистически значимых результатов. В отдаленном периоде по этому показателю были выявлены статистически значимые различия в исследуемых группах (табл. 4, табл. 5, рис. 7).

Исследование показало, что в основной группе при применении навигационной системы ОртоСУВ высокая точность репозиции костных фрагментов и коррекции угловых деформаций костей предплечья с полным устранением всех угловых деформаций была достигнута в 92% случаев ($n = 12$; 95% ДИ для доли (64%; 100%), то есть от 8 до 13 пациентов). У одного пациента коррекция деформаций была достигнута неполностью ввиду наличия выраженной длительно существующей сложной многоплоскостной деформации костей предплечья. У данного пациента имела место остаточная деформация лучевой кости 4° .

В контрольной группе лишь в 6 случаях удалось одномоментно (в операционной) устранить все компоненты деформаций костей предплечья, восстановить анатомические оси и взаимоотношения в смежных суставах. У 17 пациентов контрольной группы после операции имели место остаточные угловые деформации костей предплечья, превышающие нормальные референтные значения в среднем на $3,1^\circ$ — после операции и на $7,4^\circ$ — в отдаленном периоде наблюдения (см. табл. 3, рис. 5, 6, 7).

Все полученные нами результаты были разделены на две группы: хорошие и удовлетворительные с выделением в каждой из групп характерных критериев. Критериями (признаками), определя-

ющими распределение результатов по группам были: изменение амплитуды ротационных движений, величина угловой деформации после операции и в отдаленном периоде наблюдения, состояние плечелучевого сочленения.

В группу хороших результатов вошли пациенты, у которых:

- ограничение амплитуды ротационных движений предплечья не превышало дооперационные значения или отмечалось ее увеличение в отдаленном периоде наблюдения;

- угловые деформации костей предплечья отсутствовали или их величина не превышала 5° (от нормальных референтных значений) (рис. 8);

- отсутствовали нарушения соотношений в плечелучевом сочленении (подвывих, вывих головки лучевой кости).

В группу удовлетворительных результатов вошли пациенты, у которых:

- ограничение амплитуды ротационных движений предплечья превышало дооперационные значения не более чем на 15° ;

- имели место деформации костей предплечья более 5° , не превышающие дооперационные значения;

- отсутствовали нарушения соотношений в плечелучевом сочленении (подвывих, вывих головки лучевой кости).

Хорошие результаты лечения были получены у 19 пациентов (52,7%), причем у всех пациентов основной группы ($n = 13$). Удовлетворительные результаты получены у 17 (47,2%) пациентов, только у пациентов контрольной группы. Различного рода осложнений в результате проведенного хирургического лечения нами получено не было.

Таблица 5

Уровень значимости p по критерию Вилкоксона для сравнений рентгенометрических показателей деформаций костей предплечья пациентов до операции, после операции и в отдаленном периоде

Признак	Основная группа			Контрольная группа		
	ДО/ПО влияние операции	ПО/ОП влияние отдаленного периода	ДО/ОП суммарный промежуток	ДО/ПО влияние операции	ПО/ОП влияние отдаленного периода	ДО/ОП суммарный промежуток
Варусная деформация локтевой кости	0,001	0,008	0,001	0,0001	0,056	0,0001
Рекурвационная деформация локтевой кости	0,001	0,068	0,001	0,0004	0,0001	0,0005
Варусная деформация лучевой кости	0,008	0,068	0,003	0,0001	0,003	0,001

ДО — до операции; ПО — после операции; ОП — отдаленный период. Жирным шрифтом отмечены статистически значимые различия с учетом поправок на множественность сравнения.

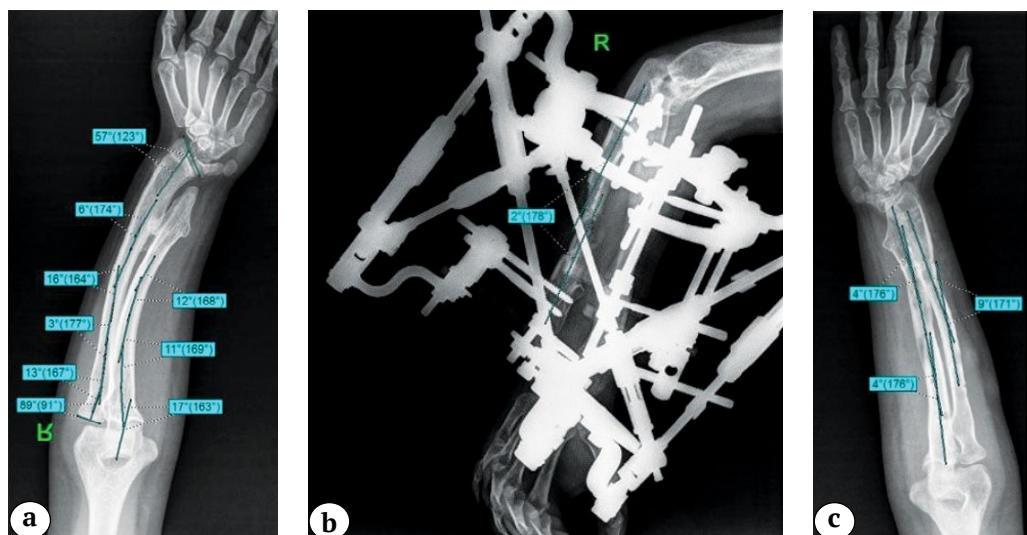


Рис. 8. Рентгенограммы правого предплечья:

a — до операции; b — после выполненной коррекции деформаций локтевой кости (с наложенной навигационной системой Орто-СУВ); c — после снятия АВФ (через 9 мес. после операции)

Figure 8. X-rays of the right forearm:

a — before surgery; b — after correction of ulnar deformities (with the Ortho-SUV navigation system applied); c — after removal of the external fixation device (9 months after surgery)

ОБСУЖДЕНИЕ

Анализ литературных источников по данной проблематике указывает на метод компрессионно-дистракционного остеосинтеза как на основной в лечении детей с деформациями предплечья.

Согласно проведенному нами исследованию на основании ретроспективного анализа источников мировой литературы, применение метода компрессионно-дистракционного остеосинтеза в лечении деформаций предплечья позволило из 649 проведенных вмешательств в 5,5% случаев получить отличные результаты; в 33,5% случаев ($n = 223$) получить хорошие результаты; в 23% ($n = 153$) — удовлетворительные; в 38% ($n = 253$) — неудовлетворительные. В группу неудовлетворительных результатов вошли все рецидивы деформаций или неустраненные искривления костей предплечья, отсутствие увеличения амплитуды движений в смежных суставах, наличие длительного болевого синдрома в послеоперационном периоде [12].

При коррекции сложных многокомпонентных многоплоскостных деформаций сегментов конечностей целесообразно применение гексаподов, работа которых основана на базе пассивной компьютерной навигации. Зарубежные авторы широко применяют для коррекции деформаций конечностей гексапод TSF (Taylor Spatial Frame) [13, 14, 15, 16].

Л.Н. Соломин с соавторами для коррекции сложных многокомпонентных многоплоскост-

ных деформаций костей конечностей разработали собственный унифицированный репозиционный узел, работа которого основана на базе пассивной компьютерной навигации (т.н. гексаподы). Авторы представляют результаты лечения 93 пациентов (109 случаев наложений аппарата) с деформациями костей нижних конечностей. Во всех случаях коррекция деформации (репозиция перелома) была достигнута одноэтапно [17].

L.E. Wessel с соавторами сообщают о результатах применения гексапода при коррекции деформации костей предплечья. Согласно полученным данным, во всех случаях ($n = 5$) была постепенно устранена деформация костей предплечья, в одном случае низведена головка лучевой кости при помощи гексапода без дальнейших нейроциркуляторных расстройств [18].

S. Farr с соавторами представляют опыт применения гексапода в коррекции осевых деформаций и удлинении костей предплечья (локтевой кости) на примере группы из 9 пациентов. Во всех случаях авторами были получены хорошие анатомофункциональные результаты [19].

По данным проведенного ретроспективного обзора ряда научных статей, можно сделать вывод, что у большинства авторов, демонстрирующих результаты применения ортопедических гексаподов в лечении детей с деформациями костей предплечья, как и в нашем исследовании, имеют место достаточно малые по объему группы пациентов.

Ограничения исследования

Существенным ограничением исследования является крайне малая по объему выборка в основной группе пациентов ($n = 13$), что позволило сделать выводы на грани статистической значимости. Многие важные сравнения получили бы статистическую значимость, а выводы были бы контрастнее при большем объеме выборки.

ЗАКЛЮЧЕНИЕ

Несмотря на крайне малую численность основной группы пациентов, лечение которых проходило с применением навигационной системы Орто-

СУВ, удалось увидеть и статистически подтвердить преимущество этого метода по сравнению со стандартными методиками коррекции деформаций костей предплечья (одномоментно при помощи аппарата Илизарова) по трем основным рентгенометрическим показателям деформаций костей предплечья. Применение навигационной системы Орто-СУВ для коррекции многоплоскостных деформаций костей предплечья у детей позволяет с высокой точностью устранить все имеющиеся компоненты деформаций, тем самым достигнуть хороших рентгенологических и функциональных результатов.

ДОПОЛНИТЕЛЬНАЯ ИНФОРМАЦИЯ

Заявленный вклад авторов

Рыжиков Дмитрий Владимирович — концепция и дизайн исследования, написание текста рукописи.

Белоусова Екатерина Анатольевна — сбор, анализ и интерпретация данных, написание текста рукописи.

Поздеев Александр Павлович — концепция и дизайн исследования, редактирование текста рукописи.

Виссарионов Сергей Валентинович — научное руководство.

Все авторы прочли и одобрили финальную версию рукописи статьи. Все авторы согласны нести ответственность за все аспекты работы, чтобы обеспечить надлежащее рассмотрение и решение всех возможных вопросов, связанных с корректностью и надежностью любой части работы.

Источник финансирования. Авторы заявляют об отсутствии внешнего финансирования при проведении исследования.

Возможный конфликт интересов. Авторы декларируют отсутствие явных и потенциальных конфликтов интересов, связанных с публикацией настоящей статьи.

Этическая экспертиза. Одобрено локальным этическим комитетом ФГБУ «НМИЦ детской травматологии и ортопедии им. Г.И. Турнера» Минздрава России (протокол № 2023/6 от 28.11.2023).

Информированное согласие на публикацию. Авторы получили письменное согласие законных представителей пациентов на публикацию медицинских данных и изображений.

DISCLAIMERS

Author contribution

Ryzhikov D.V. — study concept and design, drafting the manuscript

Belousova E.A. — data acquisition, analysis and interpretation, drafting the manuscript

Pozdeev A.P. — study concept and design, editing the manuscript

Vissarionov S.V. — scientific management.

All authors have read and approved the final version of the manuscript of the article. All authors agree to bear responsibility for all aspects of the study to ensure proper consideration and resolution of all possible issues related to the correctness and reliability of any part of the work.

Funding source. This study was not supported by any external sources of funding.

Disclosure competing interests. The authors declare that they have no competing interests.

Ethics approval. The study was approved by the local ethics committee of H. Turner National Medical Research Center for Children's Orthopedics and Trauma Surgery (protocol N 2023/6, 28.11.2023).

Consent for publication. Written consent was obtained from the legal representatives of children for publication of relevant medical information and all of accompanying images within the manuscript.

ЛИТЕРАТУРА [REFERENCES]

- Захарьян Е.А., Белоусова Е.А., Поздеев А. П. Клинико-рентгенологическая характеристика деформаций костей предплечья у детей с множественной экзостозной хондродисплазией. *Гений ортопедии*. 2019;25(4):487-492. doi: 10.18019/1028-4427-2019-25-4-487-492. Zakharyan E.A., Belousova E.A., Pozdeev A.P. Clinical and radiological characteristics of forearm deformities in children with multiple hereditary exostoses. *Genij Ortopedii*. 2019;25(4):487-492. (In Russian). doi: 10.18019/1028-4427-2019-25-4-487-492.
- Поздеев А.П., Белоусова Е.А., Сосненко О.Н. Современное представление о деформациях костей предплечья у детей на фоне экзостозной хондродисплазии (обзор литературы). *Гений ортопедии*. 2020;26(2):248-253. doi: 10.18019/1028-4427-2020-26-2-248-253. Pozdeev A., Belousova E., Sosnenko O. Forearm deformities in children with hereditary multiple exostosis (review of literature). *Genij Ortopedii*. 2020;26(2):248-253. (In Russian). doi: 10.18019/1028-4427-2020-26-2-248-253.
- Clement N.D., Porter D.E. Forearm deformity in patients with hereditary multiple exostoses: factors associated with range of motion and radial head dislocation. *J Bone Joint Surg Am*. 2013;95(17):1586-92. doi: 10.2106/JBJS.L.00736.

4. Beutel B.G., Klifto C.S., Chu A. Timing of forearm deformity correction in a child with multiple hereditary exostosis. *Am J Orthop (Belle Mead NJ)*. 2014;43(9):422-425.
5. Ahmed A.A.R.Y. Gradual ulnar lengthening by an Ilizarov ring fixator for correction of Masada IIB forearm deformity without tumor excision in hereditary multiple exostosis: preliminary results. *J Pediatr Orthop B*. 2019;28(1):67-72. doi: 10.1097/BPB.0000000000000514.
6. Tang Z.W., Cao Y.L., Liu T., Chen T., Zhang X.S. Management of forearm deformities with ulnar shortening more than 15 mm caused by hereditary multiple osteochondromas. *Eur J Orthop Surg Traumatol*. 2013;23(5):611-618. doi: 10.1007/s00590-012-1033-9.
7. Refsland S., Kozin S.H., Zlotolow D.A. Ulnar Distraction Osteogenesis in the Treatment of Forearm Deformities in Children With Multiple Hereditary Exostoses. *J Hand Surg Am*. 2016;41(9):888-895. doi: 10.1016/j.jhsa.2016.06.008.
8. Song S.H., Lee H., Youssef H., Oh S.M., Park J.H., Song H.R. Modified Ilizarov technique for the treatment of forearm deformities in multiple cartilaginous exostoses: case series and literature review. *J Hand Surg Eur Vol*. 2013;38(3):288-296. doi: 10.1177/1753193412450651.
9. Vogt B., Tretow H.L., Daniilidis K., Wacker S., Buller T.C., Henrichs M.P. et al. Reconstruction of forearm deformity by distraction osteogenesis in children with relative shortening of the ulna due to multiple cartilaginous exostosis. *J Pediatr Orthop*. 2011;31(4):393-401. doi: 10.1097/BPO.0b013e31821a5e27.
10. Li Y., Han B., Tang J., Chen M., Wang Z. Identification of risk factors affecting bone formation in gradual ulnar lengthening in children with hereditary multiple exostoses: A retrospective study. *Medicine (Baltimore)*. 2019;98(5):e14280. doi: 10.1097/MD.00000000000014280.
11. Поздеев А.П., Белоусова Е.А., Сосненко О.Н. Опыт хирургического лечения деформаций предплечья у детей с экзостозной хондродисплазией. *Современные проблемы науки и образования*. 2020;(5). Available from: <https://science-education.ru/ru/article/view?id=30235DOI> 10.17513/spno.30235. Pozdeev A.P., Belousova E.A., Sosnenko O.N. Experience in surgical management of forearm deformities in children with hereditary multiple exostoses. *Modern problems of science and education*. 2020;(5). Available from: <https://science-education.ru/ru/article/view?id=30235DOI> 10.17513/spno.30235.
12. Eidelman M., Chezar A. Principles of deformity correction using the Taylor Spatial Frame. *Harefuah*. 2005;144(2):115-118, 149. (In Hebrew).
13. Keshet D., Eidelman M. Clinical utility of the Taylor spatial frame for limb deformities. *Orthop Res Rev*. 2017;9:51-61. doi: 10.2147/ORR.S113420.
14. Al-Sayyad M.J. Taylor Spatial Frame in the treatment of pediatric and adolescent tibial shaft fractures. *J Pediatr Orthop*. 2006;26(2):164-170. doi: 10.1097/01.bpo.0000218522.05868.f9.
15. Belthur M.V., Iobst C.A., Bor N., Segev E., Eidelman M., Standard S.C. et al. Correction of Cubitus Varus After Pediatric Supracondylar Elbow Fracture: Alternative Method Using the Taylor Spatial Frame. *J Pediatr Orthop*. 2016;36(6):608-617. doi: 10.1097/BPO.0000000000000500.
16. Соломин Л.Н., Утехин А.И., Виленский В.А. Орто-СУВ аппарат: чрескостный аппарат, работа которого основана на компьютерной навигации. *Гений ортопедии*. 2011;(2):148-156. Solomin L.N., Utekhin A.I., Vilenskii V.A. Orto-SUV apparat: chreskostnyi apparat, rabota kotorogo osnovana na komp'yuternoii navigatsii. *Genij Ortopedii*. 2011;(2):148-156. (In Russian).
17. Соломин Л.Н., Щепкина Е.А., Кулеш П.Н., Виленский В.А., Корчагин К.Л., Скоморошко П.В. Определение референтных линий и углов длинных трубчатых костей: пособие для врачей. СПб: РНИИТО им. П.П. Вредена; 2012. 48 с. Available from: https://library.rniito.org/download/manuals/Opredelenie_referentnykh_linii.pdf. Solomin L.N., Shchepkina E.A., Kulesh P.N., Vilensky V.A., Korchagin K.L., Skomoroshko P.V. Determination of reference lines and angles of long tubular bones: a manual for doctors. SPb; 2012. 48 p. Available from: https://library.rniito.org/download/manuals/Opredelenie_referentnykh_linii.pdf.
18. Wessel L., Sacks H., Fufa D., Fragomen A., Rozbruch Sr. Use of hexapod frame to gradually correct congenital and acquired forearm deformity. *J Limb Length & Reconstr*. 2019;5(1):11-16. doi: 10.4103/jllr.jllr_22_18.
19. Farr S., Mindler G., Ganger R., Girsch W. Bone Lengthening in the Pediatric Upper Extremity. *J Bone Joint Surg Am*. 2016;98(17):1490-1503. doi: 10.2106/JBJS.16.00007.

Сведения об авторах

✉ Рызжиков Дмитрий Владимирович — канд. мед. наук
Адрес: Россия, 196603, г. Санкт-Петербург, г. Пушкин,
ул. Парковая, д. 64–68

<https://orcid.org/0000-0002-7824-7412>

e-mail: DRyzhikov@yahoo.com

Белоусова Екатерина Анатольевна — канд. мед. наук

<https://orcid.org/0000-0002-5458-8706>

e-mail: qeen18@mail.ru

Поздеев Александр Павлович — д-р мед. наук, профессор

<https://orcid.org/0000-0001-5665-6111>

e-mail: prof.pozdeev@mail.ru

Виссарионов Сергей Валентинович — чл.-кор. РАН,

д-р мед. наук, профессор

<https://orcid.org/0000-0003-4235-5048>

e-mail: vissarionovs@gmail.com

Authors' information

✉ Dmitry V. Ryzhikov — Cand. Sci. (Med.)

Address: 64-68, Parkovaya st., St. Petersburg, Pushkin,
196603, Russia

<https://orcid.org/0000-0002-7824-7412>

e-mail: DRyzhikov@yahoo.com

Ekaterina A. Belousova — Cand. Sci. (Med.)

<https://orcid.org/0000-0002-5458-8706>

e-mail: qeen18@mail.ru

Alexander P. Pozdeev — Dr. Sci. (Med.), Professor

<https://orcid.org/0000-0001-5665-6111>

e-mail: prof.pozdeev@mail.ru

Sergey V. Vissarionov — Dr. Sci. (Med.), Professor

<https://orcid.org/0000-0003-4235-5048>

e-mail: vissarionovs@gmail.com

Научная статья
УДК 616.728.2-089.8(036)
<https://doi.org/10.17816/2311-2905-17476>



Русскоязычная версия опросника Hip Preservation Surgery Expectations Survey: языковая и кросс-культурная адаптация

М.А. Черкасов, Д.В. Специальный, О.Е. Богопольский, Н.Н. Ефимов, М.Ю. Гончаров, Д.В. Стафеев

ФГБУ «Национальный медицинский исследовательский центр травматологии и ортопедии им. Р.Р. Вредена» Минздрава России, г. Санкт-Петербург, Россия

Реферат

Актуальность. Предоперационные ожидания пациента являются одним из значимых факторов, влияющих на его удовлетворенность результатом органосохраняющей операции на тазобедренном суставе. В настоящее время не существует валидированных русскоязычных опросников для оценки ожиданий пациентов от органосохраняющих операций на тазобедренном суставе.

Цель — провести языковую и кросс-культурную адаптацию опросника Hip Preservation Surgery Expectations Survey, а также оценить надежность его русскоязычной версии.

Материал и методы. Для сохранения валидности опросника была проведена языковая и культурная адаптация, которая включала прямой и обратный переводы и пилотное тестирование. Оценка надежности окончательной русскоязычной версии проведена на 40 пациентах, которым выполнялась артроскопия тазобедренного сустава по поводу фемороацетабулярного импинджмента.

Результаты. Коэффициент α Кронбаха составил 0,945, что свидетельствует о высоком уровне внутренней согласованности. Внутрикласовый коэффициент корреляции (ICC) составил 0,82 (ДИ 95%, 0,56–0,93), что соответствует хорошей корреляции и подтверждает ретестовую надежность. «Эффект пола и потолка» выявлен не был. Медианный результат составил 87 (0–100) баллов.

Заключение. Русскоязычная версия опросника Hip Preservation Surgery Expectations Survey представляет собой полезный и простой инструмент для оценки предоперационных ожиданий профильных пациентов, позволяющий структурировать и документировать ожидания, и может быть использован в клинической практике и для научных исследований.

Ключевые слова: органосохраняющие операции на тазобедренном суставе, артроскопия тазобедренного сустава, ожидания пациентов, валидация, культурная адаптация.

Для цитирования: Черкасов М.А., Специальный Д.В., Богопольский О.Е., Ефимов Н.Н., Гончаров М.Ю., Стафеев Д.В. Русскоязычная версия опросника Hip Preservation Surgery Expectations Survey: языковая и кросс-культурная адаптация. *Травматология и ортопедия России*. 2024;30(3):55-64. <https://doi.org/10.17816/2311-2905-17476>.

Денис Владимирович Специальный; e-mail: dr.specialnyuy@gmail.com

Рукопись получена: 22.02.2024. Рукопись одобрена: 16.03.2024. Статья опубликована онлайн: 04.06.2024.

© Черкасов М.А., Специальный Д.В., Богопольский О.Е., Ефимов Н.Н., Гончаров М.Ю., Стафеев Д.В., 2024

The Russian Version of the Hip Preservation Surgery Expectations Survey: Translation and Cross-Cultural Adaptation

Magomed A. Cherkasov, Denis V. Spetsialnyi, Oleg E. Bogopolskiy, Nikolai N. Efimov, Maksim Yu. Goncharov, Dmitry V. Stafeev

Vreden National Medical Research Center of Traumatology and Orthopedics, St. Petersburg, Russia

Abstract

Background. Patients' preoperative expectations are one of the most significant factors affecting the satisfaction rates after organ-preserving surgeries performed in the hip area. To date, there are no validated Russian-language methods to assess the expectations from hip preservation surgeries.

The aim of the study is — to carry out cross-cultural adaptation of the Hip preservation surgery expectations survey, as well as to assess the validity of its Russian version.

Methods. In order to preserve validity of the survey, we carried out its cross-cultural adaptation including forward translation, back translation, and pilot testing (pretesting). Validity of the final Russian-language version was assessed by interviewing 40 patients, which underwent hip joint arthroscopy due to femoroacetabular impingement.

Results. Cronbach's α has accounted for 0.945, indicating a high level of internal consistency. Intra-class correlation coefficient (ICC) has amounted to 0.82 (95% CI: 0.56-0.93), which corresponds to good correlation and demonstrates retest reliability. The "ceiling" and "floor" effects have not been detected.

Conclusions. The Russian version of the Hip preservation surgery expectations survey is a useful and simple tool to assess preoperative expectations of patients with diseases of the hip joint. The survey makes it possible to structure and document the expectations and may be used in clinical practice and scientific studies.

Keywords: hip preservation surgeries, hip joint arthroscopy, patients' expectations, validity, cross-cultural adaptation.

Cite as: Cherkasov M.A., Spetsialnyi D.V., Bogopolskiy O.E., Efimov N.N., Goncharov M.Yu., Stafeev D.V. The Russian Version of the Hip Preservation Surgery Expectations Survey: Translation and Cross-Cultural Adaptation. *Traumatology and Orthopedics of Russia*. 2024;30(3):55-64. (In Russian). <https://doi.org/10.17816/2311-2905-17476>.

✉ Denis V. Spetsialnyi; e-mail: dr.specialnyy@gmail.com

Submitted: 22.02.2024. Accepted: 16.03.2024. Published Online: 04.06.2024.

© Cherkasov M.A., Spetsialnyi D.V., Bogopolskiy O.E., Efimov N.N., Goncharov M.Yu., Stafeev D.V., 2024

ВВЕДЕНИЕ

Органосохраняющие операции на тазобедренном суставе направлены на улучшение функции сустава, снижение болевого синдрома, а также позволяют отсрочить или избежать операции эндопротезирования [1, 2, 3]. Результаты органосохраняющих операций на тазобедренном суставе в основном зависят от состояния сустава до и после операции, характера повседневной активности пациента, качества восстановительного лечения после операции [4, 5, 6].

Артроскопия на сегодняшний день занимает ведущую роль в органосохраняющей хирургии тазобедренного сустава [7, 8]. Среди артроскопических вмешательств на тазобедренном суставе наиболее часто выполняются операции по поводу фемороацетабулярного импинджмента (ФАИ), который принято считать одной из основных причин возникновения болей в области тазобедренного сустава и развития раннего коксартроза у молодых людей [9, 10, 11, 12]. Многие авторы считают оправданной артроскопическую коррекцию ФАИ [13, 14, 15, 16], так как при успешном исходе использование данной методики позволяет уменьшить симптомы, мешающие вести активный образ жизни, и отсрочить более травматичные и обширные вмешательства у молодых пациентов [1, 2, 3]. Однако удовлетворенность пациента результатом данного метода лечения колеблется от 68 до 100% [17, 18, 19, 20]. Удовлетворенность пациента зависит от ряда факторов, таких как достигнутое функциональное состояние тазобедренного сустава после операции, наличие боли и способность выполнять повседневные задачи, которые вызывали трудности до операции [4, 5, 6, 21].

Также на субъективный результат оперативного вмешательства влияют предоперационные ожидания пациента, поскольку осуществление или неосуществление ожиданий пациента напрямую влияет на удовлетворенность результатами органосохраняющей операции на тазобедренном суставе [22, 23]. Однако хирурги нередко не относятся с должным вниманием к предоперационным ожиданиям пациента, в связи с чем повышается риск низкой удовлетворенности от операции [24]. По данным зарубежной литературы, для оценки предоперационных ожиданий пациентов используются результаты беседы с пациентом (свободные ответы на вопросы) и анкетирования [24, 25]. Использование опросников перед операцией позволяет более точно выявить ожидания пациента, а после ознакомления с ним врача скорректировать их при необходимости, дать более полное представление о послеоперационном периоде и результатах лечения.

Нами было найдено две анкеты для оценки предоперационных ожиданий от органосохраняющей

операции на тазобедренном суставе. A.F. Mannion с соавторами использовали модифицированную версию опросника North American Spine Society Lumbar Spine Questionnaire. В данном опроснике использовалась формулировка: «Каких изменений Вы ожидаете от операции по следующим пунктам? (не надежды и пожелания, а реалистичные ожидания!)» для отдельной оценки ожиданий касательно боли в тазобедренном суставе, способности ходить, самостоятельности в повседневной жизни, способности заниматься спортом, общих физических возможностей для работы и быта, социального взаимодействия и психического благополучия [22].

В 2017 г. С.А. Mancuso с соавторами из Hospital for Special Surgery (Нью-Йорк, США) опубликовали опросник Hip Preservation Surgery Expectations Survey (HPSES). Опросник был составлен на основе анализа наиболее частых свободных ответов пациентов на вопросы: «Что вы ожидаете от операции на тазобедренном суставе? Каких изменений Вы ожидаете по окончании восстановительного периода?» с учетом мнения клиницистов на этапе тестирования промежуточной версии. HPSES является пациент-ориентированным опросником и представляет собой практичный и всеобъемлющий способ регистрации предоперационных ожиданий профильных пациентов [26].

Для русскоязычных пациентов на данный момент адаптирован опросник ожиданий от результатов эндопротезирования тазобедренного сустава [27]. Но не существует адаптированных на русский язык инструментов для оценки предоперационных ожиданий пациентов, которым планируется выполнение органосохраняющей операции.

Цель исследования — провести языковую и кросс-культурную адаптацию опросника Hip Preservation Surgery Expectations Survey, а также оценить надежность его русскоязычной версии для внедрения в клиническую практику.

МАТЕРИАЛ И МЕТОДЫ

Оригинальный опросник

Опросник «Hip Preservation Surgery Expectations Survey» разработан Carol A. Mancuso из Hospital for Special Surgery (Нью-Йорк, США), которая также является автором и соавтором научных работ, изучающих ожидания от ряда других типов ортопедических вмешательств [28, 29, 30]. Опросник Hip Preservation Surgery Expectations Survey состоит из 21 пункта, которые учитывают ожидания пациента о болевом синдроме, подвижности, возможности занятий спортом, возвращении к активному образу жизни и психологическом благополучии после органосохраняющей операции на ТБС.

Подсчет баллов осуществляется следующим образом: по каждому пункту начисляется от 0 до 4 баллов: 0 баллов начисляется за ответ, со-

ответствующий наименьшему уровню ожиданий (I don't have this expectation.../у меня таких ожиданий нет...), 4 балла начисляются за ответ, соответствующий наивысшему уровню ожиданий (back to normal... / возврат к норме...). Отдельно оценивается пункт «improve performance in sports / улучшить показатели в спорте». Этот пункт разделен на три уровня (строки) — от профессионального до любительского. Для подсчета используются баллы только по одному уровню (строке) из трех — самый высокий уровень для конкретного пациента.

Максимальное количество баллов, которое может набрать респондент, равняется 84 (21×4). Далее происходит пересчет результата в виде процентов от максимального значения (количество баллов / 84×100). В итоге результат опросника варьируется от 0 до 100, большее значение соответствует более высокому уровню предоперационных ожиданий пациента.

Оригинальная английская версия опросника показала хорошую надежность при ретесте и валидность по содержанию: α Кронбаха как показатель внутренней согласованности составила 0,88 [26].

Языковая и культурная адаптация

Языковая и культурная адаптация — многоступенчатый процесс создания инструмента на русском языке, эквивалентного оригиналу с учетом этнолингвистических особенностей популяции. Структура и алгоритм адаптации подробно изложены в зарубежных руководствах [31, 32].

Языковая и культурная адаптация состояла из пяти этапов:

1. Прямой перевод анкеты с английского языка на русский двумя переводчиками (ортопеды, носители русского языка, свободно владеющие английским языком) независимо друг от друга.

2. Создание предварительного варианта русскоязычной версии опросника с участием обоих переводчиков и одного независимого эксперта, не принимавшего участия в переводе. В ходе этого этапа принимался консенсус по пунктам, которые были переведены по-разному.

3. Обратный перевод предварительного варианта анкеты с русского на английский язык двумя переводчиками (ортопеды, носители английского языка, свободно владеющие русским языком) независимо друг от друга. Далее совместно с независимым экспертом был разработан единый вариант обратного перевода.

4. Согласование русскоязычной версии всеми участниками прямого и обратного перевода после анализа результатов сравнения оригинала опросника с версией, полученной после обратного перевода. Также проводилось орфографическое и грамматическое редактирование.

5. Пилотное исследование опросника, которое включало интервьюирование пациентов и внесение изменений в имеющуюся версию по результатам тестирования. Алгоритм проведения языковой и культурной адаптации HPSES представлен на рисунке 1.

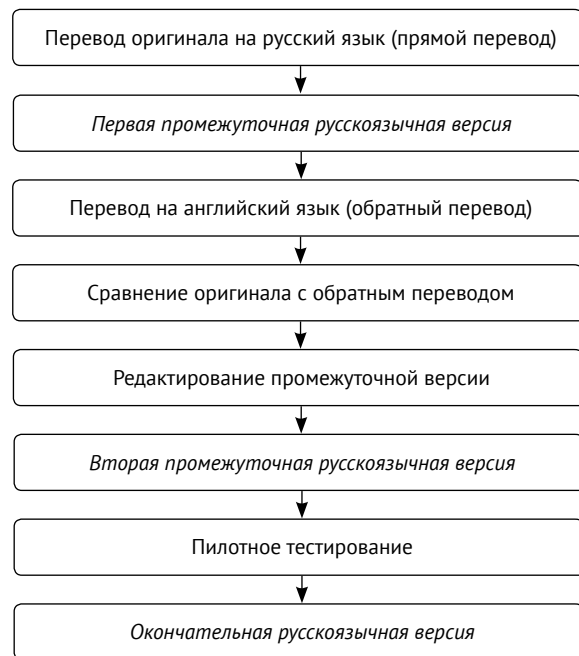


Рис. 1. Алгоритм языковой и культурной адаптации

Figure 1. Algorithm of language and cross-cultural adaptation

Пациенты, включенные в исследование

Оценка надежности окончательной русскоязычной версии опросника проводилась на 40 пациентах (24 мужчины и 16 женщин), которым в клинике в период с сентября 2021 г. по июнь 2022 г. была выполнена артроскопическая коррекция ФАИ. Средний возраст пациентов составил 32±6,08 лет. Средний индекс массы тела составил 24,5±2,5 кг/м². Средний срок с момента возникновения симптомов составил 12±3 месяца. На момент госпитализации болевой синдром по ВАШ оценивался в среднем в 7,3±2,6 балла. До поступления в клинику и в момент госпитализации (с интервалом от 48 до 72 ч.) пациентам предлагали заполнить русскоязычную версию опросника HPSES для оценки их ожиданий от предстоящей операции.

Оценка точности и надежности русскоязычной версии

Для оценки внутренней согласованности пунктов анкеты между собой рассчитывали коэффициент α Кронбаха. Значения α Кронбаха интерпретировали следующим образом: 0,6< α <0,7 — значение сомнительное, 0,7< α <0,8 — значение очень хорошее.

Для оценки ретестовой надежности (что соответствует воспроизводимости полученного результата при повторном заполнении опросника у того же пациента) рассчитывали внутриклассовый коэффициент корреляции (ICC) при 95% доверительном интервале (ДИ 95%). Значение ICC интерпретировали следующим образом: корреляция умеренная — 0,50–0,77, корреляция хорошая — 0,75–0,90, корреляция отличная — >0,90.

«Эффект пола» представляет собой наименьший результат из возможных при использовании опросника (0 баллов), «эффект потолка» — наоборот, наивысший результат (100 баллов). «Эффект пола и потолка» присутствует в тех случаях, когда минимальный («эффект пола») или максимальный («эффект потолка») результат получен при анкетировании более 15% респондентов [33, 34].

Статистическая обработка данных проводилась при помощи программного пакета IBM SPSS Statistics 28.0.0.0.

РЕЗУЛЬТАТЫ

При сравнении оригинала опросника с выполненным обратным переводом большинство несоответствий представляли собой принципиально сходные по смыслу слова и фразы (в том числе с учетом особенностей британского и американского английского языка). Например, переводчики вместо термина “persistent” использовали “chronic”, вместо “frequently shifting” — “changing”, вместо “recreational sport” — “amateur sport”, вместо “perform daily routine” — “to do daily tasks”. Окончательный вариант анкеты ожиданий пациентов представлен в таблице 1.

Таблица 1

Адаптированная русскоязычная версия опросника Hip Preservation Surgery Expectations Survey

Насколько значимых улучшений Вы ожидаете по этим пунктам в результате операции на Вашем тазобедренном суставе?

Ожидание	Возврат к норме или полное восстановление	Не возврат к норме, но...			У меня таких ожиданий нет или эти ожидания ко мне не относятся
		станет намного лучше	умеренное улучшение	станет немного лучше	
Облегчить постоянную боль	1	2	3	4	5
Облегчить боль при ходьбе	1	2	3	4	5
Облегчить боль в положении сидя	1	2	3	4	5
Улучшить способность спать (например, лежать на больной стороне, не просыпаться из-за боли)	1	2	3	4	5
Улучшить способность сидеть или стоять, не меняя часто позу	1	2	3	4	5
Повысить гибкость или объем движений	1	2	3	4	5
Улучшить способность менять позицию (например, вставать из положения сидя, садиться в машину и выходить из нее)	1	2	3	4	5
Улучшить показатели в спорте:					
<i>на профессиональном уровне или на уровне вуза</i>	1	2	3	4	5
<i>в спортивных соревнованиях (но не на уровне вуза или профессиональных)</i>	1	2	3	4	5
<i>на любительском уровне</i>	1	2	3	4	5
Улучшить возможность реализовать свой спортивный потенциал	1	2	3	4	5
Улучшить способность заниматься повседневными делами и работой по дому	1	2	3	4	5
Улучшить возможность планировать дела, не учитывая состояние тазобедренного сустава	1	2	3	4	5
Сохранить возможность заняться чем-то новым или более трудным в будущем	1	2	3	4	5
Улучшить способность работать или учиться	1	2	3	4	5
Улучшить способность делать упражнения для общего здоровья	1	2	3	4	5

Окончание таблицы 1

Ожидание	Возврат к норме или полное восстановление	Не возврат к норме, но...			У меня таких ожиданий нет или эти ожидания ко мне не относятся
		станет намного лучше	умеренное улучшение	станет немного лучше	
Улучшить способность участвовать в делах семьи и друзей	1	2	3	4	5
Улучшить половую жизнь	1	2	3	4	5
Уменьшить стресс и тревогу из-за состояния моего тазобедренного сустава	1	2	3	4	5
Перестать заострять внимание на моем тазобедренном суставе	1	2	3	4	5
Уменьшить ощущение, что со мной что-то не так, или что я не нормальный	1	2	3	4	5
Меньше беспокоиться, что проблема в тазобедренном суставе усугубляется	1	2	3	4	5
Вернуться к активному образу жизни, который был до того, как эта проблема возникла	1	2	3	4	5

Подсчет баллов осуществляется следующим образом:

1. По каждому пункту начисляется от 0 до 4 баллов:

- 4 = возврат к норме или полное восстановление
- 3 = станет намного лучше
- 2 = умеренное улучшение
- 1 = станет немного лучше

0 = у меня таких ожиданий нет или эти ожидания ко мне не относятся

Примечание: Отдельным образом происходит работа с пунктом «улучшить показатели в спорте» — данный пункт разделен на три уровня от профессионального до любительского. Для подсчета используются баллы только по одному уровню (строке) из трех — самый высокий уровень для конкретного пациента.

2. Просуммируйте все ответы. Максимальное количество баллов, которое может набрать респондент, равняется 84 (21×4).

3. Пересчитайте результата в виде процентов от максимального значения (количество баллов / 84×100).

4. В итоге результат опросника варьируется от 0 до 100, большее значение соответствует более высокому уровню предоперационных ожиданий пациента.

Оценка точности и надежности русскоязычной версии

Коэффициент α Кронбаха для русскоязычной версии опросника HPSES составил 0,945, что свидетельствует о высоком уровне внутренней согласованности.

Внутриклассовый коэффициент корреляции (ICC) составил 0,82 (ДИ 95%: 0,56–0,93), что соответствует хорошей корреляции и подтверждает ретестовую надежность (воспроизводимость) опросника.

Максимальный результат (100) был зафиксирован только у трех пациентов, минимальный результат (0) не отмечался, что свидетельствует об отсутствии «эффекта пола и потолка» у адаптированной версии опросника.

Ожидания пациентов, включенных в исследование

Распределение пациентов в соответствии с полученными результатами представлено на рисунке 2. Медианный результат составил 87; интерквартильный размах 66,25–95,00; минимальный балл — 10, максимальный балл — 100.

Распределение пунктов анкеты в соответствии с набранными баллами (баллы до пересчета, т.е. от 0 до 4 баллов за пункт) представлено в таблице 2. Пункт «Уменьшить стресс и тревогу из-за состояния моего тазобедренного сустава» набрал больше всего баллов, а пункт «Улучшить половую жизнь» набрал меньше всего баллов.

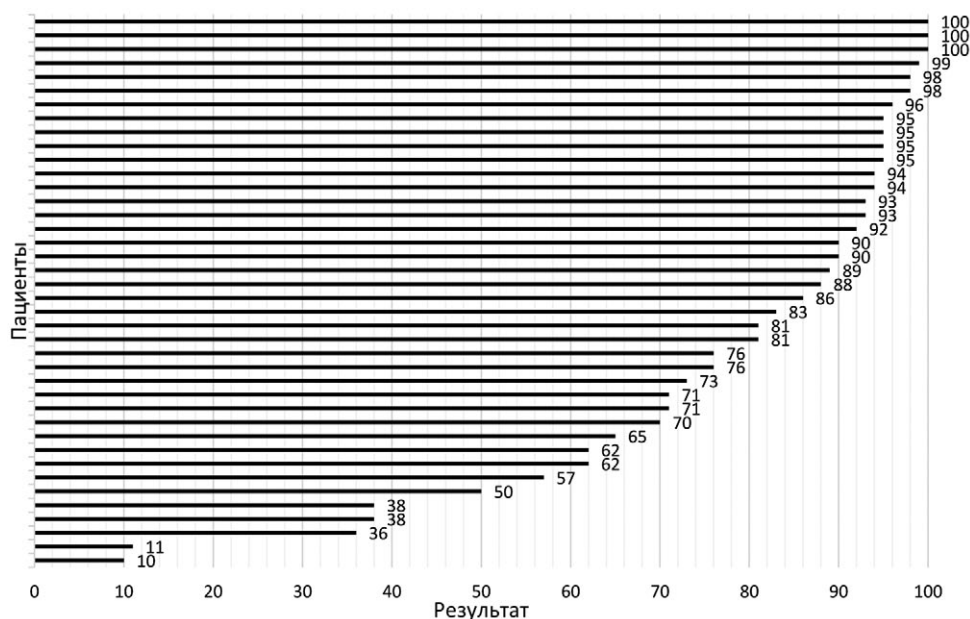


Рис. 2. Результаты опроса пациентов с использованием русской версии HPSES
Figure 2. The survey results of patients applying the Russian-language version of HPSES

Таблица 2

Распределение баллов по пунктам анкеты

Пункт анкеты	Баллы
Облегчить постоянную боль	131
Облегчить боль при ходьбе	128
Облегчить боль в положении сидя	128
Улучшить способность спать (например, лежать на больной стороне, не просыпаться из-за боли)	127
Улучшить способность сидеть или стоять, не меняя часто позу	129
Повысить гибкость или объем движений	129
Улучшить способность менять позицию (например, вставать из положения сидя, садиться в машину и выходить из нее)	114
Улучшить показатели в спорте:	123
<i>на профессиональном уровне или на уровне вуза</i>	45
<i>в спортивных соревнованиях (но не на уровне вуза или профессиональных)</i>	35
<i>на любительском уровне</i>	43
Улучшить возможность реализовать свой спортивный потенциал	115
Улучшить способность заниматься повседневными делами и работой по дому	118
Улучшить возможность планировать дела, не учитывая состояние тазобедренного сустава	130
Сохранить возможность заняться чем-то новым или более трудным в будущем	130
Улучшить способность работать или учиться	113
Улучшить способность делать упражнения для общего здоровья	134
Улучшить способность участвовать в делах семьи и друзей	114
Улучшить половую жизнь	109
Уменьшить стресс и тревогу из-за состояния моего тазобедренного сустава	146
Перестать заострять внимание на моем тазобедренном суставе	122
Уменьшить ощущение, что со мной что-то не так, или что я не нормальный	112
Меньше беспокоиться, что проблема в тазобедренном суставе усугубляется	128
Вернуться к активному образу жизни, который был до того, как эта проблема возникла	128

ОБСУЖДЕНИЕ

Опросник HPSES используется в зарубежных клиниках для оценки ожиданий профильных пациентов от предстоящего вмешательства [23, 25, 35].

Создание опросника для оценки ожиданий на русском языке позволит отечественным хирургам оценить прогноз пациента относительно своего состояния и по необходимости подтвердить или опровергнуть его предположения. Таким образом, в конечном итоге можно повысить удовлетворенность пациента после операции, так как совпадение предоперационных ожиданий пациентов с достигнутым результатом является одним из факторов, определяющих удовлетворенность оперативным лечением [1, 2].

Валидность — показатель того, насколько хорошо предлагаемый тест и его результат соответствуют поставленным задачам исследования. Доказано, что оригинальный опросник Hip Preservation Surgery Expectations Survey является валидным [20]. Прямой и обратный перевод, экспертная оценка различий и редактирование с учетом комментариев пациентов в рамках пилотного исследования позволили сохранить валидность оригинальной анкеты, что доказывают значения коэффициента внутриклассовой корреляции (0,82) и коэффициент α Кронбаха (0,945). Отсутствие у анкеты «эффекта пола и потолка» говорит о возможности отражать фактические различия в ожиданиях пациентов между тестируемыми в верхней и нижней части диапазона набранных баллов.

ДОПОЛНИТЕЛЬНАЯ ИНФОРМАЦИЯ

Заявленный вклад авторов

Все авторы сделали эквивалентный вклад в подготовку публикации.

Все авторы прочли и одобрили финальную версию рукописи статьи. Все авторы согласны нести ответственность за все аспекты работы, чтобы обеспечить надлежащее рассмотрение и решение всех возможных вопросов, связанных с корректностью и надежностью любой части работы.

Источник финансирования. Авторы заявляют об отсутствии внешнего финансирования при проведении исследования.

Возможный конфликт интересов. Авторы декларируют отсутствие явных и потенциальных конфликтов интересов, связанных с публикацией настоящей статьи.

Этическая экспертиза. Не применима.

Информированное согласие на публикацию. Авторы получили письменное согласие пациентов на участие в исследовании и публикацию результатов.

Русскоязычная версия опросника является полезным и простым инструментом для оценки предоперационных ожиданий пациентов, так как позволяет структурировать предположения пациента относительно изменений после лечения в рамках различных аспектов проявления заболевания и вызываемых им ограничений (боль в различных ситуациях, ограничения по работе, бытовым задачам и занятиям спортом, а также психологический дискомфорт).

Опросник также может представлять ценность для исследований по оценке результатов органосохраняющих операций на тазобедренном суставе у русскоговорящих пациентов, поскольку лучшее понимание ожиданий пациентов является неотъемлемой частью анализа клинической эффективности оперативного лечения [1, 2].

ЗАКЛЮЧЕНИЕ

Адаптированная русскоязычная версия опросника Hip Preservation Surgery Expectations Survey показала высокую степень надежности, сравнимую с результатами тестирования оригинальной версии. Русскоязычная версия может быть использована в клинической практике и в рамках научных исследований для оценки предоперационных ожиданий пациентов от органосохраняющих оперативных вмешательств на тазобедренном суставе.

DISCLAIMERS

Author contribution

All authors made equal contributions to the study and the publication.

All authors have read and approved the final version of the manuscript of the article. All authors agree to bear responsibility for all aspects of the study to ensure proper consideration and resolution of all possible issues related to the correctness and reliability of any part of the work.

Funding source. This study was not supported by any external sources of funding.

Disclosure competing interests. The authors declare that they have no competing interests.

Ethics approval. Not applicable.

Consent for publication. The authors obtained written consent from patients to participate in the study and publish the results.

ЛИТЕРАТУРА [REFERENCES]

- Clohisey J.C. Contemporary Concepts in Treating Pre-Arthritic Hip Disease. *J Arthroplasty*. 2015;30(7):1095. doi: 10.1016/j.arth.2015.01.055.
- Clohisey J.C., Beaulé P.E., O'Malley A., Safran M.R., Schoenecker P. AOA symposium. Hip disease in the young adult: current concepts of etiology and surgical treatment. *J Bone Joint Surg Am*. 2008;90(10):2267-2281. doi: 10.2106/JBJS.G.01267.

3. Kelly B.T., Williams R.J. 3rd, Philippon M.J. Hip arthroscopy: current indications, treatment options, and management issues. *Am J Sports Med.* 2003;31(6):1020-1037. doi: 10.1177/03635465030310060701.
4. Kołodziejczyk K., Czwojdzinski A., Czubak-Wrzosek M., Czubak J. Radiologic Predictors for Clinical Improvement in PAO-A Perspective Study. *J Clin Med.* 2023;12(5):1837. doi: 10.3390/jcm12051837.
5. Clohisy J.C., Schutz A.L., St. John L., Schoenecker P.L., Wright R.W. Periacetabular osteotomy: a systematic literature review. *Clin Orthop Relat Res.* 2009;467(8):2041-2052. doi: 10.1007/s11999-009-0842-6.
6. Kuhn A.W., Clohisy J.C., Troyer S.C., Cheng A.L., Hillen T.J., Pascual-Garrido C. et al. Team Approach: Hip Preservation Surgery. *JBJS Rev.* 2023;11(10). doi: 10.2106/JBJS.RVW.23.00041.
7. Zhang A.L., Feeley B.T. Editorial Commentary: The Rise of Hip Arthroscopy: Temporary Trend or Here to Stay? *Arthroscopy.* 2018;34(6):1831-1832. doi: 10.1016/j.arthro.2018.02.023.
8. Sienko A., Ekhtiari S., Khanduja V. The growth of hip preservation as a speciality. *Knee Surg Sports Traumatol Arthrosc.* 2023;31(7):2540-2543. doi: 10.1007/s00167-023-07409-9.
9. Bonazza N.A., Homcha B., Liu G., Leslie D.L., Dhawan A. Surgical Trends in Arthroscopic Hip Surgery Using a Large National Database. *Arthroscopy.* 2018;34(6):1825-1830. doi: 10.1016/j.arthro.2018.01.022.
10. Ganz R., Parvizi J., Beck M., Leunig M., Nötzli H., Siebenrock K.A. Femoroacetabular impingement: a cause for osteoarthritis of the hip. *Clin Orthop Relat Res.* 2003;(417):112-120. doi: 10.1097/01.blo.0000096804.78689.c2.
11. Agricola R., Heijboer M.P., Bierma-Zeinstra S.M., Verhaar J.A., Weinans H., Waarsing J.H. Cam impingement causes osteoarthritis of the hip: a nationwide prospective cohort study (CHECK). *Ann Rheum Dis.* 2013;72(6):918-923. doi: 10.1136/annrheumdis-2012-201643.
12. Thomas G.E., Palmer A.J., Batra R.N., Kiran A., Hart D., Spector T. et al. Subclinical deformities of the hip are significant predictors of radiographic osteoarthritis and joint replacement in women. A 20 year longitudinal cohort study. *Osteoarthritis Cartilage.* 2014;22(10):1504-1510. doi: 10.1016/j.joca.2014.06.038.
13. Богопольский О.Е., Трачук П.А., Специальный Д.В., Серeda А.П., Тихилов Р.М. Результаты артроскопического лечения фемороацетабулярного импинджмента. *Травматология и ортопедия России.* 2022;28(4):54-65. doi: 10.17816/2311-2905-1980.
Bogopolskiy O.E., Trachuk P.A., Spetsialnyi D.V., Sereda A.P., Tikhilov R.M. Results of Arthroscopic Treatment for Femoroacetabular Impingement. *Traumatology and Orthopedics of Russia.* 2022;28(4):54-65. (In Russian). doi: 10.17816/2311-2905-1980.
14. Герасимов С.А., Зыкин А.А., Короткин А.А., Герасимов Е.А., Новикова Я.С., Морозова Е.А. и др. Новиков А.В. Эффективность артроскопии тазобедренного сустава как метода хирургической коррекции фемороацетабулярного импинджмента. Оценка результатов лечения в течении двух лет после операции. *Гений ортопедии.* 2020;26(3):353-358. doi: 10.18019/1028-4427-2020-26-3-353-358.
Gerasimov S.A., Zykin A.A., Korytkin A.A., Gerasimov E.A., Novikova Ya.S., Morozova E.A., Novikov A.V. Arthroscopic management of femoroacetabular impingement: evaluation of a two-year follow-up. *Genij Ortopedii.* 2020;26(3):353-358. (In Russian). doi: 10.18019/1028-4427-2020-26-3-353-358.
15. Zhu Y., Su P., Xu T., Zhang L., Fu W. Conservative therapy versus arthroscopic surgery of femoroacetabular impingement syndrome (FAI): a systematic review and meta-analysis. *J Orthop Surg Res.* 2022;17(1):296. doi: 10.1186/s13018-022-03187-1.
16. Buzin S., Shankar D., Vasavada K., Youm T. Hip Arthroscopy for Femoroacetabular Impingement-Associated Labral Tears: Current Status and Future Prospects. *Orthop Res Rev.* 2022;14:121-132. doi: 10.2147/ORR.S253762.
17. Zusmanovich M., Haselman W., Serrano B., Banffy M. The Incidence of Hip Arthroscopy in Patients With Femoroacetabular Impingement Syndrome and Labral Pathology Increased by 85% Between 2011 and 2018 in the United States. *Arthroscopy.* 2022;38(1):82-87. doi: 10.1016/j.arthro.2021.04.049.
18. Kierkegaard S., Langeskov-Christensen M., Lund B., Naal F.D., Mechlenburg I., Dalgas U. et al. Pain, activities of daily living and sport function at different time points after hip arthroscopy in patients with femoroacetabular impingement: a systematic review with meta-analysis. *Br J Sports Med.* 2017;51(7):572-579. doi: 10.1136/bjsports-2016-096618.
19. Kahlenberg C.A., Nwachukwu B.U., Schairer W.W., McCormick F., Ranawat A.S. Patient Satisfaction Reporting for the Treatment of Femoroacetabular Impingement. *Arthroscopy.* 2016;32(8):1693-1699. doi: 10.1016/j.arthro.2016.02.021.
20. Krivicich L.M., Rice M., Sivasundaram L., Nho S.J. Borderline Dysplastic Hips Undergoing Hip Arthroscopy Achieve Equivalent Patient Reported Outcomes When Compared With Hips With Normal Acetabular Coverage: A Systematic Review and Meta-Analysis. *J Am Acad Orthop Surg.* 2023;31(6):e336-e346. doi: 10.5435/JAAOS-D-22-00302.
21. Factor S., Vidra M., Shalom M., Clyman S., Roth Y., Amar E. et al. Preoperative Expectations Do Not Correlate With Postoperative iHOT-33 Scores and Patient Satisfaction Following Hip Arthroscopy for the Treatment of Femoroacetabular Impingement Syndrome. *Arthroscopy.* 2022;38(6):1869-1875. doi: 10.1016/j.arthro.2021.11.027.
22. Mannion A.F., Impellizzeri F.M., Naal F.D., Leunig M. Fulfilment of patient-rated expectations predicts the outcome of surgery for femoroacetabular impingement. *Osteoarthritis Cartilage.* 2013;21(1):44-50. doi: 10.1016/j.joca.2012.09.013.
23. Factor S., Neuman Y., Vidra M., Shalom M., Lichtenstein A., Amar E. et al. Violation of expectations is correlated with satisfaction following hip arthroscopy. *Knee Surg Sports Traumatol Arthrosc.* 2023;31(5):2023-2029. doi: 10.1007/s00167-022-07182-1.
24. Martin R.L., Mohtadi N.G., Safran M.R., Leunig M., Martin H.D., McCarthy J. et al. Differences in physician and patient ratings of items used to assess hip disorders. *Am J Sports Med.* 2009;37(8):1508-1512. doi: 10.1177/0363546509333851.
25. Chahla J., Beck E.C., Nwachukwu B.U., Alter T., Harris J.D., Nho S.J. Is There an Association Between Preoperative Expectations and Patient-Reported Outcome After Hip Arthroscopy for Femoroacetabular Impingement Syndrome? *Arthroscopy.* 2019;35(12):3250-3258.e1. doi: 10.1016/j.arthro.2019.06.018.
26. Mancuso C.A., Wentzel C.H., Ghomrawi H.M.K., Kelly B.T. Hip Preservation Surgery Expectations Survey: A New Method to Measure Patients' Preoperative Expectations. *Arthroscopy.* 2017;33(5):959-968. doi: 10.1016/j.arthro.2016.11.012.

27. Черкасов М.А., Шубняков И.И., Бадмаев А.О. Русскоязычная версия опросника ожиданий HSS HIP REPLACEMENT EXPECTATIONS SURVEY: языковая и культурная адаптация. Современные проблемы науки и образования. 2017;(2):80. Режим доступа: <https://science-education.ru/ru/article/view?id=26292>. Cherkasov M.A., Shubnykov I.I., Badmaev A.O. Russian version of the HSS Hip Replacement Expectations Survey cross-cultural adaptation. Modern Problems of Science and Education. 2017;(2):80. (In Russian). URL: <https://science-education.ru/en/article/view?id=26292>.
28. Mancuso C.A., Cammisa F.P., Sama A.A., Hughes A.P., Ghomrawi H.M., Girardi F.P. Development and testing of an expectations survey for patients undergoing lumbar spine surgery. *J Bone Joint Surg Am.* 2013;95(19):1793-1800. doi: 10.2106/JBJS.L.00338.
29. Mancuso C.A., Cammisa F.P., Sama A.A., Hughes A.P., Girardi F.P. Development of an expectations survey for patients undergoing cervical spine surgery. *Spine (Phila Pa 1976).* 2013;38(9):718-725. doi: 10.1097/BRS.0b013e31827bf204
30. Mancuso C.A. Editorial Commentary: Assessing Outcomes in Terms of Fulfillment of Patient Expectations Is Complementary to Traditional Measures Including Satisfaction. *Arthroscopy.* 2022;38(6):1876-1878. doi: 10.1016/j.arthro.2021.12.023
31. Bonomi A.E., Cella D.F., Hahn E.A., Bjordal K., Sperner-Unterweger B., Gangeri L. et al. Multilingual translation of the Functional Assessment of Cancer Therapy (FACT) quality of life measurement system. *Qual Life Res.* 1996;5(3):309-320. doi: 10.1007/BF00433915.
32. Fayers R., Aaronson N., Bjordal K., Sullivan M. QLQ C-30 Scoring Manual EORTC Study Group on Quality of Life. Brussels; 1995. p. 50.
33. Terwee C.B., Bot S.D., de Boer M.R., van der Windt D.A., Knol D.L., Dekker J. et al. Quality criteria were proposed for measurement properties of health status questionnaires. *J Clin Epidemiol.* 2007;60(1):34-42. doi: 10.1016/j.jclinepi.2006.03.012.
34. McHorney C.A., Tarlov A.R. Individual-patient monitoring in clinical practice: are available health status surveys adequate? *Qual Life Res.* 1995;4(4):293-307. doi: 10.1007/BF01593882.
35. Mancuso C.A., Wentzel C.H., Kersten S.M., Kelly B.T. Patients' Expectations of Hip Preservation Surgery: A Survey Study. *Arthroscopy.* 2019;35(6):1809-1816. doi: 10.1016/j.arthro.2019.01.028.

Сведения об авторах

✉ Специальный Денис Владимирович

Адрес: Россия, 195427, г. Санкт-Петербург, ул. Академика Байкова, д. 8

<http://orcid.org/0000-0002-7597-2918>

e-mail: dr.specialnyyy@gmail.com

Черкасов Магомед Ахмедович — канд. мед. наук

<http://orcid.org/0000-0003-2799-532X>

e-mail: dr.medik@gmail.com

Богопольский Олег Евгеньевич

<http://orcid.org/0000-0002-4883-0543>

e-mail: 9202211@gmail.com

Ефимов Николай Николаевич — канд. мед. наук

<http://orcid.org/0000-0002-1813-3421>

e-mail: efimov-n-n@mail.ru

Гончаров Максим Юрьевич — канд. мед. наук

<http://orcid.org/0000-0001-6435-7939>

e-mail: goncharov71@list.ru

Стафеев Дмитрий Викторович — канд. мед. наук

<http://orcid.org/0009-0001-4332-2574>

e-mail: stafeevd@gmail.com

Authors' information

✉ Denis V. Spetsialnyi

Address: 8, Akademika Baykova str., St. Petersburg, 195427, Russia

<http://orcid.org/0000-0002-7597-2918>

e-mail: dr.specialnyyy@gmail.com

Magomed A. Cherkasov — Cand. Sci. (Med.)

<http://orcid.org/0000-0003-2799-532X>

e-mail: dr.medik@gmail.com

Oleg E. Bogopolskiy

<http://orcid.org/0000-0002-4883-0543>

e-mail: 9202211@gmail.com

Nikolai N. Efimov — Cand. Sci. (Med.)

<http://orcid.org/0000-0002-1813-3421>

e-mail: efimov-n-n@mail.ru

Maksim Yu. Goncharov — Cand. Sci. (Med.)

<http://orcid.org/0000-0001-6435-7939>

e-mail: goncharov71@list.ru

Dmitry V. Stafeev — Cand. Sci. (Med.)

<http://orcid.org/0009-0001-4332-2574>

e-mail: stafeevd@gmail.com



Научная статья
УДК 616.711.6-007.55-089.2
<https://doi.org/10.17816/2311-2905-17574>

Сравнительный анализ эффективности пункционной и эндоскопической денервации дугоотростчатых суставов в лечении пациентов с дегенеративными деформациями поясничного отдела позвоночника

Д.А. Пташников^{1,2}, С.В. Масевнин¹, Е.Н. Лим³, С.Г. Норматов⁴

¹ ФГБУ «Национальный медицинский исследовательский центр травматологии и ортопедии им. Р.Р. Вредена» Минздрава России, г. Санкт-Петербург, Россия

² ФГБОУ ВО «Северо-Западный государственный медицинский университет им. И.И. Мечникова» Минздрава России, г. Санкт-Петербург, Россия

³ Клиника Surgemed, г. Ургенч, Узбекистан

⁴ Республиканский научный центр экстренной медицинской помощи, г. Ургенч, Узбекистан

Реферат

Введение. Дегенеративный сколиоз поясничного отдела является наиболее тяжелой формой дегенеративно-дистрофической патологии позвоночника. Значительный возраст пациентов данного профиля, а также высокая коморбидность и низкое качество костной ткани повышают риски развития осложнений на любом этапе лечения. Принимая во внимание данные обстоятельство, специалисты продолжают поиск минимально инвазивных технических решений, способных повышать качество жизни пациентов.

Цель исследования — сравнительный анализ результатов хирургического лечения пациентов с дегенеративными деформациями поясничного отдела позвоночника, оперированных по методикам пункционной и эндоскопической денервации.

Материал и методы. В исследование вошли 58 пациентов: 42 (72,4%) женщины и 16 (27,6%) мужчин. Медиана возраста — 64 (60–69) года, минимальный период наблюдения — 2 года. В 28 случаях выполнена эндоскопическая денервация дугоотростчатых суставов поясничного отдела на вершине деформации с обеих сторон (группа А), в 30 случаях — пункционная радиочастотная денервация в соответствующем объеме (группа Б). Эффективность лечения была оценена на основании динамики болевого синдрома (шкала ВАШ), качества жизни пациентов (опросник ODI), а также частоты осложнений и повторных хирургических вмешательств.

Результаты. Средняя продолжительность операции и лучевая нагрузка были значимо выше при эндоскопическом вмешательстве ($p < 0,001$). В группе А было выявлено более раннее снижение болевого синдрома в спине по сравнению с группой Б ($p < 0,001$). Оценка качества жизни пациентов по ODI показала высокую степень корреляции с уровнем болевого синдрома. Значимых осложнений оперативного лечения не было выявлено ни у одного из пациентов обеих групп. Повторная денервация проводилась на протяжении двухлетнего периода наблюдения у 18 пациентов (60%) группы Б и у 2 пациентов (7,1%) группы А ($p < 0,001$). Анализ факторов, ассоциированных с эффективностью пункционной денервации, показал значимость величины деформации во фронтальной плоскости. Эффективность пункционного лечения снижалась при величине деформации 30° и более с чувствительностью 77% и специфичностью 67%.

Заключение. Более выраженное снижение интенсивности болевого синдрома в спине с сохранением эффекта на протяжении всего периода наблюдения было отмечено у пациентов после эндоскопической денервации, что, однако, сопровождалось большими продолжительностью вмешательства и лучевой нагрузкой. Низкая эффективность пункционной денервации обусловлена применением данной методики у пациентов с выраженной деформацией поясничного отдела позвоночника.

Ключевые слова: дегенеративный сколиоз, минимально инвазивное лечение, эндоскопическая денервация, пункционная денервация.

Для цитирования: Пташников Д.А., Масевнин С.В., Лим Е.Н., Норматов С.Г. Сравнительный анализ эффективности пункционной и эндоскопической денервации дугоотростчатых суставов в лечении пациентов с дегенеративными деформациями поясничного отдела позвоночника. *Травматология и ортопедия России*. 2024;30(3):65-74. <https://doi.org/10.17816/2311-2905-17574>.

Масевнин Сергей Владимирович; e-mail: drmassevnnin@gmail.com

Рукопись получена: 27.06.2024. Рукопись одобрена: 01.08.2024. Статья опубликована онлайн: 29.08.2024.

© Пташников Д.А., Масевнин С.В., Лим Е.Н., Норматов С.Г., 2024

Endoscopic and Percutaneous Denervation of Facet Joints in the Treatment of Patients with Degenerative Lumbar Deformities: Comparative Analysis

Dmitrii A. Ptashnikov^{1,2}, Sergey V. Masevnin¹, Evgeniy N. Lim³, Sarvar G. Normatov⁴

¹ Vreden National Medical Research Center of Traumatology and Orthopedics, St. Petersburg, Russia

² Mechnikov North-Western State Medical University, St. Petersburg, Russia

³ Surgemed Clinic, Urgench, Uzbekistan

⁴ Republican Research Centre of Emergency Medicine, Urgench, Uzbekistan

Abstract

Background. At present, degenerative lumbar scoliosis is considered as the severest form of degenerative diseases of the spine. As a rule, it occurs at the final stage of the disease development. Advanced age of the patients, high comorbidity and poor bone tissue quality increase risk of complications development at any stage of the treatment. All things considered, the majority of specialists continue their search for minimally invasive surgeries able to improve the life quality of patients with such pathology.

Aim of the study — comparative analysis of the surgical treatment results of patients with degenerative lumbar deformities operated using percutaneous and endoscopic denervation techniques.

Methods. The study enrolled 58 patients: 42 (72.4%) women and 16 (27.6%) men. Median age accounted for 64 (60-69) years, minimum follow-up period — 2 years. In 28 cases, we performed endoscopic denervation of the lumbar facet joints at the apex of the deformity on both sides (group A), in 30 cases — percutaneous radiofrequency denervation in the appropriate volume (group B). Evaluation of the treatment effectiveness was based on the dynamics of pain syndrome (VAS), patients' quality of life (ODI), as well as on the frequency of complications and repeated surgical interventions.

Results. Mean operative duration and radiation exposure were significantly higher in endoscopic intervention ($p < 0.001$). Group A showed an earlier reduction in back pain syndrome compared to group B ($p < 0.001$). Assessment of patients' life quality by ODI showed a high degree of correlation with the level of back pain syndrome. Significant complications of the surgical treatment were not revealed in any patient of both groups. Repeated denervation was performed during the two-year follow-up period in 18 patients (60%) of group B and in 2 patients (7.1%) of group A ($p < 0.001$). Analysis of the factors associated with the efficacy of percutaneous denervation showed the significance of deformation magnitude in the frontal plane. Efficiency of percutaneous treatment decreased at the deformity value of 30° and more with a sensitivity of 77% and specificity of 67%.

Conclusions. A more pronounced decrease in the intensity of back pain syndrome with preservation of the effect during the whole period of follow-up was noted in patients after endoscopic denervation. However, this was accompanied by a longer duration of intervention and radiation load. According to our data, low efficacy of percutaneous denervation is due to the use of this technique in patients with severe deformity of the lumbar spine.

Key words: degenerative scoliosis, minimally invasive surgeries, endoscopic denervation, percutaneous denervation.

Cite as: Ptashnikov D.A., Masevnin S.V., Lim E.N., Normatov S.G. Endoscopic and Percutaneous Denervation of Facet Joints in the Treatment of Patients with Degenerative Lumbar Deformities: Comparative Analysis. *Traumatology and Orthopedics of Russia*. 2024;30(3):65-74. (In Russian). <https://doi.org/10.17816/2311-2905-17574>.

✉ Sergey V. Masevnin; e-mail: drmasevnin@gmail.com

Submitted: 27.06.2024. Accepted: 01.08.2024. Published Online: 29.08.2024.

© Ptashnikov D.A., Masevnin S.V., Lim E.N., Normatov S.G., 2024

ВВЕДЕНИЕ

Дегенеративный сколиоз поясничного отдела в настоящее время рассматривается как наиболее тяжелая форма дегенеративно-дистрофической патологии позвоночника, которая возникает, как правило, на заключительном этапе ее развития. Оперативное вмешательство у пациентов с дегенеративным сколиозом при соблюдении ортопедических подходов с коррекцией деформации и восстановлением физиологического профиля позвоночника зачастую сопровождается значительным числом осложнений, как возникающих во время операции, так и выявляемых на любом этапе послеоперационного периода [1, 2, 3, 4]. Значительный возраст пациентов данного профиля, а также высокая коморбидность и низкое качество костной ткани повышают риски развития осложнений на любом этапе лечения [5, 6, 7, 8]. Кроме того, высокий процент развившихся осложнений, особенно в отдаленном периоде, требует повторного хирургического вмешательства с более протяженной фиксацией на фоне возрастающих рисков развития инфекционных процессов [7, 9, 10]. Принимая во внимание данные обстоятельства, большинство специалистов продолжают поиск минимально инвазивных технических решений, способных повышать качество жизни пациентов данного профиля [11, 12, 13, 14, 15]. При этом болевой синдром является одним из наиболее значимых факторов, ассоциированных со снижением качества жизни пациентов с дегенеративными деформациями позвоночника. Таким образом, интервенционное воздействие на одну из причин болевого синдрома может значимо повысить качество жизни пациентов с дегенеративным сколиозом и избежать при этом высоких рисков развития осложнений, характерных для высокотравматичного хирургического лечения [16]. Кроме того, минимально инвазивное лечение, направленное на уменьшение болевого синдрома, даже в случае временного эффекта, позволяет проводить антиостеопоротическую терапию с целью снижения рисков развития серьезных осложнений после расширенного декомпрессивно-стабилизирующего вмешательства [5, 6, 7, 8, 16].

В последние годы чрескожная денервация фасеточных суставов прочно закрепилась в качестве золотого стандарта в лечении спондилоартроза [17, 18, 19]. Недавний метаанализ показал, что радиочастотная денервация имеет хорошую эффективность в течение 12 мес. в виде уменьшения боли в спине, вызванной перегрузкой и воспалением фасеточных суставов [20]. Эндоскопическая ризотомия является этапом развития чрескожной пункционной денервации [21]. Эта техника позволяет непосредственно визуализировать анатомические структуры и добиться стабильного и дли-

тельного обезболивания благодаря более полной и обширной денервации дорсальной ветви [22]. Преимущество прямой визуализации фасеточного сустава и дорсальной нервной ветви может оказаться решающим у пациентов с патологическими изменениями задних структур позвоночника вследствие дегенеративной деформации.

Цель исследования — сравнить результаты оперативного лечения пациентов с дегенеративными деформациями поясничного отдела позвоночника после пункционной и эндоскопической денервации фасеточных суставов.

МАТЕРИАЛ И МЕТОДЫ

Дизайн исследования

Проведенное исследование носило ретроспективный характер и заключалось в оценке результатов хирургического лечения 58 пациентов, получавших оперативное лечение в 2018–2022 гг.

В исследование вошли 42 (72,4%) женщины и 16 (27,6%) мужчин. Медиана возраста пациентов составляла 64 (60–69) года.

Критерии включения: наличие дегенеративной деформации поясничного отдела во фронтальной плоскости величиной более 10°, оперативное лечение в объеме денервации дугоотростчатых суставов, период наблюдения не менее двух лет.

Критерии исключения: наличие тяжелых сколиотических деформаций, требующих применения декомпрессивно-стабилизирующих вмешательств, злокачественные новообразования, инфекционные заболевания позвоночника, а также хирургическое лечение, проведенное ранее по поводу данной патологии.

Пациенты были разделены на две группы в зависимости от проведенного оперативного лечения.

Группа А: денервация дугоотростчатых суставов посредством эндоскопической ризотомии дорсальной ветви.

Оперативное лечение пациентов в данной группе осуществлялось при помощи эндоскопического инструментария Joimax. После предварительной рентгенологической разметки в проекции основания поперечного отростка выполнялся разрез кожи длиной до 0,7 см. Кроме того, рассеклись подкожно-жировая клетчатка и фасция. Далее под рентгенологическим контролем в зону основания поперечного отростка последовательно устанавливались проводники увеличивающегося диаметра, по которым заводился тубус эндоскопа. Следующим этапом под визуальным контролем с использованием эндоскопического электрокоагулятора, распатора и ножниц проводилась денервация дугоотростчатого сустава в зоне основания поперечного отростка путем прямой ризотомии дорсальной ветви спинномозгового нерва. При

необходимости из данного доступа посредством наклона тубуса каудально или краниально в среднем на 45–60° осуществлялся доступ к ниже- или вышележащему дугоотростчатому суставу.

Группа Б: пункционная денервация дугоотростчатых суставов посредством радиочастотной абляции дорсальной ветви.

У пациентов данной группы оперативное вмешательство проводилось с использованием радиочастотного генератора Cosman 4G. Под рентгенологическим контролем на заинтересованных уровнях в проекции дугоотростчатых суставов устанавливались направляющие канюли диаметром 20G с рабочим концом 5 мм таким образом, чтобы конец данной канюли находился в центре основания поперечного отростка. Следующим этапом последовательно по данным канюлям осуществлялось введение электрода радиочастотной абляции для проведения сенсорного и моторного тестов контроля положения направляющих канюль. При необходимости под рентгенологическим контролем проводилась коррекция положения направляющих канюль (рис. 1).

В обеих группах была проведена оценка предоперационных параметров величины основной дуги деформации, измеряемой во фронтальной плоскости по методу Кобба, а также степени сагиттального дисбаланса относительно отклонения сагиттальной вертикальной оси (SVA).

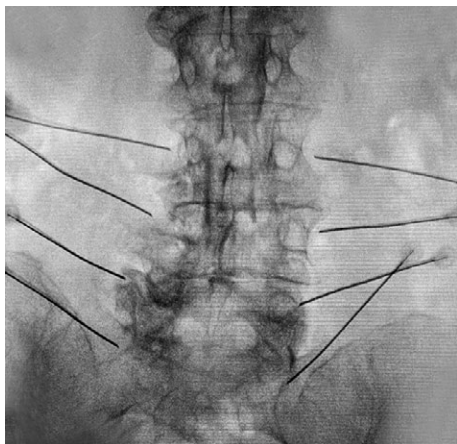


Рис. 1. Пункционная радиочастотная денервация фасеточных суставов. Рентгенологический интраоперационный контроль положения направляющих канюль

Figure 1. Percutaneous radiofrequency denervation of facet joints. Radiological intraoperative control of the position of the guiding cannulae

Оценка результатов

Результаты лечения оценивались, исходя из динамики интенсивности болевого синдрома в спине (по ВАШ) и качества жизни пациентов (по ODI). Анализ данных проводился по результатам оценочных шкал, заполняемых пациентами на контрольных осмотрах в первые 2 года после оперативного лечения.

Статистический анализ

Статистический анализ был проведен с использованием программного обеспечения IBM SPSS Statistics v. 23. Описание числовых данных приводилось в формате: медиана (Me) [Q1; Q3]. Нормальность распределения при этом оценивалась с помощью критериев Колмогорова–Смирнова и Шапиро–Уилка. Сравнительный анализ независимых переменных между группами проводился с использованием критерия Манна–Уитни, бинарные и категориальные данные оценивались при помощи χ^2 Пирсона и точного критерия Фишера. Статистическая значимость факторов, а также степень их влияния на эффективность проведенного лечения оценивалась на основании логистического регрессионного анализа. Различия между величинами определялись как статистически значимые на уровне $p < 0,05$.

РЕЗУЛЬТАТЫ

Сопоставимость групп сравнения была оценена на основании распределения пациентов по полу, возрасту, средних значений индекса массы тела, величины деформации сколиотической дуги, степени нарушения сагиттального баланса и уровню болевого синдрома в спине до операции. Кроме того, оценивалось количество уровней денервации (табл. 1).

Результаты первичного анализа предоперационных значений распределения изучаемых параметров не показали статистически подтвержденных различий в группах, что позволило проводить сравнительный анализ результатов лечения.

Статистически значимые различия определялись в показателях продолжительности хирургического вмешательства и интраоперационной лучевой нагрузки. Средняя продолжительность стационарного этапа лечения после операции статистически значимо не отличалась у пациентов обеих групп (табл. 2).

Анализ динамики уровня болевого синдрома в спине показал статистически значимое уменьшение интенсивности боли через 1 мес. после эндоскопического вмешательства (группа А) и через 3 мес. после проведенного лечения в обеих группах ($p < 0,001$). Анализ более поздних результатов (3 мес. и более) показал более низкую среднюю интенсивность болевого синдрома у пациентов группы А ($p < 0,001$) (рис. 2).

Таблица 1

Характеристика пациентов в исследуемых группах

Параметр	Всего (n = 58)	Группа А (n = 28)	Группа Б (n = 30)	p
Пол:				
мужской	16 (100%)	6 (38%)	10 (62%)	0,319*
женский	42 (100%)	22 (52%)	20 (48%)	
Возраст, лет	64 [60; 69]	65,5 [63,0; 71,5]	62,5 [59,8; 68,0]	0,107**
ИМТ	29 [26,8; 31,0]	29 [27,0; 30,8]	29 [26; 31]	0,814**
Величина основной дуги деформации, град.	29,5 [20,8; 36,0]	27 [20,3; 36,0]	32 [20,8; 36,0]	0,553**
Отклонение сагиттальной вертикальной оси (SVA)	58,5 [45; 85]	57,5 [45,0; 88,8]	58,5 [48,8; 81,3]	0,932**
Болевой синдром (ВАШ)	6 [5; 7]	6 [5; 7]	6,5 [5; 7]	0,717**
Количество уровней денервации	5 [4; 5]	5 [4; 5]	5 [4; 6]	0,363**

* — χ^2 Пирсона; ** — по критерию Манна – Уитни.

Таблица 2

Анализ основных интраоперационных показателей и средней продолжительности госпитализации

Параметр	Группа А (n = 28)	Группа Б (n = 30)	p*
Продолжительность операции, мин.	70 [60; 80]	40 [30; 40]	<0,001
Лучевая нагрузка, мЗв	1 [1; 1]	3 [3; 4]	<0,001
Срок пребывания в стационаре после операции, дни	1 [1,0; 1,8]	1 [1; 1]	0,056

* — по критерию Манна – Уитни.

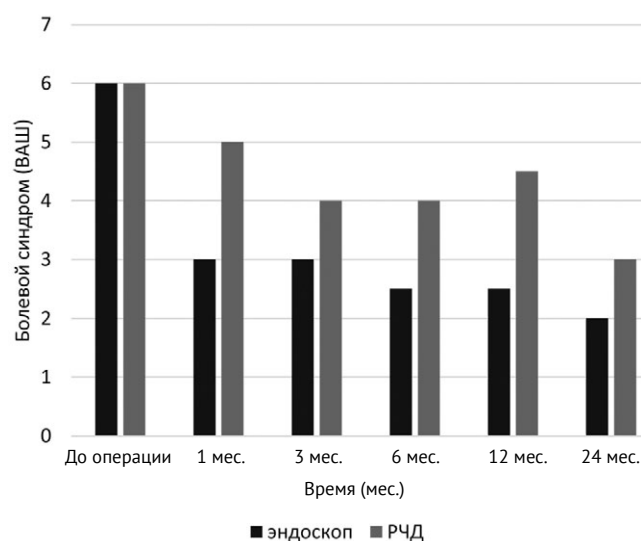


Рис. 2. Динамика болевого синдрома в спине после хирургического лечения

Figure 2. Dynamics of back pain syndrome after surgical treatment

Кроме того, за первые 3 мес. после вмешательства отсутствие снижения уровня болевого синдрома было отмечено у 8 (26,7%) пациентов после пункционной радиочастотной денервации (РЧД). У 10 (33,3%) пациентов после пункционной РЧД было отмечено незначительное (не более 1 балла по ВАШ) уменьшение интенсивности боле-

вого синдрома. При этом у пациентов группы А по результатам первых 3 мес. незначительное снижение болей отмечалось в 2 (7,1%) случаях.

Средние показатели индекса нарушения жизнедеятельности (по ODI) также имели значимую тенденцию к снижению с первого месяца после операции у пациентов группы А и с третьего месяца у пациентов группы Б ($p < 0,001$). При этом в группе Б отмечалась тенденция ухудшения качества жизни через 1 год после операции ($p < 0,001$) (рис. 3).

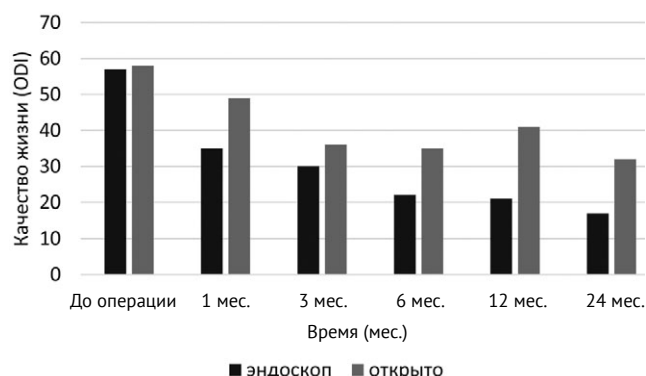


Рис. 3. Динамика качества жизни пациентов после хирургического лечения

Figure 3. Dynamics of patients' quality of life after surgical treatment

Проведенный корреляционный анализ показал наличие обратной связи высокой степени выраженности ($p = -0,762$) между интенсивностью болевого синдрома в спине и значением индекса нарушения жизнедеятельности (табл. 3).

Полученные данные могут свидетельствовать о высокой зависимости качества жизни пациентов с дегенеративными деформациями позвоночника от выраженности болевого синдрома в спине.

Значимых осложнений, повлиявших на продолжительность госпитализации, а также требовавших повторного оперативного или продолжительного специфического консервативного лечения, выявлено не было. Однако анализ структуры и частоты повторных хирургических вмешательств, проведенных на протяжении двухлетнего периода наблюдения, показал значимые различия у пациентов исследуемых групп (табл. 4).

Так, повторная денервация в связи с неэффективностью первичной операции или вследствие реиннервации фасеточных суставов выполнялась

у 60% пациентов группы Б, что в 8,5 раз выше, чем в группе А. Частота декомпрессивных и декомпрессивно-стабилизирующих операций, проведенных за период двухлетнего наблюдения, значимо не отличалась в исследуемых группах.

Кроме того, с учетом высокого числа неудовлетворительных исходов лечения пациентов группы Б, нами была проведена оценка факторов, оказывающих возможное влияние на эффективность пункционной радиочастотной денервации фасеточных суставов у профильных пациентов.

В данный анализ были включены следующие факторы: пол, возраст, ИМТ, величина деформации во фронтальной плоскости, величина сагиттального дисбаланса, количество уровней денервации и исходный уровень болевого синдрома.

Анализ представленных факторов, выполненный с использованием логистической регрессии, позволил выявить значимое влияние величины деформации во фронтальной плоскости на эффективность данной методики оперативного лечения (табл. 5).

По результатам данного анализа было подтверждено влияние величины деформации во фронтальной плоскости на эффективность пункционной РЧД фасеточных суставов. При этом увеличение деформации на 1° по Коббу увеличивает риск неэффективности РЧД в 1,11 раза (или на 11%) ($p = 0,004$; ОШ 1,11; 95% ДИ 1,01–1,24).

Оценка пороговой величины деформации, при которой определялось значимое снижение эффективности пункционной РЧД, проводилась на основании построения ROC-кривой с достоверным значением $p < 0,001$ и площадью под кривой (AUC), равной 0,770 (95% ДИ 0,650–0,889) (рис. 4).

Таблица 3
Оценка взаимной корреляции факторов

Факторы		Уровень болевого синдрома	Качество жизни
Уровень болевого синдрома	Корреляция Пирсона	1	-0,762
	Значимость (двухсторонняя)	–	<0,001
Качество жизни	Корреляция Пирсона	-0,762	1
	Значимость (двухсторонняя)	<0,001	–

Таблица 4
Анализ структуры и частоты повторных оперативных вмешательств за 24 мес.

Повторная операция	Группа А (n = 28)	Группа Б (n = 30)	p*
Денервация:	2 (7,1%)	18 (60%)	<0,001
– эндоскопическая	2 (100%)	12 (66,7%)	<0,001
– пункционная РЧД	0 (0%)	6 (33,3%)	<0,001
Декомпрессия	3 (10,7%)	3 (10%)	0,929
Стабилизация	1 (3,6%)	2 (6,7%)	0,598

* – по критерию Манна–Уитни.

Таблица 5
Логистический регрессионный анализ факторов, влияющих на эффективность пункционной РЧД

Фактор	p	ОШ	95% ДИ
Пол	0,949	0,99	0,65–1,50
Возраст	0,398	0,99	0,97–1,01
ИМТ	0,412	1,64	1,58–1,72
Величина деформации	0,004	1,11	1,01–1,24
SVA	0,363	0,65	0,61–0,82
Количество уровней РЧД	0,420	0,84	0,55–1,28
Исходный болевой синдром	0,211	0,29	0,11–0,37

ОШ – отношение шансов; SVA – отклонение сагиттальной вертикальной оси.

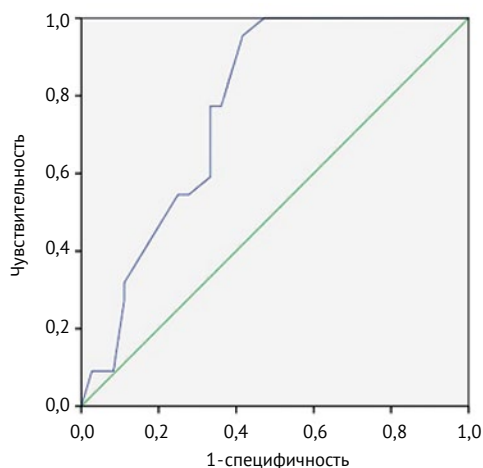


Рис. 4. ROC-кривая для показателя величины деформации

Figure 4. ROC-curve for the deformity value

При этом пороговое значение величины деформации, с которого оказывается значимое влияние на эффективность проводимой РЧД фасеточных суставов, составляет $29,5^\circ$ с чувствительностью 77% и специфичностью 67%.

ОБСУЖДЕНИЕ

Дегенеративный сколиоз поясничного отдела характеризуется, как правило, выраженным болевым синдромом, усиливающимся в результате минимальной осевой нагрузки. При этом частота встречаемости болевого синдрома в поясничном отделе у пациентов с дегенеративным сколиозом достигает 90% [9, 13, 23]. Характерной особенностью данного болевого синдрома является его полиэтиологичность и рефрактерность к проводимому консервативному лечению. Основными причинами возникновения болевого синдрома в спине у пациентов с дегенеративными сколиотическими деформациями являются воспалительные дегенеративные процессы, затрагивающие поясничные фасеточные суставы и межпозвоночные диски, нестабильность позвоночно-двигательных сегментов, а также нарушение глобального баланса позвоночника с включением компенсаторных механизмов и последующим их истощением. При этом каждое из описанных патологических состояний приводит к перегрузке фасеточных суставов и, как следствие, к усилению болевого синдрома в спине [24].

Общепризнанной методикой минимально инвазивного интервенционного лечения пациентов с болевым синдромом в спине вследствие спондилоартроза на сегодняшний день является пункционная денервация дугоотростчатых суставов [19, 20]. При этом в литературных источниках

практически отсутствуют данные об эффективности данной методики в лечении пациентов с дегенеративными деформациями позвоночника.

Представленное нами исследование показало, что снижение интенсивности болевого синдрома в спине происходит быстрее после эндоскопического вмешательства. При этом эффект от проведенного эндоскопическим методом лечения сохранялся на протяжении двухлетнего периода наблюдения. Также пункционная РЧД фасеточных суставов в 60% (18 пациентов) случаев показывала отсутствие эффекта или незначительное снижение болевого синдрома в спине. Кроме того, у пациентов данной группы наблюдалась отрицательная динамика в виде увеличения средних значений болевого синдрома в спине в течение 12 мес. после хирургического вмешательства. Это могло быть следствием реиннервации фасеточных суставов с возобновлением болевой активности.

Ряд авторов также связывает временный эффект РЧД с регенерацией медиальной ветви после вмешательства [20, 25, 26]. Кроме того, в некоторых анатомических исследованиях были показаны различные варианты прохождения медиальной ветви нерва, а также оссификация сосцевидно-добавочной связки (*lig. mamillo-accessorium* — MAL), что в совокупности с изменением анатомии дугоотростчатых суставов у пациентов с дегенеративными деформациями позвоночника может снижать эффективность радиочастотной абляции [27, 28]. В данном случае лучшие результаты лечения могут быть получены посредством эндоскопической денервации. Так, А.М. Мереджи с соавторами в ретроспективном исследовании на основании лечения 33 пациентов с фасеточным синдромом отметили 97,4% отличных, хороших и удовлетворительных результатов после выполнения эндоскопической денервации [22]. Однако у пациентов с дегенеративными сколиотическими деформациями поясничного отдела полноценных данных об эффективности денервации дугоотростчатых суставов пункционным и эндоскопическим методом на сегодняшний день не опубликовано.

В представленном исследовании качество жизни пациентов показало высокую корреляцию с болевым синдромом в спине и фактически повторяло эту тенденцию на протяжении двухлетнего периода наблюдения. Кроме того, было выявлено, что повторная денервация фасеточных суставов после пункционной методики выполнялась в 8,5 раз чаще, чем после эндоскопического вмешательства.

Анализ причин неудовлетворительных результатов лечения пациентов методом пункционной денервации показал статистически значимое

влияние величины деформации во фронтальной плоскости на эффективность данной методики. При этом было определено пороговое значение величины деформации ($29,5^\circ$), при котором наблюдалось значимое снижение эффективности пункционной РЧД. Выявленная зависимость, по всей видимости, обусловлена техническими сложностями установки игл-проводников вследствие ротации позвонков, а также выраженной деформации и гипертрофии фасеточных суставов.

ДОПОЛНИТЕЛЬНАЯ ИНФОРМАЦИЯ

Заявленный вклад авторов

Пташников Д.А. — концепция и дизайн исследования.

Масевнин С.В. — концепция исследования, проведение исследования, статистическая обработка материала, написание и редактирование текста.

Лим Е.Н. — анализ литературы, статистическая обработка материала, написание и редактирование текста.

Норматов С.Г. — анализ литературы, статистическая обработка материала, написание и редактирование текста.

Все авторы прочли и одобрили финальную версию рукописи статьи. Все авторы согласны нести ответственность за все аспекты работы, чтобы обеспечить надлежащее рассмотрение и решение всех возможных вопросов, связанных с корректностью и надежностью любой части работы.

Источник финансирования. Авторы заявляют об отсутствии внешнего финансирования при проведении исследования.

Возможный конфликт интересов. Авторы декларируют отсутствие явных и потенциальных конфликтов интересов, связанных с публикацией настоящей статьи.

Этическая экспертиза. Не применима.

Информированное согласие на публикацию. Авторы получили письменное согласие пациентов на участие в исследовании и публикацию результатов.

ЛИТЕРАТУРА [REFERENCES]

1. Крутько А.В., Дурни П., Васильев А.И., Булатов А.В. Минимально-инвазивные технологии в хирургическом лечении дегенеративного поясничного сколиоза взрослых. *Хирургия позвоночника*. 2014;(4):49-56. Krutko A.V., Durni P., Vasiliev A.I., Bulatov A.V. Minimally invasive technologies in the surgical treatment of degenerative lumbar scoliosis in adults. *Spine Surgery*. 2014;(4):49-56. (In Russian).
2. Uribe J.S., Deukmedjian A.R., Mummaneni P.V., Fu K.M., Mundis G.M. Jr., Okonkwo D.O. et al. Complications in adult spinal deformity surgery: an analysis of minimally invasive, hybrid, and open surgical techniques. *Neurosurg Focus*. 2014;36(5):E15. doi: 10.3171/2014.3.FOCUS13534.
3. Glassman S.D., Dimar J.R. 2nd, Carreon L.Y. Revision Rate After Adult Deformity Surgery. *Spine Deform*. 2015;3(2):199-203. doi: 10.1016/j.jspd.2014.08.005.

ЗАКЛЮЧЕНИЕ

Вследствие значимой корреляции качества жизни и болей в спине минимально инвазивные методики, направленные на снижение интенсивности болевого синдрома, могут рассматриваться как перспективное направление в комплексном лечении у пациентов с дегенеративными деформациями позвоночника. При этом эффективность стандартной пункционной радиочастотной денервации при наличии выраженной деформации в поясничном отделе величиной более 30° значительно ниже эндоскопического вмешательства.

DISCLAIMERS

Author contribution

Ptashnikov D.A. — study concept and design.

Masevnin S.V. — study concept, data analysis and interpretation, statistical data processing, drafting and editing the manuscript.

Lim E.N. — literature search and review, statistical data processing, drafting and editing the manuscript.

Normatov S.G. — literature search and review, statistical data processing, drafting and editing the manuscript.

All authors have read and approved the final version of the manuscript of the article. All authors agree to bear responsibility for all aspects of the study to ensure proper consideration and resolution of all possible issues related to the correctness and reliability of any part of the work.

Funding source. This study was not supported by any external sources of funding.

Disclosure competing interests. The authors declare that they have no competing interests.

Ethics approval. Not applicable.

Consent for publication. The authors obtained written consent from patients to participate in the study and publish the results.

4. Михайлов Д.А., Пташников Д.А., Масевнин С.В., Смекаленков О.А., Заборовский Н.С., Лапаева О.А. и др. Результаты лечения пациентов пожилого и старческого возраста с дегенеративными деформациями и нестабильностью позвоночника. *Травматология и ортопедия России*. 2017;23(2):15-26. doi: 10.21823/2311-2905-2017-23-2-15-26. Mikhailov D.A., Ptashnikov D.A., Masevnin S.V., Smekalenkov O.A., Zaborovsky N.S., Lapaeva O.A. et al. Results of treatment of elderly and senile patients with degenerative deformities and instability of the spine. *Traumatology and Orthopedics of Russia*. 2017;23(2):15-26. (In Russian). doi: 10.21823/2311-2905-2017-23-2-15-26.
5. Wang H., Zhang Z., Qiu G., Zhang J., Shen J. Risk factors of perioperative complications for posterior spinal fusion in degenerative scoliosis patients: a retrospective study. *BMC Musculoskelet Disord*. 2018;19(1):242. doi: 10.1186/s12891-018-2148-x.

6. Linzey J.R., Lillard J., LaBagnara M., Park P. Complications and Avoidance in Adult Spinal Deformity Surgery. *Neurosurg Clin N Am*. 2023;34(4):665-675. doi: 10.1016/j.nec.2023.06.012.
7. Lafage R., Bass R.D., Klineberg E., Smith J.S., Bess S., Shaffrey C. et al. Complication Rates Following Adult Spinal Deformity Surgery: Evaluation of the Category of Complication and Chronology. *Spine (Phila Pa 1976)*. 2024;49(12):829-839. doi: 10.1097/BRS.0000000000004969.
8. DeWald C.J., Stanley T. Instrumentation-related complications of multilevel fusions for adult spinal deformity patients over age 65: surgical considerations and treatment options in patients with poor bone quality. *Spine (Phila Pa 1976)*. 2006;31(19 Suppl):S144-151. doi: 10.1097/01.brs.0000236893.65878.39.
9. Kelly A., Younus A., Lekgwara P. Adult degenerative scoliosis – A literature review. *Interdisciplinary Neurosurg*. 2020;(20):100661. doi: 10.1016/j.inat.2019.100661.
10. Wong E., Altaf F., Oh L.J., Gray R.J. Adult Degenerative Lumbar Scoliosis. *Orthopedics*. 2017;40(6):e930-e939. doi: 10.3928/01477447-20170606-02.
11. Заборовский Н. С., Денисов А. А., Михайлов Д. А. Оценка ожиданий пациентов при хирургическом лечении дегенеративно-дистрофических заболеваний пояснично-крестцового отдела позвоночника. *Хирургия позвоночника*. 2023;20(3):34-42. doi: 10.14531/ss2023.3.34-42.
Zaborovsky N.S., Denisov A.A., Mikhailov D.A. Assessment of patient expectations during surgical treatment of degenerative diseases of the lumbosacral spine. *Spine Surg*. 2023;20(3):34-42. (In Russian). doi: 10.14531/ss2023.3.34-42.
12. Яриков А.В., Денисов А.А., Смирнов И.И. Дегенеративный сколиоз позвоночника у пациентов старшей возрастной группы: диагностика, классификация и хирургический подход. *Клиническая практика*. 2021;12(3):90-103. doi: 10.17816/clinpract66692.
Yarikov A.V., Denisov A.A., Smirnov I.I. Degenerative scoliosis of the spine in patients of the older age group: diagnosis, classification and surgical approach. *Clinical Practice*. 2021;12(3):90-103. (In Russian). doi: 10.17816/clinpract66692.
13. Passias P.G., Brown A.E., Bortz C., Pierce K., Alas H., Ahmad W. et al. International Spine Study Group. A Risk-Benefit Analysis of Increasing Surgical Invasiveness Relative to Frailty Status in Adult Spinal Deformity Surgery. *Spine (Phila Pa 1976)*. 2021;46(16):1087-1096. doi: 10.1097/BRS.0000000000003977.
14. Kim H.J., Yang J.H., Chang D.G., Lenke L.G., Suh S.W., Nam Y. et al. Adult Spinal Deformity: A Comprehensive Review of Current Advances and Future Directions. *Asian Spine J*. 2022;16(5):776-788. doi: 10.31616/asj.2022.0376.
15. Patel R.V., Yearley A.G., Isaac H., Chalif E.J., Chalif J.I., Zaidi H.A. Advances and Evolving Challenges in Spinal Deformity Surgery. *J Clin Med*. 2023; 12(19):6386. doi: 10.3390/jcm12196386.
16. Ryu W.H.A., Cheong M., Platt A., Moses Z., O'Toole J.E., Fontes R. et al. Patient Satisfaction Following Minimally Invasive and Open Surgeries for Adult Spinal Deformity. *World Neurosurg*. 2021;155:e301-e314. doi: 10.1016/j.wneu.2021.08.047.
17. Волков И.В., Карабаев И.Ш., Пташников Д.А. Возможности ультразвуковой навигации для радиочастотной денервации межпозвоноковых суставов поясничного отдела позвоночника. *Травматология и ортопедия России*. 2017;23(4):29-38. doi: 10.21823/2311-2905-2017-23-4-29-38.
Volkov I.V., Karabaev I.Sh., Ptashnikov D.A. Possibilities of ultrasonic navigation for radiofrequency denervation of intervertebral joints of the lumbar spine. *Traumatology and Orthopedics of Russia*. 2017;23(4):29-38. (In Russian). doi: 10.21823/2311-2905-2017-23-4-29-38.
18. Гуца А.О., Герасимова Е.В., Вершинин А.В. Методы интервенционного лечения болевого синдрома при дегенеративно-дистрофических изменениях позвоночника. *Анналы клинической и экспериментальной неврологии*. 2020;14(1):78-88.
Gushcha A.O., Gerasimova E.V., Vershinin A.V. Methods of interventional treatment of pain syndrome with degenerative-dystrophic changes in the spine. *Annals of Clinical and Experimental Neurology*. 2020;14(1):78-88. (In Russian).
19. Cohen S.P., Bhaskar A., Bhatia A., Buvanendran A., Deer T., Garg S. et al. Consensus practice guidelines on interventions for lumbar facet joint pain from a multispecialty, international working group. *Reg Anesth Pain Med*. 2020;45(6):424-467. doi: 10.1136/rapm-2019-101243.
20. Lee C.H., Chung C.K., Kim C.H. The efficacy of conventional radiofrequency denervation in patients with chronic low back pain originating from the facet joints: a meta-analysis of randomized controlled trials. *Spine J*. 2017;17(11):1770-1780. doi: 10.1016/j.spinee.2017.05.006.
21. Li Z.Z., Hou S.X., Shang W.L., Song K.R., Wu W.W. Evaluation of endoscopic dorsal ramus rhizotomy in managing facetogenic chronic low back pain. *Clin Neurol Neurosurg*. 2014;126:11-17. doi: 10.1016/j.clineuro.2014.08.014.
22. Мереджи А.М., Орлов А.Ю., Назаров А.С., Лалаян Т.В., Сингаевский С.Б., Берснев В.П. Перкутанная полностью эндоскопическая денервация фасеточных суставов поясничного отдела позвоночника. *Российский нейрохирургический журнал имени профессора А.Л. Поленова*. 2020;12(1):31-37.
Mereji A.M., Orlov A.Yu., Nazarov A.S., Lalayan T.V., Singaevsky S.B., Bersnev V.P. Percutaneous fully endoscopic denervation of the facet joints of the lumbar spine. *Russian Neurosurgical Journal named after professor A.L. Polenov*. 2020;12(1):31-37. (In Russian).
23. Tannoury T., Haddadi K., Kempegowda H., Kadam A., Tannoury C. Role of Minimally Invasive Spine Surgery in Adults with Degenerative Lumbar Scoliosis: a Narrative Review. *Iran J Neurosurg*. 2017;3(2):39-50. doi: 10.29252/irjns.3.2.39.
24. Filippidis D.K., Kelekis A. A review of percutaneous techniques for low back pain and neuralgia: current trends in epidural infiltrations, intervertebral disk and facet joint therapies. *Br J Radiol*. 2016;89:20150357. doi: 10.1259/bjr.20150357.
25. van Wijk R.M., Geurts J.W., Wynne H.J., Hammink E., Buskens E. et al. Radiofrequency denervation of lumbar facet joints in the treatment of chronic low back pain: a randomized, double-blind, sham lesion-controlled trial. *Clin J Pain*. 2005;21(4):335-344. doi: 10.1097/01.ajp.0000120792.69705.c9.

26. Saito T., Steinke H., Miyaki T., Nawa S., Umemoto K., Miyakawa K. et al. Analysis of the posterior ramus of the lumbar spinal nerve: the structure of the posterior ramus of the spinal nerve. *Anesthesiology*. 2013;118(1):88-94. doi: 10.1097/ALN.0b013e318272f40a.
27. Georgetti L., Sims A., Focht A., Elcock J., Nixon-Cave K., Amabile A. Participation in an Advanced Anatomy Capstone Project Facilitates Student Involvement in the Development of an Instructional Tool for Novel Dissection. *Education Research International*. 2021;1-9. doi: 10.1155/2021/6681994.
28. Юрковский А.М. Межпоперечные и трансфораминальные связки: анатомический базис для лучевого диагноста (обзор литературы). *Проблемы здоровья и экологии*. 2011;(1):15-19.
- Yurkovskiy A.M. Intertransverse and transforaminal ligaments: anatomical basis for a radiologist (literature review). *Health and Ecology Issues*. 2011;(1):15-19. (In Russian).

Сведения об авторах

✉ Масевнин Сергей Владимирович — канд. мед. наук
Адрес: Россия, 195427, г. Санкт-Петербург,
ул. Академика Байкова, д. 8

<https://orcid.org/0000-0002-9853-7089>

e-mail: drmasevnin@gmail.com

Пташников Дмитрий Александрович — д-р мед. наук,
профессор

<https://orcid.org/0000-0001-5765-3158>

e-mail: drptashnikov@yandex.ru

Лим Евгений Николаевич

<https://orcid.org/0009-0001-6774-0818>

e-mail: evgeniy.citco.urgench@gmail.com

Норматов Сарвар Гаффарбергенович

<https://orcid.org/0009-0008-3034-6631>

e-mail: sarvarnormatov0@gmail.com

Authors' information

✉ Sergey V. Masevnin — Cand. Sci. (Med.)
Address: 8, Akademika Baykova st., St. Petersburg,
195427, Russia

<https://orcid.org/0000-0002-9853-7089>

e-mail: drmasevnin@gmail.com

Dmitrii A. Ptashnikov — Dr. Sci. (Med.), Professor

<https://orcid.org/0000-0001-5765-3158>

e-mail: drptashnikov@yandex.ru

Evgeniy N. Lim

<https://orcid.org/0009-0001-6774-0818>

e-mail: evgeniy.citco.urgench@gmail.com

Sarvar G. Normatov

<https://orcid.org/0009-0008-3034-6631>

e-mail: sarvarnormatov0@gmail.com



Экспериментальное определение коррекционных возможностей пружинной техники при устранении многовершинных деформаций бедренной кости

Л.Н. Соломин^{1,2}, Е.С. Головёнкин¹, Ф.К. Сабиров¹, А.В. Вешнякова¹

¹ ФГБУ «Национальный медицинский исследовательский центр травматологии и ортопедии им. Р.Р. Вредена» Минздрава России, г. Санкт-Петербург, Россия

² ООО «Орто-СУВ», г. Санкт-Петербург, Россия

Реферат

Актуальность. Методика коррекции многовершинных деформаций с использованием нескольких ортопедических гексаподов (по одному для каждой вершины деформации) является стандартной. Однако использование двух и более гексаподов на одном сегменте некомфортно для пациента, а расчет в компьютерной программе для каждого из них — это сложный трудоемкий процесс для травматолога-ортопеда. Использование только одного ортопедического гексапода с одним расчетом является достоинством пружинной техники коррекции многовершинных деформаций. Но ее использование затруднено тем, что коррекционные возможности данной методики до настоящего времени неизвестны.

Цель исследования — экспериментально определить коррекционные возможности пружинной техники и сравнить их с возможностями традиционной техники.

Материал и методы. Эксперимент выполнен с использованием пластиковых моделей бедренной кости. В компоновке чрескостного аппарата для фиксации каждого из трех фрагментов были использованы однокольцевые модули. Для имитации мягких тканей использовались поролоновые диски. Выполнялись перемещения мобильной опоры относительно базовой по ширине, под углом, по длине, а также ротационные. Для каждого вида перемещений разрабатывалась специфическая компоновка, которая обеспечивала максимальную величину данного перемещения. Перемещение прекращалось если любая из страт достигала минимальной или максимальной длины, а также в случае, если страта касалась внешних опор, чрескостных элементов или «мягких тканей». Величина каждого вида перемещений при традиционной и пружинной технике сравнивалась с применением U-критерия Манна – Уитни.

Результаты. Коррекционные возможности пружинной техники при использовании всех шести страт, укомплектованных резьбовыми стержнями стандартной длины, на 58–97% (в среднем 72%) ниже, чем при традиционной технике. При замене 2–6 (в зависимости от вида перемещений) резьбовых стержней на более длинные, коррекционные возможности пружинной техники возрастают на 36–466% (в среднем 257%). Это обеспечивает лучшие показатели пружинной техники при перемещениях по ширине (в трех направлениях), а также в перемещениях под углом кнутри (варус) и кпереди (рекурвация).

Заключение. Если страты ортопедического гексапода укомплектованы резьбовыми стержнями большей длины, то коррекционные возможности пружинной техники в 5 из 11 видов перемещений превосходят традиционную технику.

Ключевые слова: чрескостный остеосинтез, коррекция деформаций, многовершинные деформации, многоуровневые деформации, деформации бедренной кости, ортопедический гексапод, пружинная техника, коррекционные возможности, репозиционные возможности.

Для цитирования: Соломин Л.Н., Головёнкин Е.С., Сабиров Ф.К., Вешнякова А.В. Экспериментальное определение коррекционных возможностей пружинной техники при устранении многовершинных деформаций бедренной кости. *Травматология и ортопедия России*. 2024;30(3):75–84. <https://doi.org/10.17816/2311-2905-17508>

Головёнкин Евгений Сергеевич; e-mail: golovenkin_1996@mail.ru

Рукопись получена: 20.03.2024. Рукопись одобрена: 03.05.2024. Статья опубликована онлайн: 09.08.2024.

© Соломин Л.Н., Головёнкин Е.С., Сабиров Ф.К., Вешнякова А.В., 2024

Original article

<https://doi.org/10.17816/2311-2905-17508>

Experimental Identification of the Corrective Capabilities of the Spring Technique in Addressing Multiapical Femoral Deformities

Leonid N. Solomin^{1,2}, Evgeniy S. Golovenkin¹, Fanil K. Sabirov¹, Anna V. Veshnyakova¹¹ Vreden National Medical Research Center of Traumatology and Orthopedics, St. Petersburg, Russia² "Ortho-SUV" Ltd, St. Petersburg, Russia

Abstract

Background. The technique of multiapical deformities correction with several orthopedic hexapods (one for each apex of deformity) is accepted as a standard one. However, usage of two or more hexapods on one segment is uncomfortable for the patient. Besides, software calculation for each of them is difficult and laborious for an orthopedic surgeon. Application of only one orthopedic hexapod with one software calculation is the advantage of the spring technique (ST) of multiapical deformities correction. However, its application is hindered by the fact that the corrective capabilities of this technique have not been studied yet.

The aim of the study was to identify by the bench test the corrective capabilities of the spring technique and compare them with the capabilities of the standard one.

Methods. The bench test was performed using plastic models of the femur. One-ring modules were used to fix each of the bone fragments. Foam rubber discs were used to imitate soft tissues. The mobile ring was moved relative to the base one in translation, angulation, distraction and rotation. The movement was stopped if one of the struts reached its minimum or maximum length, as well as if one of them touched a frame, transosseous elements or "soft tissues". The Mann-Whitney U-test was used for statistical analysis.

Results. When using all the six struts equipped with standard threaded rods, the corrective capabilities of the spring technique are 58-97% (on average 72%) lower than of the standard one. When replacing 2-6 (depending on the type of motion) threaded rods with longer ones, the capabilities of ST increases by 36-466% (on average 257%). This provides better result for ST in translation (in three directions), varus and recurvation angulation.

Conclusions. Corrective capabilities of the spring technique in 5 out of 11 types of motions are better than the capabilities of the standard technic if struts of the orthopedic hexapod are equipped with threaded rods of greater length.

Keywords: transosseous osteosynthesis, external fixation, deformity correction, multiapical deformities, femoral deformities, multilevel deformities, orthopedic hexapod, spring technique, correction capabilities, reduction capabilities.

Cite as: Solomin L.N., Golovenkin E.S., Sabirov F.K., Veshnyakova A.V. Experimental Identification of the Corrective Capabilities of the Spring Technique in Addressing Multiapical Femoral Deformities. *Traumatology and Orthopedics of Russia*. 2024;30(3):75-84. (In Russian). <https://doi.org/10.17816/2311-2905-17508>

✉ Evgeniy S. Golovenkin; e-mail: golovenkin_1996@mail.ru

Submitted: 20.03.2024. Accepted: 03.05.2024. Published Online: 09.08.2024.

© Solomin L.N., Golovenkin E.S., Sabirov F.K., Veshnyakova A.V., 2024

ВВЕДЕНИЕ

При дозированной коррекции многовершинных деформаций с использованием ортопедических гексаподов их количество должно соответствовать количеству вершин деформации [1, 2, 3, 4]. Данную методику можно условно назвать традиционной. Необходимо отметить, что использование нескольких ортопедических гексаподов делает расчет и практическую реализацию коррекции достаточно сложной. Еще одним отрицательным моментом являются относительно большой вес и громоздкость используемых конструкций, что делает лечение для пациента некомфортным [2, 5, 6].

Пружинная техника коррекции многовершинных деформаций была разработана, чтобы устранить недостатки традиционной техники. При пружинной технике используется только один ортопедический гексапод и требуется всего один расчет в компьютерной программе (рис. 1), при котором ось дистального фрагмента совмещают с осью проксимального; промежуточный фрагмент(ы) занимают корректное положение при помощи пружин автоматически [5]. Это делает методику более комфортной как для врача, так и для пациента.

Согласно опубликованным в 2017 г. данным, пружинная техника была успешно апробирована в клинической практике с использованием ортопедического гексапода Орто-СУВ при лечении 6 пациентов (7 сегментов) [5]. К настоящему времени опыт авторов в использовании пружинной техники насчитывает 48 случаев (11 деформаций бедренной кости и 37 деформаций костей голени). Однако коррекционные возможности пружинной техники до настоящего времени неизвестны, что не позволяет определить показания к эффективному использованию методики.

Цель исследования — экспериментальным путем определить коррекционные возможности пружинной техники и сравнить их с возможностями традиционной техники.

МАТЕРИАЛ И МЕТОДЫ

Под понятием «коррекционные возможности» авторами подразумевалась возможность ортопедического гексапода перемещать дистальный костный фрагмент относительно проксимального на определенное расстояние или под определенным углом. Для экспериментального исследования использовались пластиковые модели бедренной

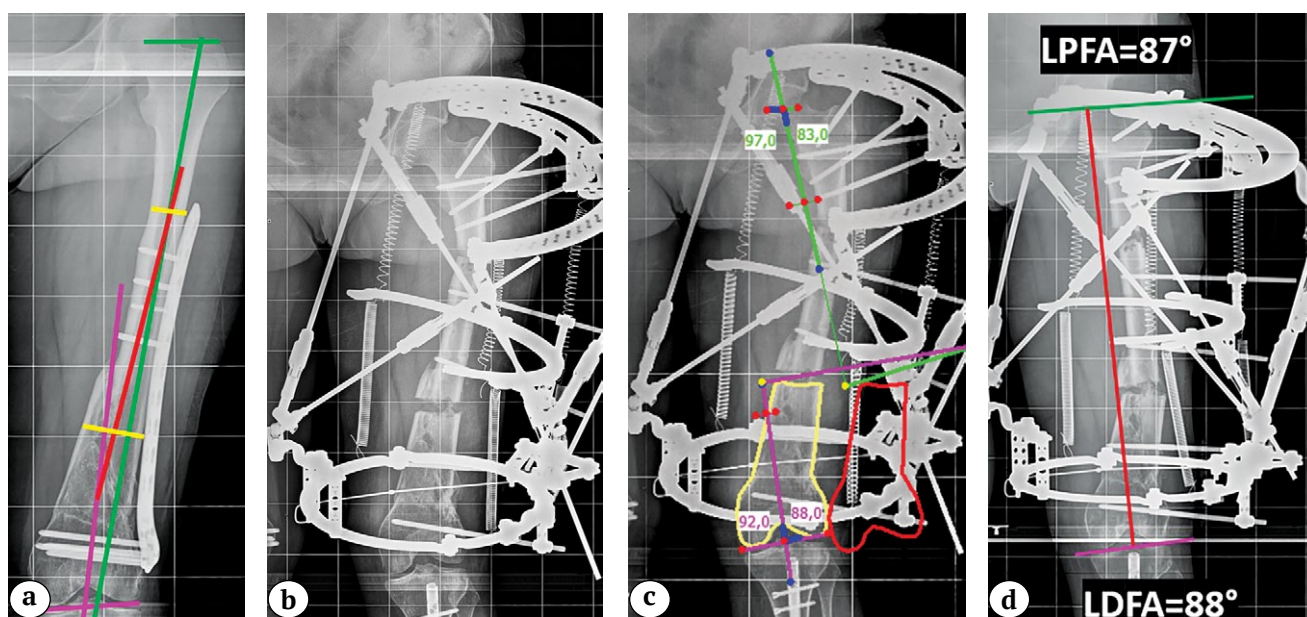


Рис. 1. Пружинная техника при коррекции двухвершинной деформации бедренной кости: а — планирование коррекции деформации с использованием анатомических осей (зеленым, красным и фиолетовым цветом отмечены оси фрагментов, желтым — уровни остеотомий); б — после наложения ортопедического гексапода и остеотомий; в — расчет в компьютерной программе (желтый контур — исходное положение мобильного фрагмента, красный — после коррекции); д — результат коррекции

Figure 1. The spring technique in correction of biapical femoral deformity: а — planning for deformity correction using anatomical axes (axes of the fragments are marked in green, red and purple, osteotomies levels — in yellow); б — after application of orthopedic hexapod and osteotomies; в — calculation in the computer program (a yellow contour indicates the initial position of the mobile fragment, a red one — after correction); д — the correction result

кости длиной 47 см. Выбор сегмента был обусловлен тем, что коррекция многовершинных деформаций бедра является технически более сложной, чем коррекция деформаций голени. Согласно ме-

тоду унифицированного обозначения чрескостного остеосинтеза (МУОЧО) [7] компоновка аппарата внешней фиксации обозначалась следующим образом:

I,10,90; I,11,90; II,9,90; III,8,90	IV,9,90; VI,8,90	VII,8,90; VIII,3-9; VIII,4,90
Дуга Илизарова 160	2/3 220	180

Мягкие ткани моделировали из полимерных дисков. Их размеры подбирали в соответствии с типоразмерами опор таким образом, чтобы расстояние между дисками и внутренним краем опор было в пределах 3–4 см [7, 8]. Форма дисков и их позиционирование относительно кости соответствовало иллюстрациям срезов соответствующих уровней, приведенных в «Атласе позиций для проведения чрескостных элементов» [7]. При реализации традиционной техники промежуточная опора соединялась с проксимальной и дистальной при помощи 12 страт двух ортопедических гексаподов Орто-СУВ. При реализации пружинной техники шестью стратами Орто-СУВ соединялись проксимальная и дистальная опоры. Промежуточная опора соединялась с базовой и мобильной при помощи пружин.

Эксперимент выполняли «от обратного»: не корректировали созданную на модели деформацию, но перемещали мобильную опору от исходного состояния, имитирующего результат коррекции. Выполнялись следующие перемещения:

- 1) по ширине (трансляция) во фронтальной (медиально, латерально) и сагиттальной (кпереди, кзади) плоскостях;
- 2) под углом (ангуляция) во фронтальной (варус, вальгус) и сагиттальной (антекурвация, рекурвация) плоскостях;
- 3) ротационное (кнутри, кнаружи);
- 4) по длине (дистракция).

Перемещения выполнялись в режиме «быстрых страт». Их прекращали в случае, если любая из страт достигала минимальной или максимальной длины, а также, если страта касалась внешних опор, чрескостных элементов или «мягких тканей». Страты фиксировались в достигнутом положении, и выполнялось измерение величины перемещения. Использовались страты стандартного типоразмера, укомплектованные резьбовым стержнем длиной 195 мм. В случае, если перемещение было ограничено из-за нехватки длины одного или более резьбовых стержней, они заменялись на более длинные.

Тип платиков (прямые, Z-образные) и направление установки Z-платиков (проксимальное или дистальное) подбирались таким образом, чтобы обеспечить наибольшую величину исследуемого

перемещения. Таким образом, для каждого вида перемещений разрабатывалась специфическая компоновка.

Величину трансляции определяли при помощи линейки, измеряя расстояние между кортикальными пластинками проксимального и дистального фрагментов со стороны, в которую выполнялось смещение. Величину ангуляции определяли по величине угла, образованного осями проксимального и дистального фрагментов. При исследовании ротационных смещений величина определялась при помощи двух спиц-меток, введенных в проксимальный и дистальный фрагменты в проекции позиций 12. Угол, образованный этими спицами в аксиальной проекции, соответствовал максимально возможному углу ротационного смещения. При исследовании величины осевого перемещения (дистракция) выполнялось измерение достигнутого диастаза между фрагментами при помощи линейки.

Статистический анализ

Всего было исследовано по 10 моделей для каждой из техник. Для получения статистически значимых результатов сборка каждой модели и выполнение исследования всех перемещений повторялось 3 раза. Каждый вид перемещения при традиционной и пружинной техниках сравнивался с применением U-критерия Манна–Уитни. Обработка и сравнение данных выполнялись в программе Jamovi 2.3.21. При демонстрации данных сравнения максимальных коррекционных возможностей техник также приводились значения медиан (Me), а также нижних (Q1) и верхних (Q3) квартилей. Данные считались статистически значимыми при $p < 0,05$.

РЕЗУЛЬТАТЫ

В таблице 1 приведены данные о коррекционных возможностях пружинной техники с использованием стандартных и более длинных резьбовых стержней. Результаты сравнительного исследования традиционной и пружинной техник (при использовании более длинных резьбовых стержней) представлены в таблице 2. В таблицах 3 и 4 приведены сведения о разработанных компоновках для обеих техник.

Таблица 1

Максимальные величины перемещений мобильного фрагмента бедренной кости относительно базового при реализации пружинной техники с использованием резьбовых стержней различной длины

Вид перемещения	Направление перемещения	Стандартные резьбовые стержни	Более длинные резьбовые стержни	Номер страты и величина необходимого увеличения длины резьбовых стержней, мм	Величина увеличения коррекционных возможностей, %
Под углом / ангуляция, град.	Варус	27	91	III – 50; IV – 108; V – 74	237
	Вальгус	24	86	I – 115; VI – 58	258
	Антекурвация	27	50	II – 28; V – 25; VI – 27	85
	Рекурвация	26	75	I – 10; III – 12; IV – 31; V – 50; VI – 52	189
По ширине / трансляция, мм	Кпереди	65	367	II – 102; III – 236; IV-39; V – 218; VI – 269	465
	Кзади	60	325	I – 246; II – 90; III – 85; IV – 233; V – 27; VI – 50	442
	Медиально	55	311	I – 185; II – 12; III – 238; IV – 169; V – 30; VI – 226	466
	Латерально	80	220	I – 52; II – 46; V – 103;	175
Ротационное, град.	Кнутри	33	45	I – 25; III – 42;	36
	Кнаружи	16	51	II – 41; III – 12; IV – 13; VI – 9	219
Осевое, мм	Вниз / дистракция	8	Неограниченно	–	–

$p < 0,05$.

Таблица 2

Максимальные величины перемещений мобильного фрагмента бедренной кости относительно базового при реализации традиционной и пружинной техник

Вид перемещения	Направление перемещения	Традиционная техника; Me [Q1;Q3]	Пружинная техника; Me [Q1;Q3]
Под углом / ангуляция, град.	Варус	116 [115;117]	91 [90;92]
	Вальгус	80 [79;81]	86 [85;87]
	Антекурвация	65 [64;66]	50 [49;51]
	Рекурвация	73 [73;74]	75 [74;76]
По ширине / трансляция, мм	Кпереди	299 [201;203]	367 [366;368]
	Кзади	234 [233;235]	325 [324;326]
	Медиально	179 [178;180]	311 [310;312]
	Латерально	248 [247;249]	220 [219;221]
Ротационное, град.	Кнутри	92 [91;92,8]	45 [44;46]
	Кнаружи	76 [75;77]	51 [50;53]
Осевое, мм	Вниз / дистракция	250 [249;251]	8 [7;8,75]

$p < 0,05$.

Таблица 3

Компоновки ортопедических гексаподов для достижения максимальных коррекционных возможностей при реализации традиционной техники

Гексапод		Вид и направление перемещения										
		Под углом / ангуляция				По ширине / трансляция				Ротация		По оси
		варус	вальгус	антекур.	рекур.	кпереди	кзади	мед.	лат.	кнутри	кнаружи	вниз
Проксимальный	I	Z ↑	Z ↓	Z ↓	Z ↑	Z ↑	Z ↓	Z ↑	Z ↑	Z ↑	Пр.	Z ↓
	II	Z ↓	Z ↓	Z ↓	Z ↓	Z ↓	Z ↓	Z ↓	Z ↓	Z ↓	Z ↓	Пр.
	III	Z ↓	Z ↑	Z ↑	Z ↑	Z ↑	Пр. ↑	Z ↑	Z ↑	Z ↑	Z ↑	Пр.
	IV	Z ↓	Z ↓	Z ↓	Z ↓	Z ↓	Z ↓	Z ↓	Z ↓	Z ↓	Z ↓	Пр.
	V	Z ↑	Z ↑	Z ↑	Z ↑	Пр.	Z ↑	Z ↑	Z ↑	Z ↑	Z ↑	Пр.
	VI	Z ↓	Z ↓	Z ↓	Z ↑	Z ↓	Z ↓	Z ↓	Z ↓	Z ↓	Z ↓	Z ↓
Дистальный	I	Z ↓	Z ↓	Z ↓	Z ↓	Z ↓	Z ↓	Z ↑	Z ↓	Z ↑	Z ↓	Z ↓
	II	Z ↓	Z ↓	Z ↓	Z ↓	Z ↓	Z ↓	Z ↓	Z ↓	Z ↓	Z ↓	Пр.
	III	Z ↓	Пр.	Пр.	Пр.	Пр.	Пр.	Пр.	Пр.	Пр.	Пр.	Z ↓
	IV	Z ↓	Z ↓	Z ↓	Z ↓	Z ↓	Z ↓	Z ↓	Z ↓	Z ↓	Z ↓	Пр.
	V	Пр.	Пр.	Пр.	Пр.	Пр.	Пр.	Пр.	Пр.	Пр.	Пр.	Пр.
	VI	Пр.	Пр.	Пр.	Z ↓	Z ↓	Z ↓	Z ↓	Z ↓	Z ↓	Z ↓	Z ↑

Римскими цифрами обозначены номера карданов; Z – Z-платик; Пр. – прямой платик; стрелкой указано направление установки Z-платиков (в проксимальном или дистальном направлении).

Таблица 4

Компоновки ортопедического гексапода для достижения максимальных коррекционных возможностей при реализации пружинной техники

Кардан		Вид и направление перемещения										
		Под углом / ангуляция				По ширине / трансляция				Ротация		По оси
		варус	вальгус	антекур.	рекур.	кпереди	кзади	мед.	лат.	кнутри	кнаружи	вниз
I	Z ↑	Z ↓	Z ↓	Z ↑	Z ↓	Z ↓	Z ↓	Z ↓	Z ↓	Z ↓	Z ↓	Z ↓
II	Z ↑	Z ↑	Z ↑	Z ↓	Z ↑	Z ↑	Z ↑	Z ↑	Z ↑	Z ↓	Z ↓	Z ↑
III	Z ↓	Z ↑	Z ↓	Z ↑	Z ↓	Z ↓	Z ↓	Z ↓	Z ↓	Z ↑	Z ↑	Z ↓
IV	Z ↑	Z ↑	Z ↓	Z ↑	Z ↑	Z ↑	Z ↑	Z ↑	Z ↑	Z ↑	Z ↑	Z ↑
V	Z ↑	Z ↑	Z ↑	Z ↓	Z ↓	Z ↓	Z ↓	Z ↓	Z ↓	Z ↓	Z ↓	Z ↓
VI	Z ↑	Z ↑	Z ↑	Z ↑	Z ↑	Z ↑	Z ↑	Z ↑	Z ↑	Z ↑	Z ↑	Z ↑

Римскими цифрами обозначены номера карданов; Z – Z-платик; стрелкой указано направление установки Z-платиков (в проксимальном или дистальном направлении).

ОБСУЖДЕНИЕ

Если при реализации пружинной техники используются стандартные резьбовые стержни для всех 6 страт, то коррекционные возможности будут на 58–97% (в среднем 72%) ниже, чем при реализации традиционной техники. Это объясняется тем, что при традиционной технике резьбовые стержни обоих гексаподов находятся в более благоприятном положении для обеспечения как укорочения, так и удлинения каждой из страт. При пружинной технике все резьбовые стержни находятся на пределе возможностей для дистракции. Поэтому коррекционные возможности пружинной техники возрастают на 36–466% (в среднем 257%) при условии использования более длинных резьбовых стержней. В зависимости от вида перемещения необходима замена от трех до шести стержней (см. табл. 1).

Замена всех стержней требовалась при выполнении перемещений по ширине: медиально и кзади. «Удлинение» резьбовых стержней в среднем составило 133 мм (12–246 мм). При выполнении перемещения по ширине кпереди понадобилась замена пяти резьбовых стержней (II, III, IV, V, VI), длину которых потребовалось увеличить на 39–269 мм (173 мм в среднем). При латеральных смещениях выполняли замену трех стержней (I, II, V). Среднее увеличение длины составило 67 мм (46–103 мм). Замена четырех резьбовых стержней также была необходима и при выполнении наружной ротации: II, III, IV и VI страт. Замененные стержни были длиннее стандартных на 9–41 мм (19 мм в среднем). Для реализации максимально возможной внутренней ротации потребовалась замена всего двух резьбовых стержней I и III. «Удлинение» составило 25–42 мм (34 мм в среднем).

При моделировании рекурвационной (I, III, IV, V, VI) деформации требовалось заменить пять из шести стержней, «удлинив» их на 10–52 мм (в среднем 31 мм). При имитации варусной и антекурвационной деформаций была необходима замена трех резьбовых стержней: III, IV и V страт в первом случае и II, V, VI — во втором. Необходимая величина «удлинения» составила 25–108 мм (в среднем 52 мм). Для создания максимально возможного вальгуса выполнялась замена только двух резьбовых стержней I и V страт. Длина стержней превосходила стандартную на 58–115 мм (в среднем 87 мм).

Анализируя результаты, приведенные в таблице 2, можно отметить превосходство пружинной техники в возможностях перемещений по ширине

(кроме латерального направления) в среднем на 97 мм, а традиционной техники — в возможностях ротационных смещений (в среднем на 36°) и дистракции (на 242 мм). При выполнении перемещений под углом традиционная техника показала лучшие результаты в среднем на 20° при варусном и антекурвационном направлениях смещения. Пружинная техника оказалась эффективнее при имитации вальгуса и рекурвации, однако среднее преимущество составило всего 4°.

Ранее было проведено исследование коррекционных возможностей ортопедического гексапода Орто-СУВ при устранении одновершинных деформаций бедренной кости (патент РФ № 2471447) [9]. Новые исследования показали, что возможности пружинной техники при коррекции деформации, вершина которой располагается в проксимальной трети диафиза, при смещениях под углом выше на 24–50° (в среднем 37,5°), по ширине на 178,0–238,5 мм (в среднем 216 мм), при ротационных смещениях — на 21–33° (в среднем 27°). Если вершина деформации располагается в дистальной трети диафиза, возможности пружинной техники в смещениях под углом выше на 20,0–53,3° (в среднем 35,45°), по ширине на 172–255 мм (в среднем 214 мм). Превосходство в ротационных смещениях составляет 1,6–13,0° (в среднем 7,3°).

Возникает вопрос: как соотнести полученные данные с запросами клиники? К сожалению, в литературе, посвященной коррекции деформаций, авторы крайне редко выделяют в отдельную группу больных с многовершинными деформациями [1, 10, 11, 12]. И даже в случаях, когда возможно установить количество пациентов с многовершинными деформациями, авторы не всегда предоставляют данные о величинах деформаций в градусах и миллиметрах, приводя лишь значения девиации механической оси [3]. Согласно данным Л.Н. Соломина с соавторами, угловая величина многовершинных деформаций бедренной кости составила от 17 до 61° (в среднем 37°) [5]. Необходимо отметить, что величина в 61° превосходит максимально возможную антекурвацию при реализации пружинной техники на 11° (см. табл. 1).

Являются ли деформации, величина которых находится за пределами выявленных коррекционных возможностей, противопоказанием для использования пружинной техники? Нет, так как любая из страт может быть фиксирована к опоре при помощи приставки из деталей аппарата Илизарова (рис. 2).

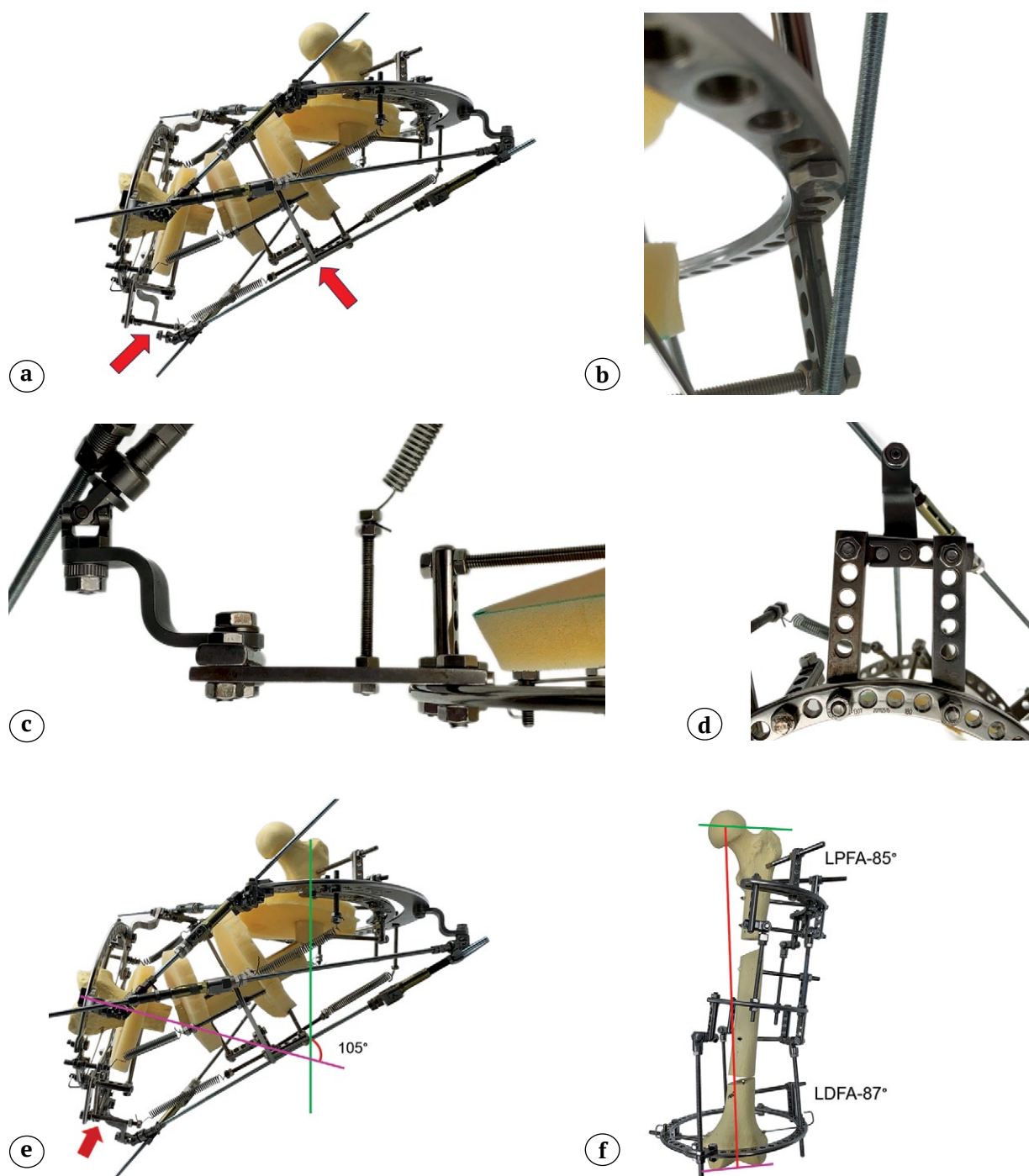


Рис. 2. Увеличение коррекционных возможностей при помощи приставки:

а — крепление кардана к платику невозможно ввиду столкновения страты с промежуточной опорой (отмечено стрелками); б — столкновение страты с опорой; в, д — фиксация страты IV при помощи приставки; е — использование приставки позволило избежать контакта страты с промежуточной опорой, кардан успешно фиксирован к платику (отмечено стрелкой); ф — для снижения громоздкости конструкции после завершения коррекции выполнен демонтаж дуги Илизарова, пружин и фиксационной приставки, а страты заменены на двухплоскостные шарниры

Figure 2. Extension of the corrective possibilities using attachment:

а — the cardan joint cannot be attached to the mount because of the collision between a strut and intermediate bearing (marked with arrows); б — collision between the strut and the bearing; в, д — strut IV fixation with the attachment; е — using the attachment allowed avoiding the contact between the strut and intermediate bearing, the cardan is successfully fixed to the mount (marked with an arrow); ф — to reduce bulkiness of the construction after completion of the correction, one removed the Ilizarov arc, springs and fixation attachment, the struts were replaced with two-plane hinges

ЗАКЛЮЧЕНИЕ

Экспериментальным путем было доказано, что коррекционные возможности пружинной техники при использовании страт, укомплектованных резьбовыми стержнями стандартной длины, уступают коррекционным возможностям традиционной техники на 58–97% (в среднем 72%) для различных перемещений. Коррекционные возможности пружинной техники возрастают на 36–466% (в среднем 257%) при замене от двух до шести (в зависимости от вида перемещений) резьбовых стержней на более длинные. При таком условии пружинная техника превосходит традиционную в возможностях перемещения дистального фрагмента по ширине в трех на-

правлениях (кроме латерального), а также под углом при имитации варусной и рекурвационной деформаций. При возникновении ситуации, когда коррекционные возможности пружинной техники недостаточны, для фиксации любой из страт может быть использована легко собираемая приставка. Каждая из разработанных компоновок должна быть использована в соответствии с тем, какой компонент деформации преобладает для конкретного клинического случая. На основе полученных данных следующим этапом наших исследований предполагается разработать универсальные компоновки, которые обеспечат максимальную величину всех рассматриваемых видов перемещений.

ДОПОЛНИТЕЛЬНАЯ ИНФОРМАЦИЯ

Заявленный вклад авторов

Соломин Л.Н. — разработка концепции и дизайна исследования, интерпретация и анализ полученных данных, редактирование.

Головёнкин Е.С. — выполнение эксперимента, анализ и обработка материала, написание текста рукописи.

Сабиров Ф.К. — выполнение эксперимента, анализ и обработка материала.

Вешнякова А.В. — анализ и обработка материала.

Все авторы прочли и одобрили финальную версию рукописи статьи. Все авторы согласны нести ответственность за все аспекты работы, чтобы обеспечить надлежащее рассмотрение и решение всех возможных вопросов, связанных с корректностью и надежностью любой части работы.

Источник финансирования. Авторы заявляют об отсутствии внешнего финансирования при проведении исследования.

Возможный конфликт интересов. Соломин Л.Н. — директор ООО «Орто-СУВ».

Этическая экспертиза. Не применима.

Информированное согласие на публикацию. Не требуется.

ЛИТЕРАТУРА [REFERENCES]

1. Naqui S.Z., Thiryayi W., Foster A., Tselentakis G., Evans M., Day J.B. Correction of simple and complex pediatric deformities using the Taylor-Spatial Frame. *J Pediatr Orthop.* 2008;28(6):640-647. doi: 10.1097/BPO.0b013e3181831e99.
2. Виленский В.А., Захарьян Е.А., Зубаиров Т.Ф., Долгиев Б.Х., Толдиева Х.Б., Фомылина О.А. Лечение двухуровневых деформаций костей голени: два гексапода или один? *Современные проблемы науки и образования.* 2019;(96):141-141. doi: 10.17513/spno.29352. Vilensky V.A., Zakharyan E.A., Zubairov T.F., Dolgiev B.Kh., Toldieva Kh.B., Fomylina O.A. Treatment of two-level deformities of lower leg bones: two hexapods or one? *Modern Problems of Science and Education. Surgery.* 2019;(6):141-141. (In Russian). doi: 10.17513/spno.29352.

DISCLAIMERS

Author contribution

Solomin L.N. — study concept and design, data analysis and interpretation, editing the manuscript.

Golovenkin E.S. — performance of the experiment, data analysis and interpretation, drafting the manuscript.

Sabirov F.K. — performance of the experiment, data analysis and interpretation.

Veshnyakova A.V. — data analysis and interpretation.

All authors have read and approved the final version of the manuscript of the article. All authors agree to bear responsibility for all aspects of the study to ensure proper consideration and resolution of all possible issues related to the correctness and reliability of any part of the work.

Funding source. This study was not supported by any external sources of funding.

Disclosure competing interests. Leonid N. Solomin — director of “Ortho-SUV” Ltd.

Ethics approval. Not applicable.

Consent for publication. Not required.

3. Ray V., Popkov D., Lascombes P., Barbier D., Journeau P. Simultaneous multisegmental and multifocal corrections of complex lower limb deformities with a hexapod external fixator. *Orthop Traumatol Surg Res.* 2023;109(3):103042. doi: 10.1016/j.otsr.2021.103042.
4. Massobrio M., Mora R. Hexapod External Fixator Systems: Principles and Current Practice in Orthopaedic Surgery. Springer International Publishing; 2021. p. 61-65; p. 133-152.
5. Соломин Л.Н., Щепкина Е.А., Корчагин К.Л., Сабиров Ф.К., Таката М., Цучия Х. Новый способ коррекции многоуровневых деформаций длинных костей с использованием ортопедического гексапода. *Травматология и ортопедия России.* 2017;23(3):103-109. Solomin L.N., Shchepkina E.A., Korchagin K.L., Sabirov F.K., Takata M., Tsuchia Kh. The New Method of Long Bone Multilevel Deformities Correction Using the Orthopedic Hexapod (Preliminary Report). *Traumatology and Orthopedics of Russia.* 2017;23(3):103-109. (In Russian).

6. Головёнкин Е.С., Соломин Л.Н. Коррекция многовершинных деформаций длинных костей нижних конечностей: обзор литературы. *Травматология и ортопедия России*. 2023;29(4):134-146. doi: 10.17816/2311-2905-11174.
Golovenkin E.S., Solomin L.N. Correction of Multiapical Deformities of Long Bones of the Lower Extremities: A Review. *Traumatology and Orthopedics of Russia*. 2023;29(4):134-146. (In Russian). doi: 10.17816/2311-2905-11174.
7. Соломин Л.Н. Основы чрескостного остеосинтеза. Под ред. Л.Н. Соломина. Москва: БИНОМ; 2014. Т. 1. Solomin L.N. The Basic Principles of External Skeletal Fixation. Solomin L.N. (ed.). Moscow: BINOM; 2014. Vol. 1. (In Russian).
8. Попков А.В. Ошибки и осложнения при оперативном удлинении нижних конечностей методом Илизарова у взрослых. *Вестник хирургии*. 1991;146(1):113-116.
Popkov A.V. Errors and complications of operative lengthening of the lower extremities in adults by the Ilizarov method. *Bulletin of Surgery*. 1991;146(1):113-116. (In Russian).
9. Соломин Л.Н., Скоморошко П.В., Виленский В.А., Утехин, А.И. Оптимизация компоновки аппарата Орто-СУВ для коррекции деформаций дистальной трети диафиза бедренной кости. *Травматология и ортопедия России*. 2011;17(1):35-41. doi: 10.21823/2311-2905-2011-0-1-35-41.
- Solomin L.N., Skomoroshko P.V., Vilensky V.A., Utekhin A.I. Optimization of the Ortho-SUV frame assembly for correction of the distal femur deformities. *Traumatology and Orthopedics of Russia*. 2011;17(1):35-41. (In Russian). doi: 10.21823/2311-2905-2011-0-1-35-41.
10. Зырянов С.Я. Одновременное устранение деформаций всех сегментов нижней конечности. *Гений ортопедии*. 1995;(1):53-58.
Zyryanov S.Ya. Simultaneous deformity correction of all segments of the lower limb. *Genij Ortopedii*. 1995;(1):53-58. (In Russian).
11. Eralp L., Kocaoglu M., Toket B., Balci H.I., Awad A. Comparison of fixator-assisted nailing versus circular external fixator for bone realignment of lower extremity angular deformities in rickets disease. *Arch Orthop Trauma Surg*. 2011;131(5):581-589. doi: 10.1007/s00402-010-1162-8.
12. Roy A., Pesenti S., Chalopin A., Peltier E., Jouve J.L., Launay F. Can the TrueLok Hexapod System™ be used to accurately correct lower limb deformity in children? *Orthop Traumatol Surg Res*. 2020;106(7):1361-1366. doi: 10.1016/j.otsr.2020.06.013.

Сведения об авторах

✉ Головёнкин Евгений Сергеевич

Адрес: Россия, 195427, г. Санкт-Петербург,
ул. Академика Байкова, д. 8

<https://orcid.org/0000-0001-7064-5689>

e-mail: golovenkin_1996@mail.ru

Соломин Леонид Николаевич — д-р мед. наук, профессор

<https://orcid.org/0000-0003-3705-3280>

e-mail: solomin.leonid@gmail.com

Сабиров Фаниль Камилжанович — канд. мед. наук

<https://orcid.org/0000-0002-0307-0771>

e-mail: sabirov_fanil@mail.ru

Вешнякова Анна Викторовна

<https://orcid.org/0009-0007-2663-297X>

e-mail: fantikora@yandex.ru

Authors' information

✉ Evgeniy S. Golovenkin

Address: 8, Akademika Baykova st., St. Petersburg,
195427, Russia

<https://orcid.org/0000-0001-7064-5689>

e-mail: golovenkin_1996@mail.ru

Leonid N. Solomin — Dr. Sci. (Med.), Professor

<https://orcid.org/0000-0003-3705-3280>

e-mail: solomin.leonid@gmail.com

Fanil K. Sabirov — Cand. Sci. (Med.)

<https://orcid.org/0000-0002-0307-0771>

e-mail: sabirov_fanil@mail.ru

Anna V. Veshnyakova

<https://orcid.org/0009-0007-2663-297X>

e-mail: fantikora@yandex.ru



Применение искусственной деформации при лечении раненого с дефектом мягких тканей и костей голени: клинический случай

В.В. Хоминец, С.В. Михайлов, А.В. Шукин, Е.Б. Нагорный,
С.Е. Жумагазиев, Д.Р. Цой

ФГБВОУ ВО «Военно-медицинская академия им. С.М. Кирова» Министерства обороны России,
г. Санкт-Петербург, Россия

Реферат

Актуальность. Проблема лечения раненых с дефектом мягких тканей и костей конечностей продолжает сохранять свою актуальность. Одним из способов закрытия мягкотканых дефектов, особенно при потере костной ткани, у пациентов с открытыми переломами костей конечностей является острое укорочение и создание искусственной угловой деформации сегмента.

Цель — на клиническом примере показать возможности применения техники острого укорочения и ангуляции сегмента для замещения дефектов мягких тканей и кости при лечении пациента с огнестрельным ранением голени.

Описание клинического случая. Раненый 30 лет поступил в клинику с обширным дефектом мягких тканей и костей голени в средней трети. С целью уменьшения размеров раны выполнены острое укорочение и ангуляция голени. Преднамеренная угловая деформация голени составила 24° , укорочение — до 8 см. После закрытия остаточного раневого дефекта мягких тканей местными тканями и расщепленным кожным аутооттрансплантатом выполнена фиксация большеберцовой кости шарнирно-дистракционным аппаратом Илизарова с последующей постепенной коррекцией угловой деформации, на следующем этапе — остеотомия большеберцовой кости с целью устранения укорочения методом Илизарова (темп дистракции 1 мм в сутки). После восстановления длины голени с целью замещения дефекта по передней поверхности большеберцовой кости выполнено формирование краевого «отщеп» от перемещенного фрагмента. При контрольном осмотре через 18 мес. после ранения пациент ходит с полной нагрузкой на травмированную конечность без дополнительных средств опоры, продолжает исполнять обязанности военной службы в соответствии с занимаемой должностью.

Заключение. Острое укорочение сегмента конечности с формированием искусственной угловой деформации является эффективной методикой для временного закрытия огнестрельного дефекта мягких тканей, позволяющей закрыть критический мягкотканый дефект голени, восстановить анатомию (длину) сегмента и, как следствие, добиться удовлетворительных результатов лечения и восстановления функций поврежденной конечности. Кроме того, техника острого временного укорочения исключает потребность в технически сложных и длительных микрохирургических реконструкциях, связанных с перемещением лоскута для закрытия дефектов мягких тканей в области огнестрельного перелома.

Ключевые слова: огнестрельные переломы, дефекты мягких тканей, дефекты кости, острое укорочение, ангуляция, внешний остеосинтез, органосохраняющие операции.

Для цитирования: Хоминец В.В., Михайлов С.В., Шукин А.В., Нагорный Е.Б., Жумагазиев С.Е., Цой Д.Р. Применение искусственной деформации при лечении раненого с дефектом мягких тканей и костей голени: клинический случай. *Травматология и ортопедия России*. 2024;30(3):85-94. <https://doi.org/10.17816/2311-2905-17532>.

✉ Жумагазиев Саян Елемесевич; e-mail: shumagasiev@mail.ru

Рукопись получена: 26.04.2024. Рукопись одобрена: 20.05.2024. Статья опубликована онлайн: 29.08.2024.

© Хоминец В.В., Михайлов С.В., Шукин А.В., Нагорный Е.Б., Жумагазиев С.Е., Цой Д.Р., 2024

Case report

<https://doi.org/10.17816/2311-2905-17532>

Artificial Deformity Creation in Treatment of Soft Tissue Wounds and Lower Leg Bones Defect: A Case Report

Vladimir V. Khominets, Sergey V. Mikhailov, Alexey V. Shchukin, Evgenii B. Nagornyi, Sayan E. Zhumagaziev, Danil R. Tsoy

Kirov Military Medical Academy, St. Petersburg, Russia

Abstract

Background. The problem of treating wounded patients with defects of soft tissues and bones of the extremities continues to be relevant. One of the ways to close soft tissue defects, especially in case of bone tissue loss, after open fractures of the extremities is acute shortening and creation of artificial angular deformity of the segment.

The aim of the study – to demonstrate the possibilities of acute shortening and angulation of the segment as a technique to replace soft tissue and bone defects in treatment of a patient with a gunshot wound to the lower leg.

Case description. A 30-year-old wounded man was admitted to the clinic with an extensive defect in soft tissues and bones of the lower leg in the middle third. To reduce the wound size, acute shortening and angulation of the lower leg was performed. The intentional angular deformation was 24°, shortening – up to 8 cm. The residual soft tissue wound defect was closed with local tissues and split skin autograft. The tibia was fixed by the Ilizarov hinge-distraction apparatus with following gradual correction of the angular deformity. After that, one performed osteotomy of the tibia in order to eliminate shortening with the Ilizarov method (the distraction rate of 1 mm per day). After restoring the length of the lower leg, in order to replace the defect along the anterior surface of the tibia, a marginal “flake” was formed from a displaced fragment. At a follow-up examination, in 18 months after the injury the patient walks with full weight bearing on the injured limb without any additional means of support, continues to perform military service duties in accordance with his position.

Conclusions. The presented clinical case demonstrates that acute shortening of a limb segment with creation of artificial angular deformity is an effective method for temporary closure of a gunshot defect of soft tissues. The technique allowed closing critical soft tissue defect of the lower leg and restoring the anatomy (length) of the segment. Consequently, one was able to achieve satisfactory treatment results and restore the functions of an injured limb. Besides, acute temporary shortening technique eliminated the need to perform technically sophisticated and lengthy microsurgical reconstructions, which are associated with a flap replacement for closure of soft tissue defects in a shotgun fracture area.

Keywords: gunshot fractures, soft tissues defects, bone defects, acute shortening, angulation, external fixation, limb salvage surgery.

Cite as: Khominets V.V., Mikhailov S.V., Shchukin A.V., Nagornyi E.B., Zhumagaziev S.E., Tsoy D.R. Artificial Deformity Creation in Treatment of Soft Tissue Wounds and Lower Leg Bones Defect: A Case Report. *Traumatology and Orthopedics of Russia*. 2024;30(3):85-94. (In Russian). <https://doi.org/10.17816/2311-2905-17532>.

✉ Sayan E. Zhumagaziev; e-mail: shumagasiev@mail.ru

Submitted: 26.04.2024. Accepted: 20.05.2024. Published Online: 29.08.2024.

© Khominets V.V., Mikhailov S.V., Shchukin A.V., Nagornyi E.B., Zhumagaziev S.E., Tsoy D.R., 2024

ВВЕДЕНИЕ

В структуре боевых повреждений огнестрельные ранения конечностей составляют более 70%, из них 40% — это оскольчатые переломы длинных костей [1]. Выделяют первичные и вторичные дефекты мягких тканей и костей при огнестрельных переломах. Первичные возникают при прямом повреждающем действии ранящего снаряда, а вторичные — вследствие выполнения первичной или вторичной хирургической обработки [1, 2]. Основными методиками замещения дефектов мягких тканей являются различные варианты пластики как в свободном, так и в несвободном вариантах [3, 4].

Характер современных ранений в сравнении с предыдущими военными конфликтами изменился. Особенности боевой хирургической травмы опорно-двигательного аппарата в настоящее время являются высокая частота возникновения первичных обширных дефектов мягких тканей и костей, повреждений кровеносных сосудов и нервов, отрывов и разрушений сегментов конечностей. Кроме того, отмечается увеличение количества множественных и сочетанных ранений [5, 6].

По данным литературы, одним из способов закрытия дефектов мягких тканей, особенно сочетающихся с потерей костной ткани, при открытых переломах костей конечностей является острое укорочение и создание угловой искусственной деформации сегмента [7, 8]. После коррекции угловой деформации последующее восстановление длины и формы сегмента, как правило, обеспечивается за счет дистракционного остеогенеза по Илизарову [9, 10]. В литературе имеются единичные сообщения о результатах применения методики острого укорочения и ангуляции у пациентов с огнестрельными дефектами мягких тканей и костей конечностей [10, 11].

Цель исследования — показать возможности применения техники острого укорочения и ангуляции сегмента для замещения дефектов мягких тканей и кости при лечении пациента с огнестрельным ранением голени.

Описание клинического наблюдения

Военнослужащий 30 лет в мае 2022 г. получил огнестрельное осколочное ранение правой голени с огнестрельным дефектом костей в средней трети, повреждением передней большеберцовой артерии, малоберцового нерва, малоберцовых мышц и сухожилий разгибателей пальцев стопы. На месте получения ранения пациенту были выполнены первичная хирургическая обработка (ПХО) раны

голени, перевязка передней большеберцовой артерии, фиксация большеберцовой кости лечебно-транспортным аппаратом из комплекта стержневого военно-полевого (КСВП). В ходе эвакуации авиационным санитарным транспортом получал инфузионную, антикоагулянтную и антибактериальную терапию. Через 36 ч. после ранения пациент доставлен в клинику.

По шкале ВПХ-СП общее состояние раненого при поступлении оценивалось как средней степени тяжести (19 баллов). Тяжесть ранения по шкале ВПХ-П (ОР) расценена как тяжелая (6,6 баллов) [12]. По шкале AIS (Abbreviated Injury Scale — сокращенная шкала повреждений) тяжесть повреждения составила 3 балла (значительная, но не угрожающая жизни) [13]. По классификации открытых переломов Gustilo–Anderson перелом отнесен к степени 3B [14]. Размер дефекта большеберцовой кости составил 8 см, отнесен к 3 типу по классификации SoFCOT (Французского общества ортопедов и травматологов) [15].

Местный статус пациента при поступлении: правая голень фиксирована аппаратом внешней фиксации КСВП, аппарат стабилен, признаков воспаления кожных покровов вокруг стержней не выявлено. Подошвенное сгибание в правом голеностопном суставе ограничено, тыльное разгибание отсутствует. На передней поверхности правой голени в средней трети визуализируется рвано-ушибленная рана размерами 17×14 см с незначительным серозно-геморрагическим отделяемым, дном раны являются поврежденные малоберцовые мышцы, мышцы разгибателей стопы и большеберцовая кость. Посередине раны имеется участок сохраненной кожи шириной 2 см. Отсутствует пульсация артерии тыла стопы, пульсация задней большеберцовой артерии определяется отчетливо. Признаков ишемии стопы нет (рис. 1).

После обследования и лечения в клинике через 3 дня выполнена операция: повторная ПХО раны голени, в ходе которой удалены нежизнеспособные фрагменты берцовых костей. Один из костных осколков, который не потерял связи с мягкими тканями, фиксирован винтом к дистальному отломку большеберцовой кости. С целью уменьшения размеров раны выполнены острое укорочение и ангуляция голени. Преднамеренная угловая деформация голени составила 24°, укорочение — до 8 см. В ходе укорочения определяли адекватность кровотока в дистальных отделах конечности с использованием доплерографии и пульсоксиметра. На оставшиеся раневые дефекты наложена система вакуумного дренирования (рис. 2).

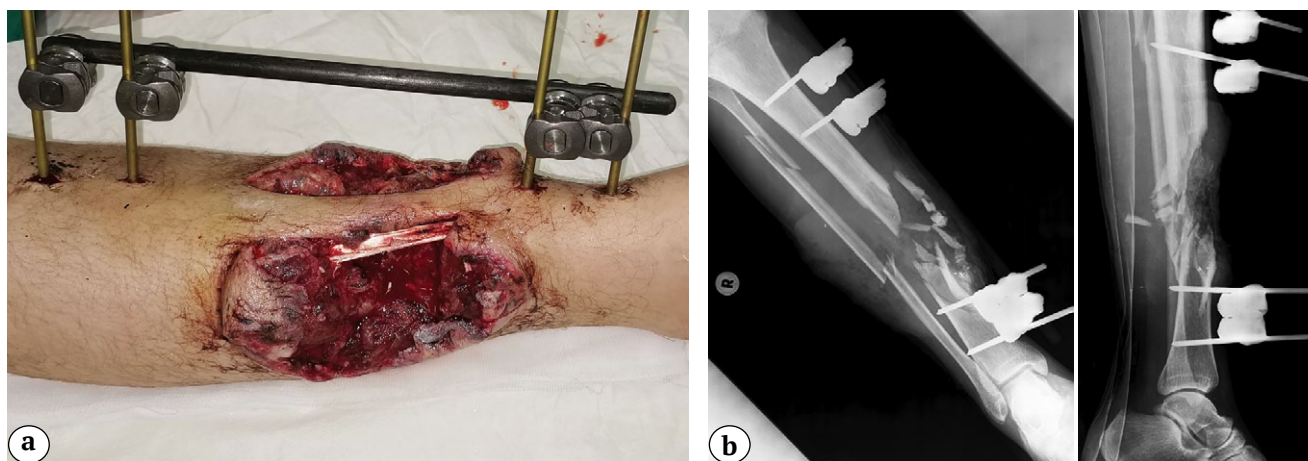


Рис. 1. Внешний вид (а) и рентгенограммы правой голени в прямой и боковой проекциях (b) раненого при поступлении в клинику: огнестрельные переломы большеберцовой и малоберцовой костей, фиксация аппаратом КСВП (по два стержня в каждом отломке)

Figure 1. View (a) and X-rays of the patient's right lower leg in frontal and lateral projections (b) upon admission to the clinic: gunshot fractures of the tibia and fibula, fixation with the MFRK device (2 rods in each fragment)

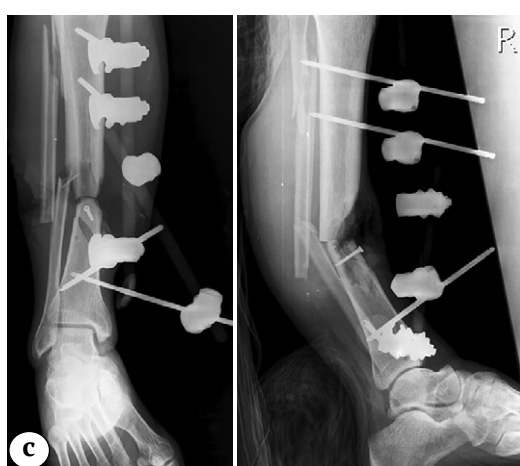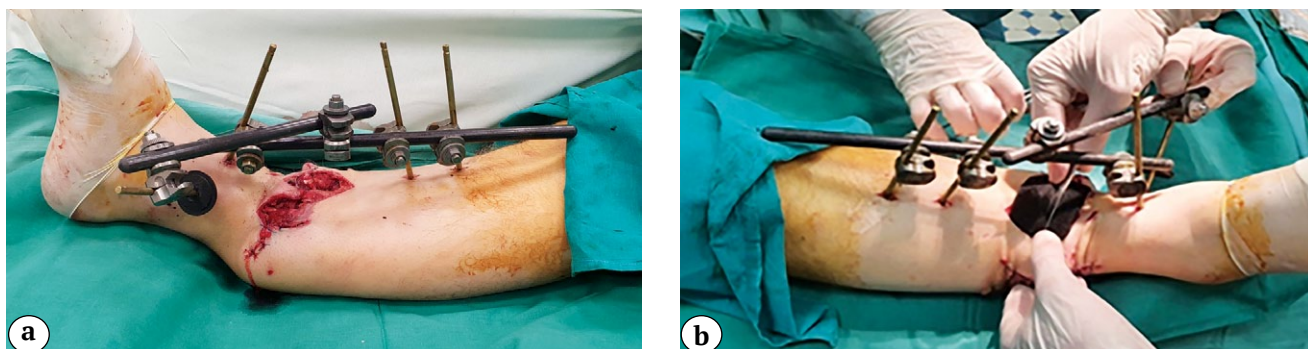


Рис. 2. Вид и рентгенограммы правой голени после повторной ПХО:
а — голень фиксирована аппаратом КСВП на 4 стержнях в положении укорочения и преднамеренной рекурвации, размер раны уменьшился;
b — в рану уложена полиуретановая губка;
с — рентгенограммы голени в прямой и боковой проекциях, угол рекурвации составил 24°

Figure 2. View and X-rays of the right lower leg after repeated debridement:
a — the lower leg is fixed using the MFRK device with 4 rods in the position of shortening and deliberate recurvation, the wound size has decreased;
b — a polyurethane sponge is placed in the wound;
c — X-rays of the lower leg in frontal and lateral projections, the recurvation angle was 24°

Через 8 дней с момента поступления в клинику в результате лечения раны очистились, появились грануляции. Выполнен перемонтаж стержневого аппарата, закрытие раневого дефекта мягких тканей местными тканями и расщепленным кожным аутоотрансплантатом (рис. 3).

На 15-е сут. после приживления трансплантата выполнена операция: частичное удаление стержневого аппарата, в каждом отломке оставлено по одному стержню с целью сохранения положения голени, фиксация большеберцовой кости шарнирно-дистракционным аппаратом Илизарова (рис. 4, 5).

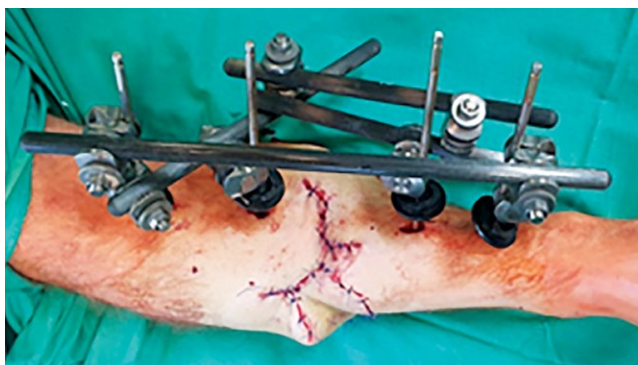


Рис. 3. Внешний вид конечности после закрытия дефекта кожи

Figure 3. View of the lower extremity after closure of the skin defect

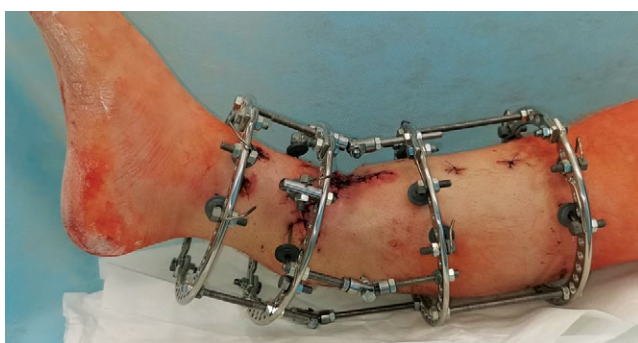

Рис. 4. Вид конечности на 1-е сут. после операции: правая голень фиксирована шарнирно-дистракционным аппаратом Илизарова

Figure 4. View of the lower extremity on the 1st day after surgery: the right lower leg is fixed with the Ilizarov hinged-distraction apparatus

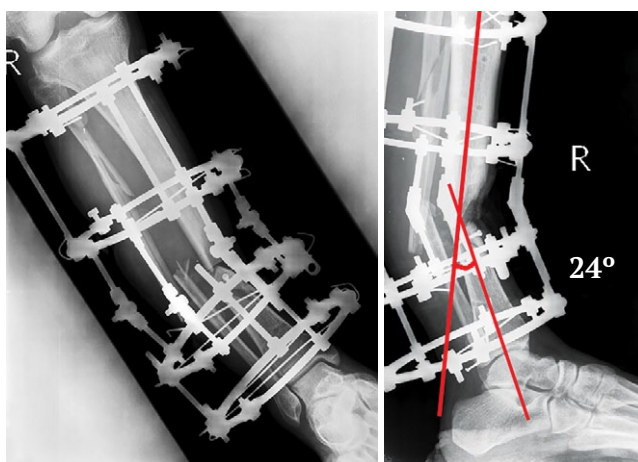


Рис. 5. Рентгенограммы голени в прямой и боковой проекциях после фиксации шарнирно-дистракционным аппаратом Илизарова, угол рекурвации составил 24°

Figure 5. X-rays of the lower leg in frontal and lateral projections after fixation with the Ilizarov hinged-distraction apparatus, the recurvatum angle was 24°

В течение следующих 8 дней выполнено устранение ангуляции голени с последующей кортикотомией большеберцовой кости в верхней трети (рис. 6). Через 30 дней начата дозированная тракция в аппарате в зоне остеотомии с целью устранения укорочения методом Илизарова (темп дистракции 1 мм в сутки).

Через 3 мес. длина голени была восстановлена (рис. 7). Так как сохранялся дефект по передней поверхности большеберцовой кости, выполнено формирование краевого «отщеп» от перемещенного фрагмента с целью замещения дефекта (так называемая маргинальная пластика) (рис. 8).

Через 4,5 мес. достигнут контакт «отщеп» с дистальным отломком (рис. 9 а), а через 7,5 мес. отмечена хорошая перестройка регенерата (рис. 9 б).

Раненый постоянно находился под наблюдением специалистов клиники для оценки результатов лечения, определения дальнейшей тактики ведения пострадавшего, направления его на медицинскую реабилитацию и санаторно-курортное лечение.

Через 14 мес. с момента ранения аппарат Илизарова был демонтирован (рис. 10). Анатомо-функциональный результат оценен через 18 мес. после ранения как хороший — 83 балла по шкале Neer–Grantham–Shelton [16]. Пациент ходит без дополнительных средств опоры, продолжает исполнять обязанности военной службы в соответствии с занимаемой должностью. Отсутствует тыльное сгибание правой стопы (рис. 10).

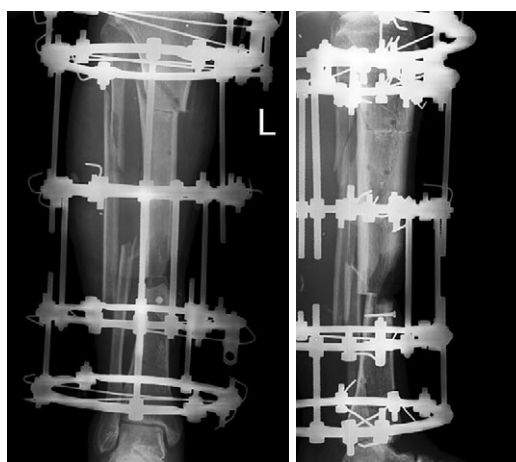


Рис. 6. Рентгенограммы голени в прямой и боковой проекциях после остеотомии большеберцовой кости в верхней трети

Figure 6. X-rays of the lower leg in frontal and lateral projections after osteotomy of the upper third of the tibia

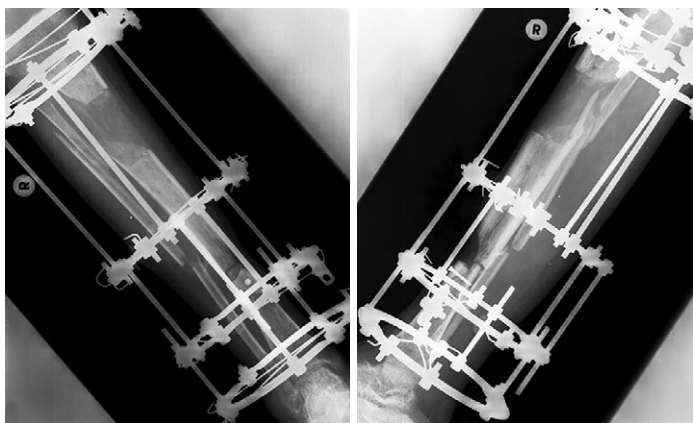


Рис. 7. Рентгенограммы голени в прямой и боковой проекциях после восстановления длины конечности: созревающий регенерат большеберцовой кости

Figure 7. X-rays of the lower leg in frontal and lateral projections after restoration of limb length: maturing tibial regenerate




Рис. 8. Рентгенограммы голени в прямой и боковой проекциях после формирования краевого «отщеп» большеберцовой кости

Figure 8. X-rays of the lower leg in frontal and lateral projections after the formation of the marginal “split” of the tibia

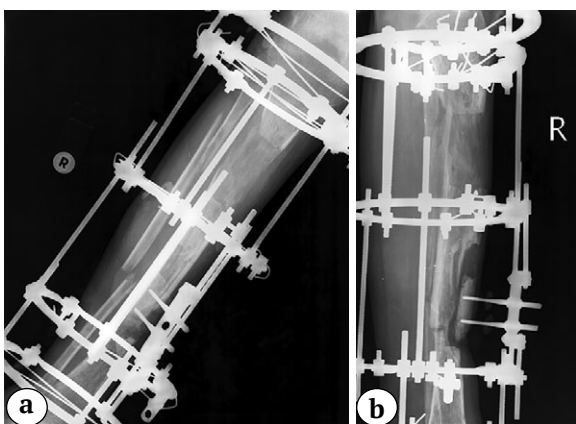


Рис. 9. Рентгенограммы голени пациента в прямой и боковой проекциях в аппарате Илизарова из четырех колец: а — определяется контакт «отщеп» с дистальным отломком большеберцовой кости; б — определяется перестроившийся костный регенерат большеберцовой кости в верхней трети

Figure 9. X-rays of the patient’s lower leg in frontal and lateral projections in the Ilizarov apparatus with 4 rings: a — the contact between the “split” and distal fragment of the tibia is determined; b — the reconstructed bone regenerate of the tibia in the upper third is determined

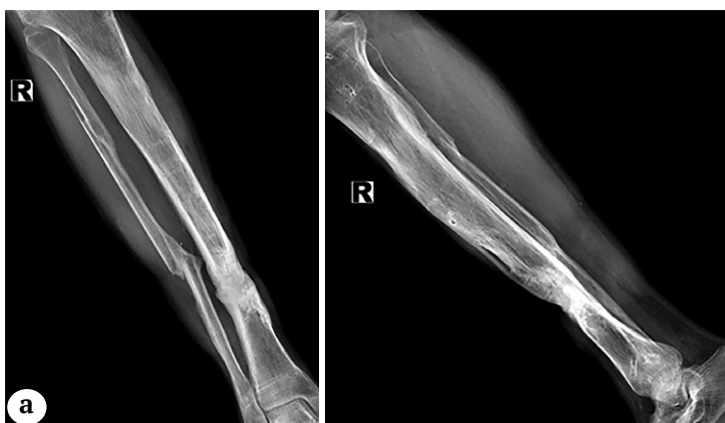

Рис. 10 (а). Рентгенограммы и внешний вид пациента через 18 мес. после ранения: а — рентгенограммы голени в прямой и боковой проекциях — можно видеть перестроившийся костный регенерат в верхней трети и сросшийся перелом в нижней трети большеберцовой кости, сросшийся перелом малоберцовой кости

Figure 10 (a). X-rays and the appearance of the wounded 18 months after the injury: a — X-rays of the lower leg in frontal and lateral projections — a rebuilt bone regenerate in the upper third and a healed fracture in the lower third of the tibia, a healed fracture of the fibula are noted

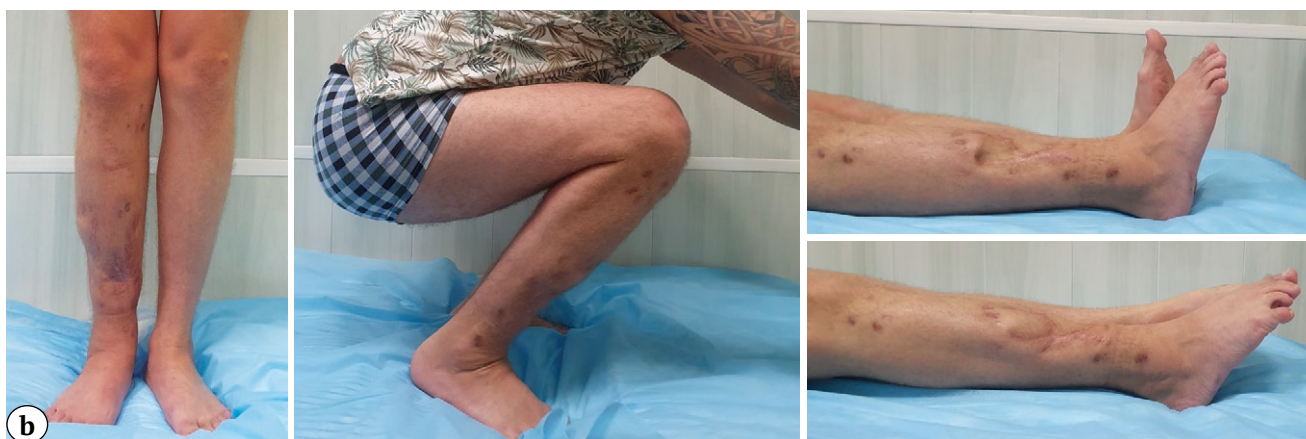

Рис. 10 (b). Рентгенограммы и внешний вид пациента через 18 мес. после ранения:
b — функциональный результат лечения

Figure 10 (b). X-rays and the appearance of the wounded 18 months after the injury:
b — functional result of treatment

ОБСУЖДЕНИЕ

В источниках литературы имеется достаточно сведений о том, что методика острого укорочения конечности является одним из способов замещения дефектов мягких тканей. Этот способ позволяет выполнить первичное закрытие обширной раны с последующей реконструкцией формы конечности при помощи аппаратов внешней фиксации и значительно снижает необходимость применения микрохирургических операций [8]. На сегодняшний день для обозначения примененной методики применяются разнообразные термины – острое укорочение, первичное укорочение, острая деформация, угловое укорочение, преднамеренная временная деформация, преднамеренная деформация, намеренное временное укорочение и деформация, укорочение с ангуляцией и ротацией и т.д. [17, 18]. Мы согласны с K. Plotnikovs с соавторами, предлагающими единый термин – «создание искусственной деформации» (artificial deformity creation, ADCr), который может включать различные варианты укорочения, ангуляции и вращения сегмента конечности, отдельно или в сочетании [9].

Острое укорочение с помощью аппарата Илизарова может применяться для лечения открытых переломов большеберцовой кости, осложненных дефектом мягких тканей. С. Sen с соавторами в своей работе сообщили о 23 из 24 пациентов с хорошими и отличными функциональными результатами, при этом у всех 24 пациентов были отмечены признаки сращения костей в соответствии с классификацией D. Paley [19].

Было опубликовано несколько работ, посвященных проблеме лечения пациентов с дефектами костной и мягких тканей с использованием методик острого укорочения в сочетании с преднамеренным формированием угловой деформации

сегмента конечности [20, 21, 22]. K.G. Bundgaard и K.S. Christensen описали случай хирургического лечения пациента с дефектом большеберцовой и малоберцовой костей на протяжении 9 и 3 см соответственно с дефектом мягких тканей размерами 10×15 см, расположенным в проекции переднего и латерального фасциальных футляров, на фоне инфицирования раны золотистым стафилококком. Пациенту был наложен аппарат внешней фиксации Илизарова и устранен дефект кости за счет острого укорочения на 3 см с формированием последующей постепенной деформации с углом, открытым кпереди, до контакта проксимального и дистального краев раны. Вторым этапом были выполнены остеотомия большеберцовой кости в верхней трети, костный транспорт и постепенное устранение деформации. Аппарат Илизарова был удален через год. Авторы сообщают, что описанная методика позволяет устранить костный дефект путем дистракционного остеогенеза, а дефект мягких тканей, в том числе и мышечной – путем дистракционного гистиогенеза [20].

A. Lerner с соавторами сообщили о применении методики острого укорочения с использованием аппарата Илизарова для лечения тяжелых поражений костей и дефектов мягких тканей. У всех 12 пациентов были открытые переломы типа IIIВ по классификации Gustilo–Anderson со средней потерей костной массы 7,9 см и средним баллом 6,7 по шкале тяжести травмы конечностей (Mangled Extremity Severity Score – MESS) [23]. Всем пациентам было выполнено острое укорочение сегмента, а трем пациентам дополнительно – деформация с углом в области перелома от 50 до 60°, открытым кпереди, чтобы минимизировать имеющийся дефект костной и мягких тканей. Одному из этих трех пациентов потребовалось выполнение пластики несвободным кожным лоску-

том, а двум пациентам — расщепленным кожным аутотрансплантатом. После заживления ран авторы проводили коррекцию деформации в течение еще 3 нед. [21].

Таким образом, одним из лучших устройств, используемых на сегодняшний день для исправления искусственно созданных деформаций, является аппарат Илизарова. Само по себе острое укорочение приводит к формированию простой одноплоскостной деформации, тогда как дополнительная ангуляция формирует двухплоскостную двухкомпонентную деформацию, а именно укорочение и угловую деформацию в двух плоскостях. Если к осевому укорочению и ангуляции прибавляется вращательная составляющая, создается сложная многокомпонентная многоплоскостная деформация. Метод Илизарова позволяет корректировать каждый компонент деформации. Каждый этап коррекции требует контрольного рентгенологического обследования, подтверждающего его эффективность [9, 24]. Одним из путей решения проблемы комплексной коррекции деформаций, возникающих после закрытия дефекта мягких тканей по методике создания искусственной деформации, является использование циркулярных фиксаторов-гексаподов [11, 18, 25].

S.J. Nho с соавторами описали хирургическую технику укорочения сегмента конечности путем создания острой угловой деформации при лечении несращения на фоне хронического инфекционного процесса и персистирующей глубокой раневой инфекции. Выполнение острого укорочения позволило исключить необходимость дальнейшей реконструкции мягких тканей. В наблюдении, представленном в этой работе, выполнение только острого укорочения было недостаточным для закрытия раны. При формировании дополнительного компонента деформации края раны были сведены без натяжения. Как только рана зажила, аппарат Илизарова/Taylor был скорректирован для восстановления длины и устранения угловой деформации. Способность аппарата Taylor корректировать сложную деформацию особенно полезна при лечении пациентов с рассматриваемой патологией [25].

K. Plotnikovs с соавторами проанализировали данные литературы по проблеме использования острого укорочения при открытых переломах костей голени с дефектом мягких тканей и разделили исследования на две группы. В одной группе авторы статей при острой травме применяли методики острого укорочения, комбинации острого укорочения и дальнейшего постепенного укорочения, острого укорочения и ангуляции, а также сочетание острого укорочения, ангуляции и вращения при острой травме. Другая группа авторов

применяла метод острого укорочения при лечении пациентов с инфекционными осложнениями последствий травм. Для коррекции полученной деформации наиболее часто авторами был использован аппарат Илизарова, реже — пространственная система гексапода Taylor (Taylor Spatial Frame — TSF). Гораздо реже выполняли коррекцию с использованием различных типов молатеральных аппаратов внешней фиксации. В группе пациентов с инфекционными осложнениями наиболее часто применяли аппарат Илизарова, реже — гексапод Taylor. Лишь двумя авторами для коррекции деформации были использованы молатеральные аппараты внешней фиксации. В обзоре также было отмечено, что предел острого укорочения должен определяться состоянием мягких тканей и сосудистым статусом поврежденной конечности. С целью контроля безопасности острого укорочения рекомендовано использовать интраоперационную доплерографию и мониторинг кровотока в дистальных отделах сосудов конечности (*a. dorsalis pedis* и *a. tibialis posterior*) или пульсоксиметрию на большом пальце ноги. По данным ряда авторов, максимально острое укорочение, проводимое в один этап, составило 3 см. При анализе работ было выявлено, что размеры костного дефекта в группе пациентов с острой травмой составляли от 1 до 22 см, от 1 до 14 см — в группе пациентов с последствиями травм. Суммарное время фиксации в аппарате (включая первичную фиксацию, коррекцию деформации и консолидацию) при острой травме колебалось от 2–3 до 53 мес. При лечении пациентов с инфекционными осложнениями травм этот срок варьировал от 3 до 16 мес. В обеих группах авторами было отмечено снижение потребности в микрохирургическом вмешательстве, а именно в использовании свободных лоскутов при применении методики острого укорочения для закрытия обширных дефектов мягких тканей [9].

ЗАКЛЮЧЕНИЕ

Представленное нами клиническое наблюдение демонстрирует, что острое укорочение сегмента конечности с формированием искусственной угловой деформации является эффективной методикой временного закрытия огнестрельного дефекта мягких тканей. Данная методика позволила закрыть критический мягкотканый дефект голени, восстановить анатомию (длину) сегмента и, как следствие, добиться удовлетворительных результатов лечения и восстановления функций поврежденной конечности. Кроме того, техника острого временного укорочения исключила потребность в технически сложных и длительных микрохирургических реконструкциях, связанных с перемещением лоскута для закрытия дефектов мягких тканей в области огнестрельного перелома.

ДОПОЛНИТЕЛЬНАЯ ИНФОРМАЦИЯ**Заявленный вклад авторов**

Хоминец В.В. — концепция и дизайн исследования.

Михайлов С.В. — сбор, анализ и интерпретация данных, редактирование текста рукописи.

Шукин А.В. — анализ и интерпретация данных, редактирование текста рукописи.

Нагорный Е.Б. — анализ и интерпретация данных, поиск и анализ публикаций, написание текста рукописи.

Жумагазиев С.Е. — сбор, анализ и интерпретация данных, написание текста рукописи.

Цой Д.Р. — сбор, анализ и интерпретация данных, поиск и анализ публикаций.

Все авторы прочли и одобрили финальную версию рукописи статьи. Все авторы согласны нести ответственность за все аспекты работы, чтобы обеспечить надлежащее рассмотрение и решение всех возможных вопросов, связанных с корректностью и надежностью любой части работы.

Источники финансирования. Авторы заявляют об отсутствии внешнего финансирования при проведении исследования.

Возможный конфликт интересов. Авторы декларируют отсутствие явных и потенциальных конфликтов интересов, связанных с публикацией настоящей статьи.

Этическая экспертиза. Не применима.

Информированное согласие на публикацию. Авторы получили письменное согласие пациента на публикацию медицинских данных и изображений.

ЛИТЕРАТУРА [REFERENCES]

1. Хоминец В.В., Шаповалов В.М., Михайлов С.В., Брижань Л.К. Совершенствование лечебно-эвакуационных мероприятий в современных локальных войнах. В кн.: Лечение раненных в конечности в войнах и вооруженных конфликтах. Санкт-Петербург: Историческая иллюстрация; 2021. с. 40-64. Khominets V.V., Shapovalov V.M., Mikhailov S.V., Brizhan L.K. Improving medical and evacuation measures in modern local wars. In: Treatment of wounded limbs in wars and armed conflicts. St. Petersburg: Istoricheskaya illyustraciya; 2021. p. 40-64. (In Russian).
2. Grubor P., Falzarano G., Medici A., Grubor M., Franzese R., Errico G. et al. The Damage Control Orthopedics and External Fixation in traffic accident after 20 Years in the Bosnian War: Our Experience and a Review of the Literature. *SYLWAN*. 2014;158(6):90-109.
3. Волгас Д.А., Хардер И. Методы хирургического шва и укрытия ран. В кн.: *Мягкие ткани в травматологии. Принципы обращения и клинические случаи*. Берлин: Васса-медиа; 2016. с.126-201. Volgas D.A., Kharder I. Methods of surgical suture and wound coverage. In: *Soft tissues in traumatology. Treatment principles and clinical cases*. Berlin: Vassa-media; 2016. p.126-201. (In Russian).
4. Liu H., Liu J., Wu Y., Ma Y., Zhou M., Xue Y. et al. Analysis of the Risk Factors for Free Flap Necrosis in Soft Tissue Reconstruction of the Lower Limbs. *Orthop Surg*. 2023;15(6):1534-1540. doi: 10.1111/os.13727.

DISCLAIMERS**Author contribution**

Khominets V.V. — study concept and design.

Mikhailov S.V. — data acquisition, data analysis and interpretation, editing the manuscript.

Schukin A.V. — data analysis and interpretation, editing the manuscript.

Nagornyi E.B. — data analysis and interpretation, literature search and review, drafting the manuscript.

Zhumagaziev S.E. — data acquisition, data analysis and interpretation, drafting the manuscript.

Tsoy D.R. — data acquisition, data analysis and interpretation, literature search and review.

All authors have read and approved the final version of the manuscript of the article. All authors agree to bear responsibility for all aspects of the study to ensure proper consideration and resolution of all possible issues related to the correctness and reliability of any part of the work.

Funding source. This study was not supported by any external sources of funding.

Disclosure competing interests. The authors declare that they have no competing interests.

Ethics approval. Not applicable.

Consent for publication. Written consent was obtained from the patient for publication of relevant medical information and all of accompanying images within the manuscript.

5. Крюков Е.В., Давыдов Д.В., Хоминец В.В., Кудяшев А.Л., Брижань Л.К., Кульнев С.В. Этапное лечение раненных с повреждениями опорно-двигательной системы в современном вооруженном конфликте. *Военно-медицинский журнал*. 2023;344(3):4-17. doi: 10.52424/00269050_2023_344_3_4. Kryukov E.V., Davydov D.V., Khominets V.V., Kudyashev A.L., Brizhan L.K., Kulnev S.V. Staged treatment of the wounded with injuries of the musculoskeletal systems in modern armed conflict. *Military Medical Journal*. 2023;344(3):4-17. (In Russian). doi: 10.52424/00269050_2023_344_3_4.
6. Самохвалов И.М., Крюков Е.В., Маркевич В.Ю., Бадалов В.И., Чуприна А.П., Петров А.Н. и др. Десять хирургических уроков начального этапа военной операции. *Военно-медицинский журнал*. 2023;334(4):4-10. doi: 10.52424/00269050_2023_344_4_4. Samokhvalov I.M., Kryukov E.V., Markevich V.Yu., Badalov V.I., Chuprina A.P., Petrov A.N. et al. Ten surgical lessons of the initial stage of a military operation. *Military Medical Journal*. 2023;334(4):4-10. (In Russian). doi: 10.52424/00269050_2023_344_4_4.
7. Jones C.M., Roberts J.M., Sirlin E.A., Cavanaugh G.A., Anagnostakos J.P., Hauck R.M. et al. Acute limb shortening or creation of an intentional deformity to aid in soft tissue closure for IIIB/IIIC open tibia fractures. *J Plast Reconstr Aesthet Surg*. 2021;74(11):2933-2940. doi: 10.1016/j.bjps.2021.03.105.
8. Robert Rozbruch S., Weitzman A.M., Tracey Watson J., Freudigman P., Katz H.V., Ilizarov S. Simultaneous treatment of tibial bone and soft-tissue defects with the Ilizarov method. *J Orthop Trauma*. 2006;20(3):197-205. doi: 10.1097/00005131-200603000-00006.

9. Plotnikovs K., Movcans J., Solomin L. Acute Shortening for Open Tibial Fractures with Bone and Soft Tissue Defects: Systematic Review of Literature. *Strategies Trauma Limb Reconstr.* 2022;17(1):44-54. doi: 10.5005/jp-journals-10080-1551.
10. Lerner A., Reis N.D. Definitive Skeletal Reconstruction: Conversion to the Ilizarov Method. In: Lerner A., Soudry M. (eds.) *Armed Conflict Injuries to the Extremities. A Treatment Manual.* Springer Berlin: Heidelberg; 2011. p. 233-278.
11. Pierre S.N., Beltran M.J. Acute shortening and angulation for complex open fractures: an updated perspective. *OTA Int.* 2023;6(4 Suppl):e245. doi: 10.1097/OI9.0000000000000245.
12. Гуманенко Е.К., Бояринцев В.В., Супрун Т.Ю., Ляшедько П.П. Объективная оценка тяжести травм. Санкт-Петербург; 1999. с. 3-5. Gumanenko E.K., Boyarintsev V.V., Suprun T.Yu., Lyashedko P.P. Objective estimation of injury severity. St. Petersburg; 1999. p. 3-5. (In Russian).
13. Rating the severity of tissue damage. I. The abbreviated scale. *JAMA.* 1971;215(2):277-280. doi: 10.1001/jama.1971.03180150059012.
14. Gustilo R.B., Anderson J.T. Prevention of infection in the treatment of one thousand and twenty-five open fractures of long bones: retrospective and prospective analyses. *J Bone Joint Surg Am.* 1976;58(4):453-458.
15. Mathieu L., Mourtiolon R., Durand M., de Rousiers A., de l'Escalopier N., Collombet J.M. Masquelet technique in military practice: specificities and future directions for combat-related bone defect reconstruction. *Mil Med Res.* 2022;9(1):48. doi: 10.1186/s40779-022-00411-1.
16. Neer C.S. 2nd, Grantham S.A., Shelton M.L. Supracondylar fracture of the adult femur. A study of one hundred and ten cases. *J Bone Joint Surg Am.* 1967; 49(4):591-613.
17. Hernández-Irizarry R., Quinnan S.M., Reid J.S., Toney C.B., Rozbruch S.R., Lezak B. et al. Intentional Temporary Limb Deformation for Closure of Soft-Tissue Defects in Open Tibial Fractures. *J Orthop Trauma.* 2021;35(6):e189-e194. doi: 10.1097/BOT.0000000000001988.
18. Lahoti O., Findlay I., Shetty S., Abhishetty N. Intentional deformation and closure of soft tissue defect in open tibial fractures with a taylor spatial frame – a simple technique. *J Orthop Trauma.* 2013;27(8):451-456. doi: 10.1097/BOT.0b013e318284727a.
19. Sen C., Kocaoglu M., Eralp L., Gulsen M., Cinar M. Bifocal compression-distraction in the acute treatment of grade III open tibia fractures with bone and soft-tissue loss: a report of 24 cases. *J Orthop Trauma.* 2004;18(3):150-157. doi: 10.1097/00005131-200403000-00005.
20. Bundgaard K.G., Christensen K.S. Tibial bone loss and soft-tissue defect treated simultaneously with Ilizarov-technique – a case report. *Acta Orthop Scand.* 2000;71(5):534-536. doi: 10.1080/000164700317381306.
21. Lerner A., Fodor L., Soudry M., Peled I.J., Herer D., Ullmann Y. Acute shortening: modular treatment modality for severe combined bone and soft tissue loss of the extremities. *J Trauma.* 2004;57(3):603-608. doi: 10.1097/01.ta.0000087888.01738.35.
22. Lerner A., Fodor L., Stein H., Soudry M., Peled I.J., Ullmann Y. Extreme bone lengthening using distraction osteogenesis after trauma: a case report. *J Orthop Trauma.* 2005;19(6):420-424. doi: 10.1097/01.bot.0000177388.05060.a4.
23. Johansen K., Daines M., Howey T., Helfet D., Hansen S.T. Jr. Objective criteria accurately predict amputation following lower extremity trauma. *J Trauma.* 1990;30(5): 568-572. doi: 10.1097/00005373-199005000-00007.
24. Manner H.M., Huebl M., Radler C., Ganger R., Petje G., Grill F. Accuracy of complex lower-limb deformity correction with external fixation: a comparison of the Taylor Spatial Frame with the Ilizarov ring fixator. *J Child Orthop.* 2007;1(1):55-61. doi: 10.1007/s11852-006-0005-1.
25. Nho S.J., Helfet D.L., Rozbruch S.R. Temporary intentional leg shortening and deformation to facilitate wound closure using the Ilizarov/Taylor spatial frame. *J Orthop Trauma.* 2006;20(6):419-424. doi: 10.1097/00005131-200607000-00010.

Сведения об авторах

✉ Жумагазиев Саян Елемесьевич — канд. мед. наук
 Адрес: Россия, 194044, г. Санкт-Петербург,
 ул. Академика Лебедева, д. 6
<https://orcid.org/0000-0002-5169-2022>
 e-mail: shumagasiev@mail.ru

Хоминец Владимир Васильевич — д-р мед. наук,
 профессор
<https://orcid.org/0000-0001-9391-3316>
 e-mail: khominets_62@mail.ru

Михайлов Сергей Владимирович — канд. мед. наук
<https://orcid.org/0000-0002-3738-0639>
 e-mail: msv06@mail.ru

Шукин Алексей Вячеславович — канд. мед. наук
<https://orcid.org/0000-0001-7754-8478>
 e-mail: ossa.76@mail.ru

Нагорный Евгений Борисович — канд. мед. наук
<https://orcid.org/0000-0003-2132-4429>
 e-mail: 9099744@gmail.com

Цой Данил Родионович
<https://orcid.org/0009-0007-3354-4644>
 e-mail: tsoydanil@mail.ru

Authors' information

✉ Sayan E. Zhumagaziev — Cand. Sci. (Med.)
 Address: 6, St. Petersburg, Akademika Lebedeva st.,
 194044, Russia
<https://orcid.org/0000-0002-5169-2022>
 e-mail: shumagasiev@mail.ru

Vladimir V. Khominets — Dr. Sci. (Med.), Professor
<https://orcid.org/0000-0001-9391-3316>
 e-mail: khominets_62@mail.ru

Sergey V. Mikhailov — Cand. Sci. (Med.)
<https://orcid.org/0000-0002-3738-0639>
 e-mail: msv06@mail.ru

Alexey V. Shchukin — Cand. Sci. (Med.)
<https://orcid.org/0000-0001-7754-8478>
 e-mail: ossa.76@mail.ru

Evgenii B. Nagornyi — Cand. Sci. (Med.)
<https://orcid.org/0000-0003-2132-4429>
 e-mail: 9099744@gmail.com

Danil R. Tsoy
<https://orcid.org/0009-0007-3354-4644>
 e-mail: tsoydanil@mail.ru

Case report

<https://doi.org/10.17816/2311-2905-17492>

Distraction of Longitudinally Split Fragments Using the Ilizarov Method: A Series of Clinical Cases of Treating Partial Bone Defects

Filippo Vandenbulcke^{1,2}, Emiliano Malagoli¹, Alexander Kirienko¹¹ *Humanitas Clinical and Research Center – IRCCS, Rozzano (MI), Italy*² *Humanitas University, Department of Biomedical Sciences, Pieve Emanuele (MI), Italy*

Abstract

Background. The Ilizarov method is a recognized technique for treating severe skeletal injuries, allowing for a comprehensive restoration of both bone and soft tissue components. Despite the fact that bone lengthening and transport are widely known techniques, distraction of a longitudinally split fragment is still used extremely rarely.


The aim of the study is to describe a series of clinical cases involving patients operated on using this technique.


Methods. We present a series of observations of five patients who underwent distraction of a longitudinally split fragment using the Ilizarov method between January 2006 and December 2022. Clinical information was obtained from case histories, all surgical interventions were documented. Postoperative examination was performed using radiography.

Results. A case series demonstrates the successful application of this technique for reconstruction of partial bone defects resulting from trauma or osteomyelitis. The study included five patients (4 men and 1 woman) who underwent surgery 4.8-34.0 months after trauma for a partial defect of the proximal tibia ranging from 4 to 8 cm in length. Distraction was performed in different directions along the sagittal and longitudinal axes. The time of external fixation ranged from 3.5 to 4.8 months, the external fixation index ranged from 0.49 to 1.22. The ASAMI (Association for the Study and Application of the Methods of Ilizarov) functional score at the follow-up examination was excellent in all five patients. The ASAMI bone tissue assessment showed excellent results in all patients, except for one patient with residual equinus (good result). No other complications were reported.

Conclusions. The Ilizarov method provides a minimally invasive and comprehensive approach to the elimination of partial bone defects, affecting simultaneously the skeletal and soft tissue components. Due to the longitudinal splitting during fragment transport and distraction osteogenesis, this method promotes bone and tissue regeneration and helps to avoid a volumetric bone defect and more complex segmental bone transport. Moreover, the role of transverse transport of the tibial cortex increases in the treatment of peripheral arterial diseases.

Keywords: bone defects, bone transport, Ilizarov method, osteomyelitis.

 **Cite as:** Vandenbulcke F., Malagoli E., Kirienko A. Distraction of Longitudinally Split Fragments Using the Ilizarov Method: A Series of Clinical Cases of Treating Partial Bone Defects. *Traumatology and Orthopedics of Russia*. 2024;30(3):95-104. <https://doi.org/10.17816/2311-2905-17492>.

 Filippo Vandenbulcke; e-mail: filippo@vandenbulcke.org

Submitted: 11.03.2024. Accepted: 21.06.2024. Published Online: 30.08.2024.

© Vandenbulcke F., Malagoli E., Kirienko A., 2024

Дистракция продольно расщепленных фрагментов по методу Илизарова: серия клинических случаев лечения частичных костных дефектов

Ф. Ванденбулке^{1,2}, Э. Малаголи¹, А. Кириенко¹

¹ *Humanitas Clinical and Research Center – IRCCS, Rozzano (MI), Italy*

² *Humanitas University, Department of Biomedical Sciences, Pieve Emanuele (MI), Italy*

Реферат

Актуальность. Метод Илизарова — это общепризнанный метод лечения тяжелых повреждений скелета, позволяющий комплексно восстанавливать как костные, так и мягкотканые компоненты. Несмотря на то, что удлинение и несвободная трансплантация кости (транспорт кости) являются широко известными техниками, дистракция продольно расщепленного фрагмента по-прежнему применяется крайне редко.

Цель исследования — описать серию клинических случаев с участием пациентов, оперированных методом дистракции продольно расщепленного фрагмента.

Материал и методы. Представлена серия наблюдений пяти пациентов, которым в период с января 2006 по декабрь 2022 г. была выполнена дистракция продольно расщепленного фрагмента по методу Илизарова. Клиническая информация была получена из историй болезни, все оперативные вмешательства были задокументированы. Послеоперационное обследование проводилось методом рентгенографии.

Результаты. Серия случаев демонстрирует успешное применение данной методики для реконструкции ограниченных костных дефектов, возникших в результате травмы или остеомиелита. В исследование были включены пять пациентов (4 мужчины и 1 женщина), которым была выполнена операция через 4,8–34,0 мес. после травмы по поводу ограниченного дефекта проксимального отдела большеберцовой кости длиной от 4 до 8 см. Дистракция проводилась в разных направлениях вдоль сагиттальной и продольной осей. Время внешней фиксации варьировалось от 3,5 до 4,8 мес., индекс внешней фиксации — от 0,49 до 1,22. Функциональный показатель ASAMI (Association for the Study and Application of the Methods of Ilizarov) на контрольном осмотре был отличным у всех пяти пациентов. Оценка костной ткани по ASAMI показала отличные результаты у всех пациентов, за исключением одного пациента с остаточным эквинусом (хороший результат). Других осложнений не наблюдалось.

Заключение. Метод Илизарова обеспечивает минимально инвазивный и комплексный подход к устранению ограниченных костных дефектов, воздействуя одновременно на костные и мягкотканые компоненты. Благодаря продольному расщеплению при транспортировке фрагмента и дистракционному остеогенезу этот метод способствует регенерации костей и мягких тканей и помогает избежать объемного костного дефекта и более сложной сегментарной транспортировки кости. Более того, возрастает роль поперечного транспорта кортикального слоя большеберцовой кости при лечении заболеваний периферических артерий.

Ключевые слова: костные дефекты, несвободная трансплантация кости, транспорт кости, метод Илизарова, остеомиелит.

Для цитирования: Ванденбулке Ф., Малаголи Э., Кириенко А. Дистракция продольно расщепленных фрагментов по методу Илизарова: серия клинических случаев лечения частичных костных дефектов. *Травматология и ортопедия России*. 2024;30(3):95-104. (На англ.). <https://doi.org/10.17816/2311-2905-17492>.

✉ Филиппо Ванденбулке; e-mail: filippo@vandenbulcke.org

Рукопись получена: 11.03.2024. Рукопись одобрена: 21.06.2024. Статья опубликована онлайн: 30.08.2024.

© Ванденбулке Ф., Малаголи Э., Кириенко А., 2024

INTRODUCTION

Bone defects encompass a spectrum of conditions, ranging from bone loss due to trauma or infection, to non-union fractures and congenital deformities. Conventional treatment strategies, including bone grafting, internal fixation, and prosthetic replacement, often encounter limitations such as donor site morbidity, implant failure, and compromised biomechanical function [1]. In contrast, the Ilizarov method offers a minimally invasive, yet comprehensive approach to address both skeletal and soft tissue components of partial bone defects. Bone defects present unique challenges in orthopedic surgery, necessitating innovative approaches to promote successful bone healing and restore functional integrity. Among the diverse array of treatment modalities, the Ilizarov method has emerged as a versatile and effective technique for managing these complex skeletal injuries [2].

Although segmental bone defects treatment is a more common occurrence, sometimes limb lengthening and reconstruction surgeons deal with partial bone defects. They may be associated to post-traumatic conditions, such as partial defect at docking site, at the level of regenerate bone, after resection for localized osteomyelitis (Cierny-Mader type II and III osteomyelitis [3]).

Distraction of longitudinally split fragments was first described by professor Gavriil Ilizarov [4]. Angiogram and scanning electron micrograph demonstrated new blood vessels form with their orientation in the direction of the tension vector during the process of fragment distraction. This new blood vessel formation occurred in either transverse direction or longitudinal direction or, indeed, in any direction, depending upon the tension vector. In clinical application, he has used this technique to thicken bones for the purpose of eliminating a defect in one of the paired bones or correcting osseous defects, and to improve the shape of limbs. Moreover, the growth of newly formed capillaries under the influence of tension-stress proceeded so actively that growth overtook the rate and rhythm of distraction. Therefore, distraction of a split bone fragment was potentially a treatment method of circulatory limb disorders such as severe atherosclerosis obliterans or Buerger's disease [4].

Successively, V.I. Shevtsov et al. described longitudinal distraction of fragments as a technique to treat bone defects of the lower limb [5].

The aim of this study is to report our experience about using the technique of bone fragment transport with the Ilizarov method to treat partial bone defects.

METHODS

Patients

We followed the Helsinki Declaration throughout this study. Five patients underwent transport of a bone fragment with the Ilizarov method in our institution between January 2006 and December 2022. We reviewed their medical records and collected the clinical information.

Surgical procedure

For reconstruction of a partial defect, a cortical fragment was longitudinally split off in order to be gradually transported along sagittal or longitudinal axis. The splitting of the fragment was accomplished with an osteotomy. A two or three-ring circular external fixator was applied as needed. The separated cortical fragment was fixed with two or three 1.8 mm K-wires. In case of longitudinal transport, the fragment was fixed with two olive wires, connected to a separated half-ring and tensioned. The half-ring was connected to the frame with two or three rods for gradual transport. In case of sagittal transport, the fragment was fixed with three wires specially bent into a pigtail. The external ends of these wires were attached to slotted rods and connected to the frame. In this manner, the split cortical fragment could be gradually moved. Distraction at a rate of 1 mm/day started on the fifth day after the surgery.

Rehabilitation

The patients were encouraged to walk with crutches weight-bearing as tolerated. Range of motion (ROM) exercises were encouraged immediately after the surgery. The insertion sites of the dedicated pins were disinfected with a 0.05% chlorhexidine gluconate solution once a week.

Postoperative Assessment

Follow-up X-rays were taken every two weeks during transport of the bone fragment. After that, the X-rays were taken every month until rigid consolidation of the osteotomized site was observed.

RESULTS

See Table 1. We also include a narrative report of these five well-documented cases.

Table 1

Demographic and clinical data of the patients who underwent transport of a bone fragment with the Ilizarov method

Parameter	Case 1	Case 2	Case 3	Case 4	Case 5
Age — Sex	34 y.o. — M	43 y.o. — M	26 y.o. — F	43 y.o. — M	54 y.o. — M
Affected segment	Prox. tibia	Prox. tibia	Prox. tibia	Prox. tibia	Prox. tibia
Etiology	Partial defect at docking site	C-M 3 post-traumatic osteomyelitis	Partial defect at docking site	C-M 3 post-traumatic osteomyelitis	C-M 3 post-traumatic osteomyelitis
Duration from the injury to surgery, months	34	4.8	13	6.0	7.6
Defect size, cm	4.5	6.5	4.3	4.0	8.0
Direction of the transport	Proximal to distal	Distal to proximal	Distal to proximal	Proximal to distal	Posterior to anterior
Ex-fix time, months	5.4	3.5	3.5	4.8	3.9
Ex-fix index	1.22	0.53	0.81	1.2	0.49
Follow-up period, years	19	?	1.2	4	2.5
ASAMI — Bone	Excellent	Excellent	Excellent	Excellent	Excellent
ASAMI — Function	Good	Excellent	Excellent	Excellent	Excellent
Postoperative complications	Equinus foot	None	None	None	None

Case 1

A 27-year-old male patient sustained a leg injury in a motorcycle accident. He suffered an open fracture of the proximal tibial shaft complicated by a traumatic laceration of the posterior tibial artery (Gustilo-Andersen IIIC). An external fixator was placed for damage control. A cross-leg flap was performed for soft-tissue coverage. The external fixator was removed. We first visited this patient 6 months after the injury. He had fracture nonunion with no signs of infection.

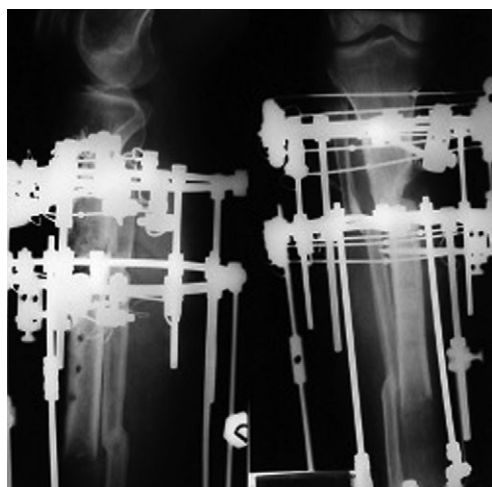

Figure 1. X-ray showing poor contact at the docking site with an anteromedial partial defect

We decided not to open the nonunion site; we applied the Ilizarov apparatus for closed progressive realignment and compression. After 6 months, the fracture was still not healing, pin tracts were infected. So we opted for a surgical revision and resection of a 7 cm long segment of necrotic bone. A distal osteotomy was performed for segmental defect reconstruction with bone transport. At the end of bone transport, X-rays showed a poor contact at the docking site with an anteromedial partial defect of 4.5 cm (Figure 1). We decided to use the technique of fragment transport to deal with this mismatch and increase stability of the docking site. We performed a partial osteotomy of the anterior aspect of the tibia for setting up an anterior fragment to be transported from proximal to distal. The fragment was fixed with two 1.8 mm olive K-wires and connected to a 5/8 ring for progressive bone transport. The frame was removed 5 months later when docking site union was achieved. We observed a gradual bone remodeling during following months (Figure 2). At the last follow-up, four years after frame removal, the patient had a residual equinus deformity of the foot. No recurrence of infections or other complications were observed.

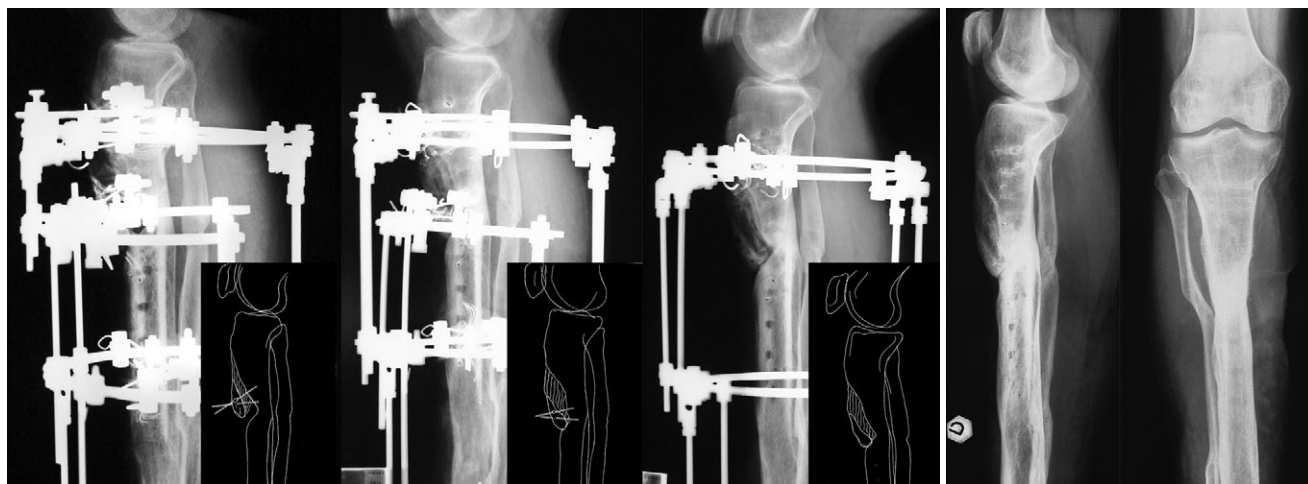


Figure 2. X-ray showing the fragment fixed with two 1.8 mm olive K-wires and connected to a 5/8 ring. Different stages of progressive distraction of the fragment are explained by some sketches. Note regenerate remodeling at 8 months follow-up

Case 2

A 43-year-old male patient suffered a fracture of the proximal tibia. He underwent open reduction and internal fixation with a plate and screws in another hospital. He developed a fracture related infection requiring the hardware removal.

We first visited this patient five months after the injury presenting dehiscence of the plate removal wound. The diagnosis was a Cierny-Mader type III osteomyelitis. Anterior resection of necrotic bone was performed and resulted in a partial bone defect of the proximal metaepiphysis. We percutaneously performed a partial osteotomy of the anteromedial cortex. The continuity of the posterior cortex was

maintained (Figure 3). The Ilizarov apparatus was applied to ensure stability, the fixation was extended to distal femur because the defect was too proximal to achieve a good stability of the proximal ring. The fragment was fixed with two 1.8 mm olive K-wires and connected to a half-ring for progressive bone transport from distal to proximal (Figure 4).

The fragment transport successfully reconstructs the anterior bone defect of the proximal tibia. What is more, in this case, fragment bone transport really was an instrumented advancement of a local vascularized osteomyocutaneous flap and bridged the soft tissue defect as well [6] (Figure 5).

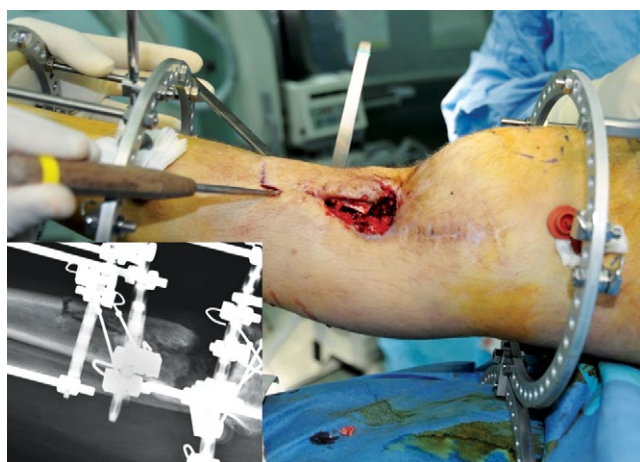

Figure 3. Picture and X-ray showing the fragment split by percutaneous approaches with osteotomy. Note wound dehiscence with soft tissue defect



Figure 4. X-rays and a sketch showing the fragment fixed with two 1.8 mm olive K-wires and connected to a half-ring for progressive distraction from distal to proximal

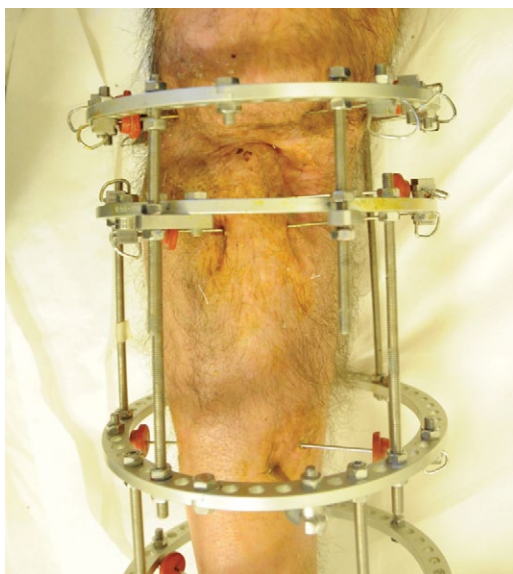

Figure 5. Picture taken after 4 cm long partial anterior resection. A partial osteotomy of the anterior aspect of the tibia was performed to set up the fragment to be distracted from proximal to distal

Case 3

This case is quite similar to case 1. A 26-year-old female patient had a partial anterior defect at docking site after segmental bone transport for infected nonunion. The partial defect length was 4.3 cm.

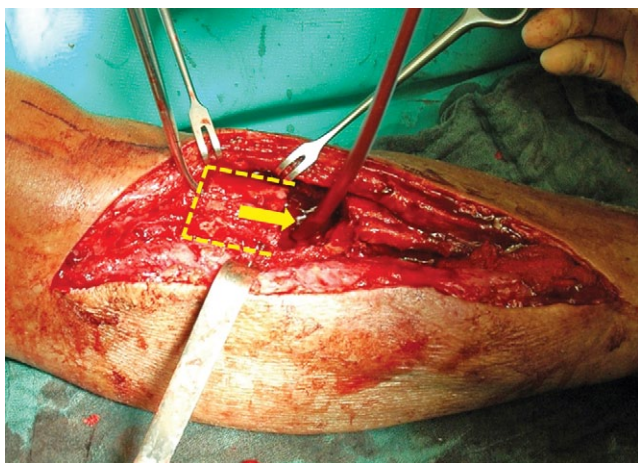


Figure 6. Picture showing performed partial osteotomy of the anterior aspect of the tibia for setting up an anterior fragment to be transported from proximal to distal

The fragment was transported from distal to proximal. Duration of external fixation was 3.5 months. The patient's last follow-up was at 14 months after frame removal with no reported recurrence of infections or other complications.

Case 4

A 43-year-old male patient suffered a fracture of the proximal tibia. He underwent open reduction and internal fixation with a plate and screws in another hospital. He developed a fracture related infection requiring the hardware removal.

We first visited this patient after plate removal still presenting a draining sinus tract. The diagnosis was a Cierny-Mader type III osteomyelitis. We operated this patient in six months after the injury. A partial anterior resection of a 4 cm long segment was necessary. We performed a partial osteotomy of the anterior aspect of the tibia for setting up an anterior fragment to be transported from proximal to distal (Figure 6). The continuity of the posterior cortex was maintained. We finally applied the Ilizarov apparatus to ensure stability; the fragment was fixed with two 1.8 mm olive K-wires and connected to a half-ring for progressive bone transport (Figure 7, 8). The frame was removed less than in 5 months after the surgery when union was achieved. The patient's last follow-up was at 4 years after frame removal with no reported recurrence of infections or other complications (Figure 9).

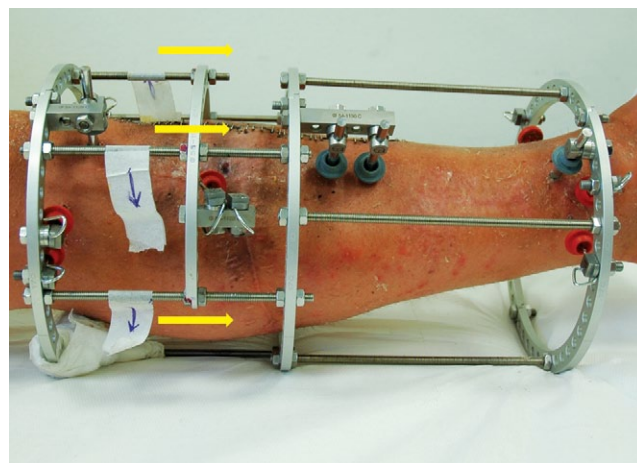


Figure 7. Picture showing the half-ring corresponding to the split fragment connected to the frame for progressive distraction

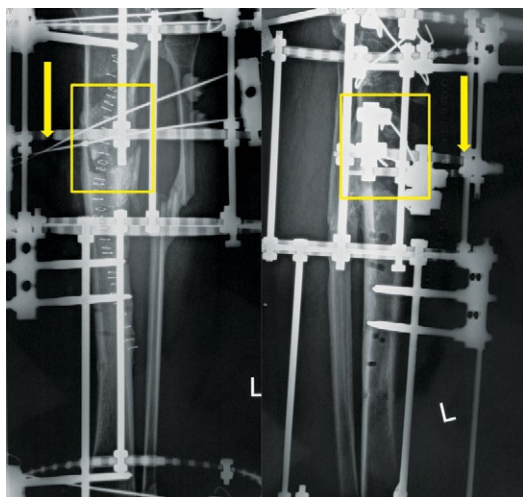


Figure 8. X-ray showing the split fragment connected to a half-ring for progressive distraction

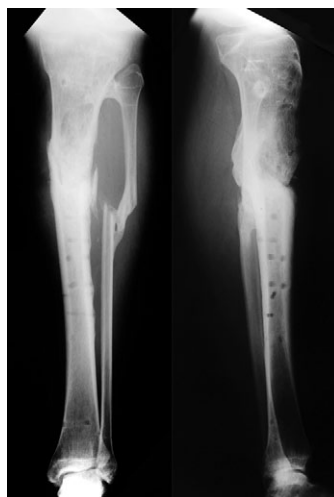

Figure 9. X-ray at the last follow-up shows the fragment filling the previous defect and remodeling of proximal bone regenerate

Case 5

A 48-year-old male patient suffered a tibial plateau fracture as a result of a road traffic injury. He underwent open reduction and internal fixation with a medial and lateral plate. He developed a fracture related infection with wound dehiscence, plate exposure. The hardware was removed; hybrid external fixator and negative pressure wound therapy were applied. An area of 3×6 cm of the tibia remained exposed and looked necrotic. It was finally covered with a gastrocnemius flap.

We first visited this patient in 6 month after the injury. He had a stable hybrid external fixator and was able to walk with two crutches. However, the patient presented a draining sinus tract on the anterior aspect of the proximal third of the tibia near the area which was previously exposed and then covered with the flap.

Although the fracture was healed, X-ray and CT showed periosteal new bone formation and anterior cortical remodeling. A FDG PET-CT confirmed a superficial osteomyelitis limited to the anterior cortex as for Cierny-Mader type III osteomyelitis.

We operated this patient in seven months after the injury. First of all, we removed the hybrid external fixator. After surgical approach to the proximal third of the tibial shaft, we observed an anteromedial segment of necrotic bone; we performed a partial anteromedial resection of 8 cm (Figure 10).

We performed a partial osteotomy for setting up a posteromedial segment, maintaining the continuity of the lateral aspect of the tibia. The posteromedial fragment was fixed with three 1.8 mm K-wires specially bent into a pigtail. We finally applied the Ilizarov apparatus to ensure stability (Figure 11). The fragment was progressively transported from posterior to anterior to fill the defect (Figure 12). The frame was removed less than in 4 months after the surgery when union was achieved. The patient's last follow-up was at two years and a half after frame removal with no reported recurrence of infections or other complications.

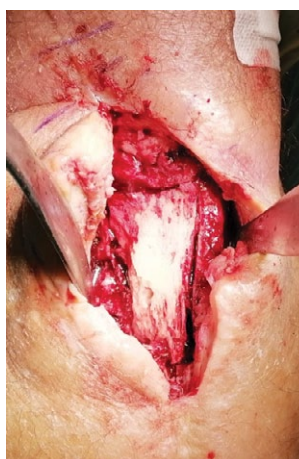

Figure 10. Partial resection of an 8 cm long anteromedial segment of necrotic bone

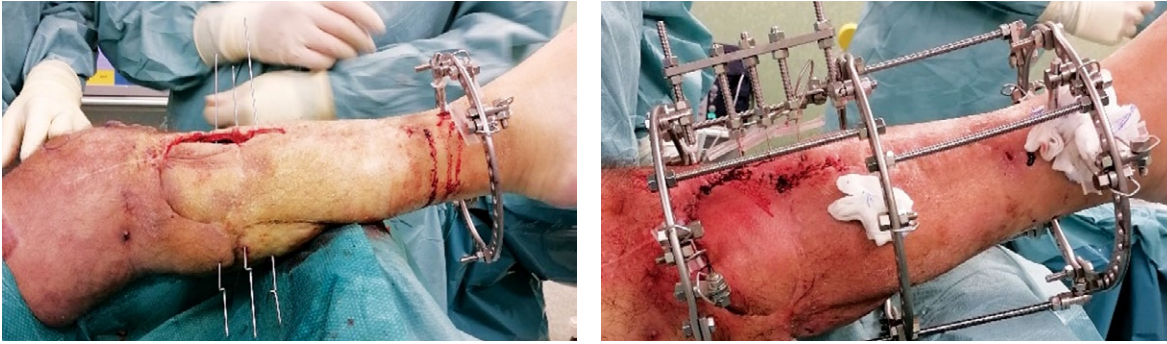


Figure 11. The posteromedial fragment was fixed with three 1.8 mm K-wires specially bent into a pigtail. The Ilizarov apparatus was applied to the leg to ensure stability

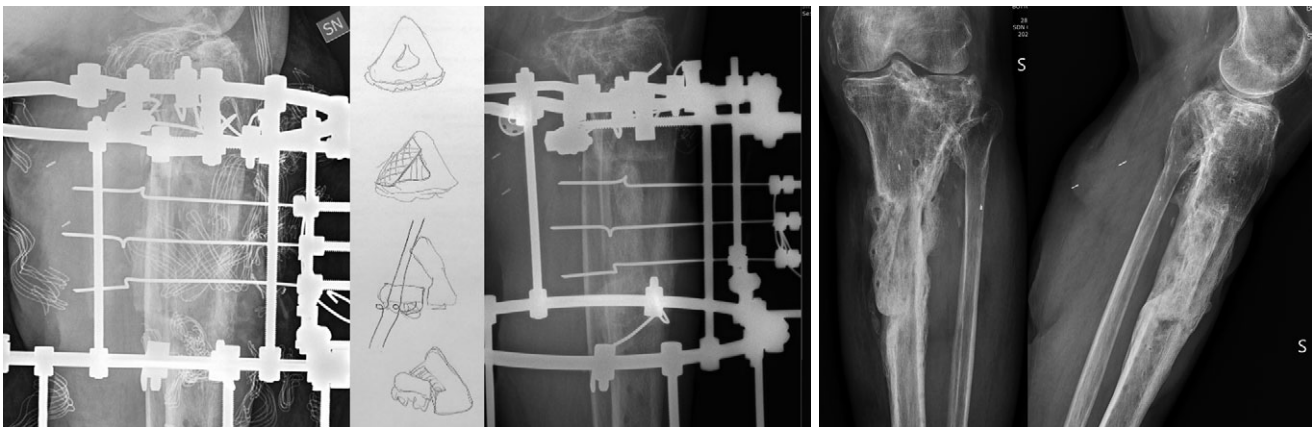


Figure 12. The posteromedial fragment was gradually distracted from posterior to anterior to fill the partial defect. Note complete union and remodeling at the last follow-up

DISCUSSION

Bone defects represent a significant challenge in orthopedic surgery, requiring innovative approaches to promote successful bone healing and restore functional integrity. Traditional treatment modalities, such as bone grafting and prosthetic replacement, are associated with limitations, including donor site morbidity and implant failure. In contrast, the Ilizarov method offers a minimally invasive yet comprehensive approach to address both the skeletal and soft tissue components of partial bone defects. This paper explores the efficacy and advantages of utilizing the Ilizarov method for bone fragment transport in managing partial bone defects, as demonstrated by the presented case series.

The Ilizarov method, initially developed by professor G. Ilizarov, has revolutionized orthopedic surgery by introducing the concept of distraction osteogenesis [4]. This technique involves the gradual distraction of bone segments, stimulating new bone formation and tissue regeneration. The method utilizes external fixation devices to stabilize fractured bones and facilitate controlled bone transport, allowing for precise alignment and reconstruction of complex bone defects.

One of the key advantages of the Ilizarov method is its ability to address both skeletal and soft tissue components of the defects simultaneously. This is particularly beneficial in cases where traditional treatment modalities may not adequately address the extent of tissue damage. By promoting angiogenesis and tissue regeneration, the Ilizarov method facilitates the formation of healthy bone and soft tissue, leading to improved functional outcomes and reduced complication rates.

The case series presented in this study highlights the versatility and effectiveness of the Ilizarov method in managing partial bone defects of various etiology. Case 1 and Case 3 demonstrate successful reconstruction of partial defect at docking site resulting from a segmental bone transport for post-traumatic bone defect. Case 2, Case 4 and Case 5 show the application of this technique to reconstruct partial defects after resection of Cierny-Mader type III osteomyelitis. By utilizing bone fragment transport with the Ilizarov method, these patients achieved favourable outcomes with minimal complications, highlighting the efficacy of this technique in challenging clinical scenarios. Additionally, this

technique proved to be adaptable to different anatomic conditions. Indeed, fragment transport was feasible along both longitudinal and sagittal axes. In Case 1 and Case 4 the fragment was transported from proximal to distal, while in Case 2 and Case 3 the fragment was transported from distal to proximal. Finally, in Case 5 the fragment was transported from posterior to anterior.

In these five cases, the duration of external fixation ranged from 3.5 to 5.4 months, such a short time for an infected bone defect. Indeed, the external fixation index (EFI) ranged from 0.49 to 1.22, clearly lower compared to EFI reported by other authors with traditional reconstructive technique, such as acute shortening and re-lengthening or segmental bone transport [2, 7, 8, 9].

In Cierny-Mader type II and III osteomyelitis the osteonecrosis is not circumferential but affects only one sector and partial resection should be indicated, as in Case 2, Case 4 and Case 5. Then, this technique is indicated for reconstruction: the longer the defect, the greater the advantage compared to a segmental transport is, because fragment distraction is along the short side of the defect, which is constant and corresponds to the diameter of the bone.

No complications related to bone fragment transport were reported. The only complication observed was a residual equinus foot deformity in Case 1, which is related to the complex post-traumatic condition, absolutely not to the bone fragment transport procedure.

Furthermore, the Ilizarov method offers several advantages over traditional treatment modalities. Its minimally invasive nature reduces the risk of complications, such as infection and nonunion, while also allowing for early mobilization and rehabilitation. In particular, we would like to highlight that in Case 2 such complex osteotomy was performed with percutaneous approaches to obtain a partial fragment (Figure 3) maintaining blood supply. Additionally, the ability to transport bone fragments from distant sites provides a versatile solution for addressing complex bone defects, even in cases of compromised vascularity or previous

surgical interventions. What is more, in Case 2, characterised by the presence of wound dehiscence, the technique was effective in bridging soft tissue defect as well. Bone fragment transport, as well as segmental bone transport, was effective as an instrumented advancement of a local vascularized osteomyocutaneous flap [6] (Figure 5).

Rehabilitation protocols following bone fragment transport with the Ilizarov method play a crucial role in optimizing outcomes. Since partial bone continuity was maintained, the patients were encouraged to engage in weight-bearing activities and ROM exercises to promote bone healing and functional recovery.

Although positive results were reported in the treatment of chronic limb ischemic diseases, this application of fragment distraction remained infrequent for decades. Recently, the role of tibial cortex transverse transport has been emerging, several groups in China confirmed outstanding clinical results in the treatment of Buerger's disease, diabetic foot, and arteriosclerosis obliterans [10, 11, 12, 13, 14].

Despite the promising results demonstrated in this case series, this is an advanced application of the Ilizarov method and requires experience. Challenges may arise during the course of treatment, such as pin tract infections and delayed bone healing, that require close attention and management. Additionally, patient compliance with correction plan and rehabilitation protocols is essential for achieving successful outcomes.

CONCLUSIONS

The Ilizarov method represents a valuable tool in the management of partial bone defects, offering a minimally invasive and comprehensive approach to bone reconstruction. Through bone fragment transport and distraction osteogenesis, this technique facilitates the formation of a healthy bone and soft tissue, leading to improved functional outcomes and reduced complication rates. Further research and larger-scale studies are warranted to validate these findings and refine treatment protocols for optimal patient care in orthopedic surgery.

DISCLAIMERS

Author contribution

All authors made equal contributions to the study and the publication.

All authors have read and approved the final version of the manuscript of the article. All authors agree to bear responsibility for all aspects of the study to ensure proper consideration and resolution of all possible issues related to the correctness and reliability of any part of the work.

Funding source. This study was not supported by any external sources of funding.

ДОПОЛНИТЕЛЬНАЯ ИНФОРМАЦИЯ

Заявленный вклад авторов

Все авторы сделали эквивалентный вклад в подготовку публикации.

Все авторы прочли и одобрили финальную версию рукописи статьи. Все авторы согласны нести ответственность за все аспекты работы, чтобы обеспечить надлежащее рассмотрение и решение всех возможных вопросов, связанных с корректностью и надежностью любой части работы.

Источник финансирования. Авторы заявляют об отсутствии внешнего финансирования при проведении исследования.

Disclosure competing interests. The authors declare that they have no competing interests.

Ethics approval. Not applicable.

Consent for publication. Written consent was obtained from the patients for publication of relevant medical information and all of accompanying images within the manuscript.

Возможный конфликт интересов. Авторы декларируют отсутствие явных и потенциальных конфликтов интересов, связанных с публикацией настоящей статьи.

Этическая экспертиза. Не применима.

Информированное согласие на публикацию. Авторы получили письменное согласие пациентов на публикацию медицинских данных и изображений.

REFERENCES

1. Mauffrey C., Barlow B.T., Smith W. Management of segmental bone defects. *J Am Acad Orthop Surg.* 2015;23(3):143-153. doi: 10.5435/JAAOS-D-14-00018.
2. Yin P., Ji Q., Li T., Li J., Li Z., Liu J. et al. A Systematic Review and Meta-Analysis of Ilizarov Methods in the Treatment of Infected Nonunion of Tibia and Femur. *PLoS One.* 2015;10(11):e0141973. doi: 10.1371/journal.pone.0141973.
3. Cierny G. 3rd., Mader J.T., Penninck J.J. A clinical staging system for adult osteomyelitis. *Clin Orthop Relat Res.* 2003;414:7-24. doi: 10.1097/01.blo.0000088564.81746.62.
4. Ilizarov G.A. Experimental Studies: Transverse Distraction. *Transosseous Osteosynthesis.* Springer-Verlag; 1992, p. 162-171.
5. Shevtsov V.I., Makushin V.D., Kufyrev L.M. Defects of the lower limb bones. Treatment based on Ilizarov techniques. Churchill Livingstone; 2000.
6. El-Rosasy M., Mahmoud A., El-Gebaly O., Rodriguez-Collazo E., Thione A. Definition of Bone Transport from an Orthoplastic Perspective. *Int J Orthop Surg.* 2019;2:62-71. doi: 10.29337/ijops.33.
7. Salcedo Cánovas C., Martínez Ros J., Ondoño Navarro A., Molina González J., Hernández Torres A., Moral Escudero E. et al. Infected bone defects in the lower limb. Management by means of a two-stage distraction osteogenesis protocol. *Eur J Orthop Surg Traumatol.* 2021;31:1375-1386. doi: 10.1007/s00590-020-02862-5.
8. Feng D., Zhang Y., Jia H., Xu G., Wu W., Yang F. et al. Complications analysis of Ilizarov bone transport technique in the treatment of tibial bone defects—a retrospective study of 199 cases. *BMC Musculoskelet Disord.* 2023;24:864. doi: 10.1186/s12891-023-06955-0.
9. Kinik H., Kalem M. Ilizarov segmental bone transport of infected tibial nonunions requiring extensive debridement with an average distraction length of 9,5 centimetres. Is it safe? *Injury.* 2021;52:2425-2433. doi: 10.1016/j.injury.2019.12.025.
10. Liu G., Li S., Kuang X., Zhou J., Zhong Z., Ding Y. et al. The emerging role of tibial cortex transverse transport in the treatment of chronic limb ischemic diseases. *J Orthop Translation.* 2020;25:17-24. doi: 10.1016/j.jot.2020.10.001.
11. Liu Z., Xu C., Yu Y., Tu D., Peng Y., Zhang B. Twenty Years Development of Tibial Cortex Transverse Transport Surgery in PR China. *Orthop Surg.* 2022;14:1034. doi: 10.1111/os.13214.
12. Qin W., Nie X., Su H., Ding Y., He L., Liu K. et al. Efficacy and safety of unilateral tibial cortex transverse transport on bilateral diabetic foot ulcers: A propensity score matching study. *J Orthop Translation.* 2023;42:137-146. doi: 10.1016/j.jot.2023.08.002.
13. Qin W., Liu K., Su H., Hou J., Yang S., Pan K. et al. Tibial cortex transverse transport promotes ischemic diabetic foot ulcer healing via enhanced angiogenesis and inflammation modulation in a novel rat model. *Eur J Med Res.* 2024;29:155. doi: 10.1186/s40001-024-01752-4.
14. Liu J., Yao X., Xu Z., Wu Y., Pei F., Zhang L. et al. Modified tibial cortex transverse transport for diabetic foot ulcers with Wagner grade \geq II: a study of 98 patients. *Front Endocrinol (Lausanne).* 2024;15:1334414. doi: 10.3389/fendo.2024.1334414.

Authors' information

✉ Filippo Vandenbulcke, MD
Address: Via Manzoni, 56, 20089, Rozzano (MI), Italy
<http://orcid.org/0000-0002-4603-659X>
e-mail: filippo@vandenbulcke.org

Emiliano Malagoli, MD
<http://orcid.org/0000-0003-0239-080X>
e-mail: emiliano.malagoli@gmail.com

Alexander Kirienko, MD
<http://orcid.org/0000-0003-0107-3423>
e-mail: alexander@kirienko.com

Сведения об авторах

✉ Ванденбулке Филиппо
Адрес: Via Manzoni, 56, 20089, Rozzano (MI), Italy
<http://orcid.org/0000-0002-4603-659X>
e-mail: filippo@vandenbulcke.org

Малаголи Эмилиано
<http://orcid.org/0000-0003-0239-080X>
e-mail: emiliano.malagoli@gmail.com

Кириенко Александр
<http://orcid.org/0000-0003-0107-3423>
e-mail: alexander@kirienko.com

Case report

<https://doi.org/10.17816/2311-2905-17500>

Lowering of the Patella – Prevention and Treatment of a Rare Complication During Leg Lengthening: A Case Report

Alexander Kirienko¹, Filippo Vandenbulcke^{1,2}, Emiliano Malagoli¹¹ *Humanitas Clinical and Research Center – IRCCS, Rozzano (MI), Italy*² *Humanitas University, Department of Biomedical Sciences, Pieve Emanuele (MI), Italy*

Abstract

Background. Changes in the level of the patella position are a well-known complication of knee replacement, reconstruction of the anterior cruciate ligament, high tibial osteotomy and consequences of injuries. However, this problem has not been disclosed in the literature in relation to distraction osteogenesis using the Ilizarov method.

The aim of the study is to describe such a rare iatrogenic complication as patella baja during limb lengthening by the Ilizarov method using a clinical case as an example.

Case description. In 2017, a 17-year-old teenager was injured in a head-on collision of cars at high speed. The patient was diagnosed with an open fracture of the left femur and fibula and tibia of the left leg. He was treated in another clinic using the Ilizarov apparatus for osteosynthesis of the femur, tibia and proximal osteotomy of the tibia to move the bone to fill the distal bone defect. At the end of the treatment, the patient had a moderate limitation of the knee flexion (180-80°). In 2018, the patient was admitted to our clinic due to osteomyelitis at the level of the consolidated fracture. A new resection of the osteomyelitis lesion and proximal osteotomy for bifocal osteogenesis were performed. During the treatment, limitation of knee flexion (180-120°) was developed and radiographic signs of low position of the patella were obtained. Given the progression of patella baja (the Caton-Deschamps index = 0.51), we were forced to return the patient to the operating room to restore the correct height of the patella.

Conclusions. The presented clinical case emphasizes the need for a more thorough assessment of the patella height after surgical treatment on the proximal tibia using the Ilizarov method. It is also noted that it is important to conduct a control MRI, which allows for a more detailed study of the initial position of the anterior tibial tubercle. In our case, early detection of complications allowed us to achieve complete recovery without any consequences.

Keywords: patella baja, tibial tubercle, patellar tendon lengthening, Z-plasty, Ilizarov method, bone transport.

Cite as: Kirienko A., Vandenbulcke F., Malagoli E. Lowering of the Patella – Prevention and Treatment of a Rare Complication During Leg Lengthening: A Case Report. *Traumatology and Orthopedics of Russia*. 2024;30(3):105-111. <https://doi.org/10.17816/2311-2905-17500>.

Alexander Kirienko; e-mail: alexander@kirienko.com

Submitted: 16.03.2024. Accepted: 04.06.2024. Published Online: 30.08.2024.

© Kirienko A., Vandenbulcke F., Malagoli E., 2024



Patella baja надколенника – профилактика и лечение редкого осложнения при удлинении нижней конечности: клинический случай

А. Кириенко¹, Ф. Ванденбулке^{1,2}, Э. Малаголи¹

¹ *Humanitas Clinical and Research Center – IRCCS, Rozzano (MI), Italy*

² *Humanitas University, Department of Biomedical Sciences, Pieve Emanuele (MI), Italy*

Реферат

Актуальность. Изменение уровня положения надколенника является хорошо известным осложнением при эндопротезировании, реконструкции передней крестообразной связки, высокой остеотомии большеберцовой кости и последствиях травм. Однако до сих пор в литературе не была раскрыта данная проблема применительно к дистракционному остеогенезу по методу Илизарова.

Цель исследования — на примере клинического случая описать такое редкое ятрогенное осложнение, как *patella baja* при удлинении конечности по методу Илизарова.

Описание клинического случая. В 2017 г. 17-летний подросток получил травму при лобовом столкновении автомобилей на высокой скорости. У пациента был диагностирован открытый перелом левой бедренной кости и обеих костей левой голени. Он проходил лечение в другой клинике с использованием аппарата Илизарова для остеосинтеза бедренной кости, костей голени и проксимальной остеотомии большеберцовой кости для перемещения кости с целью заполнения дистального дефекта кости. В конце лечения у пациента наблюдалось умеренное ограничение амплитуды сгибания конечности в коленном суставе (180–80°).

В 2018 г. пациент поступил в нашу клинику по поводу остеомиелита на уровне консолидированного перелома. Были выполнены новая резекция очага остеомиелита и проксимальная остеотомия для бифокального остеогенеза. Во время лечения у пациента развилось ограничение сгибания колена (180–120°) и были получены рентгенологические признаки низкого стояния надколенника. Учитывая прогрессирование *patella baja* (коэффициент Катона–Дешама составил 0,51), мы были вынуждены провести еще одно хирургическое вмешательство, чтобы восстановить правильную высоту надколенника.

Заключение. Представленный клинический случай подчеркивает необходимость более тщательной оценки высоты стояния надколенника после операции на проксимальном отделе большеберцовой кости по методу Илизарова. Также важно проводить контрольное МРТ-исследование, позволяющее более подробно изучить исходное положение переднего большеберцового бугорка. В нашем случае раннее выявление осложнений позволило добиться полного выздоровления без каких-либо последствий.

Ключевые слова: *patella baja*, большеберцовый бугорок, удлинение сухожилия надколенника, Z-пластика, метод Илизарова, бифокальный остеогенез.

Для цитирования: Кириенко А., Ванденбулке Ф., Малаголи Э. *Patella baja* надколенника — профилактика и лечение редкого осложнения при удлинении нижней конечности: клинический случай. *Травматология и ортопедия России*. 2024;30(3):105-111. (На англ.). <https://doi.org/10.17816/2311-2905-17500>.

✉ Кириенко Александр; e-mail: alexander@kirienko.com

Рукопись получена: 16.03.2024. Рукопись одобрена: 04.06.2024. Статья опубликована онлайн: 30.08.2024.

© Кириенко А., Ванденбулке Ф., Малаголи Э., 2024

INTRODUCTION

Various complications have been described relative to bone lengthening or bone transport treatment with the Ilizarov method [1, 2, 3, 4, 5, 6]. In contemporary literature, no one described the complications involving patella height. The patella baja, also referred as patella infera, is a condition involving decreased patellar height [7, 8, 9, 10]. It can be congenital or can be acquired as the result of a traumatic injury or a surgical procedure [11, 12, 13, 14, 15, 16, 17].

Aim of the study – to describe such a rare iatrogenic complication as patella baja during leg lengthening with the Ilizarov method using a clinical case as an example.

CASE PRESENTATION

We present the case of a 17-year-old patient who suffered an open fracture of the left femur and left leg following a motorcycle accident in January 2017 (Figure 1).

Initially the treatment was begun in another hospital. An external fixator for damage control orthopedics (DCO) was applied, for both femur and tibia. Surgical debridement of soft tissue and bone was performed to the distal third of the leg. A flap was set up to cover the loss of substance as soon as the inflammation rates returned to normal. After 4 weeks, the temporary leg external fixator was converted with the Ilizarov fixator. An antegrade bifocal bone transport with proximal metaphyseal osteotomy was chosen to fill a 10 cm bone defect (Figure 2).

At the end of the bone transport, a further revision of the docking site was carried out. The femur fixator was removed after 7 months while the leg fixator was removed after 1 year after trauma.

At the end of the treatment, the patient showed modest limitation of knee flexion (ROM 180-80°).

In October 2018, he was evaluated at our hospital for clinical signs of infection with the presence of sinus and drainage in the distal third of the left leg. After clinical evaluation it was requested FDG PET-CT (fluoro-D-glucose positron emission computed tomography), which highlighted and confirmed

the focus of osteomyelitis in correspondence with the previous docking site (Figure 3). To complete the diagnosis, X-ray and CT scan of the leg was performed (Figure 4).

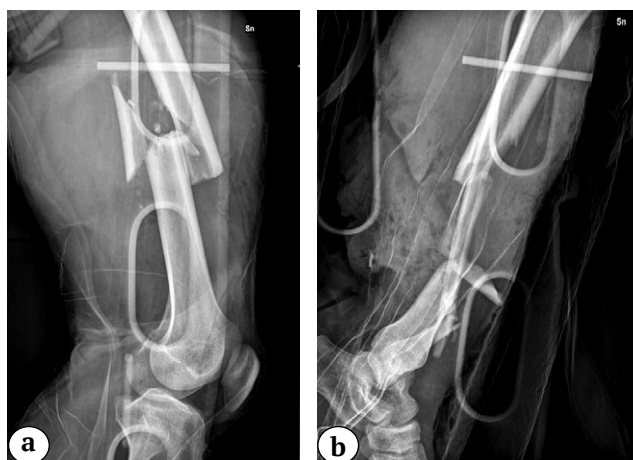

Figure 1. X-rays show a diaphysis fracture of the right femur (a) and fracture and bone defect of the distal third of the tibia and fibula (b)

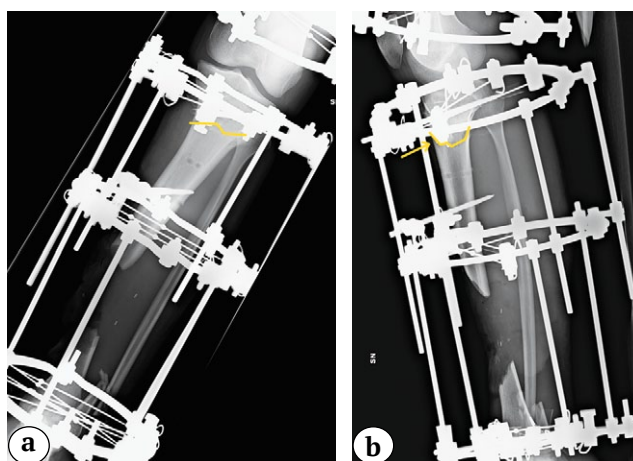


Figure 2. AP and lateral X-rays showing first Ilizarov fixator: a – a yellow line makes evident the level of proximal metaphyseal osteotomy; b – a yellow arrow indicates the distal part of tibial tubercle

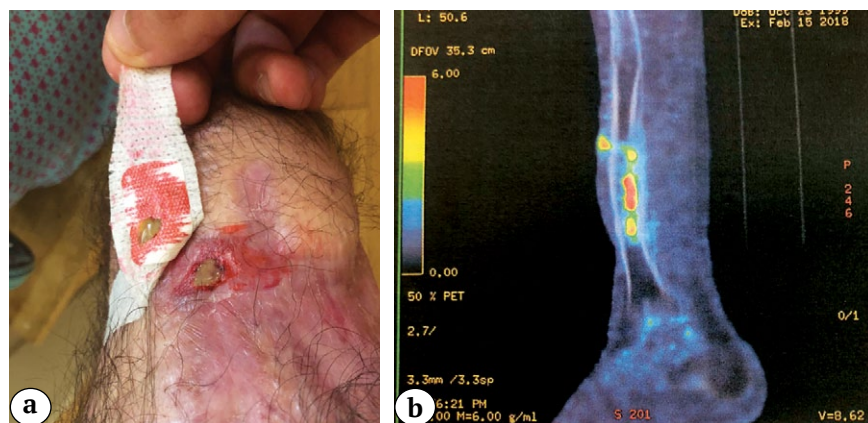


Figure 3. Clinical signs of infection with sinus and drainage (a); FDG PET-CT shows and confirms infection with uptake at the level of previous docking site (b)

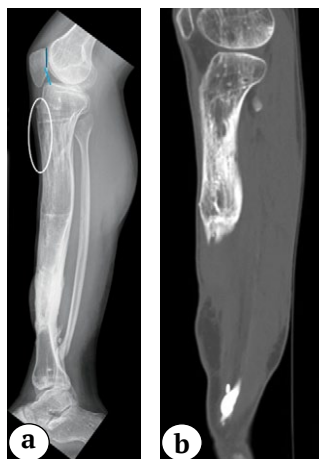

Figure 4. Lateral X-ray (a) and CT scan (b) before second Ilizarov fixator: a – purple and blue lines show the Caton-Deschamps ratio (lower limit of 0.60). A white oval shows area of tibial tubercle; b – purple lines delimit atypical extension of the patellar tendon

The strategies of treatment were to resect the osteomyelitis focus and perform a new proximal metaphyseal tibial osteotomy for antegrade bifocal bone transport with the Ilizarov technique (Figure 5). During the lengthening process, the patient experienced increasing pain, the flexion was

limited to 120°. X-rays of the patella infera with the Caton-Deschamps ratio negative of 0.51 (normal = 1.3 ± 0.6) were obtained (Figure 6).

We decided to bring the patient back to the operating room to perform revision of tibial tubercle e patellar tendon. In the operative room, we stabilized first the patella with two transeverse 1.8 mm olive K-wires connected with a half-ring and interconnection with three threaded rods to proximal tibial ring. Attempting to lift the patella proximally, we detected a subcutaneous tension distal to the proximal tibial ring. We tried percutaneous partial tenotomy of the patellar tendon with 11-blade scalpel without any positive result. At this point we decided to inspect the patellar tendon through an incision of 10 cm. We noted atypical presence of the patellar tendon in continuity with the distal fragment of osteotomy crossing longitudinally the whole regenerated site. We performed a lengthening of the patellar tendon with Z-plasty to restore the regular height of the patella. The tendon was sutured in knee flexion (Figure 7).

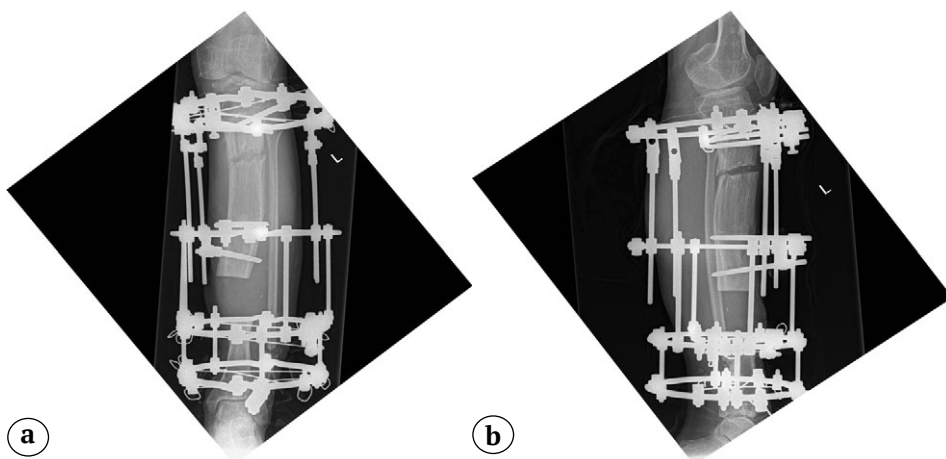


Figure 5. AP (a) and lateral X-rays (b) at the beginning of bone transport. Note the patella height continues to get worse (b)

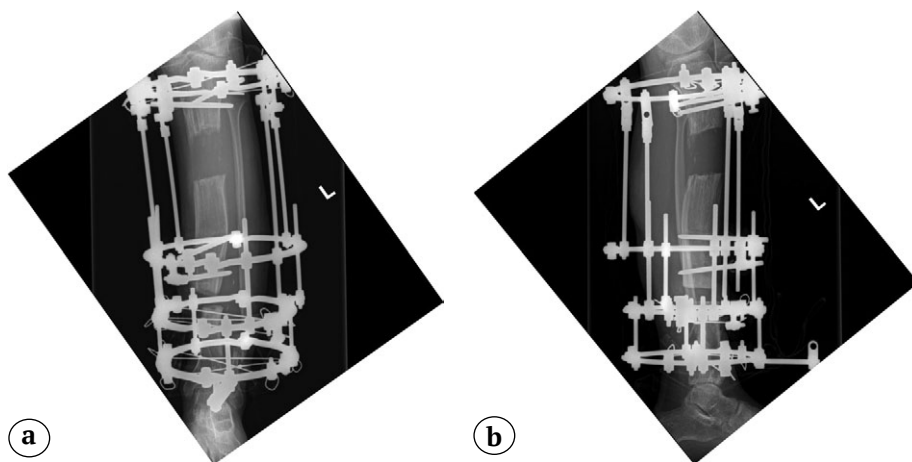


Figure 6. AP (a) and lateral X-rays (b) close to the end of bone transport when lowering of the patella was clinically evident (the Caton-Deschamps ratio negative)

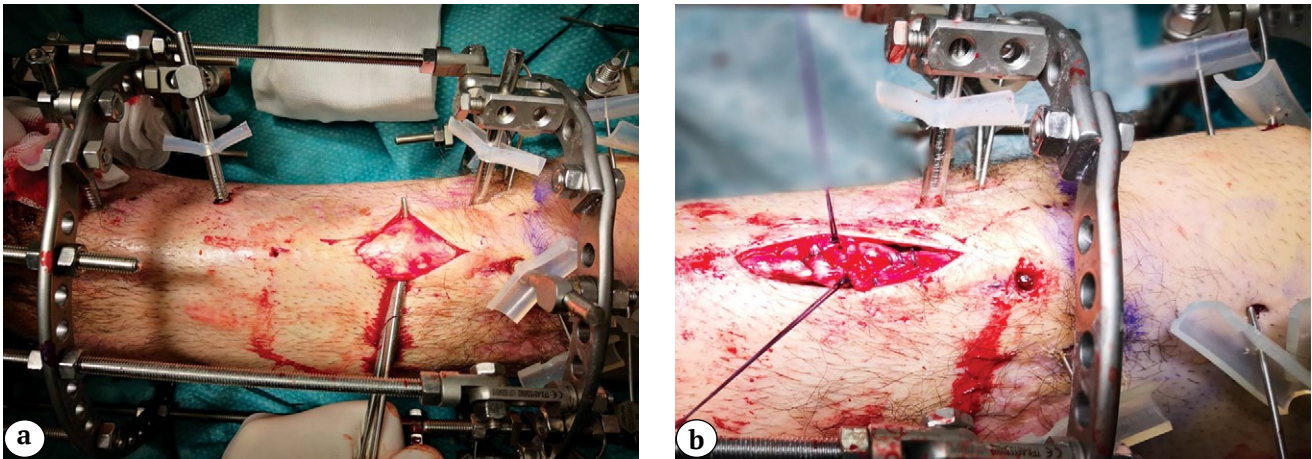


Figure 7. Surgical field views. Atypical length of the patellar tendon in continuity with the distal fragment of transported bone (a). Z-plasty of patellar tendon to restore the correct patella height. On the right side of the picture, K-wires blocking the patella at the correct height are observed (b)

The clinical improvement was immediate with a prompt recovery of knee flexion (ROM 180-90°) and the Caton-Deschamps ratio ranges from 0.51 to 0.83. The external fixator was removed in March 2020 after consolidation was achieved at the docking site

and regenerated bone. The Caton-Deschamps ratio comparable to the post-operative one confirmed the correct patellar height (Figure 8). The patient returned to his usual activities of daily living without any sequelae affecting the knee.

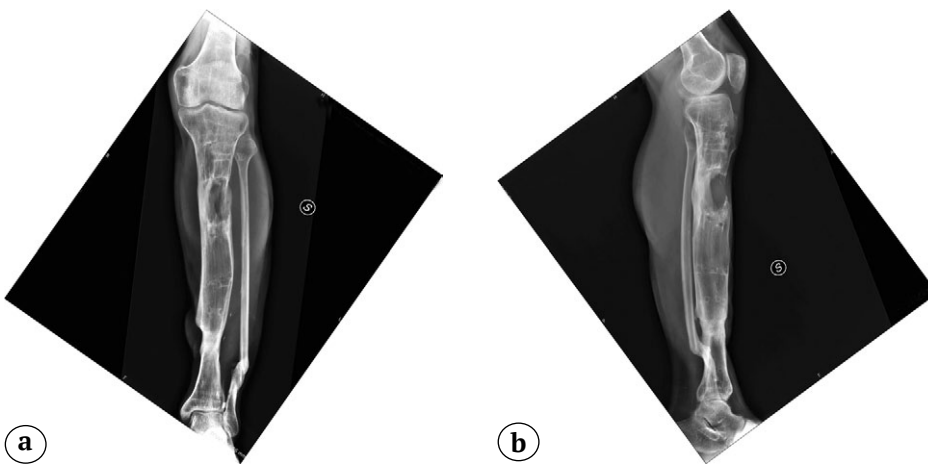


Figure 8. AP (a) and lateral X-rays (b) after Ilizarov fixator removal:
a – note healing of regenerated bone and docking site;
b – restoring of the correct patella height (the Caton-Deschamps ratio of 0.83)

DISCUSSION

When dealing with osteotomy surgery, some rules must be considered. In deformity cases the osteotomy level should be performed in accordance with the CORA strategy [18].

A further aspect to consider are osteotomies in relation to tendon insertions. In knee surgery, high tibial osteotomy interventions aim to modify the axis but being proximal to the tibial tubercle, they modify its height and length of the tendon [19]. Meticulous knowledge of anatomy can prevent complications [20]. Furthermore, when performing an osteotomy, anatomical interindividual variations must be taken into account [21, 22].

Considering all these elements when approaching leg lengthening treatment without deformity, the choice of osteotomy site should be performed in the metaphyseal region. The reasons are to exploit the great regenerative potential of both bone and soft tissue and to avoid modifying the extensor mechanism [4, 23, 24]. This principle must be even more stressed when planning treatment for large bone defects.

In addition to these factors, as we have appreciated in this case report, previous interventions must also be considered. Reevaluating the case presented, the first osteotomy for bone transport was performed at the upper limit of the metaphyseal area of the

tibia and, comparing the evolution of the Caton-Deschamps ratio, partially involved the tibial tubercle from the beginning.

In fact, reviewing the preoperative X-ray and CT scan, the patella showed values at the lower limits of the Caton-Deschamps ratio, and the CT showed an anomalous anatomy of the patellar tendon with extension well beyond the tibial tubercle.

Among various complications related to treatment with the Ilizarov apparatus, we have mentioned joint stiffness [25]. This may have been a confounding factor in the approach to the second proximal tibial osteotomy for bone transport.

Although the osteotomy level was performed in the full metaphyseal region and well below the hypothetical tibial tubercle, it was not possible to avoid a further increase in patellar lowering.

The strict clinical and radiographic monitoring during the treatment made it possible to identify the patella baja and to intervene promptly to restore an adequate patellar height as well as avoid any type of sequelae.

Complications during treatment with the Ilizarov method are well known and have already been the subject of case series reviews [1, 2, 3, 4, 5, 6]. As it has been already well described by D. Paley, complications

during the treatment can be divided into problems and obstacles [3].

In this case report, lowering of the patella certainly represented an obstacle, because of which it was necessary to return the patient to the operating room.

Despite this deviation from the treatment plan, the Z-plasty technique proved effective in correctly resting the patellar height [8]. Furthermore, the possibility of stabilizing the patella and fixing it with the elements of the Ilizarov apparatus contributed to the consolidation, confirming the versatility of the method [26].

CONCLUSIONS

When facing the limb lengthening treatment, it is certainly recommended to carry out serial outpatient controls, so to evaluate any onset of complications and promptly resolve them.

The level of osteotomy plays a fundamental role in the success of the treatment not only to obtain good quality of osteogenesis but also to avoid involving tendon insertions.

We recommend a preoperative MRI examination in particular in such cases presenting joint stiffness already treated with proximal tibial osteotomy for leg lengthening.

DISCLAIMERS

Author contribution

All authors made equal contributions to the study and the publication.

All authors have read and approved the final version of the manuscript of the article. All authors agree to bear responsibility for all aspects of the study to ensure proper consideration and resolution of all possible issues related to the correctness and reliability of any part of the work.

Funding source. This study was not supported by any external sources of funding.

Disclosure competing interests. The authors declare that they have no competing interests.

Ethics approval. Not applicable.

Consent for publication. Written consent was obtained from the patient for publication of relevant medical information and all of accompanying images within the manuscript.

REFERENCES

1. Lascombes P., Popkov D., Huber H., Haumont T., Journeau P. Classification of complications after progressive long bone lengthening: Proposal for a new classification. *Orthop Traumatol Surg Res.* 2012;98(6):629-637.
2. Simard S., Marchant M., Mencio G. The Ilizarov procedure: limb lengthening and its implications. *Phys Ther.* 1992;72(1):25-34. doi: 10.1093/ptj/72.1.25.3.
3. Paley D. Problems, obstacles, and complications of limb lengthening by Ilizarov. *Clin Orthop Relat Res.* 1990;250:81-104.
4. Rozbruch S.R., Ilizarov S. Limb Lengthening and Reconstruction Surgery. CRC Press; 2006. 696 p.
5. Golyakhovsky V., Frankel V. Ilizarov Corticotomy (Compactotomy) Technique. In: *Textbook of Ilizarov Surgical Techniques: Bone Correction and Lengthening.* 2010. p. 123.

ДОПОЛНИТЕЛЬНАЯ ИНФОРМАЦИЯ

Заявленный вклад авторов

Все авторы сделали эквивалентный вклад в подготовку публикации.

Все авторы прочли и одобрили финальную версию рукописи статьи. Все авторы согласны нести ответственность за все аспекты работы, чтобы обеспечить надлежащее рассмотрение и решение всех возможных вопросов, связанных с корректностью и надежностью любой части работы.

Источник финансирования. Авторы заявляют об отсутствии внешнего финансирования при проведении исследования.

Возможный конфликт интересов. Авторы декларируют отсутствие явных и потенциальных конфликтов интересов, связанных с публикацией настоящей статьи.

Этическая экспертиза. Не применима.

Информированное согласие на публикацию. Авторы получили письменное согласие пациента на публикацию медицинских данных и изображений.

6. Mahgoub M.E.H., Hefny A.S.M., Nahla A.M., Gaber A.M. Complications of Ilizarov technique: Review article. *Tob Regul Sci.* 2023;9(1):320-331.
7. Caton J., Deschamps G., Chambat P., Lerat J.L., Dejour H. Patella infera. Apropos of 128 cases. *Rev Chir Orthop Reparatrice Appar Mot.* 1982;68(5):317-325. (In French).
8. Barth K.A., Strickland S.M. Surgical Treatment of Iatrogenic Patella Baja. *Curr Rev Musculoskelet Med.* 2022;15(6):673-679. doi: 10.1007/s12178-022-09806-y.
9. Insall J., Salvati E. Patella position in the normal knee joint. *Radiology.* 1971;101(1):101-104. doi: 10.1148/101.1.101.
10. Phillips C.L., Silver D.A., Schranz P.J., Mandalia V. The measurement of patellar height: a review of the methods of imaging. *J Bone Joint Surg Br.* 2010;92(8):1045-1053. doi: 10.1302/0301-620X.92B8.23794.
11. Sebastian P., Michael Z., Frederik G., Michael M., Marcus W., Moritz C. et al. Influence of patella height after patella fracture on clinical outcome: a 13-year period. *Arch Orthop Trauma Surg.* 2022;142(7):1557-1561. doi: 10.1007/s00402-021-03871-7.
12. Gooi S.G., Chan C.X.Y., Tan M.K.L., Lim A.K.S., Satkunanatham K., Hui J.H.P. Patella Height Changes Post High Tibial Osteotomy. *Indian J Orthop.* 2017;51(5):545-551. doi: 10.4103/ortho.IJOrtho.214.17.
13. Graulich T., Gerhardy J., Omar Pacha T., Örgel M., Macke C., Krettek C. et al. Patella baja after intramedullary nailing of tibial fractures, using an infrapatellar/trans-tendinous approach, predicts worse patient reported outcome. *Eur J Trauma Emerg Surg.* 2022;48(5):3669-3675. doi: 10.1007/s00068-021-01807-9.
14. Lum Z.C., Saiz A.M., Pereira G.C., Meehan J.P. Patella Baja in Total Knee Arthroplasty. *J Am Acad Orthop Surg.* 2020;28(8):316-323. doi: 10.5435/JAAOS-D-19-00422.
15. Krieg J.C., Mirza A. Case report: Patella baja after retrograde femoral nail insertion. *Clin Orthop Relat Res.* 2009;467(2):566-571. doi: 10.1007/s11999-008-0501-3.
16. Mariani P.P., Del Signore S., Perugia L. Early development of patella infera after knee fractures. *Knee Surg Sports Traumatol Arthrosc.* 1994;2(3):166-169. doi: 10.1007/BF01467919.
17. Otsuki S., Murakami T., Okamoto Y., Nakagawa K., Okuno N., Wakama H. et al. Risk of patella baja after opening-wedge high tibial osteotomy. *J Orthop Surg (Hong Kong).* 2018;26(3):2309499018802484. doi: 10.1177/2309499018802484.
18. Paley D. Principles of Deformity Correction. Springer; 2002. p. 102-103.
19. Sherman S.L., Erickson B.J., Cvetanovich G.L., Chalmers P.N., Farr J. 2nd, Bach B.R. Jr. et al. Tibial Tuberosity Osteotomy: Indications, Techniques, and Outcomes. *Am J Sports Med.* 2014;42(8):2006-2017. doi: 10.1177/0363546513507423.
20. Madry H., Goebel L., Hoffmann A., Dück K., Gerich T., Seil R. et al. Surgical anatomy of medial open-wedge high tibial osteotomy: crucial steps and pitfalls. *Knee Surg Sports Traumatol Arthrosc.* 2017;25(12):3661-3669. doi: 10.1007/s00167-016-4181-3.
21. Sojka J.H., Everhart J.S., Kirven J.C., Beal M.D., Flanagan D.C. Variation in tibial tuberosity lateralization and distance from the tibiofemoral joint line: An anatomic study. *Knee.* 2018;25(3):367-373. doi: 10.1016/j.knee.2018.03.006.
22. Yoshioka Y., Siu D.W., Scudamore R.A., Cooke T.D. Tibial anatomy and functional axes. *J Orthop Res.* 1989;7(1):132-137. doi: 10.1002/jor.1100070118.
23. Millonig K., Hutchinson B. Management of Osseous Defects in the Tibia: Utilization of External Fixation, Distraction Osteogenesis, and Bone Transport. *Clin Podiatr Med Surg.* 2021;38(1):111-116. doi: 10.1016/j.cpm.2020.09.006.
24. Ilizarov G.A. Osteogenesis and Hematopoiesis. In: *Transosseous Osteosynthesis.* Springer-Verlag: Berlin Heidelberg; 1992. p. 279-286.
25. Barker K.L., Simpson A.H., Lamb S.E. Loss of knee range of motion in leg lengthening. *J Orthop Sports Phys Ther.* 2001;31(5):238-244. doi: 10.2519/jospt.2001.31.5.238.
26. In Y., Kim S.J., Kwon Y.J. Patellar tendon lengthening for patella infera using the Ilizarov technique. *J Bone Joint Surg Br.* 2007;89(3):398-400. doi: 10.1302/0301-620X.89B3.18586.

Authors' information

✉ Alexander Kirienko, MD
 Address: Via Manzoni, 56, 20089, Rozzano (MI), Italy
<http://orcid.org/0000-0003-0107-3423>
 e-mail: alexander@kirienko.com
 Filippo Vandenbulcke, MD
<http://orcid.org/0000-0002-4603-659X>
 e-mail: filippo.vandenbulcke@humanitas.it
 Emiliano Malagoli, MD
<http://orcid.org/0000-0003-0239-080X>
 e-mail: emiliano.malagoli@gmail.com

Сведения об авторах

✉ Кириенко Александр
 Адрес: Via Manzoni, 56, 20089, Rozzano (MI), Italy
<http://orcid.org/0000-0003-0107-3423>
 e-mail: alexander@kirienko.com
 Ванденбулке Филиппо
<http://orcid.org/0000-0002-4603-659X>
 e-mail: filippo.vandenbulcke@humanitas.it
 Малаголи Эмилиано
<http://orcid.org/0000-0003-0239-080X>
 e-mail: emiliano.malagoli@gmail.com

Case report

<https://doi.org/10.17816/2311-2905-17560>

Salvage of a Comminuted Proximal Tibial Polymicrobial Infected Non-Union with Antibiotic Loaded Bio-Composite and Intramedullary Nailing: A Case Report

Ciaran Stanley, Robert Woods, Mohammed Hassan, Niall McInerney, Gerard Sheridan

University Hospital Galway, Galway, Ireland

Abstract

Background. Management of open proximal metaphyseal fractures poses a significant challenge and is fraught with complications. These injuries are severe, often accompanied by extensive soft tissue and vascular damage, leading to high risks of infection and long-term disability.

Case presentation. A 72-year-old male was severely injured in a road traffic accident. Plain X-rays and CT angiogram identified a comminuted proximal tibial fracture with transection of the popliteal artery and vein. Initial emergency treatment included fasciotomies, external fixation, and vascular primary repair. On the 12th day of admission, the patient underwent open reduction and internal fixation (ORIF) with dual plate fixation using a two incision technique. A plastic surgeon performed skin grafting, harvested from the patient's thigh, to allow closure of his fasciotomy wounds immediately following ORIF. Four weeks post-operatively, the patient developed a wound breakdown over the lateral fasciotomy site, exposing the metal plates with a small defect developing on the medial fasciotomy wound in tandem. The patient's course was further complicated by persistent polymicrobial infections. Over 6 months of antibiotic regimes, operative intervention was ultimately required. All of the infected metal implants were removed, the non-union sites were aggressively debrided. The tibial canal was reamed to prepare for a tibial nailing. An antibiotic loaded bio-composite was then inserted through the non-union sites into the canal followed by an intramedullary nail. A blocking screw was used to address the procurvatum deformity in the sagittal plane. The patient currently shows signs of recovery, mobilizing over short distances, weight-bearing with assistive aids and with healing wounds and early signs of callus formation on recent CT scans and plain X-rays.

Conclusions. The management of complex tibial fractures with vascular involvement demands an aggressive multidisciplinary approach and continuous adaptability in treatment plans to address the evolving challenges of such severe injuries. This case exemplifies the utility of injectable antibiotic-loaded bio-composites in a limb-salvage setting and their ability to provide high doses of local antibiotics to an infection site which, in conjunction with appropriate stable fixation and systemic antibiotics, can aid in eradicating and treating fracture-related infections.

Keywords: comminuted tibial fractures, infected non-union, intramedullary nailing, antibiotic loaded bio-composite.

Cite as: Stanley C., Woods R., Hassan M., McInerney N., Sheridan G. Salvage of a Comminuted Proximal Tibial Polymicrobial Infected Non-Union with Antibiotic Loaded Bio-Composite and Intramedullary Nailing: A Case Report. *Traumatology and Orthopedics of Russia*. 2024;30(3):112-119. <https://doi.org/10.17816/2311-2905-17560>.

✉ Ciaran Stanley; e-mail: ciaranstanley@rcsi.com

Submitted: 29.05.2024. Accepted: 20.08.2024. Published: 19.09.2024.

© Stanley C., Woods R., Hassan M., McInerney N., Sheridan G., 2024



Лечение инфицированного несросшегося оскольчатого перелома проксимального отдела большеберцовой кости методом интрамедуллярного остеосинтеза в сочетании с биокомпозитом, импрегнированным антибиотиком: клинический случай

К. Стэнли, Р. Вудс, М. Хассан, Н. МакИнерни, Дж. Шеридан

University Hospital Galway, Galway, Ireland

Реферат

Актуальность. Лечение открытых переломов проксимального метаэпифиза большеберцовой кости сопровождается сложностями и чревато осложнениями. Эти тяжелые травмы часто сочетаются с обширным повреждением мягких тканей и сосудов, что приводит к высокому риску инфекции и долгосрочной инвалидизации.

Описание клинического наблюдения. В результате дорожно-транспортного происшествия 72-летний мужчина получил тяжелые травмы. Обзорная рентгенограмма и КТ-ангиограмма выявили оскольчатый перелом проксимального отдела большеберцовой кости с повреждением подколенной артерии и вены. Первичное неотложное лечение включало фасциотомию, внешнюю фиксацию и восстановление сосудов голени. На 12-й день госпитализации пациенту были выполнены открытая репозиция и внутренняя фиксация (ORIF) перелома большеберцовой кости двумя пластинами. Для закрытия раны голени после фасциотомии была выполнена пересадка кожи с бедра. Через четыре недели после операции у пациента произошло расхождение краев ран голени над местом фасциотомий: по латеральной стороне — с обнажением металлической пластины; по медиальной стороне — с небольшим дефектом мягких тканей. Течение заболевания у пациента усугубилось персистирующей полимикробной инфекцией. Неэффективность консервативного антибактериального лечения в течение более 6 мес. в конечном итоге привела к хирургическому вмешательству. Все инфицированные металлические имплантаты были удалены, несросшиеся участки костей были очищены. Костномозговой канал большеберцовой кости был рассверлен для установки интрамедуллярного стержня. Через участки костных дефектов в области несращения большеберцовой кости в канал был введен биокомпозит с антибиотиком, затем установлен интрамедуллярный стержень. Для устранения антекурвационной деформации большеберцовой кости был использован отклоняющий винт. В настоящее время у пациента наблюдаются признаки выздоровления, он может передвигаться на короткие расстояния, также у него наблюдается заживление ран и визуализируются ранние признаки образования мозоли на КТ-сканах и рентгенограммах.

Заключение. Лечение сложных переломов большеберцовой кости с вовлечением сосудов требует агрессивного междисциплинарного подхода и постоянной адаптации планов лечения для решения меняющихся проблем при таких тяжелых травмах. Этот случай иллюстрирует полезность применения инъекционных биокомпозитов с антибиотиками при спасении конечности. Их способность обеспечивать высокие локальные дозы антибиотиков в месте инфекции в сочетании со стабильной фиксацией и системными антибиотиками помогает достичь успеха при лечении инфекций, связанных с переломом.

Ключевые слова: оскольчатый перелом большеберцовой кости, инфекционные осложнения перелома, интрамедуллярный остеосинтез, импрегнированный антибиотиком биокомпозит.

Для цитирования: Стэнли К., Вудс Р., Хассан М., МакИнерни Н., Шеридан Дж. Лечение инфицированного несросшегося оскольчатого перелома проксимального отдела большеберцовой кости методом интрамедуллярного остеосинтеза в сочетании с биокомпозитом, импрегнированным антибиотиком: клинический случай. Травматология и ортопедия России. 2024;30(3):112-119. (На англ.). <https://doi.org/10.17816/2311-2905-17560>.

Стэнли Киаран; e-mail: ciaranstanley@rcsi.com

Рукопись получена: 29.05.2024. Рукопись одобрена: 20.08.2024. Статья опубликована: 19.09.2024.

© Стэнли К., Вудс Р., Хассан М., МакИнерни Н., Шеридан Дж., 2024

INTRODUCTION

Management of tibial fractures, particularly open proximal metaphyseal fractures pose a significant challenge and are fraught with complications [1, 2, 3]. These injuries are severe, often accompanied by extensive soft tissue and vascular damage, leading to high risks of infection and long-term disability [4, 5, 6, 7, 8]. This report illustrates the critical need for immediate and effective management strategies and discusses the subsequent challenges of infection control and chronic wound management.

CASE PRESENTATION

A 72-year-old male was severely injured in a road traffic accident, whereby his leg was trapped between a moving car and stationary vehicle. Plain X-rays and CT angiogram identified a comminuted proximal tibial fracture with transection of the popliteal artery and vein (Figure 1). He presented with severe hypotension, delayed capillary refill, and an absence of pedal pulses. Initial emergency treatment included fasciotomies, external fixation, and vascular primary repair conducted on the day of admission. Initially

an external fixator was applied to give stability (Figure 2, 3). The patient was then turned prone and the popliteal artery was repaired primarily following a posterior approach. The patient's post-operative period in the Intensive Care Unit (ICU) was complicated by an acute kidney injury due to rhabdomyolysis, his creatinine kinase at the time was 34.617 U/L (reference range 39-308). His rhabdomyolysis was managed by the ICU team with fluid resuscitation and diuretics, he did not require dialysis.

On the 12th day of admission the patient underwent open reduction and internal fixation (ORIF) with dual plate fixation using a two incision technique (Figure 4). After discussion at the multidisciplinary team meeting, ORIF was favoured over external fixation as it was deemed that external fixation would not provide adequate ability to reduce the fracture fragments. In addition, the patient already had large fasciotomy wounds and so the advantage of a percutaneous frame had been lost. A plastic surgeon performed skin grafting, harvested from the patient's thigh, to allow closure of his fasciotomy wounds immediately following ORIF.

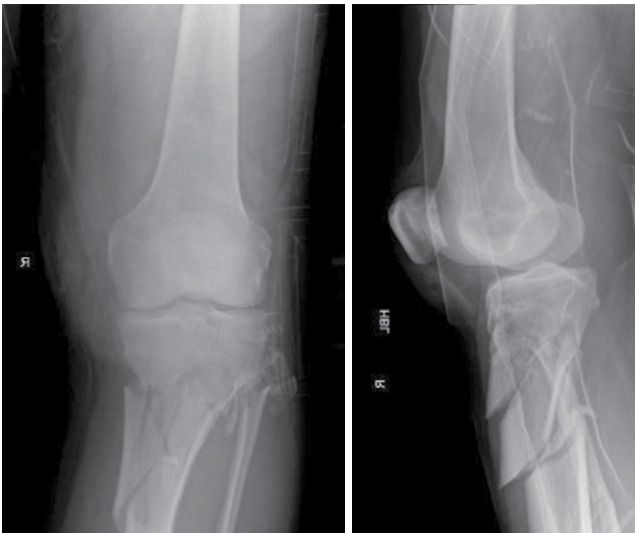


Figure 1. X-rays in the AP and lateral views of the right knee displaying proximal tibial fracture upon admission

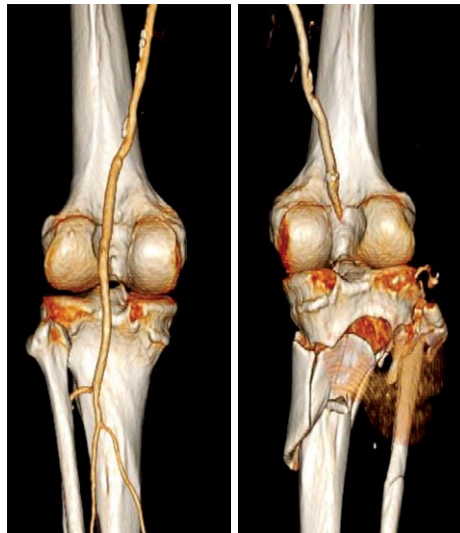


Figure 2. Three-dimensional reconstruction of images from CT angiogram demonstrating interrupted flow of the right popliteal artery

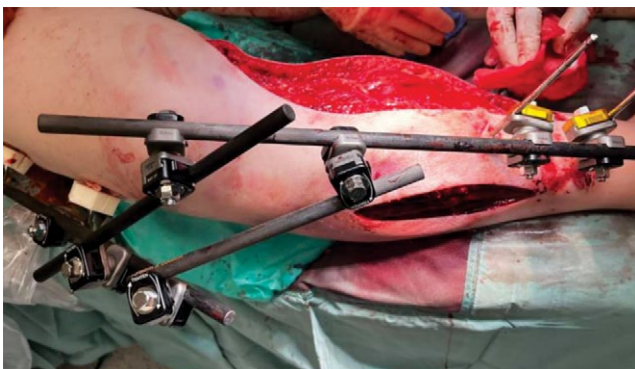


Figure 3. Right lower limb post-fasciotomies and application of external fixator on the day of initial surgery

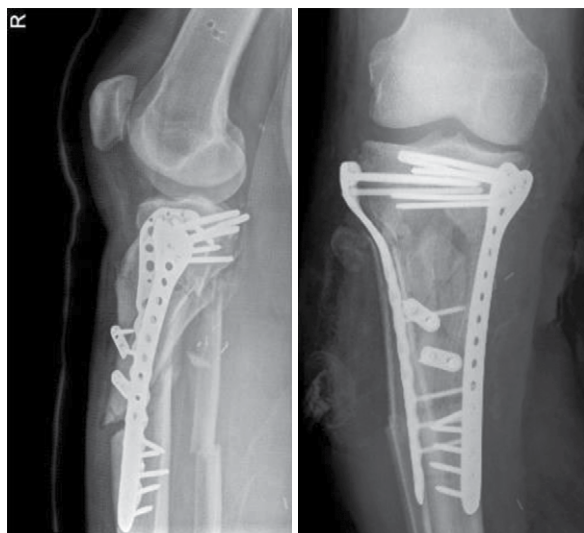


Figure 4. Departmental X-rays 14 days after fixation with dual medial and anterolateral plate. Interfragmentary one-third tubular plates with unicortical screws had been used to aid reduction

Four weeks post-operatively the patient developed a wound breakdown over the lateral fasciotomy site, exposing the metal plates with a small defect developing on the medial fasciotomy wound in tandem (Figure 5). Due to the reliance on the plate fixation to stabilise the fracture and protect the vascular anastomosis, a decision was made to leave the plates *in situ* but aggressive debridement and washout was performed as has been described in existing literature in an attempt to salvage the leg [9, 10, 11]. As a result, the wound was managed initially with VAC Veraflo therapy.

Diagnostic assessments throughout the treatment were guided by imaging studies and microbial cultures, which were essential for monitoring the progression and effectiveness of the treatment interventions. The patient's course was further complicated by persistent infections with various

organisms cultured from deep tissue sites, including *Enterococcus Faecalis*, *Staphylococcus Haemolyticus* and *Candida Parapsilosis*. In light of the severity of his injuries, poor soft tissue coverage and polymicrobial infection of metal work, amputation was considered by a number of orthopedic surgeons, vascular surgeons and infectious disease colleagues. A decision was made in conjunction with the patient to attempt a final salvage procedure.

Over 6 months of antibiotic regimes, which at various timepoints included 6 antibiotics (cefuroxime, pip-tazobactam, linezolid, meropenem and cetazidine) and an antifungal (fluconazole) as guided by our infectious disease specialists, operative intervention was ultimately required. In considering further operative interventions it was felt a circular external fixator would be ideal given the fracture configuration and history of infection. The patient was not deemed a suitable candidate for frame fixation as it was felt with their poor mobility baseline and early dementia they would struggle to cope. The possibility of needing a frame for anything within 3-6 months was not acceptable to the patient given the numerous of onerous interventions they had already been through.

Three months following the injury it was determined that the diaphyseal component had no significant union or callus. The patient underwent removal of all of the infected metal. Extensive purulence was noted in the medullary cavity throughout the metaphysis. The non-union sites were aggressively debrided to bleeding healthy bone (Figure 6). The tibial canal was then reamed to prepare for a tibial nail using an infrapatellar approach so as to avoid inoculating the knee joint with infected debris. An injectable antibiotic loaded bio-composite (Cerament V and G – containing vancomycin and gentamicin) were then inserted through the non-union sites into the canal followed by an intramedullary nail (Figure 7). A blocking screw

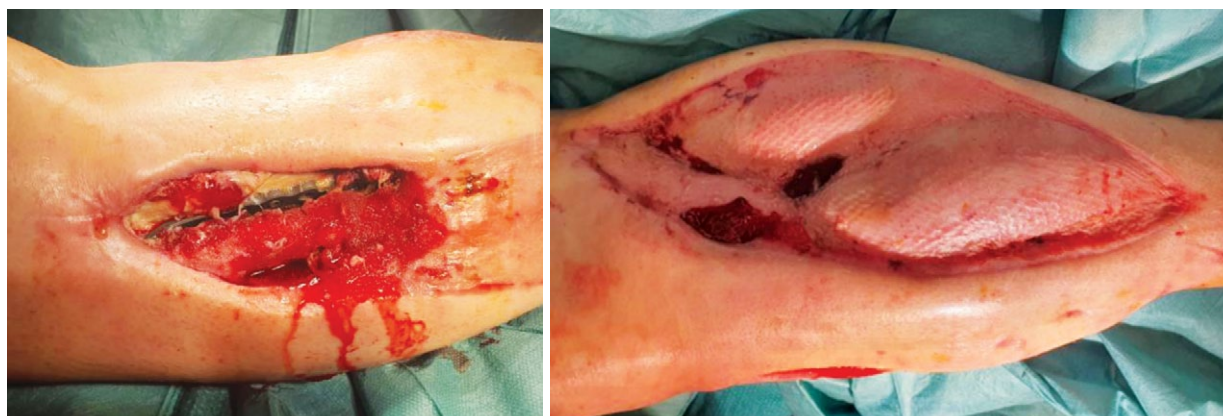


Figure 5. Intra-operative images of lateral fasciotomy wound breakdown (left) and defect in medial fasciotomy graft (right) with visible metal in both wounds

was used to address the procurvatum deformity in the sagittal plane. A medial gastrocnemius flap and skin grafting was then performed by plastic surgeons. Samples from this surgery grew methiillin resistant *Staphylococcus Aureus* (MRSA), *Pseudomonas Aeruginosa*, *Candida Parapsilosis*, *Enterococcus Faecium* and *Staphylococcus Haemolyticus*. Of these samples the dominant growths were *Pseudomonas* (sensitive to Gentamincin), *Candida* (sensitive to fluconazole) and MRSA (sensitive to linezolid). Post-operative antimicrobial treatment included ceftazidime, linezolid, ciprofloxacin and fluconazole.

After a period of three months, the patient's antibiotics have been discontinued, however he remains on Fluconazole for at least another 6 months. Despite these challenges, the patient currently shows signs of recovery, mobilizing over short distances, weight-bearing with assistive aids and with healing wounds and early signs of callus formation on recent CT scans and plain X-rays (Figure 8, 9, 10). His inflammatory markers have improved significantly with a latest C-reactive protein of 14.7 from 250 mg previously (reference range 0-5) and normal white cell and neutrophils count.

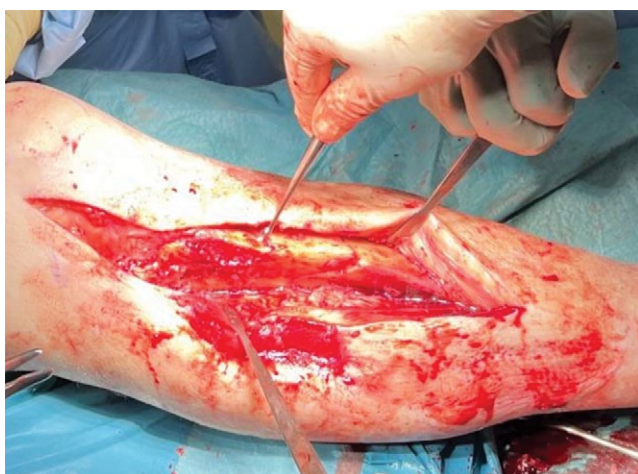


Figure 6. Intra-operative images demonstrating infected non-union sites at 3 months

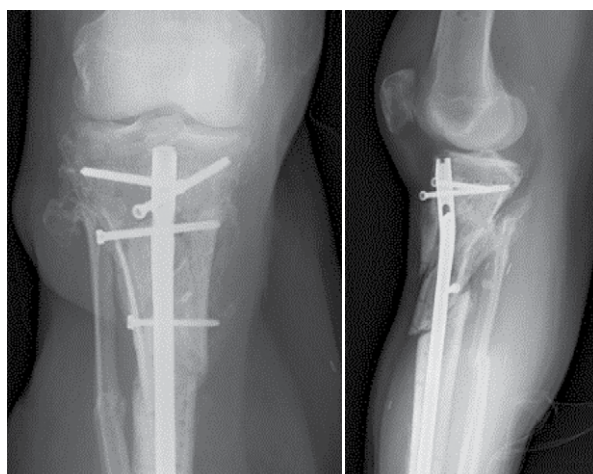


Figure 8. Plain X-rays 3 months after removal of dual plate fixation with insertion of cerement V and intramedullary nail showing satisfactory alignment and early callus formation

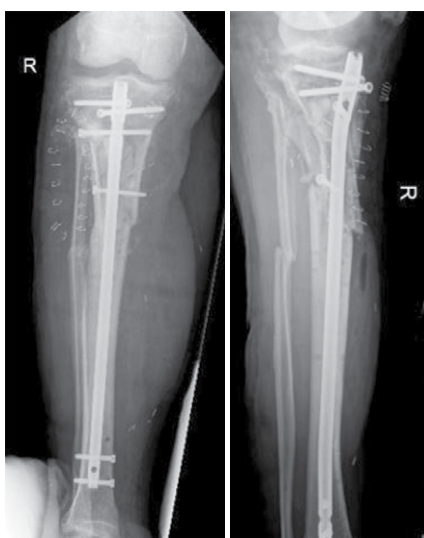


Figure 7. Plain X-rays after removal of dual plate fixation. Cerament V was inserted into canal and then intramedullary tibial nail was inserted

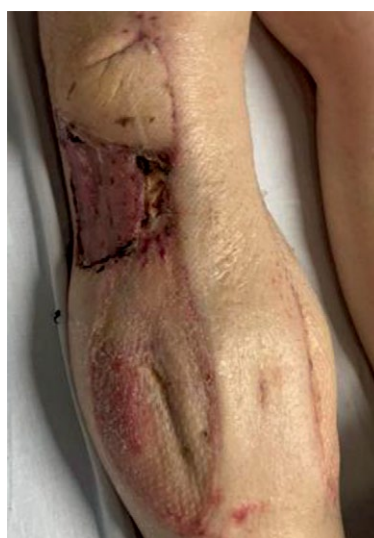

Figure 9. Wound healing with vacuum therapy and split-thickness skin graft subsequently over granulation tissue

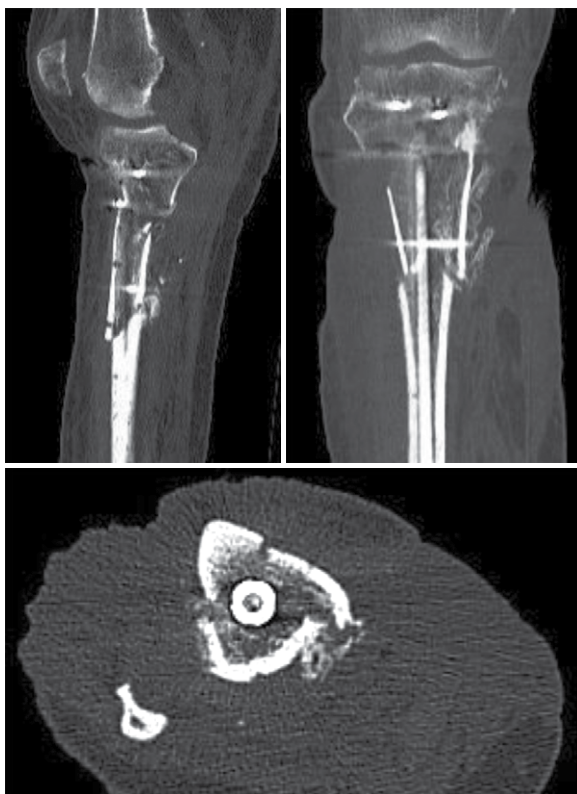


Figure 10. Sagittal, coronal and axial CT images displaying callus formation at fracture site at 3 months post-operatively

DISCUSSION

The complexity of this case required a coordinated approach across multiple specialties, including orthopedics, plastic surgery, vascular surgery, and infectious diseases. The initial rapid management of the vascular injuries was crucial in preventing acute limb loss, while subsequent aggressive and adaptable infection management strategies were pivotal in limb salvage [7, 12, 13, 14, 15]. In the emergency setting, prompt treatment to provide relative stability to allow vascular repair of the patient's vessels was the priority. Following this, decisions regarding definitive fixation and how best to achieve this had to be considered. Ultimately the main options available were circular frame fixator (which the patient was not agreeable to), intramedullary nailing (which was likely to be difficult in the setting of multiple proximal diaphyseal fragments) and open osteosynthesis. As this patient had fasciotomy wounds still open at this point, a

decision for open osteosynthesis through these wounds was made since a plastic surgery was available to achieve definitive closure.

In terms of the revision fixation, consideration was again given to circular frame fixation, however the patient was not a good candidate and was not agreeable, and to whether removal of metalwork was required. Ultimately, as the wounds were breaking down over the metalwork, a decision not to retain them was felt to be the best option in terms of eradicating infection and allowing fracture union.

The injectable bio-composite used in this case was Cerament V and G. This is a useful adjunct in the treatment of fracture-related infection [16], bone voids [17] and osteomyelitis [18]. Cerament is a bio-composite of 40% hydroxyapatite and 60% calcium sulfate. The producers state this composition allows the mixture to absorb at a similar rate to new bone formation and the osteoconductive properties allow bone to integrate into the solution as it absorbs [19]. While this has potential advantages, it also has practical disadvantages. In particular injecting the solution then inserting the nail may allow the solution through the screw holes in the nail and make removal difficult.

This case contributes to the existing literature by underlining the necessity of aggressive and multidisciplinary management in severe orthopedic injuries, especially in elderly patients who present additional care challenges due to frailty and comorbidities.

The patient expressed gratitude for the limb-saving measures and was happy with the decision not to undergo external fixation.

CONCLUSIONS

The management of complex tibial fractures with vascular involvement demands an aggressive multidisciplinary approach and continuous adaptability in treatment plans to address the evolving challenges of such severe injuries. This case exemplifies the utility of Cerament, or other injectable antibiotic loaded bio-composites, in a limb-salvage setting such as this and its ability to provide high doses of local antibiotics to an infection site which, in conjunction with appropriate stable fixation and systemic antibiotics where appropriate, can aid in eradicating and treating fracture-related infections.

DISCLAIMERS**Author contribution**

All authors made equal contributions to the study and the publication.

All authors have read and approved the final version of the manuscript of the article. All authors agree to bear responsibility for all aspects of the study to ensure proper consideration and resolution of all possible issues related to the correctness and reliability of any part of the work.

Funding source. This study was not supported by any external sources of funding.

Disclosure competing interests. The authors declare that they have no competing interests.

Ethics approval. Not applicable.

Consent for publication. Written consent was obtained from the patient for publication of relevant medical information and all of accompanying images within the manuscript.

REFERENCES

- Dvorak J.E., Lasinski A.M., Romeo N.M., Hirschfeld A., Claridge J.A. Fracture related infection and sepsis in orthopedic trauma: A review. *Surgery*. 2024;176(2): 535-540. doi: 10.1016/j.surg.2024.04.031.
- Geetala R., Zhang J., Maghsoudi D., Madigasekara A., Krkovic M. The Use of the Taylor Spatial Frame in Treating Tibial Osteomyelitis Following Traumatic Tibial Fracture. *Strategies Trauma Limb Reconstr*. 2024;19(1):32-35. doi: 10.5005/jp-journals-10080-1613.
- Mehra D.D., Leucht P. Prevention and treatment of osteomyelitis after open tibia fractures. *OTA Int*. 2024; 7(4 Suppl):e309. doi: 10.1097/OI9.0000000000000309.
- Moore T.M., Patzakis M.J., Harvey J.P. Tibial plateau fractures: definition, demographics, treatment rationale, and long-term results of closed traction management or operative reduction. *J Orthop Trauma*. 1987;1(2):97-119.
- Barei D.P., Nork S.E., Mills W.J., Henley M.B., Benirschke S.K. Complications associated with internal fixation of high-energy bicondylar tibial plateau fractures utilizing a two-incision technique. *J Orthop Trauma*. 2004;18(10):649-657. doi: 10.1097/00005131-200411000-00001.
- Mercer D.M., Nguyen H.M., Curtis W., Heifner J.J., Chafey D.H. Consideration for Limb Salvage in Place of Amputation in Complex Tibial Fracture With Neurovascular Injury: A Case Report. *Iowa Orthop J*. 2023;43(2):20-24.
- Liu Y.W., Li Y.H., Yu T., Yang T., Li Y., Tan L. Popliteal artery transection associated with a minimally displaced tibial plateau fracture: a case report and review of the literature. *BMC Musculoskelet Disord*. 2020;21(1):59. doi: 10.1186/s12891-020-3089-8.
- Bi A.S., Fisher N.D., Parola R., Ganta A., Egol K.A., Konda S.R. Arterial Injury Portends Worse Soft Tissue Outcomes and Delayed Coverage in Open Tibial Fractures. *J Orthop Trauma*. 2022;36(10):535-543. doi: 10.1097/BOT.0000000000002372.
- Lin S., Mauffrey C., Hammerberg E.M., Stahel P.F., Hak D.J. Surgical site infection after open reduction and internal fixation of tibial plateau fractures. *Eur J Orthop Surg Traumatol*. 2014;24(5):797-803. doi: 10.1007/s00590-013-1252-8.

ДОПОЛНИТЕЛЬНАЯ ИНФОРМАЦИЯ**Заявленный вклад авторов**

Все авторы сделали эквивалентный вклад в подготовку публикации.

Все авторы прочли и одобрили финальную версию рукописи статьи. Все авторы согласны нести ответственность за все аспекты работы, чтобы обеспечить надлежащее рассмотрение и решение всех возможных вопросов, связанных с корректностью и надежностью любой части работы.

Источник финансирования. Авторы заявляют об отсутствии внешнего финансирования при проведении исследования.

Возможный конфликт интересов. Авторы декларируют отсутствие явных и потенциальных конфликтов интересов, связанных с публикацией настоящей статьи.

Этическая экспертиза. Не применима.

Информированное согласие на публикацию. Авторы получили письменное согласие пациента на публикацию медицинских данных и изображений.

- Berkes M., Obremskey W.T., Scannell B., Ellington J.K., Hymes R.A., Bosse M. Southeast Fracture Consortium. Maintenance of hardware after early postoperative infection following fracture internal fixation. *J Bone Joint Surg Am*. 2010;92(4):823-828. doi: 10.2106/JBJS.I.00470.
- Schmidt A.H., Swiontkowski M.F. Pathophysiology of infections after internal fixation of fractures. *J Am Acad Orthop Surg*. 2000;8(5):285-291. doi: 10.5435/00124635-200009000-00002.
- Gálvez-Sirvent E., Ibarzábal-Gil A., Rodríguez-Merchán E.C. Complications of the surgical treatment of fractures of the tibial plateau: prevalence, causes, and management. *EFORT Open Rev*. 2022;7(8): 554-568. doi: 10.1530/EOR-22-0004.
- Stefanou N., Mylonas T., Angelis F.A., Arnaoutoglou C., Varitimidis S.E., Dailiana Z.H. Upper extremity vascular injuries: Etiology, management and outcome. *World J Crit Care Med*. 2024;13(2):91558. doi: 10.5492/wjccm.v13.i2.91558.
- Farrelly E., Tarapore R., Lindsey S., Wieland M.D. Management of the Mangled Extremity. *Surg Clin North Am*. 2024;104(2):385-404. doi: 10.1016/j.suc.2023.10.006.
- Whiting P.S., Obremskey W., Johal H., Shearer D., Volgas D., Balogh Z.J. Open fractures: evidence-based best practices. *OTA Int*. 2024;7(3 Suppl):e313. doi: 10.1097/OI9.0000000000000313.
- Anugraha A., Hughes L.D., Pillai A. Erratum: A novel technique for fabricating antibiotic-coated intramedullary nails using an antibiotic-loaded calcium sulphate hydroxyapatite bio-composite, Cerament-V. *J Surg Case Rep*. 2020;2020(3):rjaa075. doi: 10.1093/jscr/rjaa075.
- Hofmann A., Gorbulev S., Guehring T., Schulz A.P., Schupfner R., Raschke M. et al. Autologous Iliac Bone Graft Compared with Biphasic Hydroxyapatite and Calcium Sulfate Cement for the Treatment of Bone Defects in Tibial Plateau Fractures: A Prospective, Randomized, Open-Label, Multicenter Study. *J Bone Joint Surg Am*. 2020;102(3):179-193. doi: 10.2106/JBJS.19.00680.

18. Kavarthapu V., Giddie J., Kommalapati V., Casey J., Bates M., Vas P. Evaluation of Adjuvant Antibiotic Loaded Injectable Bio-Composite Material in Diabetic Foot Osteomyelitis and Charcot Foot Reconstruction. *J Clin Med.* 2023;12(9):3239. doi: 10.3390/jcm12093239.

19. Cerament Bone Void Filler. Available from: <https://www.bonesupport.com/en-eu/products/cerament-bone-void-filler/>.

Authors' information

✉ *Ciaran Stanley*

Address: Newcastle Road, Galway H91 YR71, Ireland

<http://orcid.org/0000-0002-3808-6116>

e-mail: ciaranstanley@rcsi.com

Robert Woods

<http://orcid.org/0009-0007-7783-3130>

e-mail: robjwoods@gmail.com

Mohammed Hassan

<http://orcid.org/0000-0002-9882-7422>

e-mail: mohhashim1988@gmail.com

Niall McInerney, MD

<http://orcid.org/0000-0003-4051-3882>

e-mail: nmac@ymail.com

Gerard Sheridan

<http://orcid.org/0000-0003-0970-3274>

e-mail: sheridga@tcd.ie

Сведения об авторах

✉ *Стэнли Киаран*

Адрес: Newcastle Road, Galway H91 YR71, Ireland

<http://orcid.org/0000-0002-3808-6116>

e-mail: ciaranstanley@rcsi.com

Вудс Роберт

<http://orcid.org/0009-0007-7783-3130>

e-mail: robjwoods@gmail.com

Хассан Мохаммед

<http://orcid.org/0000-0002-9882-7422>

e-mail: mohhashim1988@gmail.com

МакИнерни Ниалл

<http://orcid.org/0000-0003-4051-3882>

e-mail: nmac@ymail.com

Шеридан Джерард

<http://orcid.org/0000-0003-0970-3274>

e-mail: sheridga@tcd.ie

Review article

<https://doi.org/10.17816/2311-2905-17465>

Lower Extremity Osseointegration – A Review of the Current Experiences and Expectations

Jason D. Gross, Matan Grunfeld, S. Robert Rozbruch, Taylor J. Reif,
Jason S. Hoellwarth

Hospital for Special Surgery, Osseointegration Limb Replacement Center, New York, NY, USA

Abstract

Transcutaneous osseointegration for amputees (TOFA), an alternative approach to limb-loss rehabilitation, offers an enhanced quality of life and mobility, overcoming some challenges associated with amputation. This review presents evolution, surgical techniques, patient selection principles, and outcomes associated with TOFA. Notable points include the recognition that press-fit osseointegration techniques and implants achieve the quality of life and mobility improvements with a single surgical episode. Infection remains the most common adverse event, but uncommonly requires additional surgery, and rarely requires implant removal. Press-fit osseointegration has proven suitable for rehabilitating a broad range of patients with pelvic, transfemoral, or transtibial amputation performed to manage trauma, cancer, infection, chronic pain, and deformity. This technique is safe for patients with vascular disease, diabetes mellitus, short residual bones, and osteoporotic residual bones. This article serves as a central resource for understanding the principles and techniques of osseointegration.

Keywords: transcutaneous osseointegration, press-fit osseointegration, amputation, limb-loss rehabilitation.

Cite as: Gross J.D., Grunfeld M., Rozbruch S.R., Reif T.J., Hoellwarth J.S. Lower Extremity Osseointegration – A Review of the Current Experiences and Expectations. *Traumatology and Orthopedics of Russia*. 2024;30(3):120-131. <https://doi.org/10.17816/2311-2905-17465>.

✉ Jason D. Gross; e-mail: Grossj@hss.edu

Submitted: 14.02.2024. Accepted: 20.03.2024. Published: 19.09.2024.

© Gross J.D., Grunfeld M., Rozbruch S.R., Reif T.J., Hoellwarth J.S., 2024

Обзорная статья
УДК 616.718-089.873-089.84:616.71-003.93
<https://doi.org/10.17816/2311-2905-17465>



Применение метода остеointеграции на нижней конечности — современное состояние и перспективы: обзор литературы


Дж.Д. Гросс, М. Грюнфельд, С.Р. Розбрух, Т.Дж. Рейф, Дж.С. Холлварт


Hospital for Special Surgery, Osseointegration Limb Replacement Center, New York, USA

Реферат

Чрескостная остеointеграция (ЧО) является одним из методов реабилитации пациентов после утраты конечности, позволяющим повысить качество жизни и мобильность, а также решить некоторые проблемы, связанные с ампутацией. В обзоре освещаются эволюция ЧО, хирургические методы, принципы отбора пациентов и результаты ее применения. Особо следует отметить, что метод остеointеграции и press-fit имплантаты позволяют повысить качество жизни и мобильность пациента за одну операцию. На сегодняшний день инфекция остается наиболее часто встречающимся осложнением, которое, тем не менее, редко требует дополнительного хирургического вмешательства и удаления имплантата. Остеointеграция с применением press-fit имплантатов успешно используется в реабилитации пациентов, перенесших ампутации на уровне таза, бедра или голени по поводу травмы, онкологического заболевания, инфекции, хронической боли или деформации. Остеointеграция безопасна для пациентов с сосудистыми заболеваниями, сахарным диабетом, со сниженной плотностью костной ткани или с короткими фрагментами костей культи.

Ключевые слова: чрескостная остеointеграция, press-fit остеointеграция, ампутация, реабилитация после утраты конечности.

 **Для цитирования:** Гросс Д.Д., Грюнфельд М., Розбрух С.Р., Рейф Т.Дж., Холлварт Д.С. Применение метода остеointеграции на нижней конечности — современное состояние и перспективы: обзор литературы. *Травматология и ортопедия России*. 2024;30(3):120-131. (На англ.). <https://doi.org/10.17816/2311-2905-17465>.

 Гросс Джейсон Д. ; e-mail: Grossj@hss.edu

Рукопись получена: 14.02.2024. Рукопись одобрена: 20.03.2024. Статья опубликована: 19.09.2024.

© Гросс Д.Д., Грюнфельд М., Розбрух С.Р., Рейф Т.Дж., Холлварт Д.С., 2024

INTRODUCTION

Limb amputation remains a significant global health issue. In 2005, approximately 1.6 million people in the United States experienced limb loss, a prevalence of almost 1 in 200 people. This number is expected to double by 2050 [1]. Worldwide, it is estimated that a diabetic patient undergoes a lower extremity amputation every 30 seconds [2]. Traditional socket prostheses (TSP) have been the foundation of limb-loss rehabilitation. Yet, despite advancements in materials like custom-molded carbon fiber and silicone interfaces, TSPs still often have issues such as skin ulceration and poor fit, impacting quality of life (QOL) and mobility [3, 4, 5].

The past 30 years have marked a significant shift in limb-loss rehabilitation with the advent of transcutaneous osseointegration for amputees (TOFA) (Figure 1). This surgical reconstruction implants a permanent metal prosthetic anchor into a patient's residual limb, which then passes transcutaneously to provide a direct skeletal attachment for a terminal prosthesis, such as a leg or arm. TOFA entirely eliminates the need for sockets. This technique has transformed the landscape of limb-loss rehabilitation, offering better QOL and mobility [6]. Osseointegration eliminates many

physical and psychosocial challenges associated with TSP, providing benefits such as increased prosthetic wear time [7], improved self-image [6], enhanced stability and mobility [6], osseoperception [8], and greater joint range of motion [6]. On a societal level, press-fit TOFA can also be financially favorable versus TSP, given that many patients can achieve a higher activity level than with TSP, and with only one surgical episode [9].

As the benefits of osseointegration become more popular, an increase in both the number of patients seeking this procedure and surgeons offering it is expected. With the recent surge in literature over the past several years, it is helpful to consolidate and streamline the information to help care providers and patients to better understand the current expectations and limitations of TOFA. This review summarizes TOFA in the following aspects. First – its historical evolution. Second – the surgical and implant techniques, technologies, and principles. Third – the fundamental patient selection considerations. Finally – a review of outcomes and opportunities for amputee cohorts.

The aim of the review – by distilling the collective knowledge, to improve clinician and patient understanding of the technique of transcutaneous osseointegration for amputees.

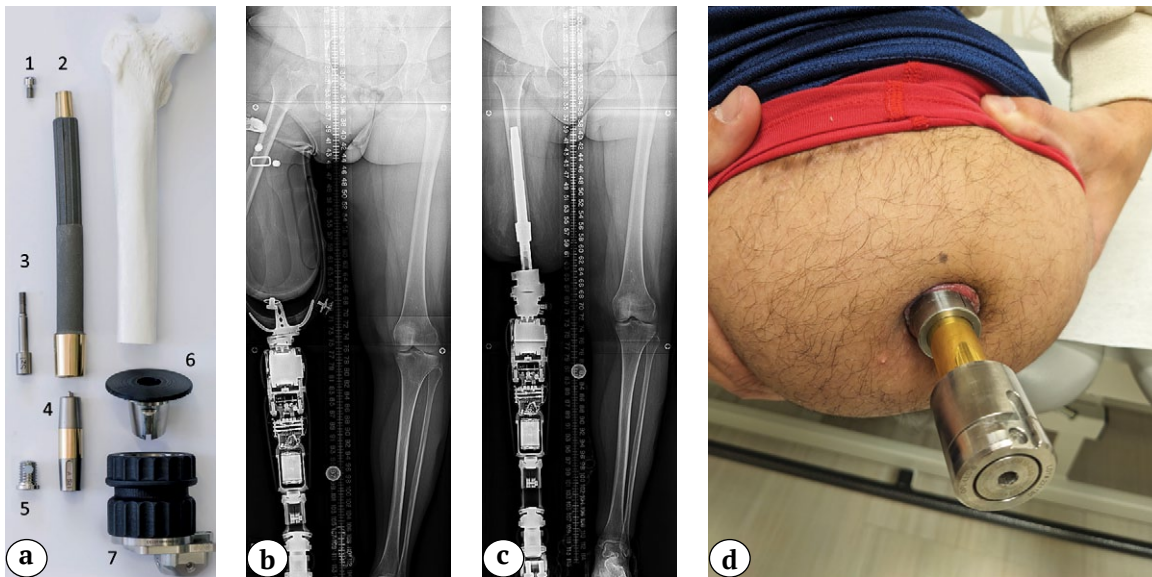


Figure 1. Osseointegrated Prosthetic Limb (OPL) used in the majority of articles reviewed in this manuscript:

a* – exploded view with the componentry arranged at approximately the proximal-distal levels, in which they would reside after being assembled and implanted in a patient who had undergone a femoral amputation (1 – proximal cap screw; 2 – OPL body; 3 – safety screw; 4 – dual cone abutment adapter; 5 – taper base screw; 6 – proximal connector; 7 – prosthetic connector. Components 6 and 7 are one of various styles of mating the dual cone (4) with a prosthetic terminal device);

b – long-standing X-ray of a patient with right transfemoral amputation in the socket prosthesis, identifying the valgus hip position seen in many socket users;

c – long-standing X-ray of the same patient after transfemoral osseointegration, showing the anatomic alignment of the leg;

d – close-up photograph of the transcutaneous portal for the prosthesis. Note the stable skin-implant interface

* Image adapted with permission from Hoellwarth J.S., Tetsworth K., Rozbruch S.R., Handal M.B., Coughlan A., Al Muderis M. Osseointegration for Amputees: Current Implants, Techniques, and Future Directions. *JBJS Rev.* 2020;8(3):e0043. doi: 10.2106/JBJS.RVW.19.00043.

HISTORY OF OSSEOINTEGRATION AND IMPLANT DESIGNS

From a surgical standpoint, perhaps the most striking feature of TOFA is its permanent transcutaneous nature. It is the only orthopedic surgery, and one of the very few surgical techniques overall, where a permanently placed implant passes from the external environment into the body. Given the lack of a biological seal, concerns for infection are understandable.

The concepts, techniques, and technologies of osseointegration are continually evolving. A deep review of the history of osseointegration is provided by J.S. Hoellwarth [10]. Efforts at transcutaneous orthopedic limb care date back at least to the 1500s with the Aztecs, who sometimes used wood dowels to stabilize fractures [11]. The first documented successful treatment of orthopedic pathology with a transcutaneous implant was performed by Joseph François Malgaigne in the 1840s, who used a dual-sided claw clamp to pierce the skin and compress patella fractures [12]. Malgaigne's work emphasized the importance of minimizing skin movement against transcutaneous metal to avoid unwanted reactions. In 1909, Martin Kirschner [13] introduced the Kirschner wire (K-wire), paving the way for techniques and devices such as external fixators by Gavriil Ilizarov [14] and hexapods [15] that remain familiar today. However, these devices are not permanent, being designed for eventual removal.

The modern era of amputated limb replacement began in the 1940s, initially on dogs and later on human amputees, by G. Dümmer in Germany in 1946 [16]. Extensive experimentation was conducted by C.W. Hall, mostly using goats, from 1967 to 1985. His research affirmed the importance of minimizing skin tension against the implant and introduced new surgical and biological principles. These include the potential for skin to bind to and pull implants from bone, the significance of exfoliation in removing desquamated skin, which can compromise the implant's connection to the bone, and the safety of omitting a force dampener between the transcutaneous implant and the bone [17].

The material used for all contemporary TOFA implants is a titanium alloy, specifically Ti6Al4V, chosen because of its strong integration with bone and bioinert behavior with soft tissues, achieving a low clinical infection profile in the right situations [18, 19]. As commercially pure titanium became more readily accessible in the mid-20th century, P.I. Brånemark serendipitously discovered that titanium screws achieved increasingly strong purchase in rabbit bone over time. He subsequently championed the use of titanium in medical care, specifically dental implants through a patient's gingiva, thereby demonstrating titanium's clinical

effectiveness as a permanent penetrating implant through soft tissue into bone [20]. It was eventually identified that bone does not grow directly onto the surface of titanium, as it was originally thought due to limitations of imaging techniques, but rather achieves extremely close interdigitation — a sub-micron intermediate layer between the titanium and bone appears to always exist [21]. In 1990, R. Brånemark scaled up his father's design, marking a significant milestone by successfully implanting the first durable, long-term transcutaneous bone-anchored prosthesis in a bilateral transfemoral amputee. Relative stable position of the implant to bone confers a sense of stability to patients, enabling better participation in a wide range of activities. The specific interaction between bone and titanium appears to be non-inflammatory, though the percutaneous opening (termed a "portal") usually will demonstrate some inflammation appearance, which is likely due to unsealed skin edges. While further research is necessary to fully understand the biological interactions between titanium and both bone and skin, the effectiveness of titanium for prosthetic limb anchoring is indisputable.

A thorough review of recent and current implant options is available by J.S. Hoellwarth [22]. The original osseointegration implant featured a screw-type design and was revolutionary. However, its lengthy surgical and rehabilitation requirements were inconvenient. Press-fit alternatives, akin to those used in hip arthroplasty, were eventually developed, achieving TOFA in a single surgical episode with initial time to ambulation as soon as days to weeks after surgery [6, 22, 23, 24, 25]. Press-fit implants are inserted retrograde into the residual bone and axially impacted to achieve an initial scratch fit. Specific technique videos for the femur [26] and tibia [27] demonstrate this in detail. Surgical and rehabilitation techniques continue to evolve, with research aimed towards identifying strategies to minimize infection via better perioperative care, and maximize mobility and performance through improved specific therapy techniques.

The first press-fit TOFA implants were made of cobalt-chrome alloy in Germany in the late 1990s; their use increased in the early 2000s but are generally no longer available [28]. In the early 2010s, titanium implants designed by Al M. Muderis [10] emerged as the highest volume implant option [24]. Particularly with titanium implants, the extensive surface area and surface finishing properties enable robust bone interdigitation, achieving strong fixation [22]. Bone growth through the undulations of the implant helps to achieve long-term stability and strength of the fixation, distributing the force over the surface of the implant on a microscopic scale [29, 30]. Based on skin issues experienced with early press-fit implant

designs, the current paradigm is that the implant should be as smooth as possible where it contacts the skin, to prevent skin adhesion and pain likely related to repetitive tearing from the implant [22]. Press-fit TOFA can be performed in either one or two stages, although currently a single stage is generally utilized. The two-stage procedure involves initial implant insertion procedure and sealing the skin to allow bone ingrowth to occur, with a second surgery 1 to 6 months later to create the transcutaneous portal [6].

PATIENT SELECTION, SURGICAL AND REHABILITATION PRINCIPLES

The initial patient selection criteria for TOFA were cautious. Given the novelty of a permanent transcutaneous implant, the priority was to focus on patients with a low risk of adverse events due to concerns regarding risk of complications, in particular infection [31]. Patients with peripheral vascular disease (PVD) [24], diabetes, skin disease involving the amputated limb [32], osteoporosis [33], or exceeding 100 kg and 70 years of age [34] were excluded. However, as experience with press-fit osseointegration implants increased and consistently good outcomes were achieved, confidence to expand indications for broader patient populations grew.

The authors' current approach to patient selection is as follows. Generally, patients are considered suitable for osseointegration if they are skeletally mature adults who may identify with at least one of three categories: 1) those experiencing pain or mobility dissatisfaction with their TSP; 2) individuals with intact limbs, but suffering from incapacitating pain, deformity, or profound distal weakness, where amputation is deemed likely to improve their functional capacity; 3) recent amputees who prefer osseointegration to traditional prosthetic rehabilitation. There are few absolute and permanent contraindications. Modifiable or temporary contraindications include factors affecting successful bone and wound healing, such as active infections or malignancies. Most patients are suitable candidates upon resolving these issues. Other examples include diabetes mellitus, though patients seem reasonable candidates once consistent glucose control is achieved, approximately HbA1c of 8% or less. Additional contraindications are more generally common to any elective orthopedic surgery. Patients must have stable psychosocial situations, such as the ability to procure and maintain a prosthetic limb following surgery, to uphold reasonable hygiene practices, and to embrace the presence of a transcutaneous implant in their bone. Patients struggling with stable housing, self-harm, or with other signs of poor self-care may not be suitable for osseointegration. Typical preoperative elective surgery medical evaluation is necessary to optimize cardiovascular or other common risks. As with any elective procedure, thorough counseling,

shared decision-making, and possible collaboration with additional care providers or patient advocates can help to balance optimizing accessibility versus identifying unsuitable candidates.

Surgical planning for osseointegration, as discussed in depth in the technique videos [26, 27], begins with X-rays in the AP and lateral views and computed tomographic (CT) scans of the affected limb [27]. These are essential for customizing the implant's size, shape, length, and diameter to match the best bone corridor for maximum implant stability [6]. This approach prevents the implant from being too small or too large, which could lead to implant loosening or bone fracture upon insertion [26]. It is imperative to mention that cementing an implant seems to be absolutely inappropriate and will lead to inevitable eventual loosening [35, 36, 37]. Clinical or radiographic determination of the distance to the contralateral knee (for transfemoral patients) or to the floor (for transtibial patients) is critical to plan any potential additional bone resection. Although the prosthetic limb attachment can be lengthened to match the knee or ground, its shortening has a limit, beyond which a revision surgery is necessary. Overall, the bone-implant aspect of TOFA likely is relatively optimized, in that it is well understood how to achieve fast and durable bone ingrowth providing long-term implant stability.

However, the skin-implant interface is less well understood. Many uncertainties remain regarding exactly how to fashion the percutaneous portal, to what extent the soft tissue plays a direct role in long-term infection risk, and what patient factors may present an inherent risk versus should be addressed in patient-specific ways to mitigate risks. Accordingly, there are at least two specific roles a plastic surgeon is directly helpful in TOFA surgery. First, they help with neuroma treatment and/or prophylaxis. Patients who sustain nerve injury or have nerve amputation either traumatically or surgically can develop primary nerve pain, often attributable to a neuroma. Targeted muscle reinnervation and regenerative peripheral nerve interface are two options to both prevent and treat neuroma pain, and both can be performed before, during, or after TOFA [38]. A second specific role for plastic surgery involvement for TOFA is soft tissue contouring and closure. In a traditional amputation, simply achieving closure with no underlying sharp bone or implant is likely generally suitable. Because TOFA has the permanent portal, complex decisions and technical execution of soft tissue work is critical. Excess soft tissue will tend to slide up and down a percutaneous implant and lead to inflammation, which can predispose infection of skin, fat, muscle, or bone. Excessive tension can lead to wound dehiscence at an incision closure or trauma to the portal as the limb moves through its arc of motion. Such potential infectious events are most often seen in the first

several months following TOFA surgery, and wound closure by a reconstructive plastic surgeon is likely to minimize these adverse events [38, 39, 40].

Rehabilitation protocols after osseointegration surgery can vary substantially [6]. Following implant externalization, patients are usually instructed to remain strictly non-weight-bearing for 3 days to 6 weeks, depending on bone quality and overall health. Subsequently, patients begin a progressive loading-protocol, starting with 5 kg to half body weight, and increasing by 5 kg daily or 35 kg per week until they reach full body weight. Some protocols also focus on navigating various terrains and practicing fall prevention. Although rehabilitation protocols may have standard expectations, maintaining a patient-centric rehabilitation process is crucial. This involves making adjustments in response to patient-reported pain or discomfort, tailoring each stage of the process to the patient's unique needs and recovery pace to create the most conducive environment for mobility and gait improvement. Specific research into rehabilitation routines is important to further optimize patient rehabilitation.

FOCUSED OUTCOMES FOR SPECIFIC COHORTS OF INTEREST

Recent reviews by J.S. Hebert et al. [41] and S.K. Kunutsor et al. [42] have highlighted the benefits of osseointegration versus socket rehabilitation for lower extremity amputees: improved mobility, comfort, gait, and prosthetic use, leading to enhanced satisfaction and quality of life. Commonly reported metrics include the 6 Minute Walk Test (6MWT), Timed Up and Go (TUG), walking distance, Short Form 36 (SF-36), Questionnaire for Persons with a Transfemoral Amputation (Q-TFA), and K-level. Osseointegration enables a more natural gait compared to TSP [43], likely due to increased hip range of motion and decreased hip tilt [44]. Subjective measures also report increased comfort of sitting, a commonly reported challenge in patients using TSP, as well as increased daily prosthesis use and easier donning and doffing [45].

The most frequent complication, low-grade soft tissue or superficial infections, was mainly managed with local wound care and oral antibiotics. Advances in techniques, technology, and ongoing research are expected to yield even better functional outcomes and reduce complications. Given the existence of the mentioned reviews, this manuscript will focus on summarizing several important specific cohort studies that are informative to understanding the current TOFA landscape.

The largest civilian study of TOFA in the United States was performed by T.J. Reif et al. [6]. Evaluating 18 transfemoral and 13 transtibial amputees who underwent osseointegration, patients reported

significant improvements in prosthesis wear time, mobility, and multiple quality-of-life surveys. With an average follow-up of nearly 2 years, all quality of life domains improved significantly, with increased prosthetic use and comfort and fewer prosthesis-related complications. All patients who were unable to use a TSP prior to surgery were able to ambulate independently with the osseointegrated prostheses. The study also found improvements in overall pain and pain interface, suggesting reduced discomfort enabling enhanced mobility. Although acute complications, such as mechanical issues and soft tissue infections, were noted, all were managed without the need to remove any implants. The study also noted significant improvements in mental health, overall health, physical health, and functionality, as reflected in higher PROMIS scores. These findings, along with patient-reported improvements in activity, self-image, and appearance, reinforce the growing body of literature that osseointegration offers substantial benefits over TSP. One further notable aspect of this article is the relatively large number of tibial amputees represented. There is very little literature describing TOFA for transtibial amputees, even though the procedure can often be exceptionally empowering for them as well as for the transfemoral patients (Figure 2).

While the benefits and potential for more common adverse outcomes such as an infection or a periprosthetic fracture are evident, patients and clinicians must understand the potential risk of the most devastating complications in order to make their best personal decision of whether to undergo TOFA. As with any limb reconstruction surgery, the worst potential situations would likely be to die, have a major systemic complication such as a stroke, or to have a more proximal amputation related to complications of TOFA. J.S. Hoellwarth et al. [46] specifically analyzed those risks in a study of 485 TOFA patients aged 16 to 85, followed for up to ten years. No patients had systemic complications or proximal level amputation. They reported that 19 patients died after having TOFA, but 17 (90%) were unrelated to osseointegration (such as a cancer). This suggests a treatment-related mortality risk of less than 0.4%. Despite the higher mortality risk associated with vascular disease-related amputation or prior infections, the study observed no significant increase in mortality among the 59 patients who required reoperation to manage infections. Factors such as patient weight and sex showed no significant impact on mortality. The study concluded that an all-cause mortality rate of 3.9% and an osseointegration-related mortality rate of 0.4% underscore the procedure's safety. Knowledge of the safety of TOFA can help patients and clinicians to better focus on the more individually relevant benefits and risks without excessive fear of worst case scenarios.

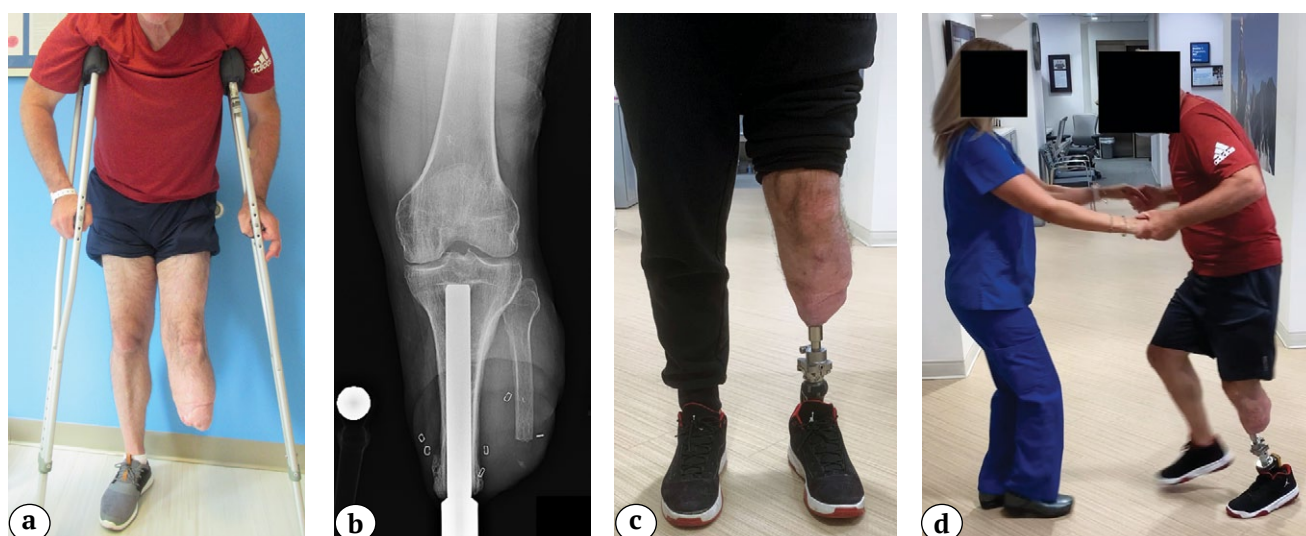

Figure 2. Transtibial osseointegration:

a – preoperative photograph identifies this patient is using two crutches to locomote because of his inability to wear a socket prosthesis due to pain;

b – X-ray in the anterior-posterior view depicting the transtibial osseointegration implant;

c – standing photograph of the patient following transtibial osseointegration;

d – photograph showing the patient feeling comfortable and enthusiastic enough to initiate a dance with the nurse during the postoperative visit. Note that the patient is able to plant on the osseointegrated limb confidently enough to lead his partner while having his intact leg off the ground

Likely due to the transcutaneous nature and permanent exposure of the implant to the external environment, the most common postoperative adverse event related to TOFA is infection. In the previously mentioned study by T.J. Reif et al., out of 31 TOFA patients, 15 experienced 23 soft-tissue infections. Mild signified low-grade soft-tissue infections, which were treated with oral antibiotics. Moderate specified high-grade soft-tissue infections, which were managed with surgical debridement with a retained implant. Severe complications included deep infection or osteomyelitis with bone changes evident on X-rays requiring explantation. Twenty episodes were managed with oral antibiotics, 3 required intravenous antibiotics, 2 of these cases were the same patient who subsequently underwent surgical debridement with implant retention. One patient's infection prompted implant removal with antibiotic therapy followed by reimplantation without additional issues. In an additional study, M. Al Muderis et al. [47] reported outcomes for 86 patients. Twenty-nine patients experienced low-grade soft-tissue infections on 41 occasions, which were managed with oral antibiotics. Two patients developed low-grade soft-tissue infection with significant pain and cellulitis; one was managed with intravenous antibiotics and the other with intravenous antibiotics followed by local debridement. Additionally, 4 patients developed high-grade soft-tissue infection and were treated with surgical abscess drainage and debridement – none of the patients developed bone

infection or required explantation. S.H. Alam et al. [48] introduced the first algorithmic approach to preoperative TOFA infection assessment. Peri-implant stump pain was significantly correlated with infection, positive preoperative bacterial culture swab was moderately correlated, and erythema or cellulitis near the transcutaneous region was only mildly correlated. Erythrocyte sedimentation rate greater than 30 was found to be inversely correlated with infection, while C-reactive protein and white blood cell levels were not predictive of peri-TOFA infections. The authors emphasized the limitation of utilizing these common screening labs for TOFA infection.

Infection may also occur from reactivation of previously seeded bacteria, not only from new bacterial ingress from the portal. Patients who had prior amputation can have dormant bacteria that theoretically could become problematic following additional surgery, particularly the insertion of a foreign implant. J.S. Hoellwarth et al. [49] investigated the impact of unexpected positive intraoperative cultures (UPIC) on the occurrence of postoperative infections. In this study, 8 patients with UPIC and 22 patients with negative intraoperative cultures (NIC) were identified. All patients received the routine 24 hours of postoperative antibiotic prophylaxis, with additional antibiotics for UPIC guided by culture results, generally six weeks of oral or intravenous antibiotics. Out of 30 patients, 2 UPIC and 8 NIC patients required antibiotics unrelated to the initial surgery, 1 UPIC patient required debridement and 1 NIC

patient required explantation. The authors concluded that UPIC with subsequent antibiotic therapy did not appear to confer a statistically significant increased risk of infectious-related complications compared to NIC patients. Although more research is required to determine the efficacy and necessity of additional antibiotics following UPIC, patients who are found to have unexpected bacterial presence at index TOFA do not appear to have an increased risk of subsequent infectious concerns.

Periprosthetic fractures (PPF) in osseointegration, while infrequent, pose another concern. Recent studies covering over 500 osseointegrated implants reported PPF rates of 6.3% [50], 7.5% [51], and 10.7% [52]. These fractures occurred exclusively in the femur, near the proximal tip of the implant, most often due to low-impact falls. All the literature has reported that the bone and implant always remain stable for press-fit PPF. Treatment requires a patient-specific approach, often using standard hip fracture management techniques, such as dynamic hip screws or reconstruction plates with a modified traction method. Importantly, PPF do not seem to worsen TOFA outcomes, with all patients maintaining or improving their mobility levels. A study by J.S. Hoellwarth et al. identified PPF risk factors include female sex and weight, while age, time since amputation, and bone density show no significant influence on fracture risk [50]. A separate study by J.S. Hoellwarth et al. [52] demonstrated an innovative technique to reduce the fracture in a TOFA patient. While all current literature reports operative fixation to manage fractures, it is not certain that all patients require surgery to heal well.

A major cohort of patients who may seek TOFA are those whose amputation was performed to manage total knee arthroplasty (TKA) infection. This is particularly compelling because these patients had the knee replacement in order to improve their quality of life and mobility, but as a result of infection have or face transfemoral amputation or knee arthrodesis, both of which are substantially disabling. M.A. Akhtar et al. [25] investigated the experience of TOFA for this specific patient cohort. In a retrospective review of 10 patients who underwent transfemoral amputation (TFA) or knee fusion (KF) following infected TKA, they found that transfemoral osseointegration provides significantly better mobility and quality of life (QOL) compared to KF or TFA with TSP following infected TKA. This study demonstrated that patients with a history of infection can safely undergo osseointegration of the prior infected limb and ought to achieve better outcomes compared to using TSP.

As previously mentioned, traditional contraindications to osseointegration are often related to factors that impair bone regeneration or wound healing. Historically, patients with skin disease, such as a burn trauma, were excluded from osseointegration [32]

even though they often experience more pronounced challenges associated with TSP use [53]. A. Haidary et al. [54] reported on 5 patients with prior burn trauma who underwent osseointegration (8 limbs in total). Pain, psychological depression, skin irritation, and recurrent ulceration were persistent problems prior to surgery, resulting in limited ability to mobilize and wear TSP, as well as in poor mental health. No chronic or recurrent adverse tissue responses occurred despite all patients having burned or grafted skin surrounding the stoma. Three patients required surgical debridement at 3 months, 18 months, and 2 years following osseointegration. One patient eventually had bilateral explantation with subsequent reimplantation. All patients stabilized at a better functional level than prior to TOFA, with improved K-levels. Although several patients did seem to have post-TOFA complications requiring surgical intervention, their increased mobility and willingness to retain their implant and even undergo reimplantation, demonstrates a high level of patient value for the procedure. Importantly, the lack of skin intolerance towards the transcuteaneous pin highlights the suitability of TOFA for patients with compromised skin.

To ensure the proper function, stability, and weight-bearing capability of an osseointegration implant, a bone needs to grow and mesh with the titanium implant. This requirement might raise concerns for patients with low bone mineral density (BMD) or poor bone quality as measured by dual-energy X-ray absorptiometry (DEXA). A study by J.S. Hoellwarth et al. [55] compared DEXA values of 9 patients before and five years after osseointegration. The study found that while non-amputated limbs had an expected decrease of BMD, osseointegrated limbs increased in BMD, indicating that osseointegration might help reduce the rate of BMD loss or even improve BMD. Notably, patients with overt local disuse osteoporosis showed significant improvement in their BMD. The study concludes that patients with low BMD can be safely considered for osseointegration and that it may slow the decline or even improve their amputated limb BMD.

An additional concern is whether there is a minimum bone length to achieve stable osseointegration. There is no apparent consensus on what defines a short limb, but standard press-fit implants are 14 cm long. There are two strategies reported by two different groups. One strategy as reported by J.S. Hoellwarth et al. [56] is to lengthen a bone prior to osseointegration. In that study, 10 patients were lengthened by an average of 52 mm, requiring about a year from starting lengthening to the TOFA surgery. All patients achieved independent ambulation without any apparent compromise to implant stability, but the multiple surgeries and protracted period tempered patient satisfaction. An alternate option, also reported by J.S. Hoellwarth et al. [56], is simply directly performed

TOFA for residual bones as short as 5-6 cm (Figure 3). They reported no association between residual bone length and post-TOFA reoperation rates, including such issues as aseptic loosening, periprosthetic

fractures, or infections. A true minimum bone length remains uncertain, and greater experience will likely eventually help elucidate possible factors contributing to a potential limit.

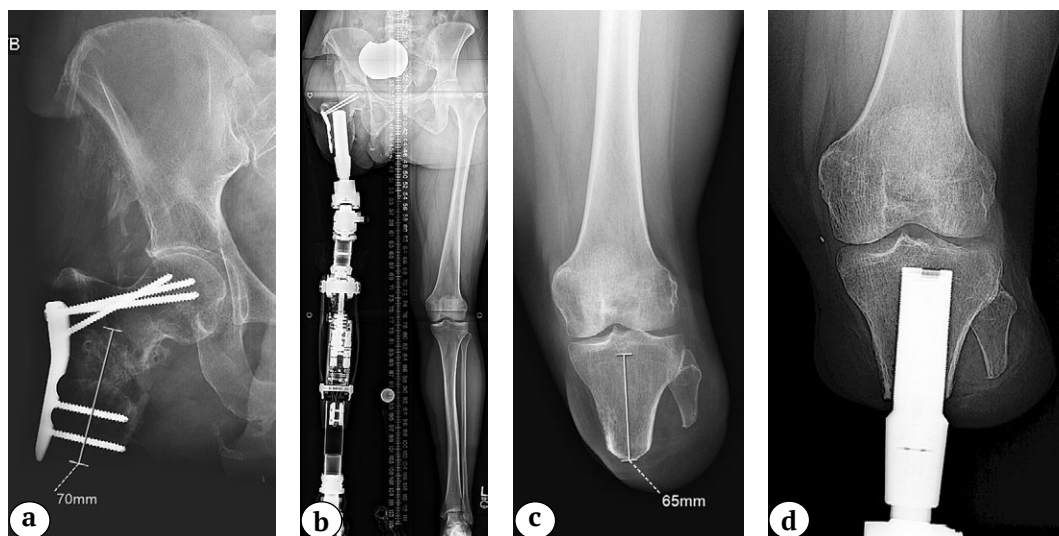


Figure 3. Short residual bone for osseointegration:

a – X-ray in the anterior-posterior view of the right femur identifying almost no bone beyond the lesser trochanter. She was a functional hip disarticulation patient due to the inability to wear a socket;

b – this patient had partial hardware removal with simultaneous osseointegration, achieved excellent fixation and now ambulates without an assistive device;

c – X-ray in the anterior-posterior view of the left tibia for a patient with minimal bone distal to the tibial tubercle. His residual limb was too short to use tibia-level prosthesis and he was considering transfemoral amputation prior to

consultation for osseointegration;

d – the patient also achieved ambulation without an assistive device with a press-fit osseointegration implant

The management of painful deformity is another area where osseointegration appears to provide a paradigm shift, specifically complex regional pain syndrome type 1 (CRPS1). Given its unclear etiology, there remains controversy whether incessant rehabilitation efforts are appropriate, or whether an amputation is more enabling for severely affected patients with recalcitrant pain. J.S. Hoellwarth et al. [57] reported on a series of three patients with severe unremitting CRPS1, recalcitrant to conservative interventions and with persistent disabling pain, who underwent amputation and osseointegration. Two of these patients had simultaneous amputation with osseointegration whereas one patient already had previous amputation. All patients experienced reduced pain and pain interference. Within 3 months, two patients ambulated independently; within 6 months, all three patients ambulated independently. At the most recent follow up, one patient reported the ability to walk 5 km distances multiple times a week, navigate hills, climb stairs, and walk with items held in both hands. Another patient reported being able to walk unaided on various terrains such as sand

and water, and to climb stairs. The third patient, who initially progressed similarly to the others, experienced a decline in his progression following an unapproved surgical procedure, which disrupted prior nerve work; although his pain then interfered with his performance, he remained ambulatory but required two crutches. Interestingly, the patients who had both procedures done at the same time had better outcomes, however, more research is necessary to determine if an association exists. The role of TOFA for patients with complex pain requires further exploration, in particular the potential rehabilitation strategies to optimize postoperative performance [58, 59].

CONCLUSIONS

Transcutaneous osseointegration for amputees has proven a highly enabling surgical reconstruction for patients who have had or are considering amputation. Despite initial slow adoption, attention and interest are rapidly increasing. Single-surgery press-fit TOFA allows a more streamlined recovery than the traditional two-stage protocols. Particularly exciting is the recent

literature recognizing that rather broad spectrums of amputee patients are likely suitable to benefit from TOFA. It seems reasonable that in the near future, TOFA

can become a primary option for the rehabilitation of amputees, similar to the role arthroplasty has served for patients with arthritic joint pain.

DISCLAIMERS

Author contribution

All authors made equal contributions to the study and the publication.

All authors have read and approved the final version of the manuscript of the article. All authors agree to bear responsibility for all aspects of the study to ensure proper consideration and resolution of all possible issues related to the correctness and reliability of any part of the work.

Funding source. This study was not supported by any external sources of funding.

Disclosure competing interests. The authors declare that they have no competing interests.

Ethics approval. Not applicable.

Consent for publication. Written consent was obtained from the patients for publication of relevant medical information and all of accompanying images within the manuscript.

REFERENCES

- Ziegler-Graham K., MacKenzie E.J., Ephraim P.L., Travison T.G., Brookmeyer R. Estimating the prevalence of limb loss in the United States: 2005 to 2050. *Arch Phys Med Rehabil.* 2008;89(3):422-429. doi: 10.1016/j.apmr.2007.11.005.
- Magliano D.J., Boyko E.J. IDF Diabetes Atlas 10th edition scientific committee. IDF DIABETES ATLAS [Internet]. 10th ed. Brussels: International Diabetes Federation; 2021. URL: https://diabetesatlas.org/idfawp/resource-files/2021/07/IDF_Atlas_10th_Edition_2021.pdf.
- Turner S., McGregor A.H. Perceived Effect of Socket Fit on Major Lower Limb Prosthetic Rehabilitation: A Clinician and Amputee Perspective. *Arch Rehabil Res Clin Transl.* 2020;2(3):100059. doi: 10.1016/j.arrct.2020.100059.
- Gerzina C., Potter E., Haleem A.M., Dabash S. The future of the amputees with osseointegration: A systematic review of literature. *J Clin Orthop Trauma.* 2020; 11(Suppl 1):142-148. doi: 10.1016/j.jcot.2019.05.025.
- Baars E.C., Geertzen J.H. Literature review of the possible advantages of silicon liner socket use in trans-tibial prostheses. *Prosthet Orthot Int.* 2005;29(1):27-37. doi: 10.1080/17461550500069612.
- Reif T.J., Khabyeh-Hasbani N., Jaime K.M., Sheridan G.A., Otterburn D.M., Rozbruch S.R. Early Experience with Femoral and Tibial Bone-Anchored Osseointegration Prostheses. *JBJS Open Access.* 2021;6(3):e21.00072. doi: 10.2106/JBJS.OA.21.00072.
- Van de Meent H., Hopman M.T., Frölke J.P. Walking ability and quality of life in subjects with transfemoral amputation: a comparison of osseointegration with socket prostheses. *Arch Phys Med Rehabil.* 2013; 94(11):2174-2178. doi: 10.1016/j.apmr.2013.05.020.

ДОПОЛНИТЕЛЬНАЯ ИНФОРМАЦИЯ

Заявленный вклад авторов

Все авторы сделали эквивалентный вклад в подготовку публикации.

Все авторы прочли и одобрили финальную версию рукописи статьи. Все авторы согласны нести ответственность за все аспекты работы, чтобы обеспечить надлежащее рассмотрение и решение всех возможных вопросов, связанных с корректностью и надежностью любой части работы.

Источник финансирования. Авторы заявляют об отсутствии внешнего финансирования при проведении исследования.

Возможный конфликт интересов. Авторы декларируют отсутствие явных и потенциальных конфликтов интересов, связанных с публикацией настоящей статьи.

Этическая экспертиза. Не применима.

Информированное согласие на публикацию. Авторы получили письменное согласие пациентов на публикацию медицинских данных и изображений.

- Jacobs R., Brånemark R., Olmarker K., Rydevik B., Van Steenberghe D., Brånemark P.I. Evaluation of the psychophysical detection threshold level for vibrotactile and pressure stimulation of prosthetic limbs using bone anchorage or soft tissue support. *Prosthet Orthot Int.* 2000;24(2):133-142. doi: 10.1080/03093640008726536.
- Black G.G., Jung W., Wu X., Rozbruch S.R., Otterburn D.M. A Cost-Benefit Analysis of Osseointegrated Prostheses for Lower Limb Amputees in the US Health Care System. *Ann Plast Surg.* 2022;88(3 Suppl 3):224-228. doi: 10.1097/SAP.0000000000003183.
- Hoellwarth J.S., Tetsworth K., Akhtar M.A., Al Muderis M. The Clinical History and Basic Science Origins of Transcutaneous Osseointegration for Amputees. *Adv Orthop.* 2022;(1):7960559. doi: 10.1155/2022/7960559.
- Knothe U., Knothe Tate M.L., Perren S.M. 300 Years of Intramedullary Fixation – from Aztec Practice to Standard Treatment Modality. *Eur J Trauma Emerg Surg.* 2000;26(5):217-225. doi: 10.1007/PL00002445.
- Malgaigne J.F. De quelques dangers du traitement généralement adoptée pour les fractures de la rotule. *J Chir.* 1843;1(1). URL: <https://archive.org/details/s2id11854530/page/236/mode/2up>.
- Franssen B.B., Schuurman A.H., Van der Molen A.M., Kon M. One century of Kirschner wires and Kirschner wire insertion techniques: a historical review. *Acta Orthop Belg.* 2010;76(1):1-6.
- Ilizarov G.A. Transosseous Osteosynthesis: Theoretical and Clinical Aspects of the Regeneration and Growth of Tissue. Springer Science&Business Media; 2012. 802 p.
- Paley D. History and science behind the six-axis correction external fixation devices in orthopaedic surgery. *Oper Tech Orthop.* 2011;21(2):125-128. doi: 10.1053/j.oto.2011.01.011.

16. Murphy E.F. History and philosophy of attachment of prostheses to the musculo-skeletal system and of passage through the skin with inert materials. *J Biomed Mater Res.* 1973;7(3):275-295. doi: 10.1002/jbm.820070319.
17. Hall C.W., Ghidoni J.J. Indirect percutaneous cannula construction. *J Surg Res.* 1978;25(2):122-128. doi: 10.1016/0022-4804(78)90065-3.
18. Bothe R.T. Reaction of bone to multiple metallic implants. *Surg Gynecol Obstet.* 1940;71:598-602.
19. Hoellwarth J.S., Tetsworth K., Akhtar M.A., Al Muderis M. Transcutaneous Osseointegration for Amputees: What Is It, How Did It Evolve, and What May Develop? *Curr Phys Med Rehabil Rep.* 2023;11:6-15. doi: 10.1007/s40141-023-00376-9.
20. Adell R., Lekholm U., Rockler B., Brånemark P.I. A 15-year study of osseointegrated implants in the treatment of the edentulous jaw. *Int J Oral Surg.* 1981;10(6):387-416. doi: 10.1016/s0300-9785(81)80077-4.
21. Sennerby L., Thomsen P., Ericson L.E. Early tissue response to titanium implants inserted in rabbit cortical bone: Part II Ultrastructural observations. *J Mater Sci Mater Med.* 1993;4(5):494-502.
22. Hoellwarth J.S., Tetsworth K., Rozbruch S.R., Handal M.B., Coughlan A., Al Muderis M. Osseointegration for Amputees: Current Implants, Techniques, and Future Directions. *JBJS Rev.* 2020;8(3):e0043. doi: 10.2106/JBJS.RVW.19.00043.
23. Frölke J.P., Leijendekkers R.A., van de Meent H. Osseointegrated prosthesis for patients with an amputation : Multidisciplinary team approach in the Netherlands. *Unfallchirurg.* 2017;120(4):293-299. doi: 10.1007/s00113-016-0302-1.
24. Al Muderis M., Lu W., Tetsworth K., Bosley B., Li J.J. Single-stage osseointegrated reconstruction and rehabilitation of lower limb amputees: the Osseointegration Group of Australia Accelerated Protocol-2 (OGAAP-2) for a prospective cohort study. *BMJ Open.* 2017;7(3):e013508. doi: 10.1136/bmjopen-2016-013508.
25. Akhtar M.A., Hoellwarth J.S., Tetsworth K., Oomatia A., Al Muderis M. Osseointegration Following Transfemoral Amputation After Infected Total Knee Replacement: A Case Series of 10 Patients With a Mean Follow-up of 5 Years. *Arthroplast Today.* 2022;16:21-30. doi: 10.1016/j.artd.2022.04.008.
26. Hoellwarth J.S., Reif T.J., Rozbruch S.R. Revision Amputation with Press-Fit Osseointegration for Transfemoral Amputees. *JBJS Essent Surg Tech.* 2022;12(2):e21.00068. doi: 10.2106/JBJS.ST.21.00068.
27. Geiger E.J., Hoellwarth J.S., Reif T.J., Rozbruch S.R. Osseointegration of the Tibia After a Primary Amputation. *JBJS Essent Surg Tech.* 2022;12(4):e22.00005. doi: 10.2106/JBJS.ST.22.00005.
28. Juhnke D.L., Beck J.P., Jeyapalina S., Aschoff H.H. Fifteen years of experience with Integral-Leg-Prosthesis: Cohort study of artificial limb attachment system. *J Rehabil Res Dev.* 2015;52(4):407-420. doi: 10.1682/JRRD.2014.11.0280.
29. Gao X., Fraulob M., Haiat G. Biomechanical behaviours of the bone-implant interface: a review. *J R Soc Interface.* 2019;16(156):20190259. doi: 10.1098/rsif.2019.0259.
30. Zanetti E.M., Pascoletti G., Cali M., Bignardi C., Franceschini G. Clinical Assessment of Dental Implant Stability During Follow-Up: What Is Actually Measured, and Perspectives. *Biosensors (Basel).* 2018;8(3):68. doi: 10.3390/bios8030068.
31. Atallah R., Li J.J., Lu W., Leijendekkers R., Frölke J.P., Al Muderis M. Osseointegrated Transtibial Implants in Patients with Peripheral Vascular Disease: A Multicenter Case Series of 5 Patients with 1-Year Follow-up. *J Bone Joint Surg Am.* 2017;99(18):1516-1523. doi: 10.2106/JBJS.16.01295.
32. Brånemark R., Berlin O., Hagberg K., Bergh P., Gunterberg B., Rydevik B. A novel osseointegrated percutaneous prosthetic system for the treatment of patients with transfemoral amputation: A prospective study of 51 patients. *Bone Joint J.* 2014;96-B(1):106-113. doi: 10.1302/0301-620X.96B1.31905.
33. Sullivan J., Uden M., Robinson K.P., Sooriakumaran S. Rehabilitation of the trans-femoral amputee with an osseointegrated prosthesis: the United Kingdom experience. *Prosthet Orthot Int.* 2003;27(2):114-120. doi: 10.1080/03093640308726667.
34. Hagberg K., Brånemark R. One hundred patients treated with osseointegrated transfemoral amputation prostheses – rehabilitation perspective. *J Rehabil Res Dev.* 2009;46(33):331-344. doi: 10.1682/JRRD.2008.06.0080.
35. Mooney V., Predecki P.K., Renning J., Gray J. Skeletal extension of limb prosthetic attachments-problems in tissue reaction. *J Biomed Mater Res.* 1971;5(6):143-159.
36. Mooney V., Hartmann D.B., McNeal D., Benson J. The use of pure carbon for permanent percutaneous electrical connector systems. *Arch Surg.* 1974;108(2):148-153. doi: 10.1001/archsurg.1974.01350260012003.
37. Hoellwarth J.S., Al Muderis M., Rozbruch S.R. Cementing Osseointegration Implants Results in Loosening: Case Report and Review of Literature. *Cureus.* 2020;12(2):e7066. doi: 10.7759/cureus.7066.
38. Marano A.A., Modiri O., Rozbruch S.R., Otterburn D.M. Soft Tissue Contouring at the Time of Osseointegrated Implant Reconstruction for Lower Extremity Amputation. *Ann Plast Surg.* 2020;85(S1 Suppl 1):33-36. doi: 10.1097/SAP.0000000000002329.
39. Vernice N.A., Askinas C.A., Black G.G., Truong A.Y., Reif T.J., Rozbruch S.R. et al. Osseointegration for Lower-Extremity Amputees: Operative Considerations from the Plastic Surgeon's Perspective. *JBJS Rev.* 2022;10(11):e22.00125. doi: 10.2106/JBJS.RVW.22.00125.
40. Black G.G., Vaeth A.M., Chen Y., Truong A.Y., Reif T.J., Rozbruch S.R. et al. Osseointegration for Lower Limb Amputation: Understanding the Risk Factors and Time Courses of Soft Tissue Complications. *Ann Plast Surg.* 2023;90(6S Suppl 5):452-456. doi: 10.1097/SAP.0000000000003477.
41. Hebert J.S., Rehani M., Stiegelmar R. Osseointegration for Lower-Limb Amputation: A Systematic Review of Clinical Outcomes. *JBJS Rev.* 2017;5(10):e10. doi: 10.2106/JBJS.RVW.17.00037.
42. Kunutsor S.K., Gillatt D., Blom A.W. Systematic review of the safety and efficacy of osseointegration prosthesis after limb amputation. *Br J Surg.* 2018;105(13):1731-1741. doi: 10.1002/bjs.11005.
43. Frossard L., Hagberg K., Haggstrom E., Gow D., Brånemark R., Percy M. Functional outcome of transfemoral amputees fitted with an osseointegrated fixation: Temporal gait characteristics. *J Prosthet Orthot.* 2010;22(1):11-20.
44. Hagberg K., Häggström E., Uden M., Brånemark R. Socket versus bone-anchored trans-femoral prostheses: Hip range of motion and sitting comfort. *Prosthet Orthot Int.* 2005;29(2):153-163. doi: 10.1080/03093640500238014.

45. Hagberg K., Brånemark R., Gunterberg B., Rydevik B. Osseointegrated trans-femoral amputation prostheses: prospective results of general and condition-specific quality of life in 18 patients at 2-year follow-up. *Prosthet Orthot Int.* 2008;32(1):29-41. doi: 10.1080/03093640701553922.
46. Hoellwarth J.S., Tetsworth K., Oomatia A., Akhtar M.A., Xu H., Al Muderis M. Association Between Osseointegration of Lower Extremity Amputation and Mortality Among Adults. *JAMA Netw Open.* 2022;5(10):e2235074. doi: 10.1001/jamanetworkopen.2022.35074.
47. Al Muderis M., Khemka A., Lord S.J., Van de Meent H., Frölke J.P.M. Safety of Osseointegrated Implants for Transfemoral Amputees: A Two-Center Prospective Cohort Study. *J Bone Joint Surg Am.* 2016;98(11):900-909. doi: 10.2106/JBJS.15.00808.
48. Alam S.H., Hoellwarth J.S., Tetsworth K., Oomatia A., Taylor T.N., Al Muderis M. Development of an evidence-based diagnostic algorithm for infection in patients with transcutaneous osseointegration following amputation. *J Bone Jt Infect.* 2024;9(1):49-57. doi: 10.5194/jbji-9-49-2024.
49. Hoellwarth J.S., Reif T.J., Henry M.W., Miller A.O., Kaidi A.C., Rozbruch S.R. Unexpected positive intraoperative cultures (UPIC) at index osseointegration do not lead to increased postoperative infectious events. *J Bone Jt Infect.* 2022;7(4):155-162. doi: 10.2106/JBJS.15.00808.
50. Hoellwarth J.S., Tetsworth K., Kendrew J., Kang N.V., van Waes O., Al-Maawi Q. et al. Periprosthetic osseointegration fractures are infrequent and management is familiar. *Bone Joint J.* 2020;102-B(2):162-169. doi: 10.1302/0301-620X.102B2.BJJ-2019-0697.R2.
51. Hoellwarth J.S., Rozbruch S.R. Periprosthetic Femur Fractures in Osseointegration Amputees: A Report of 2 Cases Using a Modified Traction Technique. *JBJS Case Connect.* 2022;12(3). doi: 10.2106/JBJS.CC.21.00778.
52. Örgel M., Petri M., Ranker A., Wirries N., Graulich T., Krettek C. et al. Management, outcome, and novel classification system of periprosthetic fractures in patients with transcutaneous osseointegrated prosthetic systems (TOPS)-a retrospective cohort analysis. *Arch Orthop Trauma Surg.* 2022;142(7):1499-1509. doi: 10.1007/s00402-021-03826-y.
53. Fergason J.R., Blanck R. Prosthetic management of the burn amputation. *Phys Med Rehabil Clin N Am.* 2011;22(2):277-299. doi: 10.1016/j.pmr.2011.03.001.
54. Haidary A., Hoellwarth J.S., Tetsworth K., Oomatia A., Muderis M.A. Transcutaneous osseointegration for amputees with burn trauma. *Burns.* 2023;49(5):1052-1061. doi: 10.1016/j.burns.2023.02.006.
55. Hoellwarth J.S., Oomatia A., Tetsworth K., Vrazas E., Al Muderis M. Bone density changes after five or more years of unilateral lower extremity osseointegration: Observational cohort study. *Bone Rep.* 2023;18:101682. doi: 10.1016/j.bonr.2023.101682.
56. Hoellwarth J.S., Geffner A.D., Reif T.J., Rozbruch S.R. Transcutaneous Osseointegration for Amputees with Short Residual Bone: Is There Increased Risk for Complications? – A Pilot Study. *J Limb Length Reconstr.* 2022;8(2):115. doi: 10.4103/jllr.jllr_22_22.
57. Hoellwarth J.S., Al-Jawazneh S.S., Tetsworth K., Lu W., Roberts C., Al Muderis M. Amputation With Osseointegration for Patients With Intractable Complex Regional Pain Syndrome: A Report of 3 Cases. *JBJS Case Connect.* 2021;11(1):e20.00267. doi: 10.2106/JBJS.CC.20.00267.
58. Schnadthorst P.G., Lison A., Schulze C. Rehabilitation of Patients with Osseointegrated Prosthesis after Transfemoral Amputation – Literature-based Recommendation for Postoperative Rehabilitative Procedure. *Z Orthop Unfall.* 2023;161(3):318-327. (In English, German). doi: 10.1055/a-1545-5486.
59. Reif T.J., Jacobs D., Fragomen A.T., Rozbruch S.R. Osseointegration Amputation Reconstruction. *Curr Phys Med Rehabil Rep.* 2022;10(2):61-70. doi: 10.1007/s40141-022-00344-9.

Authors' information

✉ Jason D. Gross
Address: 535 East 70th Street, New York, NY 10021, USA
<http://orcid.org/0009-0009-7786-6949>
e-mail: Grossj@hss.edu

Matan Grunfeld
<http://orcid.org/0009-0009-5630-6459>
e-mail: Mgrunfel@student.nymc.edu

S. Robert Rozbruch, MD, Professor
<http://orcid.org/0000-0003-1632-4600>
e-mail: RozbruchSR@hss.edu

Taylor J. Reif, MD
<http://orcid.org/0000-0001-5220-8071>
e-mail: reift@hss.edu

Jason S. Hoellwarth, MD
<http://orcid.org/0000-0001-7065-0656>
e-mail: hoellwarthj@hss.edu

Сведения об авторах

✉ Гросс Джейсон Д.
Адрес: 535 East 70th Street, New York, NY 10021, USA
<http://orcid.org/0009-0009-7786-6949>
e-mail: Grossj@hss.edu

Грюнфельд Матан
<http://orcid.org/0009-0009-5630-6459>
e-mail: Mgrunfel@student.nymc.edu

Розбрух С. Роберт – профессор
<http://orcid.org/0000-0003-1632-4600>
e-mail: RozbruchSR@hss.edu

Тейлор Дж. Рейф
<http://orcid.org/0000-0001-5220-8071>
e-mail: reift@hss.edu

Холлварт Джейсон С.
<http://orcid.org/0000-0001-7065-0656>
e-mail: hoellwarthj@hss.edu

Contemporary Use of 3D Printed Jigs and Guides for Osteotomies Around the Knee: A Systematic Review

Jared Walker^{1,2,3}, Yuheng Wang^{2,3}, Nicholas Green^{1,2,4}, Deniz Erbulut^{1,2,3,4}, Mustafa Alttahir⁵, Kevin Tetsworth^{1,2,3,4,5}

¹ The Royal Brisbane and Women's Hospital, Brisbane, QLD, Australia

² Herston Biofabrication Institute, Herston, QLD, Australia

³ University of Queensland, Saint Lucia, QLD, Australia

⁴ Orthopaedic Research Centre of Australia, Brisbane, QLD, Australia

⁵ Macquarie University Hospital, Sydney, NSW, Australia

Abstract

Background. With improved accessibility of imaging and additive manufacturing, custom targeting guides and jigs are now widely accepted across many areas of orthopaedics. During orthopedic surgery, patient-specific guides assist in the accurate drilling and cutting of bone in conjunction with meticulous pre-operative planning. Given their increased uptake, it is important to define the lessons learned from recent clinical experience, and to document the reported benefits when using this technology intra-operatively.

The aim of this review is to evaluate the potential benefits of patient-specific guides for osteotomies about the knee, and to clarify what evidence currently exists to support their use.

Methods. A systematic review of PubMed, Embase, and Web of Science was performed for studies investigating the use of intra-operative patient-specific guides for realignment osteotomies about the knee. Randomised controlled trials, non-randomised studies, observational studies, case series, and case reports, as well as *in vitro* studies, were included. Screening was conducted with the Covidence software, and risk of bias was assessed with the Risk Of Bias In Non-Randomized Studies of Interventions (ROBINS-I) tool.

Results. A total of 38 studies satisfied the inclusion criteria: 21 of these included patient-specific instrumentation (PSI) for high tibial osteotomy, 6 with distal femoral osteotomy, 4 – for combined tibial/femoral rotational corrective osteotomies, 4 – in double-level osteotomies, and 6 – for intra-articular osteotomies. The main outcomes reported were accuracy of surgical correction, typically with reference to pre-operative plans, and execution accuracy based on radiographic measurements. Other common outcomes were operative time, intra-operative fluoroscopy, and operative costs. Many studies were observational in nature, with no control groups available for suitable comparison.

Conclusions. For corrective osteotomies about the knee, the literature suggests PSI has very strong potential to improve accuracy in achieving pre-operative targets. This was reported for both opening and closing wedge osteotomies of the femur, and for high tibial osteotomy. Some contradictory results have been reported for high tibial osteotomy, based on limited evidence from small studies that in many instances lacked controls for comparative analysis. Additional controlled trials are necessary to confirm the benefits of PSI for osteotomies about the knee, considering it has not yet been conclusively validated. The literature currently available indicates PSI can improve the accuracy of corrective osteotomies about the knee.

Keywords: patient-specific instrumentation, patient-specific guide, orthopedics, patient-specific jig, osteotomy, 3D printed, knee.

Cite as: Walker J., Wang Yu., Green N., Erbulut D., Alttahir M., Tetsworth K. Contemporary Use of 3D Printed Jigs and Guides for Osteotomies Around the Knee: A Systematic Review. *Traumatology and Orthopedics of Russia*. 2024;30(3): 132-147. <https://doi.org/10.17816/2311-2905-17524>.

✉ Jared Walker; e-mail: jared.walker@uqconnect.edu.au

Submitted: 05.04.2024. Accepted: 24.05.2024. Published: 19.09.2024.

© Walker J., Wang Yu., Green N., Erbulut D., Alttahir M., Tetsworth K., 2024

Обзорная статья

УДК 616.728.3-089.85-7

<https://doi.org/10.17816/2311-2905-17524>

Применение индивидуальных направителей для проведения остеотомий около коленного сустава: систематический обзор литературы

Дж. Уокер^{1,2,3}, Ю. Ван^{2,3}, Н. Грин^{1,2,4}, Д. Эрбулут^{1,2,3,4}, М. Альттахир⁵, К. Тетсуорт^{1,2,3,4,5}

¹ The Royal Brisbane and Women's Hospital, Brisbane, QLD, Australia

² Herston Biofabrication Institute, Herston, QLD, Australia

³ University of Queensland, Saint Lucia, QLD, Australia

⁴ Orthopaedic Research Centre of Australia, Brisbane, QLD, Australia

⁵ Macquarie University Hospital, Sydney, NSW, Australia

Реферат

Введение. Использование индивидуально изготовленных направителей в комбинации с тщательным предоперационным планированием способствует выполнению более точных опилов во время остеотомии и позиционированию сверла при формировании отверстий. Учитывая повсеместное использование подобных устройств, важно проанализировать накопленный клинический опыт и определить преимущества интраоперационного использования технологий 3D-печати.

Цель обзора — оценить потенциальные преимущества индивидуально изготовленных направителей для остеотомии в области коленного сустава и целесообразность их использования.

Материал и методы. Для поиска использовались базы данных PubMed, Embase и Web of Science. В обзор вошли исследования, посвященные интраоперационному использованию индивидуально изготовленных направителей для корригирующих остеотомий в области коленного сустава. Были включены рандомизированные контролируемые исследования, нерандомизированные исследования, обсервационные исследования, серии клинических случаев, а также исследования *in vitro*. Скрининг проводился с помощью программного обеспечения Covidence. Риск системной ошибки оценивался с помощью инструмента Risk Of Bias In Non-Randomized Studies of Interventions (ROBINS-I).

Результаты. В анализ вошло 38 исследований: 21 из них было посвящено использованию индивидуально изготовленных инструментов (ИИИ) для проксимальной остеотомии большеберцовой кости, 6 — для дистальной остеотомии бедренной кости, 4 — для комбинированных ротационных корригирующих остеотомий большеберцовой и бедренной костей, 4 — для двухуровневых остеотомий и 6 — для внутрисуставных остеотомий. Основными выявленными преимуществами применения данных устройств были точность хирургической коррекции в соответствии с предоперационным планом, а также рентгенологически подтвержденная точность ее реализации. Среди других часто отмечавшихся преимуществ были время операции, возможность интраоперационного рентгеноконтроля и стоимость операционного вмешательства. Многие исследования носили обсервационный характер и не имели контрольных групп для корректного сравнения.

Заключение. Согласно литературным данным, ИИИ позволяют значительно повысить вероятность достижения поставленных предоперационных целей при выполнении корригирующих остеотомий в области коленного сустава. Это было подтверждено как при открыто-, так и при закрытоугольной клиновидной остеотомии бедренной кости, а также при проксимальной остеотомии большеберцовой кости. В исследованиях, посвященных проксимальной остеотомии большеберцовой кости, результаты были противоречивы ввиду ограниченного числа публикаций, в большинстве которых отсутствовали контрольные группы для сравнительного анализа. В связи с этим необходимо проведение дополнительных контролируемых исследований для подтверждения преимуществ использования ИИИ при остеотомии в области коленного сустава. Современные источники литературы указывают на то, что использование технологий 3D-печати может повысить точность выполнения данных хирургических вмешательств.

Ключевые слова: индивидуально изготовленные инструменты, индивидуально изготовленный хирургический направитель, ортопедия, остеотомия, коленный сустав, технологии 3D-печати.

Для цитирования: Уокер Д., Ван Ю., Грин Н., Эрбулут Д., Альттахир М., Тетсуорт К. Применение индивидуально изготовленных направителей для проведения остеотомий около коленного сустава: систематический обзор литературы. *Травматология и ортопедия России*. 2024;30(3):132-147. (На англ.) <https://doi.org/10.17816/2311-2905-17524>.

Уокер Джаред; e-mail: jared.walker@uqconnect.edu.au

Рукопись получена: 05.04.2024. Рукопись одобрена: 24.05.2024. Статья опубликована: 19.09.2024.

© Уокер Д., Ван Ю., Грин Н., Эрбулут Д., Альттахир М., Тетсуорт К., 2024

INTRODUCTION

Deformity correction via osteotomy is conceptually quite simple; fracture the bone, straighten the limb, stabilize, and allow to heal in the chosen position. However, at the standard expected in contemporary orthopedic practice, corrective osteotomies are in fact highly demanding. The expectation is that even the simplest lower limb realignment procedure should be completed within a tolerance of less than 2°. An isolated coronal plane deformity still requires three-dimensional control of the osteotomy site, with at least 4° of freedom. Moreover, higher complexity corrections require high magnitude, multi-apical realignment, sometimes requiring multiple osteotomy sites. It is likely the combination of these factors that has led to the increasing implementation of patient-specific instrumentation (PSI) for these procedures. The added confidence provided by PSI has been proposed to assist in reducing the technical difficulty of complex osteotomies, and PSI guides may reduce the inconsistency of less experienced surgeons.

The use of additive manufacturing to create PSI has several potential benefits. The ability to plan pre-operatively, first performing a virtual procedure, and then executing the planned procedure under such guidance is believed to provide more accuracy with respect to the correction. Having pre-fabricated guides specific to the patient anatomy and based on a pre-operative plan should enhance the accuracy of any osteotomy, and therefore influence the quality of the achieved correction. Theoretically, this would affect the clinical biomechanics and perhaps improve post-operative outcomes.

By using unique patient-specific templates designed for each case, the use of a custom guide can potentially expedite procedures. With knowledge gained through meticulous pre-operative planning, the location, orientation, and magnitude of the required corrective osteotomy is already pre-determined, for the surgeon to perform without needing extensive fluoroscopy during the procedure. While any reduction in intra-operative radiation is at least in part offset by the need for pre-operative CT scans, less fluoroscopy during the procedure has the more significant impact of decreased operative time. Less time in theatre under anaesthetic leads to a lower potential for infection, blood loss, and anaesthetic risk. All these aspects would be expected to benefit outcomes, and, while difficult to determine accurately, would also be expected to reduce the overall cost to the healthcare system.

Considering the potential benefits of PSI and their rapidly increasing uptake in many areas of orthopedic surgery, it was *the aim of this review* to establish whether or not the currently available literature supports the use of PSI for realignment osteotomies about the knee. The main outcome of interest was accuracy of surgical correction. Other outcomes of interest included operative time, intra-operative fluoroscopy use, and operative costs.

METHODS

The methods described in the Cochrane handbook were used to perform this systematic review [1]. The Preferred Reporting Items for Systematic Reviews and Meta-Analysis (PRISMA) guideline statements were used to report the results [2]. The search strategy was developed to include all studies within the orthopedic literature utilising any type of PSI for osteotomies or surgical guidance. Given the heterogeneity of terms in use, a variety of different synonyms were selected to ensure sufficient coverage of the chosen databases. The search terms are below*. These search parameters were applied to PubMed, Embase, and the Web of Science on 29 March 2024.

The following types of studies utilising 3-dimensional (3D) printed patient-specific guides intra-operatively for orthopedic procedures were included: randomised controlled trials, non-randomised controlled trials, observational studies, case reports, and *in vitro* studies. The following exclusion criteria were applied for screening and full text review: non-medical 3D printing applications; 3D printing applications in a non-medical setting; full text unavailable, conference abstract only; dental, spinal surgery, general surgery, thoracic surgery, maxillofacial surgery, or veterinary applications; 3D printed implants only; 3D printed surgical models only; and 3D bioprinting. The following exclusion criteria were applied for full text review: orthopedic applications outside the knee; total knee arthroplasty; or unicompartamental knee arthroplasty. The Covidence software (Melbourne, Victoria, Australia) was utilized for screening of studies. Two independent reviewers screened titles and abstracts based on the criteria described. Studies were assessed as eligible by voting “yes”, “maybe”, or “not eligible”. All voting was blinded and all references deemed eligible were carried forward for full text review. Discrepancies between the reviewers were resolved by discussion and consensus; indeterminate studies were carried forward into full text screening stages.

* (Orthopaedics) AND (3D print OR 3D printed OR 3D printing OR additive manufacturing OR additive fabrication OR additive layer manufacturing OR layer manufacturing OR fused deposition modelling OR freeform fabrication OR Patient Specific) AND (Targeting OR Osteotomy OR Cutting) AND (Guide OR Guides OR Guiding Jig OR Jigs OR Instrumentation OR Template).

Risk of bias was assessed using the Risk Of Bias In Non-Randomized Studies of Interventions (ROBINS-I) tool [3]. Narrative synthesis of included studies was performed with consideration to the study design and quality of evidence identified in the quality assessment.

RESULTS

The search parameters were applied to PubMed, Embase, and Web of Science on 29 March 2024, identifying 854, 619, and 128 candidates, respectively. Following screening and full text review, 38 studies were ultimately included, with further details in the PRISMA flow diagram (Figure 1). Of the 38 selected

studies, 21 included PSI use for high tibial osteotomy (HTO) [4-24], 6 – with distal femoral osteotomy (DFO) [7, 10, 25-28], 4 – in combined tibial/femoral osteotomies for rotational corrections [29, 30-32], 4 – during double-level osteotomies (DLO) [7, 33-35], and 6 – with intra-articular osteotomies of the knee [36-41]. The main outcomes reported were accuracy of surgical correction, typically with reference to pre-operative plans, and execution accuracy based on radiographic measurements (see Tables 1-5). Other common outcomes were operative time, intra-operative fluoroscopy, and operative costs. The majority of these articles were observational studies without control groups for comparison.

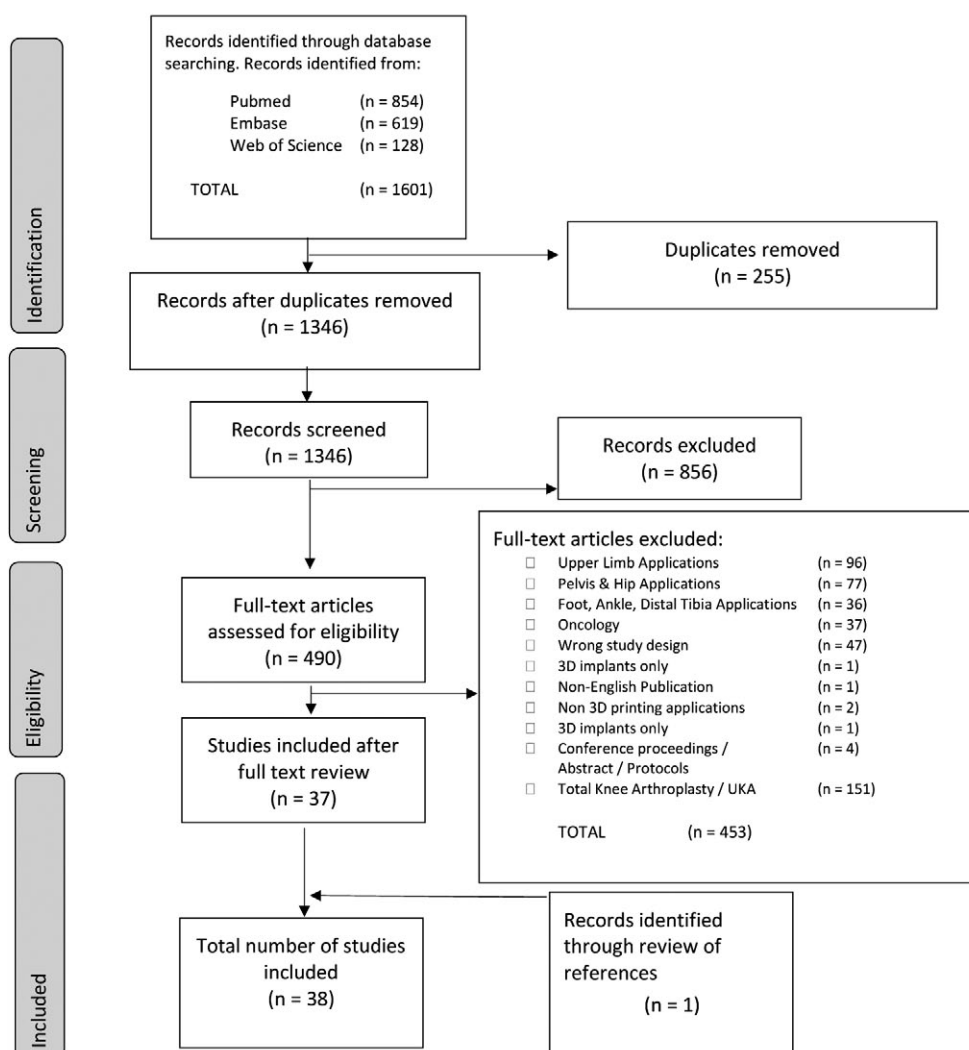


Figure 1. PRISMA flow diagram [2]

Table 1

High Tibial Osteotomy

Reference	Study type	Procedure	Participants	Measurement target	PSI accuracy (mean)	Control accuracy	P-value
Pérez-Mañanes R. et al. [4]	Observational Case-Control	Medial opening wedge osteotomy	PSI = 8 Controls = 20	Executorial accuracy Coronal Final Valgus	0.5° (range, 0-1.2°) 7±2°	1.1° (range, 0-2.8°) 7±2°	"Non-significant"
Kim H.J. et al. [5]	Observational Case-Control	Medial opening wedge osteotomy	PSI = 20 Controls = 20	Absolute differences between the target point of 50% WBL HKA	2.3±2.5%	6.2±5.1%	p = 0.005
Tardy N. et al. [6]	Observational Case-Control	Opening wedge osteotomy & Closing wedge osteotomy	PSI = 59 Controls = 61		0.3±3.1°	1.1±5°	"Non-significant"
Abdelhameed M.A. et al. [7]	Observational Case-Control	Opening wedge osteotomy & Closing wedge osteotomy	PSI=55	NB! Pooled results with HTO, DFO & DLO HKA	1.3±0.7°	1.5±0.9°	"Non-significant"
Fayard J.M. et al. [8]	Observational Case-Control	Medial opening wedge osteotomy	PSI = 49 Controls = 38	HKA % (n) within ±2° of target	0.8±1.6° 90%	1.4±3.1° 65%	p = 0.006
Predescu V. et al. [9]	Observational	Medial opening wedge osteotomy	PSI = 25	Coronal plane accuracy Sagittal plane accuracy	<2° <2°	-	-
Savov P. et al. [10]	Observational	Medial opening wedge osteotomy	PSI = 13	MPTA	0.86±0.6°	-	-
Chaouche S. et al. [11]	Observational	Medial opening wedge osteotomy	PSI = 100	HKA MPTA PPTA	1±0.95° 0.54±0.63° 0.43±0.8°	-	-
Yang J.C. et al. [12]	Observational	Medial opening wedge osteotomy	PSI = 10	WBL percentage error Tibial slope percentage error	4.9% 4.1%	-	-
Munier M. et al. [13]	Observational	Medial opening wedge osteotomy	PSI = 10	HKA	0.84°	-	-
Jacquet C. et al. [14]	Observational	Medial opening wedge osteotomy	PSI = 71	Sagittal plane accuracy Coronal plane accuracy (HKA) Sagittal plane accuracy (PPTA)	0.98° 1.0±1.0° 0.4±0.8°	-	-
Fucentese S.F. et al. [15]	Observational	Medial opening wedge osteotomy	PSI = 23	HKA PTS	0.8±1.5° 1.7±2.2°	-	-
Van Genechten W. et al. [16]	Observational	Medial opening wedge osteotomy	PSI = 50	MPTA	1.1±0.7°	-	-
Zaffagnini S. et al. [17]	Observational	Medial opening wedge osteotomy	PSI = 25	HKA PTS	2.1±2.9° 0.2±0.4°	-	-
Zhu X. et al. [18]	Observational	Medial opening wedge osteotomy	PSI = 48 Controls = 48	HKA	0.6±1.0°	2.6±2.0°	(p<0.001)
Jeong S.H. et al. [19]	Case Report	Medial opening wedge osteotomy	PSI = 1	HKA PTS	0.7° 0.3°	-	-
Lau C.K. et al. [20]	Case Report	Complex post traumatic malunion correction	PSI = 1	Valgus correction Flexion correction	14° 18°	-	-
Donnez M. et al. [21]	<i>In vitro</i> cadaveric	Medial opening wedge osteotomy	PSI = 10	mMPTA PTS	"As per pre-op plan" 0.2±0.3° 0.1±0.5°	-	-
Miao Z. et al. [22]	<i>In vitro</i> cadaveric	Medial opening wedge osteotomy	PSI = 10	MPTA	0.72° (-3...2°)	-	-
MacLeod A.R. et al. [23]	<i>In vitro</i> cadaveric	Medial opening wedge osteotomy	PSI = 8	Gap opening angle	0.0±0.2°	-	-
Rosso F. et al. [24]	<i>In vitro</i> cadaveric	Medial opening wedge osteotomy	PSI = 12	MPTA PTS	1.2±0.6° 1.2±1°	-	-

Table 2

Distal Femoral Osteotomy

Reference	Study type	Procedure	Participants	Measurement target	PSI accuracy	Control accuracy	P-value
Arnal-Burró J. et al. [25]	Observational Case-Control	Lateral opening wedge osteotomy	PSI = 12 Controls = 20	Deviation from planned mechanical axis	0.28±1°	1.8°±4°	p = 0.002
Jacquet C. et al. [26]	Observational Case-Control	Lateral opening wedge osteotomy	PSI = 21 Controls = 21	Planned Coronal Correction Planned sagittal correction	0.43±0.50° 0.52±0.60°	3.95±1.64° 3.10±1.83°	p<0.001 p<0.001
Shi J. et al. [27]	Observational Case-Control	Medial closing wedge osteotomy	PSI = 33 Controls = 21	Planned WBL coordinates	4.9% (range 2-11%)	7.6% (range 2-13%)	p = 0.024
Abdelhameed M.A. et al. [7]	Observational Case-Control	Medial closing wedge osteotomy & lateral closing wedge osteotomy	PSI = 17	HKA NB! Pooled results with HTO, DFO & DLO	1.5±0.7°	1.5±0.9°	“Non-significant”
Savov P. et al. [10]	Observational	Medial closing wedge osteotomy & medial opening wedge osteotomy	PSI = 8	LDFA	1.98±1.33°	-	-
Huang Y.C. et al. [28]	Observational	Medial closing wedge osteotomy Double chevron cut technique	PSI = 25	Target point of 50% WBL	2.5±2.9%	-	-

Table 3

Double-Level Osteotomies

Reference	Study type	Procedure	Participants	Measurement target	PSI accuracy	Control accuracy	P-value
Abdelhameed M.A. et al. [7]	Observational Case-Control	Tibia and femur medial closing wedge osteotomy & lateral distal femoral closing wedge with medial high tibial opening wedge	PSI = 19	HKA NB! Pooled results with HTO, DFO & DLO	1.3±0.7°	1.5±0.9°	“Non-significant”
Grasso F. et al. [33]	Observational	Lateral distal femoral closing wedge with medial high tibial opening wedge	PSI = 22	HKA MPTA LDFA PPTA	1.3±1.5° 1.0±1.3° 0.9±1.2° 1.1±1.4°	-	-
Pfoger C. et al. [34]	Observational	Medial closing wedge tibial and femoral osteotomy	PSI = 26	HKA mMPTA mLDFA	0.9±0.9° 0.7±0.7° 0.7°±0.8°	-	-
Gomez-Palomo J.M. et al. [35]	Case Report	Medial closing wedge osteotomy of the distal femur & medial opening wedge osteotomy of the tibia	PSI = 1	Coronal, sagittal & axial planes	<2°	-	-

Table 4

Rotational Osteotomy Tibia/Femur

Reference	Study type	Procedure	Participants	Measurement target	PSI accuracy
Jud L. et al. [29]	Observational	Femoral derotational osteotomy Tibial derotational osteotomy	PSI = 12 PSI = 7	Target torsional correction	4.8±5.1° 7.9±5.7°
Micicoi G. et al. [30]	Observational	Femoral derotational osteotomy Tibial derotational osteotomy	PSI = 7 PSI = 30	Target torsional correction	1.5±1.4° 1.3±1.1°
Sabatini L. et al. [31]	Case Report	Femoral & tibial derotational osteotomy	PSI = 1	Target of 16° for femoral anteversion and 25° for external tibial rotation	“Targets achieved”
Imhoff F.B. et al. [32]	<i>In vitro</i> cadaveric	Distal femoral rotational and varization osteotomy	PSI = 10	mLDFA	0.14±0.56°

Table 5

Intra-Articular Osteotomies

Reference	Study type	Procedure	Participants	Measurement target	PSI accuracy	Control accuracy	P-value
Fürmstahl P. et al. [36]	Observational	Intra-articular osteotomy for malunited tibial plateau fracture	PSI = 3	Reduction Accuracy (mm) Reduction Accuracy (deg.)	<1 mm <1.8°	-	-
Wang H. et al. [37]	Observational	Intra-articular osteotomy for malunited tibial plateau fracture	PSI = 6	-	-	-	-
Yang P. et al. [38]	Observational	Intra-articular osteotomy for malunited tibial plateau fracture	PSI = 7	Plateau collapse height (mm) NB! Pre-operative 4-12 mm	≤1 mm	-	-
Pagkalos J. et al. [39]	Case Report	Intra-articular osteotomy following malunited tibial plateau fracture	PSI = 1	Coronal plane accuracy (mmMPTA)	0.2°	-	-
Zaleski M. et al. [40]	Case Report	Intra-articular osteotomy for traumatic defect reconstruction	PSI = 1	Clinical evaluation only	-	-	-
Hsu C.P. et al. [41]	<i>In vitro</i>	Intra-articular osteotomy for malunited tibial plateau fracture	PSI = 7	Drilling accuracy error (mm)	0.5±0.19 mm	1.58±0.67 mm	p<0.05

Risk of bias assessment

Risk of bias was assessed using the ROBINS-I tool [3], and has been summarised in Appendix to the article. It can be found on the journal website — <https://doi.org/10.17186/2311-2905-17524-151096>. Nine non-randomised studies with case-controls were evaluated, with all 9 categorised as having an overall “moderate” risk of bias. Another 22 observational studies with no comparison group were also evaluated; 20 of these were classified as “moderate” risk, and 2 was classified as “serious” risk.

DISCUSSION

Orthopaedic surgery can be considered inherently complicated, yet is still governed by basic principles of physics that have been well known for centuries. It is therefore bound by the same fundamental laws of mechanics that determine how modern buildings are designed, bridges are constructed, and towers are raised. Although routinely taken for granted, the sophisticated biomechanics of normal stance and gait demands quite literally a delicate balance of large loads in almost constant motion on complex surfaces through limbs with multiple articulations. Corrective osteotomies about the knee to restore normal lower limb alignment have been widely practiced for over 60 years, but have become increasingly more reliant on jigs, guides, and navigation in the past decade.

The term *PSI* encompasses a wide range of custom jigs, guides, and other devices used to assist surgeons to complete surgical procedures with the greatest accuracy and precision possible. These are generally designed and manufactured after meticulous pre-operative planning that has been completed based on 3D reconstructions of CT scans or other advanced imaging modalities. This is often implemented using a mirror image of the contralateral limb (when normal) as a virtual template. Custom patient-specific guides are similar in many features to conventional surgical jigs and guides, although further characterised by several distinguishing features. Typical *PSI* designs include openings to drill holes and insert osteotomes or saws at carefully planned locations and in specific orientations. These are based on pre-operative plans and are positioned so that subsequent screw placement and bony correction aligns with the definitive selected implants and planned correction. In this way, the subsequent plate can act as a reduction device, finalising bony position in the planned orientation.

High tibial osteotomy

Most included studies examining high tibial osteotomy (HTO) were observational cohort studies with no control group for comparison. However, several single group observational studies without comparison included considerable cohort sizes. V. Predescu et al. [9] reported coronal and sagittal plane

accuracies of $<2^\circ$ in 25 patients. S. Chaouche et al. [11] similarly observed small differences in the accuracy of correction for the hip-knee-ankle angle (HKA), medial proximal tibial angle (MPTA), and posterior proximal tibial angle (PPTA), with a mean variation of less than 1° across a 100 patient cohort. Standard deviation, and therefore precision with respect to the HKA, MPTA, and PPTA was also very narrow in this group, with a range of $\pm 1^\circ$ [11]. This contrasts markedly with the accuracy and precision typically reported for HTO using standard instrumentation. In the systematic review of HTO using conventional techniques by M. Van den Bempt et al. [42], reported levels of accuracy were $\pm 5.6^\circ$, with a range of $4\text{--}8^\circ$ [42].

The studies including formal comparison groups were, for the most part, non-statistically significant. Studies by R. Pérez-Mañanes et al., [4] N. Tardy et al. [6], and M.A. Abdelhameed et al. [7] all reported improvements in post-operative accuracy for *PSI* compared to conventional instrumentation, although none were statistically significant. A meta-analysis from S. Cerciello et al. aggregating results from two of the included comparison studies demonstrated *PSI* use reduced the rate of correction outliers with a small trend towards superior accuracy [43]. In a recent systematic review by Aman et al. [44], low rates of correction outliers were also observed in comparison with conventional techniques. Similar to the techniques described in the included studies, at our institution *PSI* are designed and manufactured to contour to a patient's unique bony anatomy, allowing the guide to be precisely positioned in a predetermined location. Case 1 described below illustrates the application of HTO (Figure 2).

Case 1

A 42-year-old male patient with constitutional genu varum deformity of the right lower extremity who underwent a proximal tibial valgizing osteotomy (HTO) to unload the medial compartment and achieve mild valgus alignment. Instead of neutral, alignment is taken to a point 0.625 of the distance across the width of the tibial plateau towards the lateral side (Fujisawa point).

Long-standing X-rays or weight-bearing EOS scans of both lower extremities are necessary to complete the initial radiographic assessment and determine the nature of the deformity, and the magnitude of the correction necessary to create alignment through the Fujisawa point. The medial proximal tibial angle (MPTA) measures 84° , resulting in 2.1° of overall varus. A correction of 5° of valgization is necessary to achieve an MPTA of 89° , in order to achieve a mechanical axis of 2.9° valgus and place the mechanical axis through the Fujisawa point. The pre-operative plan must also maintain a neutral proximal tibial slope, and not introduce an iatrogenic flexion deformity (Figure 2 a).

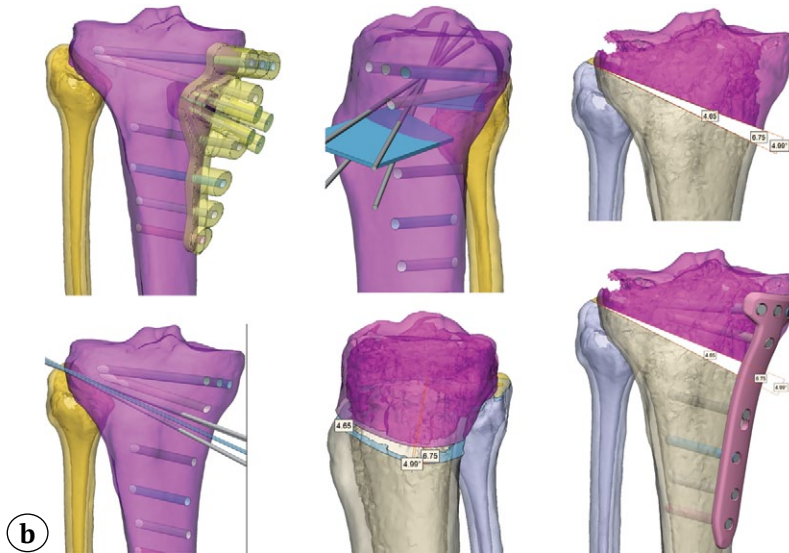
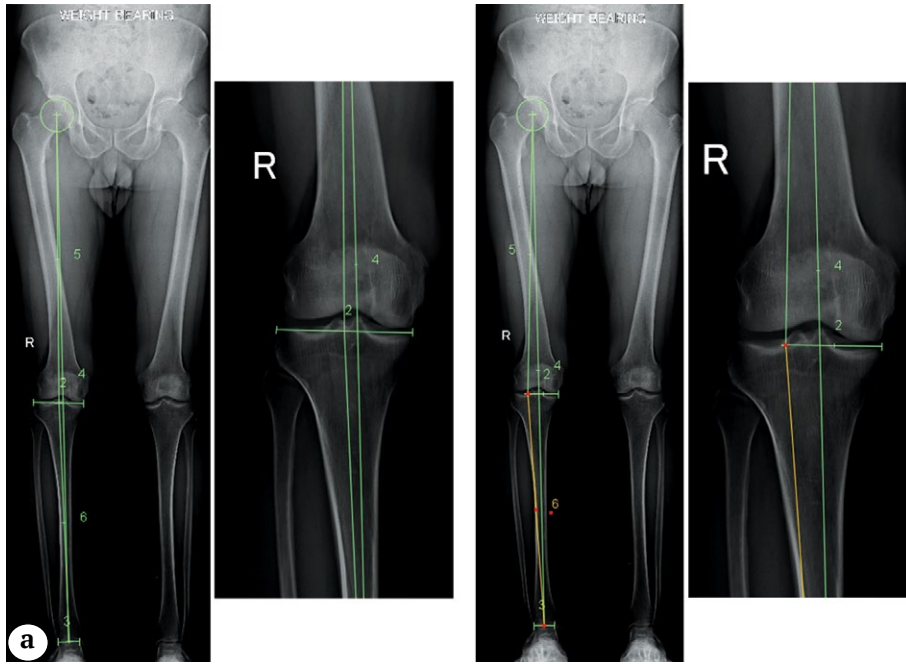
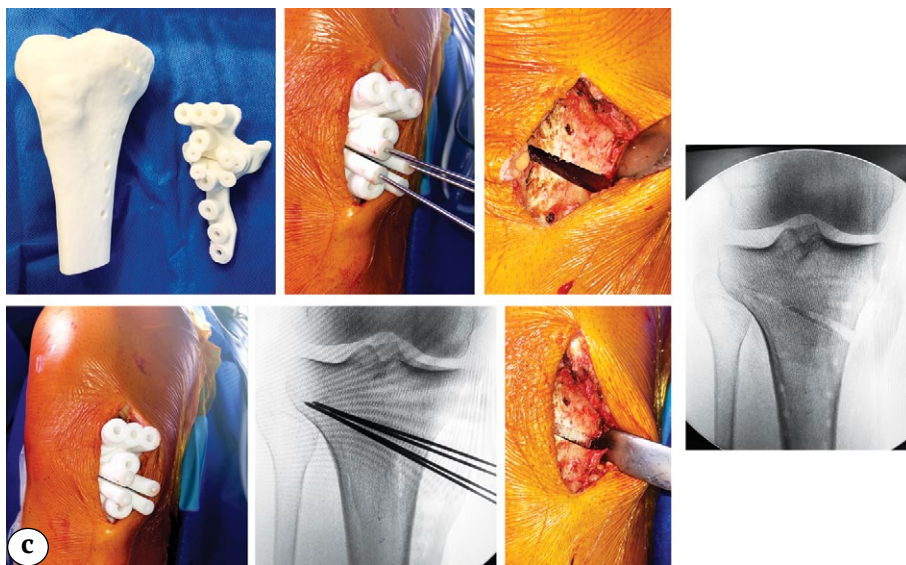


Figure 2 (a, b, c). High tibial osteotomy (unilateral opening wedge/valgizing).
Read the Case 1 description
in the article text above



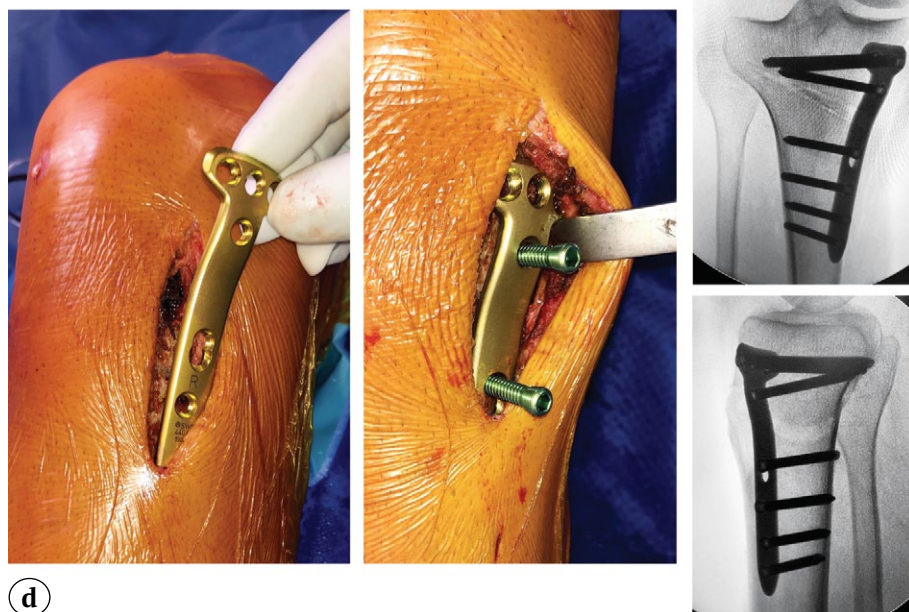


Figure 2 (d). High tibial osteotomy (unilateral opening wedge/valgizing HTO). Read the Case 1 description in the article text above

The PSI jig for the right HTO, as designed and visualized in both the coronal and sagittal planes, when mounted on the virtual realization of the intact right proximal tibia (marked in purple). Virtual realization of the 5° valgizing corrective osteotomy, depicting the size of the opening wedge as well as the position of the plate planned to stabilize the osteotomy and maintain the correction until solid union is achieved 6-8 weeks post-operatively. (NB! The opening wedge is always intended to be trapezoidal in appearance, slightly wider posterior, to limit the potential to introduce iatrogenic flexion) (Figure 2 b).

Intra-operative images demonstrating sequential stages of the actual surgical procedure. The PSI jig is inserted through the medial incision, and secured with 4 K-wires. The wires converge laterally and act as a “capture” to limit the progress of the saw blade and prevent inadvertent disruption of the lateral cortex. After confirming satisfactory placement and orientation of the PSI jig, precision drill holes are made through the jig that correspond with the orientation they will later occupy in the corrected position. At this point, the opening wedge (incomplete laterally) osteotomy is performed, again using the PSI jig to orient the saw blade at the planned level. The opening wedge is created and provisionally held in place with a small allograft bone wedge, and X-rays obtained to confirm (Figure 2 c).

The definitive fixation plate is inserted and the pre-drilled holes are aligned with the plate both proximally and distally. Initially 2 screws are incompletely inserted to maintain orientation of the plate while still allowing the pre-drilled holes to achieve the planned correction. To avoid potential

under-correction and residual varus deformity, slight over-correction to the Fujisawa point of 2.9° valgus was introduced. This mechanically unloads the previously overloaded medial compartment, which is the most important clinical consideration. In this instance, 5° of valgization was planned and 5.1° of valgization was achieved, resulting in a final overall alignment of 3° valgus. The inherent inaccuracy and limited precision of repeated measurements, as well as minor ligamentous laxity, are perhaps responsible for the inability to perfectly reproduce the virtual correction during any actual procedure (Figure 2 d).

Distal femoral osteotomy

Compared to HTO, there are relatively few studies examining the benefits of PSI for distal femoral osteotomy (DFO). Among lateral open wedge varizing DFO, J. Arnal-Burró et al. demonstrated a significant difference in terms of accuracy relative to their planned correction [25]. The mean final mechanical axis deviation was 0.3° ($\pm 1^\circ$) with custom jigs, compared to 1.8° ($\pm 4^\circ$) without ($p = 0.002$). They also demonstrated further benefits of using patient-specific guides, with corresponding reductions in operative time, total cost, and intraoperative fluoroscopy time. In 21 lateral opening wedge DFO, C. Jacquet et al. evaluated PSI against age-matched controls [26]. The PSI group demonstrated significantly greater accuracy in both coronal and sagittal plane corrections. The mean residual coronal plane angular deviation was 0.4° ($\pm 0.5^\circ$), compared to 3.9° ($\pm 1.6^\circ$) with conventional instrumentation ($p < 0.001$). The mean sagittal plane axial deviation measured 0.5° ($\pm 0.6^\circ$), compared to 3.1° ($\pm 1.6^\circ$) with conventional instrumentation

[26]. While selection bias against matched controls may be a consideration across these results, their reported accuracy with standard instrumentation is very similar to previously published results of 4° to 4.5° [45, 46].

Opening wedge osteotomies about the knee are generally preferred, due to their greater reproducibility and accuracy compared to closing wedge techniques [47, 48]. The technical difficulty of the closing wedge method can in part be attributed to the demand for two independent but very closely matched osteotomies that must be completed to allow a precise segment of bone to be removed, and this alone may lead to less accurate correction when using a closing wedge compared to an opening wedge [49]. The use of PSI to assist accurate resection is therefore of particular interest with a closing wedge correction, as the precision demand is particularly high. Y.C. Huang et al. describes a PSI assisted double chevron technique in closing wedge DFO, which further emphasises the demand on precise, matched osteotomies [28]. In their opinion, the inherent stability and native bone-bone contact achieved from this double chevron technique can be performed accurately only with the application of PSI. The ratio of the distance from the medial tibial spine relative

to the width of the tibial plateau (weight-bearing line ratio – WBL) was corrected with a mean accuracy of $2.3 \pm 2.9\%$ relative to pre-operative targets. Again, similar to the techniques described in the included studies, at our institution PSI are designed and manufactured to very closely contour to a patient’s unique bony anatomy, allowing the guide to be precisely positioned in a predetermined location. Case 2 described below illustrates the application of DFO (Figure 3).

Case 2

A 34-year-old male patient with constitutional bilateral genu valgum who underwent sequential (not simultaneous) bilateral DFO to restore normal (neutral) alignment. This case demonstrates the pre-operative status and planning, the PSI osteotomy jigs as designed, and the postoperative X-rays confirming satisfactory correction was achieved.

Long-standing X-rays or weight-bearing EOS scans of both lower extremities are necessary to complete the initial radiographic assessment and determine the nature of the deformity, and the magnitude of the correction necessary to restore normal alignment. On the right side, the lateral distal femoral angle (LDFA) measures 79°, and 7°

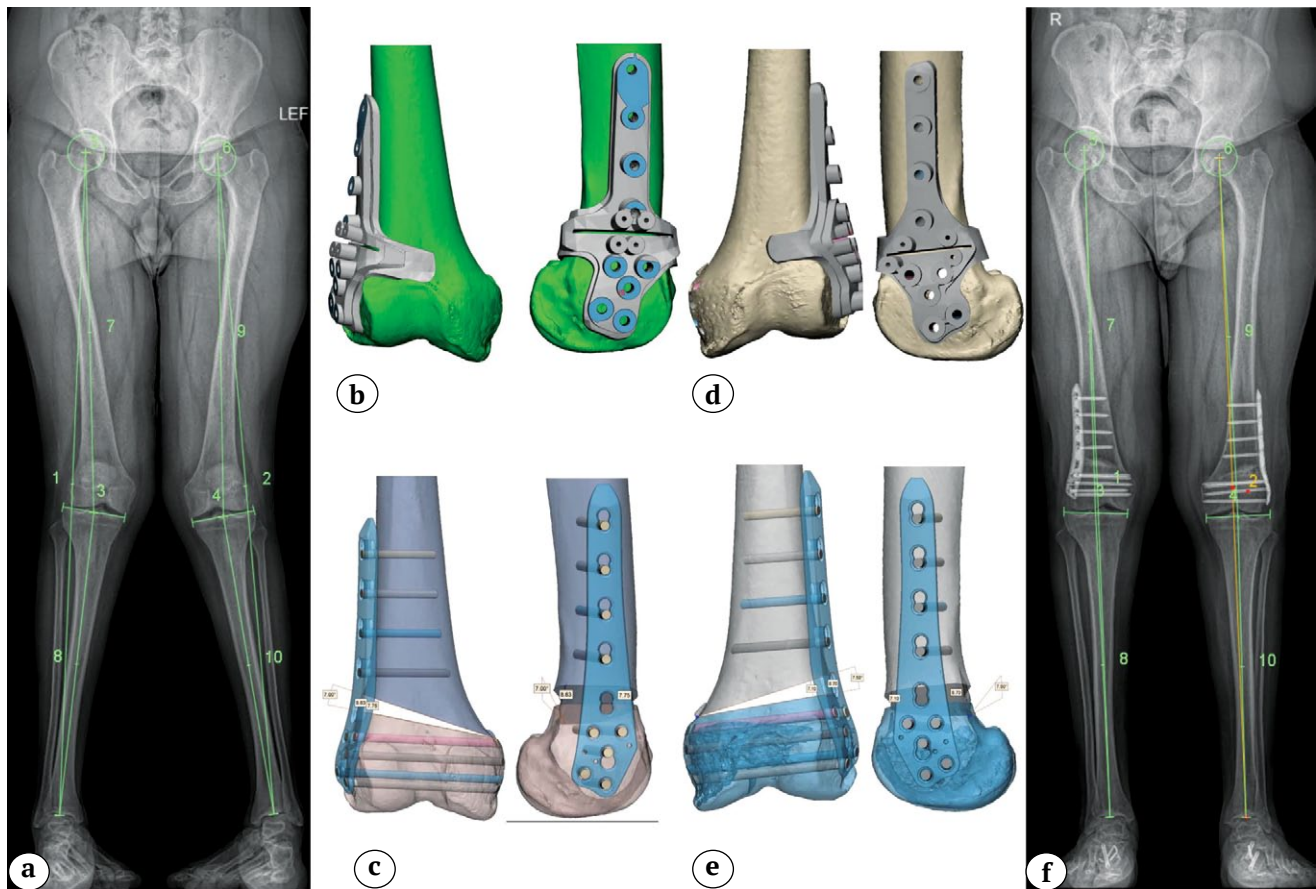


Figure 3. Bilateral opening wedge/varizing DFO. Read the Case 2 description in the article text above

of varization is necessary to achieve an LDFA of 86°, in order to achieve a mechanical axis of 0°. On the left side, the LDFA measures 80.5°, and 7.5° of varization is necessary to achieve an LDFA of 88°, in order to achieve a mechanical axis of 0° (Figure 3a).

The PSI jig for the right DFO, as designed and visualized in both the coronal and sagittal planes, when mounted on the virtual realization of the intact and deformed right distal femur (marked in green) (Figure 3b).

Virtual realization of the 7° corrective osteotomy, depicting the size of the opening wedge as well as the position of the plate planned to stabilize the osteotomy and maintain the correction until solid union is achieved 6-8 weeks post-operatively. (**NB!** The opening wedge is always intended to be trapezoidal in appearance, slightly wider posterior, to limit the potential to introduce iatrogenic flexion.) (Figure 3c).

The PSI jig for the left DFO, again as designed and visualized in both the coronal and sagittal planes, when mounted on the virtual realization of the intact and deformed right distal femur (marked in beige) (Figure 3d).

Virtual realization of the 7.5° corrective osteotomy, again depicting the size of the opening wedge as well as the position of the plate planned to stabilize the osteotomy and maintain the correction until solid union is achieved (Figure 3e).

Final weight-bearing images of both lower extremities, 6 months following the second procedure and confirming satisfactory union of both osteotomies was achieved. To avoid potential under-correction and residual valgus deformity, in each instance slight over-correction to a final very minor varus alignment of less than 2° was introduced bilaterally. This mechanically unloads the previously overloaded lateral compartment in both instances, which is the most important clinical consideration. On the right side, 7° of varization was planned and 7.3° of varization was achieved, resulting in slight over-correction and a final overall alignment of 0.9° varus. On the left side, 7.5° of varization was planned and 8.5° of varization was achieved, resulting in slight over-correction and a final overall alignment of 1.4° varus. Again, the inherent inaccuracy and limited precision of repeated measurements, as well as minor ligamentous laxity, are most likely responsible for the inability to perfectly reproduce the virtual correction during the actual procedure (Figure 3f).

Rotational osteotomy

For rotational osteotomies involving the tibia and/or femur, there were no comparative studies identified in the literature. L. Jud et al. [29] reported differences between the planned and achieved rotation of

4.8° ($\pm 3.1^\circ$) for the femur, and 7.9° ($\pm 3.7^\circ$) for the tibia. More accurate corrections were reported by G. Micicci et al., where the planned axial rotation was achieved within 1.5° ($\pm 1.4^\circ$) and 1.3° ($\pm 1.1^\circ$) for the femur and tibia, respectively [30]. In their series, the coronal and sagittal operative targets were essentially always matching the pre-operative values (either identical to or within $<2^\circ$). Across the radiographic criteria of MPTA, lateral distal femoral angle (LDFA), PPTA, and posterior distal femoral angle (PDFA), targeted values were noted to be highly accurate to less than 1° ($\pm 0.9^\circ$). The targeted axial correction is another valuable endpoint; however, given that the surgeon actively requires adequate three-dimensional control of the osteotomy site in all directions, these are still valuable secondary endpoints. Accurately controlled coronal and sagittal alignment throughout rotational osteotomies is demonstrated here, an added level of security provided by PSI in this setting.

Intra-articular osteotomy

Within the literature examining intra-articular osteotomies of the knee, all pertained to complex intra-articular osteotomies following tibial plateau fracture malunion. P. Fürnstahl et al. described 3 cases of tibial plateau malunion corrected with PSI [36]. Using their technique, PSI permitted accurate multiplanar correction of deformities with an accuracy of within 1 mm and 1.8° relative to pre-operative targets. H. Yang et al. reported an improvement in the height of the collapsed lateral plateau from 4-12 mm pre-operatively to ≤ 1 mm in all cases [38]. H. Wang et al. [37] noted considerably reduced articular step-off following surgery using PSI in 6 tibial plateau malunion cases. In the correction of a malunited Schatzker V fracture using PSI, J. Pagkalos et al. reported very close reproduction of their pre-operative plan of 88.8° MPTA, achieving 89° post-operatively [39]. C.P. Hsu et al. provided *in vitro* results where PSI improved accuracy of screw placement compared to conventional techniques during simulated tibial plateau malunion correction [41].

Deformity following intra-articular fracture is often multiplanar and can require complex correction to achieve an anatomical reduction. Theoretically, this would be an ideal setting for PSI. These small observational studies suggest the potential benefit of PSI for intra-articular corrections; however, the small cohorts and lack of comparison groups limits their generalizability and significance.

Reduction in operative time

Use of PSI significantly reduces operative time when compared with traditional techniques for osteotomies about the knee [4, 9, 25, 26, 27].

Operative time reduction averaged 31 minutes for HTO, a time reduction of 34% [4]. For DFO, operative time was reduced on average 32 minutes [25], 7 minutes [26], and 19 minutes [27] across various studies. These equated to a reduction of 15%, 34%, and 20%, respectively. Although the magnitude of the reduction varies, these studies all consistently demonstrate operative time is reduced with PSI. The potential clinical benefits of reduced operative time include decreased blood loss and lower infection rates, while limiting anaesthetic risk. This reduction in time may not be directly appreciated by the surgeon, as there is an additional time investment required pre-operatively for virtual planning and jig design. The assessment and meticulous planning for the correction is carried out formally well in advance of surgery, rather than informally during the procedure itself.

Reduction in radiation exposure

Utilising PSI can also significantly reduce the use of fluoroscopy and surgeon radiation exposure intra-operatively. The number of fluoroscopic images taken during surgery was reduced from 65 to 6 [25], 55 to 8 [4], 12 to 5 [26], and 35 to 6 [27] across the studies that have investigated this aspect. J. Arnal-Burró et al. make a valid point regarding these benefits, arguing any reduction in intra-operative fluoroscopy needs to be weighed against the patient's additional pre-operative radiation exposure from CT scans [25]. Although CT scans are becoming more routinely used in orthopedic practice, it could be considered disingenuous to claim possible radiation reduction using jigs, given the pre-requisite for a pre-operative CT. Nevertheless, most likely the decreased need for intra-operative fluoroscopy actively contributes to the considerable time reduction associated with the use of guides.

Reduction in costs and other benefits

J. Arnal-Burró et al. calculated the cost savings that result from the use of guides and PSI [25]. In their example, this was principally due to the reduction in surgical time, offset by the additional expenses associated with 3D printing materials and CT scanning. They did not consider the cost of design or of the necessary specialist salaries in their analysis. In our opinion, it is likely that considerable cost-savings still occur with PSI when based on more advanced machines, even with the added expense of an engineer and a medical modeller or technical support. It has been estimated that operating room running costs can range between \$40 to \$100 a minute, when accounting for all costs of staff and equipment [50]. Using a modest time reduction figure from the included studies, a reduction of 19 minutes operating time results in a gross savings of \$1330

[27]. Based on our own experience in this field, the current cost for print material is approximately \$0.50/ml, with the upper threshold for the volume of a typical guide approaching 180 ml [4]. As such, the necessary guide materials would equal approximately \$90.00 USD. Currently, CT scanning of a knee without contrast costs approximately \$225 USD. Engineers in our facility generally require 2-4 hours to design a guide, and technicians can require 1-2 hours per guide produced, resulting in a total of \$320 USD in personnel costs. Based on these estimated costs, the net savings equal nearly \$700 USD per operation.

Other purported benefits include reducing surgeon stress, and the ability for low-volume surgeons to successfully perform these demanding procedures with greater confidence [14]. The PSI guides reduce the surgeon's stress level intra-operatively, especially for those least experienced [14]. In complex cases that may normally be limited to select senior surgeons, there is the potential to further enhance their technical abilities [14]. In areas with limited sub-specialty access, the guides may enable broader interventions to be carried out where they would not otherwise be available.

In the context of corrective osteotomies, biomechanical correction is reliant upon a very high degree of accuracy. Many publications have explicitly identified specific correction targets for osteotomies around the knee, and deformity correction planning has become much more sophisticated over the past 30 years. Ultimately, the ability to perform corrections accurately and reliably enables pre-operative plans to be more consistently realised post-operatively. With greater consistency in the accuracy of correction, it may become possible to further optimize the correction parameters. Combining rigorous biomechanical analysis, sophisticated pre-operative planning, and enhanced intra-operative accuracy may ultimately define the correction parameters that result in the greatest clinical benefit.

CONCLUSIONS

For corrective osteotomies about the knee, PSI shows strong potential in achieving improved accuracy relative to pre-operative targets. This included both opening and closing wedge techniques for the distal femur, as well as HTO, despite some contradictory reports for the latter. It should be noted that this is largely based on the limited evidence provided by small observational studies, which in many cases lack adequate controls for comparison. As such, larger controlled trials will be necessary to confirm the benefits of PSI for osteotomies about the knee, particularly multi-planar and intra-articular corrections. The available literature currently

suggests PSI improves both the accuracy and precision of corrective osteotomies about the knee. However, large, multi-planar corrections are where

the proposed benefits of PSI theoretically provide the greatest benefit, and this remains an important area for further investigation.

DISCLAIMERS

Author contribution

All authors made equal contributions to the study and the publication.

All authors have read and approved the final version of the manuscript of the article. All authors agree to bear responsibility for all aspects of the study to ensure proper consideration and resolution of all possible issues related to the correctness and reliability of any part of the work.

Funding source. This study was not supported by any external sources of funding.

Disclosure competing interests. The authors declare that they have no competing interests.

Ethics approval. Not applicable.

Consent for publication. Written consent was obtained from the patients for publication of relevant medical information and all of accompanying images within the manuscript.

REFERENCES

- Higgins J.P., Thomas J., Chandler J., Cumpston M., Li T., Page M.J. et al. Cochrane handbook for systematic reviews of interventions. John Wiley & Sons; 2019. 694 p. doi: 10.1002/9781119536604.index.
- Moher D., Shamseer L., Clarke M., Ghersi D., Liberati A., Petticrew M. et al. Preferred reporting items for systematic review and meta-analysis protocols (PRISMA-P) 2015 statement. *Syst Rev.* 2015;4(1):1. doi: 10.1186/2046-4053-4-1.
- Sterne J.A., Hernán M.A., Reeves B.C., Savović J., Berkman N.D., Viswanathan M. et al. ROBINS-I: a tool for assessing risk of bias in non-randomised studies of interventions. *BMJ.* 2016;355:i4919. doi: 10.1136/bmj.i4919.
- Pérez-Mañanes R., Burró J.A., Manaute J.R., Rodríguez F.C., Martín J.V. 3D Surgical Printing Cutting Guides for Open-Wedge High Tibial Osteotomy: Do It Yourself. *J Knee Surg.* 2016;29(8):690-695. doi: 10.1055/s-0036-1572412.
- Kim H.J., Park J., Shin J.Y., Park I.H., Park K.H., Kyung H.S. More accurate correction can be obtained using a three-dimensional printed model in open-wedge high tibial osteotomy. *Knee Surg Sports Traumatol Arthrosc.* 2018;26(11):3452-3458. doi: 10.1007/s00167-018-4927-1.
- Tardy N., Steltzlen C., Bouguennec N., Cartier J.L., Mertil P., Batailler C. et al. Francophone Arthroscopy Society. Is patient-specific instrumentation more precise than conventional techniques and navigation in achieving planned correction in high tibial osteotomy? *Orthop Traumatol Surg Res.* 2020;106(8S):S231-S236. doi: 10.1016/j.otsr.2020.08.009.
- Abdelhameed M.A., Yang C.Z., AlMaeen B.N., Jacquet C., Ollivier M. No benefits of knee osteotomy patient's specific instrumentation in experienced surgeon hands. *Knee Surg Sports Traumatol Arthrosc.* 2023;31(8):3133-3140. doi: 10.1007/s00167-022-07288-6.

ДОПОЛНИТЕЛЬНАЯ ИНФОРМАЦИЯ

Заявленный вклад авторов

Все авторы сделали эквивалентный вклад в подготовку публикации.

Все авторы прочли и одобрили финальную версию рукописи статьи. Все авторы согласны нести ответственность за все аспекты работы, чтобы обеспечить надлежащее рассмотрение и решение всех возможных вопросов, связанных с корректностью и надежностью любой части работы.

Источник финансирования. Авторы заявляют об отсутствии внешнего финансирования при проведении исследования.

Возможный конфликт интересов. Авторы декларируют отсутствие явных и потенциальных конфликтов интересов, связанных с публикацией настоящей статьи.

Этическая экспертиза. Не применима.

Информированное согласие на публикацию. Авторы получили письменное согласие пациентов на публикацию медицинских данных и изображений.

- Fayard J.M., Saad M., Gomes L., Kacem S., Abid H., Vieira T.D. et al. Patient-specific cutting guides increase accuracy of medial opening wedge high tibial osteotomy procedure: A retrospective case-control study. *J Exp Orthop.* 2024;11(1):e12013. doi: 10.1002/jeo2.12013.
- Predescu V., Grosu A.M., Gherman I., Prescura C., Hiohi V., Deleanu B. Early experience using patient-specific instrumentation in opening wedge high tibial osteotomy. *Int Orthop.* 2021;45(6):1509-1515. doi: 10.1007/s00264-021-04964-z.
- Savov P., Hold M., Petri M., Horstmann H., von Falck C., Ettinger M. CT based PSI blocks for osteotomies around the knee provide accurate results when intraoperative imaging is used. *J Exp Orthop.* 2021;8(1):47. doi: 10.1186/s40634-021-00357-8.
- Chaouche S., Jacquet C., Fabre-Aubrespy M., Sharma A., Argenson J.N., Parratte S. et al. Patient-specific cutting guides for open-wedge high tibial osteotomy: safety and accuracy analysis of a hundred patients continuous cohort. *Int Orthop.* 2019;43(12):2757-2765. doi: 10.1007/s00264-019-04372-4.
- Yang J.C., Chen C.F., Luo C.A., Chang M.C., Lee O.K., Huang Y. et al. Clinical Experience Using a 3D-Printed Patient-Specific Instrument for Medial Opening Wedge High Tibial Osteotomy. *Biomed Res Int.* 2018;2018:9246529. doi: 10.1155/2018/9246529.
- Munier M., Donnez M., Ollivier M., Flecher X., Chabrand P., Argenson J.N. et al. Can three-dimensional patient-specific cutting guides be used to achieve optimal correction for high tibial osteotomy? Pilot study. *Orthop Traumatol Surg Res.* 2017;103(2):245-250. doi: 10.1016/j.otsr.2016.11.020.

14. Jacquet C., Sharma A., Fabre M., Ehlinger M., Argenson J.N., Parratte S. et al. Patient-specific high-tibial osteotomy's 'cutting-guides' decrease operating time and the number of fluoroscopic images taken after a Brief Learning Curve. *Knee Surg Sports Traumatol Arthrosc.* 2020;28(9):2854-2862. doi: 10.1007/s00167-019-05637-6.
15. Fucntese S.F., Meier P., Jud L., Köchli G.L., Aichmair A., Vlachopoulos L. et al. Accuracy of 3D-planned patient specific instrumentation in high tibial open wedge valgisation osteotomy. *J Exp Orthop.* 2020;7(1):7. doi: 10.1186/s40634-020-00224-y.
16. Van Genechten W., Van Haver A., Bartholomeeusen S., Claes T., Van Beek N., Michielsen J. et al. Impacted bone allograft personalised by a novel 3D printed customization kit produces high surgical accuracy in medial opening wedge high tibial osteotomy: a pilot study. *J Exp Orthop.* 2023;10(1):24. doi: 10.1186/s40634-023-00593-0.
17. Zaffagnini S., Dal Fabbro G., Lucidi G.A., Agostinone P., Belvedere C., Leardini A. et al. Personalised opening wedge high tibial osteotomy with patient-specific plates and instrumentation accurately controls coronal correction and posterior slope: Results from a prospective first case series. *Knee.* 2023;44: 89-99. doi: 10.1016/j.knee.2023.07.011.
18. Zhu X., Qian Y., Liu A., Xu P., Guo J.J. Comparative outcomes of patient-specific instrumentation, the conventional method and navigation assistance in open-wedge high tibial osteotomy: A prospective comparative study with a two-year follow up. *Knee.* 2022;39:18-28. doi: 10.1016/j.knee.2022.08.013.
19. Jeong S.H., Samuel L.T., Acuña A.J., Kamath A.F. Patient-specific high tibial osteotomy for varus malalignment: 3D-printed plating technique and review of the literature. *Eur J Orthop Surg Traumatol.* 2022;32(5): 845-855. doi: 10.1007/s00590-021-03043-8.
20. Lau C.K., Chui K.H., Lee K.B., Li W. Computer-Assisted Planning and Three-Dimensional-Printed Patient-Specific Instrumental Guide for Corrective Osteotomy in Post-Traumatic Femur Deformity: A Case Report and Literature Review. *J Orthop Trauma Rehabil.* 2018;24(1):12-17. doi: 10.1016/j.jotr.2016.11.002.
21. Donnez M., Ollivier M., Munier M., Berton P., Podgorski J.P., Chabrand P. et al. Are three-dimensional patient-specific cutting guides for open wedge high tibial osteotomy accurate? An in vitro study. *J Orthop Surg Res.* 2018;13(1):171. doi: 10.1186/s13018-018-0872-4.
22. Miao Z., Li S., Luo D., Lu Q., Liu P. The validity and accuracy of 3D-printed patient-specific instruments for high tibial osteotomy: a cadaveric study. *J Orthop Surg Res.* 2022;17(1):62. doi: 10.1186/s13018-022-02956-2.
23. MacLeod A.R., Mandalia V.I., Mathews J.A., Toms A.D., Gill H.S. Personalised 3D Printed high tibial osteotomy achieves a high level of accuracy: 'IDEAL' preclinical stage evaluation of a novel patient specific system. *Med Eng Phys.* 2022;108:103875. doi: 10.1016/j.medengphy.2022.103875.
24. Rosso F., Rossi R., Neyret P., Śmigielski R., Menetrey J., Bonasia D.E. et al. A new three-dimensional patient-specific cutting guide for opening wedge high tibial osteotomy based on ct scan: preliminary in vitro results. *J Exp Orthop.* 2023;10(1):80. doi: 10.1186/s40634-023-00647-3.
25. Arnal-Burró J., Pérez-Mañanes R., Gallo-Del-Valle E., Igualada-Blazquez C., Cuervas-Mons M., Vaquero-Martín J. Three dimensional-printed patient-specific cutting guides for femoral varization osteotomy: Do it yourself. *Knee.* 2017;24(6):1359-1368. doi: 10.1016/j.knee.2017.04.016.
26. Jacquet C., Chan-Yu-Kin J., Sharma A., Argenson J.N., Parratte S., Ollivier M. "More accurate correction using "patient-specific" cutting guides in opening wedge distal femur varization osteotomies. *Int Orthop.* 2019;43(10):2285-2291. doi: 10.1007/s00264-018-4207-1.
27. Shi J., Lv W., Wang Y., Ma B., Cui W., Liu Z. et al. Three dimensional patient-specific printed cutting guides for closing-wedge distal femoral osteotomy. *Int Orthop.* 2019;43(3):619-624. doi: 10.1007/s00264-018-4043-3.
28. Huang Y.C., Chen K.J., Lin K.Y., Lee O.K., Yang J.C. Patient-Specific Instrument Guided Double Chevron-Cut Distal Femur Osteotomy. *J Pers Med.* 2021;11(10):959. doi: 10.3390/jpm11100959.
29. Jud L., Vlachopoulos L., Beeler S., Tondelli T., Furnstahl P., Fucntese S.F. Accuracy of three dimensional-planned patient-specific instrumentation in femoral and tibial rotational osteotomy for patellofemoral instability. *Int Orthop.* 2020;44(9):1711-1717. doi: 10.1007/s00264-020-04496-y.
30. Micicoi G., Corin B., Argenson J.N., Jacquet C., Khakha R., Martz P. et al. Patient specific instrumentation allow precise derotational correction of femoral and tibial torsional deformities. *Knee.* 2022;38:153-163. doi: 10.1016/j.knee.2022.04.002.
31. Sabatini L., Nicolaci G., Giachino M., Risitano S., Pautasso A., Massé A. 3D-Printed Surgical Guiding System for Double Derotational Osteotomy in Congenital Torsional Limb Deformity: A Case Report. *JBJS Case Connect.* 2021;11(1):e20.00468. doi: 10.2106/jbjs.Cc.20.00468.
32. Imhoff F.B., Schnell J., Magaña A., Diermeier T., Scheiderer B., Braun S. et al. Single cut distal femoral osteotomy for correction of femoral torsion and valgus malformity in patellofemoral malalignment – proof of application of new trigonometrical calculations and 3D-printed cutting guides. *BMC Musculoskelet Disord.* 2018;19(1):215. doi: 10.1186/s12891-018-2140-5.
33. Grasso F., Martz P., Micicoi G., Khakha R., Kley K., Hanak L. et al. Double level knee osteotomy using patient-specific cutting guides is accurate and provides satisfactory clinical results: a prospective analysis of a cohort of twenty-two continuous patients. *Int Orthop.* 2022;46(3):473-479. doi: 10.1007/s00264-021-05194-z.
34. Pioger C., Mabrouk A., Siboni R., Jacquet C., Seil R., Ollivier M. Double-level knee osteotomy accurately corrects lower limb deformity and provides satisfactory functional outcomes in bifocal (femur and tibia) valgus malaligned knees. *Knee Surg Sports Traumatol Arthrosc.* 2023;31(7):3007-3014. doi: 10.1007/s00167-023-07325-y.
35. Gómez-Palomo J.M., Meschian-Coretti S., Esteban-Castillo J.L., García-Vera J.J., Montañez-Heredia E. Double Level Osteotomy Assisted by 3D Printing Technology in a Patient with Blount Disease: A Case Report. *JBJS Case Connect.* 2020;10(2):e0477. doi: 10.2106/jbjs.Cc.19.00477.
36. Fürnstahl P., Vlachopoulos L., Schweizer A., Fucntese S.F., Koch P.P. Complex Osteotomies of Tibial Plateau Malunions Using Computer-Assisted Planning and Patient-Specific Surgical Guides. *J Orthop Trauma.* 2015;29(8):e270-276. doi: 10.1097/bot.0000000000000301.

37. Wang H., Newman S., Wang J., Wang Q., Wang Q. Corrective Osteotomies for Complex Intra-Articular Tibial Plateau Malunions using Three-Dimensional Virtual Planning and Novel Patient-Specific Guides. *J Knee Surg.* 2018;31(7):642-648. doi: 10.1055/s-0037-1605563.
38. Yang P., Du D., Zhou Z., Lu N., Fu Q., Ma J. et al. 3D printing-assisted osteotomy treatment for the malunion of lateral tibial plateau fracture. *Injury.* 2016;47(12):2816-2821. doi: 10.1016/j.injury.2016.09.025.
39. Pagkalos J., Molloy R., Snow M. Bi-planar intra-articular deformity following malunion of a Schatzker V tibial plateau fracture: Correction with intra-articular osteotomy using patient-specific guides and arthroscopic resection of the tibial spine bone block. *Knee.* 2018;25(5):959-965. doi: 10.1016/j.knee.2018.05.015.
40. Zaleski M., Hodel S., Fürnstahl P., Vlachopoulos L., Fucentese S.F. Osteochondral Allograft Reconstruction of the Tibia Plateau for Posttraumatic Defects-A Novel Computer-Assisted Method Using 3D Preoperative Planning and Patient-Specific Instrumentation. *Surg J (NY).* 2021;7(4):e289-e296. doi: 10.1055/s-0041-1735602.
41. Hsu C.P., Lin S.C., Nazir A., Wu C.T., Chang S.S., Chan Y.S. Design and application of personalized surgical guides to treat complex tibial plateau malunion. *Comput Methods Biomech Biomed Engin.* 2021;24(4):419-428. doi: 10.1080/10255842.2020.1833193.
42. Van den Bempt M., Van Genechten W., Claes T., Claes S. How accurately does high tibial osteotomy correct the mechanical axis of an arthritic varus knee? A systematic review. *The Knee.* 2016;23(6):925-935. doi: 10.1016/j.knee.2016.10.001.
43. Cerciello S., Ollivier M., Corona K., Kaocoglu B., Seil R. CAS and PSI increase coronal alignment accuracy and reduce outliers when compared to traditional technique of medial open wedge high tibial osteotomy: a meta-analysis. *Knee Surg Sports Traumatol Arthrosc.* 2022;30(2):555-566. doi: 10.1007/s00167-020-06253-5.
44. Aman Z.S., DePhillipo N.N., Peebles L.A., Familiari F., LaPrade R.F., Dekker T.J. Improved Accuracy of Coronal Alignment Can Be Attained Using 3D-Printed Instrumentation for Knee Osteotomies: A Systematic Review of Level III and IV Studies. *Arthroscopy.* 2022;38(9):2741-2758. doi: 10.1016/j.arthro.2022.02.023.
45. Dewilde T.R., Dauw J., Vandenneucker H., Bellemans J. Opening wedge distal femoral varus osteotomy using the Puddu plate and calcium phosphate bone cement. *Knee Surg Sports Traumatol Arthrosc.* 2013;21(1):249-254. doi: 10.1007/s00167-012-2156-6.
46. Zarrouk A., Bouzidi R., Karray B., Kammoun S., Mourali S., Kooli M. Distal femoral varus osteotomy outcome: Is associated femoropatellar osteoarthritis consequential? *Orthop Traumatol Surg Res.* 2010;96(6):632-636. doi: 10.1016/j.otsr.2010.04.009.
47. Duivenvoorden T., Brouwer R.W., Baan A., Bos P.K., Reijman M., Bierma-Zeinstra S.M. et al. Comparison of closing-wedge and opening-wedge high tibial osteotomy for medial compartment osteoarthritis of the knee: a randomized controlled trial with a six-year follow-up. *J Bone Joint Surg Am.* 2014;96(17):1425-1432. doi: 10.2106/JBJS.M.00786.
48. Saithna A., Kundra R., Modi C.S., Getgood A., Spalding T. Distal femoral varus osteotomy for lateral compartment osteoarthritis in the valgus knee. A systematic review of the literature. *Open Orthop J.* 2012;6:313-319. doi: 10.2174/1874325001206010313.
49. Moore J., Mychaltchouk L., Lavoie F. Applicability of a modified angular correction measurement method for open-wedge high tibial osteotomy. *Knee Surg Sports Traumatol Arthrosc.* 2017;25(3):846-852. doi: 10.1007/s00167-015-3954-4.
50. Giroto J.A., Koltz P.F., Drugas G. Optimizing your operating room: or, why large, traditional hospitals don't work. *Int J Surg.* 2010;8(5):359-367. doi: 10.1016/j.ijsu.2010.05.002.

Authors' information

✉ Jared Walker, MD

Address: Brisbane QLD 4072 Australia
e-mail: jared.walker@uqconnect.edu.au
<https://orcid.org/0009-0000-8281-8380>

Yuheng Wang, MD

e-mail: wangyuheng1996@hotmail.com

Nicholas Green

e-mail: Nicholas.Green@health.qld.gov.au
<https://orcid.org/0000-0003-2841-3141>

Deniz Erbulut

e-mail: Deniz.Erbulut@health.qld.gov.au
<https://orcid.org/0000-0002-5700-3515>

Mustafa Alttahir

e-mail: Mustafa.alttahir@gmail.com
<https://orcid.org/0000-0002-4944-5540>

Kevin Tetsworth, MD

e-mail: ktetsworthmd@gmail.com
<https://orcid.org/0000-0002-3069-4141>

Сведения об авторах

✉ Уокер Джаред

Адрес: Brisbane QLD 4072 Australia
e-mail: jared.walker@uqconnect.edu.au
<https://orcid.org/0009-0000-8281-8380>

Ван Юхэн

e-mail: wangyuheng1996@hotmail.com

Грин Николас

e-mail: Nicholas.Green@health.qld.gov.au
<https://orcid.org/0000-0003-2841-3141>

Эрбулут Дениз

e-mail: Deniz.Erbulut@health.qld.gov.au
<https://orcid.org/0000-0002-5700-3515>

Альттахи́р Мустафа

e-mail: Mustafa.alttahir@gmail.com
<https://orcid.org/0000-0002-4944-5540>

Тетсуорт Кевин

e-mail: ktetsworthmd@gmail.com
<https://orcid.org/0000-0002-3069-4141>



Деторсионный управляемый рост — современные концепции и перспективы применения в клинической практике: обзор литературы

О.А. Фомылина¹, В.А. Виленский¹, А.А. Лесовая², К.О. Жихарев², А.Н. Корнилов², Д.А. Малекон², А.В. Косулин², А.А. Куимова²

¹ Санкт-Петербургский государственный университет, Клиника высоких медицинских технологий им. Н.И. Пирогова, г. Санкт-Петербург, Россия

² ФГБОУ ВО «Санкт-Петербургский государственный педиатрический медицинский университет» Минздрава России, г. Санкт-Петербург, Россия

Реферат

Актуальность. Основной способ хирургического лечения торсионных деформаций длинных костей конечностей у детей — корригирующие деторсионные остеотомии с различными видами остеосинтеза. Однако данный вид хирургического вмешательства является высокотравматичным и может повлечь за собой ряд серьезных осложнений. При лечении детей с деформациями во фронтальной и сагиттальной плоскостях (при функционирующих зонах роста) золотым стандартом является метод управляемого роста. Данная методика эффективна, малоинвазивна, дает возможность ранней нагрузки на конечность, имеет меньшее количество осложнений. В связи с этим в последнее время активно изучается применение управляемого роста для коррекции деформаций в горизонтальной плоскости.

Цель обзора — на основании анализа научной литературы показать возможности применения управляемого роста для коррекции торсионных деформаций длинных костей конечностей, а также определить направления совершенствования предложенных методик для дальнейшего применения в клинической практике.

Материал и методы. Поиск публикаций проводили в электронных базах данных PubMed/MEDLINE, Google Scholar, eLIBRARY. Были отобраны 8 статей (5 экспериментальных исследований на животных, 3 клинических исследования), опубликованных в период с 2013 по 2023 г.

Результаты. Анализ публикаций показал возможность использования деторсионного управляемого роста для коррекции деформаций в горизонтальной плоскости при функционирующих зонах роста. Предложено три основных варианта хирургической техники. На эффективность коррекции в основном влияют такие факторы, как угол между установленными пластинами, надлежащая установка металлоконструкций, а также имеющийся потенциал продольного роста. Ограничениями приведенных исследований являются малочисленность групп, отсутствие предоперационной компьютерной томографии в экспериментах на животных, использование компьютерной томографии для оценки торсионного профиля лишь в одном из трех исследований на людях. Также ни в одном из исследований не предусматривалось планирование величины коррекции/создания деформации на предоперационном этапе, что не позволяет достоверно оценить точность предложенных методик. Среди нежелательных эффектов отмечено возникновение вторичных деформаций и разновеликости конечностей.

Заключение. Основными перспективами дальнейшего клинического применения методики деторсионного управляемого роста у детей является решение проблемы вторичных деформаций и укорочений, а также возможность планирования величины необходимой коррекции.

Ключевые слова: управляемый рост, временный гемиепифизиодез, эпифизиодез, торсионная деформация, ротационная деформация.

Для цитирования: Фомылина О.А., Виленский В.А., Лесовая А.А., Жихарев К.О., Корнилов А.Н., Малекон Д.А., Косулин А.В., Куимова А.А. Деторсионный управляемый рост — современные концепции и перспективы применения в клинической практике: обзор литературы. *Травматология и ортопедия России*. 2024;30(3):148-156. <https://doi.org/10.17816/2311-2905-17535>.

Фомылина Ольга Александровна; e-mail: olgafomylina@gmail.com

Рукопись получена: 26.04.2024. Рукопись одобрена: 16.05.2024. Статья опубликована онлайн: 30.08.2024.

© Фомылина О.А., Виленский В.А., Лесовая А.А., Жихарев К.О., Корнилов А.Н., Малекон Д.А., Косулин А.В., Куимова А.А., 2024

Detorsional Guided Growth – Modern Concepts and Perspectives of Clinical Application: A Review

Olga A. Fomylina¹, Victor A. Vilensky¹, Anna A. Lesovaya², Kirill O. Zhikharev², Anton N. Kornilov², Damir A. Malekov², Artem V. Kosulin², Anastasia A. Kuimova²

¹ Saint Petersburg State University Hospital, St. Petersburg, Russia

² St. Petersburg State Pediatric Medical University, St. Petersburg, Russia

Abstract

Background. Torsional deformities of the long bones in children are usually treated using correcting detorsional osteotomies with different types of osteosynthesis. However, this method is highly traumatic and can cause severe complications. Guided growth is the gold standard for frontal and sagittal planes deformities treatment in growing children. The technique is effective, minimally invasive, enables early weight-bearing and has lower complication rate. Recently, application of guided growth technique has been actively studied for horizontal plane deformities correction as well.

The aim of the review – based on a scientific literature analysis, to present possibilities of using guided growth technique for correcting torsional deformities of the long bones, as well as to define the ways of its improvement for further clinical application.

Methods. The search was performed in PubMed/MEDLINE, Google Scholar and eLIBRARY databases. For review, we included 8 articles (five animal experimental studies and three clinical studies), which were published from 2013 to 2023.

Results. Analyzed studies demonstrated the possibility of applying detorsional guided growth for horizontal plane deformities correction in growing children. Three main surgical techniques were suggested. Correction efficiency mainly depends on the interplate angle, proper plate positioning and longitudinal growth potential. Limitations of these studies were: a small group number; absence of preoperative CT scans in animal studies; torsional profile measurement using computed tomography was performed only in one of three clinical studies. There was also no preoperative planning of deformity correction/creation amount, so it was not possible to evaluate the accuracy of the suggested methods. The main complications were secondary deformities and limb length discrepancy.

Conclusions. Further clinical application of detorsional guided growth in children may be possible after solving the problem of secondary deformities and shortening and providing preoperative planning of the deformity correction amount.

Keywords: guided growth, temporary hemiepiphysiodesis, epiphysiodesis, torsional deformity, rotational deformity.

Cite as: Fomylina O.A., Vilensky V.A., Lesovaya A.A., Zhikharev K.O., Kornilov A.N., Malekov D.A., Kosulin A.V., Kuimova A.A. Detorsional Guided Growth – Modern Concepts and Perspectives of Clinical Application: A Review. *Traumatology and Orthopedics of Russia*. 2024;30(3):148-156. (In Russian). <https://doi.org/10.17816/2311-2905-17535>.

✉ Olga A. Fomylina; e-mail: olgafomylina@gmail.com

Submitted: 26.04.2024. Accepted: 16.05.2024. Published Online: 30.08.2024.

© Fomylina O.A., Vilensky V.A., Lesovaya A.A., Zhikharev K.O., Kornilov A.N., Malekov D.A., Kosulin A.V., Kuimova A.A., 2024

ВВЕДЕНИЕ

Торсионные деформации нижних конечностей у детей зачастую служат поводом для обращения к ортопеду с жалобами на нарушение походки (так называемые in-toeing и out-toeing) и косметический дефект. В большинстве случаев данные деформации отражают закономерные этапы формирования оси нижней конечности и являются физиологическими. Однако в случаях персистенции деформаций после 8–10 лет и наличия ассоциированных с ними выраженных функциональных нарушений требуется хирургическое лечение. Торсионные деформации лежат в основе синдрома ротационной дисфункции, сопровождаются деформации нижних конечностей при нейроортопедических патологиях. Торсионный компонент также имеет место при многоплоскостных деформациях нижних конечностей различной этиологии (врожденные пороки развития бедра и голени, болезнь Блаунта, посттравматические деформации и др.) [1].

Кроме того, имеются данные о том, что торсионные деформации сопряжены с возникновением хронической нестабильности надколенника, болевого синдрома и дегенеративно-дистрофических изменений в поясничном отделе позвоночника и суставах нижних конечностей [2, 3].

Классическим способом хирургического лечения торсионных деформаций бедренной и большеберцовой костей является выполнение корригирующих деторсионных остеотомий с различными видами остеосинтеза. Однако, несмотря на эффективность, данный вид хирургического вмешательства высокотравматичен, требует длительного периода восстановления, может повлечь за собой ряд серьезных осложнений, таких как интраоперационная кровопотеря, повреждение сосудов и нервов, замедленная консолидация и формирование ложных суставов, гематом, инфекционные осложнения, компартмент-синдром, несостоятельность остеосинтеза и др. [4, 5, 6]. Помимо этого, по мере роста ребенка возможно возникновение рецидива деформации, что вызовет необходимость выполнения повторного вмешательства, аналогичного по травматичности.

Альтернативой выполнению корригирующих остеотомий при лечении пациентов детского возраста (при функционирующих зонах роста) с деформациями во фронтальной и сагиттальной плоскостях является метод управляемого роста восьмиобразными пластинами или трансфизарными винтами [7, 8, 9, 10]. Данная методика эффективна, малоинвазивна, дает возможность ранней нагрузки на конечность, имеет меньшее количество осложнений, благодаря чему получи-

ла повсеместное распространение и расширяет спектр своих областей применения [11, 12, 13, 14].

В течение последних лет активно изучается возможность применения управляемого роста для коррекции деформаций в аксиальной плоскости. Имеются публикации об экспериментальных исследованиях, проведенных на мелких и крупных лабораторных животных [15, 16, 17, 18, 19], а также единичные работы о применении деторсионного управляемого роста у детей [20, 21, 22].

Цель обзора — продемонстрировать возможности применения управляемого роста для коррекции торсионных деформаций длинных костей конечностей.

МАТЕРИАЛ И МЕТОДЫ

Поиск публикаций выполняли в электронных базах данных PubMed/MEDLINE, Google Scholar, eLIBRARY по ключевым словам: деторсионный управляемый рост, ротационный управляемый рост, косая установка восьмиобразных пластин, detorsional guided growth, rotational guided growth, oblique eight-plating. Глубина поиска — с 2013 по 2023 г. Критериями включения в обзор являлись: оригинальные клинические и экспериментальные исследования в формате полнотекстовых статей. Публикаций на русском языке по теме исследования не найдено.

Было отобрано восемь оригинальных исследований, описанных в статьях на английском языке: пять экспериментальных исследований на животных [15, 16, 17, 18, 19] и три клинических исследования [20, 21, 22]. Два из пяти доклинических исследования использовали одну и ту же группу лабораторных животных, но изучали разные параметры. Одно из трех клинических исследований было опубликовано в форме тезисов и представлено в виде постерного доклада на ежегодной встрече Европейского общества детских ортопедов (EPOS) в 2022 г.

РЕЗУЛЬТАТЫ

Принципиальная возможность индуцирования деформации длинных костей конечностей в аксиальной плоскости у растущего животного путем косой ориентации эпифизарных пластин относительно зоны роста впервые была продемонстрирована А. Арами с соавторами в 2013 г. Растущим кроликам в области дистального метаэпифиза бедренной кости по латеральной и медиальной поверхностям были установлены две пластины под углом около 45° относительно зоны роста и под углом около 90° относительно друг друга с целью индукции наружной или внутренней торсии. Для достижения наружной торсии медиальная пласти-

на устанавливалась так, чтобы ее дистальная часть располагалась кзади. Латеральная пластина, соответственно, устанавливается в противоположном направлении. По мере роста дистальная часть медиальной пластины перемещается кпереди, латеральная — кзади, тем самым достигая параллельного положения относительно оси кости. В свою очередь, для достижения внутренней торсии дистальную часть медиальной пластины ориентируют кпереди, а дистальную часть латеральной — кзади. В результате проведенного исследования через 6 нед. были выявлены значимые различия в средней величине торсии бедренной кости оперированной и контралатеральной (контрольной) конечностей: в группе «наружной торсии» разница составила $17,7^\circ$. В группе «внутренней торсии» различия были оценены как статистически незначимые, что объяснялось авторами анатомически обусловленными сложностями при установке пластин. Также авторы выявили прямую линейную зависимость между изменением величины угла между пластинами и разницей между величиной торсии бедра справа и слева. Таким образом, при изменении угла между пластинами на 1° разница между показателями торсии бедра увеличивается на $0,4^\circ$. По данным гистологического исследования в зоне пролиферации эпифизарной пластинки прооперированных бедер наблюдался так называемый эффект закручивания клеточных колонн, который нивелировался в зоне гипертрофии [17].

М. Cobanoglu с соавторами также изучали возможность применения управляемого роста путем косо ориентации восьмиобразных пластин для создания торсионной деформации большеберцовой кости у кроликов. Авторы получили значимые изменения торсионного профиля оперированной голени по сравнению с неоперированной конечностью — $17,3^\circ$. Помимо этого, части животным было выполнено удаление металлоконструкций с целью дальнейшего наблюдения и оценки возможности возникновения рецидива деформации. Несмотря на то, что через 4 нед. после удаления пластин отмечалось изменение среднего значения торсии на $6,8^\circ$, различия были расценены как статистически незначимые. Данный частичный эффект рикошета объясняется авторами высокими темпами роста кроликов в рассматриваемом возрастном периоде [15].

В дальнейшем на основании материалов данного исследования F. Sevil-Kilimci с соавторами изучали влияние деторсионного управляемого роста на анатомию проксимального отдела большеберцовой кости. Отмечены значимые изменения со стороны геометрии плато большеберцовой кости и менисков, а именно уменьшение значения угла наклона латеральной части плато больше-

берцовой кости, уменьшение степени покрытия латерального плато мениском. После удаления металлоконструкций отмечался эффект ремоделирования, при этом в отношении геометрии менисков он был менее выражен. При гистологическом исследовании выявлено увеличение высоты зоны роста по сравнению с контрольной конечностью. В связи с полученными данными авторы отмечают необходимость изучения клинической значимости данных изменений перед внедрением методики деторсионного управляемого роста в широкую практику [19].

Целью работы, опубликованной D.E. Lazarus с соавторами, являлось определение возможности регулирования деторсионного управляемого роста путем изменения угла между установленными пластинами, а также оценка влияния косо установленных пластин на продольный рост кости. В результате исследования выявлены значимые различия в степени разновеликости конечностей в основной и контрольной группах, причем значимые отличия были отмечены с 4-й нед. после операции. Укорочение составило в среднем $4,2\%$, при этом наибольшие различия в длине бедренных костей отмечены у двух животных, у которых пластины были расположены под минимальным углом относительно друг друга. Однако значимой корреляции между величиной изменения длины бедренной кости и первоначальным значением угла между пластинами не выявлено. Таким образом, большая первоначальная величина угла между пластинами не предотвращает риск возникновения эффекта эпифизиодеза. Укорочение возникает и в случаях, когда пластины не становятся параллельными относительно продольной оси кости. Также авторы пришли к выводу, что чем больше угол между пластинами в момент установки, тем больше степень его изменения и, как следствие, больше торсионный эффект и получаемая деформация. Также отмечено, что индукция наружной торсии происходит при значении угла между пластинами 30° и более [16].

Методика деторсионного управляемого роста также показала свою состоятельность в эксперименте, выполненном G. Martel с соавторами на крупных растущих животных (телята), размеры и биомеханика которых более соответствует человеческим. Восемью двухмесячным животным в области дистального метаэпифиза метакарпальной кости правой передней конечности, в отличие от вышеупомянутых исследований, была имплантирована конструкция, состоящая из двух канюлированных винтов и проволоки. Угол между винтами варьировал от 35 до 55° . Рентгеноконтроль и измерение торсии с помощью специально сконструированного гониометра выполнялись до опе-

рации, затем в послеоперационном периоде один раз в месяц в течение 3 мес., после чего металлоконструкции удалялись (до достижения винтами положения, параллельного оси кости). Через два года после удаления металлоконструкций животные выводились из эксперимента, выполнялась контрольная компьютерная томография. Авторы наблюдали изменение торсии в среднем на $23,7^\circ$. Формирования значимого укорочения оперированной конечности и деформаций во фронтальной и сагиттальной плоскостях не наблюдалось. Однако через два года после удаления металлоконструкций достигнутая наружноторсионная деформация частично сохранялась лишь в 25% случаев. При гистологическом исследовании были отмечены изменения области метафиза в виде ангиогиперплазии и более выраженной оссификации при интактности эпифиза и эпифизарной пластинки. Рентгенологически и макроскопически наблюдалась выраженная периостальная реакция в области вмешательства [18].

Принципиально схожий метод деторсионного управляемого роста был предложен J.D. Metaizeau с соавторами. Согласно данному способу часть продольного роста модифицируется в торсионный путем установки системы, состоящей из двух канюлированных винтов и стального троса в области дистального метаэпифиза бедренной кости. В исследование было включено 11 детей (20 сегментов) с внутри- и наружноторсионными деформациями бедра, средний возраст пациентов составил 10,1 года (от 8,6 до 12,7). Интраоперационное позиционирование винтов осуществлялось с помощью кольца от аппарата Илизарова и спиц-проводников, проведенных под углом 60° относительно друг друга. Средняя продолжительность периода коррекции составила 21,5 мес. Удаление металлоконструкций выполнялось при достижении коррекции или при уменьшении угла между винтами менее 15° (по данным контрольных рентгенограмм в боковой проекции), после чего выполнялось контрольное КТ-исследование. Средняя величина коррекции составила 25° ($1,2^\circ$ в мес.), средний угол между винтами к концу лечения — $25,4^\circ$. Практически во всех случаях отмечено ограничение движений в коленном суставе, что потребовало вмешательства под общей анестезией в 6 случаях и физической терапии в 14 случаях. Также в 8 случаях отмечена клинически незначимая рекурвационная деформация до 10° , которая возникла, по мнению авторов, в связи с погрешностью в установке винтов у первых пациентов в начале исследования. Также с учетом расстояния между винтами к концу периода коррекции отмечена теоретическая потеря длины сегмента в среднем на 12 мм за два года, однако в связи

с билатеральной установкой металлоконструкций разновеликости нижних конечностей выявлено не было [21].

A.P. Balslev-Clausen с соавторами сообщили о результатах лечения пяти детей (девять сегментов) с торсионными деформациями бедер и/или голеней при помощи двух эпифизарных пластин (Pediplates, OrthoPediatrics, Польша), установленных под углом 45° . Торсионный профиль оценивался каждые три месяца путем радиостереометрического анализа. Через 9 мес. средняя величина коррекции составила $5,5^\circ$ (от 0 до 12°), при этом наблюдалось увеличение длины сегмента в среднем на 8,4 мм (от 2,8 до 13 мм). Следует отметить, что у двух пациентов (четыре сегмента) в течение шести месяцев были отмечены минимальные темпы продольного роста и, как следствие, минимальный деторсионный эффект. При этом в трех остальных случаях (пять сегментов) средняя величина деторсии составила $9,3^\circ$ при увеличении длины сегмента в среднем на 9,4 мм. Через 9,9 мес. после удаления пластин у двух пациентов был отмечен частичный рецидив деформации ($2,5^\circ$) [22].

D. Paley и C. Shannon представили предварительные результаты применения методики деторсионного управляемого роста у детей с использованием разделенных частей шарнирной восьмиобразной пластины (The Hinge Pediatric Plating System, Pega Medical, Канада). Части фиксировались к эпифизу и метафизу под углом 45° относительно продольной оси кости и перпендикулярно друг другу и соединялись системой Fibertape (Arthrex, США). Методика была использована при лечении 5 пациентов в возрасте от 2,5 до 15,6 года (среднее значение — 8,4 года) на 8 сегментах нижних конечностей. Пред- и послеоперационная оценка торсии осуществлялась клинически, в конце периода коррекции выполнялись телерентгенограммы нижних конечностей. В результате наблюдалась коррекция торсионной деформации бедренных костей (5 сегментов) в среднем на 30° , большеберцовых костей (три сегмента) — в среднем на $9,5^\circ$. Средняя продолжительность лечения составила 12 мес. (от 7 до 18 мес.). Возникновения деформаций во фронтальной и сагиттальной плоскостях не отмечалось. В течение последующих 18 мес. после удаления металлоконструкций рецидивов деформаций не наблюдалось. Результаты относительно возникновения задержки продольного роста не могли быть достоверно оценены авторами, поскольку часть пациентов перенесли билатеральную установку пластин, у другой же части испытуемых имелась выраженная разновеликость нижних конечностей до операции в связи с основным заболеванием [20].

ОБСУЖДЕНИЕ

Вышеописанные исследования доказывают возможность использования деторсионного управляемого роста для коррекции деформаций в аксиальной плоскости. Предложено три основных хирургических метода с применением: 1) наkostных эпифизарных пластин; 2) системы, состоящей из частей восьмиобразной пластины и нити; 3) канюлированных винтов с проволокой.

Во всех клинических исследованиях была достигнута коррекция как внутри-, так и наружно-торсионных деформаций, в то время как исследования на животных были сконцентрированы на достижении наружной торсии. В одной из групп А. Arami с соавторами планировали индуцировать и внутреннюю торсию, однако в связи с анатомическими особенностями медиальной мышечка бедра корректная установка медиальной пластины под необходимым углом оказалась технически затруднительна, в результате чего полученные значения оказались статистически незначимыми [17]. Данный аспект подчеркивает необходимость учета анатомических особенностей сегмента при выборе металлоконструкций, что в дальнейшем побудило других исследователей отдать предпочтение менее ригидным имплантатам [18, 20, 21].

Также влияние на эффективность коррекции оказывает и угол между установленными пластинами. В исследовании D.E. Lazarus с соавторами демонстрируется отсутствие индукции наружной торсии при значении угла между пластинами менее 30° [16].

Следующим фактором, обеспечивающим успешность коррекции, является имеющийся у пациента потенциал продольного роста на момент операции. При его минимальных темпах отмечается, соответственно, и отсутствие коррекции, что наблюдалось у двух пациентов в работе А.Р. Balslev-Clausen с соавторами [22].

Оставшийся рост также важен в контексте возможности возникновения рецидива деформации. Отдаленные результаты после удаления металлоконструкций оценивались в двух доклинических исследованиях. У кроликов в исследовании М. Собаноглу с соавторами отмечалась частичная потеря достигнутой деформации, однако различия между значениями торсии костей голени к концу лечения и через 4 нед. после удаления пластин расценены как статистически незначимые [15]. По результатам эксперимента, проведенного на телятах, отмечается существенная потеря достигнутой наружной торсии (в среднем на $19,3^\circ$) через 20 мес. после удаления винтов. Данный эффект в обоих случаях объяснялся авторами крайне интенсивными темпами роста молодых животных [18].

Среди двух клинических исследований, в которых оценивались отдаленные результаты лечения, в одной работе была отмечена частичная потеря коррекции ($2,5^\circ$) у двух пациентов через 9,9 мес. [22], в то время как в другом исследовании данного эффекта не наблюдалось (при клиническом обследовании) в течение полутора лет, несмотря на то, что возраст испытуемых варьировал от 2,5 до 15,6 лет [20].

Ни в одном из исследований, проведенных на животных, не выполнялась предоперационная КТ и, соответственно, оценка торсии сегмента конечности до вмешательства [15, 16, 17, 18]. КТ-исследование выполнялось исключительно после выведения животных из эксперимента. Для сравнительной оценки полученных результатов использовалась контралатеральная конечность и/или контрольная группа животных. Данный фактор закономерно может привести к недостоверной оценке полученных результатов, поскольку неизвестен паттерн нормального изменения торсионного профиля животного в процессе онтогенеза.

Исследования на людях были сконцентрированы на оценке изменения торсии конкретного сегмента до и после вмешательства, поскольку в большинстве случаев металлоконструкции устанавливались билатерально. В работе D. Paley и С. Shannon измерения торсионного профиля осуществлялись клинически на всех этапах лечения [20], а А.Р. Balslev-Clausen с соавторами использовали радиостереометрический анализ [22]. Несмотря на вероятную цель уменьшить лучевую нагрузку на пациента, точность полученных измерений вышеупомянутыми методами по сравнению с традиционной оценкой торсии по аксиальным срезам КТ дискутабельна. В публикации J.D. Metaizeau с соавторами не приводится точное описание метода оценки версии бедра как до, так и после лечения [21]. Однако с учетом проиллюстрированных аксиальных срезов дистального отдела бедра можно косвенно судить о том, что, по крайней мере, в конце периода коррекции компьютерная томография все же выполнялась.

Возникновение вторичных угловых деформаций изучалось в двух исследованиях на кроликах и в одном исследовании на людях. А. Arami с соавторами описывают значимые различия между величинами анатомического латерального дистального бедренного угла оперированных и неоперированных конечностей ($13,5^\circ$) [17]. М. Собаноглу с соавторами также отмечают возникновение деформаций во фронтальной плоскости: различия в параметрах медиального проксимального угла большеберцовой кости и бедренно-большеберцового угла по сравнению с контрольной конечностью составляют 10 и 13°

соответственно [15]. При этом стоит отметить, что в обеих работах упоминания о референтных линиях и углах в сагиттальной плоскости отсутствуют. Полученные результаты можно связать, по всей видимости, с асинхронными темпами изменения положения пластин, когда одна из них становится перпендикулярной зоне роста и провоцирует возникновение незапланированной деформации во фронтальной плоскости.

J. D. Metaizeau с соавторами сообщают о 8 случаях возникновения рекурвационной деформации (до 10°) у пациентов, прооперированных в начале исследования, до окончательной стандартизации процедуры, что подчеркивает важность корректного изначального позиционирования металлоконструкций [21].

Во всех доклинических исследованиях авторы наблюдали возникновение вторичной разновеликости нижних конечностей. У кроликов наблюдалось статистически значимое укорочение прооперированного сегмента — в среднем от 4,2 до 7,3% [15, 16, 17], у телят — 2,7% [18]. Данный эффект закономерно возникает, по-видимому, в связи с преобразованием части продольного роста в торсионный и выражен меньше при большей исходной длине сегмента.

В то же время в клинических исследованиях о вторичной разновеликости нижних конечностей не сообщается, что связано либо с проведением оперативного вмешательства на обеих конечностях в большинстве случаев, либо с исходным выраженным укорочением сегмента [20, 21, 22]. Однако J.D. Metaizeau с соавторами указывают на возможное замедление продольного роста в среднем на 12 мм в течение двух лет,

основываясь на косвенных рентгенологических признаках [21].

D. Paley и C. Shannon подчеркивают, что, стараясь избежать эффекта эпифизеодеза и, как следствие, возникновения вторичных деформаций и разновеликости, использовали в соединении частей восьмиобразной пластины систему FiberTape, что, по их мнению, придавало конструкции большую эластичность [20]. Однако достоверно оценить, насколько целесообразно применение аналогичных металлоконструкций по сравнению со стандартными пластинами, на данный момент не представляется возможным.

ЗАКЛЮЧЕНИЕ

Достоинствами метода управляемого роста при лечении торсионных деформаций длинных костей у детей являются его малотравматичность и доступность. Основным препятствием к широкому применению данного метода, по нашему мнению, является то, что во всех проанализированных исследованиях отсутствовало планирование величины коррекции деформации на предоперационном этапе, что не позволяет достоверно оценить их точность. Кроме этого, существуют такие недостатки деторсионного управляемого роста, как вторичные деформации, укорочения, рецидивы деформаций. Перспективы дальнейшего развития метода деторсионного управляемого роста, вероятно, связаны с правильным позиционированием пластин, что снизит риск вторичных деформаций. Адекватный выбор возраста пациентов на момент вмешательства и оценка оставшегося ростового потенциала позволит избежать рецидивов деформаций.

ДОПОЛНИТЕЛЬНАЯ ИНФОРМАЦИЯ

Заявленный вклад авторов

Все авторы сделали эквивалентный вклад в подготовку публикации.

Все авторы прочли и одобрили финальную версию рукописи статьи. Все авторы согласны нести ответственность за все аспекты работы, чтобы обеспечить надлежащее рассмотрение и решение всех возможных вопросов, связанных с корректностью и надежностью любой части работы.

Источник финансирования. Авторы заявляют об отсутствии внешнего финансирования при проведении исследования.

Возможный конфликт интересов. Авторы декларируют отсутствие явных и потенциальных конфликтов интересов, связанных с публикацией настоящей статьи.

Этическая экспертиза. Не применима.

Информированное согласие на публикацию. Не требуется.

DISCLAIMERS

Author contribution

All authors made equal contributions to the study and the publication.

All authors have read and approved the final version of the manuscript of the article. All authors agree to bear responsibility for all aspects of the study to ensure proper consideration and resolution of all possible issues related to the correctness and reliability of any part of the work.

Funding source. This study was not supported by any external sources of funding.

Disclosure competing interests. The authors declare that they have no competing interests.

Ethics approval. Not applicable.

Consent for publication. Not required.

ЛИТЕРАТУРА [REFERENCES]

1. Staheli L.T. Staheli L.T. Practice of Pediatric Orthopaedics. Lippincott Williams & Wilkins; 2001. p. 72-75.
2. Peersman G., Taeymans K., Jans C., Vuylsteke P., Fennema P., Heyse T. Malrotation deformities of the lower extremity and implications on total knee arthroplasty: a narrative review. *Arch Orthop Trauma Surg.* 2016;136:1491-1498. doi: 10.1007/s00402-016-2554-1.
3. Tönnis D., Heinecke A. Acetabular and femoral anteversion: relationship with osteoarthritis of the hip. *J Bone Joint Surg Am.* 1999;81(12):1747-1770. doi: 10.2106/00004623-199912000-00014.
4. Vena G., D'Adamio S., Amendola A. Complications of osteotomies about the knee. *Sports Med Arthrosc Rev.* 2013;21(2):113-120. doi: 10.1097/JSA.0b013e3182900720.
5. Schenke M., Dickschas J., Simon M., Strecker W. Corrective osteotomies of the lower limb show a low intra- and perioperative complication rate - an analysis of 1003 patients. *Knee Surg Sports Traumatol Arthrosc.* 2018;26(6):1867-1872. doi: 10.1007/s00167-017-4566-y.
6. Ferner F., Lutter C., Schubert I., Schenke M., Strecker W., Dickschas J. Perioperative complications in osteotomies around the knee: a study in 858 cases. *Arch Orthop Trauma Surg.* 2022;142(5):769-775. doi: 10.1007/s00402-020-03696-w.
7. Stevens P.M. Guided growth for angular correction: a preliminary series using a tension band plate. *J Pediatr Orthop.* 2007;27(3):253-259. doi: 10.1097/BPO.0b013e31803433a1.
8. Klatt J., Stevens P.M. Guided growth for fixed knee flexion deformity. *J Pediatr Orthop.* 2008;28(6):626-631. doi: 10.1097/BPO.0b013e318183d573.
9. Stevens P.M., Kennedy J.M., Hung M. Guided growth for ankle valgus. *J Pediatr Orthop.* 2011;31(8):878-883. doi: 10.1097/BPO.0b013e318236b1df.
10. Journeau P. Update on guided growth concepts around the knee in children. *Orthop Traumatol Surg Res.* 2020;106(1S):S171-S180. doi: 10.1016/j.otsr.2019.04.025.
11. Laine J.C., Novotny S.A., Weber E.W., Georgiadis A.G., Dahl M.T. Distal Tibial Guided Growth for Anterolateral Bowing of the Tibia: Fracture May Be Prevented. *J Bone Joint Surg Am.* 2020;102(23):2077-2286. doi: 10.2106/JBJS.20.00657.
12. Stevens P.M., Anderson L.A., Gililand J.M., Novais E. Guided growth of the trochanteric apophysis combined with soft tissue release for Legg-Calve-Perthes disease. *Strategies Trauma Limb Reconstr.* 2014;9(1):37-43. doi: 10.1007/s11751-014-0186-y.
13. Lebe M., van Stralen R.A., Buddhdev P. Guided Growth of the Proximal Femur for the Management of the 'Hip at Risk' in Children with Cerebral Palsy-A Systematic Review. *Children (Basel).* 2022;9(5):609. doi: 10.3390/children9050609.
14. Mishra A.S., Shrestha J., Rajan R.A. Anterior Distal Tibial Guided Growth for recurrent equinus deformity in idiopathic Congenital Talipes Equinovarus treated with the Ponseti method. *Foot Ankle Surg.* 2023;29:355-360. doi: 10.1016/j.fas.2023.03.006.
15. Cobanoglu M., Cullu E., Kilimci F.S., Ocal M.K., Yaygingul R. Rotational deformities of the long bones can be corrected with rotationally guided growth during the growth phase. *Acta Orthop.* 2016;87(3):301-305. doi: 10.3109/17453674.2016.1152450.
16. Lazarus D.E., Farnsworth C.L., Jeffords M.E., Marino N., Hallare J., Edmonds E.W. Torsional Growth Modulation of Long Bones by Oblique Plating in a Rabbit Model. *J Pediatr Orthop.* 2018;38(2):e97-e103. doi: 10.1097/BPO.0000000000001106.
17. Arami A., Bar-On E., Herman A., Velkes S., Heller S. Guiding femoral rotational growth in an animal model. *J Bone Joint Surg Am.* 2013;95(22):2022-2027. doi: 10.2106/JBJS.L.00819.
18. Martel G., Holmes L., Sobrado G., Araujo E., Paley D., Praglia F. et al. Rotational-guided growth. *J Limb Length Rec.* 2018;4(2):97. doi: 10.4103/jllr.jllr_6_18.
19. Sevil-Kilimci F., Cobanoglu M., Ocal M.K., Korkmaz D., Cullu E. Effects of Tibial Rotational-guided Growth on the Geometries of Tibial Plateaus and Menisci in Rabbits. *J Pediatr Orthop.* 2019;39(6):289-294. doi: 10.1097/BPO.0000000000001004.
20. Paley D., Shannon C. Rotational Guided Growth: A Preliminary Study of Its Use in Children. *Children (Basel).* 2022;10(1):70. doi: 10.3390/children10010070.
21. Metaizeau J.D., Denis D., Louis D. New femoral derotation technique based on guided growth in children. *Orthop Traumatol Surg Res.* 2019;105(6):1175-1179. doi: 10.1016/j.otsr.2019.06.005.
22. Balslev-Clausen A.P., Hindsø K., Buxbom P., Wong C. Testing a new surgical principle of guided growth for correction of rotational deformity of long bones in children. EPOS abstract book. *J Child Orthop.* 2022; 16(2 Suppl):1-138. doi: 10.1177/18632521221077884.

Сведения об авторах

✉ Фомылина Ольга Александровна
 Адрес: Россия, 190020, г. Санкт-Петербург,
 набережная р. Фонтанки, д. 154
<https://orcid.org/0009-0000-5020-6056>
 e-mail: olgafomylina@gmail.com

Виленский Виктор Александрович — канд. мед. наук
<https://orcid.org/0000-0002-2702-3021>
 e-mail: vavilensky@mail.ru

Лесовая Анна Алексеевна
<https://orcid.org/0000-0001-8028-6974>
 e-mail: leanyal@gmail.com

Authors' information

✉ Olga A. Fomylina
 Address: 154, Fontanka Embankment, St. Petersburg,
 190020, Russia
<https://orcid.org/0009-0000-5020-6056>
 e-mail: olgafomylina@gmail.com

Victor A. Vilensky — Cand. Sci. (Med.)
<https://orcid.org/0000-0002-2702-3021>
 e-mail: vavilensky@mail.ru

Anna A. Lesovaya
<https://orcid.org/0000-0001-8028-6974>
 e-mail: leanyal@gmail.com

Жихарев Кирилл Олегович

<https://orcid.org/0009-0006-2359-9820>

e-mail: kirish1999@gmail.com

Корнилов Антон Николаевич

<https://orcid.org/0009-0005-7599-5000>

e-mail: reverbsofhate@gmail.com

Малеков Дамир Асиятович

<https://orcid.org/0000-0002-1358-4725>

e-mail: d.a.malekov@gmail.com

Косулин Артем Владимирович — канд. мед. наук

<https://orcid.org/0000-0002-9505-222X>

e-mail: hackenlad@mail.ru

Куимова Анастасия Андреевна

<https://orcid.org/0009-0001-5160-5363>

e-mail: anastasiakuimova@gmail.com

Kirill O. Zhikharev

<https://orcid.org/0009-0006-2359-9820>

e-mail: kirish1999@gmail.com

Anton N. Kornilov

<https://orcid.org/0009-0005-7599-5000>

e-mail: reverbsofhate@gmail.com

Damir A. Malekov

<https://orcid.org/0000-0002-1358-4725>

e-mail: d.a.malekov@gmail.com

Artem A. Kosulin — Cand. Sci. (Med.)

<https://orcid.org/0000-0002-9505-222X>

e-mail: hackenlad@mail.ru

Anastasia A. Kuimova

<https://orcid.org/0009-0001-5160-5363>

e-mail: anastasiakuimova@gmail.com