

ISSN 2311-2905 (print)
ISSN 2542-0933 (online)

НАУЧНО-ПРАКТИЧЕСКИЙ ЖУРНАЛ

ТРАВМАТОЛОГИЯ И ОРТОПЕДИЯ РОССИИ

Учредитель и издатель

*Федеральное государственное бюджетное учреждение
«Российский ордена Трудового Красного Знамени
научно-исследовательский институт травматологии и ортопедии им. Р.Р. Вредена»
Министерства здравоохранения Российской Федерации*

Главный редактор Р.М. Тихилов



Том 24, № 3, 2018

Индекс для подписки в агентстве «Роспечать» 15393

Травматология и ортопедия России

Главный редактор

Тихилов Рашид Муртузалиевич – д-р мед наук, профессор
(РНИИТО им. Р.Р. Вредена, Санкт-Петербург, Россия)

Заместитель главного редактора

Шубняков Игорь Иванович – д-р мед. наук, главный научный сотрудник
(РНИИТО им. Р.Р. Вредена, Санкт-Петербург, Россия)

Ответственный секретарь редколлегии

Колесникова Ирина Владимировна (РНИИТО им. Р.Р. Вредена, Санкт-Петербург, Россия)

Редакционная коллегия

Агаджанян В.В. – д-р мед. наук, профессор
(Областной клинический центр охраны здоровья шахтеров,
Кемеровская обл., Ленинск-Кузнецкий, Россия)

Ахтямов И.Ф. – д-р мед. наук, профессор
(Казанский ГМУ, Казань, Россия)

Баиндурашвили А.Г. – академик РАН, д-р мед. наук,
профессор (НИДОИ им. Г.И. Турнера, Санкт-Петербург, Россия)

Бережной С.Ю. – д-р мед. наук
(«Мединцентр» ГлавУпДК при МИД России,
Москва, Россия)

Божкова С.А. – д-р мед. наук
(РНИИТО им. Р.Р. Вредена, Санкт-Петербург, Россия)

Воронцова Т.Н. – д-р мед. наук
(РНИИТО им. Р.Р. Вредена, Санкт-Петербург, Россия)

Гржибовский А.М. – д-р мед. наук, профессор
(Национальный институт общественного здравоохранения
Норвегии, Осло, Норвегия)

Губин А.В. – д-р мед. наук
(РНЦ «ВТО им. акад. Г.А. Илизарова», Курган, Россия)

Дианов С.В. – д-р мед. наук, профессор
(Астраханский государственный медицинский университет,
Астрахань, Россия)

Дулаев А.К. – д-р мед. наук, профессор
(Первый СПбГМУ им. акад. И.П. Павлова,
Санкт-Петербург, Россия)

Загра Л. – д-р медицины, профессор
(Ортопедический институт Галеацци, Милан, Италия)

Корнилов Н.Н. – д-р мед. наук
(РНИИТО им. Р.Р. Вредена, Санкт-Петербург, Россия)

Королев А.В. – д-р мед. наук, профессор
(Европейская клиника спортивной травматологии
и ортопедии, Москва, Россия)

Котельников Г.П. – академик РАН, д-р мед. наук, профессор
(Самарский ГМУ, Самара, Россия)

Кочиш А.Ю. – д-р мед. наук, профессор
(РНИИТО им. Р.Р. Вредена, Санкт-Петербург, Россия)

Кренн В. – д-р медицины, профессор
(Центр гистологии, цитологии и молекулярной диагностики,
Трир, Германия)

Кузнецов И.А. – д-р мед. наук, профессор
(ООО «СпортКлиника», Санкт-Петербург, Россия)

Кульджанов Д. – д-р медицины, профессор
(Университет Сент-Луиса, Сент-Луис, США)

Маланин Д.А. – д-р мед. наук, профессор
(Волгоградский государственный медицинский
университет, Волгоград, Россия)

Мионов С.П. – академик РАН, д-р мед. наук, профессор
(НМИЦ ТО им. Н.Н. Приорова, Москва, Россия)

Мурылев В.Ю. – д-р мед. наук, профессор
(Первый МГМУ им. И.М. Сеченова, Москва, Россия)

Неверов В.А. д-р мед. наук, профессор
(Северо-Западный ГМУ им. И.И. Мечникова,
Санкт-Петербург, Россия)

Норкин И.А. – д-р мед. наук, профессор
(Саратовский НИИТО, Саратов, Россия)

Парвизи Дж. – д-р медицины, профессор
(Институт Ротмана, Филадельфия, США)

Перка К. – д-р медицины, профессор
(Центр скелетно-мышечной хирургии Университетской
клиники Шарите, Берлин, Германия)

Пташиников Д.А. – д-р мед. наук, профессор
(РНИИТО им. Р.Р. Вредена, Санкт-Петербург, Россия)

Родоманова Л.А. – д-р мед. наук, профессор
(РНИИТО им. Р.Р. Вредена, Санкт-Петербург, Россия)

Серета А.П. – д-р мед. наук
(Федеральное медико-биологическое агентство, Москва, Россия)

Соломин Л.Н. – д-р мед. наук, профессор
(РНИИТО им. Р.Р. Вредена, Санкт-Петербург, Россия)

Томас П. – д-р медицины, профессор
(Мюнхенский университет, Мюнхен, Германия)

Томсен М. – д-р медицины, профессор
(Клиника Миттельбаден, Баден-Баден, Германия)

Хоминец В.В. – д-р мед. наук (Военно-медицинская академия
им. С.М. Кирова, Санкт-Петербург, Россия)

Хубэ Р. – д-р медицины
(Центр эндопротезирования, Мюнхен, Германия)

Шевцов В.И. – д-р мед. наук, профессор
(Новосибирский НИИТО им. Я.Л. Цивьяна, Новосибирск, Россия)

Журнал включен в Перечень рецензируемых научных изданий, рекомендуемых ВАК РФ для опубликования основных научных результатов диссертаций на соискание ученой степени доктора и кандидата наук, в базу данных Emerging Sources Citation Index (Web of Science), Российский индекс научного цитирования (РИНЦ), международные базы публикаций открытого доступа Directory of Open Access Journals и Google Scholar, крупнейшую в мире библиографическую базу данных WorldCat, в базы данных ВИНТИ.

Сведения о журнале ежегодно публикуются в международной справочной системе по периодическим и продолжающимся изданиям Ulrich's Periodicals Directory.

Журнал «Травматология и ортопедия России» основан в 1993 г.

Зарегистрирован Государственным комитетом по печати. Свидетельство о регистрации средства массовой информации № 0110540 от 12.04.1993.

Полное или частичное воспроизведение материалов, содержащихся в настоящем издании, допускается с письменного разрешения редакции.

Ссылка на журнал «Травматология и ортопедия России» обязательна.

Адрес редакции: 195427, Санкт-Петербург, ул. Академика Байкова, дом 8;
тел.: +7 (812) 670-86-84; e-mail: journal@rniito.org
<https://journal.rniito.org>

Редакторы Колесникова И.В., Кузнецова А.В.

Технический редактор Гаврилова С.В.



ISSN 2311-2905 (print)
ISSN 2542-0933 (online)

SCIENTIFIC AND PRACTICAL JOURNAL

TRAUMATOLOGIYA I ORTOPEDIYA ROSSII

TRAUMATOLOGY AND ORTHOPEDICS OF RUSSIA

Founder and Publisher

Federal State Budget Institution
Vreden Russian Research Institute of Traumatology and Orthopedics
of Healthcare Ministry of Russian Federation

Editor-in-Chief R.M. Tikhilov



Vol. 24, N 3, 2018

Traumatology and Orthopedics of Russia

Editor-in-Chief

Rashid M. Tikhilov – Dr. Sci. (Med.), Professor

(Vreden Russian Research Institute of Traumatology and Orthopedics, St. Petersburg, Russia)

Deputy editor

Igor I. Shubnyakov – Dr. Sci. (Med.)

(Vreden Russian Research Institute of Traumatology and Orthopedics, St. Petersburg, Russia)

Executive secretary

Irina V. Kolesnikova

(Vreden Russian Research Institute of Traumatology and Orthopedics, St. Petersburg, Russia)

Editorial Board

Vagram V. Agadzhanian – Dr. Sci. (Med.), Professor
(Regional Clinical Center for Miner Health Care,
Leninsk-Kuznetsky, Russia)

Ildar F. Akhtyamov – Dr. Sci. (Med.), Professor (Kazan State
Medical University, Kazan, Russia)

Aleksey G. Baidurashvili – Dr. Sci. (Med.), Professor, Member
of Russian Academy of Sciences (Turner Scientific Institute
for Children's Orthopedics, St. Petersburg, Russia)

Sergey Yu. Berezhnoy – Dr. Sci. (Med.) (Medicentre of Main
Administration for Service to the Diplomatic Corps Moscow, Russia)

Svetlana A. Bozhkova – Dr. Sci. (Med.) (Vreden Russian Research
Institute of Traumatology and Orthopedics, St. Petersburg, Russia)

Tatyana N. Vorontsova – Dr. Sci. (Med.) (Vreden Russian Research
Institute of Traumatology and Orthopedics, St. Petersburg, Russia)

Andrey M. Grjibovski – Dr. Sci. (Med.), Professor
(Norwegian Institute of Public Health, Oslo, Norway)

Aleksander V. Gubin – Dr. Sci. (Med.) (Ilizarov Russian Scientific Center
for Restorative Traumatology and Orthopaedics, Kurgan, Russia)

Sergei V. Dianov – Dr. Sci. (Med.), Professor
(Astrakhan State Medical University, Astrakhan, Russia)

Aleksander K. Dulaev – Dr. Sci. (Med.), Professor
(Pavlov First Saint Petersburg State Medical University,
St. Petersburg, Russia)

Luigi Zagra – MD, Professor (Galeazzi Orthopedic Institute,
Milan, Italy)

Nikolay N. Kornilov – Dr. Sci. (Med.) (Vreden Russian Research
Institute of Traumatology and Orthopedics, St. Petersburg, Russia)

Andrey V. Korolev – Dr. Sci. (Med.), Professor (European Clinic
of Sports Traumatology and Orthopedics (ECSTO), Moscow, Russia)

Gennady P. Kotelnikov – Dr. Sci. (Med.), Professor, Member
of Russian Academy of Sciences (Samara State Medical University,
Samara, Russia)

Aleksander Yu. Kochish – Dr. Sci. (Med.), Professor (Vreden Russian
Research Institute of Traumatology and Orthopedics,
St. Petersburg, Russia)

Veit Krenn – MD, Professor (Center for Histology, Cytology
and Molecular Diagnostics, Trier, Germany)

Igor A. Kuznetsov – Dr. Sci. (Med.), Professor
(SportClinic, St. Petersburg, Russia)

Djoldas Kuldjanov – MD, Professor (St. Louis University,
St. Louis, USA)

Dmitry A. Malanin – Dr. Sci. (Med.), Professor, (Volgograd State Medical
University, Volgograd, Russia)

Sergey P. Mironov – Dr. Sci. (Med.), Professor, Member
of Russian Academy of Sciences (Priorov National Medical Center
for Traumatology and Orthopedics, Moscow, Russia)

Valery Yu. Murylev – Dr. Sci. (Med.), Professor (Sechenov First Moscow
State Medical University, Moscow, Russia)

Valentin A. Neverov – Dr. Sci. (Med.), Professor (Mechnikov
North-Western State Medical University, St. Petersburg, Russia)

Igor A. Norkin – Dr. Sci. (Med.), Professor (Saratov Research
Institute of Traumatology and Orthopedics, Saratov, Russia)

Javad Parvizi – MD, Professor (Rothman Institute,
Philadelphia, USA)

Carsten Perka – MD, Professor (Charité – University Medicine,
Berlin, Germany)

Dmitry A. Ptashnikov – Dr. Sci. (Med.), Professor (Vreden Russian
Research Institute of Traumatology and Orthopedics,
St. Petersburg, Russia)

Lyubov A. Rodomanova – Dr. Sci. (Med.), Professor (Vreden Russian
Research Institute of Traumatology and Orthopedics,
St. Petersburg, Russia)

Andrey P. Sereda – Dr. Sci. (Med.) (Federal Medical and Biological
Agency, Moscow, Russia)

Leonid N. Solomin – Dr. Sci. (Med.), Professor (Vreden Russian
Research Institute of Traumatology and Orthopedics,
St. Petersburg, Russia)

Peter Thomas – MD, Professor (Ludwig Maximilian University,
Munich, Germany)

Marc Thomsen – MD, Professor (Mittelbaden Clinics Baden-Baden
Balg, Baden-Baden, Germany)

Vladimir V. Khomeinets – Dr. Sci. (Med.) (Kirov Military Medical
Academy, St. Petersburg, Russia)

Robert Hube – MD (Center of Joint Replacement,
Munich, Germany)

Vladimir I. Shevtsov – Dr. Sci. (Med.), Professor
(Tsv'yan Novosibirsk Research Institute of Traumatology
and Orthopedics, Novosibirsk, Russia)

The journal is listed among the peer-reviewed scientific periodicals recommended
by Russian State Commission for Academic Degrees and Titles.

The journal is currently indexed in Emerging Sources Citation Index (Web of Science), Russian Science Citation Index,
and in international open publications databases Google Scholar and Directory of Open Access Journals,
in the world's largest bibliographic database WorldCat,

database of the Russian Institute for Scientific and Technical Information at Russian Academy of Science.

Information about the journal is published annually in Ulrichsweb Global Serials Directory.

Journal "Traumatology and Orthopaedics of Russia" founded in 1993. Registered by Russian State Press Committee.
Media registration certificate N 0110540 dated 12.04.1993. Full and partial copying or reproduction
of journal materials permitted only upon written consent of the editorial office with a mandatory reference to the journal.

Editorial office address: 8, ul. Acad. Baikova, St. Petersburg, Russia, 195427.

Phone: +7 (812) 670-86-84; e-mail: journal@rniito.org.

<https://journal.rniito.org>

Editors: I.V. Kolesnikova, A.V. Kuznetsova Technical editor: S.V. Gavrilova



CONTENTS

EDITORIAL.....	7	Korolev A.V., Magnitskaya N.E., Ryazantsev M.S., Sinitsky M.A., Kadantsev P.M., Afanas'yev A.P., Il'in D.O. Transpatellar Reconstruction of Medial Patellofemoral Ligament by Semitendinous Tendon Autograft.....	91
Reshetov I.V., Tikhilov R.M., Kochish A.Yu., Shubnyakov I.I. Traumatology and Orthopedics Research Speciality in 2017: Dissertations Analysis	9	Kalensky V.O., Ivanov P.A., Sharifullin F.A., Zabavskaya O.A. Comparison of Three Options for Treatment of Calcaneal Fracture.....	103
Sereda A.P. Comment.....	19	CASE REPORTS	
CLINICAL STUDIES		Kulyaba T.A., Kornilov N.N., Croitoru I.I., Solomin L.N., Bovkis G.Yu., Korchagin K.L., Ivanov P.P. How Many Revision Arthroplasties do We Undertake Prior to Arthrodesis? (Case Report of a Patient with Rheumatoid Knee Arthritis)	113
Efimov N.N., Stafeev D.V., Lasunskii S.A., Mashkov V.M., Parfeev D.G., Shubnyakov I.I., Tikhilov R.M. Constrained Liners and Dual Mobility Systems for Prevention of Instability in Revision Hip Arthroplasty.....	22	Pavlov V.V., Pronskikh A.A., Mamyldzhe T.Z., Bazlov V.A., Efimenko M.V., Zhilenko V.Yu., Tsegelnikov M.M. Staged Surgical Reconstruction of Massive Pelvic Defect.....	125
Korytkin A.A., El Mudni Yu.M., Kovaldov K.A., Novikova Ya.S., Belousov B.Yu. Outcome of Periprosthetic Femoral Fractures in Hip Arthroplasty.....	34	REVIEWS	
Cherkasov M.A., Tikhilov R.M., Shubnyakov I.I., Kovalenko A.N., Mugutdinov Z.A. Patient Satisfaction Following Total Hip Replacement: Predictors of Success	45	Rodomanova L.A., Orlova I.V. Surgical Treatment of Trapeziometacarpal Osteoarthritis (Review).....	135
Kotelnikov G.P., Zolotovskaia I.A., Davydkin I.L., Poverennova I.E., Dolgushkin D.A. Sacroiliac Joint Pathology in Elderly Patients with Low Back Pain (Observation Program "IOLANTA").....	55	Petrushin A.L., Pryalukhina A.V. Pubic Symphysis Diastasis in Pregnancy and Delivery (Review).....	145
Panteleyev A.A., Mironov S.P., Buhtin K.M., Sazhnev M.L., Kazmin A.I., Pereverzev V.S., Kolesov S.V. Effectiveness of Four-Rod Fixation for Pedicle Subtraction Spinal Osteotomy of the Spine	65	JUBILEES	
Bortulev P.I., Vissarionov S.V., Baskov V.E., Ovechkina A.V., Barsukov D.B., Pozdnykin I.Yu. Clinical and Roentgenological Criteria of Spine-Pelvis Ratios in Children with Dysplastic Femur Subluxation.....	74	Akhtiamov I.F., Pankov I.O. The Centenary of Kazan School of Traumatology and Orthopedics	157
Mushkin A.Yu., Naumov D.G., Umenushkina E.Yu. Thoracic and lumbar Hemivertebra Excision in Pediatric Patients: How Does the Operation Technique Influence on Outcomes? (Cohort Analysis and Literature Review)	83		



Уважаемые читатели!

С удовольствием представляем вашему вниманию очередной номер журнала «Травматология и ортопедия России». Номер открывает обзорная статья, посвященная анализу диссертационных исследований, выполненных в России в 2017 г. по специальности «травматология и ортопедия». По сути это «срез» всех научных исследований, выполненных в стране в этот период. Работы травматологического и ортопедического профиля распределились примерно поровну. Обращает на себя внимание превалирование работ по эндопротезированию крупных суставов, в то время как органосохраняющим операциям уделяется недостаточно внимания. В своем большинстве работы грешат низкой доказательной базой, а статьи публикуются в непрофильных журналах, а это значит, что снижены уровень рецензирования и объективность оценки исследования. На наш взгляд, подобные обзоры позволяют более критично оценить состояние науки в нашей специальности и наметить направления для будущих исследовательских работ.

Традиционно большое внимание в нашем журнале уделяется проблемам артропластики. В этом выпуске пять статей посвящены актуальным вопросам эндопротезирования тазобедренного сустава: три в разделе «Клинические исследования» и две в разделе «Случаи из практики».

В научной литературе продолжается активное обсуждение способов профилактики вывихов головки эндопротеза после ревизионной артропластики. Н.Н. Ефимов с соавторами провели сравнительное исследование эффективности связанных вкладышей и систем двойной мобильности для снижения риска развития нестабильности в раннем послеоперационном периоде — системы двойной мобильности оказались более эффективными. При использовании связанных вкладышей факторами риска вывихов являются сохранение вертлужного компонента и использование головок меньшего диаметра.

Не менее актуальна проблема профилактики и лечения перипротезных переломов, которые являются одной из пяти основных причин ревизионных вмешательств: около 10% ревизий на тазобедренных суставах обусловлены этим грозным осложнением. А.А. Корыткин с соавторами из Приволжского исследовательского медицинского университета представили десятилетний опыт лечения пациентов с перипротезными переломами после эндопротезирования тазобедренного сустава. На большом клиническом материале они показали, что эффективность лечения зависит от таких факторов, как выполнение расширенной остеотомии большого вертела, отсутствие осложнений в послеоперационном периоде, тип перелома, использование ревизионных бесцементных бедренных компонентов с дистальной фиксацией.

В ортопедическом сообществе растет понимание необходимости адекватной всесторонней оценки удовлетворенности пациентов проведенным лечением. Работа М.А. Черкасова с соавторами отвечает на вопрос, какие пред- и послеоперационные факторы в наибольшей степени влияют на удовлетворенность больных результатами первичного тотального эндопротезирования.

Значительное место в этом выпуске журнала отведено работам по проблеме патологии позвоночника как у детей, так и у взрослых.

Тема хирургического лечения врожденных сколиозов у детей по-прежнему актуальна, поскольку постоянно идет поиск менее инвазивных хирургических методов. А.Ю. Мушкин с соавторами в своей работе отвечают на вопрос, как влияют особенности техники экстирпации полупозвонков при врожденных сколиозах у детей на травматичность операции.

Результаты наблюдательного исследования пациентов пожилого возраста с болью в нижней части спины, проведенного на базе амбулаторно-поликлинических учреждений г. Самары, представили Г.П. Котельников с коллегами. Авторам удалось выявить взаимосвязь между болью в нижней части спины у пациентов старше 60 лет с изменениями в илеосакральных сочленениях и более высокими показателями маркеров костной резорбции и цитокинов.

Одним из основных направлений развития спинальной хирургии является восстановление сагиттального баланса у пожилых пациентов с деформациями позвоночника и при болезни Бехтерева. Субтракционная остеотомия обеспечивает выравненную коррекцию сагиттального баланса за счет одного позвоночно-двигательного сегмента. А.А. Пантелеев с соавторами представили результаты ретроспективного исследования, в котором сравнили два метода стабилизации зоны педикулярной субтракционной остеотомии — тра-

диционный двухстержневый и четырехстержневый с применением двух коротких вспомогательных стержней. Предложенный авторами метод стабилизации позволяет снизить риск развития псевдоартроза и переломов стержней в отдаленном послеоперационном периоде.

Многочисленные исследования показали, что изменения анатомо-физиологического состояния элементов в тазобедренном суставе неразрывно связаны с такими же процессами, происходящими в позвоночнике. П.И. Бортулёв с соавторами в статье «Клинико-рентгенологические показатели позвоночно-тазовых соотношений у детей с диспластическим подвывихом бедра» показали, что существует сильная корреляционная связь между показателями наклона крестца и поясничного лордоза, а также углом антеторсии проксимального отдела бедра, выраженностью болевого синдрома и углом наклона крестца.

В течение последних двух десятилетий предложено много различных методик реконструкции медиальной пателлофemorальной связки при нестабильности надколенника. Однако вопрос выбора оптимальной техники остается открытым. А.В. Королев с соавторами в работе «Транспателлярная реконструкция медиальной пателлофemorальной связки аутотрансплантатом из сухожилия полусухожильной мышцы» описывают технику реконструкции медиальной пателлофemorальной связки с формированием одного вертикального канала в надколеннике. Преимуществами предложенного способа авторы считают надежность фиксации трансплантата и минимальную травматичность вмешательства.

Выбору оптимального метода лечения переломов пяточной кости посвящена статья В.О. Каленского с коллегами из Института скорой помощи им. Н.В. Склифосовского. Авторы сравнили методы функционального консервативного лечения, открытой репозиции с накостным остеосинтезом и мини-инвазивной репозиции с последующим остеосинтезом штифтом. Результаты исследования подтвердили выводы опубликованных ранее работ о том, что оперативное лечение позволяет быстрее восстановить функцию, а частота осложнений заживления раны значимо выше в группе открытого остеосинтеза.

Статьи, публикуемые в разделе «Случаи из практики», предназначены в основном для практических врачей. В последнее время редакция получает огромное количество рукописей для этого раздела, но мы стараемся отбирать действительно

редкие клинические наблюдения, которые могут помочь нашим читателям выбрать оптимальный метод лечения в таких ситуациях.

В статье Т.А. Кулябы с соавторами «Сколько ревизионных эндопротезирований выполнять до того, как принять решение об артродезе?» описан опыт хирургического лечения пациентки, страдающей серопозитивной полисуставной формой ревматоидного артрита, которой было выполнено первичное тотальное эндопротезирование обоих коленных суставов. Развившаяся хирургическая инфекция в области оперативных вмешательств стала причиной многократных ревизионных операций, которые не увенчались успехом и потребовали артродезирования обоих коленных суставов. Авторы статьи призывают задуматься над тем, когда стоит прекратить попытки сохранения сустава и сделать выбор в пользу артродеза.

Другой клинический случай «Лечение пациента с обширным постимплантационным дефектом костей таза», также посвященный ревизионному эндопротезированию, представили коллеги из Новосибирского НИИТО. Проведение ревизионного вмешательства нередко осложняется необходимостью замещения различных дефектов костной ткани. Особые трудности хирурги испытывают при обширных дефектах с нарушением целостности тазового кольца, для лечения которых в мире пока не существует общепринятого алгоритма.

В.В. Павлов с соавторами делятся успешным опытом проведения многоэтапного лечения пациентки, которой были выполнены удаление эндопротеза, свободная васкуляризованная остеопластика реберным трансплантатом на питающей сосудистой ножке, накостный остеосинтез костей таза с последующим реэндопротезированием индивидуальной конструкцией, изготовленной лазерным спеканием на основе метода послойной 3D-визуализации.

Раздел «Обзоры литературы» в этом выпуске представлен двумя интересными и редкими темами: «Хирургическое лечение остеоартроза седловидного сустава» (Л.А. Родоманова, И.В. Орлова) и «Расхождение лонного сочленения при беременности и родах» (А.Л. Петрушин, А.В. Прялухина).

В заключение можно констатировать, что в журнале по-прежнему преобладают статьи, посвященные ортопедическим проблемам. Мы получаем очень мало работ по неотложной травматологии и призываем коллег уделять этой проблеме больше внимания.

*С уважением,
главный редактор журнала «Травматология и ортопедия России»
профессор Р.М. Тихилов*

Фото предоставлено журналом Opinion Leader

Научная специальность «травматология и ортопедия» в 2017 г.: анализ выполненных диссертаций

И.В. Решетов¹, Р.М. Тихилов^{2,3}, А.Ю. Кочиш², И.И. Шубняков²

¹ ФГАОУ ВО «Первый Московский государственный медицинский университет им. И.М. Сеченова»

Минздрава России

Трубецкая ул., д. 8, стр. 2, 119991, Москва, Россия

² ФГБУ «Российский научно-исследовательский институт травматологии и ортопедии им. Р.Р. Вредена»

Минздрава России

Ул. Акад. Байкова, д. 8, 195427, Санкт-Петербург, Россия

³ ФГБОУ ВО «Северо-Западный государственный медицинский университет им. И.И. Мечникова» Минздрава России

Ул. Кирочная, д. 41, 191015, Санкт-Петербург, Россия

Реферат


В работе представлен краткий анализ авторефератов всех диссертационных работ по специальности 14.01.15 – травматология и ортопедия (10 докторских и 59 кандидатских), защищенных в 11 профильных диссертационных советах в период с середины октября 2016 до середины октября 2017 г. и прошедших экспертизу на протяжении 2017 г. в экспертном совете ВАК по хирургическим наукам.

Среди 26 работ травматологического профиля абсолютное большинство (16 кандидатских и 5 докторских) было посвящено лечению пациентов с переломами костей, а еще в 5 кандидатских диссертациях рассматривались проблемы артроскопических операций при травмах. В 25 работах ортопедического профиля чаще всего рассматривались вопросы эндопротезирования крупных суставов (6 кандидатских и 3 докторские) и лечения перипротезной инфекции (4 кандидатские). Среди тем диссертаций по детской ортопедии преобладали патология позвоночника (5 кандидатских) и онкоортопедия (2 кандидатские). Единственная докторская диссертация по детской ортопедии была посвящена лечению эквиноварусных деформаций стоп.

В соответствии с критериями, рекомендуемыми журналом *Clinical Orthopaedics and Related Research*, 40 (67,8%) кандидатских и 2 (20%) докторские диссертации были отнесены к III уровню доказательности, 17 (28,8%) кандидатских и 8 (80%) докторских диссертаций – к IV уровню и только 2 кандидатские работы (3,4%) формально соответствовали II уровню доказательности.


Ключевые слова: травматология и ортопедия, диссертационные исследования.

DOI: 10.21823/2311-2905-2018-24-3-9-18

 Решетов И.В., Тихилов Р.М., Кочиш А.Ю., Шубняков И.И. Научная специальность «травматология и ортопедия» в 2017 г.: анализ выполненных диссертаций. *Травматология и ортопедия России*. 2018;24(3):9-18.

DOI: 10.21823/2311-2905-2018-24-3-9-18.

Cite as: Reshetov I.V., Tikhilov R.M., Kochish A.Yu., Shubnyakov I.I. [Traumatology and Orthopedics Research Speciality in 2017: Dissertations Analysis]. *Travmatologiya i ortopediya Rossii* [Traumatology and Orthopedics of Russia]. 2018;24(3):9-18. (in Russian). DOI: 10.21823/2311-2905-2018-24-3-9-18.

 Кочиш Александр Юрьевич. Ул. Акад. Байкова, д. 8, 195427, Санкт-Петербург, Россия / *Alexandr Yu. Kochish*. 8, ul. Akad. Baykova, 195427, St. Petersburg, Russian Federation; e-mail: auk1959@mail.ru

Рукопись поступила/Received: 13.07.2018. Принята в печать/Accepted for publication: 14.08.2018.

Traumatology and Orthopedics Research Speciality in 2017: Dissertations Analysis

I.V. Reshetov¹, R.M. Tikhilov^{2,3}, A.Yu. Kochish², I.I. Shubnyakov²

¹ Sechenov First Moscow State Medical University
8, Trubetskaya ul., 119991, Moscow, Russian Federation

² Vreden Russian Research Institute of Traumatology and Orthopedics
8, ul. Akad. Baykova, 195427, St. Petersburg, Russian Federation

³ Mechnikov North-Western State Medical University
41, Kirochnaya ul., 191015, St. Petersburg, Russian Federation

Abstract

The authors present a short analysis of autoabstracts of all theses in traumatology and orthopedics speciality (14.01.15), 10 doctoral and 59 candidate theses, that were defended at 11 dedicated dissertation boards starting mid of October 2016 until mid of October 2017 and underwent expert reviews during 2017 in expert council of the Higher Certifying Commission on surgical science.

The absolute majority of 26 papers in traumatology (16 candidate and 5 doctoral theses) were dedicated to treatment of patients with different fractures and another 5 candidate theses examined issues of arthroscopic procedures in case of a trauma. 25 dissertations in orthopedics mainly reviewed aspects of large joints replacement (6 candidate and 3 doctoral theses) and treatment of periprosthetic infection (4 candidate theses). Spine pathologies (5 candidate theses) and oncology orthopedics (2 candidate theses) prevailed among dissertation topics on paediatric orthopedics. The only doctoral thesis on paediatric orthopaedics was dedicated to clubfoot.

In accordance with recommended criteria of Clinical Orthopaedics and Related Research journal 40 (67,8%) candidate theses and 2 (20%) doctoral theses corresponded to evidence level III, 17 (28,8%) candidate and 8 (80%) doctoral theses were classified as evidence level IV and only 2 candidate theses (3,4%) formally corresponded to evidence level II.

Keywords: traumatology and orthopaedics, dissertation research.

DOI: 10.21823/2311-2905-2018-24-3-9-18

Competing interests: the authors declare that they have no competing interests.

Funding: the authors have no support or funding to report.

Введение

Диссертационные исследования, несомненно, являются достаточно точным индикатором основных направлений и уровня научных изысканий в любой медицинской науке. Поэтому анализ тематики и качества диссертационных работ за год по определенной научной специальности позволяет обоснованно судить о развитии в конкретной стране науки в рамках той или иной отрасли медицинских знаний в целом и о соответствующей клинической практике. В отечественной научной литературе присутствуют лишь отдельные публикации, посвященные анализу диссертаций по травматологии и ортопедии, защищенных в Российской Федерации за определенный период времени [1, 2]. При этом указанные публикации не содержат итогов специального анализа, проведенного по общему плану для всех диссертационных работ за определенный временной период.

С учетом сказанного, нами был проведен сплошной анализ всех авторефератов кандидатских и докторских диссертаций, прошедших в 2017 г. соответствующий этап экспертизы и получивших одобрение в экспертном совете по хи-

рургическим наукам Высшей аттестационной комиссии (ВАК) при Минобрнауки России. При этом авторы ставили перед собой цель по возможности ответить на следующие вопросы:

1. Каковы основные направления диссертационных исследований по травматологии и ортопедии в России и насколько они соответствуют современным мировым трендам развития нашей специальности?

2. Каковы уровень и качество отечественных диссертационных исследований по травматологии и ортопедии?

3. Что характерно для кандидатских и докторских диссертаций по указанной специальности в нашей стране и чем они различаются в настоящее время?

4. В чем состоят основные недостатки и замечания, отмечаемые при проведении экспертизы диссертаций по травматологии и ортопедии в экспертном совете ВАК по хирургическим наукам?

Материал и методы

Нами были проанализированы авторефераты всех диссертационных работ по специальности

14.01.15 — травматология и ортопедия (10 докторских и 59 кандидатских диссертаций), прошедших экспертизу на протяжении 2017 г. в экспертном совете ВАК по хирургическим наукам. Все эти диссертации успешно прошли публичную защиту в 11 профильных диссертационных советах в период с середины октября 2016 до середины октября 2017 г. В дальнейшем все они получили соответствующие положительные заключения профильного экспертного совета ВАК об их соответствии установленным требованиям к квалификационным работам на соискание ученых степеней.

В ходе анализа мы учитывали, оценивали и сравнивали 39 показателей по 10 направлениям, в частности: сведения о диссертантах, их руководителях и консультантах; местах подготовки и защиты диссертационных работ; тематику исследований; характер диссертационных работ; уровень их дизайна по степени научной доказательности (в соответствии с критериями, рекомендуемыми журналом *Clinical Orthopaedics and Related Research*, <https://cebm.net>); группировку и объем изученного клинического, экспериментального и документального материала; сроки наблюдения в клинических группах; использованные статистические методики обработки количественных данных и их корректное описание; наличие патентов РФ на изобретения и полезные модели; количество и виды научных публикаций по темам диссертационных работ; количество ссылок на публикации отечественных и зарубежных авторов в списках литературы.

Результаты

Всего за 2017 г. в профильном экспертном совете ВАК, проводящем экспертизу диссертационных работ по 13 хирургическим специальностям, было рассмотрено и одобрено 59 кандидатских и 10 докторских диссертаций по специальности 14.01.15 — травматология и ортопедия, составивших соответственно 6,8% и 6,6% от общего числа работ хирургического профиля за указанный период.

Руководителями и консультантами по 59 кандидатским диссертациям являлись 48 докторов и 1 кандидат медицинских наук. При этом 8 профессоров выступили в качестве руководителей нескольких кандидатских диссертационных исследований: от 2 до 6. Консультантами по 10 докторским диссертациям выступили 11 человек, причем один из них являлся консультантом 2 докторов медицинских наук.

Кандидатские диссертации были подготовлены в 20 медицинских учреждениях: 13 ВУЗах и 7 НИИ. При этом 11 учреждений подготовили по несколько кандидатских диссертаций общим числом 50, доля которых составила 84,7%. Это Российский университет дружбы народов (13);

Российский научный центр им. Г.А. Илизарова (7); РНИИТО им. Р.Р. Вредена (6); НИДОИ им. Г.И. Турнера (5); НМИЦ ТО им. Н.Н. Приорова (4); Первый Московский гос. мед. университет им. И.М. Сеченова (4); Новосибирский НИИ травматологии и ортопедии им. Я.Л. Цивьяна (3); Российский национальный исследовательский мед. университет им. Н.И. Пирогова (2); Омский гос. мед. университет (2); Пермский гос. мед. университет им. Е.А. Вагнера (2); Северо-Западный гос. мед. университет им. И.И. Мечникова (2).

Докторские диссертации были подготовлены в 9 учреждениях: НМИЦ ТО им. Н.Н. Приорова (2), Башкирском гос. мед. университете (1), Ивановской гос. мед. академии (1); НИИ им. Н.В. Склифосовского (1); Оренбургском гос. мед. университете (1); Российском научном центре им. Г.А. Илизарова (1); Российском национальном исследовательском мед. университете им. Н.И. Пирогова (1); Российском университете дружбы народов (1); Ярославском гос. мед. университете (1).

Защиты кандидатских диссертаций были проведены во всех 11 диссертационных советах России, в которых представлена специальность 14.01.15 — травматология и ортопедия, а также в одном диссертационном совете (Д 208.086.07) по специальности 14.01.17 — хирургия, так как именно эта специальность была первой из двух в одной из диссертационных работ. Докторские диссертации были защищены в 5 профильных диссертационных советах (табл. 1).

Сведения по тематике защищенных диссертаций суммированы в таблице 2. Следует отметить, что среди 26 работ травматологического профиля абсолютное большинство (16 кандидатских и 5 докторских) было посвящено лечению пациентов с различными переломами костей, а еще 5 кандидатских диссертаций рассматривали проблемы артроскопических операций при травмах. В 25 работах ортопедического профиля чаще всего рассматривались вопросы эндопротезирования крупных суставов (6 кандидатских и 3 докторские) и лечения перипротезной инфекции (4 кандидатские). Среди тем диссертаций по детской ортопедии преобладали патология позвоночника (5 кандидатских) и онкоортопедия у детей (2 кандидатские). Единственная докторская диссертация по детской ортопедии была посвящена лечению эквиноторусных деформаций стоп.

По своей направленности рассматриваемые диссертационные работы чаще всего были чисто клиническими — 48 кандидатских и 5 докторских или клиничко-экспериментальными — 9 кандидатских и 4 докторские. Встречались также клинические и организационные работы (1 кандидатская и 1 докторская) и исключительно экспериментальные исследования (1 кандидатская диссертация).

Таблица 1

Сведения о диссертационных советах, в которых были защищены диссертации

Организация, при которой создан диссертационный совет	Шифр совета	Защищенные диссертации	
		кандидатские	докторские
Российский университет дружбы народов	Д 212.203.37	15	3
РНИИТО им. Р.Р. Вредена и ВМедА им. С.М. Кирова	Д 999.037.02	13	–
НМИЦ ТО им. Н.Н. Приорова	Д 208.112.01	7	3
Рос. науч. центр им. Г.А. Илизарова, Тюменский гос. мед. университет и Южно-Уральский гос. мед. университет	Д 999.063.03	7	–
Новосибирский НИИ травматологии и ортопедии им. Я.Л. Цивьяна	Д 208.064.02	5	–
Первый Московский гос. мед. университет им. И.М. Сеченова	Д 208.040.11	5	1
Башкирский гос. мед. университет	Д 208.006.06	1	2
Пермский гос. мед. университет им. Е.А. Вагнера	Д 208.067.03	2	1
Казанский гос. мед. университет	Д 208.033.01	1	–
Самарский гос. мед. университет	Д 208.085.01	1	–
Саратовский гос. мед. университет им. В.И. Разумовского	Д 208.094.01	1	–
Северо-Западном гос. мед. университет им. И.И. Мечникова (14.01.17 – хирургия)	Д 208.086.07	1	–
Итого		59	10

Таблица 2

Данные о тематике защищенных кандидатских и докторских диссертаций

Тематика защищенных диссертаций	Защищенные диссертации	
	кандидатские	докторские
Травматология	19	5
Ортопедия	25	4
Травматология у детей	2	–
Ортопедия у детей	13	1

Сведения о характере и уровне диссертационных работ по травматологии и ортопедии представлены в таблице 3. Подавляющее большинство как кандидатских (52 из 59), так и докторских диссертаций (7 из 10) имели терапевтический характер, то есть были посвящены преимущественно оценке результатов лечения пациентов с различной патологией опорно-двигательной системы.

В отношении уровня проведенных диссертационных исследований, определяемого с позиций доказательной медицины, большинство кандидатских работ (40 или 67,8%) были III уровня, предполагающего анализ клинического материала по типу «случай — контроль» или сравнения результатов в клинических группах, сформированных без рандомизации. К этому же уровню можно отнести 2 (20%) докторские диссертации. Меньшая часть кандидатских работ (17 или 28,8%), а также 8 (80%) докторских диссертаций были отнесены нами к IV уровню доказательности, для которого характерен анализ отдельных серий клинических наблюдений без полноценного сравнения сопоставимых клинических групп. При этом только 2 кандидатские работы (3,4%) соответствовали II уровню доказательности, предполагающему рандомизацию клинического материала.

Среди кандидатских диссертаций травматологического профиля клинический материал варьировал от 55 до 530 наблюдений, а в большинстве случаев (75%) составлял от 100 до 300 наблюдений. В работах по ортопедии соответствующие минимальные и максимальные показатели варьировали от 44 до 988 наблюдений, а в 75% случаев — от 64 до 240 наблюдений. В диссертациях по детской ортопедии число клинических наблюдений было достоверно меньшим и колебалось от 44 до 277, а в большинстве случаев (75%) варьировало от 70 до 133. Следует также отметить, что клинические группы сравнения присутствовали

в 42 (71%) из 59 кандидатских диссертаций. Однако в ряде работ они были несопоставимы, так как существенно различались по количеству пациентов, тяжести патологии, срокам наблюдений и другим важным параметрам.

В докторских диссертациях объем клинического материала был заметно большим, чем в кандидатских. В работах травматологического профиля он варьировал от 171 до 522 наблюдений, а в работах по ортопедической тематике — от 194 до 1254. При этом полноценные клинические группы сравнения присутствовали только в половине (5 из 10) докторских диссертаций, а в двух из них они были плохо сопоставимыми.

Из 52 кандидатских диссертаций, связанных с лечением пациентов, в 30 работах (57,7%) сроки наблюдения не были конкретно указаны. В остальных 22 работах (42,3%) сроки наблюдения до 1 года включительно были отмечены в 7 диссертациях (31,8%); более года и до 5 лет включительно — в 10 (45,5%) и более 5 лет (до 14 лет максимум) — в 5 (22,7%) диссертациях. В 6 (60%) докторских диссертаций сроки наблюдения в клинических исследованиях составляли от 3 до 5 лет, а в 4 (40%) авторефератах они не были представлены.

Проведенный анализ методов статистической обработки количественных данных показал, что в большинстве кандидатских диссертаций (40 из 59 или 67,8%) была использована только описательная статистика — 13 работ (22,0%) или описательная статистика и сравнение средних — 27 работ (45,8%). Аналогичные статистические методы применялись также в 7 (70%) из 10 докторских диссертаций. Следует особо отметить, что более сложные методики статистической обработки использовались лишь в 19 (32,2%) кандидатских и в 3 (30%) докторских работах. Данные о методах статистических исследований в кандидатских и докторских диссертациях представлены в таблице 4.

Таблица 3

Сведения о характере и уровнях кандидатских и докторских диссертаций

Характер выполненных диссертационных исследований	Защищенные диссертации			Всего
	Уровень выполненных исследований			
	II	III	IV	
Терапевтические	2 КД	37 КД и 1 ДД	13 КД и 6 ДД	52 КД и 7 ДД
Прогностические	—	2 КД и 1 ДД	2 КД и 1 ДД	4 КД и 2 ДД
Диагностические	—	—	2 КД	2 КД
Организационные	—	1 КД	1 ДД	1 КД и 1 ДД
Итого	2 КД	40 КД и 2 ДД	17 КД и 8 ДД	59 КД и 10 ДД

КД — кандидатская диссертация; ДД — докторская диссертация.

Методы статистической обработки данных в диссертационных работах

Методики статистической обработки количественных данных	Защищенные диссертации		Всего
	кандидатские	докторские	
ОС	13	6	19
ОС + СС	27	1	28
ОС + СС + КА	7	–	7
ОС + СС + ДА	6	–	6
ОС + СС + ФА	–	1	1
ОС + СС + КА + ДА	3	–	3
ОС + СС + КА + ФА	2	2	4
ОС + СС + КА + РА	1	–	1
Итого	59	10	69

ОС — описательная статистика; СС — сравнение средних; КА — корреляционный анализ; ДА — дисперсионный анализ; ФА — факторный анализ; РА — регрессионный анализ.

Статистическая значимость выявленных различий (с вариациями от 0,05 до 0,001) была использована только в 4 (6,8%) кандидатских работах. Еще в 40 (67,8%) кандидатских диссертациях применялся только один уровень различий (0,05), а в 15 (25,4%) работах статистические различия, судя по изученным авторефератам, вообще не определялись. Следует также отметить, что адекватное описание использованных статистических методик имелось только в 18 (30,5%) авторефератах кандидатских диссертаций, частичное их описание — в 11 (18,6%), а полное отсутствие сведений о них было отмечено в 30 (50,9%) авторефератах кандидатских диссертаций. В авторефератах докторских диссертаций статистическая значимость выявленных различий была указана только у троих диссертантов и варьировала от 0,05 до 0,001. Еще в одном автореферате докторского исследования статистические методы вообще не были описаны.

Патенты РФ на изобретения (39) и полезные модели (3) присутствовали в 24 (40,7%) и отсутствовали в 35 (59,3%) кандидатских диссертациях. Их количество варьировало в большинстве работ от 1 до 3, а в одной кандидатской диссертации их было 7. Необходимо также отметить существенное преобладание в кандидатских исследованиях патентов РФ на способы (30 или 71,4%) по сравнению с патентами на устройства (12 или 28,6%). В (90%) авторефератов докторских диссертаций патенты РФ на изобретения и полезные модели присутствовали в количестве от 2 до 11, а отсутствовали только в одном организационном исследовании. Их общее количество составило 45 с учетом 25 патентов на способы и 20 патентов на устройства.

Число научных публикаций в авторефератах кандидатских диссертаций варьировало в пределах от 4 до 58. При этом в большинстве работ существенно преобладали тезисы докладов (от 1 до 51). Число статей в журналах травматолого-ортопедического профиля из перечня ВАК колебалось в кандидатских работах от 0 до 7 и, в частности, составляло: 0 — 16 диссертаций (27,1%); 1 — 15 диссертаций (25,4%); 2 — 12 диссертаций (20,3%); 3 — 9 диссертаций (15,3%); 4 — 5 диссертаций (8,5%); 5 — 1 диссертация (1,7%) и 7 — 1 диссертация (1,7%). Общее количество таких статей составило 129, а средний показатель на одного диссертанта был составлял 2,2 статьи.

В авторефератах докторских диссертаций общее количество научных публикаций колебалось от 21 до 68. При этом статей в журналах из перечня ВАК было гораздо меньше, хотя и всегда больше необходимого минимума (10 статей). Следует особо отметить, что количество статей, опубликованные в журналах травматолого-ортопедического профиля из перечня ВАК, варьировало у разных диссертантов в очень широких пределах — от 1 до 18, а общее их число составило 56 (в среднем — 5,6 на диссертанта). Количество статей в общемедицинских журналах из перечня ВАК колебалось от 2 до 20 и в сумме составило 80 (в среднем — 8 на диссертанта). Публикации в профильных журналах из перечня ВАК преобладали над статьями в общемедицинских журналах из этого перечня только у 4 диссертантов, а обратное соотношение было отмечено в 6 докторских диссертациях.

Анализ отдельных параметров списков литературы по авторефератам кандидатских диссер-

таций показал, что общее число источников в них колебалось от 101 до 331 (средний показатель — 187,6). В докторских диссертациях этот показатель был гораздо выше и составил в среднем 321,4 ссылки в одной работе (от 147 до 435). Количество ссылок на отечественных авторов в кандидатских диссертациях колебалось от 9 до 223 (в среднем 66,2 ссылки), а на иностранных авторов — от 47 до 237 (в среднем 121,7 ссылки). В докторских диссертациях соответствующие средние показатели были значительно выше. В частности, для отечественных авторов соответствующее среднее значение составило 145,2 ссылки, а для иностранных авторов — 176,2 ссылки.

Количество ссылок на иностранных авторов преобладало над ссылками на отечественных авторов в 45 кандидатских диссертациях (81,8%), а в 10 кандидатских работах (18,2%) было отмечено обратное соотношение. Следует особо отметить многократное преобладание ссылок на иностранных авторов по отношению к отечественным авторам в нескольких кандидатских диссертациях. Например, в одной из них оно составило 153:11 или 13,9:1. Среди докторских диссертационных работ преобладание ссылок на иностранных авторов было отмечено в 70% (в 7 из 10 работ), а максимальное соотношение ссылок на иностранных и на отечественных авторов составило 313:76 или 4,1:1. Таким образом, соотношение ссылок на иностранные и на отечественные публикации было более сбалансированным в докторских диссертациях по сравнению с кандидатскими.

Обсуждение

В последние годы в России существенно ужесточились требования к качественным показателям научной работы, проводимых научными и образовательными организациями. Особое значение среди всех наукометрических методов приобрел метод «цитат-индексы» (h-индекс (Хирша), g-индекс, импакт-фактор и др.). Однако, несмотря на очевидные сильные стороны данного метода и несомненную важность его использования, качественная и количественная оценка научных исследований не может быть основана только на этом [3].

Существенную долю всех публикуемых научных исследований представляют диссертации на соискание ученой степени кандидатов и докторов наук. В отличие от более простых сравнительных или наблюдательных исследований диссертационная работа подвергается многоступенчатой экспертизе усложняющегося характера. Тема и обоснование диссертации, а впоследствии и ее содержание, коллективно обсуждаются на заседаниях проблемных комиссий, кафедр и ученых советов. Диссертационный совет, принявший диссертацию к рассмотрению, вновь организует ее

экспертизу, а сама защита носит публичный характер. В качестве экспертов привлекаются ведущие специалисты в конкретной области научного знания. В конечном счете диссертация подвергается контролю в Высшей аттестационной комиссии Министерства образования и науки Российской Федерации, которая уполномочена «поставить оценку» диссертации и, выдавая диплом кандидата или доктора наук, закрепить эту оценку на государственном уровне [4]. Соответственно анализ диссертационных исследований, выполненных в определенный временной период, позволяет получить полноценный срез научной мысли ввиду высокой значимости данного типа работ.

В ведущих зарубежных изданиях традиционно публикуются аналитические статьи, содержащие обзор результатов текущих исследований по различным направлениям нашей специальности [5–8], и обсуждаются способы улучшения контроля качества научной продукции [9–11]. Однако в отечественной травматологии и ортопедии аналитических обзоров соответствующего профиля нам найти не удалось. Поисковый запрос в НЕБ eLibrary по словосочетаниям «анализ диссертаций» и «обзор диссертационных работ», в названиях статей, аннотациях и ключевых словах показал 1005 источников, из которых строго соответствовало теме запроса немногим более 10%. Наиболее часто анализ тематики исследований и оценка содержания выполнялись в отношении работ правового и экономического характера, физической культуры и педагогики. На медицинские специальности пришлось немногим более 30 статей, при этом абсолютным лидером можно считать психологию и психиатрию, которым посвящено 18 публикаций, причем работы в этой области анализируются не только по тематикам, клиническому материалу и используемым методам, но также оцениваются относительно аналогичных зарубежных исследований [12, 13]. В области травматологии и ортопедии нашлась единственная серия публикаций, отражающая работу диссертационного совета Центра восстановительной травматологии и ортопедии имени Г.А. Илизарова за несколько лет, представляющая собой небольшие аннотации исследований, защищенных в данном совете [1, 2].

В нашем исследовании мы попытались отойти от традиционных формальных показателей научной ценности выполненных работ, рекомендуемых ВАК и понять, насколько они соответствуют современным трендам нашей специальности. В этой связи приходится констатировать, что не было проведено ни одного исследования с максимальным уровнем доказательности. Лишь две кандидатские диссертации формально соответствуют второму уровню доказательности, поскольку заявлены как рандомизированные ис-

следования. Однако обе работы имеют множество методических недочетов по формированию групп пациентов, и очевидная гетерогенность выборок снижает научную ценность полученных результатов. Почти треть кандидатских диссертаций и 80% докторских вообще представляли из себя серии наблюдений без групп сравнения, что автоматически снижает их научную ценность до четвертого уровня доказательности. Даже если эти серии были масштабными по объему и отражали многолетний опыт авторов, они не позволяют судить о реальной эффективности предлагаемых хирургических технологий в сравнении с альтернативными методами лечения.

Другой проблемой является новизна выполняемых исследований, формальным признаком которой часто считают наличие патентов на изобретение. Несмотря на активно декларируемые инновационные подходы к лечению, широкого внедрения разработанных конструкций не происходит, поскольку они никому не интересны кроме авторов, а более 70% изобретений в кандидатских диссертациях приходится на разработку способов лечения и диагностики, которые вообще не подлежат охраноспособности. Получается, что данные изобретения хотя и являются «украшением» диссертации, не имеют реальной научно-практической ценности. К сожалению, в погоне за инновациями теряется реальная новизна исследований, состоящая в получении новых фактов об особенностях течения патологических процессов и сравнительной оценки эффективности различных технологий в разных группах пациентов.

Настораживает также чрезмерное увлечение отдельными направлениями. В частности, из 25 работ по взрослой ортопедии 11 (44,0%) приходится на вопросы эндопротезирования крупных суставов, в основном тазобедренного и коленного. В противовес этому за рубежом активно изучаются технологии органосберегающей хирургии суставов. Так, например, по запросу «total hip arthroplasty OR total hip replacement» система PubMed дает 20274 ссылок за последние 10 лет, а по запросу «hip arthroscopy OR periacetabular osteotomy OR osteotomy around hip OR hip preservation» — 3199 ссылок. Получается, что в последние десять лет соотношение исследований по замене тазобедренного сустава составляет 6,3:1 к работам, посвященным его сохранению, в то время как в предшествующее десятилетие определяется соответственно 10488 и 727 ссылок, т.е. 14,4:1. Дополнительно необходимо отметить, что эндопротезирование в Российской Федерации уже более десяти лет является одной из самых массовых операций в ортопедии, но до сих пор преобладают работы, в которых оцениваются различные конструкции эндопротезов и хирургические техноло-

гии со сроком наблюдения 3–5 лет, что является недостаточным для объективной оценки результатов лечения.

В определенной степени несоответствие направлений наших исследований общемировому тренду находит отражение в списках литературы диссертационных исследований — в десяти кандидатских диссертациях количество отечественных источников превышало число зарубежных, хотя совершенно очевидно, что число англоязычных публикаций многократно превышает русскоязычные статьи и современные электронные системы делают их вполне доступными для ознакомления. Возможно, число отечественных публикаций может превышать общемировые показатели по отдельным направлениям, например, чрескостному остеосинтезу, но «патриотизм» некоторых авторов доходит до того, что число русскоязычных и иностранных источников составляет 217 и 58 соответственно, т.е. 3,7:1 в работе, посвященной минимально-инвазивному остеосинтезу переломов длинных трубчатых костей нижних конечностей.

Отдельно следует отметить недостаточное количество статей в профильных научных журналах из списка ВАК, что особенно важно для докторских диссертаций, так как возникают обоснованные сомнения в достаточном освещении и апробации специалистами соответствующего профиля результатов проведенных диссертационных исследований. Вероятно, ограниченное количество специализированных журналов, входящих в список ВАК, создает определенные трудности для публикации результатов исследований, но в то же время интересную и качественную статью возьмут в любой журнал и найдут для нее место.

И, наконец, необходимо остановиться на общем низком качестве статистической обработки материала — во множестве работ вообще отсутствует описание используемых методов, в 6 докторских и 13 кандидатских диссертациях использовалась только описательная статистика. В ряде исследований подчеркивается статистическая значимость различий, но ее оценка выполняется без поправки на множественность сравнений. Корректное описание статистического раздела присутствует только в авторефератах 18 кандидатских диссертаций и ни в одной докторской диссертации. Поэтому не удивительно, что из всего списка только 11 соискателей имеют публикации в иностранных журналах, где предъявляются высокие требования к качеству статистического анализа.

Разумеется, наша работа имеет серьезное ограничение, поскольку анализу подвергались только авторефераты диссертационных исследований. Вполне возможно, что при рассмотрении самих текстов диссертаций некоторых замечаний могло бы не быть, но, возможно, появились бы другие во-

просы, не менее значимые. Автореферат диссертации должен полноценно отражать ее содержание, и вероятно слабые стороны авторефератов обусловлены, прежде всего, недостатками самих диссертационных исследований, не смотря на то, что все эти работы соответствуют критериям, предъявляемым ВАК, к исследованиям на соискание соответствующей научной степени.

Отдельно в рамках настоящей статьи хотелось бы также обсудить наиболее частые недостатки и замечания, возникающие при рассмотрении диссертационных работ в экспертном совете ВАК по хирургическим наукам. К таковым, в частности, могут быть отнесены: неадекватный выбор оппонентов и ведущей организации, неправильный выбор научных специальностей диссертационной работы, ее руководителей и консультантов.

В отношении выбранных диссертационным советом оппонентов и ведущей организации экспертный совет ВАК руководствуется соответствующими пунктами 22 и 24 «Положения о присуждении ученых степеней». При этом особое внимание уделяется наличию у оппонентов и сотрудников выбранной ведущей организации научных публикаций по профилю (сфере исследований) диссертационной работы. Считается, что такие публикации должны быть на уровне статей в профильных научных журналах, руководств или монографий, а их количество должно быть не менее двух за последние пять лет. Несоответствие указанному требованию потенциально может стать причиной замечания в адрес соответствующего диссертационного совета, а также перезащиты диссертационной работы в другом диссертационном совете с другим составом оппонентов.

Проверка правильности выбора научных специальностей осуществляется в экспертном совете ВАК на основании «Номенклатуры научных специальностей, по которым присуждаются ученые степени», утвержденной Приказом Минобрнауки России от 23 октября 2017 г. № 1027, а также паспортов специальностей Высшей аттестационной комиссии, имеющих на сайте ВАК. Несоответствия требованиям этих руководящих документов встречаются редко, но влекут за собой серьезные организационные последствия. Например, в одной из диссертационных работ, успешно защищенных в диссертационном совете по специальности 14.01.15 — травматология и ортопедия, изучались вопросы лечения пострадавших с переломами нижней челюсти, что однозначно относится к научному профилю специальности 14.01.14 — стоматология. В результате в этом случае было принято решение об отказе в присуждении ученой степени кандидата медицинских наук, а диссертационному совету было сделано замечание.

Вопрос определения научных специальностей диссертационных работ тесно связан с выбором научных руководителей и консультантов. При его рассмотрении экспертный совет ВАК по хирургическим наукам руководствуется требованиями всесторонности и объективности экспертизы диссертаций, а также учитывает положения научной этики медицинских исследований. Введение второй научной специальности и назначение второго руководителя (консультанта) работы считается целесообразным при наличии соответствующей доли в материалах диссертации, превышающей одну ее треть, входящей более чем в одну главу или послужившей основой для двух и более выводов. В случаях сравнительно меньшего долевого присутствия в диссертационной работе материалов, относящихся к другой специальности, в нее могут быть дополнительно включены консультанты без введения второй научной специальности. Во всех подобных случаях в сопроводительных документах диссертационных советов (аттестационных делах диссертантов) необходимо представлять четкое и подробное обоснование принятых решений.

В завершение хочется подчеркнуть, что анализ авторефератов диссертаций по травматологии и ортопедии, который является первым в нашей стране за последние годы, показал, что необходимо развитие и поддержание на соответствующем уровне важнейших «инструментов» специальности — научных обществ, профессиональных научных журналов и самое главное — формирование пула высокопрофессиональных специалистов в различных направлениях нашей большой специальности, которые в равной степени беспристрастно оценивают работы, поступающие в журналы и диссертационные советы.

Конфликт интересов: не заявлен.

Источник финансирования: исследование проведено без спонсорской поддержки.

Литература [References]

1. Дьячков А.Н., Солдатов Ю.П. Обзор диссертационных работ, защищенных в диссертационном совете ДМ 208.079.01 при ФГБУ «Российский научный центр «Восстановительная травматология и ортопедия» имени академика Г.А. Илизарова» во втором полугодии 2013 года. *Гений ортопедии*. 2014;(3):107-112. D'iachkov A.N., Soldatov Yu.P. [Overview of the theses defended in DM 208.079.01 Dissertation Board at FSBI "Russian Ilizarov Scientific Center Restorative Traumatology and Orthopaedics" (RISC RTO) in the second half of 2013]. *Genii ortopedii* [Orthopaedic Genius]. 2014;(3):107-112.
2. Дьячков А.Н., Солдатов Ю.П., Овчинников Е.Н. Аналитический обзор диссертационных работ, защищенных в диссертационном совете ДМ208.79.01 при ФГБУ «Российский научный центр «Восстановительная травматология и ортопедия» им.

- акад. Г.А. Илизарова Минздрава России в 2015 году. *Гений ортопедии*. 2016;(1):104-106.
- D'iachkov A.N., Soldatov Iu.P., Ovchinnikov E.N. [Analytical review of dissertations defended in DM208.79.01 Dissertation Council at FSBI Russian Ilizarov Scientific Center "Restorative Traumatology and Orthopaedics" of the RF Ministry of Health in 2015]. *Genii ortopedii* [Orthopaedic Genius]. 2016;(1):104-106.
3. Альбицкий В.Ю., Устинова Н.В., Антонова Е.В. Наукометрический анализ диссертационных исследований по специальности «общественное здоровье и здравоохранение», относящихся к детскому населению. *Проблемы социальной гигиены, здравоохранения и истории медицины*. 2014;(1):24-28. Albitskiy V.Yu., Ustinova N.V., Antonova Ye.V. [The scientometric analysis of dissertation studies in the field of specialty public health and health care concerning children population]. *Problemy sotsial'noi gigieny, zdavookhraneniya i istorii meditsiny* [Problems of Social Hygiene, Health and History of Medicine]. 2014;(1):24-28.
 4. Липский С.И. Диссертации как объект научного анализа. *Вестник Московского государственного университета культуры и искусств*. 2009;(1):110-115. Lipskii S.I. [Theses as an object of scientific analysis]. *Vestnik Moskovskogo gosudarstvennogo universiteta kul'tury i iskusstv* [The Bulletin of the Moscow State University of Culture and Arts]. 2009;(1):110-115.
 5. Lin S.S., Baxi O., Yeranosian M. What's new in foot and ankle surgery. *J Bone Joint Surg Am*. 2018;100(10):892-898. DOI: 10.2106/JBJS.17.01672.
 6. Ninomiya J.T., Dean J.C., Incavo S.J. What's New in Hip Replacement. *J Bone Joint Surg Am*. 2017;99(18):1591-1596. DOI: 10.2106/JBJS.17.00704.
 7. Pierce T.P., Elmallah R.K., Jauregui J.J., Cherian J.J., Mont M.A. What's new in venous thromboembolic prophylaxis following total knee and total hip arthroplasty? An Update. *Surg Technol Int*. 2015;26:234-237.
 8. Schmitz M.R., Blumberg T.J., Nelson S.E., Sees J.P., Sankar W.N. What's new in pediatric hip? *J Pediatr Orthop*. 2018;38(6):e300-e304. DOI: 10.1097/BPO.0000000000001166.
 9. Dobbs M.B., Gebhardt M.C., Gioe T.J., Manner P.A., Porcher R., Rimnac C.M., Wongworawat M.D., Leopold S.S. Editorial: how does CORR (®) evaluate survey studies? *Clin Orthop Relat Res*. 2017;475(9):2143-2145. DOI: 10.1007/s11999-017-5430-6.
 10. Haddad F.S. How much evidence does it take to change practice? *Bone Joint J*. 2017;99-B(7):849-850. DOI: 10.1302/0301-620X.99B7.BJJ-2017-0695.
 11. Leopold S.S. Editorial: CORR (®) will change to double-blind peer review-what took us so long to get there? *Clin Orthop Relat Res*. 2017;475(2):297-299. DOI: 10.1007/s11999-016-5198-0.
 12. Евдокимов В.И., Шамрей В.К., Чехлатый Е.И., Семин С.А. Сравнительный анализ областей научных исследований в отечественных и зарубежных диссертациях по психиатрии (1992–2015 гг.). *Обозрение психиатрии и медицинской психологии имени В.М. Бехтерева*. 2016;(3):109-115. Evdokimov V.I., Shamrey V.K., Chekhlaty E.I., Semin S.A. [The comparative analysis of the fields of scientific researches in the domestic and foreign theses on psychiatry (1992–2015)]. *Obozrenie psikiatrii i meditsinskoi psikhologii imeni V.M. Bekhtereva* [V.M. Bekhterev Review of Psychiatry and Medical Psychology]. 2016;(3):109-115.
 13. Трущелёв С.А. Результаты структурного анализа диссертаций, представленных к защите по научной специальности «Психиатрия» в 2010 г. *Российский психиатрический журнал*. 2011;(4):86-89. Trushchelev S.A. [Outcomes of structural analysis of theses submitted for defence in scientific specialty «Psychiatry» in 2010]. *Rossiiskii psikiatricheskii zhurnal* [Russian Journal of Psychiatry]. 2011;(4):86-89.

СВЕДЕНИЯ ОБ АВТОРАХ:

Игорь Владимирович Решетов — академик РАН, д-р мед. наук, профессор, директор клиники пластической хирургии, заведующий кафедрой онкологии и реконструктивной хирургии, ФГАОУ ВО «Первый Московский государственный медицинский университет им. И.М. Сеченова» Минздрава России, Москва

Тихолов Рашид Муртузалиевич — д-р мед. наук, профессор, директор ФГБУ «Российский научно-исследовательский институт травматологии и ортопедии им. Р.Р. Вредена» Минздрава России; профессор кафедры травматологии и ортопедии ГБОУ ВПО «Северо-Западный государственный медицинский университет им. И.И. Мечникова» Минздрава России, Санкт-Петербург

Кочиш Александр Юрьевич — д-р мед. наук, профессор, зам. директора по научной и учебной работе ФГБУ «Российский научно-исследовательский институт травматологии и ортопедии им. Р.Р. Вредена» Минздрава России, Санкт-Петербург

Шубняков Игорь Иванович — д-р мед. наук, главный научный сотрудник ФГБУ «Российский научно-исследовательский институт травматологии и ортопедии им. Р.Р. Вредена» Минздрава России, Санкт-Петербург

INFORMATION ABOUT AUTHORS:

Igor V. Reshetov — Acad. RAS, Dr. Sci. (Med.), professor, director of Plastic Surgery Clinic, head of Oncology and Reconstructive Surgery Department, Sechenov First Moscow State Medical University, Moscow, Russian Federation

Rashid M. Tikhilov — Dr. Sci. (Med.), professor, director of Vreden Russian Research Institute of Traumatology and Orthopedics; professor of Traumatology and Orthopedics Department, Mechnikov North-Western State Medical University, St. Petersburg, Russian Federation

Alexandr Yu. Kochish — Dr. Sci. (Med.), professor, deputy director for Research and Academic Affairs, Vreden Russian Research Institute of Traumatology and Orthopedics, St. Petersburg, Russian Federation

Igor I. Shubnyakov — Dr. Sci. (Med.), chief researcher, Vreden Russian Research Institute of Traumatology and Orthopedics, St. Petersburg, Russian Federation

Комментарий к статье И.В. Решетова с соавторами «Научная специальность „травматология и ортопедия“ в 2017 г.: анализ диссертаций»

Благодаря членству в редакционной коллегии журнала «Травматология и ортопедия России» я имел удовольствие ознакомиться с работой до ее публикации. Сразу после прочтения названия статьи у меня проснулся живой интерес. Действительно, куда движется наша травматологическая наука? Где центры компетенции? Кто опинион-лидеры? О чем наши диссертации? Чем мы отличаемся и в чем схожи с иностранными школами?

Авторы отмечают, что «в ведущих зарубежных изданиях традиционно публикуются аналитические статьи, содержащие обзор результатов текущих исследований по различным направлениям нашей специальности, и обсуждаются способы улучшения контроля качества научной продукции». Этот справедливый тезис можно разбить на два подпункта:

- 1) Что происходит?
- 2) Что делать дальше?

С ответом на первый вопрос в зарубежной печати лучше всего, на мой взгляд, справляются статьи рубрик «What's new» например, в журнале *Journal of Bone and Joint Surgery (JBJS)*, когда эксперт в той или иной области ортопедии проводит анализ последних работ, выделяя для читателя рубрики, соответствующие ключевым трендам, и описывая основные результаты работ.

Второй вопрос, затрагивающий методологию, более громоздок, и ответы на него находятся в более широком спектре типов работ — начиная от рубрик «Discussion» многих статей, включая формат того же «What's new» и заканчивая мета-анализами, гайдлайнами, когда, например, в тех же кокрановских обзорах дается рекомендация продолжать дальнейшие исследования в какой-либо области.

Здесь есть один тонкий момент. В приведенных выше примерах в анализ включаются результаты исследований, которые опубликованы в научной периодике. В нашем случае авторы анализируют диссертации, полагая, что «диссертационные исследования, несомненно, являются достаточно точным индикатором основных направлений и уровня научных изысканий в любой медицинской науке». Однако насколько мы можем отождествлять диссертации науке? Любое млекопитающее — животное, но не любое животное — млекопитающее. Все очень просто:

1. Диссертация это наука? Несомненно.
2. Наука это диссертации? Вовсе нет.

Научная мысль может быть изложена где угодно. В личном общении (да, встречаются ссылки на литературу, оформленные как «personal communication»). В виде устного доклада на конференции. В виде публикации тезиса. В виде поста на Facebook или в Instagram. В виде статьи в журнале. Конечно, с точки зрения цитируемости, сиречь зеркала доступности изложенной мысли для коллег, очевидны преимущества публикации в журнале, лучше — с высоким импакт-фактором. Но мысль может быть оставлена для истории и коллег где угодно, и в диссертации в том числе.

Из всего массива вариантов «публикации» научной мысли авторы выбрали только диссертации, полагая их «достаточно точным индикатором основных направлений». Здесь первый дьявол. Я, например, считаю, что журналы «Вестник травматологии и ортопедии им Н.Н. Приорова» или «Травматология и ортопедия России» являются более точными индикаторами. Казалось бы, требования ВАК определяют необходимость публикации результатов работы в соответствующих журналах, но авторы статьи сами отмечают, что «число статей в журналах травматолого-ортопедического профиля из перечня ВАК колебалось в кандидатских работах от 0 до 7 и, в частности, составляло 0–16 диссертаций...». Стоит остановиться. Только вздумайте — 16 диссертаций не имели публикаций в профильных журналах! То есть в профильных журналах мы имеем одну науку, а в диссертациях — другую. Очевидно, что диссертант может идти по пути наименьшего сопротивления и публиковаться там, где сделают это быстрее. Но в любом случае уже никак нельзя говорить о том, что диссертации — точный индикатор науки, и авторы сами это доказывают. Полагаю, что не в последней мере на отсутствие обсуждения этого факта (0 публикаций в профильных журналах у трети диссертаций) повлияло чрезвычайное чувство такта и деликатность авторов.

Наука — это не только диссертации еще по одной причине. Журнал всегда более либерален, а научной мысли до некоторой степени претит система требований. Всем известен конфликт интересов. Финансовый или личный. Но есть еще один конфликт интересов — интеллектуальный, и он много более опасен. G. Guyatt объясняет этот феномен следующим образом: «Многолетние исследования и институт грантов формируют направление с предсказуемыми и однотипными

результатами, склоняя исследователей работать по уже „заезженному“ контенту проблемы» [1]. Диссертации, конечно же, чаще всего пишутся без грантов, но являются индикатором научной работы учреждения или кафедры, поэтому здесь есть риск предпочтения проходным темам и дизайнам, особенно учитывая санкции ВАК в случае негативного рассмотрения экспертным советом.

На мой взгляд, не стоит умалять еще одно слабое интеллектуального конфликта интересов. Ученая степень в некотором роде удовлетворяет амбиции диссертанта. Репутационная сила ученой степени, очевидно, выше, чем список публикаций в CV. Наличие в списке научных трудов публикаций в *JBJS*, *CORR* и других изданиях делает понятным силу диссертанта для узкого круга профессиональных коллег. Работодатель и пациент будут более благосклонно реагировать именно на ученую степень в виде надписи на визитке или при входе в кабинет, чем на публикации в неизвестных непрофессиональному кругу журналах, пусть и со 130-летней историей (в следующем году у *JBJS* юбилей). В результате врач, собравшийся писать диссертацию, с высокой вероятностью будет искать не только, а скорее даже не столько благоприятную тему и дизайн исследования, а локомотивного научного руководителя и учреждение, которые уже и выберут благоприятную тему и дизайн. В этом нет ничего плохого, поскольку в определенной степени корреляция научной продуктивности руководителя с количеством его учеников существует: шансов защититься у руководителя с большим портфелем диссертантов определенно больше.

Не все диссертанты живут в городах, где созданы диссертационные советы по травматологии и ортопедии. И на практике часто приходится встречаться с вопросами коллег из небольших городов о том, к какому руководителю или кафедре можно прикрепиться. Как я уже отметил в первом абзаце, действительно будет интересно и полезно знать, где и кто опинион-лидеры, то есть наиболее активные научные руководители. К сожалению, авторы ограничились указанием количества диссертаций за учреждениями. Теперь мы знаем, что лидер — РУДН. Однако статья нам не дает ответа на вопрос о руководителях-локомотивах. Это мне кажется немного странным — данные о конкретных фамилиях руководителей в авторефератах не скрываются, так почему не дать анализ этого несомненно интересного и очевидно почетного для руководителя показателя?

Авторы показали ключевой момент — большое число диссертаций (44%) посвящено эндопротезированию, причем, несмотря на то, что эндопротезирование в России активно развивается уже более 10 лет, преобладают работы со сроком наблюдения 3–5 лет. При этом наш вектор тут действительно

отличается от мировой науки, где трендом стали исследования по органосберегающей хирургии суставов. Если короткий срок наблюдения является несомненным минусом, то превалирование тематики эндопротезирования объясняется минусами нормирования. У любого самого благого дела всегда есть минусы. Благодаря программе государственных гарантий бесплатного оказания гражданам медицинской помощи огромное число наших соотечественников имеет возможность получить высокотехнологичную медицинскую помощь, пронормированную в виде диагноза, модели пациента, метода и вида лечения. Сосредоточением высоких технологий стали центры, имеющие или сам диссертационный совет, или тесную связь с ним. В результате темы научных исследований во многом определяются тем, чем занимается учреждение, т.е. тем, на что есть соответствующий норматив, государственное задание.

Читая заключение авторов о том, что превалируют диссертации по эндопротезированию, хотелось бы видеть более детальный анализ, но авторы, к сожалению, его не сделали, точнее, были очень краткими, упомянув лишь о том, что в 4 работах рассматривалось лечение перипротезной инфекции. Эндопротезирование — очень большая отрасль. Про что были оставшиеся диссертации? Про хирургическую технику, прогностические критерии, профилактику, лечение и диагностику осложнений? Технологию? Аддитивные технологии? Хотелось бы видеть основные векторы наших исследований внутри такой обширной области, как эндопротезирование, но, к сожалению, мы пока лишены этой возможности. В тех же статьях «What's new» авторы выделяют наиболее интересные и новаторские идеи. Неужели все наши диссертации были одинаковы и ни одна не глянулась авторам своей оригинальностью?

Авторы подробно анализируют количество наблюдений в диссертациях, отмечая, что клинический материал варьировал от 55 до 530 наблюдений, а в большинстве случаев (75%) составлял от 100 до 300 наблюдений. Здесь второй дьявол. Авторы упрекают диссертантов в том, что их группы очень гетерогенны, но почему авторы сами делают такую же ошибку, подавая пример гетерогенного сравнения? Какой смысл абстрактно сравнивать количество наблюдений? Во-первых, для достижения статистической значимости количество наблюдений в выборке определяется размером среднего, стандартного отклонения, размером альфа и бета ошибок. В одном исследовании будет корректна группа из 10 человек, в другом — недостаточно группы из 100 тысяч наблюдений. Во-вторых, количество пациентов на практике определяется и встречаемостью. Пациентов с болью в предплечье ввиду сдавления срединного нерва фиброзной аркой

m. flexor digitorum superficialis будет мало, а пациентов с переломами ключицы — много.

Точно так же авторы анализируют число источников в списке литературы. О чем вообще говорит количество источников? Не знаю, мне кажется — ни о чем. В зарубежных обзорах мне такой прием не встречался. Какая-то проблема имеет мало релевантных публикаций, другая — много. Кроме того, кто-то излагает мысль кратко и полно, другой диссертант — долго и неполно (всего четыре варианта без промежуточных, я перечислил только два). В качестве примера вспоминается диссертация математика John Forbes Nash Jr. «Non-cooperative games» [2], тезис которой лег в основу исследования, за которое в 1994 г. ему присудили Нобелевскую премию по экономике [3]. Вся работа напечатана на 26 страницах, а в списке литературы значилось два источника.

В своей статье авторы говорят, что они оценивали уровень дизайна по степени научной доказательности (в соответствии с критериями журнала *CORR (Clinical Orthopaedics and Related Research)*). Что это за критерии? PRISMA Checklist? GRADE? Но это не критерии *CORR*! Авторы не дают ссылки на конкретный источник с методикой оценки «степени научной доказанности».

Авторы уделяют внимание статистическим инструментам диссертаций, критикуя диссертантов: «...адекватное описание использованных статистических методик имелось только в 18 (30,5%) авторефератах кандидатских диссертаций, частичное их описание — в 11 (18,6%), а полное отсутствие сведений о них было отмечено в 30 (50,9%) авторефератах... В авторефератах докторских диссертаций статистическая значимость выявленных различий была указана только у троих диссертантов... Еще в одном автореферате докторского исследования статистические методы вообще не были описаны».

Во-первых, авторы статьи анализировали авторефераты, которые находятся под гнетом требований к объему и в которые статистический раздел часто не включают как раз по этой причине.

Однако я не питаю иллюзий по поводу качества работы со статистикой врачей-клиницистов.

Во-вторых, давайте посмотрим, какой пример работы со статистикой подают сами авторы. Вот, например: «Число научных публикаций ...варьировало в пределах от 4 до 58... в большинстве работ существенно преобладали по количеству тезисы докладов (от 0 до 51)». Указание минимального и максимального значений действительно используется в описательной статистике, но никогда не используется самостоятельно. Есть среднее, доверительный интервал, стандартное отклонение, нормальное или иное распределение выборки. Апелляция авторов к словам «большинство» или «существенно преобладали» без конкретного подсчета тоже выглядит странно.

Хочу искренне поблагодарить авторов за смелую констатацию невысокого уровня доказательности (хотя авторы и не отметили, что же конкретно можно относить к максимальному уровню). Справедлива претензия на то, что даже в случае заявления рандомизированного исследования наши коллеги делают множество методических недочетов по формированию групп пациентов, что удивительно в 2018 г. — правила рандомизации не так сложны. Авторы статьи не говорят о *blind* подходе — но стоит ли о нем говорить в текущем статусе?

В любом случае подобное начинание несомненно радует, а авторы проделали сложную, объемную, кропотливую работу, может быть, в чем-то неблагодарную, что только увеличивает их заслугу.

Литература

1. Guyatt G., Akl E.A., Hirsh J., Kearon C., Crowther M., Gutterman D., Lewis S.Z., Nathanson I., Jaeschke R., Schünemann H. The vexing problem of guidelines and conflict of interest: a potential solution. *Ann Intern Med.* 2010;152(11):738-741. DOI: 10.7326/0003-4819-152-11-201006010-00254.
2. Nash J. F. Jr. Non-cooperative games [dissertation]. 1950. Available at: https://rbcs.princeton.edu/sites/default/files/Non-Cooperative_Games_Nash.pdf.
3. John F. Nash Jr. Biographical. Available at: <https://www.nobelprize.org/prizes/economics/1994/nash/auto-biography/>.

Серда Андрей Петрович

д-р мед. наук, заместитель руководителя
Федерального медико-биологического агентства России
drsereda@gmail.com

Использование связанных вкладышей и систем двойной мобильности для профилактики вывихов при ревизионном эндопротезировании тазобедренного сустава

Н.Н. Ефимов¹, Д.В. Стафеев¹, С.А. Ласунский¹, В.М. Машков¹, Д.Г. Парфеев¹,
И.И. Шубняков¹, Р.М. Тихилов^{1,2}

¹ ФГБУ «Российский научно-исследовательский институт травматологии и ортопедии им. Р.Р. Вредена» Минздрава России. Ул. Акад. Байкова, д. 8, 195427, Санкт-Петербург, Россия

² ФГБОУ ВО «Северо-Западный государственный медицинский университет им. И.И. Мечникова» Минздрава России. Ул. Кирочная, д. 41, 191015, Санкт-Петербург, Россия

Реферат

Введение. Вывихи головки эндопротеза являются частой причиной выполнения повторных ревизий. Среди мер профилактики вывихов наиболее эффективными являются связанные вкладыши и системы двойной мобильности.

Цель исследования — сравнить результаты ревизионного эндопротезирования тазобедренного сустава с имплантацией связанных вкладышей и систем двойной мобильности.

Материал и методы. В группе пациентов, которым имплантировали связанные вкладыши (78 человек), использовали модели DePuy Duraloc с внутренним диаметром 28 мм и Zimmer Trilogy с внутренним диаметром 32 мм, средний срок наблюдения составил 66,2 мес. (54–82). В группе с использованием систем двойной мобильности (58 человек) имплантировали системы Serf Novae и Biomet Advantage, средний срок наблюдения составил 17,8 мес. (10–41). Группы пациентов были сопоставимы по демографическим данным и различным потенциальным факторам риска вывиха головки эндопротеза. Однако системы двойной мобильности чаще использовались в ходе операций по поводу неустранимых либо рецидивирующих вывихов, а также у пациентов с вывихами в анамнезе. Помимо этого имелись различия в структуре первичных диагнозов.

Результаты. В группе связанных вкладышей было отмечено 14 (17,9%) вывихов головки эндопротеза, 10 (12,8%) из которых произошли в срок до 2 лет после операции, а также 3 (3,8%) случая асептического расшатывания вертлужного компонента, 4 (5,1%) случая повреждения запирающего механизма без вывиха и 8 (10,3%) случаев ГИОХВ. В группе двойной мобильности мы наблюдали 3 (5,17%) вывиха в большой паре трения, один (1,7%) случай расшатывания вертлужного компонента и 4 (6,9%) случая ГИОХВ. Разница в частоте вывихов в двух группах была статистически значимой ($p < 0,05$). В группе связанных вкладышей выявлено повышение риска вывиха при установке связанной системы в сохраненный вертлужный компонент в сравнении с заменой последнего ($p < 0,01$; RR = 7,2, ДИ 95%: 2,05–25,26), а также тенденция к повышению риска вывиха при использовании вкладышей DePuy Duraloc с головками диаметром 28 мм в сравнении с Zimmer Trilogy с головками диаметром 32 мм ($p = 0,07$; RR = 4,97, ДИ 95%: 1,03–24,04).

Заключение. Системы двойной мобильности продемонстрировали большую эффективность при ревизионном эндопротезировании тазобедренного сустава в сравнении со связанными вкладышами, несмотря на то, что чаще устанавливались для лечения, а не профилактики вывихов. При использовании связанных вкладышей факторами риска вывихов являются сохранение вертлужного компонента и использование головок меньшего диаметра.

Ключевые слова: ревизионное эндопротезирование тазобедренного сустава, вывих эндопротеза, связанный вкладыш, система двойной мобильности.

DOI: 10.21823/2311-2905-2018-24-3-22-33

Ефимов Н.Н., Стафеев Д.В., Ласунский С.А., Машков В.М., Парфеев Д.Г., Шубняков И.И., Тихилов Р.М. Использование связанных вкладышей и систем двойной мобильности для профилактики вывихов при ревизионном эндопротезировании тазобедренного сустава. *Травматология и ортопедия России*. 2018;24(3):22-33. DOI: 10.21823/2311-2905-2018-24-3-22-33.

Cite as: Efimov N.N., Stafeev D.V., Lasunskii S.A., Mashkov V.M., Parfeev D.G., Shubnyakov I.I., Tikhilov R.M. [Constrained Liners and Dual Mobility Systems for Prevention of Instability in Revision Hip Arthroplasty]. *Travmatologiya i ortopediya Rossii* [Traumatology and Orthopedics of Russia]. 2018;24(3):22-33. (in Russian). DOI: 10.21823/2311-2905-2018-24-3-22-33.

✉ Ефимов Николай Николаевич. Ул. Акад. Байкова, д. 8, 195427, Санкт-Петербург, Россия / Nikolai N. Efimov, 8, ul. Akad. Baykova, 195427, St. Petersburg, Russian Federation; e-mail: efimov-n-n@mail.ru

Рукопись поступила/Received: 26.04.2018. Принята в печать/Accepted for publication: 24.08.2018.

Constrained Liners and Dual Mobility Systems for Prevention of Instability in Revision Hip Arthroplasty

N.N. Efimov¹, D.V. Stafeev¹, S.A. Lasunskii¹, V.M. Mashkov¹, D.G. Parfeev¹,
I.I. Shubnyakov¹, R.M. Tikhilov^{1,2}

¹ Vreden Russian Research Institute of Traumatology and Orthopedics
8, ul. Akad. Baykova, 195427, St. Petersburg, Russian Federation

² Mechnikov North-Western State Medical University
41, Kirochnaya ul., 191015, St. Petersburg, Russian Federation

Abstract

Purpose. Instability is a challenging complication of revision hip arthroplasty and a frequent cause of repeat revisions. Constrained liners and dual mobility systems have gained major attention among the options of dislocation prophylaxis.

The aim of this study is to compare the outcomes of revision hip arthroplasty with use of constrained liners and dual mobility systems.

Materials and Methods. We used DePuy Duraloc (inner diameter 28 mm) and Zimmer Trilogy (inner diameter 32 mm) systems in the constrained liners group (N 78, mean follow-up — 66.2 month, 54–82), Serf Novae and Biomet Avantage systems in the dual mobility group (N 58, mean follow-up — 17.8 month, 10–41). The two groups were comparable in age, sex and different potential dislocation risk factors, however, dual mobility cups were used more frequently in revisions due to unreduced and recurrent dislocations and in patients with the history of instability following total hip arthroplasty. There were also differences in the structure of primary diagnosis.

Results. We observed 14 (17.9%) dislocations, 10 (12.8%) of which occurred within 2 years after surgery, and also 3 (3.8%) cases of aseptic loosening of the acetabular component, 4 (5.1%) cases of locking mechanism damage without dislocation and 8 (10.3%) cases of deep infection in the constrained liners group. In the dual mobility group we observed 3 (5.17%) large articulation dislocations, 1 (1.7%) case of aseptic loosening of the acetabular component and 4 (6.9%) cases of deep infection. The difference in dislocation rates in two groups was significant ($p < 0.05$). The analysis of the constrained liners group revealed an increased risk of dislocation in cases when a constrained system was implanted into a retained acetabular component compared to cases with acetabular shell revision ($p < 0.01$; RR = 7.2, 95% CI: 2.05–25.26), as well as a trend for increased risk of dislocation in cases when DePuy Duraloc liners (inner diameter 28 mm) were used compared to Zimmer Trilogy (inner diameter 32 mm) ($p = 0.07$; RR = 4.97, 95% CI: 1.03–24.04).

Conclusion. Dual mobility systems proved to be more effective than constrained liners in revision hip arthroplasty although being used more frequently as a treatment rather than prophylaxis of instability. Constrained liners bear a higher risk of dislocations when implanted into retained acetabular components and when used with heads of lesser diameter.

Keywords: revision hip arthroplasty, dislocation, instability, constrained liners, dual mobility.

DOI: 10.21823/2311-2905-2018-24-3-22-33

Competing interests: the authors declare that they have no competing interests.

Funding: the authors have no support or funding to report.

Введение

Вывихи головки эндопротеза являются частым и трудным для лечения осложнением тотального эндопротезирования тазобедренного сустава. После первичного эндопротезирования частота развития этого осложнения составляет 1,7–4,8%, однако в условиях ревизионного эндопротезирования она повышается до 5,1–27% [1]. Вывихи также являются одной из наиболее частых причин выполнения ревизионных операций [2–4]. В РНИИТО им. Р.Р. Вредена 12,5% реэндопротезирований в первые 5 лет после первичной операции выполняется по поводу вывихов [5]. В свою очередь, среди причин выполнения повторных операций ревизионной артропластики доля реци-

дивирующих вывихов еще выше и достигает 35% [6]. При этом потребность в ревизионной артропластике тазобедренного сустава увеличивается с каждым годом [7], и при сохранении ранее представленной частоты вывихов абсолютное число случаев этого осложнения будет возрастать.

На вероятность вывиха головки эндопротеза тазобедренного сустава могут влиять различные факторы, зависящие и не зависящие от хирурга [1, 8–13]. Помимо полиэтиленовых вкладышей с антилюксационным козырьком и головок большего диаметра были предложены такие технические решения, повышающие стабильность искусственного сустава, как связанные вкладыши и системы двойной мобильности.

Модели связанных вкладышей разных производителей различаются по дизайну, однако принцип их действия в любом случае заключается в удерживании головки эндопротеза относительно вертлужного компонента с помощью запирающего механизма. Платой за такое повышение стабильности является меньшая амплитуда движений и высокий риск импинджмента шейки бедренного компонента с краем вкладыша и/или с запирающим кольцом. При возникновении импинджмента со связанным вкладышем обычно не происходит вывиха головки, но формируется рычаг, приводящий к появлению расшатывающих и вырывающих усилий на границе «вертлужный компонент — кость», а также к прогрессирующему повреждению полиэтилена и запирающего механизма [14]. Соответственно, после имплантации связанных вкладышей наблюдается ряд механи-

ческих осложнений: расшатывание вертлужного компонента, разобщение вертлужного компонента и вкладыша, повреждение запирающего механизма и вывих головки эндопротеза. Результаты использования таких имплантатов при ревизионном эндопротезировании тазобедренного сустава, представленные в литературе, разнятся, однако есть сообщения о развитии асептического расшатывания вертлужного компонента в 8,5% случаев [11] и вывихов в 28,9% случаев [15].

Подобные результаты вызвали повышенный интерес к системе двойной мобильности, совмещающей принципы низкофрикционной артропластики и повышения стабильности за счет увеличения диаметра пары трения. В мировой литературе есть сообщения о достаточно успешном применении данной системы в условиях реэндопротезирования (табл. 1).

Таблица 1

Частота вывихов в большой паре трения после реэндопротезирования с имплантацией систем двойной мобильности (данные литературы)

Авторы, год	Показания к установке системы	Средний срок наблюдения	Число наблюдений	Кол-во вывихов
Wegrzyn J. с соавт., 2015 [16]	Различные	7,3 лет	994	15 (1,5%)
Vasukutty N.L. с соавт., 2012 [17]	Различные	42 мес.	155	3 (2,1%)
Philippot P. с соавт., 2009 [18]	Различные	60,4 мес.	163	6 (3,7%)
Hartzler M.A. с соавт., 2018 [19]	Различные	3,3 года	126	4 (3%)
Viste A. с соавт., 2017 [20]	Различные	7 лет	334	11 (3,3%)
Spaans E.A. с соавт., 2018 [21]	Импакционная костная пластика вертлужной впадины	2,3 года	102	3 (2,9%)
Lebeau N. с соавт., 2017 [22]	Антипротрузионные кольца	68,2 мес.	62	2 (3,2%)
van Neumen M. с соавт., 2015 [23]	Рецидивирующие вывихи или подвывихи	29 мес.	50	0
Plummer D.R. с соавт., 2016 [24]	Рецидивирующие вывихи, интраоперационная нестабильность, недостаточность абдукторов	2,4 года	36	1 (2,8%)
Mertl P. с соавт., 2012 [25]	Рецидивирующие вывихи	7,7 лет	145	7 (4,8%)
Chalmers B.P. с соавт., 2018 [26]	Рецидивирующие вывихи после установки связанного вкладыша	37 мес.	14	2 (14,3%)
Lange J.K. с соавт., 2018 [27]	Рецидивирующие вывихи — первая ревизия	3 года	40	2 (5%)

Однако к потенциальным недостаткам системы относятся возможность ускоренного износа полиэтилена и возникновение уникального осложнения — внутривывиха (головки и полиэтиленового вкладыша). По данным М. Namadouc с соавторами, частота развития вывихов в большой паре трения составляет 1,9%, но частота развития внутривывиха может достигать 3,9% [28]. Таким образом, проблема обеспечения стабильности эндопротеза при резэндопротезировании тазобедренного сустава остается особенно актуальной.

В данном ретроспективном исследовании мы попытались сравнить результаты ревизионного эндопротезирования тазобедренного сустава с имплантацией связанных вкладышей и систем двойной мобильности и ответить на следующие вопросы:

- 1) какова частота осложнений при использовании этих систем?
- 2) в какие сроки развиваются данные осложнения?
- 3) какие факторы риска вывиха имеют наибольшее значение при использовании систем, повышающих стабильность искусственного сустава?

Материал и методы

В исследование были включены две группы пациентов, которым в период с 2011 по 2016 г. было выполнено резэндопротезирование тазобедренного сустава с имплантацией связанных вкладышей (78 операций) и систем двойной мобильности (58 операций).

По материалам медицинской документации и рентгенологических исследований оценивались демографические данные и возможные факторы риска вывиха головки эндопротеза. Среди факторов, не зависящих от хирурга, учитывались пол; возраст; индекс массы тела (ИМТ); диагноз, по поводу которого выполнялось резэндопротезирование; диагноз, по поводу которого выполнялось первичное эндопротезирование (первичный диагноз); количество перенесенных вмешательств в области сустава; наличие в анамнезе реконструктивных вмешательств до эндопротезирования; наличие и количество вывихов головки эндопротеза в анамнезе. Из факторов, которые зависят от хирурга, помимо модели системы, установленной для профилактики вывихов, оценивались хирургический доступ, объем ревизионной операции и отдельно факт замены вертлужного компонента, наличие «юбки» у имплантированной головки эндопротеза, а также корректность позиционирования вертлужного компонента двойной мобильности либо стандартного бесцементного компонента, в который

был установлен связанный вкладыш (в случаях цементирования связанной системы в антипрофузионное кольцо Burch-Schneider оценивалась позиция вкладыша по его запирающему кольцу). Позиционирование вертлужного компонента эндопротеза оценивалось путем измерения его углов фронтальной инклинации и антеверсии, а также вертикального смещения центра ротации эндопротеза относительно расчетного анатомического центра ротации сустава на послеоперационных рентгенограммах. Угол антеверсии рассчитывался по методу G.E. Lewinnek с соавторами [29]. Анатомический центр ротации определялся по методике F. Pierchon с соавторами [30] либо по методу C.S. Ranawat с соавторами [31] в случае нарушения визуализации «фигуры слезы». Под малопозицией вертлужного компонента подразумевались выход углов ориентации за пределы «безопасной зоны Lewinnek» (30–50° фронтальной инклинации, 5–25° антеверсии) и/или вертикальное смещение центра ротации относительно расчетного на 3 см и более.

При анализе сопоставимости групп пациентов со связанными вкладышами и системами двойной мобильности наблюдались статистически значимые различия в диагнозе ($p < 0,05$): вертлужные компоненты двойной мобильности чаще имплантировались в ходе ревизионных операций по поводу рецидивирующих или неустранимых вывихов головки эндопротеза. Также пациенты данной группы превосходили пациентов со связанными вкладышами по частоте встречаемости вывихов ($p < 0,001$) и количеству вывихов головки эндопротеза в анамнезе ($p < 0,001$). Помимо этого наблюдались различия в первичных диагнозах ($p < 0,01$) (табл. 2).

Пациенты из группы связанных вкладышей были оперированы в 2011–2012 гг., средний срок наблюдения составил 66,2 мес. (54–82). Системы двойной мобильности начали использоваться при резэндопротезировании тазобедренного сустава позже, пациенты данной группы перенесли операцию в 2014–2017 гг., средний срок наблюдения составил 17,8 мес. (10–41).

Применялись модели связанных вкладышей DePuy Duraloc (47) и Zimmer Trilogy (31), причем вкладыши DePuy использовались только с головкой диаметром 28 мм, а вкладыши Zimmer — с головкой 32 мм. Из систем двойной мобильности использовались вертлужные компоненты цементной и бесцементной фиксации моделей Serf Novae (51) и Biomet Advantage (7). В 57 случаях эти имплантаты использовались с головкой диаметром 28 мм и в одном случае — 22,2 мм.

Результаты оперативного лечения оценивались по наличию осложнений. Среди осложнений отмечались события, связанные с дизайном пары

трения (вывихи, повреждения запирающего механизма, асептическое расшатывание вертлужного компонента) и не связанные (глубокая инфекция области хирургического вмешательства, потребовавшая санирующей операции с удалением компонентов, расшатывание бедренного компонента, перипротезные переломы). Доступность информации о результате оперативного лече-

ния являлась критерием включения пациентов в исследование.

Статистическая обработка проводилась с использованием программного пакета STATISTICA for Windows v.10. Для качественных параметров применялся комплекс критериев: χ^2 , χ^2 с поправкой Йетса, критерий Фишера; для количественных параметров использовался модуль ANOVA.

Таблица 2

Сравнительная характеристика пациентов обеих групп исследования

Показатель		Группа	
		связанных вкладышей	систем двойной мобильности
Пол	М	27 (34,6%)	16 (27,6%)
	Ж	51 (65,4%)	42 (72,4%)
Средний возраст, лет		58,1 (SD 11,32)	59,9 (SD 14,08)
ИМТ (среднее)		28,38 (SD 5,37)	29,94 (SD 6,57)
Среднее количество перенесенных операций на области сустава		2,59 (SD 1,56)	2,88 (SD 1,68)
Наличие вывихов в анамнезе ***	Есть	25 (32%)	36 (62%)
	Нет	53 (68%)	22 (38%)
Среднее количество вывихов в анамнезе ***		0,76 (SD 1,38)	2,28 (SD 3,28)
Причина резондопротезирования *	Асептическое расшатывание	35 (44,9%)	15 (25,8%)
	Вывихи	15 (19,2%)	24 (41,4%)
	Артикулирующий спейсер	8 (10,3%)	3 (5,2%)
	Блоковидный спейсер	11 (14,1%)	8 (13,8%)
	Другое	9 (11,5%)	8 (13,8%)
Первичный диагноз **	Идиопатический артроз	23 (29,5%)	19 (32,8%)
	Диспластический артроз	22 (28,2%)	4 (6,9%)
	Посттравматический артроз	8 (10,3%)	8 (13,8%)
	Последствия переломов вертлужной впадины	7 (9%)	10 (17,2%)
	Асептический некроз головки бедренной кости	6 (7,7%)	1 (1,7%)
	Ревматоидный артрит	4 (5,1%)	0 (0%)
	Перелом или ложный сустав проксимального отдела бедренной кости	4 (5,1%)	11 (19%)
	Другое	4 (5,1%)	5 (8,6%)
Объем ревизии	Вертлужный и бедренный компоненты	32 (41%)	18 (31%)
	Вертлужный компонент	28 (35,9%)	21 (36,2%)
	Бедренный компонент	4 (5,1%)	5 (8,6%)
	Модульная ревизия	14 (18%)	14 (24,2%)

Окончание таблицы 2

Показатель		Группа	
		связанных вкладышей	систем двойной мобильности
Вертлужный компонент	Замена	60 (76,9%)	39 (67,2%)
	Сохранение	18 (23,1%)	19 (32,7%)
Доступ	Переднебоковой	66 (84,6%)	45 (77,6%)
	Задний	12 (15,4%)	13 (22,4%)
«Юбка»	Нет	45 (57,7%)	40 (69%)
	Есть	33 (42,3%)	18 (31%)
Малпозиция вертлужного компонента	Нет	40 (51,3%)	27 (46,6%)
	Есть	38 (48,7%)	31 (53,4%)

* – $p < 0,05$; ** – $p < 0,01$; *** – $p < 0,001$.

Результаты

Частота развития осложнений в обеих группах представлена в таблице 3. В группе пациентов, перенесших реэндопротезирование тазобедренного сустава с имплантацией системы двойной мобильности, частота вывихов за период наблюдения была меньше, чем в группе пациентов, которым были имплантированы связанные вкладыши ($p < 0,05$).

Из вывихов в группе систем двойной мобильности наблюдались разобщения только большой пары трения; «внутрипротезные» вывихи в представленной группе не встречались. Все 3 вывиха в данной группе произошли в течение первого месяца после операции, 2 из них (через 5 и 14 дней после операции) были устранены посредством закрытого вправления и в дальнейшем не рецидивировали, а в одном случае (3 дня после операции)

было выполнено повторное ревизионное вмешательство. Следует отметить, что в одном из случаев вывих произошел после имплантации системы наименьшего диаметра в группе (45 мм, головка 22,2 мм).

В группе связанных вкладышей вывихи головки эндопротеза наблюдались в среднем в течение 18,4 мес. (1–58 мес.). В 10 случаях из 14 вывихи произошли в течение 2 лет после операции (ранние вывихи), в 4 случаях – в более поздние сроки. Таким образом, частота ранних вывихов в этой группе составила 12,8%. Из 14 пациентов 6 были пролечены консервативно путем закрытых вправлений (один пациент дважды). В 8 случаях потребовалось повторное ревизионное вмешательство, из них в 3 случаях успешно выполнялось закрытое вправление, но возникали рецидивы. Связь между временем возникновения осложнения и способом лечения не установлена.

Таблица 3

Частота развития осложнений у пациентов при использовании связанных вкладышей и систем двойной мобильности

Осложнение	Связанные вкладыши (n = 78)		Двойная мобильность (n = 58)
	Весь срок наблюдения	Первые 2 года	
Вывих головки	14 (17,9%)	10 (12,8%)	3 (5,17%)
Асептическое расшатывание вертлужного компонента	3 (3,8%)	0 (0%)	1 (1,7%)
Повреждение запирающего механизма	4 (5,1%)	1 (1,3%)	–
Глубокая инфекция области хирургического вмешательства	8 (10,3%)	7 (9%)	4 (6,9%)

К отдельно отмеченным повреждениям запирающего механизма связанного вкладыша относятся случаи рентгенологически подтвержденной миграции металлического запирающего кольца, не сопровождавшиеся вывихом головки эндопротеза.

Единственный случай асептического расшатывания вертлужного компонента в группе систем двойной мобильности был выявлен в срок менее 2 лет после операции и был связан с падением пациентки. В группе связанных вкладышей данное осложнение наблюдалось у 3 пациентов, и во всех случаях было выявлено в срок, превышающий 2 года после операции.

К случаям глубокой хирургической инфекции области вмешательства в обеих группах были отнесены эпизоды перипротезной инфекции, потребовавшие санирующей операции с удалением компонентов. Помимо представленных случаев в группе связанных вкладышей одному пациенту была выполнена санирующая операция в объеме дебридмента (в дальнейшем у этого пациента наблюдались поздние рецидивирующие вывихи), 6 пациентам выполнялась ревизия послеоперационной раны по поводу гематомы.

При анализе случаев вывихов головки эндопротеза в группе связанных вкладышей выявлена связь частоты вывихов с объемом ревизионной операции ($p < 0,05$) и в частности с заменой вертлужного компонента ($p < 0,01$) (рис. 1). Сохранение хорошо фиксированного вертлужного компонента и имплантация в него связанного вкладыша приводила к повышению вероятности вывиха в сравнении с установкой связанного вкладыша вместе с заменой вертлужного компонента (RR = 7,2, ДИ 95%: 2,05–25,26). В первом случае перенесли

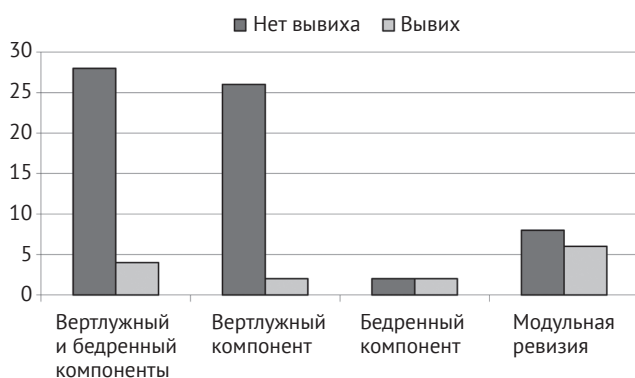

Рис. 1. Зависимость частоты вывихов от объема ревизионной операции с установкой связанного вкладыша

Fig. 1. Stability of the hips after revision with a constrained liner according to the type of revision (total/acetabular/femoral/modular)

вывих 8 пациентов из 18, во втором случае — 6 из 60. Также наблюдалась тенденция к увеличению частоты вывихов при использовании вкладышей DePuy Duraloc с внутренним диаметром 28 мм в сравнении с вкладышами Zimmer Trilogy с внутренним диаметром 32 мм ($p = 0,07$) (RR = 4,97, ДИ 95%: 1,03–24,04). Статистически значимая связь частоты возникновения вывихов после имплантации связанного вкладыша с другими оцененными факторами не выявлена.

Обсуждение

Проблема профилактики вывихов при ревизионном эндопротезировании тазобедренного сустава остается актуальной в мировой литературе в течение долгого времени, и в последние годы в вопросе механического повышения стабильности искусственного сустава можно наблюдать смещение интереса хирургов и исследователей со связанных вкладышей на системы двойной мобильности. Мы провели поиск публикаций в базе MedLine через платформу Pubmed по ключевым словам (hip OR THA) AND constrained AND (liner OR acetabular) для связанных систем и (hip OR THA) AND (dual mobility OR double mobility OR tripolar) для компонентов двойной мобильности за период с 2003 по 2017 г. Критерием отбора публикаций являлось представление клинических исследований применения рассматриваемых имплантатов в условиях ревизионного эндопротезирования (либо исследований, включавших соответствующие группы пациентов). Мы не включали сообщения о клинических случаях, экспериментальные исследования и обзорные статьи. Списки цитируемой литературы обнаруженных систематических обзоров были также проверены на наличие публикаций, не выявленных в ходе поиска. Динамика количества отобранных статей по годам публикации представлена на рисунке 2. Также стоит отметить, что в анализируемых статьях системы двойной мобильности рассматриваются в качестве важной опции для ревизионного эндопротезирования с многообещающими результатами. И напротив, из 46 сообщений, посвященных связанным вкладышам, в 18 указывается на неудовлетворительные результаты и/или необходимость применения с осторожностью.

В нашем исследовании частота возникновения вывихов после ревизионного эндопротезирования тазобедренного сустава с имплантацией связанных вкладышей составила 17,9% за весь период наблюдения и 12,8% в течение первых 2-х лет, а при использовании системы двойной мобильности частота вывихов была в 2,5 раза ниже (5,17%), но сроки наблюдения составили только два года.

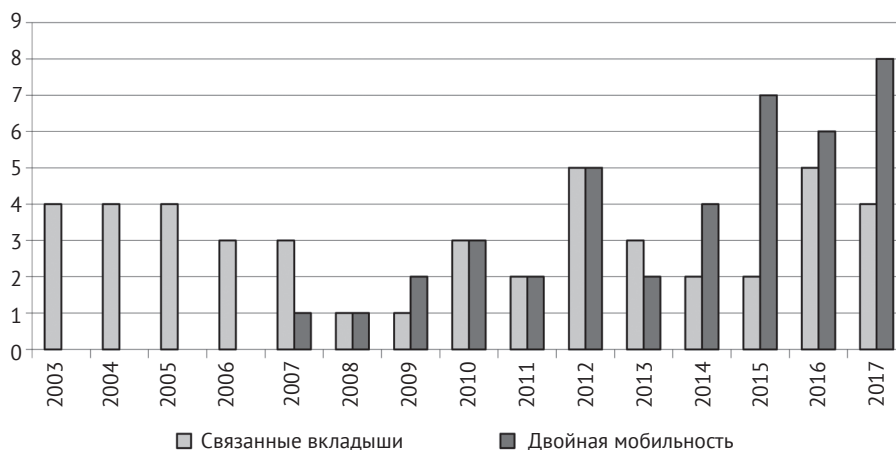

Рис. 2. Распределение статей (оригинальные исследования) по годам публикации

Fig. 2. Distribution of published articles (original researches) on constrained liners and dual mobility in revision hip arthroplasty according to publication year

Наблюдаемая нами частота вывихов после реэндопротезирования тазобедренного сустава с использованием систем двойной мобильности превышает показатели других авторов (по данным систематического обзора I. De Martino с соавторами [32] — 3,0%, SD 3,0%, 5064 наблюдений), что может быть связано с незначительным числом наблюдений. Малое количество вывихов не позволило выявить статистически значимую связь с какими-либо факторами риска, однако во всех 3 случаях первичное эндопротезирование тазобедренного сустава выполнялось по поводу посттравматического артроза (в 2 случаях — последствия переломов вертлужной впадины).

Вывих в большой паре трения являлся единственным вариантом наблюдаемых нами осложнений, связанных с дизайном системы двойной мобильности. Внутрипротезные вывихи в представленной группе пациентов не встречались, что, вероятно, связано со сроком наблюдения — обычно такие осложнения наблюдаются в сроки 8–10 лет после операции [33]. Причиной разобщения головки и вкладыша обычно является износ полиэтилена в области контакта с шейкой эндопротеза — в так называемой третьей паре трения системы двойной мобильности. Поэтому для уменьшения вероятности данного осложнения предпочтительно использовать ножки с узкой и полированной шейкой [34]. Однако в условиях реэндопротезирования возможность соблюдения данной рекомендации ограничена вследствие сохранения хорошо фиксированных ножек. Не случайно по данным систематического обзора I. De Martino с соавторами, средняя частота возникновения внутрипротезных вывихов после ревизий превышает таковую после первичных операций и составляет 1,3% (SD 2,2%) [32].

Асептическое расшатывание вертлужного компонента двойной мобильности в представленный срок наблюдения развилось в 1 случае в результате травмы. Отсутствие механической связанности

системы исключает значимую нагрузку на границе «вертлужный компонент — кость» в случае возникновения импинджмента, однако в условиях ревизионного эндопротезирования с дефектами вертлужной впадины отсутствие отверстий для винтов в полусфере немодульных компонентов может ограничить возможность достижения надежной первичной фиксации, если система имплантируется не в антипротрузионный кейдж или бесцементный компонент большого диаметра [32].

Что касается использования связанных вкладышей, наблюдаемая нами частота вывихов и повреждений запирающего механизма, а также данные литературы указывают, что представленные системы могут не оправдывать возложенных на них ожиданий в условиях ревизионной артропластики. В нашем исследовании оценивались результаты использования двух моделей связанных вкладышей: DePuy Duraloc и Zimmer Trilogy, обе из которых имеют одну пару трения и обеспечивают удержание головки посредством ее защелкивания в полиэтиленовом вкладыше с высоким краем и дополнительной фиксации металлическим запирающим кольцом. Частота вывихов головки эндопротеза в нашей серии наблюдений составила 17,95%, что согласуется с данными литературы. С. J. Della Valle с соавторами наблюдали сопоставимую частоту вывихов (16%) с использованием системы DePuy Duraloc при лечении рецидивирующих вывихов и при неадекватной интраоперационной стабильности сустава при ревизионных операциях [35]. Несколько худшие результаты представили K.R. Berend с соавторами, исследовавшие группу пациентов, большинству из которых имплантировалась система сходного дизайна DePuy S-rom. Частота вывихов после реэндопротезирования составила 18,3%, причем в группе ревизий по поводу рецидивирующих вывихов частота повторных вывихов достигла 28,9% [15].

В нашем исследовании обнаружена разница в частоте вывихов при использовании разных мо-

делей связанных вкладышей — имела тенденция к повышению риска вывиха после имплантации вкладыша DePuy Duraloc в сравнении с Zimmer Trilogy. Данные системы обладают принципиально сходным дизайном, однако вкладыш Trilogy constrained имеет косой профиль 10° , что потенциально может оптимизировать биомеханику искусственного сустава, особенно при установке вкладыша без замены вертлужного компонента, но еще более важным фактором может быть различие в диаметре используемых головок. В рассматриваемый период времени вкладыши DePuy Duraloc использовались только с внутренним диаметром 28 мм, а вкладыши Zimmer Trilogy — 32 мм. В комбинации с головкой диаметром 32 мм связанная система Zimmer Trilogy допускает амплитуду движений от 90° до 94° в зависимости от офсета головки; в свою очередь система DePuy Duraloc с головкой 28 мм допускает амплитуду движений только 80° [36]. В.Р. Chalmers с соавторами [37], проанализировав группу пациентов после имплантации более современной модели связанного вкладыша при реэндопротезировании, также отметили использование головки диаметром 28 мм как фактор риска вывиха в сравнении с 32 и 36 мм ($HR = 12,8$). Логично предположить, что наличие «юбки» на головке эндопротеза, уменьшающее отношение диаметров головки и шейки и снижающее амплитуду движений, должно таким же образом повышать вероятность вывиха, однако, в нашем исследовании, а также в исследовании С.Д. Della Valle с соавторами [35] влияние данного параметра выявить не удалось.

Дополнительным фактором риска вывиха, по данным литературы, является установка связанного вкладыша с сохранением чашки эндопротеза [15, 35, 37], поскольку при этом не устраняется возможное субоптимальное взаимопозиционирование компонентов [11]. Однако, по результатам проведенной рентгенометрии, статистически значимая связь вывихов головки эндопротеза с имплантацией связанного вкладыша в высоко установленный или субоптимально ориентированный вертлужный компонент не была выявлена.

Среди иных дизайн-специфичных осложнений после имплантации связанных вкладышей в нашем исследовании наблюдалась миграция запирающего кольца в 5,1% случаев, что дополнительно свидетельствует о высокой частоте возникновения импинджмента с перегрузкой полиэтилена и запирающего механизма. В исследовании удаленных в ходе повторной ревизии связанных вкладышей (большинство из которых DePuy S-rom), выполненном Р.С. Noble с соавторами [14], повреждение запирающего кольца различной степени наблюдалось в 94% случаев, при этом в 12% случаев

определялось выраженное повреждение и деформация, а в 10% — перелом.

Описанные в литературе случаи разобщения вкладыша и вертлужного компонента [36] в представленной группе пациентов не наблюдались.

Еще одно осложнение, ассоциированное со связанным характером имплантата — асептическое расшатывание вертлужного компонента — наблюдалось в нашей выборке в 3 (3,8%) случаях. В литературе имеются сообщения о частоте развития данного осложнения в пределах от 3,5% [37] до 8,5% [11]. В исследовании удаленных компонентов, проведенном Р.С. Noble с соавторами [14], из повторных ревизионных операций 28% были выполнены по причине асептического расшатывания вертлужного компонента. В нашей группе у 2 из 3 пациентов с данным осложнением связанные вкладыши были имплантированы в антипротрузионные кольца Burch-Schneider. Вероятно данный имплантат уязвим к силам, передающимся на него в связанной системе эндопротеза, из-за отсутствия пористого покрытия и, соответственно, возможности биологической фиксации к костям таза [38]. Однако необходимо отметить, что связанные вкладыши демонстрируют больший темп износа полиэтилена в сравнении с несвязанными имплантатами [14], и полиэтиленовый дебрис в комбинации с передачей сил на границе «вертлужный компонент — кость» может вызвать асептическое расшатывание в более поздние сроки.

Таким образом, в представленном исследовании после установки связанного вкладыша частота развития вывихов была статистически значимо больше, чем после установки системы двойной мобильности, несмотря на то, что последние системы чаще использовались у пациентов с вывихами головки эндопротеза в анамнезе и рецидивирующими, либо неустраненными вывихами в качестве показания к операции, что, по мнению ряда авторов, является значимым фактором риска вывиха после ревизионной артропластики [12, 13].

Ограничением представленного исследования, безусловно, является разница в сроках наблюдения пациентов в двух группах сравнения. Однако хорошо известно, что в подавляющем большинстве случаев вывих в большой паре трения при использовании систем двойной мобильности происходит в течение первого года [16], и мы вправе рассчитывать, что не встретимся с этим осложнением в дальнейшем. Напротив, в случае связанных систем вывихи могут развиваться и в более поздние сроки [15], так как связаны с износом и повреждением вкладыша и запирающего механизма [14].

Конфликт интересов: не заявлен.

Источник финансирования: исследование проведено без спонсорской поддержки.

Литература [References]

- Yoshimoto K., Nakashima Y., Yamamoto T., Fukushi J.I., Motomura G., Ohishi M. et al. Dislocation and its recurrence after revision total hip arthroplasty. *Int Orthop*. 2016;40(8):1625-1630. DOI: 10.1007/s00264-015-3020-3.
- Каминский А.В., Марченкова Л.О., Поздняков А.В. Ревизионное эндопротезирование тазобедренного сустава: эпидемиология, причины, факторы риска (обзор зарубежной литературы). *Вестник травматологии и ортопедии им. Н.Н. Приорова*. 2015;(2):83-89. Kaminskiy A.V. Marchenkova L.O., Pozdnyakov A.V. [Revision hip arthroplasty: epidemiology, causes, risk factors (foreign literature review)]. *Vestnik travmatologii i ortopedii imeni N.N. Priorova*. 2015;(2):83-89. (in Russian).
- Прохоренко В.М., Азизов М.Ж., Шакиров Х.Х., Ступина Н.В. Анализ показаний к ревизионному эндопротезированию тазобедренного сустава в различные сроки. *Журнал теоретической и клинической медицины*. 2017;(1):87-90. Prokhoreko V.M., Azizov V.Zh., Shakirov Kh.Kh., Stupina N.V. [Analysis of indications for revision hip arthroplasty in different terms]. *Journal of theoretical and clinical medicine*. 2017;(1):87-90. (in Russian).
- Gwam C.U., Mistry J.B., Mohamed N.S., Thomas M., Bigart K.C., Mont M.A., Delanois R.E. Current epidemiology of revision total hip arthroplasty in the United States: national inpatient sample 2009 to 2013. *J Arthropasty*. 2017;32(7):2088-2092. DOI: 10.1016/j.arth.2017.02.046.
- Тихилов Р.М., Шубняков И.И., Коваленко А.Н., Тотоев З.А., Лю Бо, Бильк С.С. Структура ранних ревизий эндопротезирования тазобедренного сустава. *Травматология и ортопедия России*. 2014;(2):5-13. Tikhilov R.M., Shubnyakov I.I., Kovalenko A.N., Totoyev Z.A., Lyu B., Bilyk S.S. [The structure of early revisions after hip replacement]. *Traumatology and Orthopedics of Russia*. 2014;(2):5-13. (in Russian).
- Springer B.D., Fehring T.K., Griffin W.L., Odum S.M., Masonis J.L. Why revision total hip arthroplasty fails. *Clin Orthop Relat Res*. 2009;467(1):166-173. DOI: 10.1007/s11999-008-0566-z.
- Kurtz S.M., Ong K.L., Lau E., Bozic K.J. Impact of the economic downturn on total joint replacement demand in the United States: updated projections to 2021. *J Bone Joint Surg Am*. 2014;96(8):624-630. DOI: 10.2106/JBJS.M.00285.
- Ахтямов И.Ф., Гарифуллов Г.Г., Коваленко А.Н., Кузьмин И.И., Рыков А.Г. Новые способы профилактики интраоперационных и ранних послеоперационных осложнений при эндопротезировании тазобедренного сустава. *Вестник травматологии и ортопедии им. Н.Н. Приорова*. 2010;(1):25-28. Akhtyamov I.F., Garifullov G.G., Kovalenko A.N., Kuz'min I.I., Rykov A.G. [New measures for prevention of intra- and postoperative complications at total hip replacement]. *Vestnik travmatologii i ortopedii imeni N.N. Priorova*. 2010;(1):25-28. (in Russian).
- Каграманов С.В., Загородний Н.В., Нуждин В.И., Буравцова М.Е. Лечение пациентов с вывихами головки эндопротеза тазобедренного сустава. *Вестник травматологии и ортопедии им. Н.Н. Приорова*. 2012;(1):30-34. Kargamanov S.V., Zagorodniy N.V., Nuzhdin V.I., Buravtsova M.E. [Treatment of patients with dislocation of hip implant head]. *Vestnik travmatologii i ortopedii imeni N.N. Priorova*. 2012;(1):30-34. (in Russian).
- Alberton G.M., High W.A., Morrey B.F. Dislocation after revision total hip arthroplasty: an analysis of risk factors and treatment options. *J Bone Joint Surg Am*. 2002;84-A(10):1788-1792.
- Carter A.H., Sheehan E.C., Mortazavi S.M., Purtill J.J., Sharkey P.F., Parvizi J. Revision for recurrent instability: what are the predictors of failure? *J Arthroplasty*. 2011;26(6 suppl 1):46-52. DOI: 10.1016/j.arth.2011.03.021.
- Jo S., Jimenez Almonte J.H., Sierra R.J. The cumulative risk of re-dislocation after revision THA performed for instability increases close to 35% at 15 years. *J Arthropasty*. 2015;30(7):1177-1182. DOI: 10.1016/j.arth.2015.02.001.
- Wetters N.G., Murray T.G., Moric M., Sporer S.M., Paprosky W.G., Della Valle C.J. Risk factors for dislocation after revision total hip arthroplasty. *Clin Orthop Relat Res*. 2013;471(2):410-416. DOI: 10.1007/s11999-012-2561-7.
- Noble P.C., Durrani S.K., Usrey M.M., Mathis K.B., Bardakos N.V. Constrained cups appear incapable of meeting the demands of revision THA. *Clin Orthop Relat Res*. 2012;470(7):1907-1916. DOI: 10.1007/s11999-011-2212-4.
- Berend K.R., Lombardi A.V. Jr., Mallory T.H., Adams J.B., Russell J.H., Groeth K.L. The long-term outcome of 755 consecutive constrained acetabular components in total hip arthroplasty examining the successes and failures. *J Arthropasty*. 2005;20(7 Suppl 3):93-102. DOI: 10.1016/j.arth.2005.06.001.
- Wegrzyn J., Tebaa E., Jacquel A., Carter J.P., Béjui-Hugues J., Pibarot V. Can dual mobility cups prevent dislocation in all situations after revision total hip arthroplasty? *J Arthroplasty*. 2015;30(4):631-640. DOI: 10.1016/j.arth.2014.10.034.
- Vasukutty N.L., Middleton R.G., Matthews E.C., Young P.S., Uzoigwe C.E., Minhas T.H. The double-mobility acetabular component in revision total hip replacement: the United Kingdom experience. *J Bone Joint Surg Br*. 2012;94(5):603-608. DOI: 10.1302/0301-620X.94B5.27876.
- Philippot R., Adam P., Reckhaus M., Delangle F., Verdout F.-X., Curvale G., Farizon F. Prevention of dislocation in total hip revision surgery using a dual mobility design. *Orthop Traumatol Surg Res*. 2009;95(6):704-713. DOI: 10.1016/j.otsr.2009.04.016.
- Hartzler M.A., Abdel M.P., Sculco P.K., Taunton M.J., Pagnano M.W., Hanssen A.D. Otto Aufranc Award: Dual-mobility constructs in revision THA reduced dislocation, rerevision, and reoperation compared with large femoral heads. *Clin Orthop Relat Res*. 2018;476(2):293-301. DOI: 10.1007/s11999.00000000000000035.
- Viste A., Desmarchelier R., Fessy M.H. Dual mobility cups in revision total hip arthroplasty. *Int Orthop*. 2017;41(3):535-542. DOI: 10.1007/s00264-016-3363-4.
- Spaans E.A., Koenraadt K.L.M., Wagenmakers R., van den Hout J.A.A.M., Te Stroet M.A.J., Bolder S.B.T. Midterm survival analysis of a cemented dual-mobility cup combined with bone impaction grafting in 102 revision hip arthroplasties. *Hip Int*. 2018;28(2):161-167. DOI: 10.5301/hipint.5000548.
- Lebeau N., Bayle M., Belhaouane R., Chelli M., Havet E., Brunschweiler B., Mertl P. Total hip arthroplasty revision by dual-mobility acetabular cup cemented in a metal reinforcement: A 62 case series at a minimum 5 years'

- follow-up. *Orthop Traumatol Surg Res.* 2017;103(5):679-684. DOI: 10.1016/j.otsr.2017.04.009.
23. van Heumen M., Heesterbeek P.J., Swierstra B.A., Van Hellemond G.G., Goosen J.H. Dual mobility acetabular component in revision total hip arthroplasty for persistent dislocation: no dislocations in 50 hips after 1-5 years. *J Orthop Traumatol.* 2015;16(1):15-20. DOI: 10.1007/s10195-014-0318-7.
 24. Plummer D.R., Christy J.M., Sporer S.M., Paprosky W.G., Della Valle C.J. Dual-mobility articulations for patients at high risk for dislocation. *J Arthroplasty.* 2016;31(9 Suppl):131-135. DOI: 10.1016/j.arth.2016.03.021.
 25. Mertil P., Combes A., Leiber-Wackenheim F., Fessy M.H., Girard J., Migaud H. Recurrence of dislocation following total hip arthroplasty revision using dual mobility cups was rare in 180 hips followed over 7 years. *HSS J.* 2012;8(3):251-256. DOI: 10.1007/s11420-012-9301-0.
 26. Chalmers B.P., Pallante G.D., Taunton M.J., Sierra R.J., Trousdale R.T. Can dislocation of a constrained liner be salvaged with dual-mobility constructs in revision THA? *Clin Orthop Relat Res.* 2018;476(2):305-312. DOI: 10.1007/s11999.0000000000000026.
 27. Lange J.K., Spiro S.K., Westrich G.H. Utilizing dual mobility components for first-time revision total hip arthroplasty for instability. *J Arthroplasty.* 2018;33(2):505-509. DOI: 10.1016/j.arth.2017.09.029.
 28. Hamadouche M., Ropars M., Rodaix C., Musset T., Gaucher F., Biau D. et al. Five to thirteen year results of a cemented dual mobility socket to treat recurrent dislocation. *Int Orthop.* 2017;41(3):513-519. DOI: 10.1007/s00264-016-3343-8.
 29. Lewinnek G.E., Lewis J.L., Tarr R., Compere C.L., Zimmerman J.R. Dislocations after total hip-replacement arthroplasties. *J Bone Joint Surg.* 1978;60(2):217-220.
 30. Pierchon F., Migaud H., Duquenois A., Fontaine C. [Radiologic evaluation of the rotation center of the hip]. *Rev Chir Orthop Reparatrice Appar Mot.* 1993;79(4):281-284. (in French).
 31. Ranawat C.S., Dorr L.D., Inglis A.E. Total hip arthroplasty in protrusio acetabuli of rheumatoid arthritis. *J Bone Joint Surg.* 1980;62(7):1059-1065.
 32. De Martino I., D'Apolito R., Soranoglou V.G., Poultsides L.A., Sculco P.K., Sculco T.P. Dislocation following total hip arthroplasty using dual mobility acetabular components. A systematic review. *Bone Joint J.* 2017;99-B(1 Suppl A):18-24. DOI: 10.1302/0301-620X.99B1.BJJ-2016-0398.R1.
 33. Mohammed R., Hayward K., Mulay S., Bindi F., Wallace M. Outcomes of dual-mobility acetabular cup for instability in primary and revision total hip arthroplasty. *J Orthop Traumatol.* 2015;16(1):9-13. DOI: 10.1007/s10195-014-0324-9.
 34. Philippot R., Boyer B., Farizon F. Intraoperative dislocation: a specific complication of the dual-mobility system. *Clin Orthop Relat Res.* 2013;471(3):965-970. DOI: 10.1007/s11999-012-2639-2.
 35. Della Valle C.J., Chang D., Sporer S., Berger R.A., Rosenberg A.G., Paposky W.G. High failure rate of a constrained acetabular liner in revision total hip arthroplasty. *J Arthroplasty.* 2005;20(7 Suppl 3):103-107. DOI: 10.1016/j.arth.2005.05.005.
 36. Yang C., Goodman S.B. Outcome and complications of constrained acetabular components. *Orthopedics.* 2009;32(2):115-123.
 37. Chalmers B.P., Arsoy D., Sierra R.J., Lewallen D.G., Trousdale R.T. High failure rate of modular exchange with a specific design of a constrained liner in high-risk patients undergoing revision total hip arthroplasty. *J Arthroplasty.* 2016;31(9):1963-1969. DOI: 10.1016/j.arth.2016.02.021.
 38. Тихилов Р.М., Шубняков И.И. Руководство по хирургии тазобедренного сустава. СПб.: РНИИТО им. Р.Р. Вредена, 2015. Том 2. 356 с.
Tikhilov R.M., Shubnyakov I.I. Rukovodstvo po khirurgii tazobedrennogo sustava [guide to the hip surgery]. St. Petersburg: Vreden RNIITO; 2014. Vol. 2. 356 p. (in Russian).

СВЕДЕНИЯ ОБ АВТОРАХ:

Ефимов Николай Николаевич — аспирант, ФГБУ «Российский научно-исследовательский институт травматологии и ортопедии им. Р.Р. Вредена» Минздрава России, Санкт-Петербург

Стафеев Дмитрий Викторович — канд. мед. наук, врач травматолого-ортопедического отделения № 7, ФГБУ «Российский научно-исследовательский институт травматологии и ортопедии им. Р.Р. Вредена» Минздрава России, Санкт-Петербург

Ласунский Сергей Анатольевич — канд. мед. наук, ведущий травматолого-ортопедическим отделением №7 ФГБУ «Российский научно-исследовательский институт травматологии и ортопедии им. Р.Р. Вредена» Минздрава России, Санкт-Петербург

Машков Владимир Михайлович — д-р мед. наук, профессор, ведущий научный сотрудник отделения патологии тазобедренного сустава ФГБУ «Российский научно-исследовательский институт травматологии и ортопедии им. Р.Р. Вредена» Минздрава России, Санкт-Петербург

INFORMATION ABOUT AUTHORS:

Nikolai N. Efimov — graduate student, Vreden Russian Research Institute of Traumatology and Orthopedics, St. Petersburg, Russian Federation

Dmitrii V. Stafeev — Cand. Sci. (Med.), orthopaedic surgeon, Trauma and Orthopaedic Department N 7, Vreden Russian Research Institute of Traumatology and Orthopedics, St. Petersburg, Russian Federation

Sergei A. Lasunskii — Cand. Sci. (Med.), head of the Trauma and Orthopedic Department N 7, Vreden Russian Research Institute of Traumatology and Orthopedics, St. Petersburg, Russian Federation

Vladimir M. Mashkov — Dr. Sci. (Med.), professor, leading researcher of Scientific Department of Hip Pathology, Vreden Russian Research Institute of Traumatology and Orthopedics, St. Petersburg, Russian Federation

Парфеев Дмитрий Геннадьевич — канд. мед. наук, заведующий травматолого-ортопедическим отделением № 1, ФГБУ «Российский научно-исследовательский институт травматологии и ортопедии им. Р.Р. Вредена» Минздрава России, Санкт-Петербург

Шубняков Игорь Иванович — д-р мед. наук, главный научный сотрудник, ФГБУ «Российский научно-исследовательский институт травматологии и ортопедии им. Р.Р. Вредена» Минздрава России, Санкт-Петербург

Тихилов Рашид Муртузалиевич — д-р мед. наук, профессор, директор, ФГБУ «Российский научно-исследовательский институт травматологии и ортопедии им. Р.Р. Вредена» Минздрава России; профессор кафедры травматологии и ортопедии ФГБОУ ВО «Северо-Западный государственный медицинский университет им. И.И. Мечникова» Минздрава России, Санкт-Петербург

Dmitrii G. Parfeev — Cand. Sci. (Med.), head of the Trauma and Orthopedic Department N 1, Vreden Russian Research Institute of Traumatology and Orthopedics, St. Petersburg, Russian Federation

Igor I. Shubnyakov — Dr. Sci. (Med.), chief researcher, Vreden Russian Research Institute of Traumatology and Orthopedics, St. Petersburg, Russian Federation

Rashid M. Tikhilov — Dr. Sci. (Med.), professor, director of Vreden Russian Research Institute of Traumatology and Orthopedics; professor of Mechnikov North-Western State Medical University, St. Petersburg, Russian Federation

Результаты лечения пациентов с перипротезными переломами бедренной кости после эндопротезирования тазобедренного сустава

А.А. Корыткин, Ю.М. Эль Мудни, К.А. Ковалдов, Я.С. Новикова, Б.Ю. Белоусов

ФГБОУ ВО «Приволжский исследовательский медицинский университет» Минздрава России
Верхне-Волжская набережная, д. 18, 603155, г. Нижний Новгород, Россия

Реферат

Перипротезные переломы — одна из основных причин выполнения ревизионных операций. Лечение пациентов с перипротезными переломами связано с большим количеством осложнений и не теряет своей актуальности.

Цель исследования — оценить результаты лечения пациентов с перипротезными переломами бедренной кости после эндопротезирования тазобедренного сустава и определить факторы, влияющие на эффективность лечения.

Материал и методы. Проведен ретроспективный анализ медицинской документации 76 пациентов, проходивших лечение по поводу перипротезных переломов бедренной кости. Пострадавшие были разделены на группы согласно Объединенной системе классификации перипротезных переломов UCS. Наблюдение пациентов длилось от 6 до 124 мес. (в среднем $34,90 \pm 28,81$).

Результаты. В 3 (3,9%) случаях перипротезные переломы бедренной кости являлись осложнением первичного эндопротезирования тазобедренного сустава и были интраоперационными, в 75 (96,1%) — ревизионного; в 56 (71,8%) случаях — с бесцементным, в 22 (28,2%) — с цементным типом фиксации бедренного компонента. У 30 (38,5%) пациентов переломы произошли по ятрогенным причинам, то есть интраоперационно, у 48 (61,5%) — вследствие высоко- и низкоэнергетических травм. Чаще всего встречались переломы типа В — в 53 (68%) случаях. Консервативная терапия, фиксация серкляжами или пластиной с винтами показали низкую эффективность. В группе пациентов с расширенной остеотомией большого вертела сращение было достигнуто в 90,5%, в то время как в группе без ее использования — в 75%. Низкий процент сращения перипротезных переломов наблюдался при переломах типов А и В1 (65% и 66,7% соответственно). При лечении пациентов с перипротезными переломами типов В2, В3 и С консолидация наступила более чем у 80% пациентов. Различные осложнения развились в 17 (21,8%) случаях.

Выводы. Эффективное лечение пациентов с перипротезными переломами бедренной кости было сопряжено с выполнением расширенной остеотомии большого вертела ($\gamma = 0,51$; $p = 0,032$), отсутствием осложнений в послеоперационном периоде ($R = 0,55$; $p = 0,00001$), типами переломов В2, В3 и С ($\gamma = 0,40$; $p = 0,02$), использованием ревизионных бесцементных бедренных компонентов с дистальной фиксацией ($\gamma = 0,35$; $p = 0,018$). При лечении пациентов с переломами вертелов и стабильными бедренными компонентами швы нитью или фиксация проволоочными серкляжами неэффективны, предпочтительно проведение остеосинтеза пластиной с крючками типа Dall-Miles. При сомнениях относительно стабильности ножки предпочтение следует отдавать ревизии с применением бесцементных бедренных компонентов, в частности длинных ножек с дистальной фиксацией.

Ключевые слова: эндопротезирование тазобедренного сустава, перипротезные переломы, осложнения.

DOI: 10.21823/2311-2905-2018-24-3-34-44

Корыткин А.А., Эль Мудни Ю.М., Ковалдов К.А., Новикова Я.С., Белоусов Б.Ю. Результаты лечения пациентов с перипротезными переломами бедренной кости после эндопротезирования тазобедренного сустава. *Травматология и ортопедия России*. 2018;24(3):34-44. DOI: 10.21823/2311-2905-2018-24-3-34-44.

Cite as: Korytkin A.A., El Mudni Yu.M., Kovaldov K.A., Novikova Ya.S., Belousov B.Yu. [Outcome of Periprosthetic Femoral Fractures in Hip Arthroplasty]. *Travmatologiya i ortopediya Rossii* [Traumatology and Orthopedics of Russia]. 2018;24(3):34-44. (in Russian). DOI: 10.21823/2311-2905-2018-24-3-34-44.

Новикова Яна Сергеевна. Верхне-Волжская набережная, д. 18, 603155, г. Нижний Новгород, Россия / Yana S. Novikova. 18, Verkhne-Volzhskaaya nab., 603155, Nizhny Novgorod, Russian Federation; e-mail: novikova_jana@mail.ru

Рукопись поступила/Received: 07.02.2018. Принята в печать/Accepted for publication: 04.06.2018.

Outcome of Periprosthetic Femoral Fractures in Hip Arthroplasty

A.A. Korytkin, Yu.M. El Mudni, K.A. Kovaldov, Ya.S. Novikova, B.Yu. Belousov

Privolzhsky Research Medical University

18, Verkhne-Volzhskaya nab., 603155, Nizhny Novgorod, Russian Federation

Abstract

Periprosthetic fractures are one of the main reasons for revision surgery according to the data of large joint replacement registers. Treatment of patients with periprosthetic fractures is associated with a big number of complications and still keeps its relevance.

Purpose of the study is to evaluate treatment outcome of patients with periprosthetic femoral fractures in hip replacement.

Material and Methods. The authors performed a retrospective analysis of medical histories of 76 patients who underwent treatment of periprosthetic femoral fractures. The patients were divided into groups by the Unified Classification System (UCS). Follow up period was from 6 to 124 months (mean of 34.90 ± 28.81).

Results. 3 cases (3.9%) of periprosthetic femoral fractures were the complications after primary hip arthroplasty and occurred intraoperatively, 75 cases (96.1%) were complications after revision surgery; 56 cases (71.8%) were reported with uncemented and 22 cases (28.2%) with cemented femoral components. In 30 cases (38.5%) fractures had a iatrogenic nature and occurred intraoperatively, in 48 cases (61.5%) — occurred due to high- and low energy trauma. Type B fractures were observed most often — in 53 cases (68%). Conservative treatment, fixation by cerclage or by plate and screws has proven to be the least effective operative options. In the group of patients with extended osteotomy of the greater trochanter the healing was achieved in 90.5% of cases, while in the group without osteotomy — in 75% of cases. Low healing rate of periprosthetic fractures was observed for A and B1 type fractures (65% and 66.7% respectively). Follow up of patients with B2, B3 and C type fractures demonstrated consolidation in more than 80% of cases. Various complications were reported in 17 cases (21.8%).

Conclusion. Effective treatment of patients with periprosthetic femoral fractures was associated with extended osteotomy of the greater trochanter ($\gamma = 0.51$; $p = 0.032$), absence of complications in postoperative period ($R = 0.55$; $p = 0.00001$), B2, B3 and C fracture types ($\gamma = 0.40$; $p = 0.02$) and use of revision uncemented femoral components with distal fixation ($\gamma = 0.35$; $p = 0.018$). In the authors opinion use of sutures or cerclage wires are not effective in cases of trochanteric fractures and stable femoral components; it would be preferable to perform internal fixation by a plate with hooks such as Dall-Miles. In case of doubts in regard of stem stability the revision should rather stipulate use of uncemented femoral components, in particular long stems with distal fixation.

Keywords: hip joint arthroplasty, periprosthetic fractures, complications.

DOI: 10.21823/2311-2905-2018-24-3-34-44

Competing interests: the authors declare that they have no competing interests.

Funding: the authors have no support or funding to report.

Введение

Перипротезные переломы бедренной кости являются частым осложнением тотального эндопротезирования тазобедренного сустава (ТБС) и могут случаться непосредственно во время операции или после ее выполнения [1]. Обычно такие переломы требуют сложных ревизионных вмешательств, клинические исходы которых не всегда благоприятны, показатели смертности остаются высокими [2]. По данным зарубежных регистров артропротезирования и регистра эндопротезирования тазобедренного сустава РНИИТО им. Р.Р. Вредена, перипротезные переломы являются одной из пяти основных причин выполнения ревизионных вмешательств: до 10% ревизий ТБС обусловлены перипротезными переломами [2–5].

По результатам ретроспективного анализа клиники Мауо с 1969 по 1990 г., распространенность

перипротезных переломов после почти 20000 операций первичного эндопротезирования составила 0,6%. При этом после 17579 случаев первичного цементного эндопротезирования перипротезные переломы встречались в 0,6%, а после 2078 операций бесцементного — в 0,4%. Среди 4397 ревизионных вмешательств распространенность перипротезных переломов в послеоперационном периоде составила 2,4%, причем 2,8% после 3265 цементных ревизий и 1,5% — после 1132 бесцементных [6]. По данным современной литературы, частота интраоперационных перипротезных переломов бедренной кости достигает 27,8%, в то время как распространенность перипротезных переломов в послеоперационном периоде в одних исследованиях соответствует 1,5–4%, в других — колеблется от 0,07% до 18% [7–9]. Рост числа перипротезных переломов в последние десятилетия растет. Данный

факт обусловлен увеличением количества выполняемых первичных и ревизионных эндопротезирований тазобедренного сустава, в частности с применением бесцементных бедренных компонентов и связанных имплантов, увеличением срока службы имплантатов, высокими функциональными требованиями пациентов после операции, ростом числа пожилых пациентов с остеопорозом, перенесших эндопротезирование [10, 11].

Цель исследования — оценить результаты лечения пациентов с перипротезными переломами бедренной кости после эндопротезирования тазобедренного сустава и определить факторы, влияющие на эффективность лечения.

Материал и методы

Проведен ретроспективный анализ медицинской документации 76 пациентов (78 случаев перипротезных переломов), проходивших лечение

по поводу перипротезных переломов бедренной кости после эндопротезирования тазобедренного сустава в период с 2006 по 2016 г. Вмешательства выполнялись тремя опытными хирургами. Из медицинских карт пациентов были получены сведения о возрасте, гендерной принадлежности, первичном диагнозе, количестве вмешательств на заинтересованном суставе, обстоятельствах возникновения перипротезного перелома, виде лечения и возникших после него осложнений. Из протоколов операции получены данные о типе вмешательства, виде удаленных и имплантируемых конструкций. Информированное добровольное согласие на обработку и публикацию персональных данных получено от всех пациентов.

Чаще переломы случались у женщин старше 60 лет ($p = 0,028$). Характеристика пациентов на момент возникновения перипротезного перелома представлена в таблице 1.

Таблица 1

Характеристика пациентов на момент возникновения перипротезного перелома бедренной кости

Показатель	Среднее значение \pm среднеквадратичное отклонение (диапазон/доля)
Средний возраст, лет	56,76 \pm 13,64 (25–92)
0–59 лет	40/78 (51,3%)
>60 лет	38/78 (48,7%)
Пол	
Количество мужчин	34/76 (45%)
Количество женщин	42/76 (55%)
Сторона	
Правая	41/78 (52,6%)
Левая	37/78 (47,4%)
Двусторонние переломы	2/76 (2,6%)
Средний индекс массы тела, кг/м ²	27,51 \pm 4,15 (18,1–40,6)
Первичный диагноз	
Остеоартроз	37 (47,4%)
Посттравматическая патология	20 (25,6%)
Ревматоидный артрит	4 (5,1%)
Другой (аваскулярный некроз и пр.)	17 (21,9%)
Тип фиксации бедренного компонента	
Цементный	22 (28,2%)
Бесцементный	56 (71,8%)
Тип тотального эндопротезирования	
Первичное	3 (3,9%)
Ревизионное	75 (96,1%)
Причина перипротезного перелома	
Высокоэнергетическая травма	44 (56,4%)
Ятрогенный перелом	30 (38,5%)
Низкоэнергетическая травма	4 (5,1%)
Среднее количество вмешательств	1,53 \pm 0,99 (0–5)
Средний срок наблюдения, мес.	34,90 \pm 28,81 (6–124)

Пострадавшие были разделены на группы согласно Объединенной системе классификации перипротезных переломов UCS [12], также отмечались признаки остеолита и других состояний костной ткани, способствующих возникновению перелома в области имплантата. Стабильность ножки эндопротеза оценивалась по рентгенограммам, выполненным на последнем контрольном осмотре. Стабильность бесцементной ножки определяли по критериям С.А. Engh с соавторами, которые включали отсутствие рентгенопрозрачных линий, сформировавшегося пьедестала у кончика бедренного компонента, перестройки калькара и признаков миграции ножки [13]. Критерии стабильности цементной ножки включали отсутствие признаков миграции бедренного компонента и рентгенопрозрачных линий на границе имплантат-цемент (от 50 до 100% зоны имплантат-цемент). Главными критериями позитивной оценки результата лечения пациента на момент контрольного осмотра являлись консолидация перипротезного перелома и нормальное функционирование эндопротеза. В представленной выборке были случаи развития различных послеоперационных осложнений, приводивших к необходимости проведения дальнейшего лечения пациента в результате которого удавалось достичь консолидации перелома. Исход перипротезного перелома оценивали после первой попытки его лечения, то есть консолидацию после повторных операций оценивали как несращение.

Клиническая оценка результатов лечения пациентов проводилась по результатам опросников. Пациенты заполняли визуальную аналоговую шкалу (Visual Analogue Scale — VAS), отражающую интенсивность болевого синдрома, и шкалу оценки ограничения функций тазобедренного сустава и исхода остеоартроза (Hip Disability and Osteoarthritis Outcome Score — HOOS) до операции, через 3, 6 и 12 мес. после ее выполнения.

Статистическая обработка полученных данных проводилась при помощи программного обеспечения Microsoft Office Excel, Access 2013 и Statistica 6.1. Для оценки различий в сравниваемых группах пользовались U-тестом Манна-Уитни и знаковым ранговым тестом Вилкоксона. Для сравнения бинарных показателей между независимыми группами применяли тест χ^2 . При уровне значимости $p \leq 0,05$ различия между сравниваемыми группами считали статистически значимыми. Степень согласованности изменений исследуемых параметров оценивали по результатам корреляционного анализа с вычислением коэффициента Спирмена (R) и гамма коэффициента (γ).

Результаты

В 3 (3,9%) случаях перипротезные переломы бедренной кости являлись осложнением первичного эндопротезирования тазобедренного сустава, в 75 (96,1%) — ревизионного. Все перипротезные переломы, развившиеся в результате первичного эндопротезирования, произошли во время операции. Вероятно, это связано с агрессивной хирургической техникой, ошибками в выборе типа имплантата, сочетающимися с анатомическими особенностями пациентов. Чаще всего перипротезные переломы случались после первого ревизионного вмешательства (60,3% — 47 ТБС), реже после второй ревизии (24,4% — 19 ТБС), еще реже после третьей, четвертой и пятой (5,1%, 3,9% и 2,6%, соответственно).

Чаще всего у пострадавших встречались переломы типа В — 68% случаев (53 ТБС, $p = 0,001$). На переломы типа А приходилось 25,6% (20 ТБС) и типа С — 6,5% (5 ТБС). Не было зарегистрировано ни одного перипротезного перелома типов D, E и F. В свою очередь, среди типа А чаще встречались переломы большого вертела А-G — 70% (14 ТБС, $p = 0,015$). На переломы малого вертела типов А-L и одновременно большого и малого вертелов типов А-G/L приходилось по 5% (1 ТБС) и 25% (5 ТБС) соответственно. Основной вклад в структуру переломов типа В внесли переломы В2 и В3, составляя 45,3% (24 ТБС) и 37,7% (20 ТБС) соответственно. На переломы типа В1 приходилось 17% (9 ТБС). Структура способов лечения в зависимости от типа перипротезного перелома представлена в таблице 2.

У пациентов с перипротезными переломами типа А перелом большого вертела, изолированный или в сочетании с переломом малого вертела, был выявлен в 95% случаев (19 ТБС). Большинство переломов данного типа (65% — 13 ТБС) произошли во время операции, причем в 4 из 13 случаев диагноз был установлен в послеоперационном периоде. Травма и выраженный остеолит проксимального отдела бедренной кости послужили причиной переломов типа А в 25% (5 ТБС) и 10% (2 ТБС) случаев соответственно. У 6 пациентов (20%) перипротезные переломы были стабильными, что, в соответствии со стандартными рекомендациями Vancouver group [14], позволило применить консервативную тактику лечения (иммобилизация тазобедренного сустава). Однако консервативная терапия не принесла ожидаемого положительного результата: лечение 3 из 6 переломов закончилось несращением, включая 1 случай перипротезной инфекции. Остальных 14 пациентов с нестабильными перипротезными переломами типа А лечили различными хирургическими способами (табл. 2).

Способы лечения в зависимости от типа перипротезного перелома

Способ лечения	Тип перелома, %					
	A (n = 20)	B1 (n = 9)	B2 (n = 24)	B3 (n = 20)	C (n = 5)	D, E, F (n = 0)
Консервативный (n = 9)	30	11,1	4,2	–	20	–
Остеосинтез серкляжной проволокой (n = 7)	5	33,3	8,3	5	–	–
Остеосинтез пластиной и винтами (n = 8)	15	11,1	12,5	–	20	–
РТЭП ТБС и серкляжная фиксация (n = 16)	15	22,2	20,8	30	–	–
РТЭП ТБС ревизионным бесцементным бедренным компонентом (n = 7)	15	–	12,5	5	–	–
РТЭП ТБС ревизионным бесцементным бедренным компонентом и серкляжная фиксация (n = 29)	20	22,2	41,7	55	40	–
РТЭП ТБС с импакционной костной пластикой и серкляжной фиксацией (n = 2)	–	–	–	5	20	–

РТЭП ТБС – ревизионное тотальное эндопротезирование тазобедренного сустава.

В 3 случаях из 14 был выполнен остеосинтез перипротезного перелома пластиной: 2 из них закончились несращением после первичного лечения. У одного из этих двух пациентов интраоперационно была диагностирована периимплантная инфекция второго типа. Через 2 нед. после первичного вмешательства ему была проведена хирургическая обработка раны с сохранением импланта (debridement, antibiotics and implant retention – DAIR) и реостеосинтез серкляжной проволокой с дальнейшим исходом в сращение. У других 3 пациентов из 14 для лечения перипротезного перелома было проведено ревизионное тотальное эндопротезирование ТБС с применением бесцементных бедренных компонентов дистальной фиксации: у одного из них консолидации перелома удалось добиться только после повторной ревизионной операции, так как у пациента произошел вывих головки эндопротеза. Еще одно несращение перелома большого вертела было констатировано после попытки лечения с использованием серкляжной фиксации и ревизионного тотального эндопротезирования ТБС. Таким образом, при переломах типа А сращение было достигнуто в 13 случаях из 20 (65%).

Две трети переломов типа В1 (66,7% – 6 ТБС) имели ятрогенный механизм, еще треть произошли вследствие травмы (33,3% – 3 ТБС). При лечении пациентов с переломами типа В1 в подавляющем большинстве (7 переломов из 9) использовалась серкляжная фиксация, включая 4 случая по поводу интраоперационно возникшего перелома во время ревизионного эндопротезирования тазобедренного сустава. Первичным исходом лечения стала

консолидация лишь одного из 4 перипротезных переломов, что свидетельствует о низкой эффективности использования серкляжной фиксации у пациентов с переломами типа В1. Впоследствии двум пациентам с признаками несращения был выполнен повторный остеосинтез при помощи пластин с исходом в сращение, третьему – дебридмент послеоперационной раны в срок до 3 нед. после выполнения операции по причине раневой инфекции, что также закончилось сращением. В остальных 2 случаях переломов типа В1 в качестве лечения использовалась консервативная терапия с исходом в сращение (1 ТБС) и остеосинтез при помощи контралатеральной LCPDF, ориентированной проксимально, монокортикальных и бикортикальных LHS винтов с последующей консолидацией (1 ТБС). При переломах типа В1 сращение было достигнуто в 6 случаях из 9 (66,7%).

Основная масса переломов типа В2 произошла вследствие травмы: 17 случаев из 24 (70,8%). Доля переломов В2 по причине интраоперационного повреждения была статистически значимо ниже аналогичного показателя в структуре причин переломов типа А и составила 29,2% ($p = 0,022$). В 10 (41,6%) случаях для лечения пациентов с переломами типа В2 применялась серкляжная фиксация, выполненная во время ревизионного эндопротезирования тазобедренного сустава при помощи бесцементного ревизионного компонента дистальной фиксации, в 5 (20,8%) случаях – дополнительная фиксация серкляжами во время ревизионного эндопротезирования с использованием стандартной бесцементной ножки. У 3 пациентов

из 5, которым имплантировали стандартный бедренный компонент, в послеоперационном периоде развились осложнения: в 2 случаях вывихи головки эндопротеза, устраненные закрытым способом, и в 1 случае инфицирование послеоперационной раны — DAIR. В дальнейшем осложнения были успешно купированы, и у всех трех пациентов исходом явилась консолидация перелома. Остеосинтез при помощи пластин был выбран в качестве лечения перелома типа B2 у 3 пациентов из 24 (12,5%): в 2 случаях использовалась пластина Dall-Miles и в одном — контралатеральная LCPDF, ориентированная проксимально. У одного из этих трех пациентов в послеоперационном периоде произошел вывих, который после закрытого устранения не помешал успешному сращению перелома. В 2 случаях интраоперационно возникшего перипротезного перелома B2 выполнялся остеосинтез при помощи серкляжей. Также необходимо отметить, что в 1 случае из 24 из-за противопоказаний к оперативному лечению была принята консервативная тактика лечения, исходом которой стало несращение. При переломах типа B2 сращение было достигнуто в 23 (95,8%) случаях.

Наиболее частой причиной перипротезных переломов B3, как же как переломов типа B2, была травма (16 ТБС — 80%). В 3 случаях (15%) переломы произошли по ятрогенным причинам, в 1 случае (5%) — в результате выраженного остеолита на фоне нестабильной цементной ножки. Переломы типа B3, произошедшие во время операции, встречались гораздо реже, чем интраоперационные перипротезные переломы A и B1 ($p = 0,003$ и $p = 0,01$ соответственно). У 11 пациентов из 20 (55%) осуществляли лечение с использованием серкляжной фиксации, выполненной во время ревизионного эндопротезирования тазобедренного сустава при помощи бесцементного ревизионного компонента дистальной фиксации. В трех случаях из 11, один из которых сопровождался вывихом головки эндопротеза, другой — перипротезной инфекцией, оперативное вмешательство было выполнено повторно по причине несращения с исходом в консолидацию. Еще 7 пациентов из 20 (35%) были пролечены при помощи серкляжной фиксации, произведенной во время ревизии стандартной бесцементной ножки. В 2 случаях из 7 у пациентов присутствовал дефицит проксимального отдела бедренной кости. С целью устранения дефекта в одном случае использовалась титановая сетка, в другом — техника импакционной костной пластики. В 1 случае из 20 по причине возникновения интраоперационного перелома была произведена его фиксация серкляжами, однако исходом явилось несращение. Этому пациенту была выполнена повторная операция — ревизионное эндопротезирование тазобедренного сустава с исхо-

дом в сращение. При переломах типа B3 сращение было достигнуто в 16 случаях из 20 (80%).

В 3 случаях из 5 (60%) переломы типа C имели травматический характер, в одном случае причиной был выраженный остеолит, еще в одном — интраоперационное повреждение. Трем пациентам из пяти выполнялось ревизионное эндопротезирование ТБС бесцементным ревизионным компонентом дистальной фиксации и серкляжная фиксация. Одному из них для создания оптимальной фиксации ножки дополнительно использовались титановая сетка и импакционная костная пластика проксимального отдела бедренной кости, однако у пациента произошел вывих, устраненный закрытым способом с последующим исходом в сращение. В одном случае из 5 по причине коморбидной патологии была избрана консервативная тактика лечения, исходом которой стало несращение. Сращение было достигнуто у 4 пациентов из 5 (80%).

В общей структуре перипротезных переломов, независимо от типа, расширенная остеотомия большого вертела (extended trochanteric osteotomy — ЕТО) с целью удаления хорошо фиксированного бедренного компонента и предотвращения дальнейшего повреждения бедра выполнялась в 26,9% случаев. Установлено, что выполнение расширенной остеотомии большого вертела сопряжено с консолидацией перипротезного перелома. Так, в группе пациентов с ЕТО, насчитывающей 21 случай, сращение было достигнуто в 90,5%, в то время как в группе без ЕТО, состоящей из 57 пациентов, сращение было достигнуто в 75%. Данные результаты были подтверждены с использованием коэффициента корреляции гамма ($\gamma = 0,51$; $p = 0,032$).

При оценке результатов анкетирования пациентов с перипротезными переломами была показана эффективность проведенного лечения. Суммы баллов по VAS и HOOS через 3, 6 и 12 мес. после лечения статистически значимо отличались от результатов до лечения ($p < 0,001$, табл. 3).

Несращение перелома после первичного лечения было зафиксировано у 16 (20,5%) пациентов из 78, после повторного — у 7 (9%). Переломы типа A были сопряжены с несращением ($\gamma = 0,40$; $p = 0,02$). Почти 50% всех несращений после первичного лечения произошли у пациентов с переломами большого вертела типов A-G.

Была установлена прямая корреляционная взаимосвязь между отсутствием осложнений в послеоперационном периоде и успешной консолидацией перипротезного перелома ($R = 0,55$; $p = 0,00001$). Различные осложнения развились в среднем через $7,2 \pm 4,0$ мес. после операции (от 0,5 до 12 мес.) в 17 случаях (21,8%): вывих головки эндопротеза — в 6 (7,7%), перипротезная инфекция — в 6 (7,7%) и замедленная консолидация — в 5 (6,4%) (табл. 4).

Таблица 3

Результаты анкетирования пациентов до и в различные сроки после лечения перипротезных переломов

Срок проведения анкетирования	Результат анкетирования, баллы	
	VAS	HOOS
До лечения	7,5±1,1	20,8±4,8
Через 3 мес. после лечения	6,1±1,1*	29,8±6,1#
Через 6 мес. после лечения	4,5±1,6*	39,3±8,6#
Через 12 мес. после лечения	2,1±1,8*	50,3±12,1#

* — статистически значимые отличия по сравнению с показателями VAS до лечения, $p < 0,001$; # — статистически значимые отличия по сравнению с показателями HOOS до лечения, $p < 0,001$.

Таблица 4

Структура осложнений после первичного лечения перипротезных переломов

Тип осложнения	Кол-во случаев	Способ повторного лечения	Окончательный исход
Вывих головки эндопротеза	6	РТЭП ТБС + связанный вкладыш (2) Закрытое вправление (4)	Консолидация (2) Консолидация (4)
Перипротезная инфекция	6	Удаление эндопротеза с последующей установкой спейсера и РТЭП ТБС в дальнейшем (3) DAIR через 2 нед. после операции (1) DAIR до 3 нед. после операции и реостеосинтез серкляжной проволокой (2)	Консолидация (2) Консолидация (1) Консолидация (2)
Замедленная консолидация	5	Остеосинтез пластинами (2) РТЭП ТБС (2) Консервативное лечение (1)	Консолидация (2) Консолидация (2) Консолидация (0)

Обсуждение

В настоящее время общепризнанной классификацией перипротезных переломов, которая основывается на их локализации, качестве костной ткани, а также степени стабильности компонентов эндопротеза и определяет тактику лечения, является классификация Vancouver, разработанная С.Р. Duncan и В.А. Masri [14]. Ее надежность и достоверность были неоднократно подтверждены многими авторами [15, 16]. Однако в 2014 г. С.Р. Duncan и F.S. Haddad предложили объединенную систему классификации перипротезных переломов UCS для совершенствования системы Vancouver [12]. В случае применения UCS для перипротезных переломов бедренной кости классификация Vancouver дополняется категориями D, E и F: тип D — переломы диафиза бедренной кости между двумя эндопротезами (тазобедренного и коленного суставов), тип E — одновременные переломы каждой из двух костей, поддерживающих один эндопротез (вертлужной впадины и бедренной кости), тип F — редкий вид переломов, затрагивающий нативную суставную поверхность,

контактирующую с противоположной суставной поверхностью, замещенной имплантом (переломы вертлужной впадины после гемиартропластики) [17]. По нашему мнению, система UCS является адекватным инструментом для оценки характера перипротезных переломов. С ее помощью нам удалось успешно классифицировать все 78 перипротезных переломов. К настоящему времени в своей практике нам не пришлось столкнуться с типами перипротезных переломов D, E и F, и классификации Vancouver было бы достаточно для описания представленных наблюдений. Однако, учитывая мировой опыт стремительно развивающегося ревизионного эндопротезирования тазобедренного сустава, система UCS является полезной, так как дополняет хорошо отработанную классификацию Vancouver, не меняя ее сути.

Основным фактором риска развития перипротезных переломов, согласно R. Sarvilinna с соавторами, является наличие остеолита, связанного с расшатыванием импланта [18]. По данным клиники Mayo и шведского регистра эндопротезирования тазобедренного сустава, 94% и 70%

пациентов, соответственно, имели признаки расшатывания ножки эндопротеза до возникновения перипротезного перелома [4, 19]. Однако любой патологический процесс, захватывающий костную ткань или влияющий на походку, может стать фактором риска развития перипротезного перелома. Примерами таких процессов являются остеопороз, ревматоидный артрит, болезнь Педжета, полинейропатия [20]. Среди наших пациентов 48,7% были старше 60 лет, у большей части из них был диагностирован остеопороз, ревматоидным артритом страдали около 5%. К факторам риска развития перипротезных переломов также относят наличие опухолевого процесса, кортикальных дефектов, травмы, ревизионных вмешательств на тазобедренном суставе в анамнезе, варусного положения ножки эндопротеза [8].

Одни авторы считают возраст, пол и индекс массы тела не значимыми факторами риска развития перипротезных переломов [4]. По данным других авторов, пожилой возраст, наоборот, следует относить к располагающим факторам для возникновения перипротезного перелома [8, 10]. В нашей работе установлено, что перипротезные переломы чаще случались у женщин пожилого и старческого возраста, что, предположительно, может быть связано с прогрессированием остеопороза на фоне гормональных изменений в постменопаузальном периоде.

Некоторые авторы установили, что использование бедренных компонентов эндопротеза с бесцементным типом фиксации является фактором риска возникновения перипротезных переломов, в частности, интраоперационных [2, 8, 20]. Наши данные согласуются с мнением исследователей: в общей массе наблюдений перипротезные переломы чаще возникали у пациентов с бесцементным типом фиксации бедренного компонента, чем с цементным ($p = 0,0001$). В ятрогенной группе наблюдалась аналогичная тенденция: перипротезные переломы в 3 раза чаще возникали у пациентов с бесцементными конструкциями эндопротезов по сравнению с цементными (23 против 7, $p = 0,004$).

В нашем исследовании среди обстоятельств возникновения перипротезных переломов преобладали травматические (56,4%) и ятрогенные (38,5%). По мнению некоторых исследователей, наиболее частым механизмом развития перипротезных переломов в послеоперационном периоде является низкоэнергетическая травма — падение с высоты собственного роста или высоты сидения — в 75% случаев первичного эндопротезирования тазобедренного сустава и 56% случаев ревизионного эндопротезирования [4, 9]. В нашей выборке периимплантные переломы по причине низкоэнергетических травм встречались всего в 5,1%

случаев. Полученные нами данные также указывают на крайне высокий риск возникновения перипротезных переломов при ревизии (доля в общей массе наблюдений 3,9% после первичного эндопротезирования и 96,1% после ревизионного).

Считается, что при типах перипротезных переломов А, В1 и С, когда бедренный компонент имплантата остается стабильным, сращение перелома может быть достигнуто либо посредством консервативной терапии, либо путем открытого вправления и внутренней фиксации пластинами (ORIF). С другой стороны, ревизионное эндопротезирование ТБС — вариант выбора для перипротезных переломов с нестабильным бедренным компонентом (типы В2 и В3) [11, 14]. Мы установили, что консолидация перипротезных переломов была статистически значимо связана с техникой выполненного лечения ($\gamma = 0,35$; $p = 0,018$). Консервативная терапия, серкляжная фиксация или ORIF показали низкую эффективность, и даже после повторного лечения сращения удалось достичь лишь в 25% случаев (у 2 из 8 пациентов). Данные согласуются с мнением авторов, считающих, что неоперативное лечение перипротезных переломов часто приводит к неудовлетворительным результатам, а использование серкляжей не всегда обеспечивает достаточно стабильную фиксацию [21]. При использовании пластин могут возникать проблемы с цементной мантией вокруг имплантата во время проведения винтов [22]. В свою очередь, при несращении после первой попытки лечения перелома, в качестве которой было выбрано ревизионное эндопротезирование, повторное лечение привело к успешному исходу в 70% случаев.

Большой вертел — место прикрепления абдукторов бедра, поэтому переломы типа А практически всегда приводят к болям в области большого вертела, нарушению походки и повышенному риску развития вывиха головки эндопротеза. Хорошее костное сращение происходит редко, уступая место нестабильному фиброзному. Помимо этого, переломы вертелов представляют серьезную проблему, так как обладают небольшой площадью поверхности для удовлетворительного сращения. Также, вследствие работы абдукторов, эта область является зоной высокого стресса, а при наличии бедренного компонента эндопротеза возникает препятствие для надежной фиксации пластин винтами. Часто переломы вертелов происходят на фоне остеолита интраоперационно, поэтому их проще предотвратить, чем потом добиваться их сращения. Необходимо идентифицировать потенциально опасную в плане перелома кость, уделяя внимание качеству костной ткани и, особенно, наличию признаков остеолита. Лучше выполнить расширенный доступ и при необходимости ЕТО,

чем получить перелом. Из особенностей хирургической техники можно выделить следующие: адекватный доступ; аккуратный релиз мягких тканей; выявление признаков остеолита; интраоперационная классификация перипротезного перелома с повышенным вниманием к оценке стабильности ножки; определение возможности выполнения ЕТО; использование высокоскоростных буров при любых манипуляциях на бедре, особенно при удалении бедренного компонента на фоне варусного ремоделирования бедренной кости.

Расширенная остеотомия большого вертела, являющаяся приемом выбора при ревизионном эндопротезировании ТБС и облегчающая удаление ножки эндопротеза, выполнялась в 26,9% случаев и наиболее часто использовалась при лечении пациентов с перипротезными переломами типов В2/В3. При выполнении ЕТО несращение регистрировалось у каждого десятого пациента (9,5%), в то время как без ЕТО частота наступления несращения повышалась в 2,5 раза — консолидации перелома не удавалось достичь уже у каждого четвертого пациента (25%). По нашим прогнозам, в будущем доля операций с применением ЕТО будет значительно выше.

Результаты анкетирования пациентов с перипротезными переломами по VAS и HOOS продемонстрировали эффективность проведенного лечения и адекватность выбранной тактики лечения в зависимости от типа перелома. При этом с течением времени, прошедшего с момента проведения операции или консервативного лечения, наблюдалась тенденция к улучшению функциональных результатов по HOOS и снижению интенсивности болевого синдрома в ТБС по VAS (см. табл. 3).

В исследовании результатов лечения 66 пациентов с перипротезными переломами со средним сроком наблюдения 12 мес. К. Holley с соавторами сообщают о наличии сращения у 74% больных после первичного лечения перипротезного перелома, в то время как 12% исследуемых подверглись повторному оперативному вмешательству с целью достижения консолидации, что в общем составило 86%. Осложнения возникли в 19 (29%) случаях, что, по мнению авторов, связано с трудоемкостью процесса лечения обозначенной патологии [23]. Мы получили схожие данные: консолидация перелома после первичного лечения наблюдалась у 79,5% пациентов, после повторных вмешательств сращение было достигнуто в 91% случаев; осложнения развились в 21,8% случаев. Другие авторы также сообщают о достаточно высокой частоте осложнений при лечении перипротезных переломов, которая достигает 25% [24, 25].

Наше исследование показало хорошие результаты лечения пациентов с перипротезными переломами типов В2, В3 и С — консолидация наступила

после первичного лечения более чем у 80% пациентов. Низкий процент сращения перипротезных переломов бедренной кости наблюдался при переломах типов А и В1 (65% и 66,7%, соответственно). Перипротезные переломы большого вертела на фоне ревизионных вмешательств особенно трудоемки в лечении, что может быть объяснено часто возникающим локальным дефицитом костной ткани, неправильным выбором тактики лечения, например, попыткой консервативного лечения на фоне многократных вмешательств на суставе или несоблюдением хирургической техники — субоптимальной репозицией с недостаточной компрессией зоны перелома, что вполне объяснимо в условиях ревизионного эндопротезирования. Кроме того, как показывает наш опыт, перипротезные переломы типа А, как правило, ассоциированы с наличием признаков остеолита, который создает серьезные препятствия для успешной репозиции с последующей консолидацией. Предположительно неудовлетворительные результаты лечения пациентов с переломами типа В1 могут быть связаны с нарушением техники выполнения фиксации или недооценкой стабильности бедренного компонента при дифференциальной диагностике переломов типа В1 и В2 [19, 21]. Использование предоперационных рентгенограмм может быть недостаточно надежным для оценки стабильности бедренного компонента имплантата, поэтому важно проводить дополнительную проверку стабильности ножки эндопротеза интраоперационно [21, 22, 26]. В.В. Хоминец с соавторами считают, что в спорных ситуациях выполнение компьютерной томографии является необходимым методом диагностики перипротезных переломов [20]. При наличии каких-либо сомнений относительно стабильности бедренного компонента рекомендуется проведение ревизионного тотального эндопротезирования ТБС [21].

Выводы

Выбор тактики лечения пациентов с перипротезными переломами бедренной кости остается сложным дискуссионным вопросом для современных травматологов-ортопедов. Анализ собственных результатов лечения показал, что осложнения после лечения обозначенной патологии возникают у каждого пятого пациента. Главными причинами неудовлетворительных анатомо-функциональных результатов являются вывихи головки эндопротеза, перипротезная инфекция и замедленная консолидация. Для достижения удовлетворительного сращения часто требуется выполнение повторных оперативных вмешательств.

Установлено, что эффективное лечение пациентов с перипротезными переломами бедренной

кости было сопряжено с выполнением расширенной остеотомии большого вертела ($\gamma = 0,51$; $p = 0,032$), отсутствием осложнений в послеоперационном периоде ($R = 0,55$; $p = 0,00001$), типами переломов В2, В3 и С ($\gamma = 0,40$; $p = 0,02$), использованием ревизионных бесцементных бедренных компонентов с дистальной фиксацией ($\gamma = 0,35$; $p = 0,018$). Пол, возраст, индекс массы тела, первичный диагноз, количество предыдущих вмешательств на заинтересованном тазобедренном суставе, тип фиксации бедренного компонента эндопротеза, использование сетки с целью устранения костного дефекта не влияли на исход лечения.

Переломы типа А проще предотвратить, чем потом добиваться их сращения. Они особенно трудоемки в лечении ввиду сложности достижения адекватной фиксации и частого возникновения фиброзного сращения. Возможным способом решения проблемы замедленной консолидации переломов большого и малого вертелов может быть дальнейшее усовершенствование устройств для их фиксации и техники выполнения операции.

Согласно современным представлениям, выбор тактики лечения пациентов с перипротезными переломами бедренной кости после эндопротезирования тазобедренного сустава зависит от типа перелома, стабильности бедренного компонента, качества костной ткани бедра и наличия противопоказаний к проведению операции. По нашему мнению, при лечении пациентов с переломами вертелов и стабильными бедренными компонентами швы нитью или фиксация проволоочными серкляжами не эффективны, предпочтительно проведение остеосинтеза пластиной с крючками типа Dall-Miles. При наличии сомнений относительно стабильности бедренного компонента предпочтение следует отдавать ревизионному эндопротезированию тазобедренного сустава с применением бесцементных бедренных компонентов, в частности, длинных ножек с дистальной фиксацией.

Конфликт интересов: не заявлен.

Источник финансирования: исследование проведено без спонсорской поддержки.

Литература [References]

- Zagra L., Ceroni R.G. Periprosthetic femoral fractures in total hip arthroplasty. *Eur Surg Orthops Traumatol.* 2014;2527-2551. DOI: 10.1007/978-3-642-34746-7_200.
- Amenabar T., Rahman W.A., Avhad V.V., Vera R., Gross A.E., Kuzyk P.R. Vancouver type B2 and B3 periprosthetic fractures treated with revision total hip arthroplasty. *Int Orthop.* 2015;39(10):1927-1932. DOI: 10.1007/s00264-015-2957-6.
- Bozic K.J., Kurtz S.M., Lau E., Ong K., Vail T.P., Berry D.J. The epidemiology of revision total hip arthroplasty in the United States. *J Bone Joint Surg Am.* 2009;91(1):128-133. DOI: 10.2106/jbjs.h.00155.
- Lindahl H., Malchau H., Herberts P., Garellick G. Periprosthetic femoral fractures. *J Arthroplasty.* 2005;20(7):857-865. DOI: 10.1016/j.arth.2005.02.001.
- Тихилов Р.М., Шубняков И.И., Коваленко А.Н., Черный А.Ж., Муравьева Ю.В., Гончаров М.Ю. Данные регистра эндопротезирования тазобедренного сустава РНИИТО им. П. Р. Вредена за 2007-2012 годы. *Травматология и ортопедия России.* 2013;(3):167-190. Tikhilov R.M., Shubnyakov I.I., Kovalenko A.N., Cherniy A.Z., Muravyeva Y.V., Goncharov M.Y. [Data of hip arthroplasty registry of Vreden Institute for the period 2007-2012 years]. *Travmatologiya i ortopediya Rossii* [Traumatology and Orthopedics of Russia]. 2013;(3):167-190. (in Russian). DOI: 10.21823/2311-2905-2013--3-167-190.
- Lewallen D.G., Berry D.J. Periprosthetic fracture of the femur after total hip arthroplasty. Treatment and results to date. *J Bone Joint Surg.* 1997;79A(12):1881-1890. DOI: 10.2106/00004623-199712000-00014.
- Hoffmann M.F., Lotzien S., Schildhauer T.A. Outcome of periprosthetic femoral fractures following total hip replacement treated with polyaxial locking plate. *Eur J Orthop Surg Traumatol.* 2016;27(1):107-112. DOI: 10.1007/s00590-016-1851-2.
- Sidler-Maier C.C., Waddell J.P. Incidence and predisposing factors of periprosthetic proximal femoral fractures: a literature review. *Int Orthop.* 2015;39(9):1673-1682. DOI: 10.1007/s00264-015-2721-y.
- Ricci W.M. Periprosthetic femur fractures. *J Orthop Trauma.* 2015;29(3):130-137. DOI: 10.1097/BOT.0000000000000282.
- Rocca Della G.J., Leung K.S., Pape H.-C. Periprosthetic fractures: epidemiology and future projections. *J Orthop Trauma.* 2011;25:S66-70. DOI: 10.1097/BOT.0b013e31821b8c28.
- Parvizi J., Vegari D.N. Periprosthetic proximal femur fractures: current concepts. *J Orthop Trauma.* 2011;25:S77-81. DOI: 10.1097/BOT.0b013e31821b8c3b.
- Duncan C.P., Haddad F.S. The unified classification system (UCS): improving our understanding of periprosthetic fractures. *Bone Joint J.* 2014;96-B(6):713-716. DOI: 10.1302/0301-620x.96b6.34040.
- Engh C.A., Ho H., Powers C.C., Huynh C., Beykirch S.E., Hopper R.H. Osteolysis propensity among bilateral total hip arthroplasty patients. *J Arthroplasty.* 2011;26(4):555-561. DOI: 10.1016/j.arth.2010.05.014.
- Duncan C.P., Masri B.A. Fractures of the femur after hip replacement. *Instr Course Lect.* 1995;44:293-304.
- Rayan F., Dodd M., Haddad F.S. European validation of the Vancouver classification of periprosthetic proximal femoral fractures. *J Bone Joint Surg Br.* 2008;90(12):1576-1579. DOI: 10.1302/0301-620x.90b12.20681.
- Naqvi G.A., Baig S.A., Awan N. Interobserver and intraobserver reliability and validity of the Vancouver classification system of periprosthetic femoral fractures after hip arthroplasty. *J Arthroplasty.* 2012;27(6):1047-1050. DOI: 10.1016/j.arth.2011.11.021.
- Vioreanu M.H., Parry M.C., Haddad F.S., Duncan C.P. Field testing the unified classification system for periprosthetic fractures of the pelvis and femur around a total hip replacement: an international collaboration. *Bone Joint J.* 2014;96-B(11):1472-1477. DOI: 10.1302/0301-620x.96b11.34214.
- Sarvilinna R., Huhtala H.S., Sovellius R.T., Halonen P., Nevalainen J., Pajamäki K.J. Factors predisposing to

- periprosthetic fracture after hip arthroplasty: a case (n=31)-control study. *Acta Orthop Scand*. 2004;75(1):16-20. DOI: 10.1080/00016470410001708030.
19. Lindahl H., Malchau H., Oden A., Garellick G. Risk factors for failure after treatment of a periprosthetic fracture of the femur. *J Bone Joint Surg Br*. 2006;88(1):26-30. DOI: 10.1302/0301-620x.88b1.17029.
 20. Хоминец В.В., Метленко П.А., Богданов А.Н., Кудяшев А.Л., Мироевский Ф.В. Ближайшие результаты лечения больных с перипротезными переломами бедренной кости после эндопротезирования тазобедренного сустава. *Травматология и ортопедия России*. 2015;(4):70-78. Khominets V.V., Metlenko P.A., Bogdanov A.N., Kudyashev A.L., Miroevsky F.V. [Immediate results of treatment periprosthetic femoral fractures after hip replacement]. *Travmatologiya i ortopediya Rossii* [Traumatology and Orthopedics of Russia]. 2015;(4):70-78. (in Russian). DOI: 10.21823/2311-2905-2015-0-4-70-78.
 21. Yasen A.T., Haddad F.S. Periprosthetic fractures: bespoke solutions. *Bone Joint J*. 2014;96-B(11 Suppl A):48-55. DOI: 10.1302/0301-620x.96b11.34300.
 22. Korbel M., Sponer P., Kucera T., Procházka E., Procek T. Results of treatment of periprosthetic femoral fractures after total hip arthroplasty. *Acta Medica (Hradec Kralove)*. 2013;56(2):67-72. DOI: 10.14712/18059694.2014.26.
 23. Holley K., Zelken J., Padgett D., Chimento G., Yun A., Buly R. Periprosthetic Fractures of the femur after hip arthroplasty: an analysis of 99 patients. *HSS J*. 2007;3(2):190-197. DOI: 10.1007/s11420-007-9045-4.
 24. Fink B. Revision arthroplasty in periprosthetic fractures of the proximal femur. *Oper Orthop Traumatol*. 2014;26(5):455-468. DOI: 10.1007/s00064-014-0305-4.
 25. Kim Y., Tanaka C., Tada H., Kanoe H., Shirai T. Treatment of periprosthetic femoral fractures after femoral revision using a long stem. *BMC Musculoskelet Disord*. 2015;16:113. DOI: 10.1186/s12891-015-0565-7.
 26. Корыткин А.А., Смирнов А.А., Захарова Д.В., Новикова Я.С., Ковалдов К.А., Эль Мудни Ю.М. Опыт использования аппаратов внешней фиксации в условиях ригидных деформаций тазобедренного сустава на этапе предоперационной подготовки и планирования сложных случаев первичного и ревизионного эндопротезирования. *Гений ортопедии*. 2018;24(1):18-23. DOI: 10.18019/1028-4427-2018-24-1-18-23. Korytkin A.A., Smirnov A.A., Zakharova D.V., Novikova Ya.S., Kovaldov K.A., El' Mudni Yu.M. [Experience with external fixation devices during preoperative preparation and planning of primary and revision hip arthroplasty in complicated cases of rigid hip deformity]. *Genij ortopedii* [Orthopaedic Genius]. 2018;24(1):18-23. (in Russian). DOI: 10.18019/1028-4427-2018-24-1-18-23.

СВЕДЕНИЯ ОБ АВТОРАХ:

Корыткин Андрей Александрович — канд. мед. наук, заведующий ортопедическим отделением (взрослых) Университетской клиники, ФГБОУ ВО «Приволжский исследовательский медицинский университет» Минздрава России, г. Нижний Новгород, Россия

Эль Мудни Юнес Мустафович — ординатор, ФГБОУ ВО «Приволжский исследовательский медицинский университет» Минздрава России, г. Нижний Новгород, Россия

Ковалдов Кирилл Александрович — аспирант, врач травматолог-ортопед Университетской клиники, ФГБОУ ВО «Приволжский исследовательский медицинский университет» Минздрава России, г. Нижний Новгород, Россия

Новикова Яна Сергеевна — канд. биол. наук, младший научный сотрудник Университетской клиники, ФГБОУ ВО «Приволжский исследовательский медицинский университет» Минздрава России, г. Нижний Новгород, Россия

Белюсов Борис Юрьевич — канд. мед. наук, врач-рентгенолог Университетской клиники, ФГБОУ ВО «Приволжский исследовательский медицинский университет» Минздрава России, г. Нижний Новгород, Россия

INFORMATION ABOUT AUTHORS:

Andrey A. Korytkin — Cand. Sci. (Med.), head of Adult Orthopedics Department, Privolzhsky Research Medical University, Nizhny Novgorod, Russian Federation

Younes M. El Moudni – resident, Privolzhsky Research Medical University, Nizhny Novgorod, Russian Federation

Kirill A. Kovaldov — graduate student, orthopedic surgeon, Privolzhsky Research Medical University, Nizhny Novgorod, Russian Federation

Yana S. Novikova — Cand. Sci. (Biol.), junior researcher, Privolzhsky Research Medical University, Nizhny Novgorod, Russian Federation

Boris Yu. Belousov — Cand. Sci. (Med), radiologist, Privolzhsky Research Medical University, Nizhny Novgorod, Russian Federation

Удовлетворенность пациентов после первичного эндопротезирования тазобедренного сустава: предикторы успеха

М.А. Черкасов¹, Р.М. Тихилов^{1,2}, И.И. Шубняков¹, А.Н. Коваленко¹,
З.А. Мугутдинов¹

¹ ФГБУ «Российский научно-исследовательский институт травматологии и ортопедии им. Р.Р. Вредена»
Минздрава России
Ул. Акад. Байкова, д. 8, 195427, Санкт-Петербург, Россия

² ФГБОУ ВО «Северо-Западный государственный медицинский университет им. И.И. Мечникова»
Минздрава России
Ул. Кирочная, д. 41, 191015, Санкт-Петербург, Россия

Реферат

Актуальность. Эндопротезирование тазобедренного сустава приводит к улучшению функции и качества жизни пациентов, однако от 7 до 16% пациентов остаются неудовлетворенными результатом операции.

Цель исследования — оценить влияние предоперационных и послеоперационных факторов на удовлетворенность пациентов в течение 1 года после операции.

Материал и методы. С 2015 по 2017 г. проспективно было опрошено 1015 пациентов с использованием объективизирующих шкал и опросников (Oxford Hip Score, Harris Hip Score, EQ-5D) при госпитализации, через 3 и 12 мес. после операции с оценкой их удовлетворенности по ВАШ. Учитывались социо-демографические данные, сопутствующая соматическая и ортопедическая патология, интраоперационные показатели.

Результаты. Отсутствие предшествующих операций в анамнезе на оперируемом суставе и женский пол оказались предоперационными предикторами удовлетворенности пациентов. Главными послеоперационными предикторами, являются выполнение ожиданий пациентов, улучшение функциональных показателей и качества жизни, купирование болевого синдрома.

Заключение. Для повышения удовлетворенности пациентов следует оценивать их ожидания с целью более подробного информирования перед операцией, особенно больных с вмешательствами на оперируемом суставе в анамнезе, с выраженным болевым синдромом, низкими показателями качества жизни и функции сустава.

Ключевые слова: тотальное эндопротезирование тазобедренного сустава, качество жизни, ожидания пациентов, удовлетворенность пациентов.

DOI: 10.21823/2311-2905-2018-24-3-45-54

📖 Черкасов М.А., Тихилов Р.М., Шубняков И.И., Коваленко А.Н., Мугутдинов З.А. Удовлетворенность пациентов после первичного эндопротезирования тазобедренного сустава: предикторы успеха. *Травматология и ортопедия России*. 2018;24(3):45-54. DOI: 10.21823/2311-2905-2018-24-3-45-54.

Cite as: Cherkasov M.A., Tikhilov R.M., Shubnyakov I.I., Kovalenko A.N., Mugutdinov Z.A. [Patient Satisfaction Following Total Hip Replacement: Predictors of Success]. *Travmatologiya i ortopediya Rossii* [Traumatology and Orthopedics of Russia]. 2018;24(3):45-54. (in Russian). DOI: 10.21823/2311-2905-2018-24-3-45-54.

✉ Черкасов Магомед Ахмедович. Ул. Акад. Байкова, д. 8, 195427, Санкт-Петербург, Россия / Magomed A. Cherkasov. 8, ul. Akad. Baykova, 195427, St. Petersburg, Russian Federation; e-mail: dr.medik@gmail.com

Рукопись поступила/Received: 23.05.2018. Принята в печать/Accepted for publication: 18.08.2018.

Patient Satisfaction Following Total Hip Replacement: Predictors of Success

M.A. Cherkasov¹, R.M. Tikhilov^{1,2}, I.I. Shubnyakov¹, A.N. Kovalenko¹, Z.A. Mugutdinov¹

¹ Vreden Russian Research Institute of Traumatology and Orthopedics
8, ul. Akad. Baykova, 195427, St. Petersburg, Russian Federation

² Mechnikov North-Western State Medical University
41, Kirochnaya ul., 191015, St. Petersburg, Russian Federation

Abstract

Background. Total hip arthroplasty (THA) is reliable and successful intervention in terms of relieving pain and improving joint function. Between 7% and 16% of patients are dissatisfied after THA. To assess predictors and postoperative determinants of satisfaction 3 and 12 months after THA.

Material and Methods. During our research from 2015 to 2017 prospectively 1015 patients were interviewed using patient related outcome measures (a questionnaire of functional outcome (Oxford Hip Score, Harris Hip Score), health-related quality of life (EQ-5D)) preoperatively, 3 and 12 months postoperatively. Satisfaction was assessed using Visual Analogue Scale (VAS). Also Univariate and multivariate analyses were performed.

Results. A female gender, absence of interventions on the operated joint in history were preoperative predictors of satisfaction. The main postoperative determinant of satisfaction was the fulfillment of patient's expectations, improve physical function, quality of life, relief of pain.

Conclusion. To improve patient satisfaction after THA, patients' expectations and their fulfillment need to be carefully addressed. Patients with a history of interventions on the operated joint with low physical function or quality of life, high level of pain should be identified and specifically informed on expected surgical outcome.

Keywords: total hip arthroplasty, expectations' fulfillment, satisfaction, patient reported outcome measures.

DOI: 10.21823/2311-2905-2018-24-3-45-54

Competing interests: the authors declare that they have no competing interests.

Funding: the authors have no support or funding to report.

Введение

Эффективность операций эндопротезирования с точки зрения восстановления функции и повышения качества жизни подчеркивается во множестве научных публикаций [1–6], а 10-летняя выживаемость современных эндопротезов, по данным регистров артропластики, достигает 95–97% [7, 8]. Однако, несмотря на превосходные показатели выживаемости, отмечается значительное число пациентов, неудовлетворенных результатами замены сустава. По данным шведского регистра артропластики, доля неудовлетворенных пациентов достигает 16% (Swedish Hip Arthroplasty Register, Annual Report 2010)*. R.B. Bourne с соавторами отмечают, что в 22% случаях ожидания пациентов не оправдываются, а в 11% — нет удовлетворенности операцией [9]. R.E. Anakwe с соавторами отмечают, что 7% пациентов остаются не удовлетворены исходом операции [10].

В целом в ортопедическом сообществе растет понимание целесообразности адекватной всесторонней оценки удовлетворенности пациентов проведенным лечением. Недавно В. Graham с соавторами

подчеркнули необходимость в большем количестве публикаций, посвященных этой теме. Авторы отметили, что измерение удовлетворенности может стать ключевой мерой качества в изменяющемся климате системы здравоохранения [11]. Удовлетворенность пациентов может оцениваться как в контексте качества оказания медицинской помощи, так и в отношении результатов лечения. Инструменты по исследованию удовлетворенности помогут определить ценность медицинского вмешательства так же хорошо, как оценить качество медицинского ухода в лечебном учреждении [12, 13].

Начиная с 1990-х гг. в зарубежной литературе опубликовано множество работ, демонстрирующих зависимость удовлетворенности клиническим результатом от самых разных факторов: возраста, пола, степени двигательной активности, индекса массы тела, сопутствующей патологии в поясничном отделе позвоночника, качества жизни пациентов и даже расовой и социальной принадлежности [14–17]. Удовлетворенность заменой сустава имеет первостепенное значение,

* Annual Report 2010. The Swedish Knee Arthroplasty Register. URL: <http://www.myknee.se/en/publications/annual-reports>.

поскольку в большой мере отражает достигнутый результат с точки зрения самой заинтересованной стороны лечебного процесса — пациента. Поэтому это явление должно быть изучено с помощью специальных опросников и анкет [18, 19].

Понимание того, какие предоперационные и послеоперационные факторы в наибольшей степени влияют на удовлетворенность, поможет хирургам в беседе с пациентами попытаться нивелировать или смягчить некоторые из них. В своем исследовании мы попытались понять, насколько пациенты удовлетворены результатами первичного тотального эндопротезирования тазобедренного сустава (ТБС) через 3 и 12 мес. после операции, а также постарались выявить степень влияния целого ряда факторов на удовлетворенность и определить ключевые предикторы неудовлетворенности пациентов после замены ТБС.

Цель исследования — оценить влияние предоперационных и послеоперационных факторов на удовлетворенность пациентов в течение года после операции.

Материал и методы

В проспективное исследование было включено 1015 пациентов: 637 женщин (62,7%) и 378 мужчин (37,2%), подвергшихся первичному эндопротезированию тазобедренного сустава в период с 2015 по 2017 г. Средний возраст пациентов составил 56,7 лет (95% ДИ 56–57,5), средний ИМТ — 29,2 (95% ДИ 28,8–29,7), что соответствует избыточной массе тела. Через 3 мес. был осуществлен опрос 797 (78,5%) пациентов, через 1 год собрать опросники удалось у 710 (69,9%) пациентов. Количество пациентов, которые заполнили анкеты как через 3, так и 12 мес., составило 522 (51,4%) человека.

Состояние всех пациентов перед операцией и в указанные сроки наблюдения оценивалось с помощью опросников Oxford Hip Score (OHS), Harris Hip Score (HHS), шкалы EuroQol-5D (EQ-5D), Визуально-аналоговая шкала (ВАШ) для оценки выраженности болевого синдрома. Оценка удовлетворенности пациентов производилась также по 100-балльной ВАШ, где 0 баллов — минимальное значение удовлетворенности, а 100 баллов — максимальное. Для сравнения с литературными данными результаты также интерпретировали по следующей градации: 0–20 — не удовлетворен абсолютно, 21–40 — скорее не удовлетворен, 41–59 — нейтрально, 60–79 — скорее удовлетворен, 80–100 — полностью удовлетворен. По аналогии с другими исследованиями выполнялось также дихотомическое разделение пациентов на удовлетворенных (60 баллов и более) и неудовлетворенных (менее 60 баллов).

Оценивалось влияние на степень удовлетворенности связанных с пациентом факторов, таких как пол, возраст, рост, вес, абсолютное значение

ИМТ. Ранжирование групп пациентов по ИМТ в соответствии с классификацией ВОЗ: 16 и менее — выраженный дефицит массы тела, 16–18,5 — недостаточная (дефицит) масса тела, 18,5–24,99 — нормальная масса тела, 25–30 — избыточная масса тела (предожирение), 30–35 — ожирение 1 ст., 35–40 — ожирение 2 ст., 40 и более — ожирение 3 ст. Также оценивалось влияние таких факторов, как социальный статус (работает или не работает), общее состояние здоровья по шкале ASA (American Society of Anaesthesiologists), наличие сопутствующей ортопедической патологии (боли в смежных коленных и тазобедренных суставах, наличие или отсутствие болевого синдрома в поясничном отделе позвоночника), длительность периода от начала болевого синдрома в тазобедренном суставе в годах, а также разность в длине обеих нижних конечностей в сантиметрах до и после операции, наличие предшествующих хирургических вмешательств на оперируемом суставе. Как вероятный дополнительный фактор, который мог повлиять на удовлетворенность, рассматривалась предшествующая замена контралатерального сустава в сравнении с пациентами, которым эндопротезирование тазобедренного сустава выполняется впервые.

Из интраоперационных факторов учитывались доступ, тип фиксации компонентов, степень сложности эндопротезирования. Большинству пациентов (996 (98,2%) человек) было выполнено стандартное эндопротезирование, 14 (1,4%) пациентам в связи с выраженной диспластической патологией тазобедренного сустава была выполнена укорачивающая остеотомия по Т. Paavilainen. Тройм (0,3%) пациентам в связи с анатомическими особенностями стандартное эндопротезирование сопровождалось слайд-osteотомией большого вертела с целью улучшения визуализации вертлужной впадины и уменьшения травматизма мягких тканей. Чаще всего хирурги предпочитали прямой латеральный доступ к тазобедренному суставу (903 (88,94%) пациента), 93 (9,17%) пациентам замена тазобедренного сустава осуществлялась с помощью минимально инвазивного передне-латерального доступа, задним доступом были прооперированы 18 (1,75%) пациентов.

Фактор анестезии был оценен у 427 пациентов, которых разделили на 3 группы. Первой группе пациентов эндопротезирование выполнялось исключительно под спинномозговой анестезией (СМА) с использованием ропивакаина (34,5%). Во второй группе сочетали СМА и внутривенное введение лекарственных веществ, способствующих отключению сознания пациентов во время операции (41%). В третьей группе помимо СМА с целью пролонгирования обезболивающего эффекта после операции на 2–3 дня либо устанавливали эпидуральный катетер (каждый час в течение

2–3 суток через катетер вводили 0,2% ропивакаина), либо выполняли проводниковую анестезию 0,2% ропивакаином 30 мл (24,5%).

Все факторы, влияющие на удовлетворенность пациента операцией, были условно поделены на «постоянные» и «переменные».

Постоянные факторы: пол, возраст, рост, вес, ИМТ, диагноз, сопутствующая патология по шкале ASA, боли в поясничном отделе позвоночника, боли в смежных суставах (коленные, противоположный тазобедренный сустав), разница в длине нижних конечностей, одностороннее эндопротезирование или двустороннее (пациенты, которым ранее выполнялось эндопротезирование на противоположной стороне); наличие предшествующих хирургических вмешательств на оперируемом суставе, социальный статус (работает или не работает).

Переменные факторы: показатели шкал OHS, EQ-5D, EQ-5D VAS, NHS, VAS боли, ожидания по анкете HSS Hip Replacement Expectation Survey; особенности оперативного лечения (объем оперативного вмешательства, факторы анестезии, хирургического доступа, способа фиксации ножки эндопротеза, кровопотеря, время операции), разница в длине нижних конечностей после операции сантиметрах.

Результаты оценки влияния факторов на удовлетворенность по аналогии с подобным исследованием R.L. Lau с соавторами [20] мы классифицировали на три группы: значимое положительное или отрицательное влияние (+ПВ, -ОВ), сомнительное влияние (\pm СВ) и без влияния (БВ).

Статистическая обработка данных

Обработка информации производилась с использованием программной системы STATISTICA for Windows 10.

Сопоставление частотных характеристик (пол, социальный статус, наличие болей в спине и т.п.), качественных показателей проводилось с помощью непараметрических методов χ^2 , χ^2 с поправкой Йетса (для малых групп), критерия Фишера. Сравнение количественных параметров (возраст, шкалы и т.д.), в исследуемых группах осуществлялось с использованием критериев Манна – Уитни, медианного χ^2 и модуля ANOVA. Влияние качественных показателей с более чем двумя значениями (например, боли в смежных суставах, диагноз, ИМТ и т.д.) было исследовано с помощью теста Краскелла – Уоллиса. Оценка изучаемых показателей в динамике после проведенного лечения и в анамнезе выполнялась с помощью критерия знаков и критерия Вилкоксона. Для характеристики влияния различных пред- и послеоперационных факторов на удовлетворенность были вычислены коэффициенты корреляции Спирмена, интерпретация коэффициента корреляции основывалась на шкале Чеддока [21].

Результаты

Функциональный статус и показатели качества жизни и удовлетворенности пациентов до операции и в сроки 3 и 12 мес. после нее представлены в таблице 1.

На основе корреляционного анализа мы не обнаружили статистически значимой связи пред-

Таблица 1

Результаты анкетирования пациентов в до- и послеоперационном периодах

Показатель	Значение до операции / ДИ 95%	3 мес. (n = 797) Среднее значение / ДИ 95%	12 мес. (n = 710) Среднее значение / ДИ 95%
EQ-5D	0,371 / 0,357–0,385	0,718 / 0,613–0,822	0,740 / 0,723–0,756
EQ-5D VAS	58,3 / 57,2–59,4	67,1 / 65,8–68,3	70,6 / 69–72,2
Harris Hip Score	46,7 / 45,8–47,5	72,2 / 71,1–73,4	79,9 / 78,5–81,4
Oxford Hip Score	19,2 / 18,7–19,6	32,65 / 31,95–33,36	39,06 / 38,4–39,7
Боль по ВАШ	61,3 / 60–62,5	22,1 / 20,6–23,4	17,3 / 16–18,7
Ожидания по анкете HSS Hip Replacement Expectation Survey	68,7 / 61–77	58 / 56–59	70 / 68–72
Удовлетворенность по ВАШ	–	77,4 / 75,7–79,2	83,4 / 81,75–85
Количество неудовлетворенных пациентов	–	87 (10,9%)	51 (7,2%)
Количество удовлетворенных пациентов	–	707 (89,1%)	651 (92,7%)

операционных показателей различных шкал с удовлетворенностью пациентов в сроки 3 и 12 мес. после операции. Однако в послеоперационном периоде функциональный статус, качество жизни, степень купирования болевого синдрома оказались значимыми факторами, связанными с удовлетворенностью на сроке 3 и 12 мес. (табл. 2). Данные свидетельствуют, что чем лучше функция сустава по шкалам OHS и NHS, чем лучше качество жизни по анкете EQ-5D, чем меньше выражен болевой синдром, тем выше удовлетворенность результатом операции.

Была обнаружена связь между степенью выполнения ожиданий и удовлетворенностью пациентов результатом лечения (коэффициент корреляции Спирмена -0,396) на сроке 3 мес. после операции, а через 12 мес. коэффициент составил -0,454, что свидетельствует о зависимости этих показателей друг от друга.

Существенное влияние на уровень удовлетворенности оказывало наличие болевого синдрома в поясничном отделе позвоночника (ПОП) после операции. Средний уровень удовлетворенности у пациентов без болевого синдрома в ПОП составил 80,38 (ст. откл. 21,7) балла, а у пациентов с наличием болей 73,82 (ст. откл. 28,8).

Болевой синдром в смежных коленных и тазобедренных суставах на сроке 3 и 12 мес. также значимо влиял на удовлетворенность пациентов — в группе без болевого синдрома средний показатель ВАШ составил 88,1 (ст. откл. 16,1), а в группе с наличием болевого синдрома — 83,7 (ст. откл. 18).

В таблице 3 кратко представлены результаты анализа данных о влиянии различных постоянных (неизменных) и переменных пред- и послеопераци-

онных факторов на показатели удовлетворенности пациентов результатом операции по замене ТБС.

В нашем исследовании на сроке 3 мес. неудовлетворены результатом были 87 (10,9%) пациентов. Через 12 мес. после операции 51 (7,2%) пациент оставался неудовлетворен исходом операции. При оценке относительного риска (ОР) неудовлетворенности через 12 мес. среди пациентов, которые не были удовлетворены на сроке 3 мес. мы обнаружили статистически значимые результаты (ОР — 1,7; $p < 0,05$). Они свидетельствуют о том, что если пациент неудовлетворен на сроке 3 мес., то вероятность того, что он останется неудовлетворенным через 12 мес., выше в 1,7 раза в сравнении с удовлетворенными пациентами.

На сроке 3 мес. у 31 пациента были зафиксированы следующие осложнения:

- 12 (1,5%) — вывихи в послеоперационном периоде, один вывих вправляли открытым способом;
- 21 (2,66%) — проблемы с заживлением послеоперационной раны, одна saniрующая операция;
- 4 (0,5%) — вмешательства в связи с глубокой инфекцией в области ТБС.

При этом ОР неудовлетворенности при наличии осложнений составил 2,3 (95% ДИ 0,92–5,6), $p = 0,07$.

Наличие у пациентов умеренного или выраженного болевого синдрома через 3 мес. после операции по ВАШ повышает риск неудовлетворительного исхода на сроке 12 мес. в 3,8 раза (ОР 3,8 (95% ДИ 2,3–6,2), $p < 0,001$). Также оказалось, что имеющиеся в анамнезе вмешательства на оперируемом суставе повышают риск развития недовольства пациентов через 12 мес. после операции в 2,6 раза (ОР 2,59 (95% ДИ 1,44–4,656), $p < 0,001$).

Таблица 2

Степень корреляции послеоперационных количественных показателей и удовлетворенности пациентов через 3 и 12 мес. после операции, $p < 0,001$

Значение коэффициента Спирмена (r)	Показатели	
	3 мес.	12 мес.
0,1 < r < 0,3: очень слабая	OHS неоперируемой конечности, прирост (разница) по шкале самочувствия EQ-5D VAS, прирост (разница) по анкете EQ-5D	Прирост (разница) по шкале самочувствия EQ-5D VAS, уменьшение (разница) болевого синдрома по ВАШ
0,3 < r < 0,5: слабая	OHS оперируемой конечности, прирост (разница) функции по шкале OHS оперируемой конечности, шкала самочувствия EQ-5D VAS, качество жизни по анкете EQ-5D, анкета NHS, прирост (разница) по анкете NHS, балл по анкете NHS, выполнение ожиданий	OHS неоперируемой конечности, прирост (разница) функции по шкале OHS оперируемой конечности, прирост (разница) по анкете EQ-5D, шкала самочувствия EQ-5D VAS, выполнение ожиданий, прирост (разница) по анкете NHS
0,5 < r < 0,7: заметная	Боль по ВАШ	Боль по ВАШ, OHS оперируемой конечности, качество жизни по анкете EQ-5D, балл по анкете NHS

Факторы удовлетворенности в результате тотального эндопротезирования

	Постоянные факторы	Переменные факторы
+ПВ	Женский пол	Выполнение ожиданий, улучшение показателей шкал после операции (OHS, NHS, ВАШ боли, EQ-5D, EQ-5D VAS)
-ОВ	Боли в смежных коленных и тазобедренных суставах после операции, мужской пол	–
±СВ	Боли в поясничном отделе позвоночника после операции (отрицательное влияние на сроке 3 мес., нет влияния через год)	–
БВ	Возраст, рост, вес, ИМТ, давность заболевания, диагноз, социальный статус, клиническое и рентгенологическое укорочение оперируемой конечности до операции, сопутствующая соматическая патология (ASA), уровень предоперационных ожиданий, боли в смежных коленных и тазобедренных суставах перед операцией, боли в поясничном отделе позвоночника перед операцией	Рентгенографические показатели (разница длины нижних конечностей после операции, угол инклинации, тип эндопротеза, способ фиксации имплантата), кровопотеря, длительность операции, хирургический доступ, объем операции, вид анестезии, фактор эндопротезирования в анамнезе. Показатели шкал перед операцией (OHS, NHS, ВАШ боли, EQ-5D, EQ-5D VAS)

+ПВ — положительное влияние; ±СВ — сомнительное влияние; -ОВ — отрицательное влияние; БВ — без влияния.

Обсуждение

Оценка результатов тотального эндопротезирования ТБС эволюционировала от акцентирования внимания врачей прежде всего на относительно объективной клинической эффективности, определяемой с помощью различных опросников, до анализа субъективных показателей пациентов и степени их удовлетворенности. В этом смысле «удовлетворенность пациента» можно рассматривать как субъективную оценку результата проведенной операции, в основе которой лежат конкретные объективные показатели. По различным данным, до 15% пациентов могут остаться недовольными после операции; соответственно, более глубокое понимание детерминантов удовлетворенности пациентов позволит улучшить субъективные результаты [10, 22].

Наше исследование не претендует на полноту информации, поскольку в очередной раз вскрылись проблемы качественного сбора материала — несмотря на то, что все пациенты дали согласие на участие в исследовании, и у нас имелись все необходимые контактные данные, через год удалось интервьюировать только 69,9% пациентов, а проследить в динамике — всего 51,4% исследуемых. Тем не менее, собранные данные вполне репрезентативны и, вероятно, в значительной мере отражают реальную картину ближайших результатов первичного эндопротезирования ТБС. На сроке 3 мес. 87 (10,9%) пациентов были не удовлетворены результатами операции, а через год после

операции 51 (7,2%) пациент оставался не удовлетворен исходом лечения.

В исследовании была использована ВАШ удовлетворенности, которая позволяет пациентам произвольно оценить результат операции. Необходимо отметить, что сколько бы мы не утверждали об исключительной эффективности первичного эндопротезирования ТБС, на 100% удовлетворенными результатами через год после операции было всего лишь 272 (38,7%) пациента. Более широкое толкование удовлетворенности позволило отнести к этой категории через 3 мес. 89,1% пациентов, а через год 92,7%. При этом средний уровень удовлетворенности в соответствующие сроки составил 77,4 баллов и 83,4 балла соответственно. Количество удовлетворенных пациентов, по данным разных авторов, различается: в исследовании E. Kelly с соавторами их доля составила 76% [23], в исследовании R.V. Bourne с коллегами достигло 89% [24], в работе N. Mahomed с соавторами сообщается об удовлетворенности после ТБС у 92,4% пациентов на сроке 1 год после операции [25].

Анализ литературы позволил выделить несколько групп факторов, способных влиять на удовлетворенность пациентов, которые мы также оценили в своем исследовании.

Мы не обнаружили значимого влияния предоперационного функционального статуса, качества жизни, степени болевого синдрома в оперируемом суставе или в смежных суставах на удовлетворенность пациентов результатом эндопротезиро-

вания ТБС, а также не обнаружили связи между удовлетворенностью и социо-демографическими данными, диагнозом, давностью заболевания и особенностями оперативного пособия, что противоречит недавним исследованиям [26–31]. Как показало наше исследование, предоперационные показатели шкал не имеют большого значения, поскольку важно не исходное состояние пациента, а насколько проведенная операция улучшает качество жизни и двигательную активность. Также мы не обнаружили значимого влияния осложнений на удовлетворенность пациентов через 12 мес. после операции. Эти результаты сопоставимы с недавними исследованиями [10, 22, 32]. Однако полученные нами данные свидетельствуют, что чем лучше функция сустава, определяемая по шкалам OHS и NHS на сроке 3 и 12 мес., и чем лучше качество жизни по анкете EQ-5D, тем выше удовлетворенность результатом операции. Также с уменьшением болевого синдрома на сроке 3 и 12 мес. повышается удовлетворенность результатом операции. Наши данные аналогичны результатам С. Palazzo с соавторами, различия состояли в использовании других шкал для оценки качества жизни, функции сустава [22]. Это вполне объяснимо, поскольку эти показатели являются наиболее важными как для хирурга, так и для пациента.

Отсутствие болевого синдрома в смежных суставах также является значимым фактором в достижении удовлетворенности пациентов на сроке 3 и 12 мес. после операции, что было вполне ожидаемо, поскольку боль является одним из главных предикторов нарушения качества жизни. На это необходимо обращать внимание пациентов с целью прогнозирования их ожиданий. Результаты подтверждаются недавним исследованием М.Е. Greene с соавторами [33].

В отношении гипотезы о том, что оправдание ожиданий приводит к удовлетворенности, наши данные аналогичны исследованиям зарубежных авторов. В основе формирования ожидания пациентов должна лежать их полная информированность о результатах обследования и возможностях операции. Чем больше у пациентов оправдываются ожидания от проведенного лечения, тем выше их удовлетворенность результатами операции [34–36]. Однако данные о влиянии уровня предоперационных ожиданий на удовлетворенность пациентов противоречивы. По нашим данным, удовлетворенность пациентов не зависит от степени их предоперационных ожиданий, что подтверждается некоторыми исследованиями зарубежных коллег [36, 37]. Однако в других исследованиях авторы предполагают, что оптимистичные ожидания могут сами по себе приводить к более высокой удовлетворенности [38–40]. Эти различия в результатах могут зависеть от многих факторов, на-

чиная от этнокультурных особенностей пациентов разных стран, заканчивая уровнем медицинского обеспечения и ухода за больными и способами их информирования перед операцией. Трудно предположить, почему результаты разных исследований различаются в отношении предоперационных ожиданий и связи их с удовлетворенностью пациентов.

Крайне сложным и не получившем должного освещения в литературе является вопрос объективной оценки качества выполненной операции (т.е. те или иные технические погрешности, которым невозможно дать должную оценку, например, травматичность операции) и его влияние на удовлетворенность пациента.

На наш взгляд, удовлетворенность пациента перенесенной операцией является неотъемлемой составляющей оценки результата лечения, порой более важной, нежели оценка с использованием функциональных шкал, так как включает в себя интегрированный показатель отношения больного к проведенной операции. Оценка удовлетворенности может использоваться в сочетании с другими инструментами с целью более всестороннего анализа результатов эндопротезирования ТБС. Наиболее значимыми предикторами неудовлетворенности пациентов через 12 мес. после операции в нашем исследовании было наличие в анамнезе у пациентов оперативных вмешательств и сохраняющийся болевой синдром через 3 мес. после операции. Отсутствие связи с другими показателями может быть объяснено либо малым числом наблюдений, либо доминирующим влиянием качества выполненного хирургического вмешательства. Очень важным показателем является оценка результата в срок 3 мес. Именно в этот период, в случае неудовлетворенности лечения, необходимо провести тщательное обследование пациента для выявления причин сохранения болевого синдрома. Ожидание «самоизлечения» не дает результата и не является оправданным.

Конфликт интересов: не заявлен.

Источник финансирования: исследование проведено без спонсорской поддержки.

Литература [References]

1. Шубняков И.И., Тихилов Р.М., Гончаров М.Ю., Карпукhin А.С., Мазуренко А.В., Плиев Д.Г., Близиуков В.В. Достоинства и недостатки современных пар трения эндопротезов тазобедренного сустава (обзор иностранной литературы). *Травматология и ортопедия России*. 2010;3(57):147-156. Shubnyakov I.I., Tikhilov R.M., Goncharov M.Yu., Karpukhin A.S., Mazurenko A.V., Pliev D.G., Bliznyukov V.V. [Merits and demerits of modern bearing surfaces of hip implants (review of foreign literature)]. *Travmatologiya i ortopediya Rossii* [Traumatology and Orthopedics of Russia]. 2010;3(57):147-156.

2. Колесников М.А., Гурьева М.Э., Ахтямов И.Ф., Питулов А.Г., Еремин И.К. Динамика показателей качества жизни у пациентов, перенесших эндопротезирование коленного сустава. *Практическая медицина*. 2013;2-2(68):74-78.
Kolesnikov M.A., Gurylyeva M.E., Akhtyamov I.P.H., Pitulov A.G., Eremin I.K. [Dynamics of quality of life indicators in patients after knee joint replacement]. *Prakticheskaya meditsina* [Practical Medicine]. 2013;2-2(68):74-78.
3. Лебедев В.Ф., Сидорова Г.В., Дмитриева Л.А., Шигаев Е.С., Гаркуша Л.Г., Кузнецова Е.Ю. Оценка качества жизни и реабилитационного потенциала больных с посттравматической патологией тазобедренного сустава. *Сибирский медицинский журнал (Иркутск)*. 2009;88(5):114-117.
Lebedev V.F., Sidorova G.V., Dmitrieva L.A., Shigaev E.S., Garkusha L.G., Kuznetsova E.Yu. [Evaluation of quality of life and rehabilitation potential of patients with posttraumatic pathology of hip joint]. *Sibirskii meditsinskii zhurnal (Irkutsk)* [Siberian Medical Journal]. 2009;88(5):114-117.
4. Ахтямов И.Ф., Гурьева М.Э., Юсеф А.И., Зиятдинов Б.Г., Закиров Р.Х., Туренков С.В. Оценка возможных параллелей между показателями качества жизни и клинико-функциональным состоянием у больных после эндопротезирования тазобедренного сустава. *Вестник травматологии и ортопедии им. Н.Н. Приорова*. 2008;(1):71-74.
Akhtyamov I.F., Gurylyova M.E., Yuosef A.I., Ziyatdinov B.G., Zakirov R.Kh., Turenkov S.V. [Evaluation of potential parallels between indices of life quality and clinical functional condition of patients after hip replacement]. *Vestnik travmatologii i ortopedii im. N.N. Priorova*. 2008;(1):71-74.
5. Федосеев А.В., Литвинов А.А., Чекушин А.А., Филоненко П.С., Аль Мансур А.Ю., Юрчикова Е.Е. Качество жизни у пациентов после тотального цементного и бесцементного эндопротезирования тазобедренного сустава. *Российский медико-биологический вестник им. академика И.П. Павлова*. 2014;(4):120-123.
Fedoseev A.V., Litvinov A.A., Chekushin A.A., Filonenko P.S., Al Mansour A.Y., Yurchikova E.E. [Quality of life in patients after total cement or cementless hip arthroplasty]. *Rossiiskii mediko-biologicheskii vestnik im. akademika I.P. Pavlova* [I.P. Pavlov Russian Medical Biological Herald]. 2014;(4):120-123.
6. Алиев А.Г., Амбросенков А.В., Бадмаев А.О., Расулов М.Ш., Османов А.М., Ахмедиллов М.А. Эпидемиологические аспекты эндопротезирования локтевого сустава. *Современные проблемы науки и образования*. 2017;(6):15.
Aliev A.G., Ambrosenkov A.V., Badmaev A.O., Rasulov M.S., Osmanov A.M., Akhmedilov M.A. [Epidemiological aspects of elbow arthroplasty]. *Sovremennye problemy nauki i obrazovaniya* [Modern Problems of Science and Education]. 2017;(6):15.
7. Тихилов Р.М., Шубняков И.И. Основные факторы, влияющие на эффективность эндопротезирования тазобедренного сустава. В кн.: *Руководство по хирургии тазобедренного сустава*. СПб.: РНИИТО им. Р.Р. Вредена, 2014. Т. I. С. 221-246.
Tikhilov R.M., Shubnyakov I.I. [The main factors influencing the efficiency of hip arthroplasty]. In: [Manual on hip surgery]. St. Petersburg: Vreden Russian Research Institute of Traumatology and Orthopedics, 2014. Vol. I. pp. 221-246.
8. Тихилов Р.М., Шубняков И.И., Коваленко А.Н., Черный А.Ж., Муравьева Ю.В., Гончаров М.Ю. Данные регистра эндопротезирования тазобедренного сустава РНИИТО им. Р.Р. Вредена за 2007–2012 годы. *Травматология и ортопедия России*. 2013;3(69):167-190.
Tikhilov R.M., Shubnyakov I.I., Kovalenko A.N., Cherniy A.Zh., Muravyeva Yu.V., Goncharov M.Yu. [Data of hip arthroplasty registry of Vreden Institute for the period 2007-2012 years]. *Travmatologiya i ortopediya Rossii* [Traumatology and Orthopedics of Russia]. 2013;3(69):167-190.
9. Bourne R.B., Chesworth B.M., Davis A.M., Mahomed N.N., Charron K.D. Patient satisfaction after total knee arthroplasty: who is satisfied and who is not? *Clin Orthop Relat Res*. 2010;468(1):57-63.
DOI: 10.1007/s11999-009-1119-9.
10. Anakwe R.E., Jenkins P.J., Moran M. Predicting dissatisfaction after total hip arthroplasty: a study of 850 patients. *J Arthroplasty*. 2011;26(2):209-313.
DOI: 10.1016/j.arth.2010.03.013.
11. Graham B., Green A., James M., Katz J., Swiontkowski M. Measuring patient satisfaction in orthopaedic surgery. *J Bone Joint Surg Am*. 2015;97(1):80-84.
DOI: 10.2106/JBJS.N.00811.
12. Shirley E.D., Sanders J.O. Patient satisfaction: Implications and predictors of success. *J Bone Joint Surg Am*. 2013;95(10):e69. DOI: 10.2106/JBJS.L.01048.
13. Черкасов М.А., Геращенко Н.И., Парфеев Д.Г., Идрисов Х.К., Алиев А.Г., Джавадов А.А., Авдеев А.А., Ахмедиллов М.А., Перетяка А.П., Рашидов Э.Н. Русскоязычная версия опросника picker patient experience questionnaire: языковая и культурная адаптация. *Международный журнал прикладных и фундаментальных исследований*. 2018;(3):91-95.
Cherkasov M.A., Gerashchenko N.I., Parfeev D.G., Idrisov Kh.K., Aliev A.G., Djavadov A.A., Avdeev A.I., Akhmedilov M.A., Peretyaka A.P., Rashidov E.N. [Russian version of the picker patient experience questionnaire: cross-cultural adaptation]. *Mezhdunarodnyi zhurnal prikladnykh i fundamental'nykh issledovaniy* [International Journal of Applied and Fundamental Research]. 2018;(3):91-95.
14. McLawhorn A.S., Bjerke-Kroll B.T., Blevins J.L., Sculco P.K., Lee Y.Y., Jerabek S.A. Patient-reported allergies are associated with poorer patient satisfaction and outcomes after lower extremity arthroplasty: a retrospective cohort study. *J Arthroplasty*. 2015;30(7):1132-1136. DOI: 10.1016/j.arth.2015.01.043.
15. Allen Butler R., Rosenzweig S., Myers L., Barrack RL. The Frank Stinchfield Award: the impact of socioeconomic factors on outcome after THA: a prospective, randomized study. *Clin Orthop Relat Res*. 2011;469(2):339-347. DOI: 10.1007/s11999-010-1519-x.
16. Jauregui J.J., Banerjee S., Issa K., Cherian J.J., Mont M.A. Does co-existing lumbar spinal canal stenosis impair functional outcomes and activity levels after primary total hip arthroplasty? *J Arthroplasty*. 2015;30(9):1569-1573.
DOI: 10.1016/j.arth.2015.03.017.
17. Mehta B.Y., Bass A.R., Goto R., Russell L.A., Parks M.L., Figgie M.P., Goodman S.M. Disparities in outcomes for blacks versus whites undergoing total hip arthroplasty: a systematic literature review. *J Rheumatol*. 2018;45(5):717-722. DOI: 10.3899/jrheum.170855.
18. Robertsson O., Dunbar M., Pehrsson T., Knutson K., Lidgren L. Patient satisfaction after knee arthroplasty: a report on 27,372 knees operated on between 1981 and 1995 in Sweden. *Acta Orthop Scand*. 2000;71(3):262-267.
DOI: 10.1080/000164700317411852.

19. Тихилов Р.М., Шубняков И.И., Гончаров М.Ю., Коваленко А.Н., Муравьева Ю.В. Клиническая оценка результатов эндопротезирования тазобедренного сустава. В кн.: Руководство по хирургии тазобедренного сустава. СПб.: РНИИТО им. Р.Р. Вредена, 2015. Т. II. С. 104-118.
Tikhilov R.M., Shubnyakov I.I., Goncharov M.Yu., Kovalenko A.N., Muravyeva Yu.V. [Clinical evaluation of the results of hip arthroplasty]. In: [Manual on hip surgery]. St. Petersburg: Vreden Russian Research Institute of Traumatology and Orthopedics, 2015. Vol. II. pp. 104-118.
20. Lau R.L., Gandhi R., Mahomed S., Mahomed N. Patient satisfaction after total knee and hip arthroplasty. *Clin Geriatr Med.* 2012;28(3):349-365. DOI: 10.1016/j.cger.2012.05.001.
21. Шишлянникова Л.М. Применение корреляционного анализа в психологии. *Психологическая наука и образование.* 2009;(1):98-107.
Shishlyannikova L.M. [Application of correlation analysis in psychology]. *Psikhologicheskaya nauka i obrazovanie* [Psychology of Science and Education]. 2009;(1):98-107.
22. Palazzo C., Jourdan C., Descamps S., Nizard R., Hamadouche M., Anract P. et al. Determinants of satisfaction 1 year after total hip arthroplasty: the role of expectations fulfilment. *BMC Musculoskelet Disord.* 2014;15:53. DOI: 10.1186/1471-2474-15-53.
23. Kelly E., Campbell J., Murray P. Total hip replacement: patient satisfaction and early outcomes. *Int J Health Care Qual Assur.* 2013;26(3):262-268. DOI: 10.1108/09526861311311445.
24. Bourne R.B., Chesworth B.M., Davis A.M., Mahomed N.N., Charron K.D. Patient satisfaction after total knee arthroplasty: who is satisfied and who is not? *Clin Orthop Relat Res.* 2010;468(1):57-63. DOI: 10.1007/s11999-009-1119-9.
25. Mahomed N., Gandhi R., Daltroy L., Katz J.N. The self-administered patient satisfaction scale for primary hip and knee arthroplasty. *Arthritis.* 2011;2011:591253. DOI: 10.1155/2011/591253.
26. Sarasqueta C., Escobar A., Arrieta Y., Azcárate J., Etxebarria-Forida I., Gonzalez I. et al. Primary hip replacement: first year results and predictive factors of poor outcome. *Rev Esp Cir Ortop Traumatol.* 2012;56(1):3-10. DOI: 10.1016/j.recot.2011.09.004.
27. Rolfson O., Dahlberg L.E., Nilsson J.A., Malchau H., Garellick G. Variables determining outcome in total hip replacement surgery. *J Bone Joint Surg Br.* 2009;91(2):157-161. DOI: 10.1302/0301-620X.91B2.20765.
28. Röder C., Staub L.P., Egli S., Dietrich D., Busato A., Müller U. Influence of preoperative functional status on outcome after total hip arthroplasty. *J Bone Joint Surg Am.* 2007;89(1):11-17. DOI: 10.2106/JBJS.E.00012.
29. Gandhi R., Dhotar H., Davey J.R., Mahomed N.N. Predicting the longer-term outcomes of total hip replacement. *J Rheumatol.* 2010;37(12):2573-2577.
30. Haverkamp D., Brokelman R.B., Van Loon C.J., Van Kampen A. Timing of arthroplasty, what is the influence of nocturnal pain and pain at rest on the outcome? *Knee Surg Sports Traumatol Arthrosc.* 2013;21(11):2590-2594. DOI: 10.1007/s00167-012-2071-x.
31. Vogl M., Wilkesmann R., Lausmann C., Hunger M., Plötz W. The impact of preoperative patient characteristics on health states after total hip replacement and related satisfaction thresholds: a cohort study. *Health Qual Life Outcomes.* 2014;12:108. DOI: 10.1186/s12955-014-0108-1.
32. Iversen M.D., Chudasama N., Losina E., Katz J.N. Influence of self-reported limb length discrepancy on function and satisfaction 6 years after total hip replacement. *J Geriatr Phys Ther.* 2011;34(3):148-152. DOI: 10.1519/JPT.0b013e31820e16dc
33. Greene M.E., Rolfson O., Gordon M., Garellick G., Nemes S. Standard comorbidity measures do not predict patient-reported outcomes 1 year after total hip arthroplasty. *Clin Orthop Relat Res.* 2015;473(11):3370-3379. DOI: 10.1007/s11999-015-4195-z.
34. Noble P.C., Conditt M.A., Cook K.F., Mathis K.B. The John Insall Award: patient expectations affect satisfaction with total knee arthroplasty. *Clin Orthop Relat Res.* 2006;452:35-43. DOI: 10.1097/01.blo.0000238825.63648.1e
35. Mancuso C.A., Jout J., Salvati E.A., Sculco T.P. Fulfillment of patients' expectations for total hip arthroplasty. *J Bone Joint Surg Am.* 2009;91(9):2073-2078. DOI: 10.2106/JBJS.H.01802.
36. Scott C.E., Bugler K.E., Clement N.D., Macdonald D., Howie C.R., Biant L.C. Patient expectations of arthroplasty of the hip and knee. *J Bone Joint Surg Br.* 2012; 94(7):974-981. DOI: 10.1302/0301-620X.94B7.28219.
37. Mannion A.F., Kämpfen S., Munzinger U., Kramers-de Quervain I. The role of patient expectations in predicting outcome after total knee arthroplasty. *Arthritis Res Ther.* 2009;11(5):R139. DOI: 10.1186/ar2811.
38. Mahomed N.N., Liang M.H., Cook E.F., Daltroy L.H., Fortin P.R., Fossel A.H., Katz J.N. The importance of patient expectations in predicting functional outcomes after total joint arthroplasty. *J Rheumatol.* 2002;29(6):1273-1279.
39. Gandhi R., Davey J.R., Mahomed N. Patient expectations predict greater pain relief with joint arthroplasty. *J Arthroplasty.* 2009;24(5):716-721. DOI: 10.1016/j.arth.2008.05.016.
40. Haanstra T.M., van den Berg T., Ostelo R.W., Poolman R.W., Jansma E.P., Cuijpers P., de Vet H.C. Systematic review: do patient expectations influence treatment outcomes in total knee and total hip arthroplasty? *Health Qual Life Outcomes.* 2012;10:152. DOI: 10.1186/1477-7525-10-152.

СВЕДЕНИЯ ОБ АВТОРАХ:

Черкасов Магомед Ахмедович — аспирант, ФГБУ «Российский научно-исследовательский институт травматологии и ортопедии им. Р.Р. Вредена» Минздрава России, Санкт-Петербург

Тихилов Рашид Муртузалиевич — д-р мед. наук, профессор, директор ФГБУ «Российский научно-исследовательский институт травматологии и ортопедии им. Р.Р. Вредена» Минздрава России; профессор кафедры травматологии и ортопедии ГБОУ ВПО «Северо-Западный государственный медицинский университет им. И.И. Мечникова» Минздрава России, Санкт-Петербург

INFORMATION ABOUT AUTHORS:

Magomed A. Cherkasov — PhD student, Vreden Russian Research Institute of Traumatology and Orthopedics, St. Petersburg, Russian Federation

Rashid M. Tikhilov — Dr. Sci. (Med.), professor, director of Vreden Russian Research Institute of Traumatology and Orthopedics; professor of Traumatology and Orthopedics Department, Mechnikov North-Western State Medical University, St. Petersburg, Russian Federation

Шубняков Игорь Иванович — д-р мед. наук, главный научный сотрудник, ФГБУ «Российский научно-исследовательский институт травматологии и ортопедии им. Р.Р. Вредена» Минздрава России, Санкт-Петербург

Коваленко Антон Николаевич — канд. мед. наук, научный сотрудник отделения диагностики заболеваний и повреждений опорно-двигательной системы, ФГБУ «Российский научно-исследовательский институт травматологии и ортопедии им. Р.Р. Вредена» Минздрава России, Санкт-Петербург

Завр Абдулбариевич Мугутдинов — врач-ординатор, ФГБУ «Российский научно-исследовательский институт травматологии и ортопедии им. Р.Р. Вредена» Минздрава России, Санкт-Петербург

Igor I. Shubnyakov — Dr. Sci. (Med.), chief researcher, Vreden Russian Research Institute of Traumatology and Orthopedics, St. Petersburg, Russian Federation

Anton N. Kovalenko — Cand. Sci. (Med.), orthopedic surgeon, Vreden Russian Research Institute of Traumatology and Orthopedics, St. Petersburg, Russian Federation

Zaur A. Mugutdinov — resident physician, Vreden Russian Research Institute of Traumatology and Orthopedics, St. Petersburg, Russian Federation

Патология илеосакрального сочленения у пациентов пожилого возраста с болью в нижней части спины (наблюдательная программа «ИОЛАНТА»)

Г.П. Котельников, И.А. Золотовская, И.Л. Давыдкин, И.Е. Повереннова, Д.А. Долгушкин

ФГБОУ ВО «Самарский государственный медицинский университет» Минздрава России
Ул. Чапаевская, д. 89, 443099, г. Самара, Российская Федерация

Реферат

Актуальность. В условиях реальной клинической практики при обследовании пациентов с болями в нижней части спины практически не учитывается патология крестцово-подвздошных суставов, часто являющихся первопричиной болевого синдрома. Расширение представлений о наличии морфологического субстрата, провоцирующего и поддерживающего боль в нижней части спины у пациентов старшей возрастной группы, крайне актуально, так как позволит сформировать новые алгоритмы диагностики и лечения.

Цель исследования — изучить распространенность патологии илеосакрального сочленения у пациентов пожилого возраста с болевым синдромом в нижней части спины во взаимосвязи с оценкой клинической значимости маркеров костной резорбции и цитокинов.

Материал и методы. Исследование проведено с последовательным включением больных ($n = 259$) в возрасте 65,5 [62,5; 69,5] лет, обратившихся впервые в календарном году по поводу боли в нижней части спины. Проведены магнитно-резонансная томография (МРТ) пояснично-крестцового отдела позвоночника и илеосакрального сочленения. Определено содержание в сыворотке крови трансформирующего фактора роста $\beta 1$ (TGF- $\beta 1$), интерлейкинов (IL) 1 β и IL-6, показателя β -CrossLaps, P1NP (N-терминальный пропептид проколлагена 1 типа), уровня дезоксипиридинолина (ДПИД).

Результаты. В 39,4% случаев у пациентов старше 60 лет с болью в нижней части спины при МРТ выявлены изменения в илеосакральных сочленениях с более высоким уровнем боли ($p = 0,037$), чем у больных без патологии илеосакрального сочленения, а также более высокими показателями TGF- $\beta 1$ ($p = 0,033$), ИЛ-1 β ($p = 0,028$), ИЛ-6 ($p = 0,041$), β -CrossLaps ($p = 0,028$), P1NP ($p = 0,037$) и ДПИД ($p = 0,002$).

Выводы. Выявленные изменения в илеосакральном сочленении у пациентов с болью в нижней части спины обусловлены дегенеративно-дистрофическим процессом и сопровождаются характерными признаками остеоартроза, а также свидетельствуют о неспецифическом воспалительном процессе на фоне активной костной резорбции.

Ключевые слова: илеосакральное сочленение, боль в нижней части спины, цитокины, резорбция костной ткани, воспаление.

DOI: 10.21823/2311-2905-2018-24-3-55-64

Котельников Г.П., Золотовская И.А., Давыдкин И.Л., Повереннова И.Е., Долгушкин Д.А. Патология илеосакрального сочленения у пациентов пожилого возраста с болью в нижней части спины (наблюдательная программа «ИОЛАНТА»). *Травматология и ортопедия России*. 2018;24(3):55-64. DOI: 10.21823/2311-2905-2018-24-3-55-64.

Cite as: Kotelnikov G.P., Zolotovskaia I.A., Davydkin I.L., Poverennova I.E., Dolgushkin D.A. [Sacrioliac Joint Pathology in Elderly Patients with Low Back Pain (Observation Program "IOLANTA")]. *Travmatologiya i ortopediya Rossii* [Traumatology and Orthopedics of Russia]. 2018;24(3):55-64. (in Russian). DOI: 10.21823/2311-2905-2018-24-3-55-64.

✉ Золотовская Ирина Александровна. Ул. Чапаевская, д. 89, 443099, г. Самара, Российская Федерация / Irina A. Zolotovskaia. 89, Chapayevskaya ul., 443099, Samara, Russian Federation; e-mail: zolotovskay@list.ru

Рукопись поступила/Received: 21.06.2018. Принята в печать/Accepted for publication: 29.08.2018.

Sacroiliac Joint Pathology in Elderly Patients with Low Back Pain (Observation Program “IOLANTA”)

G.P. Kotelnikov, I.A. Zolotovskaia, I.L. Davydkin, I.E. Poverennova, D.A. Dolgushkin

Samara State Medical University
89, Chapayevskaya ul., 443099, Samara, Russian Federation

Abstract

Pain in the lower back is one of the frequent reasons for seeking medical help among people over 60 years of age. The study of this problem is of interest to specialists of various profiles, including neurologists, rheumatologists, orthopedic surgeons and therapists.

Purpose — to determine prevalence rate of sacroiliac joint pathology in elderly patients with low back pain (LBP) in conjunction with evaluation of clinical significance of bone resorption and cytokines markers.

Materials and Methods. The study was conducted with consecutive inclusion of patients ($n = 259$) with mean age of 65.5 year old [62.5; 69.5] who addressed the hospital for the first time in calendar year with complaints for low back pain. The authors performed MRI examination of lumbar-sacral spine and sacroiliac joint, assessed transforming growth factor $\beta 1$ (TGF $\beta 1$), interleukin (IL) 1β and IL-6, Beta-Crosslaps (β -CrossLaps) criteria, P1NP (N-terminal propeptide of procollagen type I) concentration and deoxypyridinoline (DPD) level.

Results. 39.4% of patients older 60 years with low back pain on MRI demonstrated changes in sacroiliac joints with statistically significant higher ($p = 0.037$) pain level as compared to patients without pathology of sacroiliac joint, as well as higher values of TGF- $\beta 1$ ($p = 0.033$), IL- 1β ($p = 0.028$), IL-6 ($p = 0.041$), β -CrossLaps ($p = 0.028$), P1NP ($p = 0.037$) and DPD ($p = 0.002$).

Conclusion. Reported alterations in sacroiliac joint conditioned by degenerative and dystrophic processes are associated with distinctive signs of osteoarthritis and confirm non-specific inflammation active with bone resorption in patients with low back pain.

Keywords: sacroiliac joint, low back pain, cytokines, bone resorption, inflammation.

DOI: 10.21823/2311-2905-2018-24-3-55-64

Competing interests: the authors declare that they have no competing interests.

Funding: the authors have no support or funding to report.

Введение

Боль в нижней части спины является одной из частых причин обращения за медицинской помощью лиц старше 60 лет. Изучение данной проблемы представляет интерес для специалистов различных профилей, включая неврологов, ревматологов, травматологов-ортопедов и терапевтов. Мультидисциплинарный подход необходим для четкой верификации диагноза, исключения системных поражений, вторичных повреждений, связанных с заболеваниями внутренних органов, онкологической патологией, а так же для определения методов лечебно-оздоровительных мероприятий, включая оптимально подобранную по длительности лекарственную терапию.

В большинстве случаев боль в нижней части спины связана с патологией опорно-двигательной системы, а именно позвоночника и суставов в виде острого или хронического вариантов течения. В условиях реальной клинической практики при обследовании пациентов с болями в нижней части спины практически не учитывается патология крестцово-подвздошных суставов, часто являющихся первопричиной болевого синдрома [1]. Расширение представлений о наличии морфоло-

гического субстрата, провоцирующего и поддерживающего боль в нижней части спины у пациентов старшей возрастной группы, крайне актуально, так как позволит сформировать новые алгоритмы диагностики и лечения.

Цель исследования — изучить распространенность патологии илеосакрального сочленения у пациентов пожилого возраста с болевым синдромом в нижней части спины во взаимосвязи с оценкой клинической значимости маркеров костной резорбции и цитокинов.

Материал и методы

Исследование, зарегистрированное как наблюдательная программа «Патология илеосакрального сочленения у пациентов пожилого возраста с болью в нижней части спины» (акроним «ИОЛАНТА»), проведено в период с августа 2017 по февраль 2018 г. на базе амбулаторно-поликлинических учреждений г. Самары с последовательным включением пациентов, обратившихся впервые в календарном году по поводу неспецифической боли в нижней части спины.

Критерии включения в исследование:

1) боль в нижней части спины длительностью более 3-х мес.;

2) возраст 60–75 лет;

3) наличие добровольного информированного согласия на включение в исследование и обработку персональных данных.

Критерии невключения:

1) онкологические заболевания в анамнезе;

2) системные, воспалительные, аутоиммунные заболевания;

3) наличие данных в анамнезе о повреждении илеосакрального сочленения, подтвержденные рентгенологическими и/или КТ/МРТ исследованиями;

4) остеопороз;

5) наличие в анамнезе перенесенного инфаркта миокарда и/или острого нарушения мозгового кровообращения;

6) наличие клинических признаков компримирования корешка.

На этапе скрининга последовательно обследовано 783 пациента, из которых критериям включения/невключения отвечали 259 больных в возрасте 65,5 [62,5; 69,5] лет, в том числе 165 (63,7%) женщин. Исследование представлено двумя этапами. Для достижения цели на первом этапе всем пациентам проведены: общеклинический и неврологический осмотр; оценка выраженности болевого синдрома по визуальной аналоговой шкале (ВАШ) боли; МРТ-исследование пояснично-крестцового отдела позвоночника и обоих крестцово-подвздошных суставов.

Все МРТ-обследования проводились на аппарате Siemens мощностью 1,5 Тл с фазированной 8-элементной катушкой. Исследование выполнено стандартно: вдоль длинной оси крестца и перпендикулярно для тела позвонка S2 в T1, T2 и STIR режимах. Также получены сагиттальные изображения поясничного отдела позвоночника. Оценивали следующие параметры: сужение суставной щели, субхондральный склероз, субхондральные кисты, остеофиты, наличие отека костного мозга, локализованный субхондральный склероз (преимущественно на подвздошной стороне), наличие данных об отеке костного мозга, степени вовлечения субхондральной кости. Признаками неспецифического повреждения позвоночника считали снижение сигнала межпозвоночных дисков, сужение дискового пространства при грыже межпозвоночного диска.

С целью исключения активного воспалительного процесса было использовано несколько стандартных МР-режимов: T1-взвешенное изображение (ВИ) без или с подавлением сигнала от жировой ткани (FS), усиленный режим с введением контрастного агента; STIR-режим — разновидность режима T2-градиент с подавлением сигнала от жировой ткани. Критериями сакроилеита считали наличие нескольких зон гиперинтенсивного сигнала на одном срезе или одной зоны гиперин-

тенсивного сигнала на двух и более последовательных срезах. Так как в режиме STIR сложно дифференцировать синовит и физиологическое наличие суставной жидкости, с целью диагностики синовита был использован режим T1 FS-постконтраст.

За критерии дегенеративно-дистрофического повреждения илеосакрального сочленения принимали наличие очагов отека костного мозга слабой интенсивности, локализованного вдоль суставной щели; признаки неравномерного сужения суставных щелей; краевой остеофитоз; субхондральный склероз. За критерии, подтверждающие наличие повышения резорбтивных процессов кости, принимали наличие «стресс-переломов».

На втором этапе исследования проведен сравнительный анализ двух групп больных: 1-я группа — пациенты с болью в нижней части спины, имеющие на МРТ признаки патологии илеосакрального сочленения ($n = 102$); 2-я группа — пациенты с болью в нижней части спины без признаков повреждения илеосакрального сочленения на МРТ ($n = 157$).

В обеих группах проводили лабораторные исследования: определение содержания в сыворотке крови трансформирующего фактора роста $\beta 1$ (TGF- $\beta 1$), интерлейкина (IL) 1β и IL-6 методом иммуноферментного анализа с использованием стандартных наборов на фотометре для микропланшет 680 (Bio-Rad Laboratories, США) и программного обеспечения MicroplateManager (Япония). Концентрацию TGF- $\beta 1$ определяли иммуноферментным методом в строгом соответствии с инструкцией производителя. Для количественного определения TGF- $\beta 1$ в сыворотке крови использовали тест-системы DRG Instruments GmbH (Германия) с порогом чувствительности 1,9 пг/мл. Определение в сыворотке крови показателя β -CrossLaps проводили строго натощак с предварительным периодом голодания до 7 ч; за референсные принимали значения менее 0,955 нг/мл для женщин в возрасте от 50 до 70 лет включительно и менее 0,705 нг/мл для мужчин в возрасте от 50 до 70 лет включительно. Показатель формирования костного матрикса P1NP (N-терминальный пропептид проколлагена 1 типа) определяли методом электрохемилюминесцентного иммуноанализа, за референсные значения принимали показание 15–75 нг/мл (для женщин в возрасте от 50 до 70 лет) и 15–80 нг/мл (для мужчин в возрасте от 50 до 70 лет). Выявление в моче уровня дезоксиридинолина (ДПИД) проводили с помощью метода твердофазного хемилюминесцентного иммуноанализа. С целью устранения влияния вариаций мочеобразования результаты сопоставлялись с концентрацией креатинина в моче. Единицы измерения — нмоль ДПИД/моль креатинина. За референсные значения для женщин в возрас-

те от 50 до 70 лет принимали результаты от 3,0 до 7,5 нмоль ДПИД/моль креатинина, а для мужчин — от 2,3 до 5,5 нмоль ДПИД/моль креатинина.

Результаты вносили в электронные индивидуальные регистрационные карты для каждого больного с указанием клинико-демографических (пол, возраст, индекс массы тела, сопутствующие заболевания, включая анамнестические сведения о болях в спине, сведения о принимаемых лекарственных препаратах) и инструментальных данных.

Методы статистической обработки данных

Исследование выполнено в соответствии со стандартами надлежащей клинической практики (Good Clinical Practice) и принципами Хельсинкской декларации. Протокол исследования одобрен этическим комитетом Самарского государственного медицинского университета.

Полученные данные обрабатывали с помощью стандартной программы Microsoft Excel и пакета статистических программ STATISTICA for Windows 6.0. Описание нормально распределенных количественных признаков приведено с указанием среднего значения признака и среднего квадратического отклонения ($M \pm SD$). Для анализа использована описательная статистика с применением параметрического t -критерия Стьюдента. Для описания признаков с распределением, отличным от нормального, указывали медиану, верхний (25-й) и нижний (75-й) квартили — $Me [Q25; Q75]$. Для исследования взаимосвязи между количественными признаками использовали ранговый коэффициент корреляции Спирмена (r). Различия между изучаемыми параметрами признавали статистически значимыми при $p < 0,05$. Расчет основных характеристик диагностических методов вели в соответствии требованиями CONSORT (CONSORT Group, 1996).

Результаты

Клинико-демографическая характеристика пациентов представлена в таблице 1.

Следует отметить, что популяция больных, включенных в исследование — это лица с коморбидной патологией, а именно с наличием артериальной гипертензии (АГ), сахарного диабета (СД), ишемической болезни сердца (ИБС), хронической болезни почек (ХБП), болезни Паркинсона. Каждое из перечисленных заболеваний требует коррекции в виде длительной медикаментозной терапии. На момент включения в исследование каждый больной в режиме постоянной терапии принимал $5,8 \pm 1,2$ лекарственных препаратов. Представленная информация об отягощенном со-

матическом статусе отражает общую картину пациентов с болью в спине старше 60 лет.

Результаты физикального обследования подтвердили наличие у всех пациентов ($n = 259$) болевых ощущений при пальпации мышц на уровне L1–S1 позвонков паравертебрально, а также в 64,5% случаях ($n = 167$) непосредственно над крестцово-подвздошным суставом. При тестировании мышечной силы ее снижения не выявлено; изменений в рефлекторной сфере не отмечено.

При измерении длины нижних конечностей в 102 (39,4%) случаях выявлена асимметрия. Всем пациентам проведен тест Патрика или тест FABER (flexion, abduction and external rotation — флексия, абдукция, наружная ротация), направленный на выявление патологии тазобедренного или крестцово-подвздошного суставов [2]. Тест прост в исполнении: пациенту, лежащему на спине, врач поднимает нижнюю конечность и сгибает ее в колене до 90° , бедро ротируется наружу. Возникающая боль над контралатеральным крестцово-подвздошным суставом считается положительным тестом на патологию крестцово-подвздошного сустава, боль в паху на ипсилатеральной стороне считается положительным симптомом при патологии тазобедренного сустава. Положительный тест Патрика в отношении наличия боли контралатерально ротируемой нижней конечности установлен в 58 (22,4%) наблюдениях.

Результаты МРТ-исследования представлены в таблице 2. В 39,4% случаев у пациентов старше 60 лет с болью в нижней части спины на МРТ выявляются изменения в илеосакральных сочленениях. Данные изменения носят неспецифический характер и отражают возрастные дегенеративно-дистрофические процессы в крестцово-подвздошном суставе. Отмечена достаточно высокая частота (13,5%) «стресс-переломов», которые характеризуются как «усталостные» переломы, возникающие не вследствие травматического воздействия, а формируются как результат деформации костной ткани в связи с изменениями ее трабекул и процессом ремоделирования.

При проведении сравнительного анализа двух групп больных, отвечающих и не отвечающих критериям патологии илеосакрального сочленения, было установлено, что длительность болевого синдрома у пациентов 1-й группы статистически значимо ($p = 0,026$) была больше ($12,5 \pm 6,3$ лет), чем у больных 2-й группы ($8,8 \pm 3,5$ лет). При оценке выраженности болевого синдрома в нижней части спины по ВАШ у пациентов 1-й группы статистически значимо ($p = 0,037$) отмечен более высокий уровень боли ($63,5 \pm 2,1$ мм), чем у больных 2-й группы ($52,5 \pm 2,5$ мм).

По данным дисперсионного анализа ANOVA, у пациентов 1-й группы отмечены статистически значимо более высокие показатели TGF-β1 ($p = 0,033$), ИЛ-1β ($p = 0,028$), ИЛ-6 ($p = 0,041$) по сравнению с аналогичными параметрами цитокинового статуса у пациентов без признаков патологии илеосакрального сочленения. Однако следует отметить, что повышение уровней TGF-β1, ИЛ-1β и ИЛ-6 выше референсных значений отмечено и у пациентов 2-й группы, что явилось свидетельством наличия воспалительного процесса у всей когорты больных, но более активного характера у лиц, имевших критерии патологии илеосакрального сочленения. Согласно полученным данным, у пациентов 1-й группы статистически значимо отмечаются более высокие показатели β-CrossLaps ($p = 0,028$), P1NP ($p = 0,037$), ДПИД ($p = 0,002$) по сравнению с аналогичными данными у пациентов 2-й группы.

Показатели изучаемых маркеров цитокинового статуса и костной резорбции представлены в таблице 3.

Для уточнения характера взаимосвязи уровня цитокинов и показателей костной резорбции, нами проведен корреляционный анализ в группе больных, соответствующих критериям патологии илеосакрального сочленения. Установлено, что у пациентов 1-й группы имели место статистически значимые корреляционные связи всех изучаемых параметров цитокинового статуса с маркерами костной резорбции. Выявлена статистически высоко значимая следующая корреляционная связь: β-CrossLaps с TGF-β1 ($r = 0,58$; $p = 0,002$), ИЛ-1β ($r = 0,61$; $p = 0,0033$), ИЛ-6 ($r = 0,49$; $p = 0,0049$); P1NP с TGF-β1 ($r = 0,54$; $p = 0,0056$), ИЛ-1β ($r = 0,49$; $p = 0,005$), ИЛ-6 ($r = 0,55$; $p = 0,001$); ДПИД с TGF-β1 ($r = 0,49$; $p = 0,006$), ИЛ-1β ($r = 0,45$; $p = 0,0031$), ИЛ-6 ($r = 0,51$; $p = 0,0027$).

Таблица 1

Клинико-демографические показатели пациентов пожилого возраста с болью в нижней части спины ($n = 259$)

Показатели	Значение
Возраст, лет	66,3 [62,5; 69,5]
Мужской пол, $n / \%$	94 / 36,3
Индекс массы тела (ИМТ), $\text{кг}/\text{м}^2$	29,53±3,1
Боль по ВАШ, мм	59,2±1,8
Общий ХС, ммоль/л	4,3±1,4
ХС ЛННП, ммоль/л	2,5±0,9
Триглицериды (ТГ), ммоль/л	2,2±0,6
Глюкоза, ммоль/л	5,7±0,3
Скорость клубочковой фильтрации (СКФ), $\text{мл}/\text{мин}/1,73 \text{ м}^2$	81,4±10,8
Систолическое артериальное давление (САД), мм рт. ст.	138,0 [131,0; 143,0]
Диастолическое артериальное давление (ДАД), мм рт. ст.	82,0 [79,5; 89,5]
Анамнез	
Средняя длительность боли в спине, лет	10,6±5,4
Артериальная гипертензия (АГ), $n / \%$	238 / 92,0
Сахарный диабет (СД), $n / \%$	53 / 20,5
Хроническая болезнь почек (ХБП), $n / \%$	42 / 16,2
Ишемическая болезнь сердца (ИБС), $n / \%$	134 / 51,7
Болезнь Паркинсона	17 / 6,5

Данные представлены в виде среднего значения и стандартного отклонения $M \pm SD$ или медианы и межквартильного размаха — Me (25-й процентиль; 75-й процентиль). ХС — холестерин; ЛННП — липопротеиды низкой плотности.

Таблица 2

Данные МРТ-исследования L-S отдела позвоночника и илеосакральных сочленений

Патология	Абс.	%
Илеосакральное сочленение		
Анатомические варианты	11	4,2
Дегенерация, описанная в критериях как остеоартроз илиосакрального сочленения (двусторонний)	102	39,4
Жировая инфильтрация	61	23,5
Отек костного мозга	19	7,3
Субхондральный склероз	58	22,4
«Стресс-перелом»	35	13,5
Позвонки L-S отдела позвоночника		
Остеоартроз	235	90,7
Спондилез	201	77,6
Остеофиты	121	46,7
Дисцит	9	3,5
Илеосакральное сочленение и позвонки L-S отдела позвоночника	102	39,4

Таблица 3

Показатели цитокинового статуса и маркеров костной резорбции

Показатель	1-я группа (n = 102)	2-я группа (n = 157)	p
TGFβ1, пг/мл	24,13±6,2	19,46±5,3	0,033
IL-1β, пг/мл	14,88±5,6	10,25±4,2	0,028
IL-6, пг/мл	21,37±2,1	17,13±2,5	0,041
β-CrossLaps, нг/мл	1,09±0,23	0,83±0,2	0,059
P1NP, нг/мл	84,33±19,8	70,15±18,43	0,037
ДПИД, нмоль ДПИД / моль креатинина	11,27±3,9	7,21±2,6	0,002

β-CrossLaps — образовавшийся в результате деградации коллагена I типа C-терминальный белковый фрагмент, являющийся маркером резорбции костной ткани; P1NP — N-терминальный пропептидпроколлаген 1 типа; ДПИД — дезоксипиридинолин; TGF-β1 — трансформирующий фактор роста; IL — интерлейкин.

Обсуждение

Проведенное исследование по проблеме распространенности патологии илеосакрального сочленения у пациентов старше 60 лет с болью в нижней части спины является пилотным. При подготовке материала проведен анализ исследований и доказательных материалов, опубликованных и доступных на таких ресурсах, как PubMed, EMBASE, Cochrane, eLibrary, который выявил отсутствие подобных работ.

В нашем исследовании рассматриваются пояснично-крестцовый отдел позвоночника и илеосакральное сочленение как анатомические субстраты, патология которых приводит к развитию болевого синдрома. На сегодняшний день имеется целый ряд доказательств, что тело позвонка, его отростки, суставные поверхности являются мощным ирритативным полем. У всех исследованных пациентов была подтверждена патология тел пояснично-крестцовых позвонков, их отростков

и суставов, характеризующееся остеоартрозом (ОА), спондилезом и наличием остеофитов, что во многом объясняло неспецифический характер болей в нижней части спины. Однако при анализе данных литературы обнаружены данные, представленные еще в 1995 г. А.С. Schwarzer с соавторами, о том, что крестцово-подвздошные суставы — главный источник симптомов у больных с хронической неспецифической болью в спине приблизительно в 30% случаев.

В это исследование было включено 43 пациента в возрасте 32,8 [28,7; 40,9] лет с медианой продолжительности боли в нижней части спины 14,0 мес. [3]. В нашем исследовании пациенты были существенно старше, с более длительным болевым синдромом, имеющие коморбидную патологию, у которых в 39,4% случаев подтверждено поражение илеосакрального сочленения.

Известно, что у лиц пожилого возраста процесс старения сопровождается дегенеративно-дистрофическими нарушениями в костно-мышечно-суставной ткани. Исследование, проведенное W.U. Kampen с соавторами, гистологически подтвердило наличие морфологических изменений в тканях крестцово-подвздошного сочленения, связанных с прогрессированием возраст-ассоциированных дегенеративно-дистрофических процессов [4].

Следует напомнить, что крестцово-подвздошный сустав имеет сложное анатомическое строение, покрыт гиалиновым хрящом, а основная его функция — это вертикальная стабилизация тела и перенос тяжести веса верхней части туловища на нижние конечности [5]. Сильные связки и мышцы максимально стабилизируют крестцово-подвздошный сустав, определяя минимальный объем движений с ограничением в любом направлении от 2 до 4 мм [6]. Дегенеративные изменения хряща, как правило, начинаются уже с третьего десятилетия жизни [7]. В целом повреждение илеосакрального сочленения сопровождается возрастным дегенеративно-дистрофическим процессом или, как вариант, биомеханических спортивных нагрузок и травм [8]. Именно илеосакральное сочленение, поражение которого обусловлено ОА, может давать выраженный болевой синдром в нижней части спины [9], что было продемонстрировано более чем у трети больных в нашем исследовании.

Из-за особенностей иннервации боль, связанная с неспецифическим патологическим процессом в илеосакральном сочленении, имеет многофакторный и комплексный характер [10–12]. По представленным в ряде исследований данным, боль неспецифического характера в крестцово-подвздошном суставе имеет место почти у 20% населения, она чаще встречается у лиц пожилого

возраста без существенных гендерных различий [13–16].

При описании болевых синдромов илеосакрального сочленения используют различную терминологию, включая дисфункцию крестцово-подвздошного сочленения и/или сакроилеит, принимая во внимание неспецифический характер патологии, не связанный с системным заболеванием и/или вторичными причинами (онкологические заболевания). Как правило, среди лиц старшей возрастной группы патологические изменения в илеосакральном сочленении связаны с дегенеративно-дистрофическими процессами суставных поверхностей и прилегающих костных структур, обуславливающими развитие гипо- или гиперподвижности [17].

Наши результаты показывают, что большинство пациентов, у которых выявлены МРТ-признаки патологии илеосакрального сочленения, характеризовали болевые ощущения как ноющие, ломящие с локализацией в нижней части спины, над ягодичными мышцами, усиливающиеся при подъеме по лестнице, сидя и лежа, а также больные указывали, что они периодически распространялись по задней поверхности бедра, имитируя корешковый характер боли. Следует отметить, что это обстоятельство в ряде случаев приводит к нерациональным технологиям оказания помощи пациентом, таким как необоснованное проведение нейрохирургических пособий по удалению грыж межпозвонковых дисков.

Мы считаем, что возникновение боли неспецифического характера в нижней части спины можно рассматривать в рамках единого дегенеративно-дистрофического механизма патологических процессов в структурах позвоночника и илеосакрального сочленения. Изменение хрящевых поверхностей с уменьшением амортизирующих свойств коллагена, его химической реконструкции приводит к снижению адаптивных возможностей суставов на биомеханические нагрузки. Развивается ОА суставов позвоночника и крестцово-подвздошного сочленения. Необходимо подчеркнуть, что ОА как хроническое прогрессирующее заболевание характеризуется поражением всех тканей сустава и может приводить к тяжелой функциональной недостаточности и значительному ухудшению качества жизни больных [18]. Однако следует иметь в виду, когда речь идет о ОА, что это не единая нозология, а заболевание конкретного сустава и/или суставов различной этиологии, включая крестцово-подвздошный [19].

В проведенном нами исследовании рассмотрен вариант повреждения суставов позвоночника и подвздошно-крестцового сочленения неспецифической этиологии, подразумевающий дегенеративно-дистрофический характер повреждения,

ассоциированный с возрастными морфологическими изменениями тканей. Сочетание генетической предрасположенности, старения, избыточной биомеханической нагрузки делает ткани уязвимыми и ускоряет процесс дегенерации как в структурах позвоночника, так и в илеосакральном сочленении.

Наличие «стресс-переломов» является подтверждением активно текущего ремоделирования костной ткани, обусловленного резорбтивными процессами с формированием «слабых» зон разрежения костной ткани в кортикальном слое. В нашем исследовании «стресс-переломы» верифицированы у 13,5% пациентов.

Цитокины нарушают метаболизм хондроцитов, что приводит к деградации хрящевой ткани и ремоделированию субхондральной кости в межпозвоночных суставах, а также в телах и дугоотростчатых суставах позвонков. В исследованиях ряда авторов отмечено повышение уровня цитокинов у пациентов с дегенеративно-дистрофическими повреждениями позвоночника, хотя механизм и пути их вовлечения до конца не известны [20–22].

Выявлено, что у пациентов обеих групп уровень цитокинов превышал референсные значения, однако у больных с патологией илеосакрального сочленения он был статистически значимо выше. Известно, что активность цитокинов способствует прогрессированию резорбтивных процессов костной ткани. В частности, TGF- β 1 функционально обеспечивает регуляцию целого ряда процессов в организме, в первую очередь, механизма клеточного апоптоза, во всех органах и тканях, дифференцировку клеток, в том числе ростков гемопоэза, а также реляцию различных реакций противовоспалительного и иммуносупрессивного действия [23]. В костной ткани TGF- β 1 продуцируется остеобластами, оказывает тормозное влияние на процессы пролиферации остеокластов и одновременно активирует и стимулирует пролиферацию преостеобластов и их дифференцировку.

Исследование маркеров резорбции позволило нам продемонстрировать их более высокие показатели у пациентов с болью в нижней части спины и патологией илеосакрального сочленения в сравнении без данной патологии. Полученные данные свидетельствуют об активности процессов костной резорбции, что, в свою очередь, может являться отражением наличия у данной группы больных, в том числе остеопоротических изменений.

Имеющиеся публикации не отвечают полностью на вопрос об оптимальных способах лечения пациентов с болью в нижней части спины, обусловленной патологическим дегенеративно-дистрофическим процессом в илеосакральном сочленении.

Сегодня актуально создание реабилитационных программ, базирующихся на принципах этапности оказания медицинской помощи, для больных с заболеваниями костно-мышечной системы на стационарном и амбулаторном этапах [24, 25]. Глубокое понимание патофизиологических изменений, происходящих не изолированно в суставе или позвоночнике, а комплексно, учитывая единые биомеханические взаимоотношения костно-мышечного и суставного аппарата, будут способствовать совершенствованию лечебно-реабилитационных стратегий для пациентов с болью в нижней части спины с выявленной патологией илеосакрального сочленения.

Выводы

Полученные результаты наблюдательной программы «ИОЛАНТА» свидетельствуют о высокой (39,4%) распространенности патологии илеосакрального сочленения у пациентов старше 60 лет с болью в нижней части спины. Выявленные изменения обусловлены дегенеративно-дистрофическим процессом, сопровождаются характерными признаками остеоартроза, а в ряде случаев также «стресс-переломами».

Высокий уровень боли по ВАШ во взаимосвязи с повышенным уровнем цитокинов свидетельствует о неспецифическом воспалительном процессе на фоне активной костной резорбции как результат возрастных процессов в костно-суставных структурах позвоночника и илеосакральных сочленениях.

В клинической практике целесообразно рассмотреть вопрос об изменении диагностического алгоритма при обращении пациентов старше 60 лет с болью в нижней части спины: обязательно исследование не только L-S отдела позвоночника, но и илеосакральных сочленений.

Конфликт интересов: не заявлен.

Источник финансирования: исследование проведено без спонсорской поддержки.

Литература [References]

1. Ахметов Б.Х., Максимов Ю.Н., Хайбуллина Д.Х., Губеев Б.Э. Боли в нижней части спины: нюансы диагностики. *Практическая медицина*. 2014;2(78):17-20. Akhmetov B.Kh., Maksimov Yu.N., Khaybullina D.Kh., Gubeev B.E. [Pain in the lower back: the nuances of the diagnosis]. *Prakticheskaya meditsina* [Practical Medicine]. 2014;2(78):17-20. (in Russian).
2. Flynn T., Fritz J., Whitman J., Wainner R., Magel J., Rendeiro D. et al. A clinical prediction rule for classifying patients with low back pain who demonstrate short-term improvement with spinal manipulation. *Spine (Phila Pa 1976)*. 2002;27(24):2835-2843. DOI: 10.1097/01.BRS.0000035681.33747.8D.
3. Schwarzer A.C., Aprill C.N., Bogduk N. The sacroiliac joint in chronic low back pain. *Spine (Phila Pa 1976)*. 1995; 20(1):31-37.

4. Kampen W.U., Tillmann B. Age-related changes in the articular cartilage of human sacroiliac joint. *Anat Embryol (Berl)*. 1998;198(6):505-513.
5. Vlemming A., Schuenke M.D., Masi A.T., Carreiro J.E., Danneels L., Willard F.H. The sacroiliac joint: an overview of its anatomy, function and potential clinical implications. *J Anat*. 2012;221(6):537-567.
6. Kasliwal P.J., Kasliwal S. Fluoroscopy-guided sacroiliac joint injection: description of a modified technique. *Pain Physician*. 2016;19(2):E329-338.
7. Kibsgård T.J., Røise O., Stureson B. Röhril S.M., Stuge B. Radiosteriometric analysis of movement in the sacroiliac joint during a single-leg stance in patients with long-lasting pelvic girdle pain. *Clin Biomech (Bristol, Avon)*. 2014;29(4):406-411. DOI: 10.1016/j.clinbiomech.2014.02.002.
8. Zelle B.A., Gruen G.S., Brown S. et al. Sacroiliac joint dysfunction: evaluation and management. *Clin J Pain*. 2005;21(5):446-455.
9. Исайкин А.И., Давыдов О.С., Кавелина А.В., Иванова М.А. Проблема спондилоартроза. Взгляд невролога. *Эффективная фармакотерапия*. 2017;38:28-41. Isaykin A.I., Davydov O.S., Kavelina A.V., Ivanova M.A. [Problem of spondylosis. The neurologist's point of view]. *Effektivnaya farmakoterapiya* [Effective Pharmacotherapy]. 2017;38:28-41. (in Russian).
10. Rashbaum R.F., Ohnmeiss D.D., Lindley E.M., Kitchel S.H., Patel V.V. Sacroiliac joint pain and its treatment. *Clin Spine Surg*. 2016;29(2):42-48. DOI: 10.1097/BSD.0000000000000359.
11. Polsunas P.J., Sowa G., Fritz J.M., Gentili A., Morone N.E., Raja S.N. et al. Deconstructing chronic low back pain in the older adult- step by step evidence and expert-based recommendations for evaluation and treatment: part X: sacroiliac joint syndrome. *Pain Med*. 2016;17(9):1638-1647. DOI: 10.1093/pm/pnw151.
12. King W., Ahmed S.U., Baisden J., Patel N., Kennedy D.J., Duszynski B., MacVicar J. Diagnosis and treatment of posterior sacroiliac complex pain: a systematic review with comprehensive analysis of the published data. *Pain Med*. 2015;16(2):257-265. DOI: 10.1111/pme.12630.
13. Finlayson R.J., Etheridge J.B., Elgueta M.F., Thonnagith A., De Villiers F., Nelems B., Tran D.Q. A randomized comparison between ultrasound- and fluoroscopy-guided sacral lateral branch blocks. *Reg Anesth Pain Med*. 2017;42(3):400-406. DOI: 10.1097/AAP.0000000000000569.
14. Itz C.J., Willems P.C., Zeilstra D.J., Huygen F.J. et al. Dutch multidisciplinary guideline for invasive treatment of pain syndromes of the lumbosacral spine. *Pain Pract*. 2015;16(1):90-110. DOI: 10.1111/papr.12318.
15. van Leeuwen R.J., Szadek K., de Vet H., Zuurmond W., Perez R. Pain pressure threshold in the region of the sacroiliac joint in patients diagnosed with sacroiliac joint pain. *Pain Physician*. 2016;19(3):147-154.
16. Cohen S.P., Chen Y., Neufeld N.J. Sacroiliac joint pain: a comprehensive review of epidemiology, diagnosis and treatment. *Expert Rev Neurother*. 2013;13(1):99-116. DOI: 10.1586/ern.12.148.
17. Poley R.E., Borchers J.R. Sacroiliac joint dysfunction: evaluation and treatment. *Phys Sportsmed*. 2008;36(1):42-49. DOI: 10.3810/psm.2008.12.10.
18. Цветкова Е.С., Иониченок Н.Г., Денисов Л.Н. Современная фармакотерапия остеоартроза коленных суставов: особенности симптоматического и болезнь-модифицирующего действия. Сообщение 1. Особенности симптоматического действия современных препаратов при остеоартрозе коленных суставов. *Научно-практическая ревматология*. 2015;53(1):63-68. DOI: 10.14412/1995-4484-2015-63-68. Tsvetkova E.S., Ionichenok N.G., Denisov L.N. [Current pharmacotherapy for knee osteoarthritis: specific features of symptomatic and disease modifying effects. Communication 1. Specific features of the symptomatic effects of current drugs to treat knee osteoarthritis]. *Nauchno-prakticheskaya revmatologiya*. [Rheumatology Science and Practice]. 2015;53(1):63-68. (in Russian). DOI: 10.14412/1995-4484-2015-63-68.
19. Стребкова Е.А., Алексеева Л.И. Остеоартроз и ожирение. *Научно-практическая ревматология*. 2015;53(5):542-552. DOI: 10.14412/1995-4484-2015-542-552. Strebkova E.A., Alekseeva L.I. [Osteoarthritis and obesity]. *Nauchno-prakticheskaya revmatologiya*. [Rheumatology Science and Practice]. 2015;53(5):542-552. (in Russian). DOI: 10.14412/1995-4484-2015-542-552.
20. Kapoor M., Martel-Pelletier J., Lajeunesse D., Pelletier J.P., Fahmi H. Role of proinflammatory cytokines in the pathophysiology of osteoarthritis. *Nat Rev Rheumatol*. 2011;7(1):33-42. DOI: 10.1038/nrrheum.2010.196.
21. Le Maitre C.L., Hoyland J.A., Freemont A.J. Catabolic cytokine expression in degenerate and herniated human intervertebral discs: IL-1beta and TNFalpha expression profile. *Arthritis Res Ther*. 2007;9(4):R77. DOI: 10.1186/ar2275.
22. Wuertz K., Haglund L. Inflammatory mediators in intervertebral disk degeneration and discogenic pain. *Global Spine J*. 2013; 3(3):175-184. DOI: 10.1055/s-0033-1347299.
23. Itman C., Mendis S., Barakat B., Loveland K.L. All in the family: TGF-beta family action in testis development. *Reproduction*. 2006;132(2):233-246. DOI: 10.1530/rep.1.01075.
24. Миронов С.П., Еськин Н.А., Андреева Т.М. Болезни костно-мышечной системы как социально-экономическая проблема. *Вестник травматологии и ортопедии им. Н.Н. Приорова*. 2012;2:3-7. Mironov S.P., Es'kin N.A., Andreeva T.M. [Musculoskeletal diseases as social and economic problem]. *Vestnik travmatologii i ortopedii imeni N.N. Priorova*. 2012;2:3-7. (in Russian).
25. Губин А.В., Орешков А.Б., Насыров М.З., Корюков А.А., Резник А.В., Гончарук Э.В., Кобызев А.Е., Смелышева Л.Н., Чакушина И.В., Марченкова Л.О. Основные методологические подходы к организации службы реабилитации в ортопедотравматологическом центре. *Гений ортопедии*. 2016;1:18-27. DOI: 10.18019/1028-4427-2016-1-18-27. Gubin A.V., Oreshkov A.B., Nasyrov M.Z., Koryukov A.A., Reznik A.V., Goncharuk E.V., Kobyzev A.E., Smelysheva L.N., Chakushina I.V., Marchenkova L.O. [Basic methodological approaches to organization of rehabilitation services in an orthopedic-traumatological center]. *Genij Ortopedii* [Orthopaedic Genius]. 2016;1:18-27. (in Russian). DOI: 10.18019/1028-4427-2016-1-18-27.

СВЕДЕНИЯ ОБ АВТОРАХ:

Котельников Геннадий Петрович — академик РАН, д-р мед. наук, профессор, ректор ФГБОУ ВО «Самарский государственный медицинский университет» Минздрава России, заведующий кафедрой травматологии, ортопедии и экстремальной хирургии, ФГБОУ ВО «Самарский государственный медицинский университет» Минздрава России, г. Самара

Золотовская Ирина Александровна — канд. мед. наук, доцент кафедры госпитальной терапии с курсами поликлинической терапии и трансфузиологии, ФГБОУ ВО «Самарский государственный медицинский университет» Минздрава России, г. Самара

Давыдкин Игорь Леонидович — д-р мед. наук, профессор, проректор по научной и инновационной работе, заведующий кафедрой госпитальной терапии с курсами поликлинической терапии и трансфузиологии, директор НИИ гематологии, трансфузиологии и интенсивной терапии, ФГБОУ ВО «Самарский государственный медицинский университет» Минздрава России, г. Самара

Повереннова Ирина Евгеньевна — д-р мед. наук, профессор, заведующая кафедрой неврологии и нейрохирургии, ФГБОУ ВО «Самарский государственный медицинский университет» Минздрава России, г. Самара

Долгушкин Дмитрий Александрович — канд. мед. наук, доцент кафедры травматологии и ортопедии, ФГБОУ ВО «Самарский государственный медицинский университет» Минздрава России, г. Самара

INFORMATION ABOUT AUTHORS:

Gennadii P. Kotelnikov — Acad. RAS, Dr. Sci. (Med.), professor, rector and head of Department of Traumatology, Orthopedics and Extreme Surgery, Samara State Medical University, Samara State Medical University, Samara, Russian Federation

Irina A. Zolotovskaia — Cand. Sci. (Med.), associate professor, Hospital Therapy Department with Courses of Outpatient Therapy and Transfusion, Samara State Medical University, Samara, Russian Federation

Igor L. Davydkin — Dr. Sci. (Med.), professor, head of Hospital Therapy Department with Courses of Outpatient Therapy and Transfusion; director, Institute of Hematology, Transfusion and Intensive Therapy, Samara State Medical University, Samara, Russian Federation

Irina E. Poverennova — Dr. Sci. (Med.), professor, head of Department of Neurology and Neurosurgery, Samara State Medical University, Samara, Russian Federation

Dmitrii A. Dolgushkin — Cand. Sci. (Med.), associate professor, Department of Traumatology, Orthopedics and Extreme Surgery, Samara State Medical University, Samara, Russian Federation

Эффективность четырехстержневой фиксации при выполнении педикулярной субтракционной остеотомии позвоночника

А.А. Пантелеев, С.П. Миронов, К.М. Бухтин, М.Л. Сажнев, А.И. Казьмин, В.С. Переверзев, С.В. Колесов

ФГБУ «Национальный медицинский исследовательский центр травматологии и ортопедии им. Н.Н. Приорова» Минздрава России
Ул. Приорова, д. 10, 127299, Москва, Россия

Реферат

Введение. Педикулярная субтракционная остеотомия (PSO) обеспечивает выраженную коррекцию сагиттального баланса позвоночника за счет одного позвоночно-двигательного сегмента. Однако методика сопряжена с высоким риском осложнений, в структуре которых первое место занимают переломы стержней в зоне остеотомии.

Цель исследования — сравнить собственные результаты четырехстержневой фиксации при педикулярной субтракционной остеотомии позвоночника с результатами стандартной двухстержневой фиксации по данным литературы.

Материал и методы. В ходе исследования проведен ретроспективный анализ результатов лечения 47 последовательно поступивших пациентов с ригидными деформациями позвоночника, которым выполнялась педикулярная субтракционная остеотомия на поясничном уровне. Средний возраст пациентов составил 59,5 лет. Из 47 пациентов 33 были женщинами и 14 — мужчинами. Средняя протяженность фиксации составила 9,8 сегмента. Средний угол сегментарной коррекции за счет PSO составил 27,1° (22–36°). Во всех случаях применялись титановые стержни и стандартная методика остеотомии. Фиксация позвоночника проводилась при помощи четырехстержневой конструкции с установкой дополнительных коротких стержней непосредственно в зоне остеотомии. Минимальный срок послеоперационного наблюдения составил 2 года (в среднем 3,2 года). Проводился подробный ретроспективный анализ рентгенографических данных с вычислением показателей глобального сагиттального баланса, позвоночно-тазовых параметров, а также степени глобальной и сегментарной коррекции за счет остеотомии. Также проводилась подробная оценка осложнений в раннем и отдаленном послеоперационных периодах. Был проведен сравнительный анализ эффективности четырехстержневой фиксации зоны проведения PSO с данными мировой литературы по частоте осложнений, в частности переломов стержней в зоне остеотомии при двухстержневой фиксации.

Результаты. Всем пациентам остеотомия выполнялась на одном уровне, наиболее часто — на уровне L3 (49% пациентов). В большинстве случаев удалось добиться адекватной коррекции позвоночно-тазовых параметров. В структуре осложнений наиболее часто (23,4%) наблюдалась резорбция вокруг винтов. Кифоз переходной зоны имел место в 12,8% случаев, неврологический дефицит — в 14,9%. Инфекционные осложнения наблюдались у 10,6% пациентов. Формирование бессимптомного псевдоартроза, подтвержденного данными КТ, наблюдалось у 12,8% пациентов. Переломов стержней в зоне остеотомии и на уровне смежных сегментов не наблюдалось. Переломы стержней другой локализации произошли у 10,6% пациентов.

Заключение. Результаты исследования показали, что четырехстержневая фиксация при выполнении PSO способствует значительному снижению риска развития псевдоартроза и переломов стержней в отдаленном периоде и обеспечивает более эффективный контроль над процессом смыкания зоны остеотомии.

Ключевые слова: педикулярная субтракционная остеотомия, сагиттальный баланс позвоночника, четырехстержневая фиксация, позвоночно-тазовые параметры, ригидные деформации позвоночника.

DOI: 10.21823/2311-2905-2018-24-3-65-73

Пантелеев А.А., Миронов С.П., Бухтин К.М., Сажнев М.Л., Казьмин А.И., Переверзев В.С., Колесов С.В. Эффективность четырехстержневой фиксации при выполнении педикулярной субтракционной остеотомии позвоночника. *Травматология и ортопедия России*. 2018;24(3):65-73. DOI: 10.21823/2311-2905-2018-24-3-65-73.

Cite as: Panteleyev A.A., Mironov S.P., Buhtin K.M., Sazhnev M.L., Kazmin A.I., Pereverzev V.S., Kolesov S.V. [Effectiveness of Four-Rod Fixation for Pedicle Subtraction Spinal Osteotomy]. *Travmatologiya i ortopediya Rossii* [Traumatology and Orthopedics of Russia]. 2018;24(3):65-73. (in Russian). DOI: 10.21823/2311-2905-2018-24-3-65-73.

✉ Андрей Андреевич Пантелеев. Ул. Приорова, д. 10, 127299, Москва, Россия / Andrey A. Panteleyev. 10, ul. Priorova, 127299, Moscow, Russian Federation; e-mail: apanteleyev@gmail.com

Рукопись поступила/Received: 17.06.2018. Принята в печать/Accepted for publication: 22.08.2018.

Effectiveness of Four-Rod Fixation for Pedicle Subtraction Spinal Osteotomy

A.A. Panteleyev, S.P. Mironov, K.M. Buhtin, M.L. Sazhnev, A.I. Kazmin,
V.S. Pereverzev, S.V. Kolesov

*Priorov National Medical Research Center of Traumatology and Orthopedics
10, ul. Priorova, 127299, Moscow, Russian Federation*

Abstract

Introduction. Pedicle subtraction osteotomy (PSO) provides for significant segmental correction of the sagittal balance of the spine. At the same time, the technique is associated with a high risk of complications, with rod fracture at the osteotomy site being the most common.

The purpose of this study — to assess the effectiveness of four-rod fixation compared to literature data on standard two-rod fixation in patients undergoing PSO.

Materials and Methods. The study is a retrospective analysis of 47 consecutive patients with rigid spinal deformities, who underwent pedicle subtraction osteotomy at the lumbar level. The average age of the patients (33 females and 14 males) was 59.7 years. In all cases spinal fixation carried out using a four-rod construct with additional short rods at the osteotomy site. The minimal postoperative follow-up was 2 years. A detailed analysis of the radiographic data was carried out with calculation of the global sagittal balance and spinopelvic parameters. A detailed assessment of complications in the early and late postoperative periods was also performed. After an exhaustive review of literature, a comparative analysis was made of the four-rod fixation technique with current literature data on the frequency of complications (in particular, rod fractures in the osteotomy zone) after two-rod fixation.

Results. In all cases the osteotomy was performed at one level, most often at L3 (49%). The average length of fixation was 9.8 segments. The average angle of segmental correction was 27.1°. In most cases, it was possible to achieve adequate correction of spinopelvic parameters. Among complications, bone resorption around screws was most prevalent (23.4% of cases). Proximal junctional kyphosis occurred in 12.8% of cases, neurologic deficit — in 14.9% of cases, infectious complications — in 10.6% cases. Asymptomatic pseudarthrosis, confirmed by CT data, was observed in 12.8% of patients. Rod fracture at the PSO site and adjacent segments was not observed in any of the cases. Rod fractures of other localization were observed in 10.6% of patients.

Conclusion. According to the literature, the frequency of rod fractures at the osteotomy site is the most frequent complication of PSO. The results of this study showed that four-rod fixation in PSO significantly reduces the incidence of pseudarthrosis and rod fracture rate in the long-term follow-up and provides greater control over the process of osteotomy closure.

Keywords: pedicle subtraction osteotomy, sagittal balance, four-rod fixation, spinopelvic parameters, rigid spine deformities.

DOI: 10.21823/2311-2905-2018-24-3-65-73

Competing interests: the authors declare that they have no competing interests.

Funding: the authors have no support or funding to report.

Введение

В настоящее время восстановление сагиттального баланса является одним из основных направлений развития хирургии позвоночника. Проблема нарушения сагиттального баланса наиболее характерна для пожилых пациентов с деформациями позвоночника и при болезни Бехтерева. Применение корригирующих остеотомий позвоночника для коррекции сагиттального баланса в течение последних двух десятилетий приобрело широкое распространение. В зависимости от ригидности и степени деформации позвоночника в сагиттальной плоскости применяются остеотомии задней колонны (osteotomies по Ponte и Smith-Petersen) и трехколонные остеотомии — педикулярная субтракционная остеотомия

(pedicle subtraction osteotomy — PSO) и резекция позвоночного столба (vertebral column resection — VCR) [1–7].

Основные показания к применению педикулярной субтракционной остеотомии — ригидные деформации позвоночника с выраженным нарушением сагиттального баланса. Технически методика заключается в клиновидной резекции всех трех колонн позвоночного столба с удалением задних элементов позвонка, что позволяет добиться локальной сегментарной коррекции в сагиттальной плоскости около 30° без удлинения передней колонны позвоночника [7–9]. При выполнении асимметричной PSO также возможна одновременная коррекция во фронтальной плоскости. Помимо возможности выраженной коррекции за счет од-

ного сегмента, преимущества данной методики заключаются в формировании в зоне остеотомии большой площади поверхности губчатой костной ткани, что обеспечивает оптимальные условия для костного сращения и минимальный риск повреждения сосудов и органов, расположенных впереди от позвоночного столба [7, 10]. В связи с вышеперечисленными преимуществами методика в течение последних двух десятилетий получает все более широкое распространение, обеспечивая хорошие клинические результаты [5, 11–13]. В то же время, по данным литературы, трехколонные остеотомии, и PSO в частности, связаны с повышенным риском развития осложнений, что обусловлено их радикальностью [12, 14–20].

В ходе корригирующего этапа хирургического вмешательства смыкание сформировавшегося в области PSO клиновидного дефекта приводит к выраженному изменению сагиттальной оси позвоночника, что значительно увеличивает трехплоскостную нагрузку на костные структуры и элементы металлоконструкции в зоне остеотомии. Стандартная хирургическая методика при применении трехколонных остеотомий основана на двухстержневой транспедикулярной стабилизации. По данным литературы, такая фиксация при выполнении PSO связана с большой частотой осложнений — до 37% (из них до 87% на уровне PSO), в первую очередь — переломов элементов металлоконструкции и последующим формированием псевдоартроза в зоне остеотомии [15, 19–27]. Разными авторами предпринимались попытки предотвратить развитие осложнений за счет применения стержней из более прочного металла и дополнительных стержней, проведения дополнительного межтелового спондилодеза и сведения к минимуму угла деформации стержней в зоне остеотомии [12, 28–32].

Цель исследования — сравнить собственные результаты четырехстержневой фиксации при педикулярной субтракционной остеотомии позвоночника с результатами стандартной двухстержневой фиксации по данным литературы.

Материал и методы

В ходе исследования был проведен ретроспективный анализ результатов лечения 47 пациентов, последовательно поступивших с ригидными деформациями позвоночника, прооперированных за период с 2012 по 2017 г. с применением педикулярной субтракционной остеотомии. Средний возраст пациентов составил 59,5 лет (18–80 лет). Из 47 пациентов 33 были женщинами и 14 — мужчинами. Средний ИМТ составил 26,2 кг/м². По этиологии деформации распределялись следующим образом: пациенты с дегенеративными деформациями и

нарушением сагиттального баланса — 31, болезнь Бехтерева — 3, постоперационный синдром «плоской спины» — 5, диспластический или врожденный сколиоз — 7, посттравматический кифоз — 1. Педикулярная субтракционная остеотомия выполнялась в рамках ревизионного хирургического вмешательства в 26 случаях и первично — в 21.

Всем пациентам проводились дорсальная коррекция и стабилизация позвоночника с четырехстержневой фиксацией зоны остеотомии. Минимальный срок послеоперационного наблюдения составил 2 года (в среднем 3,2 года).

Во всех случаях применялись титановые стержни диаметром 6 мм ($n = 35$) и 5,5 мм ($n = 12$). Технически субтракционная педикулярная остеотомия выполнялась по стандартной методике, описанной в литературе [7, 8]. Однако на этапе смыкания сформировавшегося дефекта вначале устанавливались короткие стержни, охватывающие только зону остеотомии и смежные сегменты, с постепенной попеременной их контракцией. На заключительном этапе в оставшиеся винты устанавливались длинные стержни, после чего при необходимости выполнялись дополнительная контракция головок винтов и окончательная фиксация гайками. В качестве материала для костной пластики во всех случаях применялся локальный костный аутоотрансплантат.

Проводился подробный ретроспективный анализ рентгенографических данных с вычислением показателей поясничного лордоза (LL — lumbar lordosis), грудного кифоза (TK — thoracic kyphosis), наклона таза (PT — pelvic tilt), тазового индекса (PI — pelvic incidence), сагиттальной вертикальной оси (СВО), степени основной дуги деформации (по Cobb), а также степени глобальной и сегментарной коррекции за счет остеотомии. Также проводилась подробная оценка осложнений в раннем и отдаленном послеоперационных периодах. Наличие или отсутствие костного сращения и целостность металлоконструкции оценивались по рентгенограммам, а в случае неоднозначных данных рентгенографии — по данным КТ.

После обзора литературы был проведен сравнительный анализ собственных результатов лечения пациентов с применением четырехстержневой фиксации зоны проведения PSO с данными мировой литературы о частоте осложнений данной методики, в частности — переломов стержней в зоне остеотомии.

Методы статистической обработки

Для статистического анализа использовалось программное обеспечение IBM SPSS Statistics 22.0. Все показатели выражались в виде средних значений и среднеквадратичного отклонения. Дихотомические переменные анализировались с ис-

пользованием непараметрических методов, что обусловлено объемом выборки. Связанные выборки (данных, отражающих динамику состояния одних и тех же пациентов) оценивались с помощью *W*-критерия Wilcoxon. Порог статистической значимости соответствовал $p = 0,05$.

Результаты

Всем пациентам остеотомия выполнялась на одном уровне: у 23 (49%) пациентов на уровне L3, у 12 (25%) — на уровне L4, у 7 (15%) — на уровне L2 и у 5 (11%) — на уровне L1.

Средняя протяженность фиксации составила 9,8 сегмента. Средний угол сегментарной коррекции за счет PSO составил $27,1^\circ$ ($22-36^\circ$). Среднее предоперационное отклонение СВО — 12,2 см, средняя степень коррекции СВО в раннем послеоперационном периоде — 9,6 см. В отдаленном периоде средняя потеря коррекции СВО составила 1,8 см. В большинстве случаев удалось добиться адекватных показателей LL, СВО, РТ, PI-LL. Средний угол поясничного лордоза до операции составил $22,5^\circ$. В раннем послеоперационном периоде средний угол лордоза составлял $47,8^\circ$ и статистически значимо не менялся с течением времени. Средние показатели грудного кифоза составляли $29,3^\circ$ до операции и $40,3^\circ$ после операции. Полученные результаты, представленные в таблице 1, сравнимы со средними показателями, описанными в литературе [12, 33, 34].

На рисунке приведен пример дорсальной коррекции и фиксации позвоночника с применением педикулярной субтракционной остеотомии и четырехстержневой фиксации при болезни Бехтерева.

В структуре осложнений наиболее часто наблюдалась резорбция вокруг винтов — в 10 (23,4%) случаях, что, вероятнее всего, связано с тем, что большую часть пациентов составляли женщины

постменопаузального возраста со сниженными показателями минеральной плотности костной ткани. Вместе с тем признаки резорбции проявлялись симптоматически только в 3 случаях и не требовали ревизионного вмешательства. Также относительно часто, в 6 (12,8%) случаях наблюдался кифоз переходной зоны (РЖК — proximal junctional kyphosis), который в 4 случаях развился в течение первых 3 мес. и в 2 случаях — в период от 6 мес. до 1 года после операции. В 4 из 6 случаев РЖК привел к ревизионным хирургическим вмешательствам. Неврологический дефицит был выявлен в 7 (14,9%) наблюдениях: в виде временного нарастания пареза в нижней конечности в 5 случаях, перманентного выпадения двигательной функции в одном случае и перманентной потери чувствительности в нижней конечности в одном случае. Инфекционные осложнения наблюдались у 5 (10,6%) пациентов и ни в одном из случаев не потребовали ревизионного вмешательства. Формирование бессимптомного псевдоартроза, подтвержденного данными КТ, наблюдалось у 6 (12,8%) пациентов. Проведение ревизионных хирургических вмешательств этим пациентам не потребовалось в связи с отсутствием клинических проявлений. Переломов стержней в зоне остеотомии и на уровне смежных сегментов не наблюдалось ни в одном из случаев. Переломы стержней другой локализации произошли у 5 (10,6%) пациентов. Переломы стержней возникали в течение первых 6 мес. у 3 пациентов и через 1 год и 1,5 года у двух других пациентов и во всех случаях повлекли за собой ревизионные хирургические вмешательства. Всего ревизионные вмешательства потребовались в 10 (21,3%) случаях (табл. 2).

Более чем у 40% пациентов имели место серьезные осложнения. При этом переломов стержней в зоне остеотомии или смежных сегментов не наблюдалось ни в одном из случаев.

Таблица 1

Рентгенологические показатели сагиттального баланса до операции и в отдаленном послеоперационном периоде

Рентгенологические параметры	До операции (σ)	После операции (σ)	<i>p</i>
Сегментарная коррекция, град.	–	27,1 (8,9)	–
Грудной кифоз, град.	29,3 (18,2)	40,3 (15,1)	<0,001*
Поясничный лордоз, град.	22,5 (20,4)	47,8 (12,7)	<0,001*
СВО, см	12,2 (8,7)	4,5 (4,9)	<0,001*
РТ, град.	29,7 (10,1)	21,8 (9,3)	<0,023*
PI-LL, град.	33,1 (17,8)	9,3 (8,3)	<0,001*

σ — среднееквадратичное отклонение; порог статистической значимости $p = 0,05$; * — статистически значимые значения.

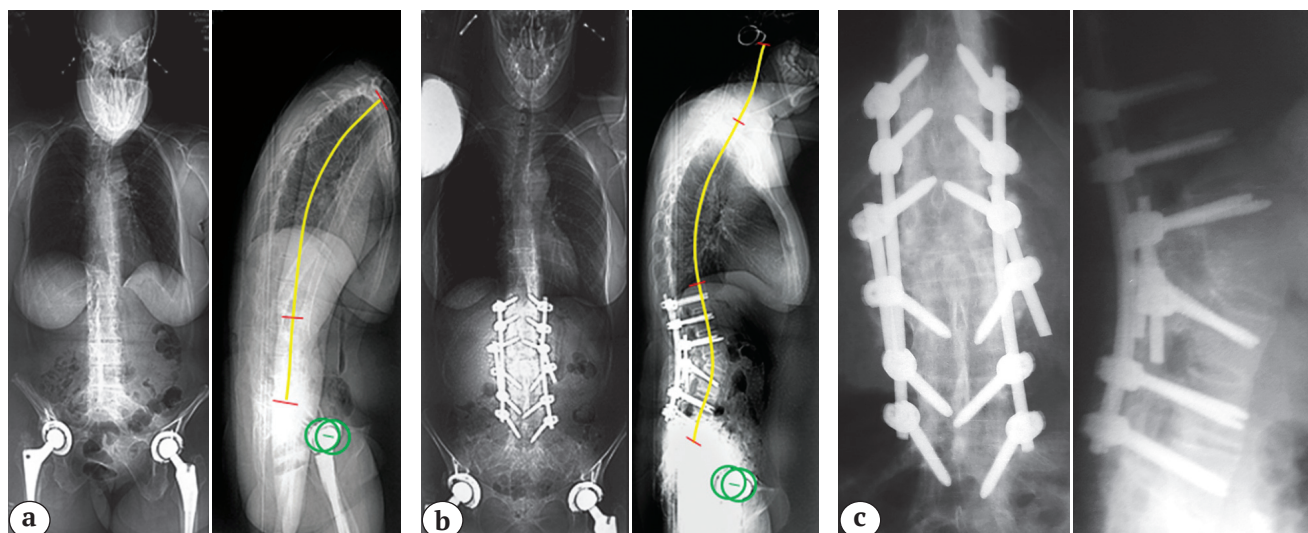


Рис. Пример дорсальной коррекции и фиксации позвоночника с применением педикулярной субтракционной остеотомии и четырехстержневой фиксации при болезни Бехтерева:

а — предоперационные постуральные рентгенограммы демонстрируют выраженное нарушение сагиттального баланса;

б — на рентгенограммах в послеоперационном периоде наблюдается выраженная коррекция деформации за счет PSO с четырехстержневой фиксацией зоны остеотомии;

с — рентгенограммы, демонстрирующие сформировавшийся костный блок в зоне остеотомии через 3 года после операции

Fig. Dorsal correction with pedicular subtraction osteotomy and four-rod fixation in patient with ankylosing spondylitis:

a — preoperative full spine standing X-rays demonstrate severe sagittal imbalance;

b — postoperative X-rays demonstrate significant deformity correction using PSO and 4-rod fixation at the site of osteotomy;

c — X-rays demonstrating effective bone fusion at the osteotomy site 3 years after surgery

Таблица 2
Структура осложнений в интраоперационном и послеоперационном периодах

Осложнение	Кол-во n (%)
Резорбция вокруг винтов	10 (21,3)
Дуральные повреждения/ликворея	5 (10,6)
Переломы стержней в зоне PSO	0
Переломы стержней другой локализации	5 (10,6)
Псевдоартроз	6 (12,8)
РJK/DJK	6 (12,8)
Неврологический дефицит	7 (14,9)
Инфекционные осложнения	5 (10,6)
Число пациентов с осложнениями	19 (40,4)
Ревизионные вмешательства	10 (21,3)

Обсуждение

Педикулярная субтракционная остеотомия — одна из наиболее эффективных методик восстановления сагиттального баланса у пациентов с ригидными деформациями позвоночника. За счет сегментарной клиновидной резекции PSO позволяет добиться значительной коррекции позвоночно-тазовых параметров, что, в свою очередь, обеспечивает восстановление мышечного баланса, снижение болевого синдрома и повышение качества жизни пациента. Впервые применил методику в 1985 г. E. Thomasen при хирургическом лечении болезни Бехтерева [8]. Впоследствии эффективное применение PSO и ее модификаций были описаны многими авторами [6, 7, 27, 35–37].

Уменьшение поясничного лордоза и положительное смещение сагиттальной вертикальной оси позвоночника кпереди являются основными рентгенологическими показателями к проведению PSO [38–40]. У всех пациентов в нашем исследовании наблюдались выраженное уменьшение поясничного лордоза и смещение центра тяжести туловища кпереди, что в большинстве случаев приводило к активации компенсаторных механизмов — разгибанию в грудном и шейном отде-

лах позвоночника, сгибанию в тазобедренных и коленных суставах, ретроверсии таза. При оценке рентгенологических показателей региональные позвоночно-тазовые параметры были в среднем сопоставимы с данными литературы [19, 28, 31, 33]. Средняя степень сагиттальной коррекции, достигнутая результате хирургического вмешательства, также была сходной с соответствующими показателями других исследователей [27, 28, 31, 33, 35]. Основное различие с исследованиями других авторов заключалось в том, что в зоне непосредственной клиновидной резекции проводилась короткая фиксация двумя дополнительными стержнями. В подавляющем большинстве исследований осуществлялась традиционная фиксация двумя стержнями. Рентгенологически у всех пациентов в исследовании в отдаленном послеоперационном периоде наблюдалась адекватная коррекция деформации и сагиттального баланса с восстановлением поясничного лордоза до значений, близких к физиологическим. При этом важно отметить, что в отдаленном послеоперационном периоде ни в одном из случаев не наблюдалось переломов стержней в зоне остеотомии и смежных уровнях, хотя переломы стержней другой локализации имели место у 5 пациентов.

Зона педикулярной субтракционной остеотомии является механически наиболее неустойчивой областью позвоночного столба при протяженной фиксации. В связи с дестабилизацией позвоночно-двигательного сегмента за счет удаления задних элементов и значительной части тела позвонка вся нагрузка вышележащих отделов приходится именно на этот участок фиксирующих стержней. Также вследствие формирования на этом уровне угловой деформации (при выполнении PSO в поясничном отделе) после смыкания зоны дефекта возникает необходимость в значительной угловой деформации и самих стержней, что снижает их устойчивость к нагрузкам и увеличивает риск их переломов в этой области.

Данная методика имеет несколько потенциальных преимуществ. Основное преимущество заключается в распределении нагрузок между большим числом стержней, что, соответственно, снижает индивидуальную нагрузку на каждый стержень в отдельности. Так, результаты биомеханических исследований, основанных на анализе конечных элементов на кадаверных моделях позвоночника, показали, что при проведении PSO четырехстержневая фиксация обеспечивает снижение нагрузки на основные стержни на 50% при сгибании, на 43% — при боковых наклонах и на 27% — при ротации по сравнению с двухстержневой фиксацией [42]. Результаты другого биомеханического исследования, проведенного J.A. Tang с соавторами, показали, что большая

степень угловой деформации стержней связана со значительным снижением их устойчивости к усталостным переломам [43]. Таким образом, применяемая в нашем исследовании фиксация вершины сформировавшегося лордоза дополнительными короткими стержнями обеспечивает минимальное снижение устойчивости основных стержней к нагрузкам за счет отсутствия необходимости в их выраженной угловой деформации на уровне остеотомии. В то же время, дополнительные стержни снижают степень подвижности конструкции в области остеотомии во всех плоскостях [44]. По сравнению с традиционной двухстержневой техникой конструкция из четырех стержней также упрощает процесс смыкания зоны дефекта, сформированного вследствие остеотомии, и увеличивает степень контроля этого процесса. Основные стержни, которые охватывают всю длину фиксации, могут быть установлены без применения временных стержней, которые зачастую усложняют коррекцию деформации в обеих плоскостях. По данным литературы, частота переломов стержней при операциях с применением PSO значительно выше, чем при операциях с применением остеотомий задней колонны позвоночника, и достигает 37%. При этом в подавляющем большинстве случаев (до 87%) переломы стержней происходят на уровне PSO или на уровне смежных сегментов [21, 23, 25, 43, 45]. Эти клинические данные подтверждают, что зона остеотомии является наиболее подверженной переломам областью фиксации.

Сведения о применении методик, направленных на увеличение прочности фиксации зоны остеотомии при выполнении PSO, в научной литературе крайне ограничены. Применение дополнительных стержней для стабилизации позвоночника при выполнении грудных и поясничных трехколонных остеотомий ранее было описано S.J. Hyun с соавторами [28]. В отличие от нашей методики, в их исследовании дополнительные стержни крепились не к транспедикулярным винтам, установленным непосредственно в смежные с зоной остеотомии тела позвонков, а фиксировались к основным стержням при помощи поперечных коннекторов. Хотя данный подход также обеспечивает распределение нагрузки между большим количеством стержней, он не позволяет уменьшить угол изгиба основных стержней на уровне остеотомии, что, скорее всего, сохраняет их большую подверженность усталостным переломам. Тем не менее, авторы также отметили значительное снижение частоты развития псевдоартроза и переломов стержней в зоне остеотомии по сравнению с традиционной двухстержневой фиксацией. S. Gupta с соавторами провели сходное с представленным нами ретроспективное исследование, в котором сравнивались результаты

хирургического лечения пациентов, которым выполнялась педикулярная субтракционная остеотомия с четырехстержневой (29 пациентов) и двухстержневой (20 пациентов) фиксацией [31]. По их данным, в группе с четырехстержневой фиксацией в отдаленном послеоперационном периоде также не наблюдалось переломов стержней, тогда как в группе со стандартной двухстержневой фиксацией переломы наблюдались в 25% случаев и почти в 7,5 раз чаще наблюдался псевдоартроз. Основываясь на полученных результатах, обе группы авторов рекомендует применение дополнительных стержней для более надежной стабилизации трехколонных остеотомий позвоночника.

Заключение

В представленном ретроспективном исследовании проведено сравнение двух методов стабилизации зоны педикулярной субтракционной остеотомии — традиционного двухстержневого и четырехстержневого, с применением двух коротких вспомогательных стержней. Результаты исследования продемонстрировали, что описанный новый метод стабилизации способствует снижению высокой частоты развития псевдоартроза и переломов стержней в отдаленном периоде при операциях, направленных на коррекцию выраженного сагиттального дисбаланса при помощи трехколонных остеотомий. Эффективность методики обусловлена как распределением нагрузки между большим количеством стержней, так и снижением степени деформации основных стержней металлоконструкции. Для подтверждения полученных результатов и изучения влияния представленной методики на общую структуру осложнений при применении педикулярной субтракционной остеотомии необходимо проведение проспективных мультицентровых исследований с более репрезентативными выборками пациентов.

Конфликт интересов: не заявлен.

Источник финансирования: исследование проведено без спонсорской поддержки.

Литература [References]

- Schwab F., Blondel B., Chay E., Demakakos J., Lenke L., Tropiano P. et al. The comprehensive anatomical spinal osteotomy classification. *Neurosurgery*. 2014;74(1):112-120. DOI: 10.1227/NEU.0000000000001820.
- Hu X., Thapa A.J., Cai Z., Wang P., Huang L., Tang Y. et al. Comparison of Smith-Petersen osteotomy, pedicular subtraction osteotomy, and poly-segmental wedge osteotomy in treating rigid thoracolumbar kyphotic deformity in ankylosing spondylitis: a systematic review and meta-analysis. *Review. BMC Surg*. 2016;22:16:4. DOI: 10.1186/s12893-015-0118-x.
- Liu H., Yang C., Zheng Z., Ding W., Wang J., Wang H., Li S. Comparison of Smith-Petersen osteotomy and pedicle subtraction osteotomy for the correction of thoracolumbar kyphotic deformity in ankylosing spondylitis: a systematic review and meta-analysis. *Review. Spine (Phila Pa 1976)*. 2015;40(8):570-579. DOI: 10.1097/BRS.0000000000000815.
- Kose K.C., Bozduman O., Yenigul A.E., Igrek S. Spinal osteotomies: indications, limits and pitfalls. *EFORT Open Rev*. 2017;2(3):73-82. DOI: 10.1302/2058-5241.2.160069.
- Gupta S., Gupta M.C. The nuances of pedicle subtraction osteotomies. *Review. Neurosurg Clin N Am*. 2018;29(3):355-363. DOI: 10.1016/j.nec.2018.03.001.
- Saifi C., Laratta J.L., Petridis P., Shillingford J.N., Lehman R.A., Lenke L.G. Vertebral column resection for rigid spinal deformity. *Global Spine J*. 2017;7(3):280-290. DOI: 10.1177/2192568217699203.
- Makhni M.C., Shillingford J.N., Laratta J.L., Hyun S.J., Kim Y.J. Restoration of sagittal balance in spinal deformity surgery. *Review. J Korean Neurosurg Soc*. 2018;61(2):167-179. DOI: 10.3340/jkns.2017.0404.013.
- Thomasen E. Vertebral osteotomy for correction of kyphosis in ankylosing spondylitis. *Clin Orthop Relat Res*. 1985;(194):142-152.
- Wang M.Y., Berven S.H. Lumbar pedicle subtraction osteotomy. *Neurosurgery*. 2007;60(2 Suppl 1):140-146. DOI: 10.1227/01.NEU.0000249240.35731.8F.
- Salvi G., Aubin C., Le Naveaux F., Wang X., Parent S. Biomechanical analysis of Ponte and pedicle subtraction osteotomies for the surgical correction of kyphotic deformities. *Eur Spine J*. 2016;25(8):2452-2460. DOI: 10.1007/s00586-015-4279-1.
- Hyun S-J., Kim Y.J., Rhim S-C. Spinal pedicle subtraction osteotomy for fixed sagittal imbalance patients. *World J Clin Cases*. 2013;1(8):242-248. DOI: 10.12998/wjcc.v1.i8.242.
- Hyun S.J., Rhim S.C. Clinical outcomes and complications after pedicle subtraction osteotomy for fixed sagittal imbalance patients: A long-term follow-up data. *J Korean Neurosurg Soc*. 2010;47(2):95-101. DOI: 10.3340/jkns.2010.47.2.95.
- Cho K.J., Kim Y.T., Shin S.H. Surgical treatment of adult degenerative scoliosis. *Asian Spine J*. 2014;8(3):371-381. DOI: 10.4184/asj.2014.8.3.371.
- Daubs M.D., Lenke L.G., Cheh G., Stobbs G., Bridwell K.H. Adult spinal deformity surgery: Complications and outcomes in patients over age 60. *Spine (Phila Pa 1976)*. 2007;32(20):2238-2244. DOI: 10.1097/BRS.0b013e31814cf24a.
- Auerbach J.D., Lenke L.G., Bridwell K.H., Sehn J.K., Milby A.H., Bumpass D. et al. Major complications and comparison between 3-column osteotomy techniques in 105 consecutive spinal deformity procedures. *Spine (Phila Pa 1976)*. 2012;37(14):1198-1210. DOI: 10.1097/BRS.0b013e31824fffde.
- Bianco K., Schwab F.J., Norton R.P., Smith J.S., Obeid I., Mundis G.M. et al. Complications and intercenter variability of three-column osteotomies for spinal deformity surgery: A retrospective review of 423 patients. *Spine J*. 2013;13(9):S60-S61. DOI: 10.1016/j.spinee.2013.07.172.
- Ferrero E., Liabaud B., Henry J.K. Sagittal alignment and complications following lumbar 3-column osteotomy: does the level of resection matter? *J Neurosurg Spine*. 2017;27(5):560-569. DOI: 10.3171/2017.3.SPINE16357.
- Smith J.S., Gupta M.C., Klineberg E.O., Shaffrey C.I., Schwab F.J., Lafage V. et al. Complication rates associated with 3-column osteotomy in 82 adult spinal deformity patients: retrospective review of a prospectively collected multicenter consecutive series with minimum two-year follow-up [abstract]. *J Neurosurg Spine*.

- 2017;16(10):S376-S377.
DOI: 10.1016/j.spinee.2016.07.313.
20. Charosky S., Moreno P., Maxy P. Instability and instrumentation failures after a PSO: a finite element analysis. *Eur Spine J.* 2014;23(11):2340-2349.
DOI: 10.1007/s00586-014-3295-x.
 21. Smith J.S., Shaffrey E., Klineberg E., Shaffrey C.I., Lafage V., Schwab F.J. et al. Prospective multicenter assessment of risk factors for rod fracture following surgery for adult spinal deformity. *J Neurosurg Spine.* 2014;21(6):994-1003.
DOI: 10.3171/2014.9.SPINE131176.
 22. Smith J.S., Klineberg E., Lafage V., Shaffrey C.I., Schwab F., Lafage R. et al. Prospective multicenter assessment of perioperative and minimum 2-year postoperative complication rates Associated With Adult Spinal Deformity Surgery. *J Neurosurg Spine.* 2016;25(1):1-14.
DOI: 10.3171/2015.11.SPINE151036.
 23. Smith J.S., Shaffrey C.I., Ames C.P., Demakakos J., Fu K.M., Keshavarzi S. et al. Assessment of symptomatic rod fracture after posterior instrumented fusion for adult spinal deformity. *Neurosurgery.* 2012;71(4):862-867. DOI: 10.1227/NEU.0b013e3182672aab.
 24. Scheer J.K., Tang J.A., Deviren V., Buckley J.M., Pekmezci M., McClellan R.T., Ames C.P. Biomechanical analysis of revision strategies for rod fracture in pedicle subtraction osteotomy. *Neurosurgery.* 2011;69(1):164-172.
DOI: 10.1227/NEU.0b013e31820f362a.
 25. Kavadi N., Tallarico R.A., Lavelle W.F. Analysis of instrumentation failures after three column osteotomies of the spine. *Scoliosis Spinal Disord.* 2017;12:19.
DOI: 10.1186/s13013-017-0127-x.
 26. Barton C., Noshchenko A., Patel V., Cain C., Kleck C., Burger E. Risk factors for rod fracture after posterior correction of adult spinal deformity with osteotomy: a retrospective case-series. *Scoliosis.* 2015;10:30.
DOI: 10.1186/s13013-015-0056-5.
 27. Yang B.P., Ondra S.L., Chen L.A., Jung H.S., Koski T.R., Salehi S.A. Clinical and radiographic outcomes of thoracic and lumbar pedicle subtraction osteotomy for fixed sagittal imbalance. *J Neurosurg Spine.* 2006;5(1):9-17.
DOI: 10.3171/spi.2006.5.1.9.
 28. Hyun S-J., Lenke L.G., Kim Y-C., Koester L.A., Blanke K.M. Comparison of standard 2-rod constructs to multiple-rod constructs for fixation across 3-column spinal osteotomies. *Spine (Phila Pa 1976).* 2014;39(22):1899-1904.
DOI: 10.1097/BRS.0000000000000556.
 29. Palumbo M.A., Shah K.N., Ebersson C.P., Hart R.A., Daniels A.H. Outrigger rod technique for supplemental support of posterior spinal arthrodesis. *Spine J.* 2015;15(6):1409-1414. DOI: 10.1016/j.spinee.2015.03.004.
 30. Hallager D.W., Gehrchen M., Dahl B., Harris J.A., Gudipally M., Jenkins S. et al. Use of supplemental short pre-contoured accessory rods and cobalt chrome alloy posterior rods reduces primary rod strain and range of motion across the pedicle subtraction osteotomy level. *Spine (Phila Pa 1976).* 2016;41(7):E388-E395.
DOI: 10.1097/BRS.0000000000001282.
 31. Gupta S., Eksi M.S., Ames C.P., Deviren V., Durbin-Johnson B., Smith J.S., Gupta M.C. A novel 4-rod technique offers potential to reduce rod breakage and pseudarthrosis in pedicle subtraction osteotomies for adult spinal deformity correction. *Oper Neurosurg (Hagerstown).* 2018;14(4):449-456. DOI: 10.1093/ons/opx151.
 32. Jager Z.S., Inceoglu S., Palmer D., Akpolat Y.T., Cheng W.K. Preventing instrumentation failure in three-column spinal osteotomy: biomechanical analysis of rod configuration. *Spine Deform.* 2016;4(1):3-9.
DOI: 10.1016/j.jspd.2015.06.005.
 33. Ikenaga M., Shikata J., Takemoto M., Tanaka C. Clinical outcomes and complications after pedicle subtraction osteotomy for correction of thoracolumbar kyphosis. *J Neurosurg Spine.* 2007;6(4):330-336.
DOI: 10.3171/spi.2007.6.4.330.
 34. Gupta M.C., Ferrero E., Mundis G., Smith J.S., Shaffrey C.I., Schwab F. et al. Pedicle subtraction osteotomy in the revision versus primary adult spinal deformity patient: is there a difference in correction and complications? *Spine (Phila Pa 1976).* 2015;40(22):E1169-E1175.
DOI: 10.1097/BRS.0000000000001107.
 35. Van Royen B.J., Gast A.D. Lumbar osteotomy for correction of thoracolumbar kyphotic deformity in ankylosing spondylitis. A structured review of three methods of treatment Lumbar osteotomy for correction of thoracolumbar kyphotic deformity in ankylosing spondylitis. *Ann Rheum Dis.* 1999;58(7):399-406.
 36. Bakaloudis G., Lolli F., Di Silvestre M., Gregg T., Astolfi S., Martikos K. et al. Thoracic pedicle subtraction osteotomy in the treatment of severe pediatric deformities. *Eur Spine J.* 2011;20(Suppl. 1):S95-104.
DOI: 10.1007/s00586-011-1749-y.
 37. Kim Y.J., Bridwell K.H., Lenke L.G., Cheh G., Baldus C. Results of lumbar pedicle subtraction osteotomies for fixed sagittal imbalance. *Spine (Phila Pa 1976).* 2007;32(20):2189-2197. DOI: 10.1097/BRS.0b013e31814b8371.
 38. Rose P.S., Bridwell K.H., Lenke L.G., Cronen G.A., Mulconrey D.S., Buchowski J.M., Kim Y.J. Role of pelvic incidence, thoracic kyphosis, and patient factors on sagittal plane correction following pedicle subtraction osteotomy. *Spine (Phila Pa 1976).* 2009;34(8):785-791.
DOI: 10.1097/BRS.0b013e31819d0c86.
 39. Lafage V., Ames C., Schwab F., Klineberg E., Akbarnia B., Smith J. et al. Changes in thoracic kyphosis negatively impact sagittal alignment after lumbar pedicle subtraction osteotomy. *Spine (Phila Pa 1976).* 2012;37(3):181-187.
DOI: 10.1097/BRS.0b013e318225b926.
 40. Eskilsson K., Sharma D., Johansson C., Hedlund R. The impact of spinopelvic morphology on the short-term outcome of pedicle subtraction osteotomy in 104 patients. *J Neurosurg Spine.* 2017;27(1):74-80.
DOI: 10.3171/2016.11.SPINE16601.
 41. Yu M., Silvestre C., Mouton T., Rachkidi R., Zeng L., Roussouly P. Analysis of the cervical spine sagittal alignment in young idiopathic scoliosis: A morphological classification of 120 cases. *Eur Spine J.* 2013;22(11):2372-2381. DOI: 10.1007/s00586-013-2753-1.
 42. Januszewski J., Beckman J.M., Harris J.E., Turner A.W.L., Yen C.P., Uribe J.S. Biomechanical study of rod stress after pedicle subtraction osteotomy versus anterior column reconstruction: A finite element study. *Surg Neurol Int.* 2017;8:207. DOI: 0.4103/sni.sni_44_17.
 43. Tang J.A., Leasure J.M., Smith J.S., Buckley J.M., Kondrashov D., Ames C.P. Effect of severity of rod contour on posterior rod failure in the setting of lumbar pedicle subtraction osteotomy (PSO): a biomechanical study. *Neurosurgery.* 2013;72(2):276-282.
DOI: 10.1227/NEU.0b013e31827ba066.
 44. Luca A., Ottardi C., Sasso M., Prosdocimo L., La Barbera L., Brayda-Bruno M. et al. Instrumentation failure following pedicle subtraction osteotomy: the role of rod material, diameter, and multi-rod constructs. *Eur Spine J.* 2017;26(3):764-770. DOI: 10.1007/s00586-016-4859-8.
 45. Hamilton D.K., Buza J.A., Passias P., Jalai C., Kim H.J., Ailon T. et al. The fate of patients with adult spinal deformity incurring rod fracture after thoracolumbar fusion. *World Neurosurg.* 2017;106:905-911.
DOI: 10.1016/j.wneu.2017.07.061.

СВЕДЕНИЯ ОБ АВТОРАХ:

Пантелеев Андрей Андреевич — врач отделения патологии позвоночника, ФГБУ «Национальный медицинский исследовательский центр травматологии и ортопедии им. Н.Н. Приорова» Минздрава России, Москва

Мионов Сергей Павлович — академик РАН, д-р мед. наук, профессор, директор ФГБУ «Национальный медицинский исследовательский центр травматологии и ортопедии им. Н.Н. Приорова» Минздрава России, Москва

Бухтин Кирилл Михайлович — канд. мед. наук, ученый секретарь диссертационного совета ФГБУ «Национальный медицинский исследовательский центр травматологии и ортопедии им. Н.Н. Приорова» Минздрава России, Москва

Сажнев Максим Леонидович — канд. мед. наук, врач отделения патологии позвоночника, ФГБУ «Национальный медицинский исследовательский центр травматологии и ортопедии им. Н.Н. Приорова» Минздрава России, Москва

Казьмин Аркадий Иванович — канд. мед. наук, врач отделения патологии позвоночника, ФГБУ «Национальный медицинский исследовательский центр травматологии и ортопедии им. Н.Н. Приорова» Минздрава России, Москва

Переверзев Владимир Сергеевич — аспирант отделения патологии позвоночника, ФГБУ «Национальный медицинский исследовательский центр травматологии и ортопедии им. Н.Н. Приорова» Минздрава России, Москва

Колесов Сергей Васильевич — д-р мед. наук, заведующий отделением патологии позвоночника, ФГБУ «Национальный медицинский исследовательский центр травматологии и ортопедии им. Н.Н. Приорова» Минздрава России, Москва

INFORMATION ABOUT AUTHORS:

Andrey A. Panteleyev — orthopedic surgeon, Spinal Pathology Department, Priorov National Medical Research Center of Traumatology and Orthopedics, Moscow, Russian Federation

Sergey P. Mironov — Acad. RAS, Dr. Sci. (Med.), professor, director of Priorov National Medical Research Center of Traumatology and Orthopedics, Moscow, Russian Federation

Kirill M. Buhtin — Cand. Sci. (Med.), academic secretary of the dissertation board, Priorov National Medical Research Center of Traumatology and Orthopedics, Moscow, Russian Federation

Maxim L. Sazhnev — Cand. Sci. (Med.), orthopedic surgeon, Spinal Pathology Department, Priorov National Medical Research Center of Traumatology and Orthopedics, Moscow, Russian Federation

Arkadiy I. Kazmin — Cand. Sci. (Med.), orthopedic surgeon, Spinal Pathology Department, Priorov National Medical Research Center of Traumatology and Orthopedics, Moscow, Russian Federation

Vladimir S. Pereverzev — PhD student, Spinal Pathology Department, Priorov National Medical Research Center of Traumatology and Orthopedics, Moscow, Russian Federation

Sergey V. Kolesov — Dr. Sci. (Med.), head of the Spinal Pathology Department, Priorov National Medical Research Center of Traumatology and Orthopedics, Moscow, Russian Federation

Клинико-рентгенологические показатели позвоночно-тазовых соотношений у детей с диспластическим подвывихом бедра

П.И. Бортулёв¹, С.В. Виссарионов^{1,2}, В.Е. Басков¹, А.В. Овечкина¹,
Д.Б. Барсуков¹, И.Ю. Поздникин¹

¹ ФГБУ «Научно-исследовательский детский ортопедический институт им. Г. И. Турнера» Минздрава России
Парковая ул., д. 64–68, 196603, Пушкин, Санкт-Петербург, Россия

² ФГБОУ ВО «Северо-Западный государственный медицинский университет им. И.И. Мечникова» Минздрава России
Ул. Кирочная, д. 41, 191015, Санкт-Петербург, Россия

Реферат

Цель исследования — определить клинико-рентгенологические показатели сагиттального профиля позвоночно-тазового сегмента у детей с диспластическим подвывихом бедра.

Материал и методы. В исследование вошли 40 пациентов женского пола (50 тазобедренных суставов) в возрасте от 12 до 17 лет ($14,7 \pm 1,58$) с односторонней и двусторонней нестабильностью тазобедренного сустава диспластического генеза. Дети были разделены на две группы: первую составили 30 пациентов (30 тазобедренных суставов) с односторонним подвывихом бедра, вторую — 10 пациентов (20 тазобедренных суставов) с двусторонним подвывихом бедра. Всем пациентам проведено стандартное для ортопедического больного клиническое обследование с заполнением специализированной шкалы для объективизации жалоб. Комплексное лучевое исследование включало рентгенографию тазобедренных суставов в прямой проекции и в позиции по Лауэнштейну, компьютерную томографию, а также боковую панорамную рентгенографию позвоночника С1–S1 с захватом бедренных костей в положении пациента стоя.

Результаты. Выявлена сильная положительная корреляционная связь наклона крестца с величиной поясничного лордоза, угла антеторсии проксимального отдела бедра с углом наклона крестца, выраженностью болевого синдрома при выполнении импинджмент-теста и наклоном крестца: коэффициент корреляции Пирсона составил 0,71, 0,81 и 0,88 соответственно. У пациентов обеих групп отмечался нормокифоз грудного отдела и гиперлордоз поясничного отдела позвоночника с избыточной антеверсии таза. У всех пациентов выявлено нарушение глобального сагиттального баланса.

Заключение. У детей с диспластическим подвывихом бедра, помимо типичных анатомо-рентгенологических изменений соотношения тазового и бедренного компонентов сустава, характерным изменением является чрезмерная антеверсия таза. Показатели этих параметров идентичны и не зависят от количества суставов, вовлеченных в патологический процесс. Наличие краниального смещения головки бедренной кости приводит к нарушению сагиттальных позвоночно-тазовых соотношений. Патологические изменения в тазобедренных суставах и нарушения позвоночно-тазовых соотношений приводят к изменению сагиттального профиля позвоночного столба в виде гиперлордоза, физиологических показателей грудного кифоза и нарушению глобального сагиттального баланса в отрицательную сторону. Это приводит к перегрузке позвоночно-двигательных сегментов с развитием дегенеративно-дистрофических изменений в позвоночнике в раннем возрасте.

Ключевые слова: диспластический подвывих бедра, сагиттальные позвоночно-тазовые соотношения.

DOI: 10.21823/2311-2905-2018-24-3-74-82

Бортулёв П.И., Виссарионов С.В., Басков В.Е., Овечкина А.В., Барсуков Д.Б., Поздникин И.Ю. Клинико-рентгенологические показатели позвоночно-тазовых соотношений у детей с диспластическим подвывихом бедра. *Травматология и ортопедия России*. 2018;24(3):74–82. DOI: 10.21823/2311-2905-2018-24-3-74-82.

Cite as: Bortulev P.I., Vissarionov S.V., Baskov V.E., Ovechkina A.V., Barsukov D.B., Pozdnikin I.Yu. [Clinical and Roentgenological Criteria of Spine-Pelvis Ratios in Children with Dysplastic Femur Subluxation]. *Травматология и ортопедия России* [Traumatology and Orthopedics of Russia]. 2018;24(3):74–82. (in Russian). DOI: 10.21823/2311-2905-2018-24-3-74-82.

✉ Бортулёв Павел Игоревич. Парковая ул., д. 64–68, 196603, Пушкин, Санкт-Петербург, Россия / Pavel I. Bortulev. Parkovaya ul., 6468, 196603, Pushkin, St. Petersburg, Russian Federation; e-mail: pavel.bortulev@yandex.ru

Рукопись поступила/Received: 17.07.2018. Принята в печать/Accepted for publication: 24.08.2018.

Clinical and Roentgenological Criteria of Spine-Pelvis Ratios in Children with Dysplastic Femur Subluxation

P.I. Bortulev¹, S.V. Vissarionov^{1,2}, V.E. Baskov¹, A.V. Ovechkina¹, D.B. Barsukov¹, I.Yu. Pozdnykin¹

¹ Turner Scientific and Research Institute for Children's Orthopedics
Parkovaya ul., 6468, 196603, Pushkin, St. Petersburg, Russian Federation

² Mechnikov North-Western State Medical University
41, Kirochnaya ul., 191015, St. Petersburg, Russian Federation

Abstract

Aim of the study — to identify clinical and roentgenological criteria of the sagittal profile status of spine-pelvis segment in children with dysplastic femur subluxation.

Material and Methods. The present study included 40 female patients (50 hip joints) aged from 12 to 17 years (14.7 ± 1.58) with unilateral and bilateral hip joint instability due to dysplasia. Children were divided into two groups — the first group included 30 patients (30 hip joints) with unilateral femur subluxation, the second group — 10 patients (20 hip joints) with bilateral femur subluxation. All patients underwent a standard orthopaedic clinical examination using a specialized scale to objectify complaints. All patients underwent X-ray examination of hip joints in AP and Lauenstein projections, CT scanning as well as lateral panoramic roentgenography of C1-S1 including femoral bones in standing position of the patient.

Results. The authors observed a strong positive correlation between sacrum inclination and lumbar lordosis curvature, antetorsion angle of proximal femur and sacrum inclination angle, severity of pain syndrome during impingement test and sacrum tilt: Pearson correlation coefficient was 0.71, 0.81 and 0.88 respectively. The authors reported in all patients a thoracic normokyphosis and lumbar hyperlordosis with excessive pelvis anteversion. Global sagittal disbalance was observed in all patients.

Conclusion. Apart from typical anatomical and roentgenological changes in pelvic and femoral components of the joint the children with dysplastic femur subluxation are characterized by excessive pelvic anteversion. Criteria of above parameters are identical and do not depend on the number of joints involved into the pathological process. Cranial dislocation of femoral head results to abnormalities of sagittal spine-pelvis ratios. Pathological process in hip joints and abnormality of spine-pelvis ratios results in negative changes of sagittal spine profile in the form of hyperlordosis, of physiological criteria of thoracic kyphosis and of the global sagittal disbalance. All of the above leads to overload of spinal motion segments and development of spine degenerative and dystrophic changes at early age.

Keywords: dysplastic femur subluxation, sagittal spine-pelvis ratio.

DOI: 10.21823/2311-2905-2018-24-3-74-82

Competing interests: the authors declare that they have no competing interests.

Funding: the authors have no support or funding to report.

Введение

Врожденные заболевания тазобедренного сустава у детей является значимой проблемой мировой ортопедии. По данным А. Sternheim, у каждого третьего пациента коксартроз развивается на фоне диспластических изменений в тазобедренном суставе [1].

В современной литературе достаточно подробно отражены методики хирургических вмешательств для пациентов разных возрастных групп при различных вариантах врожденной патологии тазобедренного сустава. Изучены и подробно представлены анатомо-антропометрические

параметры костных структур, формирующих тазобедренный сустав, до и после оперативного лечения. Одновременно с этим необходимо подчеркнуть, что изменение анатомо-физиологического состояния и рентгенологического соотношения элементов, возникающих в тазобедренном суставе, неразрывно связаны с такими же процессами, происходящими в позвоночном столбе в целом и пояснично-крестцовом отделе позвоночника, в частности. В структуре опорно-двигательного аппарата именно взаимоотношения в системе «пояснично-крестцовый отдел позвоночника — тазобедренные суставы» непосред-

ственно взаимосвязаны друг с другом с анатомо-рентгенологической и биомеханической точек зрения. Это единая система, которая четко реагирует на любые изменения в анатомических и/или пространственных соотношениях как со стороны позвоночно-двигательных сегментов, так и со стороны тазобедренных суставов, стремясь создать состояние баланса между ними [2–4]. Известно, что у пациентов с врожденным вывихом бедра происходит разрыв единой костно-суставной цепи, что приводит к формированию у больных приспособительных реакций, способствующих поддержанию вертикальной позиции [5].

Впервые позвоночно-тазовые взаимоотношения описал G. Duval-Beaupere, оценивая физиологию и патофизиологию позвоночника на основании бароцентриметрических исследований. Он доказал, что в вертикальном положении тела центр тяжести располагается таким образом, что ось гравитации, то есть проекция общего центра тяжести, постоянно располагается несколько кзади (35 мм) от бикоксофеморальной оси [6]. Изменения сагиттальных позвоночно-тазовых взаимоотношений приводят к изменению состояния позвоночно-двигательных сегментов за счет увеличения нагрузки на переднюю или заднюю опорную колонну позвоночного столба.

В отечественной и зарубежной литературе достаточно подробно изучены и определены показатели сагиттального профиля у пациентов с различной патологией позвоночного столба. В ряде исследований, посвященных лечению детей с врожденной деформацией поясничного отдела позвоночника, при прогрессирующем характере течения искривления позвоночного столба указывается на быстрое формирование декомпенсации в системе «позвоночник-таз», сопровождающееся перекосом последнего и дисбалансом физиологических взаимоотношений [7]. При этом необходимо отметить, что положение головок бедренных костей является основой формирования позвоночно-тазовых соотношений путем создания кинематической цепи [6, 8]. Одновременно с этим необходимо подчеркнуть, что исследования, определяющие соотношения показателей пояснично-крестцового отдела позвоночника и тазобедренных суставов у пациентов детского возраста с различной ортопедической патологией последних, в отечественной литературе отсутствуют.

Цель исследования — определить клинорентгенологические показатели сагиттального профиля позвоночно-тазового сегмента у детей с диспластическим подвывихом бедра.

Материал и методы

В исследование вошли 40 пациентов женского пола (50 тазобедренных суставов) в возрасте от 12 до 17 лет ($14,7 \pm 1,58$) с односторонней и двусторонней нестабильностью тазобедренного сустава диспластического генеза. Критериями включения пациентов в исследование явились возраст детей от 12 до 17 лет, наличие одностороннего или двустороннего подвывиха бедра в тазобедренном суставе, отсутствие врожденной и приобретенной патологии позвоночника, отсутствие в клинической картине неврологических нарушений, а также системной и генетической патологии. Все дети были разделены на две группы — первую составили 30 пациентов (30 тазобедренных суставов) с односторонним подвывихом бедра, вторую — 10 пациентов (20 тазобедренных суставов) с двусторонним подвывихом бедра.

Клиническое исследование проводили по стандартной схеме для пациентов с ортопедической патологией. Для объективизации жалоб и изменения качества жизни детей нами использована балльная система оценки жалоб, разработанная в «НИДОИ им. Г.И. Турнера» [9]. Для оценки выраженности боли использована визуально-аналоговая шкала (ВАШ). Комплексное лучевое исследование включало рентгенографию тазобедренных суставов в прямой проекции и в позиции по Лауэнштейну, компьютерную томографию, а также боковую панорамную рентгенографию позвоночника C1-S1 с захватом бедренных костей в положении пациента стоя. На основании полученных данных осуществляли рентгенометрию основных показателей, характеризующих пространственное положение вертлужной впадины и проксимального отдела бедренной кости — наклон вертлужной впадины во фронтальной плоскости (угол Sharp), шеечно-диафизарный угол, угол антеторсии проксимального отдела бедренной кости с оценкой индексов стабильности тазобедренного сустава (угол Wiberg), степень костного покрытия (СКП), показателей сагиттального профиля позвоночника — величина грудного кифоза и поясничного лордоза и позвоночно-тазовых соотношений — угол отклонения таза (PI), угол наклона крестца (SS), угол наклона таза (PT) (рис. 1 а–д).

Статистическая обработка. Оценку полученных рентгенометрических данных проводили при помощи программы Surgimar v. 2.2.12.1. Статистический анализ осуществляли в программах Excel 2010 и SPSS v.23. Уровень значимости различий оценивали с помощью U-критерия Манна – Уитни, а корреляционный анализ проводили с использованием критерия Пирсона.

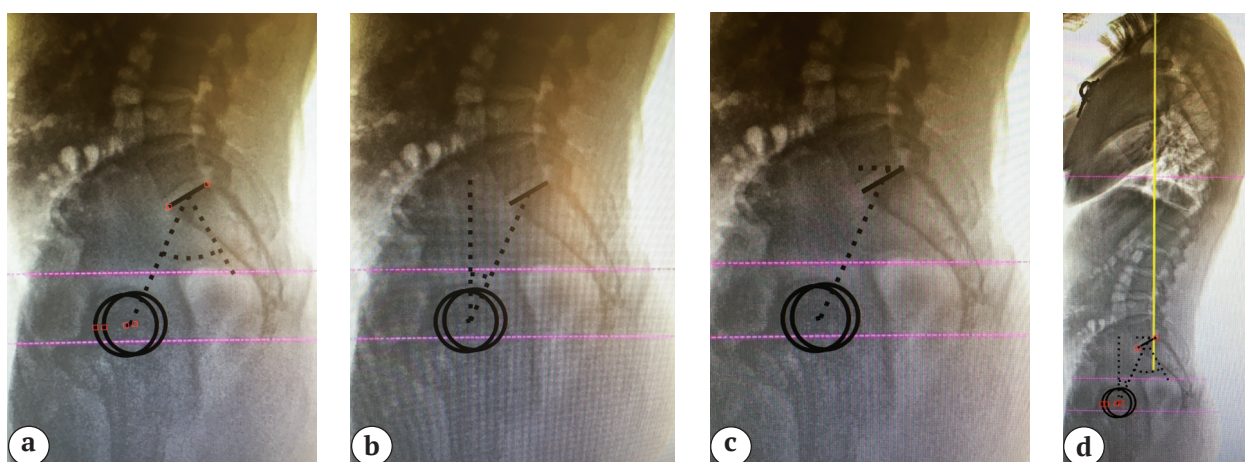


Рис. 1. Показатели сагиттальных позвоночно-тазовых соотношений:

a — pelvic incidence (PI) — угол, образованный линией, проведенной через центр головок бедренных костей к середине замыкательной пластинки S1, и линией, перпендикулярной этой замыкательной пластинке;

b — pelvic tilt (PT) — угол между вертикальной линией и линией, проведенной через центр бикоксофеморальной линии к середине замыкательной пластинки S1;

c — sacral slope (SS) — угол наклона верхней замыкательной пластинки первого крестцового позвонка (S1) к горизонтальной плоскости;

d — sagittal vertical axis (SVA) — отклонение вертикальной линии отвеса, проведенной из центра C7, от заднего края верхней замыкательной пластинки S1 (показатель общего сагиттального баланса)

Fig. 1. Sagittal spine-pelvis ratios:

a — pelvic incidence (PI), angle formed by a line drawn through the center of femoral heads to the middle of S1 endplate and the line perpendicular to S1 endplate;

b — pelvic tilt (PT), angle between the vertical line and line drawn through the center of bicoxofemoral line to the middle of S1 endplate;

c — sacral slope (SS), tilt of superior endplate of S1 to horizontal plane;

d — sagittal vertical axis (SVA), deviation of vertical line drawn from center of C7, from posterior border of superior endplate of S1 (sign of global sagittal balance)

Результаты

Основными жалобами у детей обеих групп исследования являлись нарушение походки, боли в области тазобедренного сустава и, как следствие, снижение качества жизни. Средний балл по шкале, разработанной в НИДОИ им. Г.И. Турнера, у пациентов первой группы составил $5,4 \pm 1,2$, у пациентов второй группы — $5,6 \pm 1,2$, что соответствовало значительным ограничениям возможности вести свойственный возрасту образ жизни (ограничение физической активности, длительных прогулок и т.д.).

В клинической картине заболевания нарушение походки в виде хромоты отмечено у всех пациентов обеих групп, обусловленное разновеликостью нижних конечностей, которая колебалась в пределах $1,5 \pm 1,1$ см. Отклонение оси позвоночника во фронтальной плоскости не было отмечено ни у одного ребенка. Изменение сагиттального профиля в виде гиперлордоза поясничного отдела позвоночника произошло у 4 пациентов (13,3%) первой группы и 6 детей (60%) во второй. Изменения в показателях гониометрии пораженного тазобедренного сустава для пациентов обеих групп имели

типичный для диспластической патологии характер (табл. 1).

У пациентов обеих групп имели место ограничение сгибания и отведения, а также избыточные ротационные движения в тазобедренном суставе. Специфичные манипуляции для определения вовлечения в патологический процесс суставных поверхностей головки бедренной кости и вертлужной впадины (impingement tests) — положительный FADIR и FABER тесты диагностированы у 27 пациентов (90%) первой группы и у 8 пациентов (80%) второй группы. Средний балл по ВАШ у пациентов с односторонним подвывихом составил $3,1 \pm 1,7$, у пациентов с двусторонним подвывихом — $3,3 \pm 1,5$, что соответствовало средней интенсивности болевого синдрома.

Результаты рентгенометрии (максимальные, минимальные и средние значения величин углов Sharp, Wiberg, величины краниального смещения, углов ШДУ, УА, грудного кифоза, поясничного лордоза и показателей сагиттальных позвоночно-тазовых соотношений) представлены в таблице 2.

Таблица 1

Амплитуда движений в тазобедренных суставах у детей с диспластическим подвывихом бедра в обеих группах исследования

Движение	Амплитуда (M±SD)
Сгибание	105±5°
Отведение	35±7°
Внутренняя ротация	80±5°
Наружная ротация	70±5°

Таблица 2

Показатели пространственной ориентации вертлужной впадины, проксимального отдела бедренной кости, стабильности тазобедренного сустава, сагиттального профиля позвоночника и позвоночно-тазовых соотношений у детей с диспластическим подвывихом бедра

Показатели	Пациенты с односторонним подвывихом бедра M±SD (min-max)	Пациенты с двухсторонним подвывихом бедра M±SD (min-max)
Угол Sharp, град.	54,7±4,8 (48-63)	54,5±4,7 (47-64)
Угол Wiberg, град.	-4,33 (-8-1)	-5±3,4 (-10-0)
СКП, %	53,7±6,5 (44-67)	56±8,6 (46-70)
Краниальное смещение, см	0,76±0,3 (0-1,2)	0,8±0,4 (0,2±1,5)
ШДУ, град.	131,5±9,7 (117-150)	132,3±6,4 (120-145)
УА, град.	37,3±10,7 (14-61,2)	37,8±10,4 (16-58,4)
PI, град.	50,3±11,8 (32,9-71,1)	49,5±6,7 (41-63,7)
РТ, град.	6,7±9 (-5,2-22,1)	7,1±6,9 (-3,3-22)
SS, град.	42±5,9 (31,9-53,6)	42,3±5,8 (32,7-52,4)
ТК, град.	35±11 (15,9-55,3)	38,2±8,3 (22,5-50,3)
GLL, град.	60,1±8,7 (47-81,4)	62,4±9,1 (46,1-81,6)
SVA, град.	-10,7±22,1 (-51,3-22,3)	-10,8±17 (-44,9-18,4)

В обеих группах пациентов показатели, характеризующие пространственную ориентацию вертлужной впадины и проксимального отдела бедренной кости, имели значения, характерные для диспластической патологии [10-12]. Интегральные показатели, характеризующие соотношение головки бедренной кости и вертлужной впадины, свидетельствовали о наличии нестабильности тазобедренных суставов. В подавляющем большинстве случаев у пациентов обеих групп имелось краниальное смещение головки бедренной кости, не превышающее 1,5 см. Кроме того, у пациентов обеих групп имели место средние физиологические показатели кифоза в грудном отделе позвоночника и увеличение

среднего значения поясничного лордоза по сравнению с физиологической нормой. Средние значения показателей PI, РТ и SS в обеих группах исследования не имели существенных отличий. У детей обеих групп выявлены корреляционные связи между исследуемыми показателями: отмечена сильная корреляционная связь между значениями GLL и SS ($r = 0,71$; $p < 0,05$), а также между углом антеторсии проксимального отдела бедренной кости и SS ($r = 0,81$; $p < 0,05$) (рис. 2). Необходимо отметить, что у пациентов обеих групп имела место сильная корреляционная связь ($r = 0,88$; $p < 0,05$) между выраженностью болевых ощущений при выполнении импинджмент-тестов и углом наклона крестца (рис. 3).

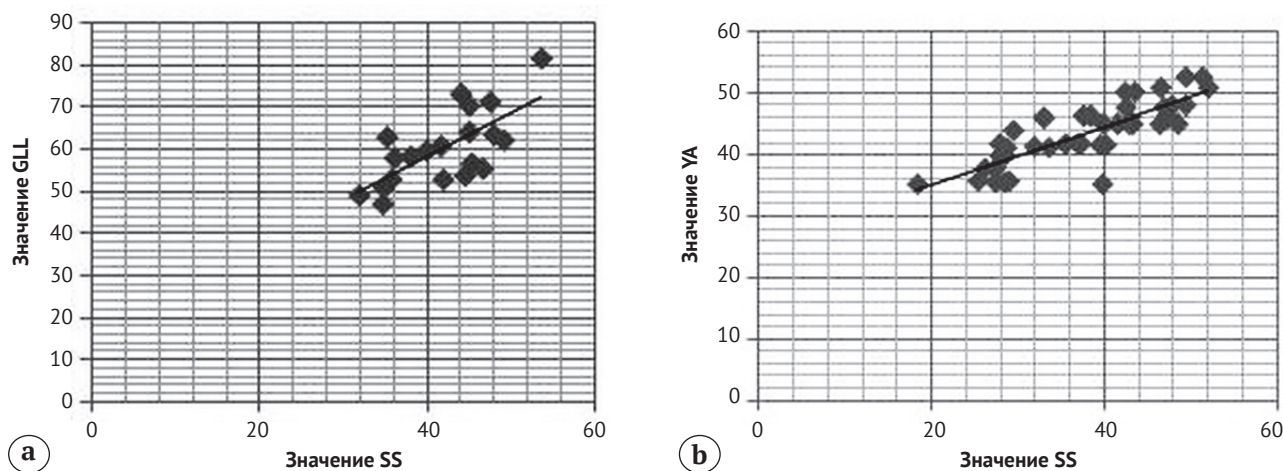


Рис. 2. Сильная корреляционная связь: а — между значениями GLLи SS; б — между показателями YA и SS
Fig. 2. Strong correlation: a — between GLL and SS; b — between antetorsion angle and SS

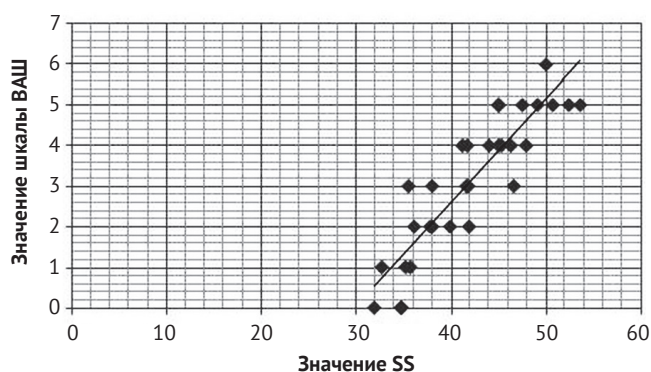


Рис. 3. Сильная корреляционная связь между выраженностью болевого синдрома при выполнении импинджмент-теста и углом наклона крестца
Fig. 3. Strong correlation between pain severity during impingement test and sacrum inclination.

Обсуждение

Рентгенометрические показатели пространственной ориентации вертлужной впадины (угол Sharp) и проксимального отдела бедренной кости (ШДУ и YA), а также рентгенологические индексы стабильности тазобедренных суставов, характерные для диспластического подвывиха бедра, были практически идентичными в обеих группах исследования. Эти показатели не имели существенных отличий вне зависимости от количества суставов, вовлеченных в патологический процесс.

В 1998 г. J. Legaye с соавторами впервые выявили зависимость между тремя тазовыми индексами, выражающуюся в следующей формуле: $PI = SS + PT$ [8]. В ходе нашего исследования было установлено, что у детей с диспластическим подвывихом бедра

в обеих группах соотношение в этой формуле не было нарушено.

Мы провели сравнительный анализ показателей позвоночно-тазовых соотношений и поясничного лордоза у детей, вошедших в настоящее исследование, с аналогичными показателями у здоровых волонтеров, описанными в статье G. Vaz с соавторами [13].

PI, являясь постоянным анатомическим показателем, формируется еще в раннем детстве и не зависит от пространственного положения тела. Изменения данного показателя возможны лишь в результате травмы костей таза или хирургического вмешательства. У пациентов обеих групп PI не имел существенных отличий от аналогичных показателей у больных остеохондрозом поясничного отдела позвоночника, коксартрозом III стадии и у людей асимптоматической группы [14,15]. В настоящем исследовании мы также не обнаружили существенных отличий в значениях PI у детей как с односторонним, так и с двусторонним подвывихом бедра.

PT и SS, являясь позиционными показателями, отражают ротацию таза в горизонтальной плоскости по отношению к головкам бедренных костей. У пациентов обеих групп отмечалось уменьшение показателя PT и увеличение SS, что свидетельствует о избыточной антеверсии таза. Исходя из этих данных можно предположить, что избыточная антеверсия таза является компенсаторно-приспособительным механизмом для устранения переднего подвывиха бедра в результате имеющейся патологической антеверсии проксимального отдела бедренной кости.

Таким образом, в ходе данного исследования значимых различий в показателях PI, PT и SS у пациентов обеих групп получено не было.

Все показатели позвоночно-тазовых взаимоотношений имеют сильную корреляционную связь между собой [13]. В настоящем исследовании данный факт не подтверждается, за исключением прямой зависимости между показателями GLL и SS ($r = 0,71$; $p < 0,05$). На наш взгляд, это связано с наличием краниального смещения проксимального отдела бедренной кости в результате подвывиха.

Средние показатели кифоза грудного отдела позвоночника не имели отличий от соответствующих величин у здоровых детей [15].

По данным L.G. Lenke с соавторами, вариабельность величины глобального поясничного лордоза у здоровых детей в возрасте от 11 до 13 лет составляет $39 \pm 9^\circ$, от 14 до 16 лет — $46 \pm 7^\circ$, от 17 до 20 лет — $44 \pm 9^\circ$ [16]. Анализ максимальных и средних значений GLL выявил их существенное увеличение у пациентов обеих групп. Совокупность анатомических изменений приводит к патологической перегрузке заднего опорного комплекса, что, в свою очередь, увеличивает риск раннего развития дегенеративно-дистрофических изменений позвоночника («целующиеся» остистые отростки, антелистез).

Интересными являются показатели SVA, являющейся единственной характеристикой глобального сагиттального баланса. Существует три градации глобального сагиттального баланса — положительный, нейтральный, отрицательный (рис. 4). Пациент считается сбалансированным, если отклонение SVA составляет менее 4 мм от линии гравитации [17–21].

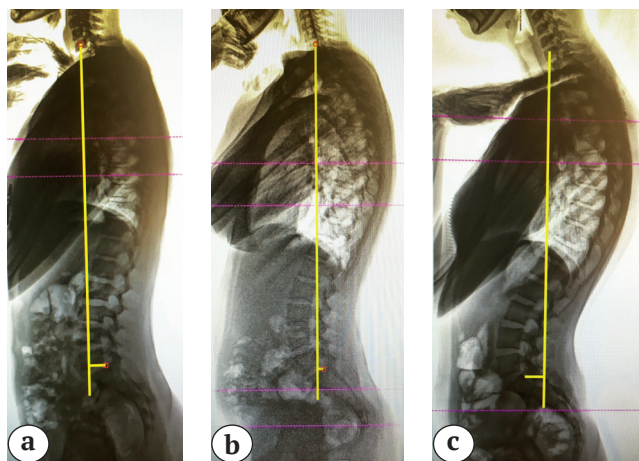


Рис. 4. Характеристика глобального сагиттального баланса по положению линии SVA относительно S1: а — положительный; б — нейтральный; в — отрицательный

Fig. 4. Characteristics of global sagittal balance based on SVA line positioning against S1: a — positive; b — neutral; c — negative

У пациентов обеих групп показатель SVA имел отрицательное значение, средняя величина которого для обеих групп составила $-10,7$ мм, что свидетельствует об имеющемся глобальном сагиттальном дисбалансе у детей с диспластическим подвывихом бедра вне зависимости от количества вовлеченных в патологический процесс тазобедренных суставов.

Существует четыре типа вертикальной осанки по P. Roussoly, в зависимости от которой можно прогнозировать естественное течение дегенеративных процессов позвоночника [22, 23]. При изучении соотношений в системе «таз-позвоночник» мы обнаружили, что у большинства пациентов обеих групп имеется «пограничный» вариант между III и IV типами вертикальной осанки. При подобных сагиттальных позвоночно-тазовых соотношениях остеохондроз поясничного отдела позвоночника развивается уже в молодом возрасте.

Заключение

У детей с диспластическим подвывихом бедра, помимо типичных анатомо-рентгенологических изменений в соотношениях тазового и бедренного компонентов сустава, характерным является уменьшение значений PT и увеличение SS, что проявляется чрезмерной антеверсией таза. Показатели этих параметров идентичны и не зависят от количества суставов, вовлеченных в патологический процесс. Наличие краниального смещения головки бедренной кости приводит к нарушению сагиттальных позвоночно-тазовых соотношений, что проявляется изменением позиционных показателей PT и SS с нарушением прямой корреляционной связи между ними. Патологические изменения в тазобедренных суставах и нарушения позвоночно-тазовых соотношений компенсаторно приводят к изменению сагиттального профиля позвоночного столба в виде гиперлордоза.

Вне зависимости от количества пораженных суставов происходит нарушение глобального сагиттального баланса в отрицательную сторону. Эти изменения ведут к формированию индивидуальной вертикальной осанки у пациентов с диспластическим подвывихом бедра, не укладывающейся в общепринятые стандартные показатели. Формирующиеся изменения в позвоночно-двигательных сегментах приводят к их перегрузке и, соответственно, создают предпосылки к раннему развитию дегенеративно-дистрофических изменений в позвоночнике. Полученные результаты требуют дальнейшего изучения с целью оптимизации и совершенствования хирургических технологий коррекции нестабильности тазобедренного сустава у детей с диспластическим подвывихом.

Конфликт интересов: не заявлен.

Источник финансирования: исследование проведено без спонсорской поддержки.

Литература [References]

1. Sternheim A., Rogers B.A., Kuzyk P.R., Safir O.A., Backstein D., Gross A.E. Segmental proximal femoral bone loss and revision total hip replacement in patients with developmental dysplasia of the hip: the role of allograft prosthesis composite. *J Bone Joint Surg Br.* 2012;94(6):762-767. DOI: 10.1302/0301-620X.94B6.27963.
2. Васкуленко В.М. Концепция ведения больных коксартрозом на фоне дегенеративно-дистрофического поражения пояснично-крестцового отдела позвоночника. *Травма.* 2008;(1):6-12. Vaskulenko V.M. [The concept of managing patients with coxarthrosis on the background of a degenerative-dystrophic lesion of the lumbosacral spine]. *Травма [Trauma]*. 2008;(1):6-12. (in Russian).
3. Ben-Galim P., Ben-Galim T., Rand N., Haim A., Hipp J., Dekel S., Floman Y. Hip-spine syndrome: the effect of total hip replacement surgery on low back pain in severe osteoarthritis of the hip. *Spine (Phila Pa 1976)*. 2007;32(19):2099-2102. DOI: 10.1097/BRS.0b013e318145a3c5.
4. Burns S.A., Burshteyn M., Mintken P.E. Sign of the buttock following total hip arthroplasty. *J Orthop Sports Phys Ther.* 2010;40(6):377. DOI: 10.2519/jospt.2010.0410.
5. Грязева Е.Д., Желтков В.И., Портненко И.А. Кинематическая модель движения человека и идентификация ее параметров. *Известия Тульского государственного университета. Естественные науки.* 2013;(2-2):107-111. Gryazeva E.D., Zheltkov V.I., Portnenko I.A. [Kinematical model of the human movement and identification of its parameters]. *Izvestiya Tula State University. Natural Science.* 2013;(2-2):107-111. (in Russian).
6. Duval-Beaupère G., Robain G. Visualization on full spine radiographs of the anatomical connections of the centres of the segmental body mass supported by each vertebra and measured in vivo. *Int Orthop.* 1987;11(3):261-269.
7. Виссарионов С.В., Кокушин Д.Н., Картавенко К.А., Ефремов А.М. Хирургическое лечение детей с врожденной деформацией поясничного и пояснично-крестцового отделов позвоночника. *Хирургия позвоночника.* 2012;(3):33-37. Vissarionov S.V., Kokushin D.N., Kartavenko K.A., Efremov A.M. [Surgical treatment of children with congenital deformity of the lumbar and lumbosacral spine]. *Hirurgia pozvonochnika [Journal of Spine Surgery]*. 2012;(3):33-37. (in Russian).
8. Legaye J., Duval-Beaupère G., Hecquet J., Marty C. Pelvic incidence: a fundamental pelvic parameter for three-dimensional regulation of spinal sagittal curves. *Eur Spine J.* 1998;7(2):99-103.
9. Бортулев П.И. Басков В.Е. Барсуков Д.Б., Поздник И.Ю., Овсянкин А.В., Дроздецкий А.П. и др. Результаты лечения детей с переломами шейки бедренной кости. *Ортопедия, травматология и восстановительная хирургия детского возраста.* 2018;6(2):63-72. DOI: 10.17816/PTORS6263-72. Bortulev P.I. Baskov V.E. Barsukov D.B., Pozdnikin I.Yu., Ovsyankin A.V., Drozdetsky A.P. et al. [Results of treatment of children with femoral neck fractures]. *Ortopediya, travmatologiya i vosstanovitel'naya khirurgiya detskogo vozrasta [Pediatric Traumatology, Orthopaedics and Reconstructive Surgery]*. 2018;6(2):63-72. (in Russian). DOI: 10.17816/PTORS6263-72.
10. Басков В.Е., Камоско М.М., Барсуков Д.Б., Поздник И.Ю., Кожевников В.В., Григорьев И.В., Бортулев П.И. Транспозиция вертлужной впадины после подвздошно-седалищной остеотомии таза при лечении дисплазии тазобедренного сустава. *Ортопедия, травматология и восстановительная хирургия детского возраста.* 2016;(2):5-11. Baskov V.E., Kamosko M.M., Barsukov D.B., Pozdnikin I.Yu., Kozhevnikov V.V., Grigoriev I.V., Bortulev P.I. [Transposition of the acetabulum after iliac ischial osteotomy in the treatment of hip dysplasia in infants]. *Ortopediya, travmatologiya i vosstanovitel'naya khirurgiya detskogo vozrasta [Pediatric Traumatology, Orthopaedics and Reconstructive Surgery]*. 2016;(2):5-11. (in Russian). DOI: 10.17816/PTORS425-11.
11. Камоско М.М., Баиндурашвили А.Г. Диспластический коксартроз у детей и подростков (клиника, патогенез, хирургическое лечение). СПб., 2010. С. 54-72. Kamosko M.M., Baindurashvili A.G. [Dysplastic coxarthrosis in children and adolescents (clinic, pathogenesis, surgical treatment)]. St. Petersburg, 2010. pp. 54-72. (in Russian).
12. Кралина С.Э. Лечение высокого врожденного вывиха бедра у детей младшего возраста. Клинические рекомендации. М., 2013. С. 7-10. Kralina S.E. [Treatment of high congenital hip dislocation in young children. Clinical recommendations]. Moscow, 2013. pp. 7-10. (in Russian).
13. Vaz G., Roussouly P., Berthonnaud E., Dimnet J. Sagittal morphology and equilibrium of pelvis and spine. *Eur Spine J.* 2002;(11):80-87. DOI: 10.1007/s005860000224.
14. Продан А.И., Радченко В.А., Хвисяк А.Н., Куценко В.А. Закономерности формирования вертикальной осанки и параметров сагиттального позвоночно-тазового баланса у пациентов с хронической люмбагией и люмбаоциалгией. *Хирургия позвоночника.* 2006;(4):61-69. Prodan A.I., Radchenko V.A., Khvisyuk A.N., Kutsenko V.A. [Mechanism of vertical posture formation and parameters of sagittal spinopelvic balance in patients with chronic low back pain and sciatica]. *Hirurgia pozvonochnika [Journal of Spine Surgery]*. 2006;(4):61-69. (in Russian).
15. Аверкиев В.А., Кудяшев А.Л., Артюх В.А., Надулич К.А., Теремшонок А.В., Нагорный Е.Б. Особенности сагиттальных позвоночно-тазовых взаимоотношений у пациентов с коксоверттебральным синдромом. *Хирургия позвоночника.* 2012;(4):49-54. Averkiev V.A., Kudyashev A.L., Artyukh V.A., Nadulich K.A., Teremshonok A.V., Nagorny E.B. [Features of spinopelvic realtions in patients with hip-spine syndrome]. *Hirurgia pozvonochnika [Journal of Spine Surgery]*. 2012;(4):49-54. (in Russian).
16. Lenke L.G., Betz R.R., Clements D., Merola A., Haheer T., Lowe T. et al. Curve prevalence of a new classification of operative adolescent idiopathic scoliosis: does classification correlate with treatment? *Spine (Phila Pa 1976)*. 2002;27(6):604-611.
17. Shefi S, Soudack M, Konen E, Been E. Development of the lumbar lordotic curvature in children from age 2 to 20 years. *Spine (Phila Pa 1976)*. 2013;38(10):E602-E608. DOI: 10.1097/BRS.0b013e31828b666b.
18. Glassman S.D., Bridwell K., Dimar J.R., Horton W., Berven S., Schwab F. The impact of positive sagittal

- balance in adult spinal deformity. *Spine*. 2005;5(18):2024-2029. DOI: 10.1097/01.brs.0000179086.30449.96.
19. Ozer A.F., Kaner T., Bozdogan C. Sagittal Balance in the Spine. *Turkish Neurosurgery*. 2014;24(1):13-19.
20. Zheng X., Chaudhari R., Wu C., Mehbod A.A., Transfeldt E.E., Winter R.D. Repeatability test of C7 plumb line and gravity line on asymptomatic volunteers using an optical measurement technique. *Spine*. 2010;35(18):E889-E894. DOI: 10.1097/brs.0b013e3181db7432.
21. Liu S., Schwab F., Smith J.S., Klineberg E., Ames C.P., Mundis G. et al. Likelihood of reaching minimal clinically important difference in adult spinal deformity: a comparison of operative and nonoperative treatment. *Ochsner J*. 2014;14(1):67-77.
22. Roussouly P., Berthonnaud E., Dimnet J. [Geometrical and mechanical analysis of lumbar lordosis in an asymptomatic population: proposed classification]. *Rev Chir Orthop Reparatrice Appar Mot*. 2003;89(7):632-629. (in French).
23. Roussouly P., Pinheiro-Franco J.L. Biomechanical analysis of the spino-pelvic organization and adaptation in pathology. *Eur Spine J*. 2011;20 Suppl 5:609-618. DOI: 10.1007/s00586-011-1928-x.

СВЕДЕНИЯ ОБ АВТОРАХ:

Бортулёв Павел Игоревич — научный сотрудник отделения патологии тазобедренного сустава, ФГБУ «Научно-исследовательский детский ортопедический институт им. Г.И. Турнера» Минздрава России, Санкт-Петербург

Виссарионов Сергей Валентинович — д-р мед. наук, профессор, заместитель директора по научной и учебной работе, руководитель отделения патологии позвоночника и нейрохирургии, ФГБУ «Научно-исследовательский детский ортопедический институт им. Г.И. Турнера» Минздрава России; профессор кафедры детской травматологии и ортопедии, ФГБОУ ВО «Северо-Западный государственный медицинский университет им. И.И. Мечникова» Минздрава России, Санкт-Петербург

Басков Владимир Евгеньевич — канд. мед. наук, руководитель отделения патологии тазобедренного сустава, ФГБУ «Научно-исследовательский детский ортопедический институт им. Г.И. Турнера» Минздрава России, Санкт-Петербург

Овечкина Алла Владимировна — канд. мед. наук, ученый секретарь, ФГБУ «Научно-исследовательский детский ортопедический институт им. Г.И. Турнера» Минздрава России, Санкт-Петербург

Барсуков Дмитрий Борисович — канд. мед. наук, старший научный сотрудник отделения патологии тазобедренного сустава, ФГБУ «Научно-исследовательский детский ортопедический институт им. Г.И. Турнера» Минздрава России, Санкт-Петербург

Поздникин Иван Юрьевич — канд. мед. наук, научный сотрудник отделения патологии тазобедренного сустава, ФГБУ «Научно-исследовательский детский ортопедический институт им. Г.И. Турнера» Минздрава России, Санкт-Петербург

INFORMATION ABOUT AUTHORS:

Pavel I. Bortulev — research associate, Department of Hip Pathology, Turner Scientific and Research Institute for Children's Orthopedics, St. Petersburg, Russian Federation

Sergei V. Vissarionov — Dr. Sci. (Med.), professor, deputy director for science, head of the Department of Spinal Pathology and Neurosurgery, Turner Scientific and Research Institute for Children's Orthopedics; professor of Traumatology and Orthopaedics Department, Mechnikov North-Western State Medical University, St. Petersburg, Russian Federation

Vladimir E. Baskov — Cand. Sci. (Med.), head of the Department of Hip Pathology, Turner Scientific and Research Institute for Children's Orthopedics, St. Petersburg, Russian Federation

Alla V. Ovechkina — Cand. Sci. (Med.), academic secretary, Turner Scientific and Research Institute for Children's Orthopedics, St. Petersburg, Russian Federation

Dmitry B. Barsukov — Cand. Sci. (Med.), senior research associate, the Department of Hip Pathology, Turner Scientific and Research Institute for Children's Orthopedics, St. Petersburg, Russian Federation

Ivan Y. Pozdnikin — Cand. Sci. (Med.), research associate of the Department of Hip Pathology, Turner Scientific and Research Institute for Children's Orthopedics, St. Petersburg, Russian Federation

Экстирпация грудных и поясничных полупозвонков у детей: как техника операции влияет на ее травматичность? (предварительные результаты и обзор литературы)

А.Ю. Мушкин^{1,2}, Д.Г. Наумов¹, Е.Ю. Уменушкина¹

¹ ФГБУ «Санкт-Петербургский научно-исследовательский институт фтизиопульмонологии»
Минздрава России

Лиговский пр., д. 2-4, 191036, Санкт-Петербург, Россия

² ФГБОУ ВО «Северо-Западный государственный медицинский университет им. И.И. Мечникова»
Минздрава России

Ул. Кирочная, д. 41, 191015, Санкт-Петербург, Россия

Реферат

Цель исследования — изучить влияние особенностей техники экстирпации полупозвонков при моносегментарной реконструкции на травматичность операции.

Материал и методы. В рамках моноцентровой 4-летней когорты 34 пациентам были выполнены 36 моносегментарных экстирпаций полупозвонков с задней инструментальной фиксации. Средний возраст детей на момент операции составил 4 года 3 мес. (min — 1 год; max — 14 лет). Изучено влияние уровня патологии, оперативного доступа, варианта удаления костных структур и возраста пациентов на длительность операции и объем кровопотери.

Результаты. Экстирпации полупозвонков в грудном отделе в сравнении с поясничным оказались более длительными и связанными с большей кровопотерей. Были сформированы три группы пациентов в зависимости от техники экстирпации полупозвонка: 1) экстирпация из двух доступов с использованием высокоскоростного бора; 2) из одного дорсального доступа с той же техникой экстирпации; 3) из дорсального доступа с использованием ультразвукового костного скальпеля). Длительность операции составила в первой, второй и третьей группах соответственно 208±72 мин, 187±54 мин, 170±30 мин, а объем кровопотери — 181±39, 181±53, 132±73 мл, или 11,5±4,3%, 9,4±2,8% и 9,6±5,2% от ОЦК.

Выводы. Оперативный доступ и техника экстирпации полупозвонков у детей в разной степени влияют на длительность операции и операционную кровопотерю, при этом наименьшие значения достигаются при операции из заднего доступа, осуществляемой с использованием ультразвукового костного скальпеля.

Ключевые слова: врожденный сколиоз, полупозвонок, экстирпация полупозвонка, ультразвуковой костный скальпель.

DOI: 10.21823/2311-2905-2018-24-3-83-90

Мушкин А.Ю., Наумов Д.Г., Уменушкина Е.Ю. Экстирпация грудных и поясничных полупозвонков у детей: как техника операции влияет на ее травматичность? (предварительные результаты и обзор литературы). *Травматология и ортопедия России*. 2018;24(3):83-90. DOI: 10.21823/2311-2905-2018-24-3-83-90.

Cite as: Mushkin A.Yu., Naumov D.G., Umenushkina E.Yu. [Thoracic and lumbar Hemivertebra Excision in Pediatric Patients: How Does the Operation Technique Influence on Outcomes? (Cohort Analysis and Literature Review)]. *Travmatologiya i ortopediya Rossii* [Traumatology and Orthopedics of Russia]. 2018;24(3):83-90. (in Russian). DOI: 10.21823/2311-2905-2018-24-3-83-90.

Мушкин Александр Юрьевич. Лиговский пр., д. 2-4, 191036, Санкт-Петербург, Россия / Alexander Yu. Mushkin. 2-4, Ligovsky pr., 191036, St. Petersburg, Russian Federation; e-mail: aymushkin@mail.ru

Рукопись поступила/Received: 09.04.2018. Принята в печать/Accepted for publication: 25.06.2018.

Thoracic and lumbar Hemivertebra Excision in Pediatric Patients: How Does the Operation Technique Influence on Outcomes? (Cohort Analysis and Literature Review)

A.Yu. Mushkin^{1,2}, D.G. Naumov¹, E.Yu. Umenushkina¹

¹ Saint-Petersburg State Research Institute of Phthisiopulmonology
2-4, Ligovsky pr., 191036, St. Petersburg, Russian Federation

² Mechnikov North-Western State Medical University
41, Kirochnaya ul., 191015, St. Petersburg, Russian Federation

Abstract

Purpose of the study — to study impact of hemi-vertebrae extirpation technique in mono-segmental reconstruction on the surgical trauma.

Material and Methods. 34 patients underwent 36 mono-segmental extirpations of hemi-vertebrae followed by a posterior fixation during a single center four years cohort study. Mean age of children at the moment of procedure was 4 years and 3 months (min — 1 year, max — 14 years). The authors studied impact of pathology level, surgical approach, type of bony structures removal technique and age of the patients on the time of procedure and volume of blood loss.

Results. Extirpation of thoracic hemi-vertebrae was characterized by a lengthier procedure and greater blood loss in contrast to lumbar hemi-vertebrae. Patients were divided into three groups depending on extirpation technique: 1) extirpation from two approaches using a high-speed burr; 2) from a single dorsal approach using the same extirpation technique; 3) from dorsal approach using ultrasonic bone scalpel. Surgery time was 208±72 min in the first group, 187±54 min in the second group, and 170±30 min in the third group; blood loss volume was 181±39, 181±53, 132±73 ml respectively in the groups, or 11.5±4.3%, 9.4±2.8% and 9.6±5.2% of total blood volume, respectively.

Conclusion. Surgical approach and hemi-vertebrae extirpation technique in children have a varying impact on surgery time and intraoperative blood loss, and the least values were reported for posterior approach using ultrasonic bone scalpel.

Keywords: congenital scoliosis, hemi-vertebra, extirpation of hemi-vertebra, ultrasonic bone scalpel.

DOI: 10.21823/2311-2905-2018-24-3-83-90

Competing interests: the authors declare that they have no competing interests.

Funding: the authors have no support or funding to report.

Введение

Врожденные сколиозы (кифосколиозы), причиной которых являются нарушения формирования позвонков, представляют собой вариант патологии не только с детально изученным естественным течением [1–3], но и с хорошо отработанными принципами хирургической коррекции [4, 5]. Разработанная более 20 лет назад методика одномоментной экстирпации полупозвонка с задней инструментальной фиксацией/коррекцией за прошедшие годы претерпела незначительные изменения, касающиеся особенностей доступа (одно- или двухэтапного), полноты удаления костных структур тела полупозвонка и прилежащих дисков (экстирпация или «egg shell» резекция), а также варианта задней фиксации (крючковые или транспедикулярные системы) [4–7]. При этом вариант задней инструментации существенно не влияет на объем кровопотери и длительность операции. В определенной степени эту операцию можно считать стандартной, что позволяет при ее ана-

лизе в большей степени фокусироваться не на хорошо изученной динамике деформации, а на суммарном времени операции и объеме кровопотери — факторах, прямо или косвенно характеризующих травматичность (агрессивность) вмешательства. Снижение этих параметров сокращает потенциальные затраты на лечение за счет сокращения длительности реабилитации и применения современных биологических и технических средств кровосбережения.

Стандартность (в хорошем значении) принципов операции и глубокий анализ различных ее аспектов, приведенный в работах высокого аналитического уровня [8], позволяет нам сфокусироваться на данных, имеющих принципиальную новизну, что может быть не только интересно, но и полезно для проводящих подобные операции вертебрологов.

Цель исследования — изучить влияние особенностей техники экстирпации полупозвонков при врожденных сколиозах на травматичность операции.

Материал и методы

В исследование включены все последовательно оперированные больные, соответствующие следующим критериям:

- единство места операции — Клиника детской хирургии и ортопедии СПбНИИФ;
- период выполнения вмешательства — с 1 января 2014 по 31 декабря 2017 г.;
- возраст пациентов на момент операции — ≤ 18 лет;
- локализация полупозвонков в грудном и поясничном отделах с одномоментной (one-parsctomy surgery) одноуровневой реконструкцией позвоночника.

Все вмешательства выполнены одним хирургом с опытом подобных операций более 20 лет, что обеспечило исключение влияния «кривой обучения» на объект исследования. Таким образом, дизайн исследования соответствует моноцентровой когорте (уровень доказательности III) с ретроспективным анализом данных.

Всего 34 пациентам выполнено 36 моносегментарных экстирпаций полупозвонков. Средний возраст детей на момент операции составил 4 года 3 мес. (от 1 года до 14 лет). В 20 случаях полупозвонки локализовались в грудном, в 16 — в поясничном отделе. Задняя инструментальная фиксация во всех случаях осуществлена погружными металлоконструкциями третьего поколения с различными вариантами компоновки (транспедикулярные винты, ламинарные крючки, гибридная комплектация).

С учетом особенностей оперативных доступов и методики экстирпации выделены три группы пациентов:

- группа 1 ($n = 17$) — операция проведена из комбинированных (бокового и заднего) доступов с экстирпацией полупозвонка традиционным инструментарием — высокоскоростным костным бором, кусачками Керрисона и т.д.;
- группа 2 ($n = 7$) — вмешательство выполнено тем же инструментарием только из дорсального доступа;
- группа 3 ($n = 12$) — операция проведена из одного дорсального доступа с удалением всех костных структур ультразвуковым костным скальпелем с режущей и шейверной насадками (во всех случаях использован аппарат Misonix Bone Scalpel, Misonix Inc.).

Параметры, изученные в ходе исследования: время операции от разреза до ушивания раны, величина абсолютной и относительной кровопотери. Величина абсолютной кровопотери (мл) оценивалась гравиметрическим методом (потери в аспираторе и салфетки), относительной (в процентах к ОЦК) — по отношению к абсолютной кровопоте-

ри к расчетному возрастному-весовому показателю ОЦК. Факторы, влияющие на указанные параметры: уровень аномалии, возраст ребенка и вариант хирургического вмешательства.

Сознательно за рамки исследования были выведены вопросы операционной коррекции и послеоперационной динамики деформации, что обусловлено, во-первых, отсутствием прямой связи между травматичностью и техническим вариантом этапа задней инструментации, а во-вторых — большим числом посвященных этому вопросу публикаций, что отражено в упомянутых выше систематических обзорах.

Статистическая обработка проведена с использованием программы Statistical Package for the Social Sciences (SPSS), версия 22.0 (SPSS Inc., Chicago, IL, USA). При анализе использованы рекомендации AOSpine по планированию и проведению клинических исследований в вертебологии [9].

Проверка нормальности распределения параметров выполнена с помощью метода описательной статистики. Результаты представлены как в виде $Me (min, max)$, так и в виде $M \pm m$, что диктовалось необходимостью корректного сопоставления с данными литературы.

При когортной оценке влияния факторов «возраст» и «локализация полупозвонка» применен однофакторный дисперсионный анализ (ANOVA). Для определения статистически значимых различий между тремя и более независимыми выборками по уровню выраженности анализируемых переменных (время операции и операционная кровопотеря) использован непараметрический критерий H Крускала – Уоллеса. Статистические различия оценены как значимые при двустороннем $p < 0,05$.

Результаты

В соответствии с современными принципами хирургического лечения врожденных сколиозов, вызванных полупозвонками [5, 6], основная часть пациентов оперирована в периоде раннего детства: 28 из 36 детей — в возрасте до 3 лет (включительно), один — в период от 4 до 7 лет, и 7 — в школьном возрасте. Возрастная структура детей на момент вмешательства с учетом особенностей техники операции представлена в таблице 1.

Средний срок послеоперационного наблюдения составил 2 года 9 мес. ± 1 год 1 мес. Каких-либо осложнений, связанных с техникой удаления полупозвонков, в анализируемой когорте не выявлено.

В ходе исследования не выявлено влияния фактора «возраст пациента» на продолжительность операции и кровопотерю. Основные результаты сравнительного анализа суммированы в таблице 2.

Таблица 1

Возрастная структура оперированных пациентов

Группа	До 3 лет (min = 1 год)	От 4 до 7 лет	Старше 7 лет (max = 14 лет)	Средние значения	
				Me (min; max)	M±m
1	14	0	3	3+9 (2+0; 12+0)	3+9±1+2
2	4	1	2	2+10 (1+4; 13+0)	5+9±0+11
3	10	0	2	2+7 (1+0; 14+0)	3+8±0+6
Всего	28	1	7	2+9 (1+0; 14+0)	4+3±1+8

Таблица 2

Длительность операции и объем кровопотери в исследуемых группах

Оцененный параметр		Группы сравнения			Комментарий
		Группа 1 n = 17	Группа 2 n = 7	Группа 3 n = 12	
Длительность операции, мин	Me (min; max)	190 (125; 440)	180 (100; 260)	172 (120; 215)	* Достоверно снижение в сравнении с группами 1 и 2 ($p_1 = 0,044$, $\chi^2 = 4,067$)
	M±m	208±72	187±54	170±30*	
в т.ч. Th	Me (min; max)	182 (155; 440)	190 (150; 260)	172 (135; 215)	
	M±m	205±69		173±39	
		221±28	201±17		
т.ч. L	Me (min; max)	190 (125; 225)	100**	172 (120; 215)	** Один больной под наблюдением
	M±m	174±37		169±28	
		191±13	100**		
Объем кровопотери, в мл	Me (min; max)	130,0 (50; 700)	127,0 (90; 450)	110,0 (40; 300)	*** Достоверность снижения абсолютной кровопотери на 27,1% в сравнении с группами 1 и 2, не доказана ($p_2 = 0,579$, $\chi^2 = 0,308$)
	M±m	181,0±39,0	181,0±53,0	132,0±73,0***	
в т.ч. Th	Me (min; max)	145,0 (60; 700)	135,0 (100; 450)	115,0 (50; 200)	
	M±m	194,0±59,0		136,0±81,0	
		217,0±96,0	203,0±142,0		
т.ч. L	Me (min; max)	120,0 (50; 300)	90,0**	110,0 (40; 300)	
	M±m	128,0±79,0		125±64	
		130,0±82,0	90,0**		
Объем кровопотери, % от ОЦК	Me (min; max)	12 (4,5; 25)	11,1 (5; 27)	8,9 (4; 16,3)	
	M±m	11,5±4,3^T	9,4±2,8	8,5±2,4^T	
в т.ч. Th	Me (min; max)	11,5 (6; 25)	10,5 (7; 27)	8,3 (5,5; 13)	
	M±m	10,8±3,8		8,7±3,4	
		11,5±3,9	10,2±2,2		^T Достоверно снижение в сравнении с группой 1 ($p_3 = 0,024$, $\chi^2 = 5,113$)
т.ч. L	Me (min; max)	12,8 (4,5; 20)	9,1**	8,9 (4; 10,5)	
	M±m	11,4±5,1		8,4±2,0	
		11,6±5,1	9,1**		

Жирным шрифтом выделены наиболее важные показатели средних, сопоставимые с другими источниками.

Следует обратить внимание на то, что использование ультразвукового скальпеля, прежде всего, обеспечило снижение продолжительности операции и кровопотери при вмешательстве на грудных полупозвонках, практически выровняв их с показателями поясничных экстирпаций. Нельзя не отметить и то, что достаточно явные, на первый взгляд, межгрупповые различия некоторых показателей (прежде всего, объемов абсолютной кровопотери) не нашли подтверждения при статистическом анализе. Наиболее простым объяснением этого, на наш взгляд, является небольшая по количеству анализируемая когорта.

Обсуждение

Применение низкочастотного ультразвукового скальпеля в хирургии позвоночника началось относительно недавно. Н. Nakase с соавторами (2006), обобщили результаты его использования для декомпрессии позвоночного канала у 98 больных с преимущественно дегенеративной патологией шейного отдела (64 пациента) и сделали вывод о снижении объема операционной кровопотери и отсутствии осложнений, в первую очередь, повреждений невральных структур [10]. Х. Ну с соавторами, применив ультразвуковой скальпель при различных вариантах остеотомии с полисегментарной реконструкцией (средняя протяженность — 5 позвоночно-двигательных сегментов) в ретроспективной клинической серии у 128 пациентов, отметили его эффективность для снижения продолжительности операции и объема кровопотери, составивших 4 ч 30 мин и 425 мл соответственно. Лишь в 2 (1,5%) случаях авторы выявили связанное с инструментарием повреждение дурального мешка [11]. О значительном снижении кровопотери при использовании ультразвукового скальпеля в сравнении со стандартной хирургией идиопатического сколиоза (550 ± 359 мл и 886 ± 383 мл соответственно; $p = 0,007$) свидетельствуют С.Е. Bartley с соавторами [12].

Проанализировав крупнейшие базы данных медицинской литературы (PubMed, ClinicalKey), а также базу национальной электронной библиотеки eLIBRARY, нам не удалось найти публикаций, касающихся применения ультразвукового скальпеля в хирургии врожденных деформаций позвоночника у детей. В связи с этим интересно сопоставить полученные нами результаты с данными авторов, выполнявших операции с использованием традиционного инструментария из различных доступов.

На рисунке представлена схема отбора публикаций для систематического анализа результатов моносегментарных экстирпаций полупозвонков за период с 2000 по 2018 г. Поиск осуществлялся по ключевым словам: «congenital scoliosis», «hemivertebra resection», «врожденный сколиоз», «полупозвонки». В обзор включены статьи IV и выше уровней доказательности. При обнаружении работ одних и тех же авторов, после их полнотекстового просмотра, в случае дублирования материала («поглощения») в анализ включали публикацию, либо более позднюю по дате, либо содержащую более полную для анализа информацию.

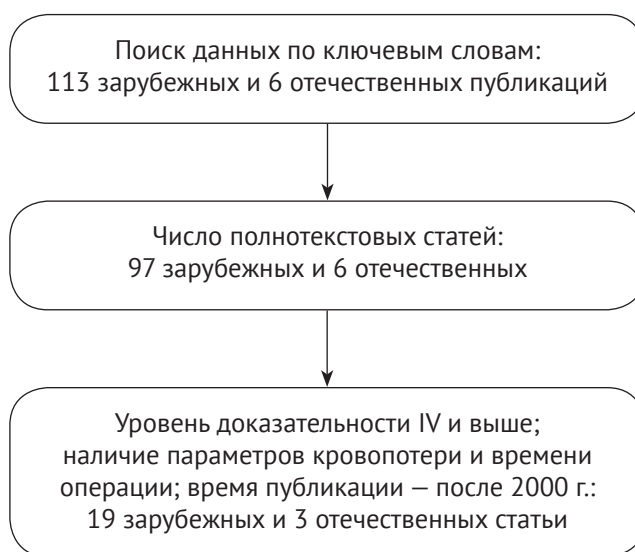


Рис. Схема отбора публикаций

Fig. Literature analysis outline

Ключевые анализируемые критерии: операционная кровопотеря, длительность операции, хирургический доступ.

Итоговому анализу подверглись 19 зарубежных и 3 отечественных статьи (табл. 3).

Общий анализ данных о 537 операциях, проведенных с использованием стандартного костного инструментария, позволяет оценить средние значения объема кровопотери и продолжительности операции. При изолированном дорсальном доступе эти показатели составили 361 мл (min — 114 мл; max — 812 мл) и 3 ч 37 мин (min — 2 ч 22 мин; max — 6 ч 41 мин); при комбинированном доступе — 313 мл (min — 168 мл; max — 590 мл) и 3 ч 54 мин (min — 2 ч 20 мин; max — 5 ч 19 мин).

Публикации и показатели исследуемых параметров

Автор, год публикации	№ в списке литературы	Число наблюдений	Доступ	Объем кровопотери, мл (М)	Длительность операции, мин (М)
Shono Y. et al., 2001	[13]	12	PO	600	260
Nakamura H. et al., 2002	[14]	5	PO	660	350
Bollini G. et al., 2006	[15]	21	C	–	300
Ruf M. et al., 2009	[16]	31	PO	309	187
Hedequist D. et al., 2009	[17]	10	PO	270	–
Xu W. et al., 2010	[18]	34	C	590	235
Jalanko T. et al., 2010	[19]	11 / 8	C / PO	270 / 210	258 / 401
Peng X. et al., 2011	[20]	10	PO	114	142
Zhang J. et al., 2011	[21]	55	PO	812	210
Yaszay B. et al., 2011	[22]	33	PO	455	255
Mladenov K. et al., 2012	[23]	13 / 12	C / PO	168 / 231	319 / 272
Виссарионов С.В. с соавт., 2013	[24]	50	C	225	140
Wang S. et al., 2013	[25]	36	PO	364	188
Crostelli M. et al., 2014	[26]	15	PO	350	200
Chang D.G. et al., 2015	[27]	18	PO	472,5	158
Рябых С.О. et al. 2015	[28]	58	PO	434	276
Feng Y. et al., 2016	[29]	16	PO	214,2	153
Zhuang Q. et al., 2016	[30]	14	PO	235	207
Guo J. et al., 2016	[31]	35	PO	306	186
Снетков А.А. с соавт., 2016	[32]	10 / 3	C / PO	260	157
Wang S. et al., 2017	[33]	18	PO	334	175
Erturer R.E. et al., 2017	[34]	9	PO	236	292

PO — posterior only (дорсальный доступ); C — combined (комбинированный задний и боковой доступ).

Учитывая то, что основными источниками кровотечения при экстирпации полупозвонок, независимо от доступа, являются задние центральные сосуды тела позвонка, эпидуральные и корешковые вены, становится понятным, что использование изолированного заднего доступа обеспечивает худший визуальный контроль кровотечения из позвонка и вен переднего эпидурального пространства. Кроме того, некоторые авторы к преимуществам комбинированного доступа в грудном и груднопоясничном отделах относят снижение риска повреждения спинно-мозговых корешков [20, 32]. Возможно, этим же можно объяснить и разнонаправленность трендов, отмеченных авторами, сравнивающими оба (комбинированный и задний) оперативных доступа: в одном случае увеличение длительности операции сопровожда-

ется сокращением кровопотери [19], в другом — сокращение времени вмешательства сопровождается увеличением кровопотери [23].

Сопоставляя результаты обзора и собственные данные, хотим отметить значительное меньшие значения, полученные при применении ультразвукового скальпеля (УС): средняя длительность операции в нашей группе составила 2 ч 50 мин против 3 ч 37 мин (обзор), а объем кровопотери — 132 мл против 361 мл, что соответствует снижению показателей на 21,6% и 63,4%, соответственно.

Несомненным ограничением статистической значимости наших результатов является малочисленность группы пациентов, у которых экстирпация проведена с использованием ультразвукового инструментария. Именно это заставляет представлять полученные результаты как предва-

рительные. Вместе с тем, считаем необходимым отметить, что пример максимально стандартизированной хирургической модели подтверждает эффективность применения ультразвукового костного скальпеля в хирургии позвоночника у детей и позволяет рекомендовать его для использования с целью снижения травматичности вмешательства.

Выводы

Экстирпация полупозвонков у детей с применением ультразвукового костного скальпеля является эффективной и безопасной операцией, позволяющей сократить продолжительность операции и операционную кровопотерю. Ее выполнение с использованием традиционных технических средств при грудной локализации порока сопряжено с большей продолжительностью операции и кровопотерей в сравнении с поясничной. Применение ультразвукового костного скальпеля ввиду безопасности работы вблизи позвоночного канала, а также в глубине раны внутри костных элементов нивелирует эти различия.

Отсутствие четкой статистической доказательности визуально кажущихся очевидными различий по времени операции и операционной кровопотери между разными вариантами экстирпации полупозвонков, на наш взгляд, может быть обусловлено небольшой когортой пациентов. Продолжение набора материала, в том числе не только в одной клинике, но и в рамках мультицентрового исследования, позволит получить более объективные данные.

Конфликт интересов: не заявлен.

Источник финансирования: исследование проведено без спонсорской поддержки.

Литература [References]

- Goldstein I., Makhoul I.R., Weissman A. et al. Hemivertebra: prenatal diagnosis, incidence and characteristics. *Fetal Diagn Ther.* 2005;20(2):121-126. DOI: 10.1159/000082435.
- McMaster M.J., Ohtsuka K. The natural history of congenital scoliosis: a study of two hundred and fifty-one patients. *J Bone Joint Surg Am.* 1982;64(8):1128-1147. DOI: 10.2106/00004623-198264080-00003.
- Winter R.B. Congenital scoliosis. *Orthop Clin North Am.* 1988;19:395-408.
- Рябых С.О., Ульрих Э.В. Экстирпация полупозвонков у детей через корень дуги. *Хирургия позвоночника.* 2013;(4):30-35. DOI: 10.14531/ss2013.4.30-35. Ryabykh S.O., Ulrikh E.V. Transpedicular hemivertebra resection in children. *Khirurgiya pozvonochnika* [Spine Surgery]. 2013;(4):30-35. (in Russian). DOI: 10.14531/ss2013.4.30-35.
- Ульрих Э.В., Мушкин А.Ю. Хирургическое лечение пороков развития позвоночника у детей. *ЭЛБИ,* 2007. 104 с. Ulrich E.V., Mushkin A.Y. Surgical correction of congenital spinal abnormalities in children. *ELBY,* 2007. 104 p.
- Bollini G., Docquier P.L., Viehweger E., Launay F., Jouve J.L. Thoracolumbar hemivertebrae resection by double approach in a single procedure: long-term follow-up. *Spine (Phila Pa 1976).* 2006;31(15):1745-1757. DOI: 10.1097/01.brs.0000224176.40457.52.
- Bollini G., Docquier P.L., Viehweger E., Launay F., Jouve J.L. Lumbar hemivertebra resection. *J Bone Joint Surg Am.* 2006; 88: 1043-1052. DOI: 10.2106/JBJS.E.00530.
- Рябых С.О., Филатов Е.Ю., Савин Д.М. Результаты экстирпации полупозвонков комбинированным, дорсальным и педикулярным доступами: систематический обзор. *Хирургия позвоночника.* 2017;14(1): 14-23. DOI:10.14531/ss2017.1.14-23. Ryabykh S.O., Filatov E.Y., Savin D.M. Results of hemivertebra excision through combined, posterior and transpedicular approaches: systematic review. *Khirurgiya pozvonochnika* [Spine Surgery]. 2017;14(1):14-23. (in Russian). DOI:10.14531/ss2017.1.14-23.
- Education in research: from the idea to the publication / org. Asdrubal Falavigna, José María Jiménez Avila. – Caxias do Sul, RS: Educ, 2015. 372 p. ISBN 978-85-7061-768-2.
- Nakase H., Matsuda R., Shin Y., Park Y.S., Sakaki T. The use of ultrasonic bone curettes in spinal surgery (Technical note). *Acta Neurochir.* 2006;148:207-213. DOI: 10.1007/s00701-005-0655-7.
- Hu X., Ohnmeiss D.D., Lieberman I.H. Use of an ultrasonic osteotome device in spine surgery: experience from the first 128 patients. *Eur Spine J.* 2013;22(12):2845-2849. DOI: 10.1007/s00586-013-2780-y.
- Bartley C.E., Bastrom T.P., Newton P.O. Blood loss reduction during surgical correction of adolescent idiopathic scoliosis utilizing an ultrasonic bone scalpel. *Spine Deform.* 2014;2(4):285-290. DOI: 10.1016/j.jspd.2014.03.008.
- Shono Y., Abumi K., Kaneda K. One-stage posterior hemivertebra resection and correction using segmental posterior instrumentation. *Spine (Phila Pa 1976).* 2001; 26(7):752-757.
- Nakamura H., Matsuda H., Konishi S., Yamano Y. Single-stage excision of hemivertebrae via the posterior approach alone for congenital spine deformity: follow-up period longer than ten years. *Spine (Phila Pa 1976).* 2002;27(1):110-115.
- Bollini G., Docquier P.L., Viehweger E., Launay F., Jouve J.L. Lumbar hemivertebra resection. *J Bone Joint Surg Am.* 2006;88(5):1043-1052. DOI: 10.2106/JBJS.E.00530.
- Ruf M., Jensen R., Letko L. et al. Hemivertebra resection and osteotomies in congenital spine deformity. *Spine (Phila Pa 1976).* 2009;34:1791-1799. DOI: 10.1097/BRS.0b013e3181ab6290.
- Hedequist D., Emans J., Proctor M. Three rod technique facilitates hemivertebra wedge excision in young children through a posterior only approach. *Spine (Phila Pa 1976).* 2009;34(6):E225-229. DOI: 10.1097/BRS.0b013e3181997029
- Xu W., Yang S., Wu X., Claus C. Hemivertebra excision with short-segment spinal fusion through combined anterior and posterior approaches for congenital spinal deformities in children. *J Pediatr Orthop B.* 2010;19(6): 545-550. DOI: 10.1097/BPB.0b013e32833cb887.
- Jalanko T., Rintala R., Puisto V., Helenius I. Hemivertebra resection for congenital scoliosis in young children: comparison of clinical, radiographic, and health-related quality of life outcomes between the anteroposterior and posterolateral approaches. *Spine (Phila Pa 1976).* 2011;36(1):41-49. DOI: 10.1097/BRS.0b013e3181ccaf4d.

20. Peng X., Chen L., Zou X. Hemivertebra resection and scoliosis correction by a unilateral posterior approach using single rod and pedicle screw instrumentation in children under 5 years of age. *J Pediatr Orthop B*. 2011;20(6):397-403. DOI: 10.1097/BPB.0b013e3283492060.
21. Zhang J., Shengru W., Qiu G., Yu B., Yipeng W., Luk K.D. The efficacy and complications of posterior hemivertebra resection. *Eur Spine J*. 2011;20(10):1692-1702. DOI: 10.1007/s00586-011-1710-0.
22. Yaszay B., O'Brien M., Shufflebarger H.L., Betz R.R., Lonner B., Shah S.A. et al. Efficacy of hemivertebra resection for congenital scoliosis: a multicenter retrospective comparison of three surgical techniques. *Spine (Phila Pa 1976)*. 2011. 15;36(24):2052-2060. DOI: 10.1097/BRS.0b013e328318233f4bb.
23. Mladenov K., Kunkel P., Stuecker R. Hemivertebra resection in children, results after single posterior approach and after combined anterior and posterior approach: a comparative study. *Eur Spine J*. 2012; 21(3):506-513. DOI: 10.1007/s00586-011-2010-4.
24. Виссарионов С.В., Картавенко К.А., Кокушин Д.Н., Ефремов А.М. Хирургическое лечение детей с врожденной деформацией грудного отдела позвоночника на фоне нарушения формирования позвонков. *Хирургия позвоночника*. 2013;(2):32-37. DOI:10.14531/ss2013.2.32-37. Vissarionov S.V., Kartavenko K.A., Kokushin D.N., Efremov A.M. Surgical treatment of children with congenital thoracic spine deformity associated with vertebral malformation. *Khirurgiya pozvonochnika [Spine Surgery]*. 2013;(2):32-37. (in Russian). DOI: 10.14531/ss2013.2.32-37.
25. Wang S., Zhang J., Qiu G., Li S., Yu B., Weng X. Posterior hemivertebra resection with bisegmental fusion for congenital scoliosis: more than 3 year outcomes and analysis of unanticipated surgeries. *Eur Spine J*. 2013;22(2):387-393. DOI: 10.1007/s00586-012-2577-4.
26. Crostelli M., Mazza O., Mariani M. Posterior approach lumbar and thoracolumbar hemivertebra resection in congenital scoliosis in children under 10 years of age: results with 3 years mean follow up. *Eur Spine J*. 2014;23(1):209-215. DOI: 10.1007/s00586-013-2933-z.
27. Chang D.G., Kim J.H., Ha K.Y., Lee J.S., Jang J.S., Suk S.I. Posterior hemivertebra resection and short segment fusion with pedicle screw fixation for congenital scoliosis in children younger than 10 years: greater than 7-year follow-up. *Spine (Phila Pa 1976)*. 2015;40(8):E484-491. DOI: 10.1097/BRS.0000000000000809.
28. Рябых С.О., Губин А.В., Савин Д.М., Филатов Е.Ю. Результаты резекции полупозвонков грудного и поясничного отделов дорсальным педикулярным доступом у детей. *Гений ортопедии*. 2015;4:42-47. DOI: 10.18019/1028-4427-2015-4-42-47. Ryabykh S.O., Gubin A.V., Savin D.M., Filatov E.Y. Results of hemivertebra resection in thoracic and lumbar spine through transpedicular approach in children. *Genii ortopedii [Orthopaedic Genius]*. 2015.4:42-47. DOI: 10.18019/1028-4427-2015-4-42-47.
29. Feng Y., Hai Y., Zhao S., Zang L. Hemivertebra resection with posterior unilateral intervertebral fusion and transpedicular fixation for congenital scoliosis: results with at least 3 years of follow-up. *Eur Spine J*. 2016. 25(10):3274-3281. DOI: 10.1007/s00586-016-4556-7.
30. Zhuang Q., Zhang J., Li S., Wang S., Guo J., Qiu G. One-stage posterior-only lumbosacral hemivertebra resection with short segmental fusion: a more than 2-year follow-up. *Eur Spine J*. 2016.25(5):1567-1574. DOI: 10.1007/s00586-015-3995-x.
31. Guo J., Zhang J., Wang S., Zhang Y., Yang Y., Yang X., Zhao L. Surgical outcomes and complications of posterior hemivertebra resection in children younger than 5 years old. *J Orthop Surg Res*. 2016;11(1):48. DOI: 10.1186/s13018-016-0381-2.
32. Снетков А.А., Колесов С.В., Сажнев М.Л., Шаболдин А.Н. Хирургическое лечение тяжелых форм врожденных сколиозов. *Вестник травматологии и ортопедии имени Н.Н. Приорова*. 2016.(2):18-24. Snetkov A.A., Kolesov S.V., Sazhnev M.L., Shaboldin A.N. Surgical treatment of severe congenital scoliosis. *Vestnik travmatologii i ortopedii imeni N.N. Priorova*. 2016;(2):18-24.
33. Wang S., Zhang J., Qiu G., Li S., Zhang Y., Yang Y., Weng X. Posterior-only hemivertebra resection with anterior structural reconstruction with titanium mesh cage and short segmental fusion for the treatment of congenital scolioskyphosis: the indications and preliminary results. *Spine (Phila Pa 1976)*. 2017;42(22):1687-1692. DOI: 10.1097/BRS.0000000000002197.
34. Erturer R.E., Kilinc B.E., Gokcen B., Erdogan S., Kara K, Ozturk C. The results of hemivertebra resection by the posterior approach in children with a mean follow-up of five years. *Adv Orthop*. 2017;2017:4213413. DOI: 10.1155/2017/4213413.

СВЕДЕНИЯ ОБ АВТОРАХ:

Мушкин Александр Юрьевич — д-р мед. наук, профессор, главный научный сотрудник, руководитель клиники детской хирургии и ортопедии, ФГБУ «Санкт-Петербургский научно-исследовательский институт фтизиопульмонологии» Минздрава России; профессор кафедры детской травматологии и ортопедии, ФГБОУ ВО «Северо-Западный государственный медицинский университет им. И.И. Мечникова» Минздрава России, Санкт-Петербург, Россия

Наумов Денис Георгиевич — ординатор, ФГБУ «Санкт-Петербургский научно-исследовательский институт фтизиопульмонологии» Минздрава России, Санкт-Петербург, Россия

Уменушкина Екатерина Юрьевна — врач анестезиолог-реаниматолог, ФГБУ «Санкт-Петербургский научно-исследовательский институт фтизиопульмонологии» Минздрава России, Санкт-Петербург, Россия

INFORMATION ABOUT AUTHORS:

Alexander Yu. Mushkin — Dr. Sci. (Med.), professor, Chief researcher, Head of Clinic of Pediatric Surgery and Orthopaedics, Saint-Petersburg State Research Institute of Phthisiopulmonology; professor of Pediatric Traumatology and Orthopaedics, Mechnikov North-Western State Medical University, Saint-Petersburg, Russian Federation

Denis G. Naumov — resident physician, Saint-Petersburg State Research Institute of Phthisiopulmonology, Saint-Petersburg, Russian Federation

Ekaterina Yu. Umenushkina — anesthesiologist, Saint-Petersburg State Research Institute of Phthisiopulmonology, Saint-Petersburg, Russian Federation

Transpatellar Reconstruction of Medial Patellofemoral Ligament by Semitendinous Tendon Autograft

A.V. Korolev^{1,2}, N.E. Magnitskaya¹, M.S. Ryazantsev¹, M.A. Sinitsky³,
P.M. Kadantsev^{1,2}, A.P. Afanas'yev¹, D.O. Il'in¹

¹ European Clinic of Sports Traumatology and Orthopaedics (ECSTO)
7, Orlovsky per., 129110, Moscow, Russia, Russian Federation

² Peoples Friendship University of Russia
6, ul. Miklukho-Maklaya, 117198, Moscow, Russian Federation

³ European Medical Center (EMC)
7, Orlovsky per., 129110, Moscow, Russian Federation

Abstract

Purpose of the study — to evaluate surgical treatment outcomes of the patients with chronic patella instability who underwent double bundle transpatellar reconstruction of medial patella-femoral ligament (MPFL) by a semitendinous tendon autograft.

Material and methods. 26 patients with minimal 12 months follow up were included into the study. In all cases semitendinous tendon autograft was inserted through a vertical tunnel in the patella, formed in a loop, and fixed in femoral tunnel by a biodegradable screw. Preoperative MRIs were used to evaluate trochlear dysplasia type by D. Dejour classification, tibial tubercle to trochlear groove distance (TT-TG) and Insall-Salvati ratio. Postoperative X-rays were used to measure femoral tunnel angle (FTA), postoperative MRIs — to measure diameter of patella tunnel (d_Pat), distance from tunnel to medial border of patella (MPM) and diameter of tunnel in medial femoral condyle (d_Fem). Functional outcomes were evaluated by Kujala Score, Lysholm and IKDC, also the authors assessed the level of sports activity prior to and after the surgery.

Results. Age median of the patients at the moment of procedure was 22 years. MRI data prior to surgery reported that the majority of patients suffered from B type of trochlear dysplasia, median TT-TG distance was 14.6 mm, median Insall-Salvati ratio was 1.1 mm. Postoperative X-rays and MRIs demonstrated median FTA of 18°, d_Pat median — 5.4 mm, MPM median — 7.0 mm, d_Fem median — 8.2 mm, no implant migrations were observed. Subjective assessment scores demonstrated excellent outcomes: Kujala Score — 96, IKDC — 87.4, Lysholm — 91. No secondary dislocations during follow up were reported, 48% of patients returned to sports on the pre-surgery or higher level, 52% of patients returned to sports with decreased activity.

Conclusion. Transpatellar reconstruction of MPFL by semitendinous tendon autograft proved to be the efficient treatment method of chronic patella instability.

Keywords: chronic patella instability, trochlear dysplasia, medial patella-femoral ligament.

DOI: 10.21823/2311-2905-2018-24-3-91-102

Competing interests: the authors declare that they have no competing interests.

Funding: the authors have no support or funding to report.

Введение

Пателлофemorальный сустав (ПФС) является одним из самых сложных с точки зрения биомеханики [1–4]. Стабильность его достигается комплексным взаимодействием трех систем: статической (особенности геометрии суставных поверхностей), динамической (*m. quadriceps*) и пассивной за счет мягкотканых образований (сухожилий-удерживателей) [5, 6]. Медиальная пателлофemorальная связка (medial patellofemoral ligament — MPFL) является первичным мягкотканым стабилизатором надколенника при сгибании коленного сустава от 0 до 30° [7–10]. Разрывы и повреждения MPFL снижают усилие, необходимое для вывиха надколенника, на 50% [11].

По данным литературы, частота первичных вывихов надколенника в популяции высока и

составляет 42 случая на 100 тыс. населения в год, а среди молодого населения встречаемость этой патологии значительно выше — 104 случая на 100 тыс. населения в год [12–15]. Вывихи надколенника являются основной причиной гемартроза у детей и второй по частоте у взрослых, уступая только гемартрозам на фоне разрывов передней крестообразной связки [16, 17]. В литературе описано большое количество факторов, предрасполагающих к вывиху надколенника. К ним относятся: избыточное натяжение латерального связочного аппарата ПФС, вальгусная девиация голени, дисплазия блока бедренной кости, *patella alta*, латеропозиция бугристости большеберцовой кости [18–23].

Первичный вывих надколенника чаще имеет травматическую этиологию и в 55–75% случаев

происходит во время занятий спортом [24, 25]. Аатравматическим вывихам надколенника больше подвержены девушки в подростковом возрасте, что может быть связано с особенностями анатомии ПФС (Q-angle) [14, 26]. Чаще всего вывих надколенника происходит в латеральную сторону, что в 90% случаев приводит к полному разрыву MPFL. Медиальные вывихи надколенника крайне редки и, как правило, имеют ятрогенную этиологию (как следствие избыточного латерального релиза) [27]. По литературным данным, частота рецидивов при консервативном лечении первичных вывихов надколенника достигает 50% [28–31].

В последнее время все чаще применяют активную хирургическую тактику при первичных и рецидивирующих вывихах надколенника, что делает актуальным выбор наиболее безопасной и результативной техники [32, 33]. На сегодняшний день предложено большое количество оперативных методик реконструкции MPFL и протоколов для дальнейшего реабилитационного лечения. Большинство исследователей сходятся в необходимости двухпучковой реконструкции MPFL с применением ауто трансплантатов [34–37].

Цель исследования — оценить результаты хирургического лечения пациентов с хронической нестабильностью надколенника, которым была выполнена двухпучковая транспателлярная реконструкция MPFL ауто трансплантатом из сухожилия полусухожильной мышцы.

Материал и методы

Были проанализированы результаты хирургического лечения 26 пациентов — 10 мужчин (38,5%) и 16 женщин (61,5%), оперированных в нашей

клинике в период с 2011 по 2017 г. Всем пациентам была выполнена реконструкция MPFL ауто трансплантатом из сухожилия полусухожильной мышцы. Все операции выполнялись тремя ведущими хирургами по стандартной методике. Интраоперационные данные заносили в протокол операции и специальную анкету. Медиана возраста пациентов на момент хирургического лечения составила 22 года (интерквартильный размах (ИКР) 18–34 лет). Медиана времени от момента операции до финального контрольного осмотра в рамках исследования составила 49 мес. (ИКР 33–74 мес.), минимальный срок наблюдения — 13 мес., максимальный — 86 мес.

Хирургическая техника

В положении пациента на спине с использованием пневматического турникета выполняли артроскопическую ревизию коленного сустава из стандартных портов, оценивали состояние менисков и хряща, состоятельность крестообразных связок. При необходимости выполняли резекцию нестабильных фрагментов хряща, микрофрактурирование, удаление свободных тел. Оценивали и документировали положение надколенника относительно блока бедренной кости. Далее через косой хирургический доступ длиной 30 мм в проекции «гусиной лапки» осуществляли забор сухожилия полусухожильной мышцы, из которого формировали ауто трансплантат. Концы сухожилия прошивали рассасывающимися нитями, измеряли диаметр и длину ауто трансплантата. Под контролем С-дуги формировали сквозной вертикальный канал в медиальной трети надколенника диаметром 4,5 мм, отступив на 10–15 мм от его медиального края (рис. 1).

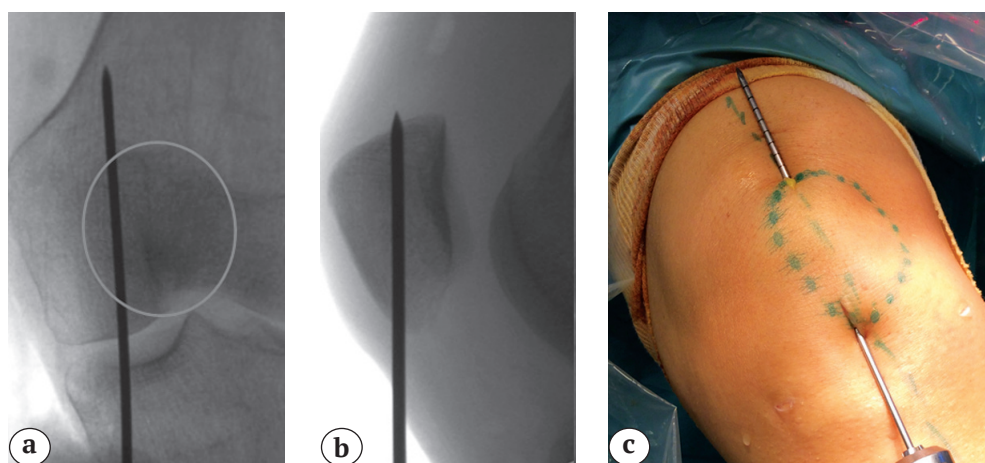


Рис. 1. Формирование канала в надколеннике: а — положение спицы на рентгенограмме в коронарной проекции; б — в сагиттальной проекции; с — через медиальную треть надколенника проведена спица

Fig.1. Formation of patella tunnel: a — pin positioning on X-ray in coronary plane; b — in sagittal plane; c — pin inserted through the medial third of patella

Под контролем С-дуги с выведением истинной боковой проекции мыщелков бедренной кости определяли точку анатомического крепления MPFL (ориентируясь на линию Blumensaat и линию, проведенную через задний кортикальный слой диафиза бедренной кости). Из этой точки через мыщелки бедренной кости проводили направляющую спицу, ориентируя ее краниально и вентрально от точки входа, и по ней формировали косой канал в бедренной кости диаметром 4,5 мм (рис. 2).

Затем бедренный канал рассверливали сверлом диаметра, соответствующим диаметру аутографта, сложенного вдвое, на глубину 30–40 мм. При высокой плотности костной ткани дополнительно рассверливали кортикальный слой в области входа в канал на медиальном мыщелке

бедренной кости сверлом диаметром 6–7 мм (на 0,5 мм больше диаметра аутографта, сложенного вдвое). В каналы надколенника и бедренной кости проводили направляющие нити. Далее тупым инструментом субфасциально (между глубокой фасцией бедра и капсулой коленного сустава) формировали канал от медиального края надколенника ко входу в канал на медиальном мыщелке бедренной кости. Аутографт заводили в вертикальный канал в надколеннике, формируя «петлю» (рис. 3).

Далее оба свободных конца аутографта по направляющим нитям проводили субфасциально ко входу в бедренный канал, а затем и в сам бедренный канал. Создавая натяжение нитей, которыми прошиты концы аутографта, устраняли латеропозицию надколенника (рис. 4).

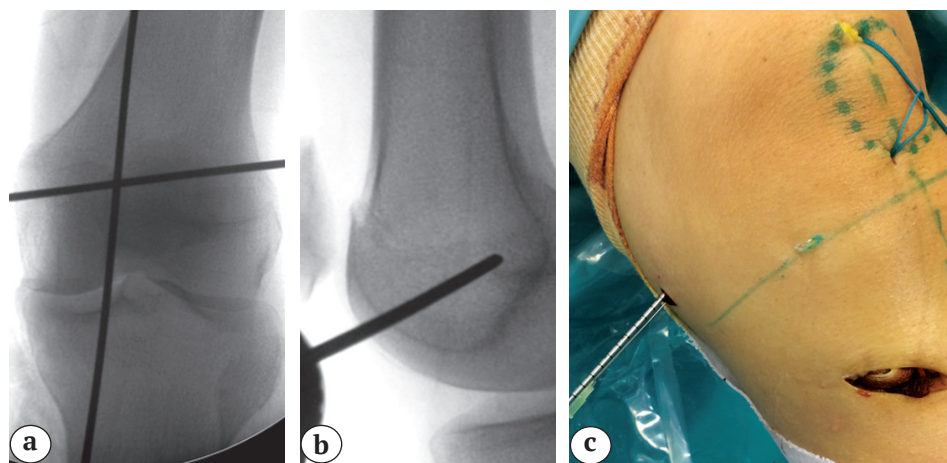


Рис. 2. Формирование канала в бедренной кости: а — положение спицы на рентгенограмме в коронарной проекции; б — точка входа в бедренный канал — сагиттальная проекция; с — в канал в надколеннике заведены лигатуры, формирование бедренного канала по направляющей спице

Fig. 2. Formation of femoral tunnel: a — pin positioning on X-ray in coronary plane; b — femoral tunnel entry point, sagittal plane; c — ligatures inserted into patella tunnel, femoral tunnel formed upon the guide pin

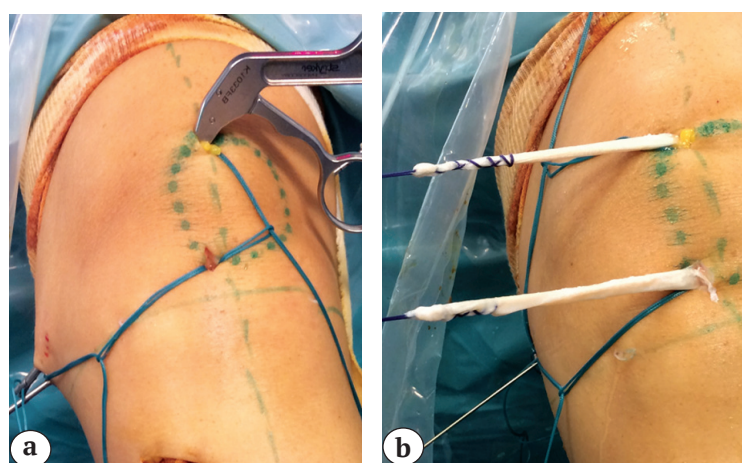


Рис. 3. Проведение трансплантата: а — направляющие нити в надколеннике и в субфасциальном канале; б — аутографт провели через канал в надколеннике, формируя «петлю»

Fig. 3. Graft insertion: a — guide sutures in the patella and subfascial tunnel; b — autograft inserted through patella tunnel and loop formation

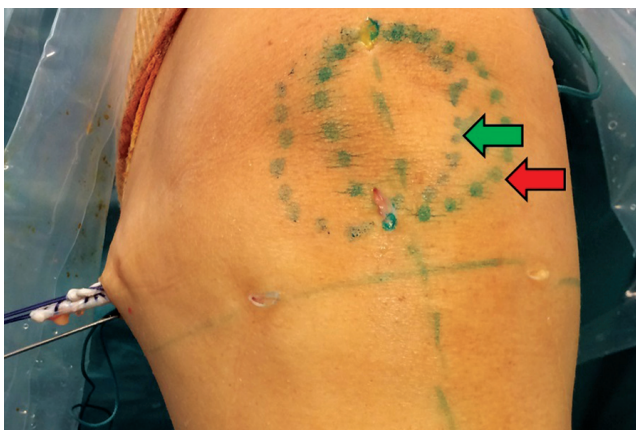


Рис. 4. Репозиция надколенника за счет натяжения аутографта, проведенного через канал в надколеннике и выведенного субфасциально к медиальной поверхности бедра

Fig. 4. Patella reduction by tensioning of autograft inserted through patella tunnel and subfascial pulled out towards the medial femur

Затем, сохраняя натяжение нитей, производили фиксацию аутографта в бедренном канале при помощи биодеградируемого винта в положении сгибания в коленном суставе 30° . Проводили артроскопический контроль, подтверждая правильное положение надколенника, свободное его скольжение при всех углах сгибания в коленном суставе, а также расположение аутографта вне капсулы коленного сустава. Полость сустава обильно промывали физиологическим раствором, при необходимости оставляли вакуум-дренаж в полости сустава. Послеоперационные раны послойно ушивали. Нижнюю конечность забинтовывали эластичным бинтом, выполняли иммобилизацию в прямом тугоре.

Пациенты проходили следующий протокол реабилитации после операции: ходьба с дозированной нагрузкой при помощи костылей и иммобилизация в прямом ортезе в течение 3–4 дней, начало движений в коленном суставе с 3-х суток после операции (первые 2 нед. ограничение сгибания в коленном суставе до 45° , 3–4-я нед. — до 90°). С первых суток назначали физиотерапию и ЛФК, занятия спортом без ограничений разрешали через 6 мес. после операции.

Оценка клинических результатов

Осмотр пациентов проводили по единому алгоритму: оценивали анатомическую ось конечности, объем движений в коленном суставе, силу мышц, подвижность надколенника и проводили тест «предчувствия» Файрбенка. Проверяли стабиль-

ность связочного аппарата, выполняли компрессионные тесты на повреждение менисков, пальпацию в проекции суставной щели [38–40].

Для субъективной оценки послеоперационных результатов мы использовали 3 ортопедических опросника: Kujala Score, International Knee Documentation Committee Subjective Knee Form (IKDC) и Lysholm. Все опросники были переведены с языка оригинала.

Анализ результатов рентгенографии и МРТ

МРТ выполнялись на аппарате Toshiba Excelart Vantage 1,5T Atlas-x. Данные были импортированы в PACS для хранения и последующего анализа результатов. Анализ данных МРТ перед операцией включал оценку дисплазии блока бедренной кости, измерение расстояния между бугристостью большеберцовой кости и блоком бедренной кости (tibial tuberosity trochlear groove distance — TT-TG) [41] и расчет индекса Insall — Salvati. Дисплазию блока оценивали по классификации D. Dejour [42, 43]. Расстояние TT-TG измеряли на T2 взвешенных изображениях, выполненных за одну серию в аксиальной плоскости от блока бедренной кости до бугристости большеберцовой кости. По аксиальному изображению на уровне блока бедренной кости выстраивали сагиттальный срез, проходящий через наиболее глубокую точку, покрытую суставным хрящом, и идущий параллельно оси конечности. Далее от этого сагиттального среза на аксиальном изображении, выполненном на уровне бугристости большеберцовой кости, отмеряли расстояние до центра бугристости большеберцовой кости на уровне крепления связки надколенника [41] (рис. 5а).

Индекс Insall — Salvati рассчитывали как отношение длины связки надколенника к длине самого надколенника на срезе с максимальной шириной надколенника в сагиттальной проекции [44] (рис. 5b).

Всем пациентам через сутки после операции были сделаны рентгенограммы коленного сустава в прямой и боковой проекциях. На послеоперационных рентгенограммах, выполненных в прямой проекции, оценивали угол наклона бедренного канала (femoral tunnel angle — FTA). Для этого строили анатомическую ось бедренной кости [45–47]. Через точку входа в бедренный канал опускали перпендикуляр к анатомической оси бедренной кости. FTA определяли как угол между линией, проведенной через центр бедренного канала, и перпендикуляром к анатомической оси бедра (рис. 6).

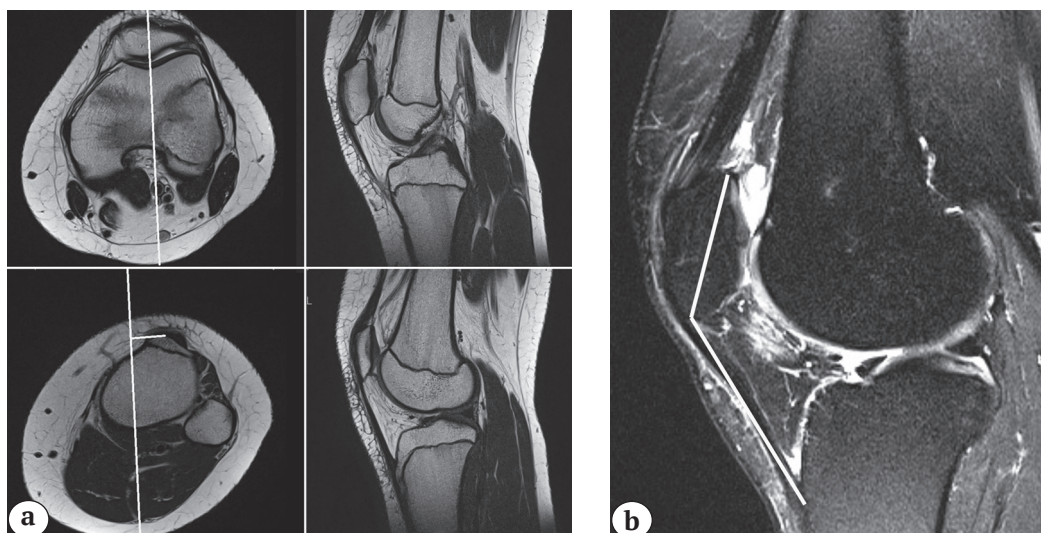


Рис. 5. МРТ левого коленного сустава, T2 изображение: а — аксиальные и сагиттальные срезы: измерение расстояния TT-TG; б — сагиттальный срез: измерение индекса Insall — Salvati

Fig. 5. MRI of left knee joint. T2 image: a — axial and sagittal images: measuring of TT-TG distance; b — sagittal image: measuring of Insall-Salvati ratio

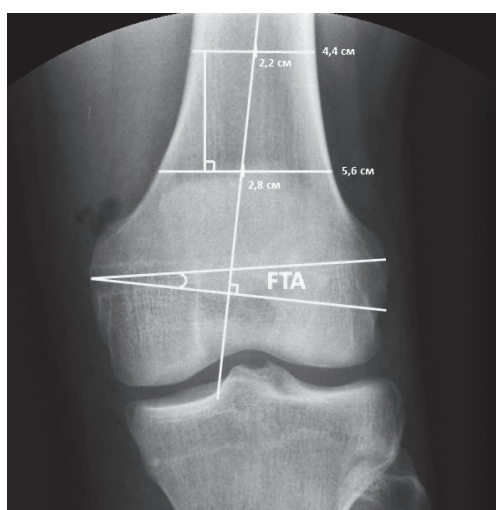


Рис. 6. Определение угла наклона бедренного канала на рентгенограмме левого коленного сустава, выполненной в прямой проекции

Fig. 6. Measuring of femoral tunnel angle on AP X-ray of left knee joint

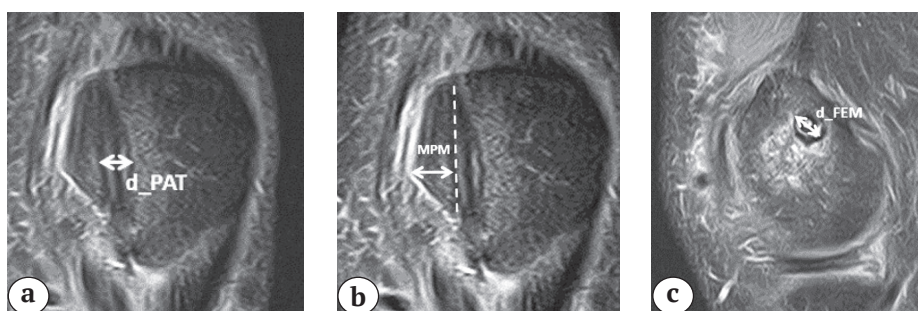


Рис. 7. Измерение каналов в области надколенника и бедренной кости: а — измерение диаметра канала в надколеннике на уровне его средней трети (d_Pat); б — измерение расстояния от центра канала до медиального края надколенника; в — измерение диаметра канала в бедренной кости (d_Fem). МРТ PD-f/s ВИ изображение выполнено: а, б — в коронарной плоскости; в — в сагиттальной плоскости

Fig. 7. Measuring of patella and femoral tunnels: a — measuring of patella tunnel in its middle third (d_Pat); b — measuring of distance from center of tunnel to medial patella border; c — measuring of femoral tunnel diameter (d_Fem). MRI PD-f/s image: a, b — in coronary plane; c — in sagittal plane

Через 3 мес. после хирургического лечения всем пациентам была сделана МРТ оперированного коленного сустава. На послеоперационных МРТ-изображениях измеряли диаметр канала в надколеннике, расстояние от канала до медиального края надколенника и диаметр канала в медиальном мыщелке бедренной кости.

Диаметр канала в надколеннике на уровне его средней трети (d_Pat) и расстояние от центра канала до медиального края надколенника (medial patellar margin — МРМ) измеряли на послеоперационных МРТ PD-f/s ВИ изображениях, выполненных в коронарной плоскости (рис. 7 а, б).

Диаметр канала в медиальном мыщелке бедренной кости (d_Fem) измеряли на послеоперационных МРТ PD-f/s ВИ изображениях, выполненных в сагиттальной плоскости, отступив 5 мм от входа в канал (рис. 7 с).

Статистический анализ

Статистическая обработка данных проводилась при помощи программы STATISTICA 12.0, Stat Soft, Inc. Количественные данные представлены в виде медианы, интерквартильного размаха (ИКР) и крайних значений. Для проверки нормальности распределения в совокупности по выборочным данным применяли тест Колмогорова – Смирнова. Так как все данные имели распределение, отличное от нормального, для проверки статистических гипотез при сравнении числовых данных в нескольких несвязанных группах использовали критерий Краскела – Уоллиса. Критический уровень статистической значимости принимали 5% ($p \leq 0,05$).

Результаты

По данным МРТ, выполненной перед операцией, у 19 (73,1%) пациентов был зафиксирован тип В дисплазии блока бедренной кости, у 2 (7,7%) — тип А, у 3 (11,5%) — тип С и у 2 (7,7%) — тип D дисплазии по классификации Dejour. Медиана индекса Insall — Salvati составила 1,1 (ИКР 1,0–1,3), медиана ТТ-TG — 14,6 мм (ИКР 12,5–21,4 мм). На послеоперационных рентгенограммах медиана угла наклона бедренного канала составила 18° (ИКР 12–20°). На послеоперационных МРТ изображениях медиана диаметра канала в надколеннике составила 5,4 мм (ИКР 4,8–6,1 мм), медиана расстояния от центра канала до медиального края надколенника — 7,0 мм (ИКР 4,6–9,0 мм), а медиана диаметра канала в медиальном мыщелке бедренной кости — 8,2 мм (ИКР 7,7–9,4 мм). Количественные результаты оценки МРТ и рентгенограмм представлены в таблице.

По данным опросника Kujala Score, медиана составила 96 баллов (ИКР 91–98 баллов), по данным опросника IKDC — 87,4 балла (ИКР 74,7–90,8 балла), по данным опросника Lysholm — 91 балл (ИКР 82–95 баллов).

При оценке зависимости между клиническими результатами по данным опросников Kujala Score, IKDC и Lysholm и типом дисплазии блока бедренной кости статистически значимых различий выявлено не было ($p > 0,05$).

Все пациенты, которые занимались спортом до операции (21 пациент), вернулись к спорту на различных уровнях после реконструкции MPFL. Из них 48% пациентов вернулись к спорту на прежнем и более высоком уровне, 52% снизили уровень активности.

Таблица

Количественные результаты оценки МРТ и рентгенограмм

Значение	Параметры					
	МРТ перед операцией		Рентгенография после операции	МРТ после операции		
	Индекс Insall-Salvati	ТТ-TG, мм	FTA, град.	d_PAT, мм	МРМ, мм	d_FEM, мм
Медиана	1,1	14,6	18	5,4	7,0	8,2
Интерквартильный размах	1,0–1,3	12,5–21,4	12–20	4,8–6,1	4,6–9,0	7,7–9,4
Крайние значения	0,8–1,5	7,5–28,1	7–25	3,5–8,0	3,9–14,3	6,5–13,0

ТТ-TG — расстояние между бугристостью большеберцовой кости и блоком бедренной кости (tibial tuberosity trochlear groove distance); индекс Insall-Salvati — отношение длины связки надколенника к длине самого надколенника; d_Pat — диаметр канала в надколеннике; МРМ — расстояние от канала до медиального края надколенника (medial patellar margin); d_Fem — диаметр канала в медиальном мыщелке бедренной кости; FTA — угол наклона бедренного канала (femoral tunnel angle).

У трех пациентов на послеоперационных МРТ определялась сохраняющаяся латеропозиция надколенника (рис. 8). Клинических проявлений данная особенность не имела. При этом на предоперационных МРТ у этих пациентов была зафиксирована дисплазия блока бедренной кости типов С и D по классификации Dejour.

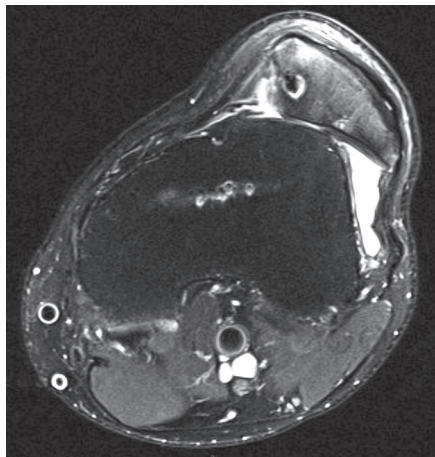


Рис. 8. Сохраняющаяся латеропозиция надколенника. Послеоперационная МРТ левого коленного сустава, T2 изображение, выполненное в аксиальной плоскости

Fig. 8. The lateral position of the patella is remained. Postoperative MRI of the left knee, T2 image in the axial plane

Повторных вывихов надколенника после хирургического лечения зафиксировано не было, миграции имплантов не отмечалось. У одного пациента в послеоперационном периоде имело место ограничение объема движений в коленном суставе, что потребовало более интенсивной реабилитации.

Обсуждение

В течение последних двух десятилетий предложено много различных методик реконструкции MPFL коленного сустава, однако вопрос выбора оптимальной техники и в настоящее время остается открытым. Мы используем транспателлярную технику реконструкции MPFL с формированием одного вертикального канала в надколеннике. С нашей точки зрения, данная методика имеет ряд преимуществ, основным из которых является надежность фиксации сухожильного ауто трансплантата в надколеннике за счет проведения его через вертикальный канал и формирования «петли». Еще одним положительным моментом этой операции является мини-инвазивность: мы используем три мини-доступа (прокола) у верхнего и нижнего краев медиальной трети надколенника и в области входа в канал на медиальном мышцел-

ке бедренной кости. Кроме того, при таком типе фиксации трансплантата в надколеннике нет необходимости в использовании дополнительных фиксаторов (как например, при технике с формированием двух горизонтальных каналов).

Среди различных техник выполнения данной операции наибольшее количество вариантов было предложено относительно положения канала в надколеннике. Так, в 2003 г. E. Nomura и M. Inoue с соавторами описали методику реконструкции MPFL с использованием искусственного сетчатого трансплантата и формированием косо го туннеля от проксимальной трети медиального края надколенника к центральным отделам передней поверхности надколенника [48]. Несколько позже S.E. Christiansen с соавторами предложили похожую технику фиксации трансплантата с формированием горизонтального сквозного канала в надколеннике и заведением в него ауто трансплантата из сухожилия нежной мышцы в виде «петли» [49]. Техника S. Christiansen показала более низкий результат по Kujala Score (88 баллов), чем предложенная нами транспателлярная методика реконструкции MPFL. Кроме того, авторы сообщили о следующих осложнениях: интраоперационный перелом надколенника — 1 случай, болезненность в области фиксатора на медиальном мышцелке бедренной кости (выполнена замена биодеградируемого винта у трёх пациентов), боль в передних отделах коленного сустава (у 4 пациентов) и повторный вывих надколенника (1 случай).

P. Schottle с соавторами описали методику анатомической двухпучковой реконструкции MPFL ауто трансплантатом из сухожилия нежной мышцы с формированием двух горизонтальных каналов в надколеннике и одного канала в бедренной кости [50]. Фиксацию трансплантата осуществляли двумя биотенодезными винтами в надколеннике и одним винтом в бедренной кости. Применение двухпучкового трансплантата, по мнению авторов, обеспечивает дополнительную ротационную стабильность надколенника по сравнению с однопучковыми методиками (такими как методика S. Christiansen). Однако в данной статье авторы не приводят полученные клинические результаты.

В 2014 г. J. Li с соавторами предложили способ фиксации трансплантата в костно-фасциальном канале, расположенном вертикально на медиальном крае надколенника. В костную борозду укладывали трансплантат, укрывали фасцией и фиксировали рассасывающимися швами [51]. При этом авторы использовали не ауто сухожилие, а алло трансплантат. Оценку результатов проводили по шкалам Kujala Score, Lysholm и Tegner. В сравнении с нашими результатами авторы статьи получили более низкий балл по опроснику Kujala (90,1 балл), но более высокий по опроснику Lysholm

(92,5 балла). Тем не менее, с нашей точки зрения, надежность фиксации трансплантата в костной борозде за счет трансфасциальных рассасывающихся швов вызывает сомнение.

H. Wang с соавторами предложили методику фиксации трансплантата в костной борозде с использованием одного шовного анкера [52]. Техника заключается в формировании костной борозды (длина — 20 мм, ширина — 4,5 мм, глубина — 3 мм) в области верхней трети медиальной поверхности надколенника и фиксации в ней трансплантата при помощи одного анкерного фиксатора диаметром 3 мм. Авторы получили более низкие результаты по сравнению с нашими по субъективным шкалам: Lysholm — 90,3 балла и Kujala — 89,4 балла.

L. Von Engelhardt с соавторами в 2017 г. опубликовали результаты еще одной методики двухпучковой реконструкции MPFL ауто трансплантатом из сухожилий подколенных сгибателей без использования фиксаторов [53]. Методика заключается в формировании двух V-образно сходящихся каналов в надколеннике, одного слепого туннеля в бедренной кости и выведением нитей, которыми прошиты концы сухожилия, через два отдельных дивергентных тонких канала на латеральном мышечке бедренной кости. Ауто трансплантат также проводили через канал в надколеннике, формируя «петлю», после чего погружали в бедренный канал, а концы нитей которыми прошито сухожилия, завязывают на латеральном мышечке бедра. Авторы получили сопоставимые с нашими результаты по субъективным опросникам: Kujala Score — 92 балла, Lysholm — 95 баллов, IKDC — 89 баллов.

В нашем исследовании все пациенты, которые занимались спортом до операции, вернулись к занятиям им. При этом 48% пациентов остались на прежнем уровне или повысили свой уровень активности, а 52% вернулись к спорту, однако снизили уровень активности. Наши результаты схожи с данными, представленными S. Lippacher с соавторами, в работе которых 53% вернулись к спорту на прежних или более высоких уровнях, а 47% пациентов снизили уровень активности после реконструкции MPFL [54]. J.A. Feller с соавторами представили данные о возвращении к спорту 81% оперированных пациентов, которым была выполнена пластика MPFL [55]. Однако в исследовании не представлены данные о причинах снижения уровня активности у остальных пациентов. В работе A.J. Krusch с соавторами среди 39 профессиональных спортсменов 85% вернулись к спорту после операции, а оставшиеся 15% отказались от спорта из-за страха получить повторную травму [56]. В нашем исследовании мы также получили данные, что среди пациентов, снизивших уровень спортивной активности, большинство (33%) сделали это из-за страха повторной травмы.

За время наблюдения мы не встречались с такими интраоперационными осложнениями, как перелом надколенника во время реконструкции MPFL. В нашем исследовании медиана диаметра канала в надколеннике составила 5,4 мм, а медиана расстояния от медиального края надколенника до центра канала 7 мм. Также ни у кого из оперированных пациентов не было отмечено боли в области биодеградируемого винта на медиальном мышечке бедренной кости и тугоподвижности в коленном суставе из-за слишком сильного натяжения ауто трансплантата. Медиана диаметра бедренного канала составила 8,2 мм. Ни в отечественной, ни в зарубежной литературе нам не встретились работы, где бы выполняли подобные измерения. Можно отметить исследование J.V. Berard с соавторами, в котором проводили измерение площади бедренного канала на основании данных послеоперационных рентгенограмм в сагиттальной плоскости и оценивали его расширение [57], но диаметр канала на протяжении при этом не измеряли.

Данная работа имеет ограничения, в частности, в статье не представлены данные субъективных шкал на предоперационном этапе, а также в исследовании отсутствует контрольная группа. Тем не менее, полученные результаты кажутся нам достаточно перспективными для дальнейшего изучения пациентов с хронической нестабильностью надколенника, а также включения в дальнейший анализ группы пациентов после консервативного лечения и пациентов, которым выполнялась трохлеопластика бедренной кости.

Заключение

Двухпучковая транспателлярная реконструкция MPFL ауто трансплантатом из сухожилия полусухожильной мышцы является эффективным методом лечения хронической нестабильности надколенника, показывает отличные клинические результаты по данным субъективных опросников и позволяет пациентам вернуться к спорту в кратчайшие сроки после операции. В нашей практике не встречалось повторных вывихов надколенника после данной операции.

Конфликт интересов: не заявлен.

Источник финансирования: исследование проведено без спонсорской поддержки.

Литература [References]

1. Герасименко М.А., Белецкий А.В., Жук Е.В., Залепугин С.Д. Диагностика ортопедической патологии пателлофemorального сустава. Современный взгляд на проблему. *Медицинский журнал*. 2007;3(21):16-20. Gerasimenko M.A., Beletskii A.V., Zhuk E.V., Zalepugin S.D. [Diagnostics of patellofemoral joint pathology.

- Recent approach.] *Medicinskii zhurnal* [Medical Journal] 2007;3(21):16-20. (in Russian).
2. Amis A.A., Bull A.M.J., Farahmand F., Senavongse W., Shih Y.F. Patellofemoral joint biomechanics. In: *Patellofemoral Disorders: Diagnosis and Treatment*. 2004.pp. 37-53. DOI: 10.1002/0470011165.ch3.
 3. Loudon J.K. Biomechanics and pathomechanics of the patellofemoral joint. *Int J Sports Phys Ther*. 2016;11(6):820-830. DOI: 10.1007/978-3-642-71625-6_4.
 4. Zaffagnini S., Colle F., Lopomo N., Sharma B., Bignozzi S., Dejour D., Marcacci M. The influence of medial patellofemoral ligament on patellofemoral joint kinematics and patellar stability. *Knee Surg Sports Traumatol Arthrosc*. 2013;21(9):2164-2171. DOI: 10.1007/s00167-012-2307-9.
 5. Petri M., Von Falck C., Broese M., Lioudakis E., Balcarek P., Niemeyer P. et al. Influence of rupture patterns of the medial patellofemoral ligament (MPFL) on the outcome after operative treatment of traumatic patellar dislocation. *Knee Surg Sports Traumatol Arthrosc*. 2013;21(3):683-689. DOI: 10.1007/s00167-012-2037-z.
 6. Senavongse W., Amis A.A. The effects of articular, retinacular, or muscular deficiencies on patellofemoral joint stability: a biomechanical study in vitro. *J Bone Joint Surg Br*. 2005;87(4):577-582. DOI: 10.1302/0301-620X.87b4.14768.
 7. Amis A.A., Firer P., Mountney J., Senavongse W., Thomas N.P. Anatomy and biomechanics of the medial patellofemoral ligament. *The Knee*. 2003;10(3):215-220.
 8. Bicos J., Fulkerson J.P., Amis A. Current concepts review. *Am J Sports Med*. 2007;35(3):484-492. DOI: 10.1177/0363546507299237.
 9. Conlan T., Garth W.P., Lemons J.E. Evaluation of the medial soft-tissue restraints of the extensor mechanism of the knee. *J Bone Joint Surg Am*. 1993;75(5):682-693. DOI: 10.2106/00004623-199305000-00007.
 10. LaPrade R.F., Engebretsen A.H., Ly T.V., Johansen S., Wentorf F.A., Engebretsen L. The anatomy of the medial part of the knee. *J Bone Joint Surg Am*. 2007;89(9):2000-2010. DOI: 10.2106/JBJS.F.011176.
 11. Zaffagnini S., Dejour D., Grassi A., Bonanzinga T., Muccioli G.M.M., Colle F. et al. Patellofemoral anatomy and biomechanics: current concepts. *Joints*. 2013;1(2):15-20.
 12. Atkin D.M., Fithian D.C., Marangi K.S., Stone M.L., Dobson B.E., Mendelsohn C. Characteristics of patients with primary acute lateral patellar dislocation and their recovery within the first 6 months of injury. *Am J Sports Med*. 2000;28(4):472-479. DOI: 10.1177/03635465000280040601.
 13. Balcarek P., Jung K., Ammon J., Walde T.A., Frosch S., Schüttrumpf J.P. et al. Anatomy of lateral patellar instability: trochlear dysplasia and tibial tubercle-trochlear groove distance is more pronounced in women who dislocate the patella. *Am J Sports Med*. 2010;38(11):2320-2327. DOI: 10.1177/0363546510373887.
 14. Gravesen K.S., Kallemose T., Blønd L., Troelsen A., Barfod K.W. High incidence of acute and recurrent patellar dislocations: a retrospective nationwide epidemiological study involving 24,154 primary dislocations. *Knee Surg Sports Traumatol Arthrosc*. 2018;26(4):1204-1209. DOI: 10.1007/s00167-017-4594-7.
 15. Panni A.S., Vasso M., Cerciello S. Acute patellar dislocation. What to do? *Knee Surg Sports Traumatol Arthrosc*. 2012;21(2):275-278. DOI: 10.1007/s00167-012-2347-1.
 16. Abbasi D., May M.M., Wall E.J., Chan G., Parikh S.N. MRI findings in adolescent patients with acute traumatic knee hemarthrosis. *J Pediatr Orthop*. 2012;32(8):760-764. DOI: 10.1097/bpo.0b013e3182648d45.
 17. Stefancin J.J., Parker R.D. First-time traumatic patellar dislocation: a systematic review. *Clin Orthop*. 2007;455:93-101. DOI: 10.1097/blo.0b013e31802eb40a.
 18. Клименко И.Г. Диспластический синдром нарушения равновесия надколенника. *Сибирский медицинский журнал* (Иркутск). 2009;88(5):120-130. Klimenko I.G. [Dysontogenetic syndrome of patella disequilibrium]. *Sibirskii medicinskii zhurnal* (Irkutsk) [Siberian medical journal (Irkutsk)]. 2009;88(5):128-130. (in Russian).
 19. Amis A.A., Oguz C., Bull A.M.J., Senavongse W., Dejour D. The effect of trochleoplasty on patellar stability and kinematics. *J Bone Joint Surg Br*. 2008;90(7):864-869. DOI: 10.1302/0301-620x.90b7.20447.
 20. Blackburne J.S., Peel T.E. A new method of measuring patellar height. *J Bone Joint Surg Br*. 1977;59(2):241-242. DOI: 10.1302/0301-620x.59b2.873986.
 21. Dejour H., Walch G., Nove-Josserand L., Guier C.H. Factors of patellar instability: an anatomic radiographic study. *Knee Surg Sports Traumatol Arthrosc*. 1994;2(1):19-26. DOI: 10.1007/bf01552649.
 22. Insall J., Goldberg V., Salvati E. Recurrent dislocation and the high-riding patella. *Clin Orthop*. 1972;88:67-69. DOI: 10.1097/00003086-197210000-00012.
 23. Oestern S., Varoga D., Lippross S., Kaschwich M., Finn J., Buddrus B., Seekamp A. [Patella dislocation]. *Unfallchirurg*. 2011;114(4):345-358. (in German). DOI: 10.1007/s00113-011-2012-z.
 24. Fithian D.C., Paxton E.W., Stone M.L., Silva P., Davis D.K., Elias D.A., White L.M. Epidemiology and natural history of acute patellar dislocation. *Am J Sports Med*. 2004;32(5):1114-1121. DOI: 10.1177/0363546503260788.
 25. Nietosvaara Y., Aalto K., Kallio P.E. Acute patellar dislocation in children: incidence and associated osteochondral fractures. *J Pediatr Orthop*. 1994;14(4):513-515. DOI: 10.1097/01241398-199407000-00018.
 26. Hasler C.C., Studer D. Patella instability in children and adolescents. *EFORT Open Rev*. 2017;1(5):160-166. DOI: 10.1302/2058-5241.1.000018.
 27. Duthon V.B. Acute traumatic patellar dislocation. *Orthop Traumatol Surg Res*. 2015;101(1 Suppl):S59-S67. DOI: 10.1016/j.otsr.2014.12.001.
 28. Буравцов П.П., Гореванов Э.А., Мурадисинов С.О. Методы лечения вывиха надколенника в отечественных и зарубежных публикациях (обзор литературы). *Гений Ортопедии*. 2006;(3):69-72. Buravtsov P.P., Gorevanov E.A., Muradisinov S.O. [Treatment of patellar dislocation in national and foreign literature (literature review)]. *Genii Ortopedii* [Orthopaedic Genius]. 2006;(3):69-72. (in Russian).
 29. Лазышвили Г.Д., Кузьменко В.В., Гиршин С.Г. Раннее хирургическое лечение свежих наружных вывихов надколенника. *Вестник травматологии и ортопедии им. Н.Н. Приорова*. 1999;(3):16-21. Lazishvili G.D., Kuz'menko V.V., Girshin S.G. [Early treatment of acute lateral patellar dislocation]. *Vestnik travmatologii i ortopedii imeni N.N. Priorova*. 1999;(3):16-21. (in Russian).
 30. Drago J.L., Nguyen M., Gatewood C.T., Taunton J.D., Young S. Medial patellofemoral ligament repair versus

- reconstruction for recurrent patellar instability: two-year results of an algorithm-based approach. *Orthop J Sports Med.* 2017;5(3):2325967116689465. DOI: 10.1177/2325967116689465.
31. Matsushita T., Oka S., Araki D., Nishida K., Tanaka T., Kanzaki N., Nishida K., Kuroda R. Patient-based outcomes after medial patellofemoral ligament reconstruction. *Int Orthop.* 2017;41(6):1147-1153. DOI: 10.1007/s00264-017-3433-2.
 32. Королев А.В., Афанасьев А.П., Аксенов С.Ю., Герасимов Д.О. Особенности диагностики и лечения пациентов с хронической посттравматической латеральной нестабильностью надколенника. *Врач-аспирант.* 2012;51(2.3):495-502. Korolev A.V., Afanas'ev A.P., Aksenov S.Y., Gerasimov D.O. [Diagnostics and treatment of patients with chronic traumatic lateral patellar dislocation]. *Vrach-aspirant* [Postgraduate Doctor]. 2012;51(2.3):495-502. (in Russian).
 33. Lenschow S., Schliemann B., Gestring J., Herbolt M., Schulze M., Kösters C. Medial patellofemoral ligament reconstruction: fixation strength of 5 different techniques for graft fixation at the patella. *Arthroscopy.* 2013;29(4):766-773. DOI: 10.1016/j.arthro.2012.12.004.
 34. Гиршин С.Г., Лазишвили Г.Д., Дубров В.Э. Повреждения и заболевания мышц, сухожилий и связок (клинический опыт и обзор литературы). М.: «Дом Книги», 2013. 494 с. Girshin S.G., Lazishvili G.D., Dubrov V.E. [Traumatic and chronic disorders of muscles, tendons and ligaments (clinical experience and literature review)]. Moskau: «Dom Knigi», 2013. 494 p. (in Russian).
 35. Королев А.В., Афанасьев А.П., Герасимов Д.О., Рязанцев М.С. Наш опыт лечения пациентов с острым травматическим латеральным вывихом надколенника. *Вестник травматологии и ортопедии им. Н.Н. Приорова.* 2015;(4):70-73. Korolev A.V., Afanas'ev A.P., Gerasimov D.O., Ryazantsev M.S. [Management of patients with acute traumatic lateral patellar dislocation]. *Vestnik travmatologii i ortopedii imeni N.N. Priorova.* 2015;(4):70-73. (in Russian).
 36. Schöttle P.B., Fucentese S.F., Romero J. Clinical and radiological outcome of medial patellofemoral ligament reconstruction with a semitendinosus autograft for patella instability. *Knee Surg Sports Traumatol Arthrosc.* 2005;13(7):516-521. DOI: 10.1007/s00167-005-0659-0.
 37. Zanon G., Marullo M., Benazzo F. Double-bundle medial patellofemoral ligament reconstruction with a single patellar tunnel. *Arthrosc Tech.* 2013;2(4):e401-e404. DOI: 10.1016/j.eats.2013.06.008.
 38. Ahmad C.S., McCarthy M., Gomez J.A., Shubin Stein B.E. The moving patellar apprehension test for lateral patellar instability. *Am J Sports Med.* 2009;37(4):791-796. DOI: 10.1177/0363546508328113.
 39. Nijs J., Van Geel C., Van der auwera C, Van de Velde B. Diagnostic value of five clinical tests in patellofemoral pain syndrome. *Man Ther.* 2006;11(1):69-77. DOI: 10.1016/j.math.2005.04.002.
 40. Жук Е.В. Клиническая диагностика латеральной нестабильности надколенника. *Военная медицина.* 2015;(4):107-109. Zhuk E.V. [Clinical diagnostics of lateral patellar instability]. *Voennaya medicina* [Military medicine]. 2015;(4):107-109 (in Russian).
 41. Schoettle P.B., Zanetti M., Seifert B., Pfirrmann C.W., Fucentese S.F., Romero J. The tibial tuberosity-trochlear groove distance; a comparative study between CT and MRI scanning. *Knee.* 2006;13(1):26-31. DOI: 10.1016/j.knee.2005.06.003.
 42. Dejour D., Locatelli E. Patellar instability in adults surgical techniques. In: *Surgican techniques in orthopaedics and traumatology*, Duparc J. (ed). Paris : Elsevier, 2002. pp. 55-520-A-10.
 43. Tavernier T., Dejour D. [Knee imaging: what is the best modality]. *J Radiol.* 2001;82(3 Pt 2):387-405. (in French).
 44. Shabshin N., Schweitzer M.E., Morrison W.B., Parker L. MRI criteria for patella alta and baja. *Skeletal Radiol.* 2004;33(8):445-450. DOI: 10.1007/s00256-004-0794-6.
 45. Королев А.В., Магнитская Н.Е., Рязанцев М.С., Пилипсон Ж.Ю., Хасаншин М.М., Ильин Д.О. Взаимосвязь положения костных каналов при артроскопической пластике передней крестообразной связки, интраоперационных пожеланий хирурга и антропометрических данных пациента. *Травматология и ортопедия России.* 2016;(1):85-95. DOI: 10.21823/2311-2905-2016-0-1-85-95. Korolev A.V., Magnitskaya N.E., Ryazantsev M.S., Pilipson Zh. Yu., Khasanshin M.M., Il'in D.O. [Correlation between tunnel position according to radiological data after ACL reconstruction, surgeon's tunnel estimation during surgery and antropometric characteristics of the patient]. *Travmatologiya i ortopediya Rossii* [Traumatology and orthopedics of Russia]. 2016;(1):85-95. (in Russian). DOI: 10.21823/2311-2905-2016-0-1-85-95.
 46. Keats T.E., Teeslink R., Diamond A.E., Williams J.H. Normal axial relationships of the major joints. *Radiology.* 1966;87(5):904-907. DOI: 10.1148/87.5.904.
 47. Yoshioka Y., Siu D., Cooke T.D. The anatomy and functional axes of the femur. *J Bone Jt Surg Am.* 1987;69(6):875-880. DOI: 10.2106/00004623-198769060-00012.
 48. Nomura E., Inoue M. Surgical technique and rationale for medial patellofemoral ligament reconstruction for recurrent patellar dislocation. *Arthroscopy.* 2003;19(5):E47. DOI: 10.1053/jars.2003.50167.
 49. Christiansen S.E., Jacobsen B.W., Lund B., Lind M. Reconstruction of the medial patellofemoral ligament with gracilis tendon autograft in transverse patellar drill holes. *Arthroscopy.* 2008;24(1):82-87. DOI: 10.1016/j.arthro.2007.08.005.
 50. Schöttle P.B., Hensler D., Imhoff A.B. Anatomical double-bundle MPFL reconstruction with an aperture fixation. *Knee Surg Sports Traumatol Arthrosc.* 2010;18(2):147-151. DOI: 10.1007/s00167-009-0868-z.
 51. Li J., Li Y., Wei J., Wang J., Gao S., Shen Y. A simple technique for reconstruction of medial patellofemoral ligament with bone-fascia tunnel fixation at the medial margin of the patella: a 6-year-minimum follow-up study. *J Orthop Surg.* 2014;9:66. DOI: 10.1186/s13018-014-0066-7.
 52. Wang H.D., Dong J-T., Gao S.J. Medial patellofemoral ligament reconstruction using a bone groove and a suture anchor at patellar: a safe and firm fixation technique and 3-year follow-up study. *J Orthop Surg.* 2016;11(1):138. DOI: 10.1186/s13018-016-0473-z.
 53. von Engelhardt L.V., Fuchs T., Weskamp P., Jerosch J. Effective patellofemoral joint stabilization and low complication rates using a hardware-free MPFL reconstruction technique with an intra-operative adjustment of the graft tension. *Knee Surg Sports Traumatol Arthrosc.* 2018 Sep;26(9):2750-2757. DOI: 10.1007/s00167-017-4723-3.
 54. Lippacher S., Dreyhaupt J., Williams S.R., Reichel H., Nelitz M. Reconstruction of the medial patellofemoral ligament: clinical outcomes and return to sports. *Am*

- J Sports Med.* 2014;42(7):1661-1668.
DOI: 10.1177/0363546514529640.
55. Feller J.A., Richmond A.K., Wasiak J. Medial patellofemoral ligament reconstruction as an isolated or combined procedure for recurrent patellar instability. *Knee Surg Sports Traumatol Arthrosc.* 2014;22(10):2470-2476.
DOI: 10.1007/s00167-014-3132-0.
56. Krych A.J., O'Malley M.P., Johnson N.R., Mohan R., Hewett T.E., Stuart M.J., Dahm D.L. Functional testing and return to sport following stabilization surgery for recurrent lateral patellar instability in competitive athletes. *Knee Surg Sports Traumatol Arthrosc.* 2018;26(3):711-718.
DOI: 10.1007/s00167-016-4409-2.
57. Berard J.-B., Magnussen R.A., Bonjean G., Ozcan S., Lustig S., Neyret P., Servien E. Femoral tunnel enlargement after medial patellofemoral ligament reconstruction: prevalence, risk factors, and clinical effect. *Am J Sports Med.* 2014;42(2):297-301.
DOI: 10.1177/0363546513512771.

СВЕДЕНИЯ ОБ АВТОРАХ:

Королев Андрей Вадимович — д-р мед. наук, главный врач Европейской клиники спортивной травматологии и ортопедии (ECSTO); профессор кафедры травматологии и ортопедии, ГБОУ ВПО «Российский университет дружбы народов», Москва

Магнитская Нина Евгеньевна — канд. мед. наук, ортопед-травматолог Европейской клиники спортивной травматологии и ортопедии (ECSTO), Москва

Рязанцев Михаил Сергеевич — канд. мед. наук, ортопед-травматолог Европейской клиники спортивной травматологии и ортопедии (ECSTO), Москва

Синицкий Михаил Анатольевич — врач-рентгенолог, Европейский Медицинский Центр (EMC), Москва

Павел Михайлович Каданцев — ординатор кафедры травматологии и ортопедии, ГБОУ ВПО «Российский университет дружбы народов»; врач-стажер Европейской клиники спортивной травматологии и ортопедии (ECSTO), Москва

Афанасьев Алексей Павлович — канд. мед. наук, врач травматолог-ортопед Европейской клиники спортивной травматологии и ортопедии (ECSTO), Москва

Ильин Дмитрий Олегович — канд. мед. наук, ортопед-травматолог Европейской клиники спортивной травматологии и ортопедии (ECSTO), Москва

INFORMATION ABOUT AUTHORS:

Andrey V. Korolev — Dr. Sci. (Med.), chief doctor and medical director, European Clinic of Sports Traumatology and Orthopaedics (ECSTO); professor, Department of Traumatology and Orthopaedics, Peoples Friendship University of Russia, Moscow, Russian Federation

Nina E. Magnitskaya — Cand. Sci. (Med.), orthopaedics surgeon, European Clinic of Sports Traumatology and Orthopaedics (ECSTO), Moscow, Russian Federation

Mikhail S. Ryazantsev — Cand. Sci. (Med.), orthopaedics surgeon, European Clinic of Sports Traumatology and Orthopaedics (ECSTO), Moscow, Russian Federation

Mikhail A. Sinitskiy — radiologist, European Medical Center (EMC), Moscow, Russian Federation

Pavel M. Kadantsev — resident, Peoples Friendship University of Russia; trainee, European Clinic of Sports Traumatology and Orthopaedics (ECSTO), Moscow, Russian Federation

Aleksei P. Afanas'yev — Cand. Sci. (Med.), orthopedic surgeon, European Clinic of Sports Traumatology and Orthopaedics (ECSTO), Moscow, Russian Federation

Dmitrii O. Il'in — Cand. Sci. (Med.), orthopaedics surgeon, European Clinic of Sports Traumatology and Orthopaedics (ECSTO), Moscow, Russian Federation

Сравнение трех способов лечения переломов пяточной кости

В.О. Каленский, П.А. Иванов, Ф.А. Шарифуллин, О.А. Забавская

ГБУЗ «Научно-исследовательский институт скорой помощи им. Н.В. Склифосовского»
Департамента здравоохранения г. Москвы
Большая Сухаревская пл., д. 3, 129090, Москва, Россия

Реферат

Актуальность. Вопросы выбора консервативного или оперативного лечения при переломах пяточной кости, а тем более выбора оптимального метода хирургического лечения этих переломов, окончательно не решены. Проведение сравнительных исследований в этой области является одной из важных задач современной травматологии.

Цель исследования — сравнить функциональные результаты, характер и частоту осложнений при применении трех способов лечения переломов пяточной кости.

Материал и методы. Представлены результаты лечения 95 пациентов, проходивших лечение с 2013 по 2016 г. Средний возраст пациентов составил 39,04±12,51 лет. Пациентов разделили на три группы: группу 1 составил 41 пациент с 54 переломами после функционального консервативного лечения; группу 2 — 18 пациентов с 22 переломами после открытой репозиции и накостного остеосинтеза; группу 3 — 36 пациентов с 40 переломами после миниинвазивной репозиции и остеосинтеза штифтом. Группы не отличались по частоте встречаемости факторов риска неблагоприятных исходов и степени хирургического риска по шкале ABCDEF. Оценку результатов производили на основании рентгенологических критериев репозиции, частоты осложнений и показателей функциональных шкал FFI (Foot Function Index) и LEFS (Lower Extremity Functional Score).

Результаты. Средний срок наблюдения составил 20,8±9,0 мес. Катамнез отслежен у 68 пациентов из 95 (71,6%). Разницу по всем показателям качества репозиции наблюдали между группой 1, где репозиция не проводилась, и группами 2 и 3 ($p < 0,05$). Группы 2 и 3 были одинаковы по качеству репозиции задней суставной площадки, восстановлению высоты и оси пяточной кости ($p > 0,05$). Показатели FFI и LEFS в группе 1 уступали показателям в группах 2 и 3 ($p < 0,05$) на сроках 6 и 12 мес. На сроке в 24 мес. различия сохранялись в средних значениях, но не были статистически значимыми ($p > 0,05$). Различий между группами 2 и 3 не выявлено на всех сроках наблюдения ($p > 0,05$). Суммарная частота осложнений заживления раны в группе 2 была значимо выше, чем в группах 1 и 3 ($p = 0,033$).

Выводы. Каждый из представленных видов оперативного лечения по сравнению с консервативным позволяет быстрее восстановить функцию после перелома пяточной кости. Применение минимально инвазивной репозиции и остеосинтеза штифтом не уступает по функциональным результатам открытой репозиции и накостной фиксации, но несет меньший риск осложнений при заживлении раны.

Ключевые слова: переломы пяточной кости, интрамедуллярный остеосинтез, консервативное лечение, накостный остеосинтез, минимально инвазивный остеосинтез.

DOI: 10.21823/2311-2905-2018-24-3-103-112

Каленский В.О., Иванов П.А., Шарифуллин Ф.А., Забавская О.А. Сравнение трех способов лечения переломов пяточной кости. *Травматология и ортопедия России*. 2018;24(3):103-112. DOI: 10.21823/2311-2905-2018-24-3-103-112.

Cite as: Kalensky V.O., Ivanov P.A., Sharifullin F.A., Zabavskaya O.A. [Comparison of Three Options for Treatment of Calcaneal Fracture]. *Травматология и ортопедия России* [Traumatology and Orthopedics of Russia]. 2018;24(3):103-112. (in Russian). DOI: 10.21823/2311-2905-2018-24-3-103-112.

Каленский Всеволод Олегович. Большая Сухаревская пл., д. 3, 129090, Москва, Россия / Vsevolod O. Kalenskiy. 3, Bolshaya Sukharevskaya pl., 129090, Moscow, Russian Federation; e-mail: vsevolod.kalenskiy@gmail.com

Рукопись поступила/Received: 07.02.2018. Принята в печать/Accepted for publication: 25.06.2018.

Comparison of Three Options for Treatment of Calcaneal Fracture

Kalensky V.O., Ivanov P.A., Sharifullin F.A., Zabavskaya O.A.

*Sklifosovsky Clinical and Research Institute for Emergency Care
3, Bolshaya Sukharevskaya pl., 129090, Moscow, Russian Federation*

Abstract

Until now the problem of selecting a conservative or operative treatment option for calcaneal fractures and moreover the choice of the most optimal surgical procedure for such lesions have not been solved. Thus, comparative studies in this area is one of the most important tasks of the modern traumatology.

Purpose of the study – to compare treatment outcomes, pattern and complications rate following the use of three treatment options for calcaneal fractures.

Material and Methods. The authors analyzed treatment outcomes of 95 patients from 2013 till 2016. Mean age of patients was 39.04 ± 12.51 years. Patients were divided into three groups: group 1 consisted of 41 patients with 54 fractures who underwent functional conservative treatment; group 2 consisted of 18 patients with 22 fractures treated by open reduction and plate fixation; group 3 consisted of 36 patients with 40 fractures treated by minimally invasive reduction and intramedullary fixation. Groups did not differ in respect of risk factors rate and rate of surgical risks under ABCDEF scale. Outcomes were evaluated basing on roentgenological criteria of reduction, complications rate and the functional scales FFI (Foot Function Index) and LEFS (Lower Extremity Functional Score).

Results. Mean followup was 20.8 ± 9.0 months. Catamnesis was controlled in 68 out of 95 patients (71.6%). Variances were observed for all criteria of reduction quality between group 1 (no reduction) and groups 2 and 3. Groups 2 and 3 demonstrated similar criteria in respect of reduction quality of posterior articular surface, restoration of height and axis of calcaneus ($p > 0.05$). FFI and LEFS scores in group 1 were inferior to results in groups 2 and 3 ($p < 0.05$) at 6 and 12 months follow up. At 24 months follow up the variances persisted for mean values but were not statistically significant ($p > 0.05$). No differences between groups 2 and 3 were observed during all follow up terms ($p > 0.05$). Sum rate of complications in wound healing in group 2 was significantly higher than in groups 1 and 3 ($p = 0.033$).

Conclusion. Any of the described options of surgical treatment resulted in an earlier functional restoration after calcaneal fractures as compared to conservative treatment. Reduction quality and late functional outcomes did not vary between the study groups, however, the rate of complications for wound healing in the group with open internal fixation was higher.

Keywords: calcaneal fracture, intramedullary internal fixation, conservative treatment, plate fixation, minimally invasive fixation.

DOI: 10.21823/2311-2905-2018-24-3-103-112

Competing interests: the authors declare that they have no competing interests.

Funding: the authors have no support or funding to report.

Введение

Проблема лечения переломов пяточной кости сохраняет свою актуальность в современной травматологии и ортопедии. Несмотря на относительно невысокую встречаемость (всего 2% от всех переломов костей скелета [1]), последствия этого вида травмы могут существенно нарушить качество жизни пострадавшего [2–4]. Хотя успехи развития технической составляющей хирургического лечения (усовершенствование ряда травматологических имплантатов и интраоперационной рентгенографии) очевидны, преимущества оперативного лечения для многих исследователей остаются сомнительными. Этим сомнениям способствуют опубликованные результаты ряда крупных исследований. В частности, в рандомизированном проспективном многоцентровом ис-

следовании канадского общества травматологов 2002 г., охватившем более 500 пациентов, авторы не выявили разницы в функциональных исходах на сроках более 2 лет [5]. Похожие результаты также получили P.H. Agren с соавторами в 2013 г. [6]. В 2015 г. D. Griffin с соавторами представили рандомизированное клиническое исследование, включившее 151 пациента. Авторы не обнаружили различий в функциональных исходах на протяжении первых 2 лет и не рекомендовали в дальнейшем оперативное лечение переломов пяточной кости [7].

Не меньшее развитие получила и противоположная точка зрения. В том же исследовании канадского общества травматологов констатировано, что в группах молодых пациентов, пациентов с физически легким характером работы, паци-

ентов с более тяжелыми повреждениями (на основании измерений угла Бёлера) и пациентов с анатомичной репозицией отломков оперативное лечение приводило к значимо лучшим результатам, а при консервативном лечении последующее выполнение подтаранного артродеза требовалось в 5,5 раз чаще [5]. Преимущество оперативного лечения подтвердили в своих исследованиях и другие авторы [8, 9]. В 2009 г. C.S. Radnay с соавторами, а позже и Н. Thermann с соавторами указали на лучшие исходы после артродеза подтаранного сустава у ранее прооперированных больных [10, 11].

Еще меньше ясности существует в вопросе выбора оптимального способа оперативного лечения. Традиционный метод открытой репозиции и накостного остеосинтеза через L-образный расширенный доступ позволяет выполнить репозицию под визуальным контролем, но существует повышенный риск развития инфекционных осложнений, а также проблем с заживлением послеоперационной раны. Апологеты метода открытой репозиции констатировали в своих наблюдениях хорошие исходы и низкую частоту инфекционных осложнений (до 10%) [12, 13]. Другие исследователи констатировали частоту инфекционных осложнений при открытой репозиции и фиксации до 30% и более, а также сделали вывод о преимуществах минимально инвазивной фиксации, как в аспекте инфекционных осложнений, так и в функциональных исходах [14, 15, 16]. Техника чрескожной репозиции позволяет выполнять операции без существенного риска даже у пациентов с компрометированным местным и общим статусом [17], однако качество репозиции без непосредственного визуального контроля вызывают сомнения у многих хирургов.

Мы обнаружили небольшое количество исследований, сравнивающих результаты и эффективность этих двух подходов, большинство из которых представлены сериями случаев.

Цель исследования — сравнить результаты лечения, характер и частоту осложнений при применении трех способов лечения пациентов с переломами пяточной кости.

Материал и методы

Характеристика пациентов

С декабря 2013 по июнь 2016 г. в нашем учреждении прошли лечение 156 пациентов с переломами пяточной кости. Критерием включения в исследование было наличие внутрисуставного перелома пяточной кости со смещением, распространяющегося на заднюю суставную фасетку. Критериями исключения являлись: недостаток информации для проведения анализа результатов лечения; вне-

суставной характер перелома; перевод пациента в другое ЛПУ или смерть; переломы без смещения отломков; дисфункция нижних конечностей неврологического генеза; первичный артродез подтаранного сустава; остеосинтез пяточной кости спицами. На основании этих критериев из исследования исключили 61 пациента, включили 95 пациентов.

Средний возраст пациентов составил $39,04 \pm 12,51$ лет, 89 (93,7%) пациентов относились к лицам трудоспособного возраста (до 60 лет). Мужчин было 75 (78,9%), женщин — 20 (21,1%).

Пациентов разделили на группы, исходя из способа лечения. Группу 1 составил 41 пациент с 54 переломами, которым применен функциональный метод консервативного лечения; группу 2 — 18 пациентов с 22 переломами, которых лечили методом открытой репозиции и накостного остеосинтеза пластиной с угловой стабильностью; группу 3 — 36 пациентов с 40 переломами, у которых применили чрескожную репозицию или репозицию через модифицированный доступ Палмера к подтаранному синусу и остеосинтез штифтом.

После разделения пациентов на группы оценили частоту встречаемости основных факторов риска неблагоприятных исходов (возраст, курение и стаж курения, алкоголизм, наркомания, диабет, наличие психического заболевания, наличие сочетанной или множественной травмы, частота билатеральных переломов, оценка по шкале ISS, показатель хирургического риска по шкале ABCDEF, сроки проведения операции (если она выполнялась) (табл. 1).

При оценке морфологии повреждений использовали две наиболее популярные классификации переломов: R. Sanders и P. Essex-Lopresti [18, 19]. Дополнительно оценивали величину угла Бёлера и степень варусного отклонения пяточного бугра, так как эти два показателя хорошо демонстрируют степень смещения отломков. Морфологические характеристики повреждений в группах представлены в таблице 2.

В группе 3 частота встречаемости сочетанной травмы с повреждениями скелета была меньше, чем в группе 1 ($p = 0,003$). При распределении по типам переломов по классификации Essex-Lopresti выявили, что в группе 2 больше доля вдавленных переломов. Это заметно как по процентным долям (90,91% против 47,5%), так и при статистическом анализе методом χ^2 ($p = 0,0001$ и $p = 0,02$). При распределении переломов по классификации Sanders доля переломов типа II была больше в группе 3, чем в группе 1 ($p = 0,015$). Эту особенность группы 3 считали закономерной, так как переломы типа III по Sanders затруднительно репонировать минимально инвазивно.

Таблица 1

Основные демографические показатели и факторы риска

Показатель	Группа 1	Группа 2	Группа 3
Количество пациентов	41	18	36
Средний возраст, лет	40,3±13,7	36,6±8,1	41,0±13,2
Количество мужчин	31 (75,6%)	16 (88,9%)	28 (77,8%)
Работающие	25 (61,0%)	16 (88,9%)	33 (91,7%)
Курящие	23 (56,1%)	8 (44,4%)	20 (55,6%)
Средний стаж курения, лет	14,7±14,6	22,5±7,6	21,3±10,2
Диабет	2 (4,9%)	0 (0,0%)	0 (0,0%)
Предоперационный период, дни	—	16,0±7,9	10,0±5,7
Хирургический риск по шкале ABCDEF	11,3±2,2	10,5±2,45	10,3±2,4
Сочетанная травма	21 (51,2%)	6 (33,3%)	6 (16,7%)
Билатеральное повреждение нижних конечностей	19 (46,3%)	10 (55,6%)	10 (27,8%)
Средний балл по ISS у пациентов с сочетанной травмой	20,6±6,6	19,8±7,8	19,5±4,4
Наличие фликтен	10 (18,9%)	2 (9,1%)	8 (20,0%)

Таблица 2

Основные морфологические характеристики повреждений пяточной кости

Показатель	Группа 1	Группа 2	Группа 3
Языковидные переломы	22 (40,7%)	2 (9,1%)	21 (52,5%)
Вдавленные переломы	32 (59,3%)	20 (90,9%)	19 (47,5%)
Sanders II	29 (53,7%)	14 (63,6%)	32 (80,0%)
Sanders III	20 (37,0%)	7 (31,8%)	8 (20,0%)
Sanders IV	5 (9,3%)	1 (4,6%)	0 (0,0%)
Повреждение пяточно-кубовидного сустава	29 (54,7%)	13 (59,1%)	27 (67,5%)
Открытые переломы	7 (17,0%)	1 (5,6%)	0 (0,0%)
Предоперационный угол Бёлера	-9,7±25,1	-9,4±25,2	-4,0 ±14,8
Предоперационное варусное смещение пяточного бугра	10,9±12,7	14,5±13,3	8,5±12,0

Методы лечения

В группе 1 использовали метод функционального лечения с иммобилизацией стопы в первые 2–3 суток, укладкой поврежденной стопы в возвышенное положение и последующей разработкой движений в суставах стопы.

В группе 2 операцию выполняли по мере готовности кожного покрова (уменьшение отека

и появления морщинистости кожи). Использовали расширенный L-образный доступ (рис. 1 а) и общепринятый алгоритм репозиции по Н. Zwirp [20]. После достижения репозиции производили остеосинтез пяточной пластиной (сетчатой или Y-образной). После завершения фиксации рану дренировали по Редону, ушивали послойно.

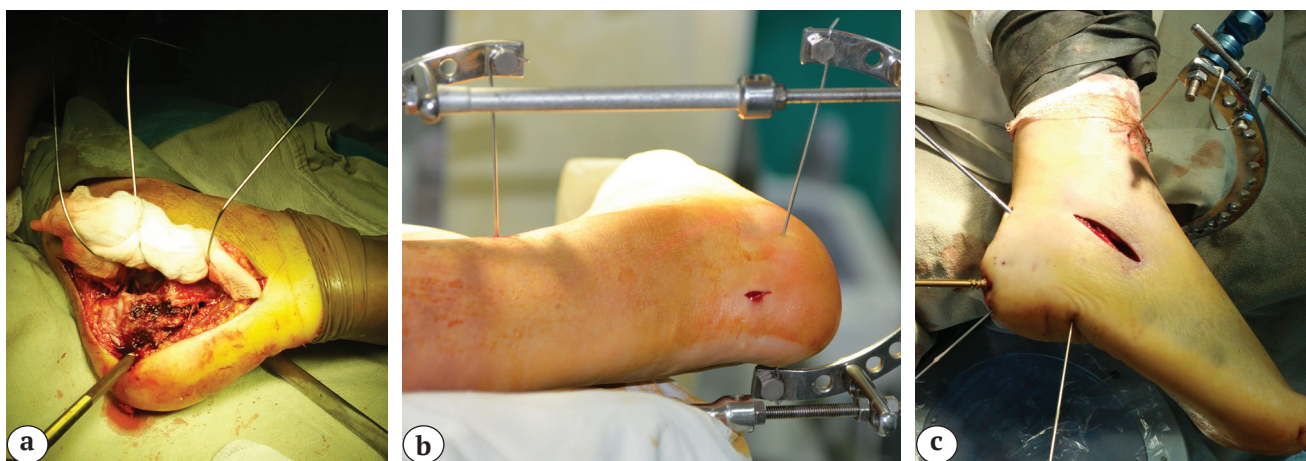

Рис. 1. Варианты доступов для различных видов репозиции:
 а — L-образный расширенный доступ; б — доступ к подтаранному синусу;
 с — доступ для перкутанной репозиции

Fig. 1. Approaches for various reduction options:
 а — L-shape extended approach; б — approach to subtalar sinus; с — approach for percutaneous reduction

В группе 3 операцию выполняли в максимально ранние сроки. Несмотря на потенциальную возможность выполнения минимально инвазивной репозиции и фиксации в первые сутки, а также в ближайшие несколько дней на фоне умеренного отека, реализовать эту возможность удалось лишь у некоторых пациентов, что было связано с организационными причинами. Этим объясняется средняя длительность предоперационного периода в $10,0 \pm 5,7$ дней. Пользовались преимущественно техникой чрескожной репозиции, вводя инструменты через разрезы 0,5–1,0 см (рис. 1б). Использовали технику репозиции с использованием спицевого дистракционного аппарата из частей для аппарата Илизарова, предложенную Д.В. Глуховым с соавторами [21], а также маневр Р. Essex-Lopresti при языковидных переломах [22]. При невозможности добиться анатомичной репозиции закрытым способом выполняли модифицированный доступ Палмера к подтаранному суставу. Длина разреза варьировала от 3,0 до 6,0 см (рис. 1с). После репозиции фиксацию выполняли внутрикостным штифтом по технологии, предложенной производителем.

Методы оценки исходов лечения

В период стационарного лечения на послеоперационных КТ оценивали остаточные смещения отломков внутрисуставного перелома. Использовали систему, предложенную Т. Kurozumi и соавторами [23] для балльной оценки качества репозиции задней суставной площадки. Также регистрировали ранние осложнения. После выписки пациента приглашали на контрольные осмотры в сроки 1, 2, 3, 6, 12 и 24 мес. после операции. Во

время повторных посещений регистрировали случаи вторичного смещения, а также факт сращения. На сроках 6, 12 и 24 мес. оценивали функциональные исходы по шкалам FFI (Foot Function Index) и LEFS (Lower Extremity Functional Score). Если пациент игнорировал заполнение опросников дважды подряд, то дальнейшие опросы не проводили, и регистрировался выход пациента из исследования.

Методы статистической обработки данных

Данные обрабатывали с помощью программ Microsoft Excel 2007 и STATISTICA 10. При работе с качественными показателями использовали критерий χ^2 Пирсона. При работе с количественными показателями определяли тип распределения методами Шапиро – Уилка и Колмогорова – Смирнова. При нормальном распределении использовали методы дисперсионного анализа Краскела – Уоллиса; при ненормальном — методы непараметрической оценки (U-тест Манна – Уитни). Критический уровень значимости нулевой статистической гипотезы принимали равным 0,05.

Результаты

Средний срок наблюдения составил $20,8 \pm 9,0$ мес. (от 6 до 38 мес.). Катанез отслезен у 68 (71,6%) пациентов из 95. У 27 (28,4%) пациентов отследить функциональные исходы не представилось возможным. Наблюдение прерывалось в основном из-за утраты связи и отказа пациентов от сотрудничества. Группы статистически не отличались друг от друга по количеству пациентов, с которыми связь была потеряна ($p > 0,05$). Срок на-

блюдения 24 мес. достигли 12 пациентов группы 1, 8 пациентов группы 2 и 6 пациентов группы 3.

Тремя ключевыми позициями, по которым сравнивали результаты лечения, были качество репозиции, отдаленные функциональные исходы, тип и частота осложнений. Морфологическая характеристика пяточных костей после репозиции и фиксации представлена в таблице 3.

Группы 2 и 3 были одинаковы по качеству репозиции задней суставной площадки, восстановлению высоты и оси пяточной кости ($p > 0,05$).

Особенностью полученных отдаленных функциональных исходов является то, что данные функциональных шкал на сроках 6 мес. в группе открытого остеосинтеза отсутствовали. Это связано с тем, что эти пациенты проходили лечение раньше, чем началась регистрация отдаленных исходов. Показатели функционального состояния по шкалам в группах в разные периоды наблюдения представлены в таблице 4.

Различия отмечали в сроки до 2 лет. Показатели FFI и LEFS в группе 1 значительно уступали средним показателям в группе 3 ($p = 0,017$ и $0,011$ для срока 6 мес. а также от $0,004$ до $0,026$ соответственно для срока 12 мес.). Различий между группами 2 и 3 не выявлено ($p > 0,05$).

Иную картину наблюдали в срок 24 мес. В группе 1 средние показатели оставались ниже, чем в группах 2 и 3, но при этом различия уже не были статистически значимыми ($p > 0,05$), что могло быть связано как с нивелированием разницы в функции, так и в уменьшении количества пациентов, достигших этой длительности послеоперационного периода.

У пациентов, лечившихся оперативно, наблюдали ряд осложнений, частота и тип которых существенно отличались в группах (табл. 5).

В группе 2 отмечались проблемы заживления послеоперационной раны и инфекционные осложнения. Среди послеоперационных осложнений в группе 2 отмечались нарушения заживления послеоперационной раны и инфекционные осложнения. Разница между второй и третьей группами по суммарной частоте всех воспалительных проблем мягких тканей (некроз кожи, нагноение и опорожнение гематомы) оказалась статистически достоверной ($22,7\%$ против $2,5\%$, $p = 0,033$).

Вторичное смещение отломков было более характерно для группы 3 — 2 случая ($5,0\%$). В частности, вторичное смещение возникло у пациента с разрушением переднего отростка пяточной кости, а также в случае с большим языковидным фрагментом (рис. 2).

Таблица 3

Показатели качества репозиции пяточной кости в группах оперативного лечения

Группа	Угол Бёлера, град.	Варусное смещение бугра, град.	Качество репозиции по Kurozumi			
			отличное	хорошее	удовлетворительное	плохое
1	-9,69±25,13	10,85±12,65	0	7 (12,9%)	9 (16,7%)	38 (70,4%)
2	19,37±10,08	2,05±6,15	7 (31,8%)	6 (27,3%)	6 (27,3%)	3 (13,6%)
3	24,65±8,85	3,38±6,55	11 (27,5%)	20 (50,0%)	6 (15,0%)	3 (7,5%)

Таблица 4

Показатели функционального состояния пациентов по шкалам FFI и LEFS после операции, баллы

Группа	6 мес.		12 мес.		24 мес.	
	FFI	LEFS	FFI	LEFS	FFI	LEFS
1	55,1±30,9	54,5±27,7	69,9±18,6	64,6±23,7	82,2±15,4	79,4±17,2
2	Нет данных	Нет данных	86,3±12,3	76,6±13,6	88,8±9,7	89,5±9,0
3	81,8±12,2	78,7±12,6	85,8±16,8	87,6±9,6	81,5±13,1	81,3±9,4

Структура осложнений в группах

Таблица 5

Группа	Некроз кожного края	Поверхностная инфекция	Глубокая инфекция	Хронический остеомиелит	Вторичное смещение	Миграция фиксатора	Отхождение гематомы
1	0	0	0	0	0	0	0
2	2 (9,1%)	1 (4,5%)	1 (4,5%)	1 (4,5%)	1 (4,5%)	0	3 (13,6%)
3	1 (2,5%)	0	0	0	2 (5,0%)	0	0

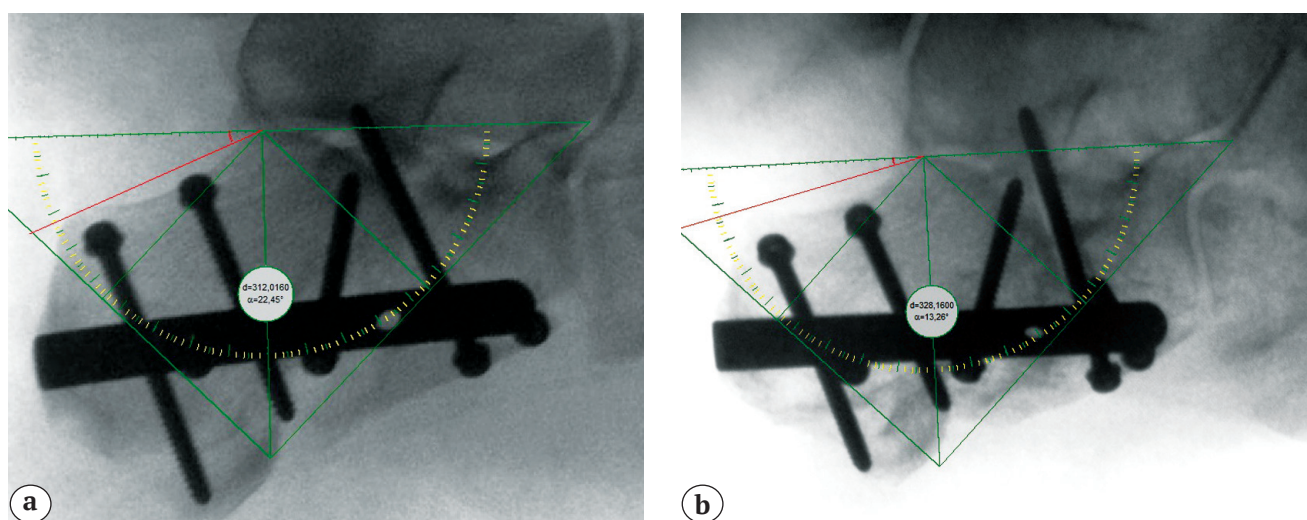


Рис. 2. Рентгенограммы стопы пациента со вторичным смещением отломков (уменьшение угла Бёлера на 10°):
 а — положение отломков сразу после операции;
 б — через 6 мес. после операции при удалении конструкции

Fig. 2. X-rays of the patient with secondary fragments displacement (Boehler angle reduced by 10°):
 а — fragments positioning immediately after the surgery;
 б — fragments positioning in 6 months postoperatively at implants removal

Удаление металлофиксаторов в группе 2 не производили. В группе 3 по медицинским показаниям удалили только одну металлоконструкцию, что было связано с выстоянием винтов с подошвенной поверхности пяточной кости и в области опоры таранной кости. Еще два удаления произвели по требованию пациентов.

Обсуждение

Выполненное нами исследование показало, что функциональные результаты всех предложенных оперативных способов превосходят на ранних сроках (6 и 12 мес.) исходы консервативного лечения. Данная закономерность прослеживалась по обеим использованным функциональным шкалам FFI и LEFS. При этом состояние пациентов после консервативного лечения улучшалось дольше и к 24 мес. наблюдения приближалось к результатам оперативного лечения. При оперативном лечении хороший функциональный результат, получаемый уже при первом контрольном обследовании, практически не менялся в дальнейшем. Подобная картина изменений функции соответствует данным, полученным другими авторами [5, 7]. Г.В. Коробушкин описал похожую динамику по шкалам FFI и AOFAS: пациенты в группах оперативного лечения быстрее демонстрировали восстановление функции и уменьшение боли [8].

Несмотря на принципиально различный подход к хирургическому доступу, способу репозиции отломков и фиксации, значимой разницы между группами оперативного лечения ни в качестве репозиции, ни в показателях функциональных

шкал на сроках 12 и 24 мес. мы не наблюдали. В результате сравнения выяснилось, что достигнутое положение в группах 2 и 3 преимущественно относилось к разряду хорошего и отличного по показателям высоты, оси и восстановления задней суставной площадки по шкале Kurozumi. Статистически значимой разницы в количестве удовлетворительных и неудовлетворительных результатов репозиции, а также соотношении хороших и отличных результатов репозиции не наблюдали ($p > 0,05$). Руководствуясь результатами этого сравнения, можно сделать вывод о том, что чрескожная репозиция без непосредственного визуального контроля не уступает по возможностям достижения хорошего положения отломков открытой репозиции. То есть, при всех плюсах чрескожной репозиции, таких как возможность выполнения операции на ранних сроках, сохранение кровоснабжения латеральной стенки пяточной кости, низкий риск некроза кожи, удавалось достигнуть такого же качества репозиции, как и при открытой операции. При невозможности выполнить репозицию чрескожно доступ к подтаранному суставу помогал завершить репозицию с хорошим качеством. Сравнительные исследования качества репозиции при манипуляциях через расширенный L-образный доступ и доступ к подтаранному синусу представлены в литературе в большом количестве и свидетельствуют об отсутствии разницы в качестве репозиции, которая оценивается преимущественно как хорошая и отличная [23, 24]. Значительно меньше подобных исследований посвящено сравнению откры-

тых способов репозиции с чрескожными. В то же время в целом ряде публикаций серии случаев сообщается о хорошем качестве репозиции при применении чрескожных техник [21, 25, 26]. Мы предполагаем, что, если соблюдать определенные правила чрескожной репозиции при вдавленных переломах, хорошее и отличное положение отломков достижимо.

На фоне одинакового качества репозиции мы получили одинаковые функциональные исходы в обеих группах оперативного лечения, соответствующие преимущественно хорошим и отличным результатам. Это противоречит точке зрения, что большой доступ и открытая репозиция необходимы для достижения анатомичной репозиции и, как следствие, хорошей функции.

Логичным результатом консервативного лечения пациентов группы 1 было отсутствие каких-либо послеоперационных осложнений (некрозов кожи, инфекционных осложнений, вторичного смещения отломков или осложнений, вызванных присутствием металлофиксаторов). Хотя мы и не проводили КТ-обследование пациентов в отдаленном периоде для обнаружения и определения степени артроза подтаранного сустава и сдавления малоберцовых сухожилий между пяточной и малоберцовой костями, статистика последующих ортопедических операций в группе 1 косвенно свидетельствует в пользу таких осложнений, как тяжелый посттравматический артроз подтаранного сустава и деформация стопы. Подтаранный артродез в этой группе потребовался 3 пациентам. Отметим, что частота его выполнения в нашем исследовании составила всего 5,6%, что меньше, чем во многих литературных источниках. Мы связываем этот низкий показатель с выходом части пациентов из-под наблюдения и относительно короткой длительностью исследования по сравнению с другими работами.

В группе 2, где производили открытую репозицию через расширенный L-образный доступ по Letournel-Bernirshke, выявляли такие осложнения, как некроз участка кожного лоскута, накопление и последующее опорожнение послеоперационной гематомы, а также поверхностная и глубокая инфекция. Общая частота описанных осложнений оказалась значительной и составила 22,7%, хотя доля инфекционных осложнений была всего 9,0%, а случай глубокой инфекции был только один (4,5%). Несмотря на то, что каждый отдельный вид осложнений в группе 2 возникал редко, и при статистическом анализе разница между группами 2 и 3 не была значимой ($p > 0,05$), суммарное количество осложнений заживления раны в этой подгруппе было значимо выше ($p = 0,033$). Таким

образом, наши результаты вполне соответствовали данным литературы, в частности большим сериям наблюдений S.K. Bernirschke с соавторами и H. Zwipp с соавторами [12, 13].

В группе 3 структура осложнений была совсем иной, чем в при открытом остеосинтезе. Послеоперационных инфекционных осложнений не наблюдали, а поверхностный некроз кожного лоскута возник лишь в одном случае при применении доступа к подтаранному синусу. В то же время заслуживают внимания случаи вторичного смещения отломков. Несмотря на то, что их было всего два, эти клинические примеры демонстрируют особенности фиксации пяточным штифтом. В частности, у одного из пациентов смещение после операции возникло на фоне многооскольчатого перелома переднего отростка, где должна фиксироваться передняя часть штифта. Из-за отсутствия точки опоры в переднем отделе пяточной кости штифт вместе с блокирующим винтом мигрировал и не предотвратил проседание суставной площадки. В другом случае смещение произошло у пациента с крупным языковидным фрагментом. Взглянув на рентгенограммы до и после операции, можно понять, что конструкция штифта не является удачной для такого типа переломов: блокирующие винты в пяточном бугре фиксируются монокортикально, блокирующий винт в *s. tali* также проходит через линию перелома. В итоге конструкция не способна удержать пяточный бугор, на который приходится тракционное усилие ахиллова сухожилия. Хотя наблюдений мало, можно сделать вывод, что конструкция не универсальна, метод внутрикостного остеосинтеза штифтом имеет ограничения в использовании.

Недостатки исследования

Проведенное исследование имеет ряд недостатков, снижающих его качество и статистическую значимость. Прежде всего, оно является ретроспективным. Это обусловило ряд проблем, в частности, отсутствие некоторых данных, таких, как показатели функциональных шкал в группе 2 (открытая репозиция и наkostный остеосинтез). Нельзя обойти вниманием и тот факт, что в группе 3 повреждения, полученные пациентами, оказались менее тяжелыми как с точки зрения сочетаний полученных повреждений, так и с точки зрения морфологии переломов пяточной кости. Кроме того, на момент публикации количество пациентов, которых наблюдали 24 мес., было небольшим, что снижает статистическую значимость сравнения результатов на поздних сроках. В итоге полученный результат надо рассматривать, учитывая возможное влияние описанных факторов.

Выводы

Любой из рассматриваемых видов оперативного лечения позволяет значительно быстрее восстановить функцию после перелома пяточной кости, чем консервативное лечение.

Качество репозиции и отдаленные функциональные результаты не отличались между рассматриваемыми видами оперативного лечения, но отличался характер осложнений. Для группы открытой репозиции и накостного остеосинтеза были характерны проблемы заживления раны, в т.ч. инфекционные осложнения. В группе минимально инвазивной репозиции и фиксации штифтом, напротив, при полном отсутствии проблем заживления раны имели место проблемы стабильности фиксации при переломах с крупным язычковидным фрагментом и разрушением переднего отростка.

В конечном итоге применение минимально инвазивной репозиции и остеосинтеза штифтом не уступает по функциональным результатам открытой репозиции и накостной фиксации, но несет меньший риск осложнений при заживлении раны.

Конфликт интересов: не заявлен.

Источник финансирования: исследование проведено без спонсорской поддержки.

Литература [References]

1. Mitchell M.J., McKinley J.C., Robinson C.M. The epidemiology of calcaneal fractures. *Foot (Edinb)*. 2009; 19:197-200.
2. Исламбеков У.С., Халиков Р.А., Оманов М.Э. Причины нетрудоспособности и инвалидности при переломах пяточной кости. *Ортопедия, травматология и протезирование*. 1991;(8):63-66.
Islambekov U.S., Halikov R.A., Omanov M.E. [Causes of disability after calcaneal fracture]. *Ortopediya, travmatologiya* [Orthopedics, Traumatology and Prosthetics]. 1991;(8):63-66. (in Russian).
3. Crosby L.A., Fitzgibbons T. Computerized tomography scanning of acute intra-articular fractures of the calcaneus. A new classification system. *J Bone Joint Surg Am*. 1990;72(6):852-859.
4. Kitaoka H.B., Schaap E.J., Chao E.Y., An K.N. Displaced intra-articular fractures of the calcaneus treated non-operatively. Clinical results and analysis of motion and groundreaction and temporal forces. *J Bone Joint Surg Am*. 1994;76(10):1531-1540.
5. Buckley R.E., Tough S., McCormack R., Pate G., Leighton R., Petrie D., Galpin R. Operative compared with nonoperative treatment of displaced intra-articular calcaneal fractures: a prospective, randomized, controlled multicenter trial. *J Bone Joint Surg Am*. 2002; 84-A(10):1733-1744.
6. Agren P.H., Wretenberg P., Sayed-Noor A.S. Operative versus nonoperative treatment of displaced intra-articular calcaneal fractures: a prospective, randomized, controlled multicenter trial. *J Bone Joint Surg Am*. 2013;95(15):1351-1357. DOI: 10.2106/JBJS.L.00759.

7. Griffin D., Parsons N., Shaw E., Kulikov Yu., Hutchinson C., Thorogood M., Lamb S.E. Operative versus non-operative treatment for closed, displaced, intra-articular fractures of the calcaneus: randomised controlled trial. *BMJ*. 2014;349:g4483. DOI: 10.1136/bmj.g4483.
8. Коробушкин Г.В. Оптимизация лечения больных с повреждениями костей стопы: автореф. дис. д-ра мед. наук. М., 2015. 50 с.
Korobushkin G.V. [Treatment optimization of patients with foot injuries] : dr. med. sci. dis. abstract. Moscow, 2015. 50 p.
9. Соколов В.А., Федосов А.П., Шарифуллин Ф.А. Особенности лечения повреждений заднего отдела стопы у пострадавших с политравмой. *Вестник травматологии и ортопедии им. Н.Н. Приорова*. 2008;(1):7-11.
Sokolov V.A., Fedosov A.P., Sharifullin F.A. [Peculiarities of treatment for posterior foot injuries in patients with poly-7 trauma]. *Vestnik travmatologii i ortopedii imeni N.N. Priorova*. 2008;(1):7-11. (in Russian).
10. Radnay C.S., Clare M.P., Sanders R.W. Subtalar fusion after displaced intra-articular calcaneal fractures: does initial operative treatment matter? *J Bone Joint Surg Am*. 2009;91(3):541-546. DOI: 10.2106/JBJS.G.01445.
11. Thermann H., Hüfner T., Schrott H.E., Held C., Tscherne H. Subtalar fusion after conservative or surgical treatment of calcaneus fracture. A comparison of long-term results. *Unfallchirurg*. 1999;102(1):13-22. (in German).
12. Benirschke S.K., Kramer P.A. Wound healing complications in closed and open calcaneal fractures. *J Orthop Trauma*. 2004;18(1):1-6. DOI: 10.1097/00005131-200401000-00001.
13. Zwipp H., Rammelt S., Barthel S. Calcaneal fractures - open reduction and internal fixation (ORIF). *Injury*. 2004;35(Suppl 2):SB46-54. DOI: 10.1016/j.injury.2004.07.011.
14. Kumar S.V., Marimuthu K., Subramani S., Sharma V., Bera J., Kotwal P. Prospective randomized trial comparing open reduction and internal fixation with minimally invasive reduction and percutaneous fixation in managing displaced intra-articular calcaneal fractures. *Int Orthop*. 2014;38(12):2505-2512. DOI: 10.1007/s00264-014-2501-0.
15. Голубев Г.Ш., Дубинский А.В. Сравнительная оценка результатов оперативного лечения пациентов с импрессионными переломами пяточной кости. *Травматология и ортопедия России*. 2013;(2):63-71. DOI:10.21823/2311-2905-2013--2-63-71.
Golubev G.S., Dubinskiy A.V. [Comparative outcomes of surgical treatment of patients with impaction fractures of the calcaneus]. *Travmatologiya i ortopediya Rossii* [Traumatology and Orthopedics of Russia]. 2013;(2):63-71. (in Russian). DOI:10.21823/2311-2905-2013--2-63-71.
16. Wallin K.J., Cozzetto D., Russell L., Hallare D.A., Lee D.K. Evidence-based rationale for percutaneous fixation technique of displaced intra-articular calcaneal fractures: a systematic review of clinical outcomes. *J Foot Ankle Surg*. 2014;53(6):740-743. DOI: 10.1053/j.jfas.2014.03.018.
17. Hammond A.W., Crist B.D. Percutaneous treatment of high-risk patients with intra-articular calcaneus fractures: a case series. *Injury*. 2013;44(11):1483-1485. DOI: 10.1016/j.injury.2013.01.033.
18. Sanders R., Gregory P. Operative treatment of intra-articular fractures of the calcaneus. *Orthop Clin North Am*. 1995;26:203-214.

19. Essex-Lopresti P. The mechanism, reduction technique, and results in fractures of the os calcis. *Br J Surg* 1952; 39: 395-419.
20. Zwipp H., Tscherne H., Wulker N. Osteosynthese dislozierter intraartikulärer calcaneusfrakturen. *Unfallchirurg*. 1988;91:507-515.
21. Кононова К.Ю., Глухов Д.В., Бердюгин К.А., Челноков А.Н. Наш опыт лечения внутрисуставных переломов пяточной кости. *Фундаментальные исследования*. 2014;10(Часть 2):294-297.
Kononova K.Yu., Glukhov D.V., Berdyugin K.A., Chelnokov A.N. [Our experience of treatment intra-articular fractures of calcaneus]. *Fundamental'nye issledovaniya* [Fundamental Research]. 2014;10(Part 2): 294-297. (in Russian).
22. Tornetta P. 3rd. The Essex-Lopresti reduction for calcaneal fractures revisited. *J Orthop Trauma*. 1998;12(7):469-473.
23. Kurozumi T., Jinno Y., Sato T., Inoue H., Aitani T., Okuda K. Open reduction for intra-articular calcaneal fractures: evaluation using computed tomography. *Foot Ankle Int*. 2003;24(12):942-948.
DOI: 10.1177/107110070302401214.
24. Xia S., Lu Y., Wang H., Wu Z., Wang Z. Open reduction and internal fixation with conventional plate via L-shaped lateral approach versus internal fixation with percutaneous plate via a sinus tarsi approach for calcaneal fractures – a randomized controlled trial. *Int J Surg*. 2014;12(5):475-480.
DOI: 10.1016/j.ijssu.2014.03.001.
25. Rammelt S., Amlang M., Barthel S., Gavlik J.M., Zwipp H. Percutaneous treatment of less severe intra-articular calcaneal fractures. *Clin Orthop Relat Res*. 2010;468(4):983-990. DOI: 10.1007/s11999-009-0964-x.
26. Mattiassich G., Litzlbauer W., Ponschab M., Ortmaier R., Rodemund C. Minimally invasive treatment of intra-articular calcaneal fractures with the 2-point distractor. *Oper Orthop Traumatol*. 2017;29(2):149-162.
DOI: 10.1007/s00064-016-0478-0.

СВЕДЕНИЯ ОБ АВТОРАХ:

Каленский Всеволод Олегович — младший научный сотрудник отделения сочетанной и множественной травмы, ГБУЗ «Научно-исследовательский институт скорой помощи им. Н.В. Склифосовского» ДЗ г. Москвы, Москва

Иванов Павел Анатольевич — д-р мед. наук, руководитель отделения сочетанной и множественной травмы, ГБУЗ «Научно-исследовательский институт скорой помощи им. Н.В. Склифосовского» ДЗ г. Москвы, Москва

Шарифуллин Фаат Абдул-Каюмович — д-р мед. наук, главный научный сотрудник научного отделения КТ и МРТ, ГБУЗ «Научно-исследовательский институт скорой помощи им. Н.В. Склифосовского» ДЗ г. Москвы, Москва

Забавская Ольга Александровна — канд. мед. наук, старший научный сотрудник научного отделения КТ и МРТ, ГБУЗ «Научно-исследовательский институт скорой помощи им. Н.В. Склифосовского» ДЗ г. Москвы, Москва

INFORMATION ABOUT AUTHORS:

Vsevolod O. Kalensky — scientist of Polytrauma Department, Sklifosovsky Clinical and Research Institute for Emergency Care, Moscow, Russian Federation

Pavel A. Ivanov — Dr. Sci. (Med.), head of Polytrauma Department, Sklifosovsky Clinical and Research Institute for Emergency Care, Moscow, Russian Federation

Faat A.-K. Sharifullin — Dr. Sci. (Med.), chief researcher of CT and MRI Department, Sklifosovsky Clinical and Research Institute for Emergency Care, Moscow, Russian Federation

Olga A. Zabavskaya — Cand. Sci. (Med.), senior scientist of CT and MRI Department, Sklifosovsky Clinical and Research Institute for Emergency Care, Moscow, Russian Federation

Сколько ревизионных эндопротезирований выполнять до того, как принять решение об артродезе? (клиническое наблюдение пациентки с ревматоидным артритом коленных суставов)

Т.А. Куляба¹, Н.Н. Корнилов^{1,2}, И.И. Кройтору¹, Л.Н. Соломин^{1,3}, Г.Ю. Бовкис¹, К.Л. Корчагин¹, П.П. Иванов¹

¹ ФГБУ «Российский научно-исследовательский институт травматологии и ортопедии им. Р.Р. Вредена» Минздрава России

Ул. Акад. Байкова, д. 8, 195427, Санкт-Петербург, Россия

² ФГБОУ ВО «Северо-Западный государственный медицинский университет им. И.И. Мечникова» Минздрава России

Ул. Кирочная, д. 41, 191015, Санкт-Петербург, Россия

³ ФГБОУ ВО «Санкт-Петербургский государственный университет» 21-я линия В. О., д. 8а, 199106, Санкт-Петербург, Россия

Реферат

В статье представлен опыт хирургического лечения пациентки, страдающей серопозитивной полиуставной формой ревматоидного артрита с преимущественным поражением коленных суставов. Пациентке было выполнено первичное тотальное эндопротезирование обоих коленных суставов. Развившаяся хирургическая инфекция в области оперативных вмешательств потребовала многократных ревизионных операций, в том числе с замещением обширных костных дефектов 3 типа по AORI структурными аллотрансплантатами беренной и большеберцовой костей и аллопластикой разгибательного аппарата коленного сустава. Повторные попытки купировать инфекционный процесс, сформировать опороспособные конечности и подвижные коленные суставы не увенчались успехом. Многолетнее многоэтапное хирургическое лечение завершилось удалением эндопротезов и артродезированием обоих коленных суставов для восстановления опорной функции конечностей.

Ключевые слова: ревматоидный артрит, коленный сустав, ревизионное эндопротезирование, костные дефекты, структурные аллотрансплантаты, артродез.

DOI: 10.21823/2311-2905-2018-24-3-113-124

Куляба Т.А., Корнилов Н.Н., Кройтору И.И., Соломин Л.Н., Бовкис Г.Ю., Корчагин К.Л., Иванов П.П. Сколько ревизионных эндопротезирований выполнять до того, как принять решение об артродезе? (клиническое наблюдение пациентки с ревматоидным артритом коленных суставов). *Травматология и ортопедия России*. 2018;24(3): 113-124. DOI: 10.21823/2311-2905-2018-24-3-113-124.

Cite as: Kulyaba T.A., Kornilov N.N., Croitoru I.I., Solomin L.N., Bovkis G.Yu., Korchagin K.L., Ivanov P.P. [How Many Revision Arthroplasties do We Undertake Prior to Arthrodesis? (Case Report of a Patient with Rheumatoid Knee Arthritis)]. *Travmatologiya i ortopediya Rossii* [Traumatology and Orthopedics of Russia]. 2018;24(3):113-124. (in Russian). DOI: 10.21823/2311-2905-2018-24-3-113-124.

Куляба Тарас Андреевич. Ул. Акад. Байкова, д. 8, 195427, Санкт-Петербург, Россия / *Taras A. Kulyaba*. 8, ul. Akad. Baykova, 195427, St. Petersburg, Russian Federation; e-mail: taraskuliaba@mail.ru

Рукопись поступила/Received: 14.04.2018. Принята в печать/Accepted for publication: 26.06.2018.

How Many Revision Arthroplasties do We Undertake Prior to Arthrodesis? (Case Report of a Patient with Rheumatoid Knee Arthritis)

T.A. Kulyaba¹, N.N. Kornilov^{1,2}, I.I. Croitoru¹, L.N. Solomin^{1,3}, G.Yu. Bovkis¹,
K.L. Korchagin¹, P.P. Ivanov¹

¹ *Vreden Russian Research Institute of Traumatology and Orthopaedics*
8, ul. Akad. Baykova, 195427, St. Petersburg, Russian Federation

² *Mechnikov North-Western State Medical University*
41, Kirochnaya ul., 191015, St. Petersburg, Russian Federation

³ *St. Petersburg State University*
8a, 21 Liniya V.O., 199106, St. Petersburg, Russian Federation

Abstract

The authors present a clinical case of a female patient with seropositive rheumatoid polyarthritis mainly affecting the knee joints. The patient underwent a primary total bilateral knee replacement. Surgical site infection required multiple revisions including replacement of extensive bone defects of AORI type 3 by structural femur and tibia allografts as well as allografting of extensor mechanism. Repeated attempts to eliminate infection, to gain support ability of extremities and joints motion were not successful. Long-term staged surgical treatment resulted in removal of prostheses and bilateral knee arthrodesis to restore support function of the extremities.

Keywords: rheumatoid arthritis, knee joint, revision joint replacement, bone defects, structural allografts, arthrodesis.

DOI: 10.21823/2311-2905-2018-24-3-113-124

Competing interests: the authors declare that they have no competing interests.

Funding: the authors have no support or funding to report.

Consent for publication: the patient provided voluntary consent for publication of case data.

Введение

В настоящее время первичное эндопротезирование коленного сустава является наиболее распространенным методом лечения терминальных стадий широкого спектра заболеваний и последствий травм коленного сустава. Одновременно неуклонно возрастает число ревизионных вмешательств — их доля достигает 6–8% от общего числа артропластик [1, 2], а к 2030 г. прогнозируемый рост числа ревизий составляет 600% [3].

По данным эпидемиологических исследований, на поздних стадиях ревматоидного артрита оба коленных сустава вовлекаются в патологический процесс у 90% больных, а оба тазобедренных сустава — только у 40% [4].

L. Do-Kyung с соавторами опубликовали результаты метаанализа частоты развития инфекционных осложнений и ревизионных вмешательств после первичного тотального эндопротезирования коленного сустава (ТЭКС) у пациентов, страдающих ревматоидным артритом, в сравнении с гонартрозом. Авторы пришли к следующим важным выводам:

– частота развития поверхностной инфекции раны у сравниваемых групп пациентов практически не отличается, тогда как частота разви-

тия глубокой инфекции области хирургического вмешательства (ГИОХВ) у пациентов с ревматоидным артритом (РА) существенно выше, чем у пациентов с гонартрозом (ОА) (3,0% и 0,9% соответственно);

– количество ревизионных вмешательств после ТЭКС по поводу инфекционных осложнений существенно выше у пациентов с ревматоидным артритом, чем у пациентов с гонартрозом (1,0% после РА и 0,5% после ОА, $p < 0,001$), тогда как частота неинфекционных ревизий у сравниваемых групп пациентов статистически не отличается (7,7% после РА и 5,7% после ОА) [5].

Развитие инфекции после эндопротезирования коленного сустава в подавляющем большинстве наблюдений требует ревизионного вмешательства с одно- или двухэтапной заменой компонентов эндопротеза, в ряде наблюдений инфекционный процесс склонен к рецидивированию [6]. Вопрос выбора оптимального метода лечения повторных рецидивов инфекции крайне сложный: можно пытаться сохранить сустав путем повторных ревизионных вмешательств, выполнить артродез, сформировать безболезненную опороспособную конечность или, в конце концов, ампутировать конечность выше коленного сустава и предложить пациенту

функциональный экзопротез. Вопросам выбора хирургической тактики у таких пациентов посвящена наша работа, основанная на конкретном клиническом наблюдении.

Пациентка, 66 лет, несколько десятков лет страдает серопозитивной полисуставной формой ревматоидного артрита с преимущественным поражением коленных суставов. Первоначальное консервативное лечение сопровождалось продолжительным положительным эффектом, однако с 1990 г. пациентка отмечала усиление болевого синдрома, появление и постепенное нарастание деформации и контрактуры в обоих коленных суставах, существенное снижение эффективности консервативного лечения. В 1995 г. в Финляндии больной было выполнено двустороннее ТЭКС с интервалом между операциями в 1 мес. Послеоперационные периоды протекали без осложнений, функция обоих коленных суставов была восстановлена, пациентка вернулась к труду. В той же клинике в 2006 г. больной было выполнено реэндопротезирование правого коленного сустава, а в 2007 г. — левого шарнирными эндопротезами Waldemar Link. Показания к ревизиям и технические особенности повторных операций остались неизвестными из-за отсутствия медицинских документов.

Через 2 мес. после реэндопротезирования левого коленного сустава развилась ГИОХВ с формированием свища. В той же клинике выполнена санация с одноэтапным реэндопротезированием левого коленного сустава, послеоперационная

рана заживала вторичным натяжением на протяжении 2 мес. В послеоперационном периоде проводилась антибиотикотерапия препаратом Таваник, который пациентка продолжала принимать ежедневно на протяжении 7 лет (с 2007 по 2014 г.), рецидива инфекционного процесса в области левого коленного сустава не было. В 2009 г. в области правого коленного сустава с латеральной стороны появилось мягкотканное образование (киста), которое постепенно увеличилось до размеров 9×6×16 см. Со слов пациентки, каждые полгода его пунктировали, и пунктат отправляли для микробиологического исследования. Результаты посевов были отрицательными. С 2011 г. появилась сильная боль и неустойчивость в обоих коленных суставах, пациентка начала ходить с дополнительной опорой на костыли, а с 2013 г. — передвигаться в коляске с посторонней помощью.

В 2014 г. пациентка была госпитализирована в отделение патологии коленного сустава РНИИТО им. Р.Р. Вредена. После клинико-рентгенологического обследования установлен диагноз: ревматоидный артрит. Состояние после эндопротезирования коленных суставов в 1995 г., реэндопротезирования правого (2006) и двухкратного одноэтапного реэндопротезирования левого (2007) коленных суставов: септическая/асептическая нестабильность эндопротеза правого коленного сустава; септическая нестабильность эндопротеза левого коленного сустава, хроническая ГИОХВ в стадии ремиссии (рис. 1).

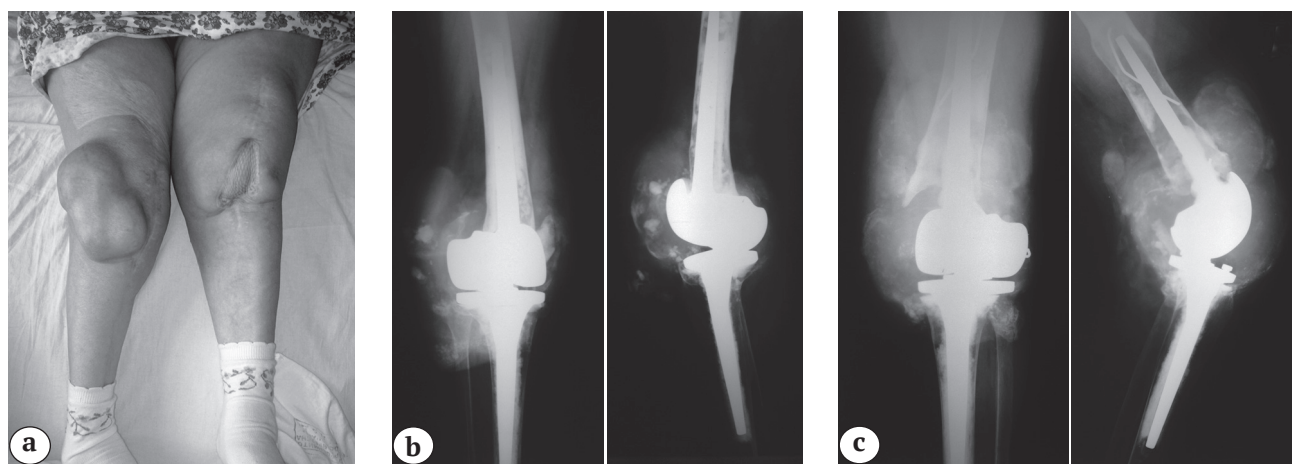


Рис. 1. Результаты обследования пациентки при поступлении:

- a — внешний вид коленных суставов;
- b — рентгенограммы правого коленного сустава;
- c — рентгенограммы левого коленного сустава

Fig. 1. Examination data of the patient at admission:

- a — knee joints;
- b — X-rays of right knee joint;
- c — X-rays of left knee joint

Многочисленные пункции обоих коленных суставов для микробиологического исследования, проведенные как в Финляндии, так и в нашей клинике на амбулаторном этапе и после госпитализации с высевом пунктата на разнообразные среды, микрофлоры не выявили. При микроскопическом исследовании пунктатов определялось многократное повышение количества лейкоцитов. Отрицательные результаты микробиологического исследования, очевидно, были обусловлены многолетним постоянным приемом антибиотиков.

Несмотря на отрицательные результаты микробиологического исследования, учитывая анамнез пациентки и результаты микроскопии, было принято решение о двухэтапном реэндопротезировании коленных суставов. В первую очередь был оперирован правый коленный сустав: выполнено удаление эндопротеза, иссечение кисты, синовэктомия, санация, установка блоковидного антимикробного спейсера, изготовленного из цемента Biomet (5 упаковок по 40 г) с рефобацином и добавлением 10 г ванкомицина, армированного металлическими стержнями с целью стабилизации сустава (рис. 2).

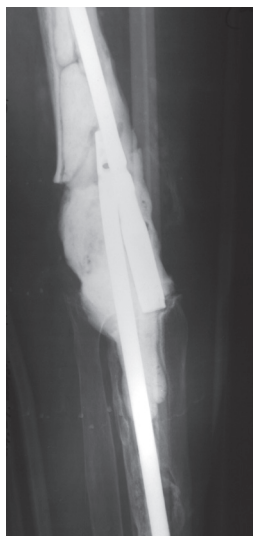

Рис. 2. Рентгенограмма правого коленного сустава пациентки после операции: установлен блоковидный спейсер, армированный металлическими стержнями

Fig. 2. X-ray of the right knee joint after surgery: spacer armed by metal pins

Ранний послеоперационный период протекал без осложнений, раны зажили первичным натяжением, пациентка выписана на амбулаторное лечение. Во время нахождения пациентки в стационаре проводилась антибактериальная терапия ванкомицином и максипимом парентерально 2 нед., амбулаторно — бисептолом и рифампицином 3 нед. Через 3 мес. после операции развилась глубокая инфекция области хирургического вмешательства (по-видимому, рецидив), вызванная эпидермальным стафилококком MRSE с развитием вторичного остеомиелита правых бедренной и большеберцовой костей. В отделении гнойной хирургии клиники института выполнена повторная сана-

ция гнойного очага с переустановкой идентичного блоковидного спейсера правого коленного сустава.

Через год после повторной санации инфекция была исключена на основании алгоритма ее диагностики, принятого в клинике. В 2015 г. выполнен второй этап хирургического лечения — удаление спейсера, реэндопротезирование правого коленного сустава шарнирным эндопротезом RHK Zimmer с замещением костных дефектов третьего типа по AORI дистальным бедренным и проксимальным большеберцовым структурными аллотрансплантатами (рис. 3).

Послеоперационный период протекал без осложнений, функциональное восстановление оперированного правого коленного сустава удовлетворительное, амплитуда активных и пассивных движений в суставе $0^{\circ}/0^{\circ}/90^{\circ}$. Пациентка выписана для продолжения реабилитационного лечения в поликлинику по месту жительства. Во время нахождения в стационаре проводилась антибактериальная терапия ципринолом парентерально 2 нед., рифампицином и ципрофлоксацином внутрь, амбулаторно — ципрофлоксацин $0,5 \times 2$ р/сут. внутрь 3 нед.

Через 2 мес. после операции пациентка во сне резко согнула правую конечность в колене до острого угла, почувствовала резкую боль в коленном суставе и не смогла разогнуть голень. Госпитализирована в отделение патологии коленного сустава. После клинико-рентгенологического обследования установлен диагноз: повреждение связки надколенника, по-видимому, вызванное форсированным сгибанием голени на фоне сниженной прочности связки после многократных хирургических вмешательств, с разобщением компонентов эндопротеза правого коленного сустава и вывихом голени (рис. 4).

Пациентке выполнена операция: артротомия, ревизия сустава (компоненты эндопротеза и аллотрансплантаты без признаков повреждения, стабильны), открытое вправление компонентов эндопротеза и аллопластика разгибательного аппарата правого коленного сустава структурным комплексным аллотрансплантатом (бугристая большеберцовая кость, связка надколенника, надколенник, сухожилие четырехглавой мышцы бедра) (рис. 5).

Послеоперационный период протекал без осложнений, рана зажила первичным натяжением, больная выписана на амбулаторное лечение с иммобилизацией коленного сустава ортезом. Спустя 2 мес. ортез был снят, начато реабилитационное лечение, позволившее достичь хорошей амплитуды движений в суставе ($0^{\circ}/0^{\circ}/90^{\circ}$), восстановить стабильность сустава и опороспособность конечности.

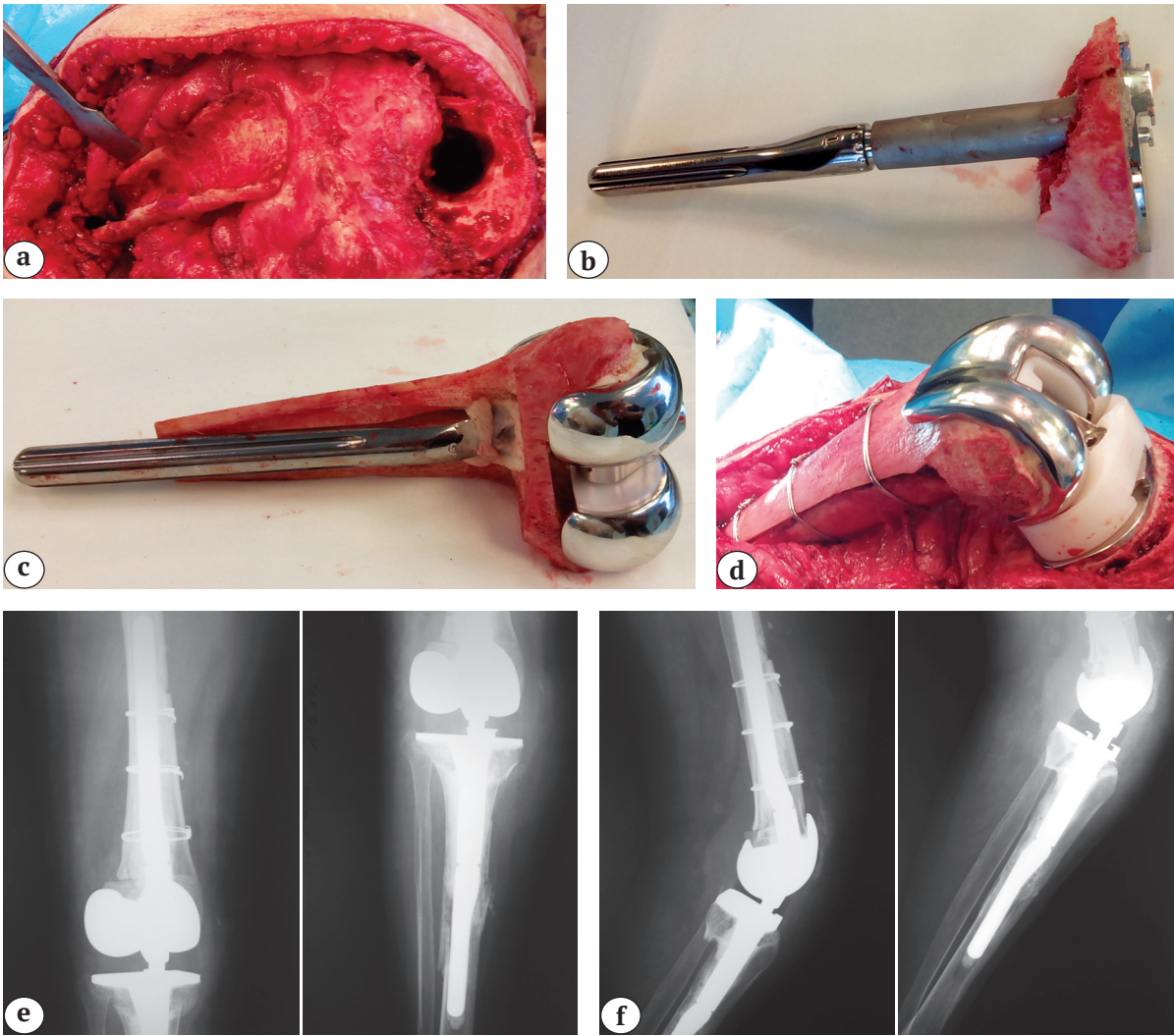


Рис. 3. Резендопротезирование коленного сустава пациентки: а — костные дефекты бедренной и большеберцовой костей 3 типа по AORI; б, с — большеберцовый и бедренный компоненты эндопротеза с моделированными структурными аллотрансплантатами; д — имплантированный шарнирный эндопротез со структурными аллотрансплантатами; е, ф — послеоперационные рентгенограммы коленного сустава: прямая и боковая проекции

Fig. 3. Revision knee replacement: a — femur and tibia bone defects of AORI type 3; b, c — tibial and femoral components of prosthesis with contoured structural allografts; d — hinge prosthesis with structural allografts; e, f — postoperative x-rays of knee in AP and lateral views

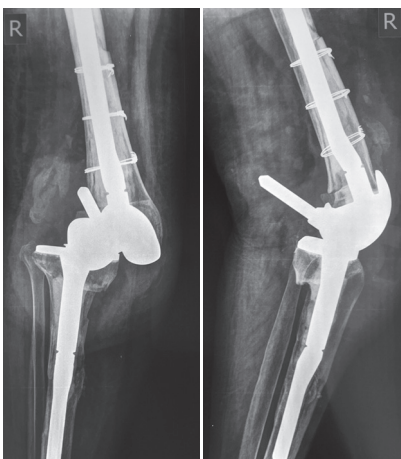

Рис. 4. Рентгенограммы правого коленного сустава пациентки: разобщение компонентов эндопротеза правого коленного сустава — латеральный вывих голени и высокое расположение надколенника

Fig. 4. X-rays of right knee: dissociation of prosthesis components — lateral dislocation of the tibia and patella alta

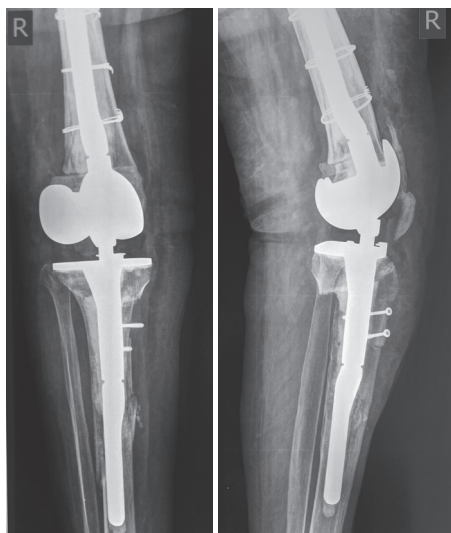

Рис. 5. Рентгенограммы правого коленного сустава пациентки: вправлен вывих компонентов эндопротеза, выполнена аллопластика разгибательного аппарата, аллотрансплантат большеберцовой кости фиксирован двумя винтами

Fig. 5. X-rays of right knee joint: reduction of components dislocation, allografting of extensor mechanism, allograft fixed by two screws

Через год, в 2016 г., когда планировалась госпитализация в клинику РНИИТО им. Р.Р. Вредена для двухэтапного лечения контралатерального (левого) коленного сустава, пациентка неожиданно почувствовала резкую боль в правом коленном суставе, появилась выраженная патологическая подвижность голени во фронтальной и сагиттальной плоскости. После клинико-рентгенологического обследования выявлено повторное повреждение разгибательного аппарата с разобщением компонентов эндопротеза правого коленного сустава и заднелатеральным вывихом голени (рентгенограммы схожи с рис. 4).

Предстоял непростой выбор дальнейшего способа оперативного лечения:

- ревизия коленного сустава, при необходимости замена компонентов эндопротеза и структурных аллотрансплантатов, повторное восстановление разгибательного аппарата с отсрочкой операции на левом коленном суставе на неопределенный срок (учитывая многократные (5) предыдущие вмешательства и обширные дефекты костей, формирующих коленный сустав, на фоне инфекционного процесса шанс на успех был невелик);

- прекратить дальнейшие попытки сохранения и восстановления функции коленного сустава, удалить эндопротез и структурные аллотранспланта-

ты, выполнить артродез (в данной ситуации возникали проблемы со значительным укорочением конечности и избытком мягких тканей при ушивании раны).

После детального обсуждения с пациенткой и ее родственниками всех «за» и «против» обоих вариантов лечения выбор был сделан в пользу артродеза для формирования безболезненной опороспособной конечности.

Пациентке выполнен очередной этап хирургического лечения: удаление эндопротеза правого коленного сустава и структурных аллотрансплантатов бедренной и большеберцовой костей, артродез правого коленного сустава трансартрикулярным интрамедуллярным стержнем с проксимальным блокированием, наложение аппарата внеочаговой фиксации (АВФ) для последующего сближения костных фрагментов «поверх гвоздя» (рис. 6).

Через 3 нед. после операции с помощью АВФ достигнут контакт костных фрагментов, выполнена одномоментная компрессия в АВФ, дистальное блокирование стержня и демонтаж АВФ (рис. 7).

Послеоперационный период протекал без осложнений, раны зажили первичным натяжением. После выписки пациентка наблюдалась амбулаторно.

Через 3 мес. после предыдущей операции пациентка отметила появление боли в области левого бедра и невозможность владения весом левой нижней конечности. Госпитализирована в клинику, после клинико-лабораторно-рентгенологического обследования установлен диагноз: септическая нестабильность эндопротеза левого коленного сустава, ГИОХВ в стадии ремиссии, перипротезный перелом левой бедренной кости. Ранее выполнявшиеся стационарно и амбулаторно рентгенограммы левой нижней конечности демонстрировали постепенное нарастание остеолита, однако общее состояние пациентки и выполняемые операции на правой конечности не позволяли предпринять активную хирургическую в отношении эндопротеза левого коленного сустава (см. рис. 1 d, e; рис. 8).

Перед хирургами снова возник непростой вопрос выбора дальнейшей тактики оперативного лечения:

- 1) удалить эндопротез, санировать сустав, установить антимикробный спейсер, синтезировать перелом; при успешном исходе заниматься резэндопротезированием на фоне хронической инфекции и протяженных костных дефектов типа 3 по AORI с незначительными шансами на успех или артродезированием сустава;

- 2) выполнить удаление эндопротеза, санацию сустава, одномоментный остеосинтез перелома и артродезирование коленного сустава без дальнейших попыток установки эндопротеза.

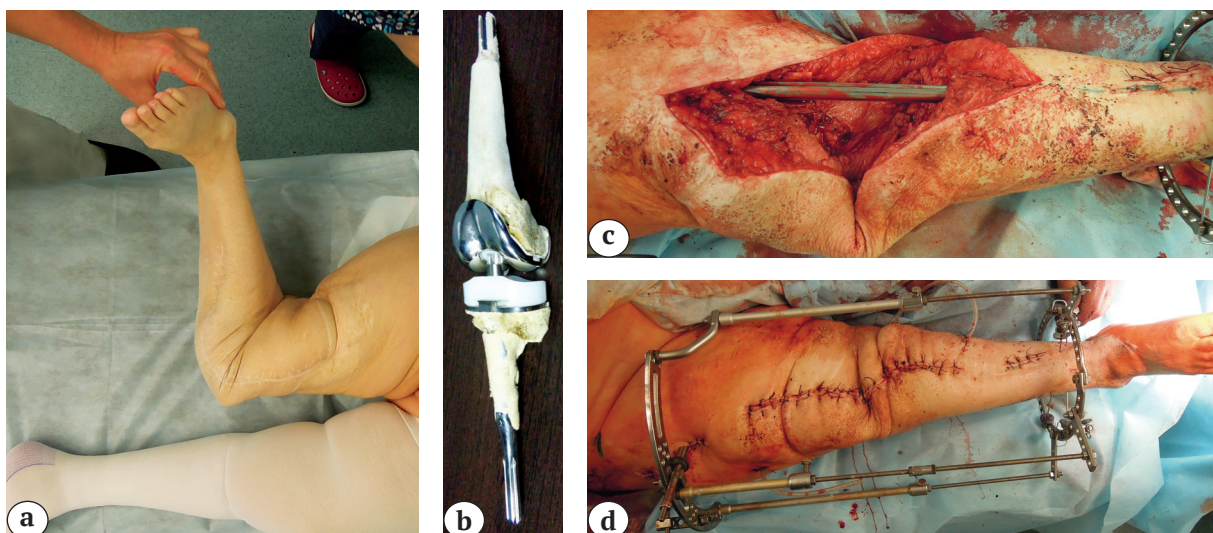


Рис. 6. Этапы удаления эндопротеза и артродезирования правого коленного сустава пациентки: а — тотальная нестабильность коленного сустава на фоне вывихнутого эндопротеза перед операцией; б — удаленные компоненты эндопротеза и структурные аллотрансплантаты; с — в костномозговые каналы введен интрамедуллярный стержень; дефект костей, образующих коленный сустав, 19 см; д — наложен АВФ, рана ушита; е — послеоперационные рентгенограммы

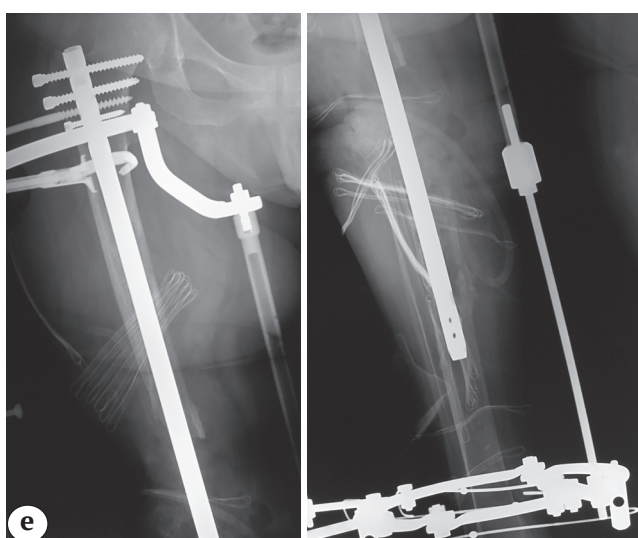


Fig. 6. Stages of prosthesis removal and right knee arthrodesis: a — total knee instability along with dislocated prosthesis components prior to surgery; b — removed prosthesis components and structural allografts; c — intramedullary nail, 19 cm defects of the knee bones; d — external fixator, wound closure; e — postoperative x-rays

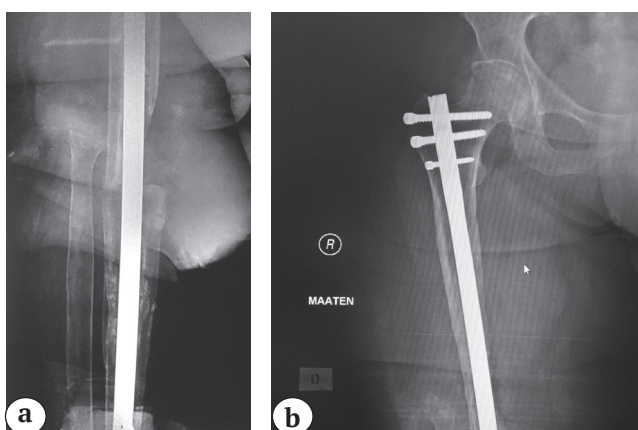


Рис. 7. Завершающий этап артродезирования после достижения контакта костных фрагментов: а — рентгенограмма коленного сустава после дистального блокирования стержня и демонтажа АВФ; б — прицельные рентгенограммы проксимального блокирования; с — внешний вид правой нижней конечности

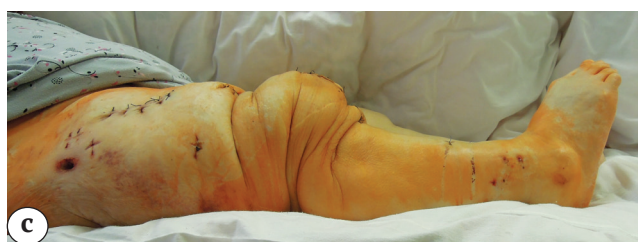

Fig. 7. Final stage of arthrodesis after achieving contact of bone fragments: а — X-ray of knee after distal locking of the nail and dismantling of external fixator; б — aimed x-rays of proximal locking; с — image of right lower leg

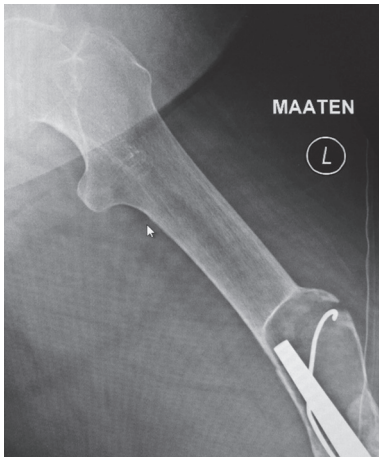

Рис. 8.
Перипротезный перелом левой бедренной кости
Fig. 8. Left femur fracture

Артродез обоих коленных суставов, безусловно, создает существенные проблемы в повседневной жизни и самообслуживании пациента. Тем не менее, учитывая 7 операций на правом коленном суставе и 2 предыдущие на левом в условиях хирургической инфекции и необходимость нескольких повторных хирургических вмешательств при

попытке сохранить функцию левого коленного сустава, врачебный консилиум совместно с пациенткой и ее родственниками принял решение в пользу второго, более прогнозируемого варианта оперативного лечения.

Пациентке выполнено удаление эндопротеза, санация сустава, артродез левого коленного сустава и остеосинтез перелома трансартикулярным интрамедуллярным стержнем с блокированием после одномоментной компрессии костных фрагментов (рис. 9).

Послеоперационный период протекал без осложнений, рана зажила первичным натяжением. В настоящее время пациентка наблюдается амбулаторно более полугода после последней операции, осуществляется периодический рентгенологический контроль за сращением костей и формированием анкилозов коленных суставов — они формируются без осложнений. Жалоб на боль в обоих коленных суставах не предъявляет, передвигается с дополнительной опорой на ходунки, для обеспечения жизненных потребностей нуждается в посторонней помощи.

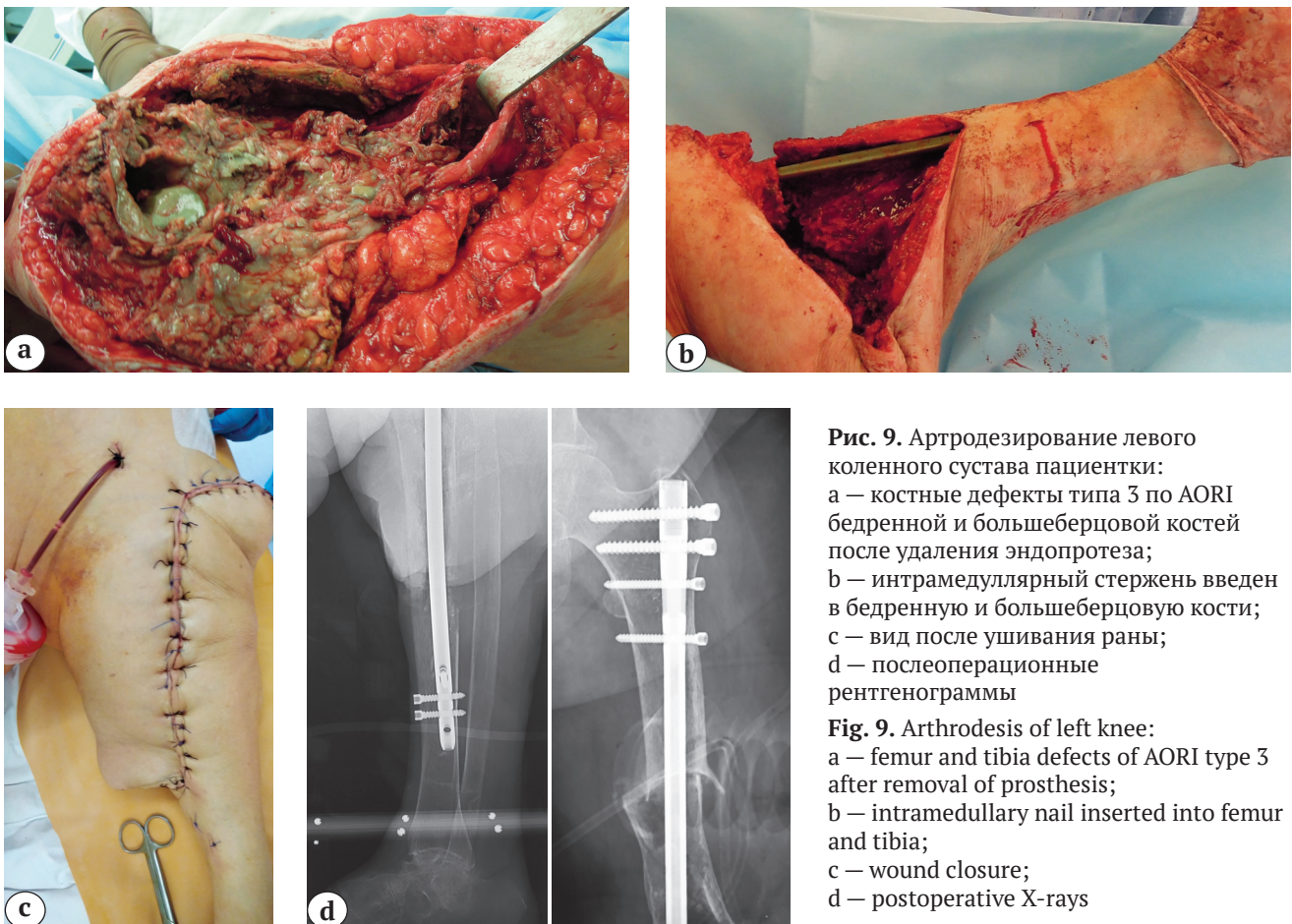


Рис. 9. Артродезирование левого коленного сустава пациентки:
а — костные дефекты типа 3 по AORI бедренной и большеберцовой костей после удаления эндопротеза;
б — интрамедуллярный стержень введен в бедренную и большеберцовую кости;
с — вид после ушивания раны;
д — послеоперационные рентгенограммы
Fig. 9. Arthrodesis of left knee:
a — femur and tibia defects of AORI type 3 after removal of prosthesis;
b — intramedullary nail inserted into femur and tibia;
c — wound closure;
d — postoperative X-rays

Обсуждение

Несмотря на то, что микробиологическое исследование только один раз дало положительный результат (после удаления эндопротеза правого коленного сустава и установки первого спейсера), определяя тактику хирургического лечения пациентки, мы основывались на данных анамнеза, клинико-рентгенологического обследования и микроскопии пунктатов и, безусловно, трактовали нестабильность эндопротезов как септическую. Поэтому при обсуждении этого клинического наблюдения основное внимание хотелось бы уделить вопросам выбора оптимального способа лечения инфекционных осложнений эндопротезирования коленного сустава.

Хирургическая инфекция является наиболее тяжелым осложнением ТЭКС, развивающимся в 1–2% наблюдений после первичных операций и в 5–6% после ревизионных вмешательств [7]. Среди причин ранних ревизионных вмешательств (в первые 5 лет после эндопротезирования) ведущее место занимают именно инфекционные осложнения, частота которых составляет 25,2–38,5% [1, 7, 8].

Развитие ИОХВ после ТЭКС является хирургической проблемой, требующей быстрого и адекватного решения, учитывающего все составляющие процесса: общее состояние пациента, время диагностики воспаления, микрофлору, состояние мягких тканей, положение компонентов эндопротеза, размеры костных дефектов.

Одноэтапное реэндопротезирование при перипротезной инфекции в последние годы становится все более широко распространенным в Европе, так как позволяет в процессе одного хирургического вмешательства выполнить тщательную санацию инфицированного сустава и установить новый имплантат, но пока не нашло широкого применения в Северной Америке [6].

Одноэтапная замена компонентов эндопротеза при инфицировании сустава приводит к купированию воспаления и удовлетворительным результатам лечения в 50–80% наблюдений [9]. Среди положительных характеристик одноэтапного реэндопротезирования необходимо отметить возможность завершения ревизионного вмешательства в ходе одной операции, меньший период реабилитации для пациента и существенную экономию финансовых расходов для системы здравоохранения.

S. Tibrewal с соавторами приводят данные о более высоком успехе одноэтапного реэндопротезирования: исследовав 50 случаев с 1979 по 2010 г., они наблюдали только одного пациента с рецидивом инфекции, то есть успешными были признаны 98% операций, что позволило авторам рекомендовать одноэтапные ревизионные

вмешательства как альтернативу двухэтапному лечению [10]. A. Zahar с соавторами, применив агрессивный дебридмент коллатеральных связок и задней капсулы, достигли эрадикации инфекции в 93% случаев при 10-летнем сроке наблюдения за больными [11].

Наиболее эффективным методом лечения инфекционного воспаления коленного сустава, так называемым «золотым стандартом», считается двухэтапное реэндопротезирование с массивной антибиотикотерапией в период между удалением и повторной имплантацией компонентов эндопротеза. Эта хирургическая концепция впервые была описана J.N. Insall с соавторами в 1983 г. и позволила им купировать инфекцию у 91% больных [12]. По мнению большинства авторов, такая хирургическая тактика позволяет купировать воспаление и добиться хороших отдаленных результатов у 77–93% пациентов при десятилетних сроках наблюдения [13, 14].

В ряде случаев возникает необходимость в повторных saniрующих операциях перед окончательной имплантацией эндопротеза. По материалам Международной согласительной конференции по перипротезной инфекции (2013), количество ревизионных вмешательств, направленных на купирование инфекции, не является строго ограниченным. Реимплантация возможна, если в результате тщательной хирургической обработки достигнута эрадикация инфекции; вызвавший ее возбудитель чувствителен к имеющимся антибиотикам; инфекционный процесс не был слишком продолжительным и выраженным; общее состояние пациента, дефекты костей и параартикулярные мягкие ткани позволяют выполнить хирургическое вмешательство [15].

K. Azzam с соавторами в 2009 г. опубликовали результаты повторного двухэтапного лечения 18 пациентов при персистенции инфекции — воспалительный процесс был купирован у 14 больных [16].

В клинике РНИИТО им. Р.Р. Вредена в настоящее время принята хирургическая тактика, в соответствии с которой, если две радикальные хирургические обработки очага инфекции не привели к купированию инфекции, то ставятся показания к выполнению артродеза коленного сустава.

Таким образом, на современном этапе во многих странах ортопеды предпочитают двухэтапное реэндопротезирование, несмотря на то, что целенаправленных исследований о возможностях одноэтапного замены эндопротеза практически не проводилось. J.P.M. Masters с соавторами в 2013 г. составили систематический обзор литературы о ревизионной артропластике коленного сустава при развитии инфекционных осложнений, включивший 63 оригинальных исследования с 1985 по

2012 г. Авторы пришли к выводу, что реинфекция при двухэтапном резэндопротезировании составила 0–41%, при одноэтапном — 0–11% [17].

Хотелось бы подчеркнуть, что, определяя тактику лечения правого коленного сустава пациентки, мы исходили из того, что возбудитель инфекции не был установлен, мягкие ткани в области коленного сустава были в плохом состоянии (наличие огромной кисты), имели место костные дефекты типа 3 по AORI. Все это заставило принять решение о двухэтапном хирургическом вмешательстве, которое, тем не менее, потребовало повторной санации и переустановки спейсера, а развившиеся осложнения со стороны разгибательного аппарата привели к необходимости выполнения артродеза.

Артродез является высокоэффективным способом лечения инфекции после эндопротезирования коленного сустава, позволяя купировать воспаление и сформировать безболезненную опорную конечность у большинства пациентов [18]. При невозможности выполнения ревизионного эндопротезирования операция артродезирования коленного сустава считается «золотым стандартом» [19]. Однако при наличии обширных дефектов костей, образующих коленный сустав, сопоставить концы фрагментов не представляется возможным, что является показанием для выполнения реконструктивных вмешательств [20].

Использование внутренней фиксации является приоритетным при артродезе коленного сустава. При чрескостном остеосинтезе период фиксации аппаратом может превышать 4–6 мес. [21]. Поэтому этот вариант используется как вынужденная мера, когда имеются противопоказания (технические, медицинские) для применения имплантатов. В условиях персистенции инфекционного воспаления чрескостный остеосинтез является оптимальным методом фиксации для достижения артродеза.

Т.М. Mabry с соавторами в 2007 г. опубликовали сравнительные результаты артродезирования коленного сустава при использовании внеочагового остеосинтеза и интрамедуллярного остеосинтеза [22]. По их данным, после интрамедуллярного остеосинтеза анкилоз состоялся у 96% пациентов, после внеочагового остеосинтеза — у 67%. Рецидив инфекции имел место у 8,3% больных после интрамедуллярного остеосинтеза в сравнении с 4,9% при использовании внешней фиксации. Суммарный уровень эрадикации инфекции у пациентов обеих групп составил 94%, но наблюдалось большое количество осложнений в послеоперационном периоде, потребовавших повторных вмешательств, независимо от способа остеосинтеза — до 40%.

Если одномоментное сопоставление концов костных фрагментов не представляется возможным вследствие выраженного гофрирования мягких тканей, между костными фрагментами оставляют диастаз, который впоследствии замещают по Илизарову: удлинением бедренной кости, удлинением большеберцовой кости или билокальным удлинением [20, 21]. В ряде случаев выполняют укорочение поверх гвоздя.

Так как в анализируемом нами клиническом наблюдении вследствие обширных дефектов бедренной и большеберцовой костей имело место укорочение обеих конечностей, показаний к их удлинению не было. Основными техническими проблемами были избыток мягких тканей, адаптация костных отломков и достижение стабильного остеосинтеза, которые были успешно решены.

Необходимо отметить, что количество больных, которым при несостоятельности эндопротезирования показан артродез коленного сустава, увеличивается год от года. Лечение подобных пациентов — нелегкая задача, требующая взвешенного подхода при выборе тактики оперативного лечения, высокого мастерства как в области резэндопротезирования, так и методик внешней фиксации и внутреннего остеосинтеза. Зачастую отказ от многократных резэндопротезирований в пользу артродеза позволяет добиться удовлетворительного результата, сформировав безболезненную опороспособную конечность, минимизировать вред здоровью пациента, наносимый повторными операциями и сократить материальные затраты здравоохранения. Поэтому пациенты с этой патологией должны концентрироваться в специализированных центрах, обладающих возможностями для решения указанных проблем.

Пациентка дала добровольное информированное согласие на публикацию клинического наблюдения.

Конфликт интересов: не заявлен.

Источник финансирования: исследование проведено без спонсорской поддержки.

Литература [References]

1. Корнилов Н.Н., Куляба Т.А., Филь А.С., Муравьева Ю.В. Данные регистра эндопротезирования коленного сустава РНИИТО им. Р.Р. Вредена за 2011–2013 годы. *Травматология и ортопедия России*. 2015;75(1):136–151.
Kornilov N.N., Kuliaba T.A., Fil A.S., Muravyeva Yu.V. [Data of knee arthroplasty register of Vreden Russian Research Institute of Traumatology and Orthopedics for period 2011–2013]. *Travmatologiya i ortopediya Rossii* [Traumatology and Orthopedics of Russia]. 2015;75(1):136–151. (in Russian).

2. Mahomed N.N., Barret J., Katz J.N., Baron J.A., Wright J., Losina E. Epidemiology of total knee replacement in the United States Medicare population. *J Bone Joint Surg Am.* 2005;87(6):1222-1228. DOI: 10.2106/JBJS.D.02546.
3. Kurtz S., Ong K., Lau E., Mowat F., Halpern M. Projections of primary and revision knee arthroplasty in the United States from 2005 to 2030. *J Bone Joint Surg Am.* 2007;89(4):780-785. DOI: 10.2106/JBJS.F.00222.
4. Louie G.H., Ward M.M. Changes in the rates of joint surgery among patients with rheumatoid arthritis in California 1983–2007. *Ann Rheum Dis.* 2010;69(5):868-871. DOI: 10.1136/ard.2009.112474.
5. Lee D.K., Kim H.J., Cho I.Y., Lee D.H. Infection and revision rates following primary total knee arthroplasty in patients with rheumatoid arthritis versus osteoarthritis: a meta-analysis. *Knee Surg Sports Traumatol Arthrosc.* 2017;25(12):3800-3807. DOI: 10.1007/s00167-016-4306-8.
6. Иванов П.П., Корнилов Н.Н., Куляба Т.А. Ревизионные хирургические вмешательства при перипротезной инфекции коленного сустава (обзор литературы). *Кафедра травматологии и ортопедии.* 2017;(1):35-43. Ivanov P.P., Kornilov N.N., Kulyba T.A. [Surgical interventions for treatment of infected total knee arthroplasty (literature review)]. *Kafedra travmatologii i ortopedii* [Department of Traumatology and Orthopaedics]. 2017;(1):35-43. (in Russian).
7. Bozic K., Kurtz S., Lau E., Ong K., Chiu V., Vail T.P. et al. The epidemiology of revision total knee arthroplasty in the United States. *Clin Orthop Relat Res.* 2010;468(1):45-51. DOI: 10.1007/s11999-009-0945-0.
8. Mortazavi S.M., Molligan J., Austin M.S. Purtill J.J., Hozack W.J., Parvizi J. Failure following revision total knee arthroplasty: infection is the major cause. *Int Orthop.* 2011;(35):1157-1164. DOI: 10.1007/s00264-010-1134-1.
9. Hofmann A.A., Goldberg T., Tanner A.M., Kurtin S.M. Treatment of infected total knee arthroplasty using an articulating spacer: 2- to 12-year experience. *Clin Orthop Relat Res.* 2005;(430):125-131.
10. Tibrewal S., Malagelada F., Jeyaseelan L., Posch F., Scott G. Single-stage revision for the infected total knee replacement: results from a single centre. *Bone Joint J.* 2014;96-B(6):759-764. DOI: 10.1302/0301-620X.96B6.33086.
11. Zahar A., Kendoff D.O., Klatte T.O., Gehrke T.A. Can good infection control be obtained in one-stage exchange of the infected TKA to a rotating hinge design? 10-year results. *Clin Orthop Relat Res.* 2016;474(1):81-87. DOI: 10.1007/s11999-015-4408-5.
12. Insall J.N., Scott W. Surgery of the knee. N.Y.: Churchill Livingstone; 2001. 2028 p.
13. Jansen E., Sheng P., Halonen P., Lehto M.U.K., Moilanen T., Pajamaki J. et al. Spacer prostheses in two-stage revision of infected knee arthroplasty. *Int Orthop.* 2006;30:257-261.
14. Pitto R.P., Spica I.A. Antibiotic-loaded bone cement spacers in two-stage management of infected total knee arthroplasty. *Int Orthop.* 2004;28:129-133. DOI: 10.1007/s00264-004-0545-2.
15. Материалы международной согласительной конференции по перипротезной инфекции. Под ред. Р.М. Тихилова; пер. с англ. СПб.; РНИИТО им. Р.Р. Вредена, 2014. 355 с. [Proceedings of the International Consensus Meeting on Periprosthetic Joint Infection]. Ed. by R.M. Tikhilov. St. Petersburg: RNIITO im. R.R. Vredena, 2014. 355 p. (in Russian).
16. Azzam K., Mchale K., Austin M., Purtill J.J., Parvizi J. Outcome of second two-stage reimplantation for periprosthetic knee infection. *Clin Orthop Relat Res.* 2009;467(7):1706-1714. DOI: 10.1007/s11999-009-0739-4.
17. Masters J.P., Smith N.A., Foguet P., Reed M., Parsons H., Sprowson A.P. A systematic review of the evidence for single stage and two stage revision of infected knee replacement. *BMC Musculoskelet Disord.* 2013;14:222. DOI: 10.1186/1471-2474-14-222.
18. Conway J.D., Mont M.A., Bezwada H.P. Arthrodesis of the knee. *J Bone Joint Surg Am.* 2004;86-A(4):835-848.
19. Митрофанов А.И., Каминский А.В., Поздняков А.В. Возможность артродезирования коленного сустава с использованием компьютерной навигации. *Гений ортопедии.* 2013;(4):106-108. Mitrofanov A.I., Kaminskii A.V., Pozdnyakov A.V. [The knee arthrodesis potential using computer navigation]. *Genij Ortopedii* [Orthopaedic Genius]. 2013;(4):106-108. (in Russian).
20. Соломин Л.Н., Щепкина Е.А., Корчагин К.Л. Замещение по Илизарову обширного дефекта костей, образующих коленный сустав (клиническое наблюдение). *Гений ортопедии.* 2017;23(3):354-358. Solomin L.N., Shchepkina E.A., Korchagin K.L. [Repair of extensive bone defects of the knee joint with the Ilizarov frame (case report)]. *Genij Ortopedii* [Orthopaedic Genius]. 2017;23(3):354-358. (in Russian).
21. Ключин Н.М., Шляхов В.И., Чакушин Б.Э., Злобин А.В., Бурнашов С.И., Абабков Ю.В., Михайлов А.Г. Чрескостный остеосинтез в лечении больных хроническим остеомиелитом после эндопротезирования крупных суставов. *Гений ортопедии.* 2010;(2):37-43. Kliushin N.M., Shliakhov V.I., Chakushin B.E., Zlobin A.V., Burnashov S.I., Ababkov Y.V., Mikhaylov A.G. [Transosseous osteosynthesis in treatment of patients with chronic osteomyelitis after large joint endoprosthesis]. *Genij Ortopedii* [Orthopaedic Genius]. 2010;(2):37-43. (in Russian).
22. Mabry T.M., Jacofsky D.J., Haidukewych G.J., Hanssen A.D. Comparison of intramedullary nailing and external fixation knee arthrodesis for the infected knee replacement. *Clin Orthop Relat Res.* 2007;464:11-15. DOI: 10.1097/BLO.0b013e31806a9191.

СВЕДЕНИЯ ОБ АВТОРАХ:

Куляба Тарас Андреевич — д-р мед. наук, руководитель отделения патологии коленного сустава, ФГБУ «Российский научно-исследовательский институт травматологии и ортопедии им. Р.Р. Вредена» Минздрава России, Санкт-Петербург

INFORMATION ABOUT AUTHORS:

Taras A. Kulyaba — Dr. Sci. (Med), head of Knee Pathology Department, Vreden Russian Research Institute of Traumatology and Orthopedics, St. Petersburg, Russian Federation

Корнилов Николай Николаевич — д-р мед. наук, профессор кафедры травматологии и ортопедии, ФГБУ «Российский научно-исследовательский институт травматологии и ортопедии им. Р.Р. Вредена» Минздрава России; доцент кафедры травматологии и ортопедии, ФГБОУ ВО «Северо-Западный государственный медицинский университет им. И.И. Мечникова» Минздрава России, Санкт-Петербург

Кроиторю Иосиф Иванович — канд. мед. наук, научный сотрудник отделения патологии коленного сустава, ФГБУ «Российский научно-исследовательский институт травматологии и ортопедии им. Р.Р. Вредена» Минздрава России, Санкт-Петербург

Соломин Леонид Николаевич — д-р мед. наук, профессор, ведущий научный сотрудник, ФГБУ «Российский научно-исследовательский институт травматологии и ортопедии им. Р.Р. Вредена» Минздрава России; профессор кафедры общей хирургии медицинского факультета, ФГБОУ ВО «Санкт-Петербургский государственный университет», Санкт-Петербург

Бовкис Геннадий Юрьевич — лаборант-исследователь отделения патологии коленного сустава, ФГБУ «Российский научно-исследовательский институт травматологии и ортопедии им. Р.Р. Вредена» Минздрава России, Санкт-Петербург

Корчагин Константин Леонидович — лаборант-исследователь, ФГБУ «Российский научно-исследовательский институт травматологии и ортопедии им. Р.Р. Вредена» Минздрава России, Санкт-Петербург

Иванов Павел Петрович — врач травматолог-ортопед 17-го отделения, ФГБУ «Российский научно-исследовательский институт травматологии и ортопедии им. Р.Р. Вредена» Минздрава России, Санкт-Петербург

Nikolai N. Kornilov — Dr. Sci. (Med), professor of Chair of Traumatology and Orthopedics, Vreden Russian Research Institute of Traumatology and Orthopedics; associate professor, Department of Traumatology and Orthopedics, Mechnikov North-Western State Medical University, St. Petersburg, Russian Federation

Iosif I. Croitoru — Cand. Sci. (Med), researcher, Knee Pathology Department, Vreden Russian Research Institute of Traumatology and Orthopedics, St. Petersburg, Russian Federation

Leonid N. Solomin — Dr. Sci. (Med.), professor, head of Functional Group of External Fixation, Vreden Russian Research Institute of Traumatology and Orthopedics; professor of the Surgery Chair, Medical Faculty, St. Petersburg State University, St. Petersburg, Russian Federation

Gennady Yu. Bovkis — researcher, Knee Pathology Department, Vreden Russian Research Institute of Traumatology and Orthopedics, St. Petersburg, Russian Federation

Konstantin L. Korchagin — researcher, Vreden Russian Research Institute of Traumatology and Orthopedics, St. Petersburg, Russian Federation

Pavel P. Ivanov — orthopedic surgeon, Trauma and Orthopedic Department N 7, Vreden Russian Research Institute of Traumatology and Orthopedics, St. Petersburg, Russian Federation

Лечение пациента с обширным постимплантационным дефектом костей таза

В.В. Павлов¹, А.А. Пронских¹, Т.З. Мамуладзе¹, В.А. Базлов¹, М.В. Ефименко¹,
В.Ю. Жиленко³, М.М. Цегельников²

¹ ФГБУ «Новосибирский научно-исследовательский институт травматологии и ортопедии им. Я.Л. Цивьяна»
Минздрава России

Ул. Фрунзе, д. 17, 630091, г. Новосибирск, Россия

² ГБУЗ НСО «Государственная Новосибирская областная клиническая больница»

Ул. Немировича-Данченко, д. 130, 630087, г. Новосибирск, Россия

³ АНО «Клиника травматологии, ортопедии и нейрохирургии НИИТО»

Ул. Фрунзе, д. 19а, 630091, г. Новосибирск, Россия

Реферат

Цель исследования — на клиническом примере показать возможность лечения пациентов с тяжелыми дефектами таза путем проведения последовательных этапных оперативных вмешательств: васкуляризированной остеопластики и реэндопротезирования с использованием индивидуальной конструкции, изготовленной лазерным спеканием на основе метода послойной 3D-визуализации.

Материал и методы. Пациентка в возрасте 61 года поступила по поводу асептического расшатывания вертлужного компонента и износа полиэтиленового вкладыша тотального эндопротеза бесцементной фиксации. Ревизионное эндопротезирование было выполнено с использованием полусферического аугмента и антипротрузионного кольца. На 7-е сутки после операции в результате травмы произошли вывих головки эндопротеза, перелом лонной кости, миграция вертлужного компонента, дефект костей с нарушением целостности таза. Для восстановления целостности тазового кольца и опороспособности нижней конечности мы провели этапное мультисессионное вмешательство: удаление эндопротеза, свободную васкуляризованную остеопластику реберным трансплантатом на питающей сосудистой ножке, накостный остеосинтез костей таза. Через 6 мес. после первого этапа была произведена установка индивидуального имплантата, разработанного с помощью 3D-реконструкции костей таза методом послойной визуализации с оценкой плотности костной ткани по шкале Хаунсфилда, напечатанного на 3D-принтере методом лазерного спекания из титана.

Результаты. Септических осложнений, вывихов и миграции имплантатов в раннем послеоперационном периоде не было. Функцию сустава оценивали по Harris Hip Score. Показатели до эндопротезирования с использованием индивидуальной конструкции — 12 баллов, через 1 мес. после операции — 30 баллов, через 3 мес. — 51 балл, через 6 мес. — 74 балла. Качество жизни по шкале SF-36: до операции PH — 21,32; MH — 40,92; через 1 мес. после операции PH — 40,66; MH — 55,80; через 3 мес. PH — 52,14; MH — 57,81; через 6 мес. — PH — 62,46; MH — 72,08.

Заключение. Использование васкуляризированной аутоостеопластики позволяет восстановить целостность тазового кольца, а использование индивидуальных конструкций — восстановить опороспособность нижней конечности и функцию тазобедренного сустава при обширном дефекте костей таза.

Ключевые слова: ревизионное эндопротезирование тазобедренного сустава, асептическое расшатывание вертлужного компонента, дефекты костей таза.

DOI: 10.21823/2311-2905-2018-24-3-125-134

Павлов В.В., Пронских А.А., Мамуладзе Т.З., Базлов В.А., Ефименко М.В., Жиленко В.Ю., Цегельников М.М. Лечение пациента с обширным постимплантационным дефектом костей таза. *Травматология и ортопедия России*. 2018;24(3):125-134. DOI: 10.21823/2311-2905-2018-24-3-125-134.

Cite as: Pavlov V.V., Pronskikh A.A., Mamyldzde T.Z., Bazlov V.A., Efimenko M.V., Zhilenko V.Yu., Tsegelnikov M.M. [Staged Surgical Reconstruction of Massive Pelvic Defect]. *Travmatologiya i ortopediya Rossii* [Traumatology and Orthopedics of Russia]. 2018;24(3):125-134. (in Russian). DOI: 10.21823/2311-2905-2018-24-3-125-134.

Пронских Александр Андреевич. Ул. Фрунзе, д. 17, 630091, г. Новосибирск, Россия / Aleksandr A. Pronskikh. 17, ul. Frunze, 630091, Novosibirsk, Russian Federation; e-mail: proal_88@mail.ru

Рукопись поступила/Received: 07.05.2018. Принята в печать/Accepted for publication: 09.07.2018.

Staged Surgical Reconstruction of Massive Pelvic Defect

V.V. Pavlov¹, A.A. Pronskikh¹, T.Z. Mamyldze¹, V.A. Bazlov¹, M.V. Efimenko¹,
V.Yu. Zhilenko³, M.M. Tsegelnikov²

¹ *Tsivyan Novosibirsk Research Institute of Traumatology and Orthopaedics
17, ul. Frunze, 630091, Novosibirsk, Russian Federation*

² *State Novosibirsk Regional Clinical Hospital
130, ul. Nemirovicha-Danchenko, 630087, Novosibirsk, Russian Federation*

³ *NIITO Clinic of Traumatology, Orthopaedics and Neurosurgery
19a, ul. Frunze, 630091, Novosibirsk, Russian Federation*

Abstract

Purpose of the study — to illustrate on a particular clinical case an option of treatment for patients with severe pelvic defects by a staged surgery: vascularized bone grafting and revision arthroplasty using custom made implant produced by laser sintering based on layered 3D-visualisation.

Material and Methods. Female, 61 years old, was admitted to clinic in 2016 with aseptic loosening of acetabular component and polyethylene insert wear following arthroplasty with total cementless prosthesis. Revision arthroplasty was made with hemispherical augment and anti-protrusion ring. On day 7th after the surgery a dislocation of prosthesis head, pubic bone fracture, migration of acetabular component and bone defect with pelvic discontinuity occurred due to trauma. To restore continuity of the pelvic ring and supportability of the lower limb the authors performed a staged multisession procedure: removal of prosthesis, free vascularized bone grafting by costal vascular pedicle graft and plating fixation of the pelvis. 6 months after the first stage a custom made prosthesis was implanted. Such prosthesis was produced based on a 3D pelvis reconstruction model by layered visualization and with evaluation of bone density on the Hounsfield scale and was printed on 3D-printer by laser sintering from LPW-TI64-GD23-TYPE5 titanium.

Results. The authors did not observe any septic complications, dislocations and components migration in the early postoperative period. Function was assessed by Harris Hip Score. Scores prior to arthroplasty by a custom made implant was 12 points, one month postoperatively — 30 points, three months postoperatively — 51 points, six months postoperatively — 74 points. Life quality scores by SF-36 were reported as follows: prior to surgery PH — 21.32; MH — 40.92; one month postoperatively PH — 40.66; MH — 55.80; three months postoperatively PH — 52.14; MH — 57.81; six months postoperatively PH — 62.46; MH — 72.08.

Conclusion. Vascularized bone autoplasty allows to restore pelvic continuity, and the use of custom made implants — to restore supportability of the lower limb and hip function in case of an extensive pelvic defect.

Keywords: revision hip arthroplasty, aseptic loosening of acetabular component, pelvic defects.

DOI: 10.21823/2311-2905-2018-24-3-125-134

Competing interests: the authors declare that they have no competing interests.

Funding: the authors have no support or funding to report.

Consent for publication: the patient provided voluntary consent for publication of case data.

Введение

Первичное эндопротезирование тазобедренного сустава называют одним из величайших достижений медицины XX в., так как это оперативное вмешательство стало операцией выбора при различных патологиях и травмах тазобедренного сустава [1]. По приблизительным подсчетам, ежегодно в мире проводится около 1,5 млн операций по эндопротезированию, причем прирост числа операций по замене крупных суставов нижних конечностей составил от 14,3% в 2010 г. до 25,2% в 2013 г. [2]. С ростом количества первичных вмешательств растет и количество ревизионных операций. В США прогнозируют рост количества ревизионных артропластик крупных суставов на

137% к 2030 г. [3]. Согласно исследованиям зарубежных и отечественных авторов, основная причина проведения ревизионного эндопротезирования тазобедренного сустава — это асептическое расшатывание компонентов, которое происходит в 19,0–75,9% случаев [4, 5]. Вследствие различных факторов, таких как низкая доступность специализированной хирургической помощи в нашей стране, высокая стоимость ревизионных конструкций, неявка пациентов на контрольные осмотры, нередко при проведении ревизионного вмешательства хирург сталкивается с различными дефектами костной ткани [6, 7]. Если ограниченные дефекты без значительной потери костного вещества (типы IIa, IIb, IIc по классификации Paprosky) обычно

не представляют технической сложности, то лечение пациентов с обширными дефектами, более 50% костной ткани (IIIa, IIIb, pelvic discontinuity) с отсутствием опоры для вертлужного компонента эндопротеза является серьезной проблемой [8]. Использование современных серийных имплантатов в сочетании с аугментами возможно лишь у пациентов без нарушения целостности тазового кольца. К таким дефектам относятся дефекты типа V по классификации K.J. Saleh [9]. Согласно мировой статистике, дефекты костной ткани таза pelvic discontinuity составляют от 0,9 до 5% от всех дефектов вертлужной впадины [10]. Клиническая значимость подобных повреждений, несмотря на их редкость, обусловлена тем, что для лечения подобных пациентов в мире пока не существует общепринятого алгоритма.

Цель исследования — на клиническом примере показать возможность лечения пациентов с тяжелыми дефектами таза путем проведения последовательных этапных оперативных вмешательств: васкуляризированной остеопластики и эндопротезирования с использованием индивидуальной конструкции, изготовленной лазерным спеканием на основе метода послойной 3D-визуализации.

Пациентка в возрасте 61 года поступила в клинику в 2016 г. с жалобами на боли в области левого тазобедренного сустава и нарушение походки. Первичная имплантация тотального эндопротеза левого тазобедренного сустава Zweymuller проведена в 2002 г. по поводу диспластического коксартроза. Послеоперационный период протекал без особенностей, заживление первичное. В 2016 г. пациентка обратилась на консультативный прием с жалобами на боли и ощущение нестабильности в левом тазобедренном суставе при незначительной физической нагрузке. Пациентку обследовали и после проведения рентгенографии таза с тазобедренными суставами выявили износ полиэтиленового вкладыша, асептическую нестабильность вертлужного компонента эндопротеза. Рентгенологически дефект вертлужной впадины был оценен как тип IIb по классификации Paprosky (рис. 1).

Планируемое оперативное вмешательство заключалось в удалении нестабильного винтового вертлужного компонента и имплантации компонента для первичного эндопротезирования большего размера (64 мм и более) press-fit фиксации с замещением дефекта костным аллотрансплантатом. Бедренный компонент был расценен как стабильный, и его замена не предполагалась.

При проведении ревизионного вмешательства выяснилось, что размеры дефекта и объем костной ткани, пригодной для фиксации и опоры ревизионного ацетабулярного имплантата,

не соответствовали предоперационному планированию. Качество костной ткани было неудовлетворительным, дефект вертлужной впадины определен как pelvic discontinuity по классификации Paprosky или как тип IVb по классификации Berry [10]. Установка планируемого вертлужного компонента не представлялась возможной из-за отсутствия опоры для press-fit установки компонента. Пациентке выполнено ревизионное эндопротезирование левого тазобедренного сустава с проведением аллоостеопластики и замещением дефекта полусферическим аугментом из пористого титана. Целостность тазового кольца и вертлужной впадины решили восстановить с помощью имплантации антипротрузионного кейджа Burch-Schneider, в который установили вертлужный компонент цементной фиксации (рис. 2).

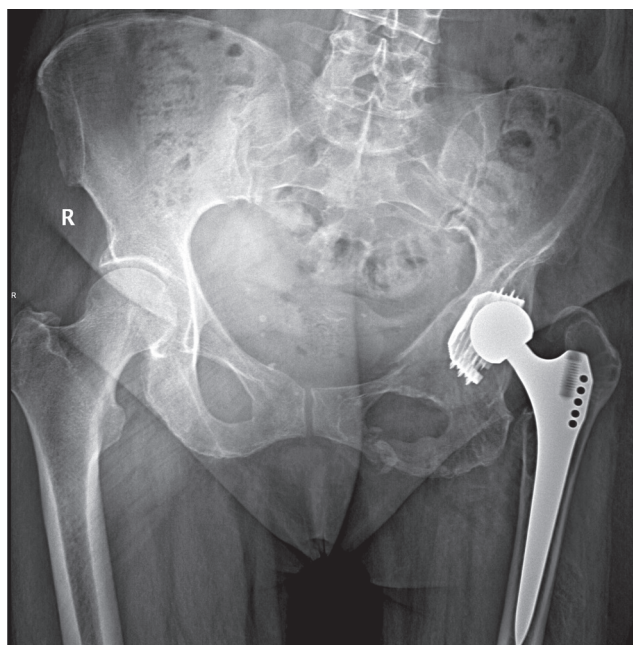


Рис. 1. Рентгенограмма таза пациентки при обращении в клинику: износ полиэтиленового вкладыша, асептическая нестабильность вертлужного компонента эндопротеза Zweymuller, дефект вертлужной впадины тип IIb по классификации Paprosky

Fig. 1. Pelvis X-ray of a female upon admission: polyethylene insert wear, aseptic loosening of Zweymuller acetabular component, acetabulum defect Paprosky IIb

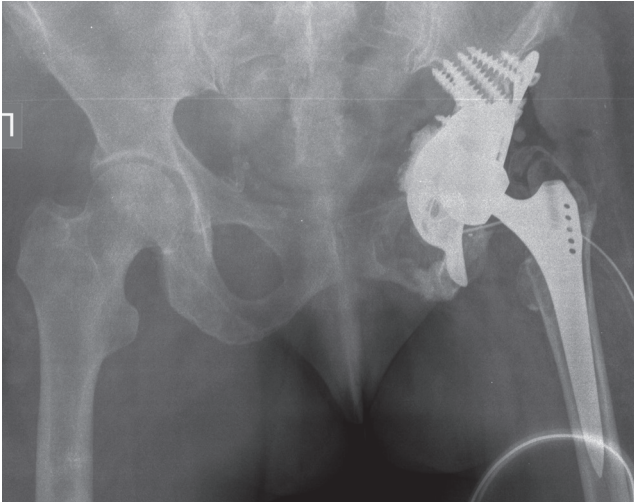


Рис. 2. Рентгенограмма таза после ревизионного эндопротезирования: аллоостеопластики, замещения дефекта полусферическим аугментом из пористого титана, имплантации антипротрузионного кейджа Burch-Schneider, в который установили вертлужный компонент цементной фиксации

Fig. 2. Pelvis X-ray after revision hip replacement: bone allografting, defect replacement by porous titanium hemispherical augment, implantation of anti-protrusion Burch-Schneider ring with cemented acetabular component

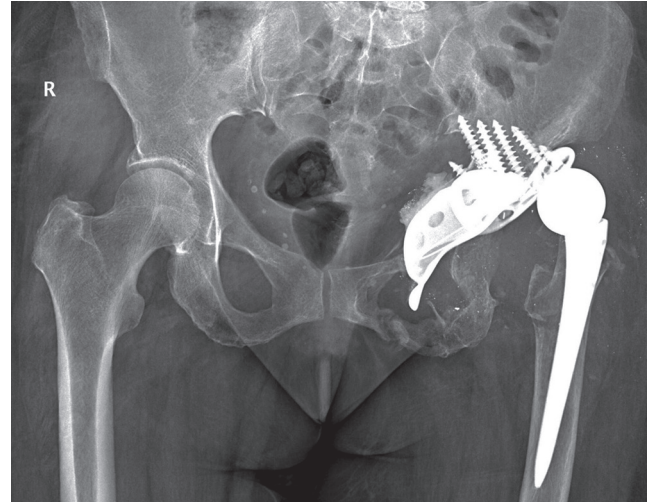


Рис. 3. Рентгенограмма таза в прямой проекции: вывих бедренного компонента, миграция вертлужного компонента, перелом лонной кости слева

Fig. 3. AP pelvis X-ray: femoral component dislocation, migration of acetabular component, fracture of pubic bone on the left

Установка антипротрузионного компонента не позволила достичь прочной фиксации и стабильности тазового кольца. В раннем послеоперационном периоде (на 7-е сутки) при ходьбе с дозированной нагрузкой на оперированную конечность произошло смещение кейджа, что проявилось вывихом бедренного компонента и падением пациентки. На рентгенограммах таза с тазобедренными суставами в прямой проекции были выявлены вывих бедренного компонента, миграция вертлужного компонента, перелом лонной кости слева (рис. 3).

На МСКТ с послойной объемной визуализацией и оценкой плотности костной ткани по шкале Хаунсфилда диагностирован дефект костной ткани таза типа pelvic discontinuity по классификации Paprosky и IVc по классификации Berry с дефицитом костной ткани, пригодной для опоры в области передней колонны около 12–14 см³, в области задней опорной колонны около 18 см³ (рис. 4).

Ревизионное одномоментное эндопротезирование существующими серийными первичными и ревизионными имплантатами в такой ситуации не позволило бы достичь стабильности костей таза и прочной фиксации компонентов эндопротеза. Для решения этой проблемы предприняли этапное хирургическое вмешательство.

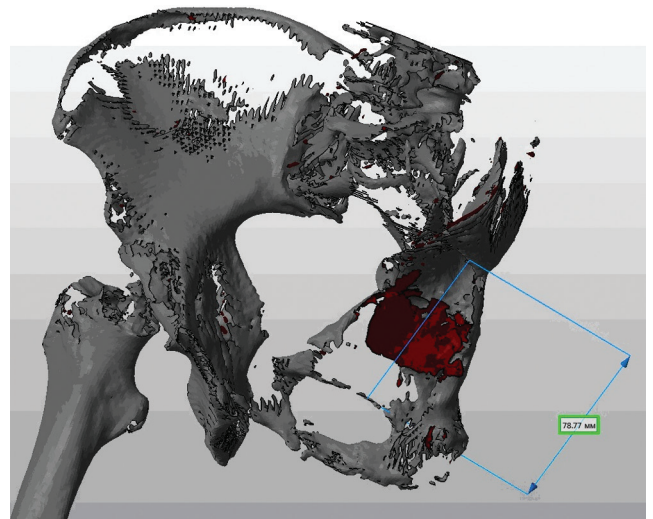


Рис. 4. 3D-модель таза, построенная с помощью МСКТ методом этапной послойной визуализации, с оценкой плотности костной ткани по Хаунсфилду в диапазоне от 478 до 2132 HU и визуальным удалением имплантатов

Fig. 4. 3D model of pelvis obtained using multi-layer spiral CT by staged multi-section imaging, assessment of bone density by Hounsfield scale in the range from 478 to 2132 HU, and visual removal of implants

Первый этап заключался в удалении компонентов эндопротеза, причем удалили не только мигрировавшие вертлужный компонент, аугмент и антипротрузионное кольцо, но и стабильный бедренный компонент для профилактики травматизации трансплантатов. Интраоперационно подтвердили характер повреждения, степень дефекта и отсутствие инфекции. Затем провели костную аутопластику передней колонны вертлужной впадины. В качестве свободного донорского трансплантата был взят участок IX ребра протяженностью 12 см с сосудисто-мышечной ножкой из зубчатой мышцы с мышечной артерией и венами. Трансплантат был пересажен в область лонной кости и передненижнего края вертлужной впадины с наложением сосудистого анастомоза конец-в-бок в реципиентные ветви артерии и вены *epigastrica inferior* с помощью микрохирургической техники под микроскопом. Для фиксации трансплантата и воссоздания целостности тазового кольца провели накостный остеосинтез лонной кости и крыла подвздошной кости реконструктивной тазовой пластиной. Продолжительность времени ишемии трансплантата (от момента забора до полной васкуляризации) — 140 мин. Для воссоздания задней опорной колонны вертлужной впадины провели аутопластику свободным неваскуляризованным трансплантатом из VII ребра слева. Дефект дна вертлужной впадины заполнили костными аллотрансплантатами в виде депротейнезированной костной ткани в форме шайб 5–7 мм в диаметре (рис. 5).

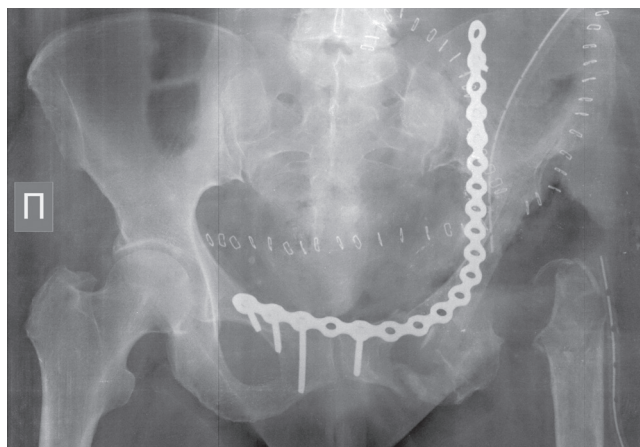


Рис. 5. Рентгенограмма таза пациентки после первого этапа хирургического лечения: удаления эндопротеза, аллоостеопластики, васкуляризированной аутоостеопластики реберным трансплантатом, остеосинтеза костей таза

Fig. 5. Pelvis X-rays of female after the first stage of surgery: prosthesis removal, bone allografting, vascularized bone autografting by costal graft, pelvis internal fixation

Пациентку обучили ходьбе с опорой на костыли без нагрузки на оперированную конечность и выписали на амбулаторное лечение. Временную иммобилизацию левого тазобедренного сустава проводили ортопедическим ортезом с регулируемой фиксацией. Хирургическая пауза составила 6 мес.

Для верификации дефекта костной ткани согласно методике, принятой в нашей клинике [11], провели МСКТ таза с 3D-реконструкцией. Затем этапно конвертировали данные в объемную модель с измерением плотности кости по шкале Хаунсфилда. Показатели в промежутке от 400 до 600 HU [12] соответствуют плотности нормальной костной ткани костей таза, однако для прочной фиксации компонентов определили зоны в диапазоне от 478 до 2132 HU. В результате получили ряд изображений, по которым визуализируется наиболее плотная костная ткань. Очевидно, что увеличение анализируемых границ плотности напрямую связано с расширением границ дефекта. Задачу предоперационного обоснования расположения винтов решили таким образом, чтобы основная часть, обеспечивающая адекватную фиксацию, проходила в зоне опороспособной костной ткани от 478 до 2132 HU. На основании полученных данных был смоделирован индивидуальный имплантат минимального возможного размера, предполагающей фиксацию к наиболее опороспособной костной ткани. Определены место введения, оптимальная длина, количество и направление фиксирующих спонгиозных винтов (рис. 6).

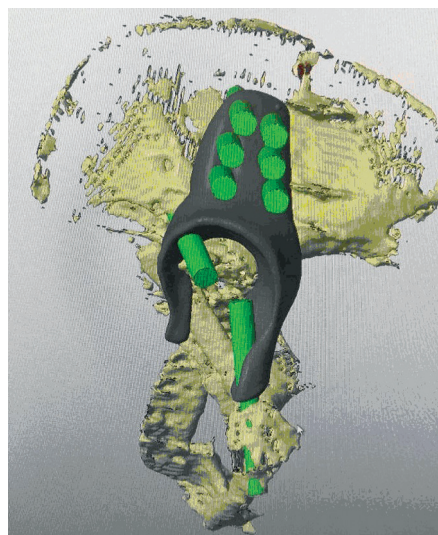


Рис. 6. 3D-модель индивидуального имплантата с моделями винтов

Fig. 6. 3D model of custom made implant with screws

Имплантат был напечатан на 3D-принтере по принципу селективного лазерного спекания из пористого титана LPW-Ti64-GD23-TYPE5 (ASTM F136). Интраоперационно, по данным рентгенографии и сцинтиграфии, костные аутотрансплантаты были консолидированы, васкуляризированы и жизнеспособны, целостность тазового кольца восстановлена (рис. 7).

Индивидуальная 3D-конструкция анатомично установлена согласно предоперационному планированию на пластиковой модели и фиксирована 8 винтами.

В посадочное место 3D-имплантата установлен ацетабулярный компонент Continuum размером 44 мм. На бедренную кость провизорно установлен серкляж, после чего имплантирован бедренный компонент SL+ (рис. 8).

Общее время проведения васкуляризированной остеопластики и остеосинтеза костей таза составило 620 мин, кровопотеря — 1400 мл.

Продолжительность нахождения пациентки в отделении реанимации — 11 дней. Общая продолжительность стационарного лечения — 80 дней. Столь длительный срок связан с развитием двусторонней полисегментарной внутригоспитальной пневмонии, левостороннего минимального гемоторакса, а также длительной реабилитацией пациентки. На фоне проводимого лечения гемоторакс и пневмония купированы. Заживление послеоперационных ран первичным натяжением, септических осложнений области хирургических доступов не было. Длительность операции с использованием индивидуальной конструкции — 170 мин, кровопотеря — 550 мл. Продолжительность нахождения пациентки в отделении реанимации — 1 сутки. Общая продолжительность стационарного лечения — 46 дней. Септических осложнений, вывихов и миграции имплантатов в раннем послеоперационном периоде не было.

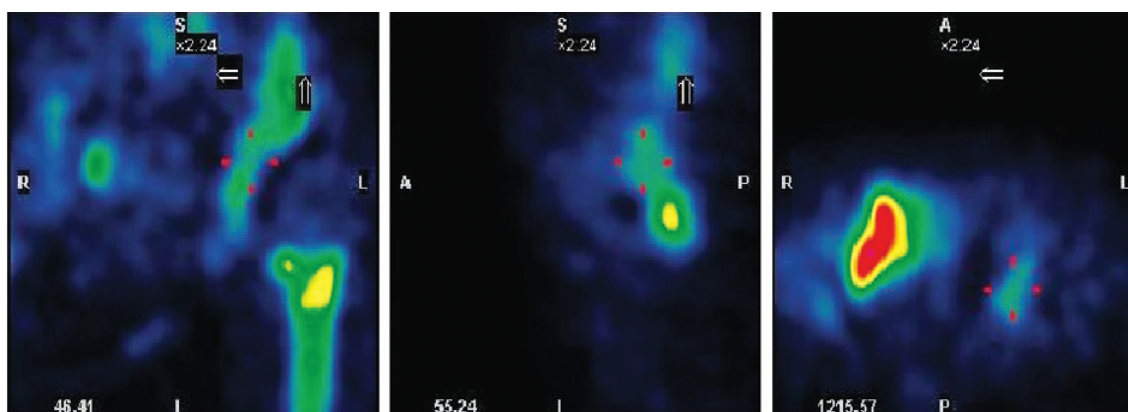


Рис. 7. Данные сцинтиграфии костей таза: преобладание остеобластической активности в костной ткани васкуляризированного аутотрансплантата

Fig. 7. Pelvis scintigraphy: prevalence of osteoblastic activity in the bone tissue of vascularized autograft

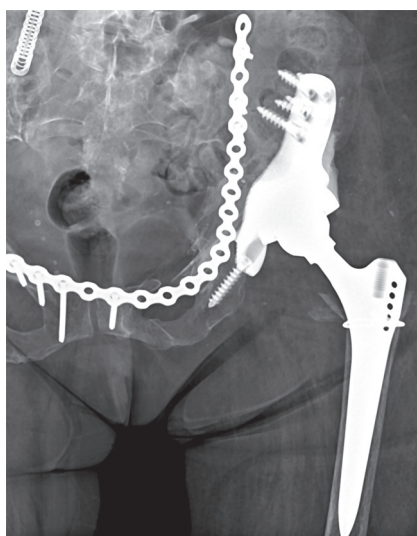


Рис. 8. Рентгенограмма левого тазобедренного сустава пациентки через 6 мес. после второго этапа оперативного лечения

Fig. 8. X-ray of left hip joint of the female 6 months after second stage of surgery

Функцию сустава оценивали по Harris Hip Score. Показатели до операции эндопротезирования с использованием индивидуальной конструкции — 12 баллов, через 1 мес. после операции — 30 баллов, через 3 мес. после операции — 51 балл, через 6 мес. — 74 балла. Качество жизни оценивали по шкале SF-36: до операции РН — 21,32; МН — 40,92, через 1 мес. после операции РН — 40,66; МН — 55,80; через 3 мес. после операции — РН — 52,14; МН — 57,81, через 6 мес. после операции РН — 62,46; МН — 72,08. Пациентка передвигается с опорой на трость с дозированной нагрузкой на оперированную конечность.

Обсуждение

Основная цель сообщения — показать клиническим на примере сложность и актуальность ревизионного эндопротезирования, когда недооцененные процессы остеолитического характера приводят к образованию обширных дефектов с нарушением тазового кольца.

Выбор нами именно таких методов хирургического лечения можно объяснить следующим образом. При нарушении целостности тазового кольца использование только методов остеосинтеза, таких как аппарат внешней фиксации или погружной накостный остеосинтез, не позволило бы добиться поставленной задачи вследствие того, что дефект костной ткани был обширным — в области передней колонны около 12–14 см³, в области задней опорной колонны около 18 см³. В этом случае потребовались бы корригирующие остеотомии, направленные на сопоставление фрагментов тазовых костей, уменьшение внутритазового пространства, что значительно нарушило бы биомеханику движений пациентки и непредсказуемо изменило опороспособность конечности. Зарубежные авторы докладывают о хороших результатах применения индивидуальных компонентов для замещения массивных дефектов вертлужной впадины различной конфигурации и способами фиксации [5, 13–19]. Но, к сожалению, в настоящий момент ни один из множества предложенных вариантов хирургического лечения не позволяет статистически значимо снизить количество таких ранних и поздних осложнений, как остеолитический процесс в зоне остеопластики, асептическая нестабильность и миграция компонентов [20]. Одномоментное оперативное вмешательство с использованием индивидуального трехфланцевого имплантата в описанном клиническом случае было сопряжено с высоким риском его послеоперационной миграции, отсутствием первичной остеointegrации и высоким риском послеоперационных септических осложнений. Для того, чтобы восстановить целостность тазового кольца потребовался бы индивидуальный имплантат очень большого размера

и сложной геометрии. Кроме того, трехфланцевый компонент требует вынужденной опоры на крыло подвздошной кости — зону, в норме не нагружаемую. Кроме того, в случае септических осложнений, потребовавших бы удаления такого индивидуального компонента, дефект костей таза достиг бы критических размеров. По этой причине было принято решение о воссоздании первым этапом целостности тазового кольца и опорных колонн.

Таким образом, перед нами встала проблема выбора метода проведения костной пластики. Для заполнения дефекта требовалась массивная костная пластика, способная обеспечить в дальнейшем биологическую фиксацию имплантата. Использование только свободных аутотрансплантатов из гребней подвздошных костей или малоберцовой кости не позволило бы заместить весь объем дефекта и гарантировать остеointegrацию трансплантатов. В современной литературе описаны техники и хорошие результаты использования васкуляризованных реберных трансплантатов в спинальной хирургии [21], нейрохирургии [22], а также для замещения дефектов костей таза [23]. Решение использовать именно васкуляризованный трансплантат объясняется тем, что васкуляризованные реберные трансплантаты, по сравнению со свободными, меньше подвержены остеолитическому и инфицированному [24, 25].

В процессе моделирования индивидуального имплантата были поставлены следующие задачи:

1. Имплантат должен выдерживать нагрузку и перераспределять ее на нагружаемые и опороспособные области таза.

2. Имплантат должен выполнять функцию опорного аугмента для вертлужного компонента press-fit фиксации, установка которого возможна в различных пространственных положениях с целью исключения вывихов в послеоперационном периоде.

3. Конфигурация имплантата должна полностью соответствовать реципиентному участку для его прочной биологической фиксации и создания первичной остеointegrации, так как удовлетворительный долгосрочный результат возможен только при стабильной системе кость-имплантат как для типовых, так и для индивидуальных конструкций [26].

4. Имплантат должен быть минимально возможного размера для уменьшения травматичности операции и снижения риска инфицирования, а также для минимизации возможного дефекта при его удалении.

5. Направление, конфигурация и количество винтов должны отвечать требованиям создания максимальной стабильности при минимально возможном количестве и размере.

Для выполнения этих задач индивидуальный имплантат был смоделирован в виде полусфериче-

ческой поллой основы из пористого титана с опорой на надацетабулярный массив и сформированные переднюю и заднюю колонны. Базисная основа сформирована таким образом, чтобы обеспечить press-fit фиксацию вертлужного компонента Continuum и обеспечить вертикальную опору для него. Мы не использовали полностью цементную фиксацию вертлужного компонента к имплантату, чтобы добиться первичной остеоинтеграции именно вертлужного компонента, а также для исключения воздействия цемента на костные трансплантаты.

Все поставленные задачи были выполнены, и изготовленный имплантат минимально возможного размера был имплантирован без технических трудностей и позволил достичь биологической фиксации вертлужного компонента. На основании контрольных обследований была выявлена первичная остеоинтеграция. В течение 6 мес. после операции осложнений, связанных с хирургическим вмешательством, не было выявлено.

Таким образом, клиническое наблюдение демонстрирует возможность увеличения костного запаса вертлужной впадины с уменьшением потребности в сверхмассивных трехфланцевых конструкциях для эндопротезирования сустава.

Дополнительно мы хотели подчеркнуть важность качественного амбулаторного наблюдения пациентов и тщательной оценки состояния костной ткани для своевременного выполнения ревизионного эндопротезирования в период, пока не развились необратимые процессы в окружающей имплантат кости.

На основании вышеизложенного можно сделать следующие выводы.

Использование антипротрузионных кейджей, аугментов и ревизионных конструкций при лечении пациентов с обширными дефектами таза по типу pelvic discontinuity не всегда приводят к удовлетворительным результатам. Васкуляризованная аутоостеопластика позволяет восстановить целостность тазового кольца. Метод послойной визуализации дефекта костей таза, основанный на определении плотности костной ткани по шкале Хаунсфилда, позволяет оценить характер и размер дефекта, а также определить хирургическую тактику и выбрать конфигурацию индивидуального имплантата.

Применение индивидуальных конструкций позволяет восстановить опороспособность нижней конечности и функцию тазобедренного сустава в случае обширного дефекта костей таза типа pelvic discontinuity.

Пациентка дала добровольное информированное согласие на публикацию клинического наблюдения.

Конфликт интересов: не заявлен.

Источник финансирования: исследование проведено без спонсорской поддержки.

Литература [References]

1. Mahomed N.N., Barrett J.A., Katz J.N., Phillips C.B., Losina E., Lew R.A. et al. Rates and outcomes of primary and revision total hip replacement in the United States medicare population. *J Bone Joint Surg Am.* 2003;85(1):27-32.
2. Singh J.A., Schleck C., Harmsen S., Lewallen D. Clinically important improvement thresholds for Harris Hip Score and its ability to predict revision risk after primary total hip arthroplasty. *BMC Musculoskelet Disord.* 2016;17(1):256. DOI: 10.1186/s12891-016-1106-8.
3. Kurtz S., Ong K., Lau E., Mowat F., Halpern M. Projections of primary and revision hip and knee arthroplasty in the United States from 2005 to 2030. *J Bone Joint Surg Am.* 2007;89(4):780-785. DOI: 10.2106/JBJS.F.00222.
4. Тихилов Р.М., Шубняков И.И., Коваленко А.Н., Черный А.Ж., Муравьева Ю.В., Гончаров М.Ю. Данные регистра эндопротезирования тазобедренного сустава РНИИТО им. Р.Р. Вредена за 2007–2012 годы. *Травматология и ортопедия России.* 2013;(3):67-190. DOI: 10.21823/2311-2905-2013--3-167-190. Tikhilov R.M., Shubnyakov I.I., Kovalenko A.N., Chernyi A.Zh., Muravyeva Yu.V., Goncharov M.Yu. [Data of hip arthroplasty registry of Vreden Institute for the period 2007-2012 years]. *Travmatologiya i ortopediya Rossii* [Traumatology and Orthopedics of Russia]. 2013;(3): 167-190. (in Russian). DOI: 10.21823/2311-2905-2013--3-167-190.
5. Li H., Qu X., Mao Y., Dai K., Zhu Z. Custom Acetabular Cages Offer Stable Fixation and Improved Hip Scores for Revision THA with Severe Bone Defects. *Clin Orthop Relat Res.* 2015;474(3):731-740. DOI: 10.1007/s11999-015-4649-3.
6. Мурылев В.Ю., Петров Н.В., Селин Н.Н., Рукин Я.А., Елизаров П.М., Калашник А.Д. Ревизионное эндопротезирование вертлужного компонента эндопротеза тазобедренного сустава. *Кафедра травматологии и ортопедии.* 2012;(1):20-25. Murylev V.Ju., Petrov N.V., Selin N.N., Rukin Ya.A., Elizarov P.M., Kalashnik A.D. [Revision arthroplasty of acetabular component of hip prosthesis]. *Kafedra travmatologii i ortopedii* [Department of Traumatology and Orthopedics]. 2012;(1):20-25. (in Russian).
7. Мурылев В.Ю., Терентьев Д.И., Елизаров П.М., Рукин Я.А., Казарян Г.М. Тотальное эндопротезирование тазобедренного сустава с использованием танталовых конструкций. *Вестник травматологии и ортопедии им. Н.Н. Приорова.* 2012;(1):24-29. Murylev V.Ju., Terent'ev D.I., Elizarov P.M., Rukin Ja.A., Kazaryan G.M. [Total hip arthroplasty using tantalum components]. *Vestnik travmatologii i ortopedii im. N.N. Priorova.* 2012;(1):24-29. (in Russian).
8. Paprosky W.G., Perona P.G., Lawrence J.M. Acetabular defect classification and surgical reconstruction in revision arthroplasty: a 6-year follow up evaluation. *J Arthroplasty.* 1994;9(1):33-44.
9. Saleh K.J., Holtzman J., Gafni A Saleh L., Jaroszynski G., Wong P., Woodgate I. et al. Development, test reliability and validation of a classification for revision hip arthroplasty. *J Orthop Relat Res.* 2001;19(1): 50-56.

10. Berry D.J., Lewallen D.G., Hanssen A.D. Cabanela M.E. Pelvic discontinuity in revision total hip arthroplasty. *J Bone Joint Surg Am.* 1999;81(12):1692-1702.
11. Садовой М.А., Павлов В.В., Базлов В.А., Мамуладзе Т.З., Ефименко М.В., Аронов А.М., Панченко А.А. Возможности 3D-визуализации дефектов вертлужной впадины на этапе предоперационного планирования первичного и ревизионного эндопротезирования тазобедренного сустава. *Вестник травматологии и ортопедии им. Н.Н. Приорова.* 2017;(3):37-42. Sadovoy M.A., Pavlov V.V., Bazlov V.A., Mamuladze T.Z., Efimenko M.V., Aronov A.M., Panchenko A.A. [Potentialities of 3D-visualization in preoperative planning of primary and revision total hip arthroplasty]. *Vestnik travmatologii i ortopedii imeni N.N. Priorova.* 2017;(3):37-42.
12. Хоружик С.А., Михайлов А.Н. Основы КТ-визуализации. Часть 1. Просмотр и количественная оценка изображений. *Радиология – практика.* 2011;(3):62-75. Kharuzhyk S.A., Mikhailov A.N. [Fundamentals of CT visualization. Part 1. Images viewing and quantification]. *Radiologiya – praktika [Radiology – Practice].* 2011;(3):62-75.
13. Корыткин А.А., Захарова Д.В., Новикова Я.С., Горбатов Р.О., Ковалдов К.А., Эль Мудни Ю.М. Опыт применения индивидуальных трехфланцевых вертлужных компонентов при ревизионном эндопротезировании тазобедренного сустава. *Травматология и ортопедия России.* 2017;23(4):101-111. DOI: 10.21823/2311-2905-2017-23-4-101-111. Korytkin A.A., Zakharova D.V., Novikova Ya.S., Gorbatov R.O., Kovaldov K.A., El Moudni Y.M. [Custom triflange acetabular components in revision hip replacement]. *Travmatologiya i ortopediya Rossii [Traumatology and Orthopedics of Russia].* 2017;23(4):101-111. (in Russian). DOI: 10.21823/2311-2905-2017-23-4-101-111.
14. Тихилов Р.М., Шубняков И.И., Коваленко А.Н., Билык С.С., Цыбин А.В., Денисов А.О. Применение индивидуальной трехфланцевой конструкции при ревизионном эндопротезировании с нарушением целостности тазового кольца (клинический случай). *Травматология и ортопедия России.* 2016;(1):108-116. DOI: 10.21823/2311-2905-2016-0-1-108-116. Tikhilov R.M., Shubnyakov I.I., Kovalenko A.N., Bilyk S.S., Tsybin A.N., Denisov A.O., Dmitrevich G.D., Vopilovsky P.N. [Using custom triflange implant in revision hip arthroplasty in patient with pelvic discontinuity (case report)]. *Travmatologiya i ortopediya Rossii [Traumatology and Orthopedics of Russia].* 2016;(1):108-116. (in Russian). DOI: 10.21823/2311-2905-2016-0-1-108-116.
15. Berasi C.C., Berend K.R., Adams J.B., Ruh E.L., Lombardi A.V. Are custom triflange acetabular components effective for reconstruction of catastrophic bone loss? *Clin Orthop Relat Res.* 2014;473(2):528-535. DOI: 10.1007/s11999-014-3969-z.
16. Goodman G.P., Engh C.A. The custom triflange cup: build it and they will come. *Bone Jt J.* 2016;98(1):68-72. DOI: 10.1302/0301-620x.98b.36354.
17. Hogan C., Ries M. Treatment of massive acetabular bone loss and pelvic discontinuity with a custom triflange component and ilio-sacral fixation based on preoperative CT templating. A report of 2 cases. *Hip Int.* 2015;25(6):585-588. DOI: 10.5301/hipint.5000247.
18. Sheth N.P., Melnic C.M., Paprosky W.G. Acetabular distraction: an alternative for severe acetabular bone loss and chronic pelvic discontinuity. *Bone Joint J.* 2014; 96-B(11):36-42. DOI: 10.1302/0301-620x.96b11.34455.
19. Taunton M.J., Fehring T.K., Edwards P., Bernasek T., Holt G.E., Christie M.J. Pelvic discontinuity treated with custom triflange component: a reliable option. *Clin Orthop Relat Res.* 2011;470(2):428-434. DOI: 10.1007/s11999-011-2126-1
20. Abdelnasser M.K., Klenke F.M., Whitlock P., Khalil A.M., Khalifa Y.E., Ali H.M. et al. Management of pelvic discontinuity in revision total hip arthroplasty: a review of the literature. *Hip Int.* 2015;25(2):120-126. DOI: 10.5301/hipint.5000201.
21. Wilden J.A., Moran S.L., Dekutoski M.B., Bishop A.T., Shin AYS. Results of vascularized rib grafts in complex spinal reconstruction. *J Bone Joint Surg Am.* 2006;88(4): 832-839. DOI: 10.2106/JBJS.E.00409.
22. Beekmans S., Don Griot J., Mulder J. Split rib cranioplasty for aplasia cutis congenita and traumatic skull defects: more than 30 years of follow-up. *J Craniofac Surg.* 2007;18(3):594-597. DOI: 10.1097/scs.0b013e3180576f44.
23. Bapat M.R., Chaudhary K., Garg H., Laheri V. Reconstruction of large iliac crest defects after graft harvest using autogenous rib graft: a prospective controlled study. *Spine (Phila Pa 1976).* 2008;33(23): 2570-2575. DOI: 10.1097/BRS.0b013e318185287d.
24. Foster R.D., Anthony J.P., Sharma A., Pogrel M.A. Vascularized bone flaps versus non-vascularized bone grafts for mandibular reconstruction: An outcome analysis of primary bony union and endosseous implant success. *Head Neck.* 1999;21(1):66-71.
25. Hildago D.A., Pusic A.L. Free flap mandibular reconstruction: A 10-year follow-up study. *Plast Reconstr Surg.* 2002;110(2):438-449.
26. Jain S., Grogan R.J., Giannoudis P.V. Options for managing severe acetabular bone loss in revision hip arthroplasty. A systematic review. *Hip Int.* 2014;24(2):109-122. DOI: 10.5301/hipint.5000101.

СВЕДЕНИЯ ОБ АВТОРАХ:

Павлов Виталий Викторович — д-р мед. наук, начальник отделения эндопротезирования и эндоскопической хирургии суставов, ФГБУ «Новосибирский НИИ травматологии и ортопедии им. Я.Л. Цивьяна» Минздрава России, г. Новосибирск

Пронских Александр Андреевич — канд. мед. наук, научный сотрудник отделения эндопротезирования и эндоскопической хирургии суставов, ФГБУ «Новосибирский НИИ травматологии и ортопедии им. Я.Л. Цивьяна» Минздрава России, г. Новосибирск

INFORMATION ABOUT AUTHORS:

Vitaliy V. Pavlov — Dr. Sci. (Med.), head of Department of Endoprosthetics and Endoscopic Joint Surgery, Tsvyvan Novosibirsk Research Institute of Traumatology and Orthopaedics, Novosibirsk, Russian Federation

Aleksandr A. Pronskikh — Cand. Sci. (Med.), researcher of Department of Endoprosthetics and Endoscopic Joint Surgery, Tsvyvan Novosibirsk Research Institute of Traumatology and Orthopaedics, Novosibirsk, Russian Federation

Мамуладзе Тариэл Зурабович — младший научный сотрудник отделения эндопротезирования и эндоскопической хирургии суставов, ФГБУ «Новосибирский НИИ травматологии и ортопедии им. Я.Л. Цивьяна» Минздрава России, г. Новосибирск

Базлов Вячеслав Александрович — младший научный сотрудник отделения эндопротезирования и эндоскопической хирургии суставов, ФГБУ «Новосибирский НИИ травматологии и ортопедии им. Я.Л. Цивьяна» Минздрава России, г. Новосибирск

Ефименко Максим Владимирович — врач травматолог-ортопед травматолого-ортопедического отделения № 2, ФГБУ «Новосибирский НИИ травматологии и ортопедии им. Я.Л. Цивьяна» Минздрава России, г. Новосибирск

Жиленко Валентин Юрьевич — заведующий травматологическим отделением АНО «Клиника травматологии, ортопедии и нейрохирургии НИИТО», г. Новосибирск

Цегельников Максим Михайлович — заведующий отделением пластической и реконструктивной хирургии, ГБУЗ НСО «Государственная Новосибирская областная клиническая больница», г. Новосибирск

Tariel Z. Mamyladze — researcher of Department of Endoprosthetics and Endoscopic Joint Surgery, Tsivyan Novosibirsk Research Institute of Traumatology and Orthopaedics, Novosibirsk, Russian Federation

Vyacheslav A. Bazlov — researcher of Department of Endoprosthetics and Endoscopic Joint Surgery, Tsivyan Novosibirsk Research Institute of Traumatology and Orthopaedics, Novosibirsk, Russian Federation

Maksim V. Efimenko — orthopedic surgeon of Orthopedic Department N 2, Tsivyan Novosibirsk Research Institute of Traumatology and Orthopaedics, Novosibirsk, Russian Federation

Valentin Y. Zhilenko — chief of Department of Orthopaedic Surgery, NIITO Clinic of Traumatology, Orthopaedics and Neurosurgery, Novosibirsk, Russian Federation

Maksim M. Tsegelnikov — chief of Department of Plastic and Reconstructive Surgery, State Novosibirsk Regional Clinical Hospital, Novosibirsk, Russian Federation

Хирургическое лечение остеоартроза седловидного сустава (обзор литературы)

Л.А. Родоманова^{1,2}, И.В. Орлова¹

¹ ФГБУ «Российский научно-исследовательский институт травматологии и ортопедии им. Р.Р. Вредена» Минздрава России

Ул. Акад. Байкова, д. 8, 195427, Санкт-Петербург, Россия

² ГБОУ ВПО «Первый Санкт-Петербургский государственный медицинский университет им. И.П. Павлова» Минздрава России

Ул. Льва Толстого, д. 6-8, 197022 Санкт-Петербург, Россия

Реферат

Седловидный (первый запястно-пястный) сустав играет важнейшую роль в функции кисти, обеспечивая противопоставление первого пальца при схвате. Поражение этого сустава сопровождается болевым синдромом и деформацией первого луча, что в значительной степени снижает качество жизни пациента.

Проведен анализ литературы, посвященной хирургическому лечению дегенеративных поражений седловидного сустава. В обзоре представлены особенности анатомии и биомеханики сустава, выявлены основные факторы, способствующие развитию остеоартроза, описаны различные подходы и критерии выбора методов хирургической реконструкции седловидного сустава.

Ключевые слова: седловидный сустав, первый запястно-пястный сустав, ризартроз.

DOI: 10.21823/2311-2905-2018-24-3-135-144

Surgical Treatment of Trapeziometacarpal Osteoarthritis (Review)

L.A. Rodomanova^{1,2}, I.V. Orlova¹

¹ Vreden Russian Research Institute of Traumatology and Orthopedics
8, ul. Akad. Baykova, 195427, St. Petersburg, Russian Federation

² Pavlov First Saint Petersburg State Medical University
6-8, ul. L. Tolstoy, 197022, St. Petersburg, Russian Federation

Abstract

The sellar joint plays a key role in wrist function ensuring thumb contraposition when gripping. Lesions of sellar joint are accompanied by pain syndrome and deformity of the first metacarpal which substantially affects life quality of the patients. The authors carried the analysis of literature dedicated to surgical treatment of degenerative lesions of trapeziometacarpal joint. The present review describes features of joint anatomy and biomechanics, reports the key factors contributing to disease progression, covers various approaches and criteria for selection of surgical options for reconstruction of sellar joint.

Keywords: sellar joint, trapeziometacarpal joint, rhizarthrosis.

DOI: 10.21823/2311-2905-2018-24-3-135-144

Competing interests: the authors declare that they have no competing interests.

Funding: the authors have no support or funding to report.

Родоманова Л.А., Орлова И.В. Хирургическое лечение остеоартроза седловидного сустава (обзор литературы). *Травматология и ортопедия России*. 2018;24(3):135-144. DOI: 10.21823/2311-2905-2018-24-3-135-144.

Cite as: L.A. Rodomanova, I.V. Orlova [Surgical Treatment of Trapeziometacarpal Osteoarthritis (Review)]. *Травматология и ортопедия России* [Traumatology and Orthopedics of Russia]. 2018;24(3):135-144. (in Russian). DOI: 10.21823/2311-2905-2018-24-3-135-144.

Орлова Ирина Владиславовна. Ул. Акад. Байкова, д. 8, 195427, Санкт-Петербург, Россия / Irina V. Orlova. 8, ul. Akad. Baykova, 195427, St. Petersburg, Russian Federation; e-mail: orlova-travmatolog@mail.ru

Рукопись поступила/Received: 12.02.2018. Принята в печать/Accepted for publication: 13.07.2018.

Введение

Возможность противопоставления первого пальца, а следовательно, и функциональную уникальность кисти человека обеспечивает работа первого запястно-пястного сустава. Сложная морфология и биомеханика сустава, многообразие движений и значительные нагрузки часто приводят к дегенеративным процессам в суставе, которые выявлены у 16–25% женщин и 6% мужчин старше 45 лет. При этом в структуре заболеваний кисти их частота составляет до 5% [1–4].

Первый запястно-пястный (трапециопястный) сустав представляет собой сочленение, напоминающее седло, вследствие чего в литературе зачастую носит название седловидного. Своеобразная анатомия сустава позволяет выполнять движения в трех плоскостях со значительной амплитудой и осуществлять ключевые функциональные задачи, включая различные виды схвата и удержание предметов между первым и трехфаланговыми пальцами [5–8]. Остеоартроз первого запястно-пястного сустава чаще всего развивается вследствие дегенеративных изменений идиопатического или воспалительного генеза, однако причиной его появления могут служить посттравматические изменения после переломов кости трапеции или основания первой пястной кости [1, 9, 10]. Развитие дегенеративного процесса седловидного сустава сопровождается болью, ограничением движений и слабостью мышц тенара, приводя в итоге к фиксированной контрактуре и деформации первого луча. Противопоставление первого пальца, которое необходимо при выполнении повседневных действий, таких как письмо, использование ключей, удержание столовых приборов, становится невозможным, что формирует выраженную функциональную недостаточность первого луча и кисти в целом [11–13]. Особое значение состояние первого запястно-пястного сустава имеет для людей, деятельность которых неразрывно связана с тонкой моторикой. Для них поражение сустава зачастую приводит к потере профессиональной состоятельности и резкому снижению качества жизни [9, 10]. Поэтому возможность восстановления безболезненной подвижности первого запястно-пястного сустава кисти является важной задачей современной ортопедии.

В отношении деформирующего артроза первого запястно-пястного сустава в литературе часто используется специальный термин ризартроз (артроз ризомелический — *a. rhizomelica*; греч. *rhiza* корень, начало, основание + *melos* часть тела, конечность) [1]. Представления о механизме развития заболевания, возможностях хирургического лечения формировались на основании работ,

посвященных детальному изучению анатомии и биомеханики сустава [4, 5].

На основании большого числа морфологических и экспериментальных исследований были выделены два основных фактора, ведущих к развитию дегенеративного процесса в этом суставе. Во-первых, сочленяющиеся суставные поверхности первой пястной кости и кости-трапеции имеют минимальный костный контакт, что во многом обуславливает мобильность сустава. Во-вторых, сустав подвергается значительным нагрузкам, и стабильность его обеспечивается только связками [5, 9]. Экспериментальные исследования W.P. Cooney и E. Y. Chao показали, что кинематическая цепь первого луча увеличивает нагрузку на седловидный сустав в четыре-пять раз по сравнению с фактической силой [14]. Также особенностью работы сустава является большая изменчивость геометрии оси. Сложная анатомическая организация и биомеханическое взаимодействие связочных структур обуславливают смещение центра вращения сустава в зависимости от плоскости, в которой происходит движение [5]. Таким образом, функциональное значение сустава, сложность его анатомического строения и кинематики обуславливают трудности решения проблемы лечения его патологии. К настоящему времени предложено много хирургических вмешательств, однако каждое из них имеет свои преимущества и недостатки, применимо к определенной стадии дегенеративного процесса и выполняется с учетом индивидуальных функциональных требований пациента [4].

Классификация и патогенез

Оценка состояния седловидного сустава определяется на основании клинических проявлений и рентгенологической картины. На этих показателях основана классификация R.I. Burton [15]. Однако наибольшее распространение получила исключительно рентгенологическая классификация артроза сустава, предложенная R.G. Eaton и S.Z. Glickel в 1987 г. Авторы выделяют четыре стадии развития дегенеративного процесса первого запястно-пястного сустава:

I стадия: контуры седловидного сустава нормальные, возможно расширение суставной щели вследствие синовита;

II стадия: незначительное сужение суставной щели, минимальные склеротические изменения субхондральной кости, остеофиты до 2 мм в диаметре;

III стадия: суставная щель значительно сужена, выраженные кистозные изменения и субхондральный склероз, тыльный подвывих пястной кости различной степени выраженности, остеофиты более 2 мм в диаметре;

IV стадия: разрушение суставных поверхностей седловидного сустава, признаки дегенеративного поражения ладьевидно-трапециевидного сустава [16].

Эта классификация позволяет наиболее объективно оценить степень выраженности дегенеративного процесса с учетом морфологических изменений не только трапециопястного, но и ладьевидно-трапециевидного суставов, что критически важно при выборе лечебной, в том числе и хирургической тактики [9, 16].

Многочисленные исследования показали, что применение консервативных методик лечения остеоартроза седловидного сустава, которые сводятся главным образом к ограничению двигательного режима и противовоспалительной терапии, позволяют добиться временного эффекта только на начальных стадиях патологического процесса. Высокая функциональная нагрузка на сустав неизбежно приводит к прогрессированию заболевания. Многие авторы также отмечают, что зачастую ризартроз может не проявляться клинически длительное время — до формирования выраженных дегенеративных изменений структур сустава, когда восстановление функции возможно только хирургически [4, 9, 17, 18]. Показания к хирургическому вмешательству при ризартрозе аналогичны показаниям для артропластики большинства суставов: стойкая боль, нарушение функции, нестабильность при отсутствии эффекта консервативного лечения [3, 9].

История хирургического лечения остеоартроза первого запястно-пястного сустава начинается с удаления кости-трапеции, впервые примененного W. Gervis в 1947 г. [19, 20]. Первоначально было отмечено заметное снижение боли, вследствие чего методика получила широкое распространение [3, 4, 21]. Однако чуть позже A. Murley, анализируя результаты аналогичных вмешательств, отметил высокую частоту случаев, когда у пациентов сохранялись боли и ухудшалась функция кисти [22]. Исследуя биомеханику после удаления кости-трапеции, он выделил две основные причины неудовлетворительных результатов, первой из которых было то, что удаление кости-трапеции неизбежно влекло за собой уменьшение длины первого луча, что существенно снижало силу сокращения мышц тенара. Другим ключевым фактором являлось отсутствие капсуло-связочных стабилизаторов, сохранить которые в ходе трапециэктомии технически очень сложно [9, 22].

Работы A. Murley положили начало исследованиям, связанным с изучением стабилизаторов и их влияния на биомеханику трапециопястного сустава [22, 23]. Однако, несмотря на значительное число работ, посвященных структурным особенностям капсуло-связочного аппарата

сустава, результаты их остаются спорными. Так, P.C. Bettinger описал до 16 связок, в равной степени стабилизирующих сустав, J.N. Kuhlmann подчеркнул большое значение задне-медиальных связочных структур [24, 25]. Однако в большинстве работ авторы утверждали, что в стабилизации сустава главным образом участвуют 4 связочных комплекса, тонкое взаимодействие напряжения и расслабления которых стабилизирует сустав при значительной амплитуде движений, особенно при ротации. Ключевое значение придается переднему связочному комплексу — ладонной косо́й связке, функция которой наиболее выражена при разгибании и противопоставлении [2, 7, 8, 26]. V.D. Pellegrini с соавторами установили патогенетическую связь между развитием остеоартроза сустава и дегенеративными изменениями структур передней косо́й связки, потеря целостности которых приводила к нестабильности, тыльному подвывиху и инициировало разрушение суставных поверхностей [27]. M.F. Koff с соавторами в своих исследованиях также продемонстрировали, что повреждение суставных поверхностей начинается в тыльно-лучевых квадрантах основания пястной кости и связано с несостоятельностью ладонного связочного комплекса сустава. В дальнейшем в дегенеративный процесс вовлекаются волярные квадранты и суставная поверхность кости-трапеции [28]. Таким образом, стала очевидной решающая роль ладонного связочного комплекса, дегенерация которого является ключевым пусковым фактором, ведущим к стремительному развитию артроза, что и определило необходимость его хирургической реконструкции.

Хирургическое лечение начальных стадий ризартроза

Методика лигаментопластики была разработана R.G. Eaton и J.W. Littler [29]. Для создания структуры, выполняющей функцию передней косо́й связки, использовали локтевую часть сухожилия лучевого сгибателя запястья (FCR). Дистальную фиксацию локтевого отщипа сухожилия сохраняли, а проксимальный конец проводили в костном туннеле в основании первой пястной кости. В дальнейшем методика была модифицирована — сухожильный отщип дополнительно ориентировали вокруг сухожилия длинной отводящей большой палец мышцы, а затем проводили через костный туннель [30, 31]. Лигаментопластика рекомендована в случаях, когда дегенеративный процесс ограничен связочным аппаратом, при минимальных признаках повреждения суставных поверхностей [32]. В настоящее время техника, разработанная R.G. Eaton и J.W. Littler, широко применяется в комплексе с другими оперативными вмешательствами на седловидном суставе. Показаниями к ее

исключительному применению является II стадия по классификации R.G. Eaton (незначительное сужение суставной щели, минимальные дегенеративные изменения суставных поверхностей при клинических признаках подвывиха в суставе) [31]. По данным D.M. Freedman с соавторами, реконструкция передних связочных стабилизаторов восстанавливает кинематику сустава, предотвращая дальнейшее развитие патологического процесса, что доказывают отдаленные результаты применения лигаментопластики — при 15-летнем наблюдении в 5% случаев дегенеративный процесс не прогрессировал [32]. Таким образом успешная реконструкция ладонных связок воссоздает биомеханические условия, значительно снижающие скорость развития дегенеративных процессов в суставе. Поэтому эта операция эффективна на ранних стадиях заболевания, а также дополняет другие реконструктивные методы на поздних стадиях [2, 33].

В 1973 году J.N. Wilson предложил выполнять корригирующую разгибательную остеотомию первой пястной кости больным с начальными проявлениями ризартроза, вследствие которой происходит смещение наиболее нагружаемой зоны суставной поверхности в тыльно-лучевом направлении, что предотвращает ее дальнейшую дегенерацию [34]. Ряд авторов отмечают, что использование остеотомии в сочетании с лигаментопластикой значительно снижает вероятность тыльного подвывиха первой пястной кости и прогрессирование остеоартроза [18, 27, 35]. В частности, отдаленные результаты остеотомии первой пястной кости при ризартрозе представлены в исследовании, проведенном J.L. Nobby. Автор выполнил 41 остеотомию 33 пациентам и отметил отсутствие болевого синдрома, либо возникновение его только при тяжелой работе в 80% случаев спустя 6 лет после операции [36].

Помимо корригирующих биомеханику и анатомию сустава хирургических вмешательств, описано применение его денервации [37]. Согласно исследованиям E.P. Cozzi, сустав преимущественно иннервируется тыльной сенсорной ветвью лучевого нерва, отходящей на уровне шиловидного отростка лучевой кости [38]. Была проведена серия исследований, в ходе которых отмечено отсутствие рецидивов болевого синдрома у 80% пациентов, перенесших невротомию, на протяжении 17 мес. после операции [33]. Однако T. Giesen с соавторами, выполнившие аналогичное исследование, отметили возобновление боли спустя 13 мес. во всех случаях, хотя и не до исходного уровня [39]. M. Рoуpон с соавторами, детально изучив морфологию сустава, установили значительную вариабельность его иннервации [40]. По их данным, помимо ветви лучевого нерва, описанной E.P. Cozzi, сустав иннервируют до пяти ветвей

срединного нерва, отходящие на различных уровнях. Поэтому полноценная денервация сустава является технически сложным вмешательством, требующим широкого доступа и обширной диссекции тканей, что сопровождается неоправданно высоким риском повреждения моторных ветвей к мышцам тенара [38, 40]. T. Giesen с соавторами указывают на возможность применения метода у молодых пациентов на I–II стадии артроза по R.G. Eaton при отсутствии эффекта консервативного лечения, что позволяет отсрочить вмешательство на суставе на несколько лет [39].

Реконструкция седловидного сустава при остеоартрозе III–IV стадий

В случаях, когда начальные проявления дегенеративного процесса в седловидном суставе в виде его нестабильности не корригируются хирургически, либо выполняется только симптоматическое лечение, развитие дегенеративного процесса приводит к формированию тяжелых изменений в суставе [3, 13]. Несостоятельность связочного аппарата сустава приводит к прогрессированию патологических изменений. Подвывих первой пястной кости к тылу под действием осевых сил приводит к ее проксимальной миграции, что сопровождается значительным усилением боли. Снижение амплитуды движений, и прежде всего противопоставления, компенсируется формированием гиперэкстензии в пястно-фаланговом суставе. Со временем мышцы первого межпальцевого промежутка укорачиваются, первый луч фиксируется в положении приведения. Компенсация возможности щипкового схвата теперь осуществляется за счет сгибания в межфаланговом суставе с тенденцией к лучевой девиации, что приводит к перегрузке коллатеральной связки и болезненной нестабильности в межфаланговом суставе [5, 7]. При отсутствии лечения разрушение сустава развивается в течение 7–10 лет и приводит к тяжелой зигзагообразной деформации всего первого луча, что в зарубежной литературе носит название «M-деформация» или *pollux adductus*. На этой стадии в дегенеративный процесс вовлекается также и ладьевидно-трапециевидный сустав [10].

В большинстве случаев пациенты решаются на хирургическое вмешательство только при деформации первого луча и выраженном болевом синдроме, когда функция сустава необратимо утрачена [17, 21, 41]. По данным M. Merle в 80% случаев хирургическое вмешательство на седловидном суставе выполняется при остеоартрозе IV стадии по R.G. Eaton [33].

Когда ризартроз достигает III и IV стадии, добиться путем хирургического вмешательства на суставе достаточной амплитуды движений, стабильности и устойчивости к нагрузкам очень

сложно. На сегодняшний день в арсенале хирурга имеется большое количество различных вмешательств на седловидном суставе, от достаточно простых до многоэтапных реконструкций. Определяющими факторами выбора способа хирургического лечения являются состояние сустава и параартикулярных тканей, отражающее выраженность дегенеративного процесса, а также индивидуальные требования пациента к функции кисти [3, 10].

Долгое время была распространена методика подвешивающей артропластики, предложенная А. Weilby, который с помощью сухожилия длинной отводящей мышцы (APL) создавал структуру, напоминающую гамак, служившую опорой для первой пястной кости [1, 42]. Анализ отдаленных результатов показал высокую частоту осложнений в виде проксимальной миграции луча из-за механической несостоятельности сухожильной ткани, что заставило отказаться от его дальнейшего применения [4, 43].

Группа хирургов предложила объединить интерпозиционную артропластику и восстановление передней кривой связки (Ligament Reconstruction Tendon Interposition — LRTI). Первоначально техника LRTI, описанная R. I. Burton и V.D. Pelligrini, заключалась в использовании сухожилия FCR (лучевого сгибателя запястья), которое проводили через основание первой пястной кости, стабилизируя сустав, а оставшейся частью замещали пространство после трапециэктомии. Таким образом формировалась скользящая поверхность сустава в виде интерпонента, а лигаментопластика предотвращала смещение пястной кости. Авторы применяли методику у пациентов с III стадией артроза, не занятых тяжелой физической работой. Результаты были обнадеживающими — операция позволяла добиться безболезненных движений со значительной амплитудой в большинстве случаев [44]. Методика получила широкое распространение, и в дальнейшем было разработано множество ее модификаций. В качестве пластического материала разные авторы использовали сухожилия лучевых разгибателей запястья, длинной отводящей первой палец мышцы, длинной ладонной мышцы [12, 18, 45–47]. Однако, несмотря на целый ряд положительных отзывов, показания к LRTI остаются ограниченными. Основываясь на результатах многочисленных исследований, многие авторы подчеркивают, что эту методику не следует применять у пациентов, занятых физическим трудом, а также у лиц с высокими функциональными требованиями [13, 45, 47]. Под действием нагрузки на сустав сухожильная ткань меняет свои механические свойства, объем интерпонированной ткани уменьшается, снижаются высота сустава и длина луча, что сопровождается постепенной потерей

силы мышц тенара [6, 33]. J.D. Stussi же отметил снижение высоты сустава на 40% вне зависимости от физической нагрузки при десятилетнем наблюдении после трапециэктомии и LRTI [48].

С целью максимального сохранения высоты сустава некоторые хирурги выполняли LRTI после частичной трапециэктомии. Результаты показали снижение боли в 93% случаев и мобильность, соответствующую неоперированному суставу при средних сроках наблюдения [6, 46, 48–50]. В настоящий момент нет единого мнения насчет применения интерпозиционной артропластики при IV стадии, когда в дегенеративный процесс вовлечен трапецио-ладьевидный сустав. Основываясь на данных о рецидиве болевого синдрома в большом количестве наблюдений при попытках сохранения кости-трапеции, большинство хирургов сходятся во мнении об обязательном выполнении трапециэктомии на этой стадии [9, 10, 13, 50]. Однако несколько авторов предоставили данные об успешном использовании так называемой двойной интерпозиционной артропластики в сочетании с частичной трапециэктимией, при которой сухожильный интерпонент помещали также и в область трапецио-ладьевидного сустава. Несмотря на противоречия, многие хирурги отмечают, что трапециэктомия с реконструкцией связок и интерпозицией сухожилия (LRTI) считается «золотым стандартом» для лечения остеоартроза первого запястно-пястного сустава [30, 31, 51–53].

Интерес вызвали сообщения о применении имплантата из биоматериала ARTELON Spacer, разработанного шведской компанией Artimplant AB. Спейсер предназначен для имплантации между первой пястной костью и трапецией после обработки суставных поверхностей и представляет собой T-образное устройство из полиуретановой кислоты и поликапролактона, горизонтальная часть которого помещается между обработанными суставными концами пястной кости и кости-трапеции, а вертикальная часть стабилизирует сустав. Фиксация материала осуществляется с помощью кортикальных мини-винтов. Авторы отмечают важные преимущества метода: необходимость минимального объема резекции суставных концов костей, что позволяет максимально сохранить анатомию и высоту сустава [54–56]. Опубликованные результаты трехлетнего наблюдения были обнадеживающими. Но последующие исследования показали, что около 50% материала подвергается деградации в течение 5 лет, что проявляется потерей силы схвата и нестабильностью сустава. По данным O.A. Barron и L.W. Catalano, интерпозиционная артропластика сустава с помощью ARTELON Spacer требует ревизионных вмешательств в 37% случаев в течение 5 лет после операции, что дает основания отказаться от его применения [4].

Среди методов оперативных вмешательств при ризартрозе необходимо отметить возможность выполнения артродеза первого запястно-пястного сустава. Артродез, полностью исключая движения в суставе, значительно снижает функциональные возможности кисти. Фиксированное положение всего первого луча создает трудности при повседневных действиях. К тому же доказано, что передача избыточной нагрузки при заблокированном седловидном суставе приводит к развитию артроза смежных суставов запястья [4, 45, 57]. Проведено достаточно много исследований, в ходе которых сравнивали функциональное и клиническое состояние седловидного сустава в отдаленном периоде после артродезирования и интерпозиционной артропластики. Результаты исследований показали, что сила схвата после артродезирования значительно больше, чем после LRTI в отдаленном периоде наблюдения. Несмотря на отсутствие движений в суставе, большинство пациентов были удовлетворены функциональным состоянием кисти [11, 45, 49, 57]. Техника артродезирования седловидного сустава заключается в удалении разрушенных суставных поверхностей, остеофитов и замещении дефекта костным трансплантатом, после чего сочленяющиеся кости фиксируются серкляжем, скобками, спицами или винтами Герберта. Классическое положение сустава при артродезировании — 45° отведения и противопоставление с легкой пронацией луча, что позволяет осуществлять основные виды схвата [4, 33, 49]. Достигнутые результаты после артродезирования сохраняются при длительном наблюдении, необходимость в ревизионных вмешательствах возникает редко — в 3% случаев. Поэтому, несмотря на очевидные недостатки, артродез остается одним из наиболее распространенных методов в хирургии седловидного сустава [4, 33].

Основываясь на опыте лечения деформирующего артроза других суставов, понятным стало предположение о возможности протезирования и трапецио-пястного сустава. В 1973 г. J.Y. de la Caffiniere разработал концепцию протезирования седловидного сустава — конструкция состояла из шарика и гнезда, фиксированных с помощью цемента в пястной кости и трапеции. Автор отмечал несомненные преимущества протезирования: сохранение длины луча, восстановление силы и мобильности, а также отсутствие боли, ограничивая его применение изолированным поражением трапецио-пястного сустава, без сопутствующих контрактуры и деформации, что соответствует III стадии процесса. Кроме того, автор не рекомендовал протезирование пациентам, занятым тяжелым физическим трудом [58]. Однако, несмотря на теоретические преимущества, протезы de la Caffiniere были подвергнуты большой критике

из-за неудовлетворительных отдаленных результатов вследствие расшатывания и миграции компонентов протеза. В результате многие исследователи пытались усовершенствовать конструкцию за счет изменения формы компонентов, материала либо способа фиксации [9, 41, 59]. Разработка каждой новой модели протеза изначально сопровождалась публикациями, демонстрировавшими хорошие и отличные результаты при небольшом сроке наблюдения [33, 53, 60]. Однако частота осложнений в отдаленном периоде в виде подвывихов, расщепления чашек, проксимальной миграции пястной кости и переломов кости трапеции, особенно у молодых активных пациентов, оставалась высокой независимо от конструктивных особенностей моделей протезов [41, 53, 59, 61, 62]. Высокую частоту неудач при попытках протезирования многие хирурги связывают прежде всего с плохим воспроизведением механики сустава. Также определяющую роль отводят значительным техническим трудностям при установке компонентов протеза: небольшой обзор и ограниченная способность маневрирования при малом объеме сустава, затрудняющие центрирование чашки в кости-трапеции, а также необходимость удаления значительного объема костной ткани при обработке пястной кости. Все эти особенности практически исключают возможность установки ревизионной конструкции [3, 41, 60, 62].

V. Spartacus с соавторами в ходе экспериментальной работы изучили особенности кинематики на трехмерных моделях седловидного сустава и протезов в различных позициях. Исследование показало выраженное нарушение соосности головки и чашки протеза при крайних положениях сустава. Конструкции протезов не воспроизводят оригинальную кинематику сустава. Избыточное напряжение, создаваемое этой конструкцией, по мнению авторов, объясняет короткий срок службы протезов [62]. Однако некоторые авторы указывают на возможность более длительного функционирования протезов при условии точной ориентации чашки, совпадающей с наклоном суставной поверхности кости-трапеции — волярно под углом 45° [63]. J. Knak и T. Hansen, анализируя осложнения, также отметили ориентацию чашки в кости-трапеции как критический фактор, влияющий на результат протезирования [61].

Учитывая многочисленные проблемы, возникающие при протезировании сустава, для решения вопроса о его целесообразности, группой хирургов было проведено исследование, показавшее отсутствие существенных различий в функциональности сустава после интерпозиционной артропластики и протезирования через год после операции — в обоих случаях достигается возможность безболезненных движений с удовлетвори-

тельной амплитудой [12]. Данных о долгосрочных удовлетворительных результатах протезирования сустава не представлено. Поэтому, несмотря на значительное количество исследований и многообразие конструкций, возможность протезирования до настоящего времени остается нерешенной проблемой в хирургии седловидного сустава [4, 33, 64].

Вне зависимости от выбранного способа операции на суставе, если хирургическое вмешательство выполняется на запущенных стадиях артроза, его неотъемлемой частью является коррекция деформации первого луча [33, 65]. Способ устранения гиперэкстензии в пястно-фаланговом суставе зависит от ее выраженности. В литературе описаны несколько вариантов. По мнению M. Merle, деформация, не достигающая 30°, может быть исправлена трансартикулярной фиксацией сустава спицей в течение 4 нед. В случае формирования более выраженной гиперэкстензии автор рекомендует выполнение капсулодеза [33]. M. Henry же отдает предпочтение выполнению тенотомии сухожилия короткого разгибателя первого пальца (EPB) с последующей его транспозицией на сухожилие длинной отводящей мышцы (APL). Таким образом устраняется основная деформирующая пястно-фаланговый сустав сила, а также облегчается отведение первого луча [65]. Более сложной задачей является коррекция приводящей контрактуры. В большинстве случаев хирурги сталкиваются с фиксированным приведением, сопровождающимся атрофией мышц первого межпальцевого промежутка. Для восстановления противопоставления первого луча требуется пересечение всех укороченных структур с их последующей Z-пластикой. В ряде случаев возникает необходимость кожной пластики [33].

Ревизионная хирургия седловидного сустава

Необходимость повторных вмешательств на седловидном суставе возникает, по данным разных авторов, в 2–25% случаев, в зависимости от способа первичной артропластики. Выбор ревизионного вмешательства представляет собой сложную задачу [4, 33]. Характерными осложнениями первичной артропластики седловидного сустава являются сохранение коллапса первого луча, несостоятельность или потеря фиксации восстановленных связок, подвывих, лизис интерпозиционного материала, распространение дегенеративного процесса на пястно-фаланговый и ладьевидно-трапециевидный суставы. Клиническими проявлениями, как правило, служат сохранение боли или функциональная несостоятельность оперированного сустава [66]. Повторные вмешательства ос-

ложнены отсутствием пластического материала для восстановления высоты сустава и его стабилизации. По данным большинства авторов, наилучших результатов при ревизионных вмешательствах позволяет добиться артродезирование [9, 10]. Широко используется костная аутопластика, с помощью которой заполняется канал в пястной кости после удаления протеза, а также возмещается дефект длины первого луча. Однако в случаях, когда сохранение мобильности сустава является критически важным условием для пациента, возможна попытка повторного выполнения интерпозиционной артропластики при сохранении достаточного объема пластического материала [33]. Как в первичной, так и в ревизионной хирургии седловидного сустава широко использовались силиконовые спейсеры: Silastic, Tie или Swanson. С их помощью легко восстанавливалась высота сустава, который стабилизировался за счет лигаментопластики. Этому методу часто отдавали предпочтение при неудачном протезировании — ножка спейсера заполняла дефект ткани пястной кости [33, 66]. Но анализ отдаленных результатов показал высокую частоту фрагментации имплантатов и реакции параартикулярных тканей, вызванных контактом с силиконом [52, 66, 67]. На сегодняшний день такие имплантаты нашли применение при повторных вмешательствах у пожилых пациентов с низкими требованиями к функции сустава [8, 67, 68].

Заключение

Хирургическое лечение при дегенеративном поражении седловидного сустава вследствие его высокого функционального значения и сложности морфологии и биомеханики остается сложной проблемой. Основные задачи артропластики сустава заключаются в восстановлении безболезненных движений с амплитудой, позволяющей выполнять основные функции захвата с достаточной силой. Многообразие различных хирургических методик, зачастую противоречивые данные о результатах их применения создают значительную проблему оптимального выбора. В большинстве своем хирургические вмешательства позволяют добиться лишь кратковременных удовлетворительных результатов либо сопровождаются значительным функциональным дефицитом сустава. Поэтому разработка тактики хирургического лечения остеоартроза седловидного сустава, позволяющей восстановить его функцию и минимизировать осложнения, требует дальнейшего изучения.

Конфликт интересов: не заявлен.

Источник финансирования: исследование проведено без спонсорской поддержки.

Литература [References]

- Mikhalkievich D.I. Rhizarthrosis of the hand. *Медицинский журнал*. 2017;(3):21-26. Mikhalkievich D.I. Rhizarthrosis of the hand. *Meditsinskii zhurnal* [Medical Journal]. 2017;(3):21-26. (in Russian).
- Bettinger P.C., Berger A.B. Functional ligamentous anatomy of the trapezium and trapeziometacarpal joint (gross and arthroscopic). *Hand Clinics*. 2001; 17(2):151-168.
- Gay A.M., Cerlier A., Iniesta A., Legré R. Surgery for trapeziometacarpal osteoarthritis. *Hand Surg Rehabil*. 2016; 35(4):238-249. DOI: 10.1016/j.hansur.2016.06.002.
- Barron O.A., Catalano L.W. Green's Operative Hand Surgery. 6th ed. Churchill Livingstone. 2011. Ch. 13. P. 407-426.
- Капанджи А.И. Верхняя конечность. Физиология суставов. Том 1. 6-е изд. М.: Эксмо, 2009. С. 268-287. Kapandji A.I. [Upper extremity. Joint's Physiology]. Vol. 1. VI ed. Moscow: Eksmo; 2009. P. 268-287. (in Russian).
- Luria S., Waitayawinyu T., Nemechek N., Huber P., Tencer A., Trumble T. Biomechanical analysis of trapeziectomy, ligament reconstruction with tendon interposition, and tie-in trapezium implant arthroplasty for thumb carpometacarpal arthritis: a cadaver study. *J Hand Surg Am*. 2007;32(5):697-706. DOI: 10.1016/j.jhsa.2007.02.025.
- Rongieres M. Anatomie et physiologie de l'articulation trapezometacarpienne humaine. *Chir Main*. 2004;23: 263-269. DOI: 10.1016/j.main.2004.09.002.
- Rubino M., Cavagnaro L., Sansone V. A new surgical technique for the treatment of scaphotrapezoidal arthritis associated with trapeziometacarpal arthritis: the narrow pseudoarthrosis. *J Hand Surg*. 2016;41(7):710-718. DOI: 10.1177/1753193415609656.
- Matullo K., Ilyas A., Thoder J. CMC arthroplasty of the thumb: a review. *Hand (N Y)*. 2007;2(4):232-239. DOI: 10.1007/s11552-007-9068-9.
- Murphy N., Dasari B., Adams J. A review of osteoarthritis of the trapeziometacarpal joint (TMJ). *Rheumatol Occup Therapy*. 2009;24(1):8-11.
- Hattori Y., Doi K., Dormitorio B., Sakamoto S. Arthrodesis for primary osteoarthritis of the trapeziometacarpal joint in elderly patients. *J Hand Surg*. 2016;41(7):753-759. DOI: 10.1016/j.jhsa.2016.05.009.
- Jurča J., Němejc M., Havlas V. [Surgical treatment for advanced rhizarthrosis. Comparison of results of the Burton-Pellegrini technique and trapeziometacarpal joint arthroplasty]. *Acta Chir Orthop Traumatol Cech*. 2016;83(1):27-31. (in Czech).
- Wajon A., Vinycomb T., Carr E., Edmunds I., Ada L. Surgery for thumb (trapeziometacarpal joint) osteoarthritis. *Cochrane Database Syst Rev*. 2015;23(2): CD004631. DOI: 10.1002/14651858.cd004631.pub4.
- Cooney W.P., Chao E.Y. Biomechanical analysis of static forces in the thumb during hand function. *J Bone Joint Surg Am*. 1977;59(1):27-36. DOI: 10.2106/00004623-197759010-00004.
- Burton R.I., Pellegrini V.D. Jr. Basilar joint arthritis of thumb. *J Hand Surg Am*. 1987;12(4):645.
- Eaton R.G., Glickel S.Z. Trapeziometacarpal osteoarthritis. Staging as a rationale for treatment. *Hand Clin*. 1987;3(4):455-471.
- Heyworth B.E., Lee J.H., Kim P.D., Lipton C.B., Strauch R.J., Rosenwasser M.P. Hylan versus corticosteroid versus placebo for treatment of basal joint arthritis: a prospective, randomized, double-blinded clinical trial. *J Hand Surg*. 2008;33(1):40-48. DOI: 10.1016/j.jhsa.2007.10.009.
- Tomaino M.M. Thumb metacarpal extension osteotomy: rationale and efficacy for Eaton stage I disease. *Hand Clin*. 2006;22(2):137-141. DOI: 10.1016/j.hcl.2006.02.008.
- Gervis W.H. Osteoarthritis of the trapeziometacarpal joint treated by excision of the trapezium. *Proc R Soc Med*. 1947;40:492.
- Gervis W.H. Excision of the trapezium for osteoarthritis of the trapezio-metacarpal joint. *J Bone Joint Surg*. 1949;31B:537-539.
- Boughton O., Mackenzie H. Osteoarthritis of the Trapeziometacarpal Joint (TMJ): A review of the literature. In: Osteoarthritis – diagnosis, treatment and surgery. 2012. DOI: 10.5772/28676.
- Murley A.H.G. Excision of the trapezium in osteoarthritis of the first carpo-metacarpal joint. *J Bone Joint Surg*. 1960;42B:502-507.
- Murley A.H. Carpometacarpal osteoarthritis of the thumb. *Lancet*. 1970;2(7667):312.
- Bettinger P.C., Linscheid R.L., Berger R., Cooney W.P. 3rd, An K.N. An anatomic study of the stabilizing ligaments of the trapezium and trapeziometacarpal joint. *J Hand Surg*. 1999;24(4):786-798. DOI: 10.1053/jhsu.1999.0786.
- Kuhlmann J.N. [Importance of the posteromedial trapezometacarpal ligamentous complex]. *Chir Main*. 2001;20(1):31-47. (in French). DOI: 10.1016/s1297-3203(01)00012-9.
- Maes-Clavier C., Bellemère P., Gabrion A., David E., Rotari V., Havet E. Anatomical study of the ligamentous attachments and articular surfaces of the trapeziometacarpal joint. Consequences on surgical management of its osteoarthritis. *Chir Main*. 2014; 33(2):118-23. DOI: 10.1016/j.main.2013.12.004.
- Pellegrini V.D., Parentis M., Judkins A., Olmstead J., Olcott C. Extension metacarpal osteotomy in the treatment of trapeziometacarpal osteoarthritis: a biomechanical study. *J Hand Surg*. 1996;21(1):16-23. DOI: 10.1016/s0363-5023(96)80149-3.
- Koff M.F., Ugwonalli O.F., Strauch R.J., Rosenwasser M.P., Ateshian G.A., Mow V.C. Sequential wear patterns of the articular cartilage of the thumb carpometacarpal joint in osteoarthritis. *J Hand Surg*. 2003; 28(4):597-604. DOI: 10.1016/s0363-5023(03)00145-x.
- Eaton R.G., Littler J.W. Ligament reconstruction for the painful thumb carpometacarpal joint. *J Bone Joint Surg*. 1973;55A:1656-1666.
- Eaton R.G., Lane L.B., Littler J.W., Keyser J.J. Ligament reconstruction for the painful thumb carpometacarpal joint: a long-term assessment. *J Hand Surg*. 1984;9(5): 692-699. DOI: 10.1016/s0363-5023(84)80015-5.
- Lane L.B., Henley D.H. Ligament reconstruction of the painful, unstable, nonarthritic thumb carpometacarpal joint. *J Hand Surg*. 2001;26(4):686-691. DOI: 10.1053/jhsu.2001.26122.
- Freedman D.M., Eaton R.G., Glickel S.Z. Long-term results of volar ligament reconstruction for symptomatic basal joint laxity. *J Hand Surg*. 2000;25(2):297-304. DOI: 10.1053/jhsu.2000.jhsu25a0297.
- Merle M. Elective Hand Surgery: Rheumatological and degenerative conditions, nerve compression syndromes. Chapter 2. Trapeziometacarpal joint arthritis. World Scientific Publishing. 2011. 529 p.
- Wilson J.N. Basal osteotomy of the first metacarpal in the treatment of arthritis of the carpometacarpal joint of the thumb. *Br J Surg*. 1973;60(11):854-858.
- Zancolli E.A., Ziadenberg C., Zancolli E.J. Biomechanics

- of the trapeziometacarpal joint. *Clin Orthop Relat Res.* 1987;(220):14-26.
DOI: 10.1097/00003086-198707000-00004.
36. Hobby J.L., Lyall H.A., Megitt B.T. First metacarpal for trapeziometacarpal osteoarthritis. *J Bone Joint Surg Br.* 1998;80(3):508-512. DOI: 10.1302/0301-620x.80b3.8199.
 37. Loréa P., Dury M., Marin Braun F., Dekkaï T., De Mey A., Foucher G. [Trapeziometacarpal denervation. Description of surgical technique and preliminary results from a prospective series of 14 cases]. *Chir Main.* 2002;21:209-217. (in French).
 38. Cozzi E.P. Denervation des articulations du poignet de la main. *Chir Main.* 1991;4:781-787.
 39. Giesen T., Klein H.J., Franchi A., Medina J.A., Elliot D. Thumb carpometacarpal joint denervation for primary osteoarthritis: A prospective study of 31 thumbs. *Hand Surg Rehabil.* 2017;36(3):192-197.
DOI: 10.1016/j.hansur.2017.01.007.
 40. Poupon M., Duteille F., Cassagnau E., Leborgne J., Pannier M. [Anatomical study of the nerve supply of the trapeziometacarpal joint. Fifteen dissections]. *Rev Chir Orthop Reparatrice Appar Mot.* 2004;90(4):346-352. (in French). DOI: 10.1016/s0035-1040(04)70130-0.
 41. Comtet J.J., Rumelhart C. [Total trapezometacarpal prostheses: concepts and classification study]. *Chir Main.* 2001;20(1):48-54. (in French).
DOI: 10.1016/s1297-3203(01)00013-0.
 42. Weilby A. Tendon interposition arthroplasty of the first carpo-metacarpal joint. *J Hand Surg.* 1988;13(4):421-425. DOI: 10.1016/0266-7681(88)90171-4.
 43. Marks M., Hensler S., Wehrli M., Scheibler A.G., Schindele S., Herren D.B. Trapeziectomy with suspension-interposition arthroplasty for thumb carpometacarpal osteoarthritis: a randomized controlled trial comparing the use of allograft versus flexor carpi radialis tendon. *J Hand Surg.* 2017;42(12):978-986.
DOI: 10.1016/j.jhsa.2017.07.023.
 44. Elfar J.C., Burton R.I. Ligament reconstruction and tendon interposition for thumb basal arthritis. *Hand Clin.* 2013; 29(1):15-25. DOI: 10.1016/j.hcl.2012.08.018.
 45. Kazmers N.H., Hippensteel K.J., Calfee R.P., Wall L.B., Boyer M.I., Goldfarb C.A. et al. Locking plate arthrodesis compares favorably with LRTI for thumb trapeziometacarpal arthrosis: early outcomes from a longitudinal cohort study. *HSSJ.* 2017;13(1):54-60.
DOI: 10.1007/s11420-016-9527-3.
 46. Lenoir H., Erbland A., Lumens D., Coulet B., Chammas M. Trapeziectomy and ligament reconstruction tendon interposition after failed trapeziometacarpal joint replacement. *Hand Surg Rehabil.* 2016;35(1):21-26.
DOI: 10.1016/j.hansur.2015.09.002.
 47. Viegas S.F. A new modification of trapeziectomy and soft tissue interposition arthroplasty with abductor pollicis longus advancement. *Tech Hand Up Extrem Surg.* 2006; 10(3):130-138.
DOI: 10.1097/01.bth.0000231578.24782.cc.
 48. Stussi J.D., Dap F., Merle M. [Retrospective study of 69 primary trapeziometacarpal arthritis treated by total trapezectomy combined in 34 cases with tendon interposition arthroplasty and in 35 cases with suspensioplasty]. *Chir Main.* 2000;199(2):116-127. (in French). DOI: 10.1016/s1297-3203(00)73469-x.
 49. Hippensteel K., Calfee R., Dardas A., Gelberman R., Osei D., Wall L. Functional outcomes of thumb trapeziometacarpal arthrodesis with a locked plate versus ligament reconstruction and tendon interposition. *J Hand Surg.* 2017;42(9):685-692.
DOI: 10.1016/j.jhsa.2017.05.018.
 50. Menon J. Partial trapeziectomy and interposition alarthroplasty for trapeziometacarpal osteoarthritis of the thumb. *J Hand Surg.* 1995;20(5):700-706.
DOI: 10.1016/s0266-7681(05)80140-8.
 51. Davis T.R.C., Brady O., Dias J.J. Excision of the trapezium for osteoarthritis of the trapeziometacarpal joint: a study of the benefit of ligament reconstruction or tendon interposition. *J Hand Surg.* 2004;29(6):1069-1077.
DOI: 10.1016/j.jhsa.2004.06.017.
 52. Catalano L.W., Horne L.T., Fischer E., Barron O.A., Glickel S.Z. Comparison of ligament reconstruction tendon interposition and trapeziometacarpal interposition arthroplasty for basal joint arthritis. *Orthopedics.* 2008;31(3):1-9.
DOI: 10.3928/01477447-20080301-07.
 53. Chug M., Williams N., Benn D., Brindley S. Outcome of uncemented trapeziometacarpal prosthesis for treatment of thumb carpometacarpal joint arthritis. *Indian J Orthop.* 2014;48(4):394-398. DOI: 10.4103/0019-5413.136270.
 54. Blount A.L., Armstrong S.D., Yuan F., Burgess S.D. Porous polyurethaneurea (Artelon) joint spacer compared to trapezium resection and ligament reconstruction. *J Hand Surg.* 2013;38(9):1741-1745.
DOI: 10.1016/j.jhsa.2013.05.013.
 55. Logli A.L., Twu J., Bear B.J., Lindquist J.R., Schoenfeldt T.L., Korcek K.J. Arthroscopic partial trapeziectomy with soft tissue interposition for symptomatic trapeziometacarpal arthritis: 6-month and 5-year minimum follow-up. *J Hand Surg Am.* 2018;43(4):384.e1-384.e7. DOI: 10.1016/j.jhsa.2017.10.016.
 56. Nilsson A., Liljensten E., Bergström C., Sollerman C. Results from a degradable TMC joint Spacer (Artelon) compared with tendon arthroplasty. *J Hand Surg.* 2005; 30(2):380-389. DOI: 10.1016/j.jhsa.2004.12.001.
 57. Spekrijse K.R., Selles R.W., Kedilioglu M.A., Slijper H.P., Feitz R., Hovius S.E., Vermeulen G.M. Trapeziometacarpal arthrodesis or trapeziectomy with ligament reconstruction in primary trapeziometacarpal osteoarthritis: a 5-year follow-up. *J Hand Surg.* 2016; 41(9):910-916. DOI: 10.1016/j.jhsa.2016.07.089.
 58. De la Caffinière J.Y. [Long-term results of the total trapezio-metacarpal prosthesis in osteoarthritis of the thumb]. *Rev Chir Orthop.* 1991;77(5):312-321. (in French).
 59. Odella S., Querenghi A.M., Sartore R., Felice A., Dacatra U. Trapeziometacarpal osteoarthritis: pyrocarbon interposition implants. *Joints.* 2015;2(4):154-158.
DOI: 10.11138/jts/2014.2.4.154.
 60. Brutus J.P., Kinnen L. [Total carpometacarpal joint replacement surgery using the ARPE. Implant for primary osteoarthritis of the thumb: our short-term]. *Chir Main.* 2004; 23:224-228. (in French).
DOI: 10.1016/j.main.2004.08.001.
 61. Knak J., Hansen T. Trapeziectomy or revision into a cemented polyethylene cup in failed trapeziometacarpal total joint arthroplasty. *J Plast Surg Hand Surg.* 2016;50(5):286-290.
DOI: 10.3109/2000656x.2016.1162796.
 62. Spartacus V., Mayoly A., Gay A., Le Corroller T., Némoz-Gaillard M., Roffino S., Chabrand P. Biomechanical analysis of the trapeziometacarpal arthroplasty failures. *Comput Methods Biomech Biomed Engin.* 2017;20(1):193-194. DOI: 10.1080/10255842.2017.1382928.
 63. Caekebeke P., Duerinckx J. Can surgical guidelines minimize complications after Maïa® trapeziometacarpal joint arthroplasty with unconstrained cups? *J Hand Surg.* 2018;43(4):420-425.
DOI: 10.1177/1753193417741237.

64. Thillemann J.K., Thillemann T.M., Munk B., Krøner K. High revision rates with the metal-on-metal Motec carpometacarpal joint prosthesis. *J Hand Surg.* 2016; 41(3):322-327. DOI: 10.1177/1753193415595527.
65. Henry M. Extensor pollicis brevis spiral tenodesis for combined metacarpophalangeal instability and trapeziometacarpal arthritis. *Hand (N Y).* 2018;13(2):190-193. DOI: 10.1177/1558944717695753.
66. Megerle K., Grouls S., Germann G., Kloeters O., Hellmich S. Revision surgery after trapeziometacarpal arthroplasty. *Arch Orthop Trauma Surg.* 2011;131(2):205-210. DOI: 10.1007/s00402-010-1128-x.
67. Burke N.G., Walsh J., Moran C.J., Cousins G., Molony D., Kelly E.P. Patient-reported outcomes after Silastic replacement of the trapezium for osteoarthritis. *J Hand Surg.* 2012;37(3):263-268. DOI: 10.1177/1753193411419433.
68. Aita M.A., Alves R.S., Longuino L.F., Ferreira C.H., Ikeuti D.H., Rodrigues L.M. Measurement of quality of life among patient undergoing arthroplasty of the thumb to treat CMC arthritis. *Rev Bras Ortop.* 2016; 51(4): 431-436. DOI: 10.1016/j.rboe.2016.06.003.

СВЕДЕНИЯ ОБ АВТОРАХ:

Родоманова Любовь Анатольевна — д-р мед. наук, профессор, заведующая научным отделением хирургии кисти с микрохирургической техникой, ФГБУ «Российский научно-исследовательский институт травматологии и ортопедии им. Р.Р. Вредена» Минздрава России; профессор кафедры травматологии и ортопедии, ГБОУ ВПО «Первый Санкт-Петербургский государственный медицинский университет им. акад. И.П. Павлова» Минздрава России, Санкт-Петербург

Орлова Ирина Владиславовна — клинический ординатор ФГБУ «Российский научно-исследовательский институт травматологии и ортопедии им. Р.Р. Вредена» Минздрава России, Санкт-Петербург

INFORMATION ABOUT AUTHORS:

Lyubov' A. Rodomanova — Dr. Sci. (Med.), professor, head of Hand Surgery and Microsurgery Scientific Department, Vreden Russian Research Institute of Traumatology and Orthopedics; professor of Department of Traumatology and Orthopedics of Pavlov First St. Petersburg State Medical University, St. Petersburg, Russian Federation

Irina V. Orlova — clinical intern, Vreden Russian Research Institute of Traumatology and Orthopedics, St. Petersburg, Russian Federation

Расхождение лонного сочленения при беременности и родах (обзор литературы)

А.Л. Петрушин, А.В. Прялухина

ГБУЗ АО «Карпогорская центральная районная больница»
Ул. Ленина, д. 47, 164600, п. Карпогоры, Архангельская обл., Россия

Реферат

Цель исследования — обобщить и систематизировать опубликованную в научной литературе информацию и представить современные взгляды на эпидемиологию, диагностику и лечебную тактику при расхождении лонного сочленения во время беременности и родов.


Расхождением лонного сочленения во время беременности и родов считается наличие симптомного диастаза шириной более 10 мм. Диастаз шириной более 14–25 мм может сочетаться с разрывами крестцово-подвздошных сочленений. Распространенность этой патологии составляет от 0,03 до 2,8%. Среди основных факторов риска отмечают многоплодные и повторные роды. Симптоматика лонных расхождений складывается из болевого синдрома и признаков нестабильности таза, появляющихся сразу после родов или через короткий промежуток времени. Основным методом диагностики является рентгенография в прямой проекции, однако все чаще используется УЗИ. Лечение расхождений лонного сочленения в основном консервативное. Оперативное лечение лонных расхождений показано при ширине диастаза более 30–50 мм, наличии разрывов крестцово-подвздошных сочленений, открытых повреждений, отсутствии эффекта от консервативной терапии, наличии урологических расстройств. Предпочтение отдается внутренней фиксации с использованием пластин и винтов. Ряд авторов используют наружную фиксацию, отдаленные результаты использования этих методов значительно не отличаются. Регресс болевого синдрома после операции происходит в сроки от 3 нед. до 6 мес., ходьба с частичной нагрузкой восстанавливается через 5–14 дней, полная нагрузка на ноги возможна через 6 мес. Показания к удалению имплантатов после внутренней фиксации четко не определены. После оперативного лечения расхождения лонного сочленения большинство авторов склоняются к последующим оперативным родам.

Ключевые слова: расхождение лонного сочленения, разрыв симфиза, послеродовые осложнения, повреждения таза.

DOI: 10.21823/2311-2905-2018-24-3-145-156

 Петрушин А.Л., Прялухина А.В. Расхождение лонного сочленения при беременности и родах (обзор литературы). *Травматология и ортопедия России*. 2018;24(3):145-156. DOI: 10.21823/2311-2905-2018-24-3-145-156.

Cite as: Petrushin A.L., Pryalukhina A.V. [Pubic Symphysis Diastasis in Pregnancy and Delivery (Review)]. *Travmatologiya i ortopediya Rossii* [Traumatology and Orthopedics of Russia]. 2018;24(3):145-156. (in Russian). DOI: 10.21823/2311-2905-2018-24-3-145-156.

 Петрушин Александр Леонидович. Ул. Ленина, д. 47, 164600, п. Карпогоры, Архангельская обл., Россия / Alexander L. Petrushin. 47, ul. Lenina, 164600, Karpogory, Archangelsk Oblast, Russian Federation; e-mail: petrushin.59@mail.ru

Рукопись поступила/Received: 18.05.2018. Принята в печать/Accepted for publication: 25.06.2018.

Pubic Symphysis Diastasis in Pregnancy and Delivery (Review)

A.L. Petrushin, A.V. Pryalukhina

Karpogorsky Central District Hospital

47, ul. Lenina, 164600, Karpogory, Archangelsk Oblast, Russian Federation

Abstract

Purpose of the study — to generalize and arrange the data published in scientific literature and to present current views on epidemiology, diagnostics and treatment options for pubic symphysis diastasis during pregnancy and delivery.

Semeiotic separation wider than 10 mm is considered pubic symphysis diastasis during pregnancy and delivery. Diastasis above 14-25 mm might be associated with ruptures of sacroiliac joints. Frequency of such pathology is reported in the range from 0,03 to 2,8%. Key risk factors of this pathology include multiparity and repeated labor. Symptoms of pubic separation include pain and signs of pelvic instability manifesting immediately after delivery or within a short period of time after the delivery. AP roentgenography is the principal diagnostics method however lately ultrasound exam is done more frequently. Conservative option prevails in treatment of pubic symphysis diastasis. Surgical procedures are recommended in case of separation above 30-50 mm, ruptures of sacroiliac joints, open lesions, failed conservative treatment and urological dysfunction. In such cases preferred option is the internal fixation by plate and screws. Some authors use external fixation. Late-term outcomes of both methods do not demonstrate significant differences.

Pain regress after the surgery is observed within 3 weeks to 6 months postoperatively, walking with partial load is restored in 5-14 days, full load on the lower limbs is possible 6 months postoperatively. Indications for removal of implants after internal fixation are not clearly defined. Following surgical treatment of pubic symphysis diastasis the majority of authors incline to subsequent operative delivery.

Keywords: pubic symphysis diastasis, symphysis rupture, postpartum complications, pelvic lesions.

DOI: 10.21823/2311-2905-2018-24-3-145-156

Competing interests: the authors declare that they have no competing interests.

Funding: the authors have no support or funding to report.

Введение

Расхождение лонного сочленения (РЛС) является одним из осложнений со стороны опорно-двигательной системы, развивающимся при беременности и родах. Не угрожая жизни, тем не менее, РЛС способно ограничить функциональные возможности пациенток, ухудшить качество жизни, затруднить или сделать невозможным уход за ребенком, а в некоторых случаях — на длительный срок приковать к постели. В ряде случаев РЛС сочетается с висцеральной патологией малого таза, требуя мультидисциплинарного подхода к диагностике и лечению с участием акушеров, ортопедов, урологов, проктологов и других специалистов. У пациенток, перенесших РЛС, существует высокий риск его рецидива при последующих беременностях и родах.

Современная литература, посвященная РЛС, ограничена описанием отдельных наблюдений и небольших серий случаев. Доказательные исследования с хорошим дизайном и большим количеством наблюдений отсутствуют. В связи с этим остается неясной распространенность РЛС, точно не определены факторы риска и методы профилактики, а также показания к оперативному лече-

нию, не разработана классификация РЛС, отсутствуют доказательно подтвержденные программы консервативной терапии. В вопросах о тактике ведения последующих беременностей и родов имеются противоречия. Все это дезориентирует лечащих врачей при клиническом обследовании и лечении пациентов.

Цель исследования — обобщить и систематизировать опубликованную в научной литературе информацию и представить современные взгляды на эпидемиологию, диагностику и лечебную тактику при расхождении лонного сочленения во время беременности и родов.

Материал и методы

В базах данных PubMed, PubMed Central, Google Scholar и eLibrary выполнен поиск публикаций по ключевым словам: pubic symphysis diastasis, symphysis pubis separation, symphysis rupture, perupartum pubic symphysis diastasis, perupartum complications pubic symphysis, pregnancy pubic symphysis complications, delivery symphysis pubis separation, disjonction pubienne, а также по их русских аналогам. В исследование были включены источники на русском, английском и французском

языках (полнотекстовые статьи и рефераты статей), содержащие информацию об эпидемиологии, клинике, диагностике, лечебной тактике и исходах описываемой патологии. Выборка в основном ограничивалась 1997–2018 гг. Материалы, опубликованные ранее 1997 г., включались в настоящий обзор, если они содержали принципиально важные данные, не отраженные в более новых публикациях.

Симфиз (лонное сочленение) является несинвиальным моноартикулярным фиброзно-хрящевым соединением между верхними ветвями лонных костей. Сочленение укреплено четырьмя связками: передней, задней, верхней и нижней [1].

Наибольшее значение в стабильности сустава имеют межлобковый хрящ и передняя межлонная связка. Основным элементом сустава является фиброзно-хрящевой диск, заключенный между ветвями лонных костей. У женщин он имеет большую толщину, чем у мужчин. Физиологическая ширина симфиза подвержена возрастной вариации: она составляет в среднем 10 мм в возрасте 3 лет, 6 мм — в возрасте 20 лет и 3 мм — в возрасте 50 лет. Физиологический объем движений в лонном сочленении у взрослых составляет около 2 мм во фронтальной и сагиттальной плоскостях и около 1° ротации [2].

Во время беременности, благодаря действию прогестерона, эстрогена и релаксина, происходит изменение экстрацеллюлярного матрикса симфиза и релаксация связочного аппарата, однако роль каждого из перечисленных гормонов в этом процессе не ясна [3]. Линейной зависимости между сывороточным уровнем прогестерона, эстрогена и релаксина и степенью релаксации не выявлено [4]. По данным системного обзора I. Becker с соавторами, концентрация релаксина в плазме крови достигает пика к 12-й нед. беременности, а затем постепенно снижается — до 50% от пиковой концентрации к 20-й нед. и далее поддерживается на достигнутом уровне, в то время как релаксация симфиза прогрессивно увеличивается на протяжении всей беременности [2]. Размягчение сочленения начинается на 10-й нед. беременности и продолжается в течение 4–12 нед. после родов [5, 6]. Следствием этих гормональных изменений является увеличение межлонного расстояния на 2–3 мм, при этом увеличивается и диаметр таза [7]. По данным H. Cisek с соавторами, межлонное расстояние может увеличиваться до 7–8 мм, не вызывая симптоматики. Средний размер увеличения составляет 4,8 мм [8]. По данным J.J. Chawla с соавторами, увеличение расстояния во время беременности наблюдается у 59–94% пациентов и начинается в начале 1-го триместра, в конечном итоге ширина симфиза может увеличиться на 9–139% от первоначальной [9]. Расширение симфиза и крестцово-подвздошных сочленений

в совокупности увеличивают диаметр тазового выхода в положении лежа с разведенными конечностями на 1,5–2,0 см [8]. По данным О.П. Сергеевой, ширина симфиза по мере прогрессирования беременности существенно не изменялась, составляя на сроке 20–24 нед. 7,2–1,5 мм, на сроке 37–40 нед. — 7,1–2,0 мм. Основным фактором, влиявшим на ширину лонного сочленения, по мнению автора, являлся возраст женщины: у беременных возрастной группы 16–25 лет во всех сроках исследования ширина лонного сочленения была значимо ниже, чем в группе старше 26 лет [10]. Имеются исследования, демонстрирующие асимметрию таза, развивающуюся при беременности вследствие более значительного расширения таза во фронтальной плоскости, чем в сагиттальной. Именно эта асимметрия является причиной болей в пояснице у беременных [11].

Расхождением лонного сочленения считается симптомный диастаз симфиза шириной более 10 мм [8, 12–15]. В настоящее время наиболее распространена биомеханическая теория развития РЛС. Увеличивающийся поясничный лордоз при беременности приводит к смещению центра тяжести тела кзади и повышению нагрузки на лонное и крестцово-подвздошное сочленения [8]. Разрыв симфиза может быть вызван сильными толчками мышц-абдукторов и воздействием головки плода, которая, продвигаясь под лонную дугу во время схваток, действует в виде клина. В результате несогласованных усилий, вызываемых сокращением матки и мышц брюшного пресса, происходят разрыв лонного сочленения и расхождение лонных костей [14]. Однако, по мнению других исследователей, при нормальных родах мышечные усилия, возникающие при изгнании плода, не достигают значений, необходимых для разрыва [8].

Данные о распространенности РЛС крайне противоречивы и составляют от 0,03 до 2,8% [1, 16, 17]. Подобные противоречия объясняются различиями в определении РЛС, когда дисфункция лонного сочленения без расхождения и с его наличием не дифференцируются. Боли в области симфиза выявляются у 22–37,5% беременных, у 5% носят выраженный характер [7, 18]. Однако диастаз в области лона возникает далеко не во всех случаях. По данным ряда исследователей, частота РЛС может зависеть от клинической настороженности лечащих врачей, повышаясь при пристальном внимании к проблеме, и, наоборот, понижаясь, если боль и диастаз симфиза после родов воспринимаются как преходящий послеродовый признак [16, 17]. В 2014 г. J.J. Yoo с соавторами опубликовали проспективное исследование, одной из задач которого было определение распространенности послеродовых РЛС. Авторы проводили ортопедическое и инструментальное

обследование у всех пациенток, предъявлявших жалобы на боли в области симфиза после родов. Среди 2155 пациенток РЛС было выявлено у 11, его частота составила 0,26% [17]. Однако, по мнению авторов, относительно высокие показатели распространенности могут частично объясняться пристальным вниманием к проблеме и этническими причинами (в исследование включены лишь пациентки из Юго-Восточной Азии) [17]. По данным ретроспективного исследования С. Gillaux с соавторами, во Франции из 29 129 вагинальных родов за период с 1999 по 2008 г. РЛС наблюдалось у 10 пациенток (0,03%) [19].

В различных источниках упоминаются множество факторов риска РЛС, включая аномально продолжительный или, наоборот, короткий период родов, быстрый период изгнания, наличие у матери предшествующих травм или аномалий развития таза, рахита, тазобедренных артритов, туберкулеза, дисплазии тазобедренных суставов, остеомалации и хондромалации, а также возраст первородящих. В качестве факторов риска называются множественные и первые роды, макросомию, цефало-тазовую диспропорцию, затруднение в выведении плечиков во время родов [8, 20]. Одним из факторов риска может являться использование эпидуральной анестезии в родах, она же способна сглаживать клиническую картину РЛС [9, 21, 22]. Также среди факторов риска упоминается ряд акушерских приемов, в частности прием McRoberts, который используется при затруднении выведения плечиков плода [13, 23]. Прием заключается в гиперфлексии бедер в тазобедренных суставах с прижатием их к животу. Давление на дно матки во время потуг для сокращения длительности потужного периода также признается фактором риска РЛС, т.к. при этом приеме возникает избыточное и неконтролируемое усилие, действующее на кости таза и лонное сочленение [8, 24]. Фактором риска считается использование акушерских щипцов и вакуум-экстракторов плода [17, 25]. Все перечисленные факторы указаны в исследованиях, описывающих один или серию случаев, и не подтверждены статистическим анализом.

По данным проспективного исследования J.J. Yoo с соавторами, на распространенность послеродового РЛС не влияют возраст беременной ($p = 0,09$), срок беременности ($p = 0,5$), пол ребенка ($p = 0,1$) и вес ребенка при рождении ($p = 0,7$). По данным моновариантного анализа, факторами риска признаны вагинальные роды ($p = 0,03$), многоплодные роды ($p = 0,02$) и повторные роды ($p = 0,03$). По данным мультивариантного анализа, независимыми факторами риска также признаны вагинальные роды ($p = 0,02$) и многоплодные роды ($p = 0,001$) [17]. Таким образом, влияние различных

факторов на частоту РЛС остается неясным и нуждается в дальнейшем изучении.

Симптоматика РЛС развивается непосредственно после родов или в течение последующих 1–2 суток, однако описаны случаи позднего развития симптоматики и асимптомного течения РЛС [19]. В редких случаях РЛС может развиваться в дородовом периоде [25]. Для дородового РЛС характерным является появление симптомов в последнем триместре и постепенное их нарастание по мере прогрессирования беременности [26]. При использовании эпидуральной анестезии в родах симптоматика может проявляться позже, по мере прекращения действия анестетика [21]. Наиболее характерными признаками РЛС являются боли в области симфиза, нарушения статических и динамических функций нижних конечностей и таза и локальный отек мягких тканей. В ряде случаев при расхождении во время родов женщины ощущают характерный щелчок или хруст в области лона [27]. Боли в области лона усиливаются при попытке встать, ходьбе, сгибании в тазобедренных суставах. Иногда болевой синдром может быть настолько выраженным, что пациентки не могут ходить или стоять [28]. Боли могут иррадиировать в поясницу и нижние конечности. В положении стоя и при перемене положения тела могут ощущаться щелчки в области симфиза. У некоторых пациенток наблюдаются дизурические расстройства [29, 30]. При клиническом исследовании выявляется локальная болезненность в области симфиза, при наличии достаточно широкого диастаза пальпаторно в области лона определяется дефект. Дефект в области симфиза можно определить и при вагинальном исследовании [8]. Патогномичным признаком РЛС считается возникновение болей при компрессии больших вертелов и невозможность активного сгибания в тазобедренных суставах в положении лежа [31]. При сочетании с моно- или билатеральным разрывом крестцово-подвздошных сочленений дополнительно выявляется болезненность при соответствующей локальной пальпации. Характерными для заинтересованности крестцово-подвздошных сочленений являются боли в области гребня подвздошной кости, болезненность при локальной пальпации и давлении и признаки нестабильности таза при стрессовой наружной ротации [8, 32]. При значительных разрывах может наблюдаться отек мягких тканей вульвы [33]. Выраженность симптомов часто не коррелирует с шириной диастаза [9]. Симптоматика РЛС в ряде случаев может напоминать признаки спинальной компрессии, поэтому РЛС, развившиеся на фоне эпидуральной анестезии, следует дифференцировать от осложнений данного метода обезболивания. Наиболее надежным методом дифференциальной диагностики в этих случаях является КТ [21].

Обычно при РЛС общее состояние пациенток не страдает. Однако при сочетании с разрывами тазового дна, влагалища или матки может наблюдаться картина геморрагического шока с последующей выраженной анемией [27]. Значительные расхождения могут сочетаться с повреждением венозных сплетений таза [20]. При клиническом обследовании пациентов симптоматика РЛС сочетается с наличием сопутствующих повреждений, характерным является образование значительных по объему гематом. О разрыве тазового дна может свидетельствовать *destot*-гематома большой половой губы [20]. Такие пациентки нуждаются в проведении интенсивного обследования с использованием визуализирующих методов, противошоковой терапии с геотрансфузиями [13, 27].

Основным методом диагностики РЛС является рентгенография таза в прямой проекции, при которой определяется диастаз между лонными костями [1, 34]. Ширина диастаза варьирует в широких пределах: минимальная составляет не менее 10 мм [25, 35]. В среднем ширина диастаза при РЛС составляет 20 мм, однако описаны случаи расхождений симфиза до 120 мм, а крестцово-подвздошных сочленений до 40 мм [8, 24]. Ширина диастаза более 14–20 мм может свидетельствовать о наличии сочетанного разрыва крестцово-подвздошных сочленений [1, 36]. Для диагностики сочетанных крестцово-подвздошных повреждений и вертикальной нестабильности используется рентгенография таза, выполняемая в положении пациента стоя на одной ноге (поза фламинго). Признаком вертикальной нестабильности является наличие вертикального смещения одной из лонных костей [1].

В последнее время появились сообщения об использовании УЗИ для диагностики РЛС. По мнению авторов, в точности УЗИ не уступает рентгенографии, но имеет ряд существенных преимуществ: отсутствие лучевой нагрузки и возможность выполнения исследования у беременных у кровати больной, легкая воспроизводимость [37]. При подозрении на патологию симфиза УЗИ включает измерение ширины лонного сочленения по верхнему краю лонных костей в положении лежа, а также определение вертикального смещения лонных костей по методике Chamberlain. Суть этой методики состоит в следующем: пациентка в положении лежа сгибает прямую ногу до угла 40° в тазобедренном суставе, при этом одноименная половина тазового кольца опускается, в этот момент оценивается смещение лонных костей относительно друг друга. Кроме диастаза, при РЛС на УЗИ определяется пониженная эхогенность окружающих тканей, нечеткость контуров лонных костей, гипозоногенные очаги с отчетливыми контурами, расположенные в проекции симфиза [10].

Ширина симфиза, измеряемая эхографически, несколько больше, чем при рентгенографии. Несоответствие рентгенологических и эхографических данных обусловлено клиновидной формой лонного сочленения, расширяющейся в верхнем отделе, а также более широким хрящевым образованием спереди, чем сзади, и Т-образной формой хряща [14]. При ультразвуковом сканировании с использованием конвексных датчиков ультразвуковые волны проходят параллельно межлонной щели, поэтому ширина между передними поверхностями лонных костей измеряется более точно [14].

КТ и МРТ позволяют получить более детальную информацию, особенно это касается случаев с вовлечением крестцово-подвздошных сочленений [1, 7, 38]. МРТ позволяет не только идентифицировать и измерить ширину диастаза, но и оценить состояние окружающих мягких тканей, в частности связочного аппарата симфиза и костного мозга, что бывает необходимым в случае дифференциальной диагностики с воспалительными процессами [39]. Иногда для дифференциальной диагностики с воспалительными и неопластическими процессами может потребоваться радиоизотопное сканирование [1].

Описаны случаи сочетания РЛС с повреждениями родовых путей, анальных сфинктеров [20, 40], уретры и мочевого пузыря [41], а также тяжелые гнойно-некротические процессы, развившиеся на фоне РЛС [42]. Одним из последствий РЛС является мочевая инконтиненция [14, 43].

С ортопедической точки зрения РЛС относятся к повреждениям таза типов А и В по классификации Tile или APC I–III по классификации Young-Burgess. При наличии сочетанных расхождений крестцово-подвздошных сочленений повреждения могут классифицироваться как VI–II по классификации Tile и APC II–III по классификации Young-Burgess [8, 44]. В лечении РЛС следует использовать те же принципы, которые используются в лечении пациентов с травматическими повреждениями [8].

По данным литературы, основная масса пациенток с до- и послеродовым РЛС лечится консервативно [8, 9, 15, 22, 45]. Базовыми методами консервативной терапии являются постельный режим, анальгетики и ношение тазового бандажа [8, 25, 32]. Постельный режим рекомендуется с латеропозицией [17, 25, 46], однако, по мнению некоторых исследователей, латеропозиция может доставлять пациентам дополнительные неудобства [47]. Для профилактики тромбоэмболических осложнений ряд авторов на период постельного режима рекомендуют фракционированные гепарины [8, 13]. Кроме анальгетиков, предлагается использовать и другие противовоспалительные препара-

ты [1, 13]. Продолжительность постельного режима широко варьирует и составляет от 1 до 40 суток [8, 33], не коррелируя с шириной диастаза, наличием или отсутствием крестцово-подвздошных повреждений. Критерием прекращения постельного режима в основном является способность пациентки стоять и ходить с помощью костылей или специальных приспособлений. Предлагается также использование тракционного воздействия в специальных гамаках [48]. Ряд авторов используют инъекции местных анестетиков непосредственно в область симфиза [22, 49]. По мнению N. Agar с соавторами, введение анестетиков в комбинации с кортикостероидами эффективнее, т.к. последние потенцируют анальгезирующий эффект. Авторы использовали введение 1% раствора лидокаина в комбинации с 40 мг метилпреднизолона непосредственно в хрящевую зону симфиза, располагающуюся под связочным аппаратом. Противопоказания к методу не отличаются от общих противопоказаний к местной анестезии и местным анестетикам. Авторы использовали локальную инфильтрацию при стойком болевом синдроме и отсутствии эффекта от приема анальгетиков и сообщают об уменьшении интенсивности болевого синдрома, более быстром восстановлении двигательной активности, однако сравнительных исследований по данному методу не проводилось [49]. Ряд исследователей предлагают использовать чрескожную электронейростимуляцию рецепторов лонного сочленения [29, 30, 49]. Процедура проводилась дважды в неделю в течение 4 нед. В качестве оценочных критериев были выбраны десятибалльная ВАШ оценки боли, где 0 обозначал отсутствие боли, 10 — болевые ощущения наиболее интенсивные из переносимых, а также время, затраченное на преодоление дистанции в 5 м. Болевые ощущения оценивались до и после каждой процедуры, время, затраченное на ходьбу — ежедневно. По данным авторов, при использовании чрескожной нейростимуляции отмечено статистически значимое уменьшение интенсивности болевых ощущений ($p = 0,015$), а также сокращение времени, затраченного на преодоление пятиметровой дистанции ($p < 0,05$) по сравнению с контрольной группой [29]. Однако необходимо отметить, что как основная, так и контрольная группы исследования включали лишь по одной пациентке. Среди прочих адъювантных методов консервативного лечения РЛС упоминаются массаж, криотерапия и тепловые процедуры [50].

Одним из ключевых методов консервативного лечения РЛС считается физическая терапия (кинезотерапия, лечебная гимнастика, дозированная нагрузка и тренировка ходьбы) [28, 30, 48, 51, 52]. Начало сеансов физической терапии варьирует от 2-го до 14-го дня после родов [51, 53]. В большин-

стве исследований физиотерапия предлагается в качестве обучения ходьбе, мобилизации под наблюдением методистов, тренировки ключевой мускулатуры, хотя конкретная программа детализована лишь в немногих источниках. Более того, по данным обзора М.А. Urraca-Gesto с соавторами, представленные программы настолько отличались друг от друга, что трудно было найти двух женщин, получавших одинаковую терапию [25].

Лечебная гимнастика направлена на укрепление мышц передней брюшной стенки, тазового дна и бедер и восстановление их тонуса, в значительной мере утраченного при беременности [48]. В основном используются модифицированные комплексы упражнений, разработанные для лечения дисфункции симфиза во время беременности [46, 48, 54]. J.H. Shim с соавторами использовали комплекс упражнений, складывающийся из трех этапов: стабилизации и повышения тонуса мускулатуры, активизации пациентки в пределах кровати и тренировки ходьбы. Лечебная физкультура начиналась с гимнастики передней брюшной стенки, мышц поясницы и промежности, аддукторов бедра, выполняемой в положении лежа. Использовались упражнения со статическим напряжением мышц соответствующих анатомических областей. По мере стихания болевого синдрома добавлялись динамические упражнения: повороты и присаживания в кровати. При восстановлении способности к поддержке вертикального положения тела добавлялись упражнения, связанные с подъемом со стула и ходьбой с помощью ходунков. Упражнения последнего этапа выполнялись в тазовом бандаже [48].

E.R. Howell с соавторами рекомендуют гимнастику для мышц тазового дна (сокращение мышц промежности), статические нагрузочные упражнения в виде позиционирования с опорой на локти и носки из положения на животе и на локти и внешний край стопы из положения на боку. Среди других видов кинезотерапии разными авторами упоминаются упражнения с мячом или подушкой, зажатой между коленями, повороты и наклоны в положении сидя, упражнения, направленные на растяжку портняжной мышцы, сгибателей бедра и голени [46].

Авторы, пропагандирующие лечебную гимнастику, утверждают, что укрепляющие и стабилизирующие программы усиливают глубокую мускулатуру (поперечный мышцы живота и поясничные многораздельные мышцы), способствуют оптимизации динамической стабильности и функции позвоночника и генерируют развитие мышечного кольца, стабилизирующего таз путем нейромышечного механизма [46, 48]. В пользу этой теории имеется ряд анатомо-физиологических исследований. В частности, по данным С.А. Richardson

с соавторами, укрепление поперечной мышцы живота уменьшает растяжимость крестцово-подвздошных сочленений и ассоциированную с ней симптоматику [55].

После консервативной терапии ширина лонного диастаза прогрессивно уменьшается, однако временные рамки сокращения лонного диастаза значительно варьируют и составляют от 10 суток до 6 нед. [17, 35, 51, 56, 57]. Болевой синдром сохраняется от 3 дней до 6 нед. [8, 32, 33, 48]. Контрольная рентгенография через 6–10 нед. позволяет оценить аппроксимацию лонных костей и является одним из критериев оценки эффективности консервативной терапии [33]. Продолжительность стационарного лечения при консервативной терапии варьирует от 1 до 15 суток [8, 13, 32, 33, 48]. Продолжительность болевого синдрома и длительность стационарного лечения не коррелирует с шириной диастаза, наличием или отсутствием вовлеченности крестцово-подвздошных сочленений. Сроки полного восстановления функции варьируют от 3 нед. до 6 мес. [17, 35, 45, 51, 56]. В отдаленном периоде (через год и более) может сохраняться диастаз симфиза до 2,0–2,4 см, не вызывающий клинических проявлений [17, 32].

В настоящее время отсутствуют исследования, сравнивающие результаты базовой консервативной терапии (тазовый бандаж, анальгетики, постельный режим) с лечебной программой, при которой дополнительно использовались физические методы (лечебная физкультура и постепенная мобилизация). Однако, по данным обзора М.А. Urraca-Gesto с соавторами, у женщин, получавших дополнительную физиотерапию (прогрессивную мобилизацию, упражнения, направленные на укрепление мышц, растяжку или стабилизацию таз), в большинстве случаев полный регресс симптоматики РЛС наступал в течение 3 мес. или ранее. У женщин, получавших базовую консервативную терапию (тазовый бандаж и постельный режим с латеропозицией), в большинстве случаев полный регресс симптоматики наступал в течение 6 мес. Женщины, у которых наблюдалась персистенция симптоматики в отдаленном периоде, не получали дополнительной стабилизирующей и укрепляющей физиотерапии, или программа физиотерапии не была детализирована. Авторы приходят к заключению о том, что использование физиотерапевтических программ, включающих прогрессивную мобилизацию, растяжку, укрепляющие и стабилизирующие упражнения может быть полезным при отсутствии эффекта от базовых консервативных мероприятий — постельного режима с латеропозицией и тазового бандажа [25].

Однако консервативная терапия не всегда приводит к полному выздоровлению. Среди остаточных явлений называют боли в области симфиза

при ходьбе и подъеме по лестнице, боли при половом акте, периодические щелчки в области симфиза [17, 31]. По данным J.J. Yoo с соавторами, из 11 пациенток с послеродовым РЛС у 3 через 2–6 мес. сохранялся диастаз до 40 мм, у 2 из них — боли в области симфиза [17]. В исследовании M.W. Scriven с соавторами из 9 женщин с послеродовым РЛС в отдаленном периоде (в среднем через 37 мес.) у 4 женщин сохранялись боли в области симфиза, у 2 — боли в пояснице, у 2 — нарушения при ходьбе [58]. P. Rommens с соавторами описывают 3 пациенток с РЛС шириной от 15 до 40 мм, у которых после 3 мес. консервативной терапии также сохранялись стойкие боли в области лона и выраженные нарушения при ходьбе [59].

Показания и сроки оперативного лечения РЛС в настоящее время четко не определены. По данным разных авторов, оперативное лечение показано при ширине диастаза более 30–50 мм, наличии разрывов крестцово-подвздошных сочленений, открытых повреждений, отсутствии эффекта от консервативной терапии, наличии урологических расстройств [15, 16, 25, 32, 59]. Одним из показаний являются высокие функциональные требования пациентки и необходимость (в силу определенной профессии) быстрого восстановления двигательной активности [25].

Наиболее часто оперативная фиксация лонного сочленения выполняется при широких диастазах в сочетании с разрывами крестцово-подвздошных сочленений. Критическими показателями ширины диастаза являются 30–50 мм, хотя описаны случаи успешной консервативной терапии диастазов шириной от 50 до 95 мм, в том числе и при сочетании с разрывом крестцово-подвздошного сочленения [51, 56, 60]. Однако, по мнению других исследователей, при консервативном лечении широких диастазов в течение продолжительного времени (более 6 мес.) сохраняется болевой синдром, остаточный диастаз лонного сочленения превышает 20 мм, что увеличивает риск склероза симфиза и функциональных нарушений [15, 28, 57, 61]. По мнению D. Pennig с соавторами, диастаз менее 25 мм при наличии вертикальной нестабильности также является показанием к оперативной фиксации [38].

Сроки оперативного лечения при широких диастазах также не определены. По разным источникам, они составляют от 1 до 14 суток [24, 43]. Ряд авторов при диастазах более 30–40 мм предлагают выполнять оперативную фиксацию как можно скорее — раннее оперативное вмешательство, по их мнению, ускоряет функциональную активность пациенток [24, 31, 52]. Частота оперативных вмешательств при РЛС остается неясной, т.к. исследования, непосредственно посвященные этой проблеме, отсутствуют. В работе J.J. Yoo с соавторами

из 11 наблюдаемых до сих пор пациенток с РЛС оперативное лечение потребовалось двум (18,2%). У обеих пациенток ширина диастаза превышала 40 мм [17]. Исследовании N.V. Mulchandani с соавторами приводится литературная справка, в которой с учетом авторского наблюдения приведены 12 случаев РЛС из разных литературных источников за 1995–2015 гг. Девять пациенток лечились консервативно, 3 (25,0%) выполнена оперативная фиксация симфиза. Ширина диастаза у получавших консервативную терапию составляла от 1,1 до 5,5 см, у оперированных — от 5 до 8 см [32].

Следующим по частоте показанием к оперативной репозиции и фиксации является отсутствие эффекта от консервативной терапии. Сроки проводимой консервативной терапии значительно разнятся и варьируют от 1 недели до 3 лет [25, 57], однако большинство исследователей рекомендуют ограничить продолжительность неэффективной консервативной терапии 4–6 нед. [28, 57, 59]. Ряд авторов настаивают на ранней оперативной фиксации, указывая на пролонгацию болей и функциональных ограничений при задержке операции [57, 61]. По другим данным, хирургическое лечение может быть показано при персистенции симптоматики в течение длительного периода (более 36 мес.) [25]. F.D. Kharrazi с соавторами выполнили оперативную фиксацию двум пациенткам с персистирующими болями в задних отделах таза через 2 года после РЛС [61]. R.E.S. Pires с соавторами представили пациентку, оперированную через неделю после родов в связи с персистирующим упорным болевым синдромом и отсутствием сужения диастаза на рентгенограммах [20]. Необходимо отметить, что в большинстве случаев у пациенток, оперированных в отдаленном периоде в связи с персистирующим болевым синдромом или нестабильностью лонного сочленения, изначальная ширина диастаза была более 40 мм, однако имеются наблюдения диастазов шириной до 15 мм, потребовавших оперативной фиксации в связи с неэффективным консервативным лечением [59].

При открытых повреждениях и сочетании с повреждениями окружающих органов (уретры, влагалища), а также при наличии объемных гематом в области симфиза оперативная фиксация лона предшествует восстановлению поврежденных структур или выполняется одновременно [27, 41, 62].

Наиболее распространенным способом оперативной фиксации симфиза является внутренний остеосинтез с использованием пластин и винтов. Большинство авторов предпочитают доступ по Пфанненштилю [20, 24, 63]. Я.Г. Гудушаури с соавторами указывают на необходимость частичной или полной резекции хряща, соединяющего

лонные кости. Сохранение поврежденного соединительного хряща замедляет сращение, может являться причиной вторичного смещения костей и фактором несостоятельности металлоостеосинтеза, деформации или перелома пластин [14]. После репозиции лонное сочленение фиксируют верхней пластиной на 4–6 винтах. S.K. Tripathi с соавторами предлагают дополнять фиксацию серкляжным швом [50]. У пациентов с тяжелой нестабильностью или ожирением возможно сочетание передней и верхней пластины [20]. По мнению Z. Nou с соавторами, фиксация двумя ортогональными пластинами повышает жесткость конструкции и способствует более раннему восстановлению нормальной ходьбы [47]. По данным других авторов, использование ортогональных пластин сопряжено со значительной хирургической травмой [64]. Сопутствующее расхождение крестцово-подвздошных сочленений фиксируют канюлированными винтами [14, 34].

Сторонники хирургического лечения РЛС утверждают, что результатом оперативной фиксации является более быстрое разрешение болевого синдрома, восстановление нормальной активности и возможности ухода за ребенком [8, 59, 61]. Согласно литературным данным, полный регресс болевого синдрома после операции происходит в сроки от 3 нед. до 6 мес. [24, 31], сроки стационарного лечения составляют от 4 суток до 4 нед. [24, 31, 50, 52], ходьба с частичной нагрузкой на ноги — через 5–14 дней [50, 62], полная нагрузка на ноги, бег, прыжки, возможность занятия спортом восстанавливались через 6 мес. [31]. Нагноение раны развилось у одной пациентки с сочетанными влагиаличными повреждениями [27]. По данным ретроспективного исследования S. Najibi с соавторами, из 10 оперированных пациенток в отдаленном периоде (в среднем через 29 мес.) отличные и хорошие результаты наблюдались у 7, удовлетворительные и неудовлетворительные — у 3. Все неудачные результаты были у пациенток, оперированных после неэффективной консервативной терапии в срок от 2 нед. до 6 мес. [6].

В 2017 г. S.P. Nayak с соавторами опубликовали рандомизированное контролируемое исследование, посвященное сравнению эффективности оперативного и консервативного лечения РЛС. В основной и контрольной группах было по 8 пациенток с РЛС шириной более 50 мм. В основной группе выполнялись репозиция и внутренняя фиксация симфиза пластинами, в контрольной — стандартная консервативная терапия. Болевые ощущения оценивались по 100-балльной ВАШ, функциональные результаты — по шкале EQ-5D. Оценка результатов проводилась при обращении, а также через 3, 6 нед., 3 и 6 мес. после родов. По данным авторов, средняя оценка по ВАШ

в первые сутки в группах исследования не различалась и составила $90 \pm 5,7$ в основной и $90 \pm 4,5$ в контрольной группах ($p = 1,0$). Оценка по шкале EQ-5D в первые сутки также не выявила значимых различий: 14,5 и 14,1 ($p = 0,3$). Однако через исследуемые промежутки времени в основной группе оценка по ВАШ составила соответственно 66,4; 40,4; 3,4 и 1,1 балла, в контрольной группе — 79,0; 56,6; 45,7 и 26,0 баллов (p от 0,002 до $<0,001$). Оценка функциональных результатов по шкале EQ-5D в основной группе составила 10,6; 8,3; 6,4 и 5,3 балла, в контрольной — 12,6; 10,0; 7,8, и 6,6 баллов (p от 0,01 до 0,002). Полученные данные свидетельствуют о большей эффективности оперативной фиксации в плане более быстрого стихания болей, улучшения общего состояния и восстановления двигательной активности. Однако исследование ограничено небольшим количеством включенных пациентов, отсутствием подробной информации о проводимой консервативной терапии и коротким периодом наблюдения [63].

Ряд авторов предпочитают наружную фиксацию [38, 52, 65]. По мнению J. Chang с соавторами, наружная фиксация показана при сочетании РЛС с открытыми повреждениями родовых путей. Она позволяет избежать инфекционных осложнений — нагноений послеоперационных ран и остеомиелита [65]. J.M. Zhou с соавторами при РЛС типа ABC 1 рекомендуют консервативную терапию, типа ABC 2 — наружную, типа ABC 3 — внутреннюю фиксацию передней и задней пластинами [66]. Наружные фиксирующие устройства удаляют через 7–8 нед. [38]. По мнению K. Ma с соавторами, использование наружной фиксации позволяет избежать таких недостатков погружного остеосинтеза, как инфекции операционного поля, прорезывание винтов, перелом пластин, травмы мягких тканей в зоне расположения внутренних половых органов [64]. По данным других авторов, частота инфекционных осложнений выше при использовании наружной фиксации, а надежность — при внутренней [40, 67]. Большинство исследователей сходятся во мнении, что вопрос использования наружной или внутренней фиксации решается согласно предпочтению автора. Отдаленные результаты использования этих методов значительно отличаются [8, 24, 38].

Показания к удалению имплантатов после внутренней фиксации до настоящего времени четко не определены. Большинство авторов склоняются к отсутствию необходимости обязательного удаления имплантатов [8, 20, 68]. Решение об удалении имплантатов принимается индивидуально с учетом присутствующей симптоматики [59, 68]. Среди показаний к удалению называют переломы металлоконструкции, миграцию винтов, наличие болей и неудобств при сексуальной активности

[20, 24]. По данным обзора R. Raman с соавторами, из 10 представленных наблюдений оперативной фиксации послеродовых РЛС с помощью пластин боли в области симфиза имели место в 2 случаях, удаление металлоконструкций выполнено у 3 пациенток через 6 мес. после операции [68]. Наличие пластины, фиксирующей симфиз, не является противопоказанием для последующей беременности и родов. Однако в ряде случаев (в основном при наличии показаний к оперативному родоразрешению) она может быть помехой в ходе операции. Ряд авторов, с учетом последующих беременностей, рекомендуют удалять пластины через год после их установки [12, 47]. По мнению E. Karantanis с соавторами, удалять имплантат необходимо лишь при планировании вагинальных родов, перед оперативными родами удаление металлоконструкций не показано [40].

После консервативного лечения РЛС частота его рецидивов при последующих родах оценивается в 50–85% [1, 7, 19, 51]. Симптомы расхождения часто развиваются не только после родов, но и на протяжении последующих беременностей [8]. Однако наличие в анамнезе РЛС не является абсолютным противопоказанием к родам через естественные родовые пути, хотя риск кесарева сечения значительно возрастает [40]. Большинство авторов рекомендуют решать вопрос индивидуально с учетом состояния женщины, плода, а также с учетом баланса между высокой вероятностью рецидива РЛС и возможностью осложнений оперативных родов [8, 19, 51]. После внутренней фиксации большинство авторов рекомендуют оперативные роды [27, 40, 67].

Таким образом, расхождение лонного сочленения является специфическим осложнением беременности и родов, связанным с физиологическими изменениями сочленений таза, которые происходят под влиянием гормональных сдвигов при беременности. Патогенез его до настоящего времени недостаточно изучен, среди ключевых факторов риска называют факторы, способствующие чрезмерной релаксации лонного сочленения и травматичности второго периода родов (многоплодные и повторные роды, наличие РЛС при предыдущих беременностях и родах).

Основным методом лечения РЛС остается консервативный метод, базовыми принципами которого являются постельный режим с преимущественной латеропозицией, анальгетики и использование тазового бандажа. Показания и сроки оперативного лечения до настоящего времени четко не определены. Частота рецидивов РЛС после консервативной терапии достигает 50–85%, в связи с чем встает проблема ведения последующих беременностей и родов. Однозначных решений этой проблемы нет, большинство исследователей

после предшествующего консервативного лечения РЛС рекомендуют решать вопрос индивидуально с учетом состояния женщины, плода, а также с учетом баланса между высокой вероятностью рецидива РЛС и возможностью осложнений оперативных родов. После оперативного лечения РЛС большинство авторов склоняются к последующим оперативным родам.

Конфликт интересов: не заявлен.

Источник финансирования: исследование проведено без спонсорской поддержки.

Литература [References]

- Khorashadi L., Petscavage J.M., Richardson M.L. Postpartum symphysis pubis diastasis. *Radiolog Case Rep.* 2011;6(3):1-3. DOI: 10.2484/rcr.v6i3.542.
- Becker I., Woodley S.J., Stringer M.D. The adult human pubic symphysis: a systematic review. *J Anat.* 2010; 217(5):475-487. DOI: 10.1111/j.1469-7580.2010.01300.x.
- Samuel C.S., Butkus A., Coghlan J.P., Bateman J.F. The effect of relaxin on collagen metabolism in the nonpregnant rat pubic symphysis: the influence of estrogen and progesterone in regulating relaxin activity. *Endocrinol.* 1996;137(9):3884-3890. DOI: 10.1210/endo.137.9.8756561.
- Marnach M.L., Ramin K. D., Ramsey P. S., Song S.-W., Stensland J. J., and An K.-N. Characterization of the relationship between joint laxity and maternal hormones in pregnancy. *Obstet Gynecol.* 2003;101(2):331-335. DOI: 10.1016/S0029-7844(02)02447-X.
- Schauberger C.W., Rooney B.L., Goldsmith L., Shenton D., Silva P.D., Schaper A. Peripheral joint laxity increases in pregnancy but does not correlate with serum relaxin levels. *Am J Obstet Gynecol.* 1996;174:667-671. DOI: 10.1016/S0002-9378(96)70447-7.
- Najibi S., Tannast M., Klenck R.E., Matta J.M. Internal fixation of symphyseal disruption resulting from childbirth. *J Orthop Trauma.* 2010;24:732-739. DOI: 10.1097/BOT.0b013e3181d70259.
- Jain S., Eedarapalli P., Jamjute P., Sawdy R. Symphysis pubis dysfunction: a practical approach to management. *Obstet Gynaecolog.* 2011;24(3):153-158. DOI: 10.1576/toag.8.3.153.27250.
- Çiçek H., Keskin H., Tuhanoğlu Ü., Kiliçarslan K., Oğur H. Simultaneous disruption of the pubic symphysis and sacroiliac joint during vaginal birth. *Case Rep Orthop.* 2015;2015:1-5. DOI: 10.1155/2015/812132.
- Chawla J.J., Arora D., Sandhu N., Jain M., Kumari A. Pubic symphysis diastasis: a case series and literature review. *Oman Med J.* 2017;32(6):510-514. DOI: 10.5001/omj.2017.97.
- Сергеева О.П. Состояние лонного сочленения при беременности и в послеродовом периоде по данным эхографии. *Казанский медицинский журнал.* 2003;84(4):261-263. Sergeeva O.P. [State of pubic joint in pregnancy and postnatal period by echographic data]. *Kazansky medicinski jurnal [Kazan medical journal].* 2003;84(4):261-263. (in Russian).
- Yamaguchi M., Morino S., Nishiguchi S., Fukutani N., Tashiro Y., Shirooka H. et al. Comparison of pelvic alignment among never-pregnant women, pregnant women and postpartum women (pelvic alignment and pregnancy). *J Womens Health Care.* 2016;5(1):1-5. DOI: 10.4172/2167-0420.1000294.
- Hierholzer C., Ali A., Toro Arbelaez J.B., Suk M., Helfet D.L. Traumatic disruption of pubis symphysis with accompanying posterior pelvic injury after natural childbirth. *Am J Orthop (Belle Mead NJ).* 2007;36:E167-170.
- Laadioui M., Slimani W., Jayi S., Alaoui F.F., Bouguern H., Chaara H., Melhouf M.A. Disjonction symphysaire apre un accouchement par voie basse dystocique: a propos d'un cas. *Pan African Med J.* 2014;17:33. DOI: 10.11604/pamj.2014.17.33.3441.
- Гудушаури Я.Г., Лазарев А.Ф., Верзин А.В. Оперативная коррекция последствий акушерских разрывов лобкового симфиза. *Вестник травматологии и ортопедии им. Н.Н. Приорова.* 2014;(4):15-21. Gudushauri Ya.G., Lazarev A.V., Verzin A.V. [Surgical correction of the obstetric pubic symphysis ruptures]. *Vestnik travmatologii i ortopedii imeni N.N. Priorova.* 2014;(4):15-21. (in Russian).
- Shnaekel K.L., Magnan E.F., Ahmadi S. Pubic symphysis rupture and separation during pregnancy. *Obstet Gynecol Surv.* 2015;70(11):713-718. DOI: 10.1097/OGX.0000000000000247.
- Owens K., Pearson A., Mason G. Symphysis pubis dysfunction-- a cause of significant obstetric morbidity. *Eur J Obstet Gynecol Reprod Biol.* 2002;105(2):143-146. DOI: 10.1016/S0301-2115(02)00192-6.
- Yoo J.J., Ha Y.C., Lee Y.K., Hong J.S., Kang B.J., Koo K.H. Incidence and risk factors of symptomatic peripartum diastasis of pubic symphysis. *J Korean Med Sci.* 2014;29(2):281-286. DOI: 10.3346/jkms.2014.29.2.281.
- Albert H., Godskesen M., Westergaard J. Prognosis in four syndromes of pregnancy-related pelvic pain. *Acta Obstet Gynecol Scand.* 2001;80(6):505-510. DOI: 10.1034/j.1600-0412.2001.080006505.x.
- Gillaux C., Eboue C., Herlicoviez M., Dreyfus M. Antécédent de disjonction pubienne et modalités d'accouchement. *Journal de Gynécologie Obstétrique et Biologie de la Reproduction.* 2011;40(1):73-76. DOI: 10.1016/j.jgyn.2010.07.004.
- Pires R.E.S., Labronici P.J., Giordano V., Kojima K.E., Kfuri M., Barbisan M. et al. Impartium pubic symphysis disruption. *Ann Med Health Sci Res.* 2015;5(6):476-479. DOI: 10.4103/2141-9248.177980.
- Morel T.M., Ruiz A.R., Alonso M.M., Marquez G.G.T., Odrizola F.J.M. [Two cases of postpartum pubis diastasis mistaken for neurological complication of epidural analgesia]. *Rev Esp Anestesiología Reanim.* 2004;51(8):448-451. (in Spanish).
- Bonnin M., Bolandard F., Storme B., Sibaud F., Rabishond B. Douleur pelvienne par disjonction pubienne apres accouchement par voie basse. *Ann Franc d'Anesth Reanim.* 2006;25(6):644-647. DOI: 10.1016/j.annfar.2006.03.036.
- Heath T., Gherman R.B. Symphyseal separation, sacroiliac joint dislocation and transient lateral femoral cutaneous neuropathy associated with McRoberts' maneuver. A case report. *J Reprod Med.* 1999;44(10):902-904.
- Van Heukelum M., Blake C. Major disruption of the pelvis ring during normal vaginal delivery: a case report. *SA Orthop J.* 2010;16(1):25-27. DOI: 10.17159/2309-8309/2017/v16n1a2.
- Urraca-Gesto M.A., Plaza-Manzano G., Ferragut-Garcias A., Pecos-Martin D., Gallego-Izquierdo T., Romero Franco N. Diastasis of symphysis pubis and labor: Systematic review. *J Rehabil Research Develop.* 2015;52(6):629-640. DOI: 10.1682/JRRD.2014.12.0302.

26. Серов В.Н., Ананьев Е.В. Оценка тяжести дисфункции лонного сочленения и выбор метода родоразрешения. *Российский вестник акушера-гинеколога*. 2011;(3):45-48.
Serov V.N., Ananyev E.V. [The evaluation of the degree of symphysis pubis dysfunction and the choice of delivery method]. *Rossiyskiy vestnik akushera-ginekologa* [Russian Bulletin of Obstetrician-Gynecologist]. 2011;(3):45-48. (in Russian).
27. Buitenduk M., Brennan B., Vora P., Smith P., Winsor S. Acute intrapartum rupture of the pubic symphysis requiring resuscitations and surgical intervention: a case report. *J Obstet Gynaecol Can.* 2018;40(1):68-71. DOI: 10.1016/j.jogc.2017.05.028.
28. Jain N., Sternberg L.B. Symphyseal separation. *Obstet Gynecol.* 2005;105(5 Pt 2):1229-1232. DOI: 10.1097/01.AOG.0000149744.82912.ea.
29. Gabriel A.O., Oladire O., Jovita D.A., Ethelbert O.O., Chukwuemeka O.C. Transcutaneous electrical nerve stimulation (TENS) in the management of peripartum diastasis symphysis pubis (DSP): cases report. *Ind J Physiotherap Occup Therap.* 2015;9(3):221-225. DOI: 10.5958/0973-5674.2014.00001.X.
30. Snow R.E., Neubert A.G. Peripartum pubic symphysis separation: a case series and review of the literature. *Obstet Gynecol Surv.* 1997;52:438e43.
31. Erickson D., Low J., Shumway J. Management of postpartum diastasis of the pubic symphysis. *Orthopedics.* 2016;39(2):367-369. DOI: 10.3928/01477447-20160307-02.
32. Mulchandani N.B., Jauregui J.J., Abraham R., Seger E., Illical E. Post-partum management of severe pubic diastasis. *Clin Exp Obstet Gynecol.* 2017;44(3):464-466. DOI: 10.12891/ceog3533.2017.
33. Palvia V., Kim S., Warholic H., Anasti J. Severe pubic symphysis diastasis managed conservatively: case report and review. *Case Rep Clin Med.* 2017;6:120-126. DOI: 10.4236/crcm.2017.64010.
34. Herren C., Sobjtke R., Dagdar A., Ringe M.J., Graf M., Keller K., Eystel P., Mallmann P., Siewe J. Peripartum pubic symphysis separation - current strategies in diagnosis and therapy and presentation of two cases. *Injury.* 2015;46(6):1074-1080. DOI: 10.1016/j.injury.2015.02.030.
35. Topuz S., Cital I., Lyibozkurt A.C., Dursun M., Akhan S.E., Has R., Berkman S. Pubic symphysis diastasis: imaging and clinical features. *Eur J Radiol Extra.* 2006;59(3):127-129. DOI: 10.1016/j.ejrex.2006.04.021.
36. Bahlmann F., Merz E., Macchiella D., Weber G. [Ultrasound imaging of the symphysis fissure for evaluating damage to the symphysis in pregnancy and postpartum]. *Z Geburtshilfe Perinatol.* 1993;197(1):27-30. (in German).
37. Svelato A., Ragusa A., Perino A., Meroni M.G. Is x-ray compulsory in pubic symphysis diastasis diagnosis? *Acta Obstet Gynecol Scand Suppl.* 2014;93:218-220. DOI: 10.1111/aogs.12275.
38. Pennig D., Gladbach B., Majchrowski W. Disruption of the pelvic ring during spontaneous childbirth. *J Bone Joint Surg Br.* 1997;79(3):438-440.
39. Brandon C.L., Jacobson J.A., Low L.K., Park L., DeLancey J., Miller J. Pubic bone injuries in primiparous women: magnetic resonance imaging in detection and differential diagnosis of structural injury. *Ultrasound Obstet Gynecol.* 2012;39(4):444-451. DOI: 10.1002/uog.9082.
40. Karantanis E., Fynes M.M., Thum M-Y., Bircher M., Stantjn S.L. Symphyseal diastasis and vestibular rupture during spontaneous vaginal delivery. *Am Intern J Obstet Gynecol.* 2003;110(6):630-632. DOI: 10.1046/j.1471-0528.2003.02122.x.
41. Klotz I., Derakhshani P., Vorreuther R., Engelmann U. Complete rupture of the urethra in combination with anterior pelvic fracture and symphyseal rupture after spontaneous vaginal delivery. *Urologe.* 1998;37(1):79-82. DOI: 10.1007/s001200050153.
42. Athanassaopoulos A., Creagh T., McMillan W. Necrotizing fasciitis after the post partum diastasis of the symphysis pubis. *New Zel Med J.* 2006;119(1247):U2366.
43. Shippey S., Roth J., Gaines R. Pubic symphysis diastasis with urinary incontinence: collaborative surgical management. *Int Urogynecolog J.* 2013;234(10):1757-1759. DOI: 10.1007/s00192-013-2120-0.
44. Zhou J.M., Zhang Y.C., Shi G.C., Fang W.S. [Treatment strategies for the diastasis of the symphysis pubis]. *Zhonggou Gu Shang.* 2008; 21(1): 58-59. (in Chinese).
45. Dunbar R.P., Ries A.M. Puerperal diastasis of the pubic symphysis. A case report. *J Reprod Med.* 2002; 47(7):581-583.
46. Howell E.R. Pregnancy-related symphysis pubis dysfunction management and postpartum rehabilitation: Two case reports. *J Can Chiropr Assoc.* 2012;56(2):102-111. DOI: 10.1097/00007632-200202150-00015.
47. Hou Z., Riehl J.T., Smith W.R., Strohecker K.A., Maloney P.J. Severe postpartum disruption of the pelvic ring: Report of two cases and review of the literature. *Patient Saf Surg.* 2011;5(1):2. DOI: 10.1186/1754-9493-5-2.
48. Shim J.H., Oh D.W. Case report: Physiotherapy strategies for a woman with symphysis pubis diastasis occurring during labor. *Physiotherapy.* 2012;98(1):89-91. DOI: 10.1016/j.physio.2011.01.005.
49. Agar N., Gremeau A.S., Bonnin M., Vendittelli F. Local analgesic infiltration and post-partum hyperalgetic symphysis pubis dysfunction. *Gynecol Obstetric Case Rep.* 2016;2(1):1-3.
50. Tripathi S.K., Kumar S., Agarwal N.K., Khan A., Jain P., Nanda S.N. Post partum diastasis: a case report. *Ann Int Med Dent Res.* 2016;2(5):10-11.
51. Culligan P., Hill S., Heit M. Rupture of the symphysis pubis during vaginal delivery followed by two subsequent uneventful pregnancies. *Obstet Gynecol.* 2002;10(5):1114-1117. DOI: 10.1016/S0029-7844(02)02155-5.
52. Dunivan G., Hickman A., Connolly A. Severe separation of the pubic symphysis and prompt orthopedic surgical intervention. *Obstet Gynecol.* 2009;114(2 Pt 2):473-475. DOI: 10.1097/AOG.0b013e3181998bd1.
53. Dunbar R.P., Ries A.M. Puerperal diastasis of the pubic symphysis. A case report. *J Reprod Med.* 2002;47(7):581-583.
54. Depledge J., McNair J., Keal-Smith C., Williams M. Management of symphysis pubis dysfunction during pregnancy using exercises and pelvic support belt. *Phys Ther.* 2005;85(12):1290-1300. DOI: 10.1093/ptj/85.12.1290.
55. Richardson C.A., Snijders C.J., Hides J.A., Damen L., Pas M.S., Storm J. The relation between the transversus abdominis muscles, sacroiliac joint mechanics, and low back pain. *Spine (Phila Pa 1976).* 2002;27(4):399-405.
56. Cowling P.D., Rangan A. A case of postpartum pubic symphysis diastasis. *Injury.* 2010;41(6):657-659. DOI: 10.1016/j.injury.2010.01.112.
57. Nitsche J.F., Howell T. Peripartum pubic symphysis separation: a case report and review of the literature. *Obstet Gynecol Surv.* 2011;66(3):153-158. DOI: 10.1097/OGX.0b013e31821f84d9.

58. Scriven M.W., Jones D.A., McKnight L. The importance of pubic pain following childbirth: a clinical and ultrasonographic study of diastasis of the pubic symphysis. *J R Soc Med.* 1995;88(1):28-30.
59. Rommens P. Internal fixation in postpartum symphysis pubis rupture: report of three cases. *J Orthop Trauma.* 1997;11(4):273-276.
60. Idrees A. Management of chronic symphysis pubis pain following child birth with spinal cord stimulator. *J Pak Med Assoc.* 2012;62:71-73.
61. Kharrazi F.D., Rodgers W.B., Kennedy J.G., Lhowe D.W. Parturition-induced pelvic dislocation: a report of four cases. *J Orthop Trauma.* 1997;11(4):277-281.
62. Graf C., Sellei R.M., Schradling S., Bauerschlag D.O. Treatment of parturition-induced rupture of pubic symphysis after spontaneous vaginal delivery. *Case Rep Obstet Gynecol.* 2014;2014. DOI: 10.1155/2014/485916.
63. Nayak S.P., Panda C.K. Comparison between conservative and surgical management in postpartum pubic symphysis diastasis: a randomized controlled trail. *Int J Res Orthop.* 2017;3(6):1211-1217. DOI: 10.18203/issn.2455-4510.IntJResOrthop20174716.
64. Ma K., Zhu L., Fang Y. [Progress in treatment of pubic symphysis diastasis]. *Zhongguo Xiu Fu Chong Jian Wai Ke Za Zhi.* 2014;28(2):250-254. (in Chinese).
65. Chang J., Wu V. External fixation of pubic symphysis diastasis from postpartum trauma. *Orthopedics.* 2008;31(5):1-3. DOI: 10.3928/01477447-20080501-05.
66. Zhou J.M., Zhang Y.C., Shi G.C., Fang W.S. [Treatment strategies for the diastasis of the symphysis pubis]. *Zhongguo Gu Shang.* 2008;21(1):58-59. (in Chinese).
67. Osterhoff G., Ossendorf C., Ossendorf-Kimmich N., Zimmermann R., Wanner D.A., Simmen H.P., Werner C.M.L. Surgical stabilization of postpartum symphyseal instability: two cases and a review of the literature. *Gynecol Obstet Invest.* 2012;73(1):1-7. DOI: 10.1159/000331055.
68. Raman R., Roberts C., Pape H., Giannoudis P. Implant retention and removal after internal fixation of the symphysis pubis. *Injury.* 2005;36(7):827-831. DOI: 10.1016/j.injury.2004.11.012.

СВЕДЕНИЯ ОБ АВТОРАХ:

Петрушин Александр Леонидович — канд. мед. наук, заведующий хирургическим отделением, ГБУЗ АО «Карпогорская центральная районная больница», п. Карпогоры Архангельская обл.

Прялухина Анастасия Владимировна — врач акушер-гинеколог, ГБУЗ АО «Карпогорская центральная районная больница», п. Карпогоры, Архангельская обл.

INFORMATION ABOUT AUTHORS:

Alexander L. Petrushin — Cand. Sci. (Med.), head of the Surgical Department, Karpogory Central District's Hospital, Karpogory, Archangelsk Oblast, Russian Federation

Anastasia V. Pryaluchina — obstetrician-gynecologist, Karpogory Central District's Hospital, Karpogory, Archangelsk Oblast, Russian Federation

К 100-летию казанской школы травматологов-ортопедов

И.Ф. Ахтямов¹, И.О. Панков²

¹ ФГБОУ ВО «Казанский государственный медицинский университет»
Ул. Бутлерова, д. 49, 420012, г. Казань, Россия

² ФГБОУ «Казанская государственная медицинская академия — филиал Российской медицинской академии
непрерывного профессионального образования» Минздрава России
Ул. Муштари, д. 11, 420012, г. Казань, Россия

The Centenary of Kazan School of Traumatology and Orthopedics

I.F. Akhtiamov¹, I.O. Pankov²

¹ Kazan State Medical University
49, ul. Butlerova, 420012, Kazan, Russian Federation

² Kazan State Medical Academy — Branch of the Russian Medical Academy of Continuing Vocational Education
11, ul. Mushtari, 420012, Kazan, Russian Federation

Датой основания казанской школы травматологов-ортопедов принято считать 1918 г., когда профессором М.О. Фридландом был организован протезно-ортопедический лазарет, а затем в Казанском ГИДУВ — кафедра травматологии и ортопедии.

Однако исторические корни специальности в этом огромном регионе России, от Казани и до Сибири, лежат гораздо глубже. Уже с середины XIX века в Казанском университете проводилось обучение студентов хирургической науке и лечению переломов. Первый опыт анестезиологического пособия, внедрение антисептики, совершенствование десмургии и лечение огнестрельных ран лежало в основе любой хирургической специальности.

Формирование казанской медицинской школы началось с основания 5 (17) ноября 1804 г. Императорского университета — одного из трех старейших классических университетов России. Согласно Уставу, в его состав вошли 4 факультета: нравственных и политических наук, словесных

наук, физических и математических наук, врачебных наук.

Отделение врачебных наук (медицинский факультет) Казанского университета было открыто 2 мая (15 мая) 1814 г., через 10 лет после образования Университета. Изначально по Уставу в его составе было организовано 6 кафедр, в том числе и хирургии. В том же 1814 г. по инициативе первого профессора-терапевта Ф.Х. Эрдмана было принято решение об организации клиники Университета для обучения студентов-медиков непосредственно у постели больного. Клиника должна была состоять из трех отделений: терапевтического, хирургического, повивального.

Со времени своего основания до открытия университета в Томске (1888) медицинский факультет Казанского университета был единственным высшим медицинским учебным заведением на всей территории востока страны (бассейны рек Волги и Камы; Урал, Сибирь, Дальний Восток, Кавказ, Средняя Азия), что упрочило за Казанью славу одного из крупнейших центров медицинской мысли.

Ахтямов И.Ф., Панков И.О. К 100-летию казанской школы травматологов-ортопедов. *Травматология и ортопедия России*. 2018;24(3):157-162.

Cite as: Akhtiamov I.F., Pankov I.O. [The Centenary of Kazan School of Traumatology and Orthopedics]. *Travmatologiya i ortopediya Rossii* [Traumatology and Orthopedics of Russia]. 2018;24(3):157-162. (in Russian).

Ахтямов Ильдар Фуатович. Ул. Бутлерова, д. 49, 420012, г. Казань, Россия / Ildar F. Akhtiamov. 49, ul. Butlerova, 420012, Kazan, Russian Federation; e-mail: yalta60@mail.ru

Рукопись поступила/Received: 06.08.2018. Принята в печать/Accepted for publication: 29.08.2018.



К.Ф. Фукс

Во времена работы декана факультета профессора Карла Федоровича Фукса зарождается база для преподавания хирургической специальности. В связи с началом чтения лекций по хирургии в 1822 г. доктором медицины Л.Л. Фогелем можно однозначно сказать, что основоположниками этого направления медицины в Казани стали представители

самой передовой на то время немецкой школы врачевания.

В последующие годы, когда ректором Казанского университета был выдающийся ученый Н.И. Лобачевский (1827–1846), было построено здание университетской клиники, рассчитанной на 60 коек, из которых 24 хирургического профиля.

В 1860–1890-х гг., справедливо называемых историками «золотым веком» русской культуры и науки, в Казани сформировались научно-медицинские школы общероссийского и европейского значения. Согласно уставу Университета 1863 г., на медицинском факультете предусматривалось наличие трех хирургических кафедр: теоретической, факультетской и госпитальной хирургии. По уставу 1884 г. к ним прибавилась кафедра оперативной хирургии с топографической анатомией. Подобная система была создана для этапной подготовки студентов-медиков к хирургической деятельности.

Первые уроки лечения травм и уродств в Казанском университете в рамках лекционного материала были представлены в 1848 г. профессором А.Н. Бекетовым студентам кафедры госпитальной хирургии. Он скептически относился к начавшей внедряться в практику антисептике, что сужало рамки оперативных вмешательств, да и клиника не имела тогда операционной, в связи с чем количество гнойно-септических осложнений было чрезвычайно велико.

Значимым событием явилась Русско-турецкая война 1877–1878 гг. В своей работе «Военно-врачебное дело и частная помощь на театре войны в Болгарии и в тылу действующей армии» Н.И. Пирогов писал: «...из профессоров-хирургов, отличившихся своей деятельностью в эту войну на общую пользу, должно признать профессора Левшина и доцента Студенского (оба сотрудники Казанского университета), трудившихся с самого начала войны». Именно им принадлежит важный этап становления травматолого-ортопедической науки в Казани.



Л.Л. Левшин

В 1874 г. в качестве заведующего кафедрой теоретической хирургии начал свою карьеру в Казани выдающийся отечественный хирург Лев Львович Левшин. С 1879 г. он возглавлял кафедру госпитальной хирургии Казанского университета и состоял консультантом-хирургом Казанского военного госпиталя. Им были организованы приемное отделение, операцион-

ная, перевязочная, введена антисептика, пропагандируемая Д. Листером. При нем резко уменьшилось число гнойных осложнений. Убеденный сторонник консервативных методов лечения, особенно в тех случаях, где ставился вопрос об ампутации, Лев Львович писал: «Ампутация — это укор медицине. Медицина должна не отнимать, а сохранять органы. Я верю, что в победоносном шествии хирургии наступит момент, когда врачи будут в состоянии обходиться без этой операции».

Будучи военным хирургом по образованию, профессор Л.Л. Левшин постоянное внимание уделял вопросам военно-полевой хирургии. Он разработал идеи Н.И. Пирогова в области иммобилизации конечностей с огнестрельными переломами. Отдавая все преимущества гипсовой повязке, он предложил серию шин из наиболее доступных материалов для применения их в полевых условиях. Среди этих шин — плетенка из прутьев, соломенные ковры, полоски из луженой жести, различные деревянные шины. Л.Л. Левшин изготовил и предложил для снабжения армии 8 видов разборных и складных транспортных шин, внес ценные предложения по вопросам оказания помощи пострадавшим на поле боя воинам. Логично, что, согласно новому уставу Университета (1884), кафедра теоретической хирургии получила название «кафедра хирургической патологии с десмургиею и учением о вывихах и переломах».

Первостепенное значение в хирургии Л.Л. Левшин придавал асептике и антисептике. Отсутствие в то время автоклавов для стерилизации перевязочных материалов привело его к изобретению «нового самовара-обеспложивателя». Аппарат предназначен для обеспложивания перевязочного материала непосредственно перед операцией. Стерилизация в этом самоваре производилась текучим паром. Он разработал способы дезинфекции рук хирурга и хирургического инструментария. Свои работы по обеспложиванию хирург обобщил в замечательном труде под названием «О применении в хирургии различных спосо-

бов и средств для обеззараживания». Он написал в Казани руководство для студентов «Основы хирургии» (1880), переиздававшееся затем в 1885 и 1896 г., «Руководство по частной и неотложной хирургии», много замечательных работ по вопросам военно-полевой хирургии. Под его редакцией вышел ряд крупных переводных сочинений.

В 1893 г. профессор Л.Л. Левшин возглавил кафедру госпитальной хирургии Московского университета. В 1898 г. по его инициативе и при личном участии в Москве был организован первый в России специальный институт для лечения раковых заболеваний, директором которого он оставался до конца жизни (ныне — Московский научно-исследовательский онкологический институт им. П.А. Герцена). По сути, Л.Л. Левшина можно назвать первым онкологом и одним из пионеров антисептики в России.




Н.И. Студенский

Николай Иванович Студенский в 1874–1876 гг. в качестве приват-доцента кафедры хирургии Казанского университета ввел курс лекций по десмургии при повреждениях костей и суставов. К этому периоду относится первое издание его книги «Хирургические повязки». По окончании войн на Балканах в 1878 г. Н.И. Студенский вернулся в Казань, и с этого времени

вся его научно-педагогическая и практическая деятельность связаны с работой на кафедрах и в хирургических клиниках Императорского университета. В 1886 г. Н.И. Студенский стал директором клиники и с 1887 г. — заведующим кафедрой госпитальной хирургии Казанского университета. Он первым в Казани начал вводить местную анестезию, пользуясь кокаином «кенедолом», и антисептику при хирургических операциях, явившуюся

предтечей учения о первичной хирургической обработке ран и открытых переломов. В 1890-х гг. Н.И. Студенский и В.М. Бехтерев впервые в Казани выполнили операции на головном мозге.

В этот период Н.И. Студенским были изданы работы, посвященные патогенезу, клинике, диагностике, лечению и профилактике ряда заболеваний и повреждений опорно-двигательного аппарата. Среди них: «Оценка способов лечения переломов бедра» (1875), «Огнестрельные повреждения костей и суставов» (1881), «Сравнительное достоинство антисептических веществ, наиболее употребительных в хирургии» (1880), «Хирургические повязки» (1881), «Фунгозное воспаление позвоночника» (1880); «Изменения артерий стопы и голени при старческой гангрене» (1882), «Двусторонняя резекция тазобедренных суставов» (1885), «Курс оперативной хирургии» (1888), «Наследственное предрасположение к переломам» (1886).




Знаменательным в истории специальности стал 1885 г., когда в Петербурге был издан «Курс ортопедии, читанный студентам-медикам III курса Императорского Казанского университета доцентом Н. Студенским» — первое в России отечественное учебное руководство по ортопедии. В этом труде им были изложены вопросы, касающиеся проблем диагностики, профилактики,

и лечения кривошеи, сколиоза, туберкулезного и рахитического поражения позвоночника, спондилолистеза, деформаций стопы и голени, контрактур суставов.



Казанский университет (конец XIX — начало XX в.)



В.И. Разумовский


В эти годы в одной из казанских больниц учится проведению операций у профессора Н.И. Студенского будущий светило российской хирургии Василий Иванович Разумовский. В 1884 г. в возрасте 27 лет он успешно защищает докторскую диссертацию на тему «К вопросу об атрофических процессах в костях после перерезки нервов».

В.И. Разумовский одним из

первых в России систематически занимался разработкой проблем практической нейрохирургии. Выполненные им первые вмешательства на органах грудной полости считались в те годы невозможными. Его перу принадлежит около 200 научных трудов, посвященных различным вопросам хирургии. Среди публикаций следует выделить описание новой операции «Остеопластическое вылучение стопы как операция, заменяющая у детей остеопластическую ампутацию голени» (1889). 25 марта 1897 г. он же произвел первую в мире успешную операцию по поводу острого гнойного медиастинита у ребенка с огнестрельным ранением.

Профессор В.И. Разумовский считается основателем казанской хирургической школы. Из числа его помощников вышло 16 профессоров, которые стали самостоятельно руководить хирургическими кафедрами в российских университетах. В 1905 г. он стал первым выборным деканом медицинского факультета Казанского университета. Благодаря его настойчивости в том же году на медицинский факультет Казанского университета были приняты первые женщины.

Осенью 1903 г. на одном из заседаний медицинский факультет Казанского университета рассмотрел заявление А.В. Вишневого с просьбой разрешить защиту подготовленной им диссертации по теме «К вопросу о периферической иннервации прямой кишки». Защита состоялась 2 ноября 1903 г. В исследовании были представлены результаты таких разнообразных и сложных операций, как экстирпация прямой



А.В. Вишневикий

кишки, кишечная пластика пищевода, ампутация грудной железы по поводу рака, вмешательства на грудной клетке и легких. Причем, госпитальная летальность составила 2,6%, а послеоперационная — 2,9%. Этот успех был достигнут при проведении оперативных вмешательств под мест-

ной анестезией. Наркоз был использован лишь в 6 случаях из 360.

С 1923 по 1934 г. профессором А.В. Вишневым было опубликовано около 40 научных трудов, в том числе классическая монография «Местное обезболивание по методу ползучего инфильтрата». Вторая фундаментальная монография «Новокаиновая блокада и масляно-бальзамические антисептики как особый вид патогенетической терапии» посвящена учению о нервной трофике и его практическому применению. В конце 1934 г. А.В. Вишневикий переехал в Москву. Преемник А.В. Вишневицкого, В.Л. Боголюбов наряду с другими вопросами хирургии предложил свободную костную пластику при ампутациях для закрытия культы.

Отправной точкой формирования травматолого-ортопедической службы в Казани считается ноябрь 1918 г., когда М.О. Фридланд создал хирургическо-ортопедический лазарет на 40 коек с протезной мастерской для оказания помощи инвалидам. Это было первое специализированное медицинское учреждение по лечению заболеваний и повреждений опорно-двигательной системы в городе.



М.О. Фридланд

Михаил Осипович Фридланд — выпускник медицинского факультета Императорского Казанского университета. В 1911 г. проходил стажировку в ведущих хирургических клиниках Европы, где изучал основы хирургии и ортопедии. Участник Первой мировой войны, вернувшись в Казань, он продолжил хирургическую деятельность в университетской клинике по оказанию помощи раненым в боевых действиях.

На базе специализированного лазарета Михаил Осипович организовал курсы повышения квалификации военных хирургов, вошедшие в числе первых 6 клиник в созданный по приказу Наркомздрава РСФСР в 1920 г. Казанский клинический институт им. В.И. Ленина (с 1923 г. — Государственный институт для усовершенствования врачей им. В.И. Ленина), став первым заведующим кафедрой. Были созданы условия для ведения научных исследований и оказания квалифицированной помощи взрослому и детскому населению.

С 1937 по 1953 г. профессор М.О. Фридланд — заведующий кафедрой травматологии и ортопедии Центрального института усовершенствования врачей (Москва). В 1940 г. он — организатор и первый директор института протезирования и протезостроения Министерства соцобеспече-

ния РСФСР. Профессор М.О. Фридланд разработал оригинальные методы артрореза плечевого и голеностопного суставов, операции по поводу привычного вывиха надколенника и плеча, метод спирт-новокаиновой блокады при различных заболеваниях и травмах опорно-двигательного аппарата, метод искусственной декальцинации костей при лечении хронического остеомиелита. Он разработал подометрический метод исследования упругих колебаний свода стопы и заложил теоретические основы построения протезов. Ему принадлежит фундаментальное руководство «Ортопедия», выдержавшее 5 изданий.

В 1935 г. клиника ортопедии и травматологии Казанского ГИДУВ была реорганизована в Татарский институт ортопедии и травматологии Наркомздрава ТАССР, который становится клинической базой кафедры травматологии и ортопедии ГИДУВ и профессорского курса медицинского института. На вновь организованный институт ортопедии и травматологии были возложены задачи «всестороннего изучения вопросов предупреждения и лечения врожденных и приобретенных страданий костно-мышечной системы, борьбы с физическим калечеством во всех видах, организации борьбы с костно-суставным туберкулезом, последствиями полиомиелита, с бытовым и сельскохозяйственным травматизмом, подготовки кадров травматологов-ортопедов». Руководителем вновь образованного учреждения в 1935–1936 гг. был профессор М.О. Фридланд, с 1937 г. — профессор Л.И. Шулутко.

В период Великой Отечественной войны Лазарь Ильич Шулутко руководил кафедрой и клиникой травматологии и ортопедии, располагавшимися на базе госпиталя для лечения раненых с поражением опорно-двигательного аппарата (№1668), реорганизованного в 1943 г. в областную больницу восстановительной хирургии на 300 коек. В 1945 г. на базе больницы был создан Казанский научно-исследовательский институт ортопедии и восстановительной хирургии Наркомздрава РСФСР. На многие десятилетия Казанский НИИТО стал одним из ведущих специализированных медицинских учреждений травматолого-ортопедического профиля в нашей стране и за ее пределами, где разрабатывались самые совершенные методы профилактики травматизма и лечения пациентов с травмами, их последствиями и заболеваниями опорно-двигательного аппарата. В эти годы произошло окончательное формирование Казанской школы травматологов-ортопедов. В 1960 г. директором Казанского института травматологии и ортопедии был назначен профессор У.Я. Богданович, который руководил им до 1986 г. Узбек Якубович является основоположником новых направлений в диагностике и лечении повреждений и заболева-

ний опорно-двигательного аппарата—применения ядерно-магнитного резонанса при исследованиях суставной патологии и головного мозга, лазерной терапии при лечении деформирующих артрозов и последствий внутрисуставных повреждений.

В 1980-е гг. бурное развитие метода внеочаговой фиксации объединил ряд НИИ травматологии и ортопедии во Всесоюзный центр восстановительной травматологии и ортопедии под руководством академика Гавриила Абрамовича Илизарова. Практически на 20 лет метод компрессионно-дистракционного остеосинтеза стал ведущим средством лечения повреждений и заболеваний опорно-двигательной системы. Это был мощный толчок в развитии как технологии, так и научного направления в специальности. Все травматологи-ортопеды поколения конца XX в. освоили навыки работы аппаратом Илизарова. Директор филиала, профессор Х.З. Гафаров становится одним из активных миссионеров метода в неотложной практике и, что особенно показательно, во взрослой и детской ортопедии. Метод Илизарова как нельзя лучше сочетался с теоретическими разработками Хайдара Зайнулловича в области торсионного развития костной системы у детей и позволил воплотить в жизнь многие авторские разработки известного на всю страну детского ортопеда.

Шли годы. Менялись названия института, приоритетные научные направления. Знаменитое научно-исследовательское учреждение переходит под эгиду Академии наук Татарстана и становится Научно-исследовательским центром Татарстана «Восстановительная травматология и ортопедия», оставаясь клинической базой для выпускников Казанского ГМУ и ГИДУВ. В научной литературе навсегда останутся имена А.Л. Латыпова, Г.С. Самойлова, А.Л. Гиммельфарба, Т.П. Завьяловой, А.Н. Каралина, Т.П. Разовской, Ф.С. Юсупова, А.О. Лихтештейна, Э.В. Кобозева, И.И. Камалова, И.К. Валеева, И.Е. Микусева многих других специалистов с большой буквы. К сожалению, нет возможности перечислить всех. В их идеях и трудах неизменными оставались беззаветное служение высоким идеалам восстановления утраченного здоровья пациентов и возвращение их к полноценной жизни.

Сегодня подготовка специалистов ведется в трех вузах Казани, редкий нестоличный город может этим похвастаться. Кафедра травматологии, ортопедии и хирургии экстремальных состояний Казанского государственного медицинского университета (руководитель — профессор Ахтямов И.Ф.) отметила свой полувековой юбилей в прошлом году. Первые шаги в обучении кадров делает Институт фундаментальной и клинической медицины Казанского (Поволжского)

федерального университета. За дальнейшее обучение врачей отвечает кафедра травматологии и ортопедии (заведующий — доцент, д.м.н. Панков И.О.) Казанской государственной медицинской академии — филиал Российской медицинской академии непрерывного профессионального образования. Коллектив кафедры готовится в столетию.

Доминирующими направлениями в казанских клиниках с начала XXI в. в травматологии становится костный и внутрикостный остеосинтез, отличающиеся технологичностью и малотравматичностью установки, качеством конструкций, функциональным ведением пациентов и реабилитацией. Переломным моментом стал 2005 г., когда под эгидой Казанского медицинского университета в республике были проведены ряд обучающих семинаров по использованию пластин с минимальным контактом и угловой стабильностью, техники наложения систем динамической фиксации и интрамедуллярных стержней с блокированием. Лечение переломов по системе ОА стало стандартом в работе профильных отделений РКБ МЗ РТ, ГКБ №7 и 12, а изменение системы оказания неотложной помощи населению города и республики и переоснащение клиник, стало переломным моментом в специальности.

Сегодня ортопедия немыслима без артроскопии. Но следует отдать должное техническим и организационным предпосылкам развития их на казанской земле. Катализатором развития явилось производство в Казани артроскопического оборудования, немаловажный фактор в подготовке и обучении современных специалистов. На базе Казанского ГИДУВ была организована одна из первых кафедр эндоскопической хирургии. Кто в России не знает первый обучающий Центр высоких технологий в Казани? Сотни травматологов-ортопедов и врачей других специальностей проходят здесь обучение по самым современным направлениям медицины.

Следует вспомнить об истоках внедрения эндопротезирования в Казани. В 1974 г. К.К. Нигматуллин защитил кандидатскую диссертацию на тему «Ошибки и осложнения эндопротезирования тазобедренного сустава», выполненную в период обучения в аспирантуре под руководством корифея этого метода профессора К.М. Сиваша по итогам лечения первых 500 пациентов авторской конструкцией цельнометаллического бесцементного эндопротеза. Идеи использования полимеров в изготовлении индивидуальных эндопротезов для замены суставов и тел позвонков были предложены казанскими профессорами Р.А. Зулкарнеевым и Х.М. Шульманом. Сформировав команду единомышленников, член-корреспондент АНТ, профессор Х.З. Гафаров сумел внедрить систему современных методов эндопротезирования в Казани. Особое внимание в этом плане сегодня обращено на лечение пострадавших пожилого и старческого возраста с переломами проксимального отдела бедра, где доминирующей конструкцией стали биполярные протезы. Совершенствуются известные методики и формируются новые направления в травматологии под руководством ведущих специалистов.

Ортопедия постепенно возвращается к классическим методам консервативного и реконструктивно-восстановительного лечения. На фоне технической революции в развитии медицинского оборудования и изготовлении имплантатов, ортопеды вновь обратили внимание на малоинвазивную терапию асептического некроза головки бедренной кости, корригирующие остеотомии осевых деформаций конечностей, сохранную хирургию кисти и стопы, внедрение клеточных технологий, корригирующие операции на суставах и позвоночнике у детей и многое другое, чем богата наша специальность.

В год 100-летнего юбилея особое место занимает симбиоз специальностей, позволивший значительно продвинуться в лечении столь сложных патологий, как системные заболевания, травмы и заболевания периферической нервной системы, врожденные пороки развития и многое другое.

Развивающаяся материальная база, хорошее оснащение клиник, высокий уровень подготовки специалистов и в будущем позволят развивать ортопедию и травматологию как в Казани, так и в близлежащих регионах.

Развивающаяся материальная база, хорошее оснащение клиник, высокий уровень подготовки специалистов и в будущем позволят развивать ортопедию и травматологию как в Казани, так и в близлежащих регионах.

СВЕДЕНИЯ ОБ АВТОРАХ:

Ахтямов Ильдар Фуатович — д-р мед. наук, профессор, заведующий кафедрой травматологии, ортопедии и хирургии экстремальных состояний, ФГБОУ ВО «Казанский государственный медицинский университет» Минздрава России, г. Казань

Панков Игорь Олегович — д-р мед. наук, доцент, заведующий кафедрой травматологии и ортопедии, ФГБОУ «Казанская государственная медицинская академия — филиал Российской медицинской академии непрерывного профессионального образования» Минздрава России, г. Казань

INFORMATION ABOUT AUTHORS:

Idar F. Akhtiamov — Dr. Sci. (Med.), professor, head of the Department of Traumatology and Orthopedics and Surgery of Extreme Conditions, Kazan State Medical University, Kazan, Russian Federation

Igor O. Pankov — Dr. Sci. (Med.), associate professor, head of the Department of Traumatology and Orthopedics, Kazan State Medical Academy — Branch of the Russian Medical Academy of Continuing Vocational Education, Kazan, Russian Federation

ИНФОРМАЦИЯ ДЛЯ АВТОРОВ

Общие положения

В журнале «Травматология и ортопедия России» публикуются статьи по широкому кругу проблем травматологии и ортопедии, а также смежным специальностям: реконструктивно-восстановительной микрохирургии, комбустиологии, протезированию и др.

Журнал имеет следующие **основные рубрики**:

- Клинические исследования
- Теоретические и экспериментальные исследования
- Методы исследований
- Организация травматолого-ортопедической помощи
- Случаи из практики
- Новые технологии в травматологии и ортопедии
- Дискуссии
- Обзоры
- Письма в редакцию.

Также мы публикуем материалы к юбилейным и памятным датам, очерки по истории травматологии и ортопедии, отчеты о научно-практических конференциях и симпозиумах.

В разделах **«Клинические исследования»**, **«Теоретические и экспериментальные исследования»**, **«Методы исследований»** публикуются законченные оригинальные работы, в которых представлены результаты новых научных исследований, не опубликованные ранее в других изданиях.

В разделе **«Случаи из практики»** публикуются интересные и редкие клинические наблюдения с обязательным обсуждением и списком литературы по данной теме.

Обзоры литературы должны носить аналитический характер, отражать наиболее актуальные проблемы специальности, представляющие интерес для широкой читательской аудитории и основываться на анализе научной литературы за последние 5–10 лет. Обязательно следует указывать цель обзорной статьи, базы данных, в которых проводился информационный поиск, и его хронологические рамки. Объем обзорных статей не должен превышать 25–30 страниц, количество литературных источников — не более 100 наименований.

В разделе **«Письма в редакцию»** публикуются комментарии и критические замечания по поводу напечатанных ранее в журнале статей, а также ответные реплики затронутых в публикациях сторон (объем — до 4 страниц формата А4).

Не допускается направление в редакцию работ, уже напечатанных или отправленных в другие редакции. Редакция имеет право редактировать и сокращать рукописи. Принятые статьи публикуются бесплатно. Рукописи статей авторам не возвращаются.

Порядок подачи рукописей

Основным способом подачи статьи является загрузка через сайт журнала: <https://journal.rniito.org>. Для этого необходимо зарегистрироваться на сайте или, если у вас уже есть аккаунт, авторизоваться, используя ваши логин и пароль для входа, затем перейти в раздел «Подать статью» в личном кабинете (доступен для зарегистрированных и авторизованных пользователей).

В исключительных случаях, при невозможности отправить статью через сайт журнала, редакция принимает рукописи, присланные по электронной почте в форме присоединенных файлов на адрес редакции: journal@rniito.org. Дата получения рукописи по электронной почте считается датой ее поступления в редакцию. В качестве дополнительного файла следует загрузить электронный вариант направления от организации, подтверждающего право автора на публикацию данного материала, заверенного печатью. В направлении должно быть указано, что представленный материал не был ранее опубликован или направлен в другие периодические издания с целью публикации, а также что в статье не содержится информации ограниченного доступа и она может быть опубликована в открытой печати.

Согласно вступившей в действие IV части Гражданского кодекса РФ, с 2012 года между авторами статей и редакцией журнала заключается **Лицензионный договор о предоставлении права использования произведения**, согласно которому автор передает свои права на использование произведения издателю. Электронный вариант заполненного и подписанного всеми авторами договора также следует загрузить в качестве дополнительного файла.

Рецензирование

Этап **предварительного рецензирования** предусматривает оценку правильности оформления статей, соответствия ее требованиям журнала, качества списков литературы и перевода реферата на английский язык. Кроме того, все публикуемые материалы рассматриваются экспертом по статистике, который дает заключение о правильности статистической обработки материала. Если при предварительном рецензировании

были выявлены недочеты, рукопись возвращается авторам на доработку.

Рукописи статей, прошедших предварительное рецензирование, направляются на **научное рецензирование**, которое организовано по принципу двойного слепого. В соответствии с ним рукописи направляются экспертам без указания авторов и их институциональной аффилиации. Аналогичным образом редакция не раскрывает личности экспертов авторам и третьим лицам в соответствии с общепринятыми международными стандартами экспертного рецензирования в научных журналах.

Все рецензенты являются признанными специалистами по тематике рецензируемых материалов, имеют научные звания и публикации по тематике рецензируемой статьи в течение последних 3 лет. Рецензирование осуществляется как членами редакционного совета, так и приглашенными рецензентами. Рецензенты уведомляются о том, что содержание присланных им рукописей не подлежит разглашению. Средний срок рецензирования составляет один месяц, но в некоторых случаях может быть продлен. Если рецензия не позволяет создать адекватное представление о рукописи и перспективах ее публикации, редакция может направить работу на повторное рецензирование другому эксперту.

Если рецензия содержит рекомендации по исправлению и доработке статьи, ответственный секретарь журнала направляет текст рецензии авторам. В течение трех месяцев статья должна быть представлена на повторное рецензирование. Если авторы нарушают эти сроки, статья рассматривается как вновь поступившая. Окончательное решение о публикации статьи принимается редколлегией журнала, после чего ответственный секретарь информирует об этом автора и указывает сроки публикации. В случае отказа в публикации статьи автору направляется мотивированный отказ. Рукописи статей и оригиналы рецензий хранятся в редакции журнала в течение пяти лет.

Порядок оформления рукописей

Требования к оформлению рукописей обусловлены стремлением следовать общемировым тенденциям развития доказательной медицины и соответствовать международным стандартам качества научных изданий. Требования составлены на основании «Единых требований к рукописям, представляемым в биомедицинские журналы», разработанных Международным комитетом редакторов медицинских журналов (ICMJE) с учетом последних пересмотров (www.ICMJE.org).

Текст статьи печатается на одной стороне листа формата А4 с полуторными интервалами между строчками, стандартными полями (сле-

ва — 3 см, справа — 1 см, сверху и снизу — 2,5 см) и нумерацией страниц (сверху в центре, первая страница — без номера). Текст можно печатать в редакторе Word любой версии шрифтом Times New Roman, 14 кеглем, **без переносов**.

В редакцию должны быть представлены следующие файлы:

1. Основной файл

Рукописи, поступающие в редакцию, проходят процедуру двойного слепого рецензирования, в соответствии с которой они направляются экспертам без указания авторов и их институциональной аффилиации. Поэтому основной файл не должен содержать фамилий авторов и названия учреждений. Он должен состоять из следующих разделов:

- Название статьи.

- Структурированное резюме на русском языке объемом 300–400 слов, в котором излагается краткое содержание статьи: актуальность, цель исследования, материал и методы, результаты (конкретные данные и их статистическая значимость) и выводы. По авторскому резюме должна быть понятна суть статьи, в нем следует приводить фактические данные, обнаруженные взаимосвязи и закономерности. Сокращений следует избегать.

- Ключевые слова или словосочетания (от 3 до 6), которые будут способствовать правильному индексированию статьи. Рекомендуется использовать термины из списка медицинских предметных заголовков U.S. National Library of Medicine (Medical Subject Headings): <https://meshb-prev.nlm.nih.gov/#/fieldSearch>.

- Текст статьи с таблицами и рисунками по месту их упоминания.

- Информация о конфликте интересов и финансировании.

- Благодарности (если таковые имеются).

- Список литературы.

2. Титульный лист:

- Название статьи

- Фамилии и инициалы авторов

- Полное наименование учреждения, в котором работают авторы в именительном падеже с обязательным указанием статуса организации (аббревиатура перед названием) и ведомственной принадлежности; город, страна, почтовый адрес. Если авторы работают в разных организациях, принадлежность их к своему учреждению обозначается цифрами

- e-mail автора статьи, ответственного за связь с редакцией

3. Полные данные об авторах, необходимые для обработки журнала в Российском индексе научного цитирования:

- Ф.И.О. полностью

- ученая степень, ученое звание

• должность и наименование учреждения, в котором работает автор

4. Информация на английском языке:

- заглавие статьи
- транслитерация фамилий авторов в латинском алфавите (<http://www.translit.ru> (вариант BSI))
- название организации с указанием города, страны и почтового адреса, структурированное резюме и ключевые слова
- сведения об авторах в том же объеме, как на русском языке

Переводы на английский язык с применением компьютерных переводчиков не принимаются

Структура научных статей

Во введении описывается состояние изучаемой проблемы, ее актуальность и значимость. Следует упомянуть опубликованные работы по данной теме, обозначить их достоинства и недостатки, то есть показать необходимость проведения исследования. Объем данного раздела не должен превышать одной страницы. В конце раздела указывается цель исследования или гипотеза, проверяемая исследованием или наблюдением.

В раздел **«Материал и методы»** необходимо включать только ту информацию, которая была доступна на момент составления плана или протокола исследования. Вся информация, полученная во время исследования, указывается в разделе **«Результаты»**. Сокращения и аббревиатуры расшифровываются при первом их использовании в тексте и в дальнейшем используются в неизменном виде. В данном разделе должны быть четко отражены следующие моменты: тип исследования; способ отбора участников исследования; методика проведения измерений; способы представления и обработки данных; этические принципы. Детально следует описывать только новые методы. На ранее опубликованные и общеизвестные достаточно сослаться в списке литературы.

Следует четко описать принципы, в соответствии с которыми проводился отбор участников клинического исследования или эксперимента (пациенты или лабораторные животные, включая контрольные группы), указывая при этом критерии соответствия и исключения. В связи с тем, что значение таких показателей, как пол и возраст, для цели исследования не всегда ясно, авторам следует объяснить, почему, например, они включили в исследование только участников определенного возраста, или почему исключили женщин. Ведущим принципом должна быть ясность по поводу того, как и почему исследование было выполнено именно так.

Поскольку рукописи подвергаются двойному слепому рецензированию, не следует указы-

вать учреждение, на базе которого выполнялось исследование.

Рекомендуется использовать название действующего вещества, а не торгового (коммерческого названия). Обязательно должны указываться названия аппаратуры, оборудования, реактивов и т.д. с указанием фирмы-изготовителя.

Защита участников исследований

При представлении результатов исследований с участием человека авторы должны указать, были ли проведены процедуры оценки протокола исследования официальным комитетом по этике (локальным и национальным) или, в его отсутствие — соответствует ли исследование требованиям Хельсинкской декларации пересмотра 2013 г. (www.wma.net/en/30publications/10policies/b3/index.html). Пациенты имеют право на защиту информации личного характера, которая не может быть раскрыта без информированного согласия. Персональная информация, включающая имена, инициалы или номера историй болезни, не должна публиковаться ни в письменном виде, ни в виде фотографий, если только она не является необходимой для научных целей. В частности, для обеспечения анонимности недостаточно замаскировать на фотографии область глаз пациента. Пациент (родитель или опекун) должен предоставить письменное информированное согласие на подобную публикацию. При получении информированного согласия опознаваемому пациенту необходимо показать рукопись, которая будет публиковаться. Авторы должны сообщить пациенту, будут ли его персональные сведения доступны в Интернете или в печатных изданиях после публикации рукописи. С учетом соответствующих требований и законодательства письменное согласие пациента должно храниться у авторов. Автор должен предоставить журналу письменное заявление о получении и архивировании письменного согласия пациента.

При описании экспериментов на животных авторы должны указать, действовали ли они в соответствии с локальными и национальными стандартами по использованию и обращению с лабораторными животными. Дальнейшие указания в отношении этических норм, касающихся животных, представлены в консенсусном руководстве по вопросам этики и благополучия животных, разработанном Международной ассоциацией редакторов ветеринарных журналов (<http://veteditors.org/ethicsconsensusguidelines.html>).

При представлении сведений об экспериментах на животных авторам следует указать, действовали ли они в соответствии с местными и национальными руководствами по уходу и использованию

лабораторных животных, а также «Европейской конвенцией о защите позвоночных животных, используемых для экспериментов или в иных научных целях» (<http://conventions.coe.int/Treaty/RUS/Treaties/Html/123.htm>).

Статистическая обработка результатов исследования

Обязательно следует описать используемые статистические методы. Желательно представить количественную оценку данных и указать соответствующие параметры, отражающие ошибку измерения либо вероятностный характер результатов (например, доверительные интервалы). Не следует полагаться только на проверку статистической гипотезы, например, определение значений p , поскольку можно ошибиться в подаче важной информации о величине эффекта. Если для обработки данных применяется пакет статистических программ, следует указывать его название и версию.

Материал раздела «**Результаты исследования**» следует излагать в логической последовательности. Вместо объемных таблиц лучше использовать графики, но при этом не должно быть дублирования данных в графиках, таблицах и тексте. При обобщении данных следует представлять числовые результаты не только в виде производных (например, процентов), но и в виде абсолютных значений, на основании которых были рассчитаны эти производные.

Вместо формулировок $p < 0,05$; $p > 0,05$ или «различия не значимы» следует указывать абсолютное значение величины p с точностью до тысячных долей (например, $p = 0,023$). Помимо достигнутого уровня значимости рекомендуется приводить фактические значения критериев и число степеней свободы. Следует помнить, что выявление статистически значимых различий еще не означает наличия достоверных или клинически важных различий, а также причинно-следственных связей.

В разделе «**Обсуждение**», который является **обязательным для всех статей**, приводится интерпретация полученных результатов и сопоставление их с данными отечественной и зарубежной литературы. Вместо перечисления предыдущих исследований следует объяснить, почему полученные результаты отличаются от результатов, полученных другими авторами, или совпадают с ними. Не надо повторять фактические данные или другую информацию, представленную в разделах «Введение» или «Результаты». Акцентируйте внимание на новых и важных аспектах исследования и выводах, следующих из них, в контексте современной доказательной базы. Следует критически описать имеющиеся ограничения и недостатки данного исследования, особенно если они

оказали существенное влияние на полученные результаты или их интерпретацию, а также преимущества проведенного исследования по сравнению с аналогичными исследованиями других авторов. Укажите возможность применения полученных результатов в будущих исследованиях и клинической практике.

Выводы необходимо сопоставлять с целями исследования, избегая неквалифицированных заявлений и выводов, неподтвержденных фактами. Не стоит заявлять о первостепенной значимости исследования или ссылаться на работу, которая полностью не закончена.

Информация о конфликте интересов. Конфликтом интересов может считаться любая ситуация (финансовые отношения, служба или работа в учреждениях, имеющих финансовый или политический интерес к публикуемым материалам, должностные обязанности и др.), способная повлиять на автора рукописи и привести к сокрытию, искажению данных или изменить их трактовку. Выявленное редакцией сокрытие потенциальных и явных конфликтов интересов со стороны авторов может стать причиной отказа в рассмотрении и публикации рукописи. Необходимо также указать источник финансирования научной работы (фонд, коммерческая или государственная организация, частное лицо и др.). Если вышеперечисленные аспекты работы проводились без участия спонсоров, авторы должны это также указать.

Иллюстрации следует вставить в текст статьи, а также представить отдельными файлами в формате TIFF или JPEG с реальным разрешением 300–600 dpi. Иллюстрации должны быть четкими и контрастными, их общее количество не должно превышать 15 (учитываются все рентгенограммы, фотографии в сгруппированных иллюстрациях). Не допускается тройная нумерация, например рис. 1 а-1, 2 б-2 и т.д. Все рисунки (фотографии, рентгенограммы, графики, диаграммы, схемы) должны иметь последовательную нумерацию, а нумерация цифровых файлов должна соответствовать их номеру в тексте статьи. Диаграммы и графики следует представлять в файлах Excel. Перед каждым рисунком в тексте обязательно должна быть ссылка. Символы, стрелки или буквы, используемые на фотографиях, должны контрастировать с фоном. Подписи к иллюстрациям располагаются непосредственно под рисунком. Все обозначения и надписи на рисунках (в т. ч. графиках и диаграммах) должны быть на русском и английском языках. В подписях к микрофотографиям обязательно следует указывать метод окраски и увеличение. Если рисунок публиковался ранее, необходимо указать ссылку на оригинальный источник и получить письменное разрешение от владельца

авторских прав на его репродукцию за исключением документов, находящихся в общественном доступе.

Таблицы, количество которых в тексте не должно превышать шести, позволяют представить информацию с любым желаемым уровнем точности и детализации. Включение данных в таблицы вместо текста позволяет уменьшить объем рукописи. Таблицы необходимо последовательно пронумеровать в порядке их первого упоминания в тексте, каждая таблица должна иметь название. Следует уточнить, какие параметры статистической вариабельности, например, стандартное отклонение или стандартная ошибка среднего, были оценены.

В **список литературы** включаются все источники литературы, цитируемые в тексте статьи. Не допускается делать ссылки на учебную и методическую литературу. Нормативные документы (ГОСТы, инструкции, приказы), а также патенты на изобретения приводятся в примечаниях или в скобках после их упоминания в тексте статьи. Диссертации и авторефераты диссертаций, которые являются неопубликованными документами, следует заменять статьями автора по теме диссертации.

Не следует включать в список тезисы научных конференций: их можно привести в тексте, в скобках. Ссылки на принятые в печать, но еще не опубликованные статьи следует указывать как «в печати» или «готовится к выпуску». При ссылке на электронные ресурсы надо давать точный адрес страницы в Интернете. Библиографические ссылки в тексте должны даваться цифрами в квадратных скобках в соответствии со списком литературы в конце статьи. Количество литературных источников в списке не должно превышать 40 наименований, для обзоров литературы — 100.

Ссылки должны быть пронумерованы последовательно, в соответствии с порядком их упоминания в тексте («по мере цитирования»).

Сокращения названий иностранных журналов должны соответствовать сокращениям, принятым в MEDLINE, без точек. Список цитируемой литературы составляется с указанием фамилий и инициалов **всех авторов**. Требования к оформлению списка литературы основаны на стиле NLM (Национальной медицинской библиотеки США), адаптированном для MEDLINE (<http://ncbi.nlm.nih.gov/books/nbk7256/>).

Оформление списка литературы должно удовлетворять требованиям международных баз данных. В связи с этим при описании русскоязычных источников под тем же порядковым номером необходимо дополнительно указывать следующую информацию для цитирования на латинице: транслитерация фамилий и инициалов авторов + перевод названий статей на английский язык в квадратных скобках + транслитерация названия журнала + перевод названия журнала на английский язык. На сайте <http://www.translit.ru/> (вариант BSI) можно бесплатно воспользоваться программой транслитерации русского текста в латиницу.

Многие зарубежные и русскоязычные статьи зарегистрированы в системе CrossRef и имеют уникальный идентификатор цифрового объекта — Digital Object Identifier (DOI), который необходимо указывать в конце библиографической ссылки. Проверять наличие DOI следует на сайте <http://search.crossref.org/> или <https://www.citethisforme.com> путем введения в поисковую строку названия статьи на английском языке.

Список литературы должен быть пронумерован автоматически. Ручная нумерация не допускается!

Готовый список литературы должен выглядеть следующим образом:

1. Алексеева Л.И. Препараты замедленного действия в лечении остеоартроза. *Русский медицинский журнал*. 2012;(7):389-393.

Alekseeva L.I. [Preparations delayed action in the treatment of osteoarthritis]. *Russkii meditsinskii zhurnal* [Russian Medical Journal]. 2012;(7):389-393. (in Russian).

2. Лескова И.В., Ермаков Д.Н., Матушевская Е.Г., Нишнианидзе О.О. Социально-медицинские аспекты нормализации массы тела. *Ожирение и метаболизм*. 2016;13(4):49-52.

DOI: 10.14341/OMET2016449-52.

Leskova I.V., Ermakov D.N., Matushevskaya E.G., Nishnianidze O.O. [Socio-medical aspects of the normalization of body mass]. *Ozhirenie i metabolism* [Obesity and metabolism]. 2016;13(4):49-52. (in Russian).

DOI: 10.14341/OMET2016449-52.

3. Keeney J.A., Nunley R.M., Vaca G.R., Clohisy J.C. Are younger patients undergoing THA appropriately characterized as active? *Clin Orthop Relat Res*. 2015;473(3):1083-1092.

DOI: 10.1007/s11999-014-3952-8.