



## Результаты лечения адгезивного капсулита плечевого сустава с применением обогащенной тромбоцитами плазмы и нуклеотидных препаратов: сравнительное исследование

А.В. Лычагин, В.Б. Богатов, Е.Ю. Целищева, А.В. Музыченков

ФГАОУ ВО «Первый Московский государственный медицинский университет им. И.М. Сеченова (Сеченовский университет)», г. Москва, Россия

**Актуальность.** Внутрисуставные инъекции аутологичной обогащенной тромбоцитами плазмы (PRP — platelet rich plasma), которая является естественным биологическим стимулятором и воздействует на различные звенья регенеративного процесса, часто используются при лечении адгезивного капсулита. Другим направлением в использовании репаративного потенциала биополимеров стало применение полинуклеотидов (PN — polynucleotide), которые благодаря своему действию на фибробласты способны стимулировать процессы регенерации при адгезивном капсулите.

**Целью** данного исследования стала оценка клинической эффективности внутрисуставного применения аутологичной обогащенной тромбоцитами плазмы и препарата на основе полинуклеотида в комплексной терапии адгезивного капсулита плечевого сустава в зависимости от стадии заболевания.

**Материал и методы.** Выполнено проспективное когортное исследование, в которое было включено 42 пациента в возрасте от 47 до 60 лет с диагнозом «адгезивный капсулит». Длительность заболевания варьировала от 3 мес. до 5 лет. Пациенты были разделены на 2 группы в зависимости от стадии заболевания на момент обращения: 24 пациента с первой стадией заболевания (группа АК1) и 18 пациентов — со второй стадией (АК2). Обе группы были разделены на две подгруппы пациентов, в каждой из которой вводились PRP или PN. Результаты оценивались через 1 нед., 1 мес., 3 мес. после начала лечения. Оценку результатов купирования болевого синдрома проводили с применением визуально-аналоговой шкалы (ВАШ). Изменение качества жизни пациентов и функции плечевого сустава оценивали с помощью опросника для оценки функции верхней конечности DASH и упрощенной шкалы тестов плеча SST (Simple scale test).

**Результаты.** Применение PRP позволило добиться уменьшения болевого синдрома вне зависимости от стадии заболевания. В группе АК1 отмечалось прогрессивное снижение болевого синдрома по ВАШ с 80 до 45 баллов в течение первых 7 дней после начала лечения. У пациентов группы АК2, наоборот, отмечалось некоторое усиление боли к концу 1-й нед., что связано с нарастающей физической активностью больных. В группе пациентов, лечившихся с использованием PN, у всех отмечался регресс боли уже после первой инъекции. У 20% пациентов уменьшение боли наступало уже через 24–36 ч. после начала лечения. У 2 (10%) больных отмечалось усиление боли в суставе, которое прошло самостоятельно в течение первых суток. Болевой синдром уменьшался у пациентов с обеими стадиями заболевания. В группе АК1 болевой синдром по ВАШ снизился с 90–80 до 65 баллов после первой инъекции в течение 4 дней. У пациентов группы АК2 ощутимого эффекта после первой инъекции отмечено не было. Повторная инъекция снижала болевой синдром до 65–70 баллов.

**Заключение.** Препараты на основе PN показали свою эффективность, которая статистически значимо не отличалась от применения PRP, однако эффект достигался быстрее.

**Ключевые слова:** адгезивный капсулит плечевого сустава, обогащенная тромбоцитами плазма, амплитуда движений в плечевом суставе, PRP, полинуклеотиды.

Лычагин А.В., Богатов В.Б., Целищева Е.Ю., Музыченков А.В. Результаты лечения адгезивного капсулита плечевого сустава с применением обогащенной тромбоцитами плазмы и нуклеотидных препаратов: сравнительное исследование. *Травматология и ортопедия России*. <https://doi.org/10.17816/2311-2905-1782>.

Богатов Виктор Борисович; e-mail: vic.bogatov@rambler.ru

Рукопись получена: 23.05.2022. Рукопись одобрена: 10.10.2022. Статья опубликована онлайн: 29.11.2022.

© Лычагин А.В., Богатов В.Б., Целищева Е.Ю., Музыченков А.В., 2022



## Results of Adhesive Capsulitis of the Shoulder Treatment With the Use of Platelet-Rich Plasma and Nucleotide Preparations: A Comparative Study

Alexey V. Lychagin, Viktor B. Bogatov, Evgeniya Yu. Tselishcheva, Alexey V. Muzychenkov

*I.M. Sechenov First Moscow State Medical University (Sechenov University), Moscow, Russia*

**Background.** Intra-articular injections of autologous platelet-rich plasma (PRP), which is a natural biological stimulant and affects various parts of the regenerative process, are often used in the treatment of adhesive capsulitis. Another direction in using the reparative potential of biopolymers is the use of polynucleotides (PN), which, due to their effect on fibroblasts, are able to stimulate regeneration processes during adhesive capsulitis.

**The aim** of this study was to evaluate the clinical efficacy of intra-articular use of autologous platelet-rich plasma and a polynucleotide-based drug in the complex therapy of adhesive capsulitis of the shoulder, depending on the stage of the disease.

**Methods.** A prospective cohort study was performed, which included 42 patients aged 47 to 60 years with a diagnosis of «adhesive capsulitis». The duration of the disease varied from 3 months to 5 years. The patients were divided into 2 groups depending on the stage of the disease at the time of treatment: 24 patients with the first stage of the disease (group AK1) and 18 patients with the second stage (AK2). Both groups were divided into two subgroups of patients, in each of which PRP or PN were administered. The results were evaluated 1 week, 1 month, 3 months after the start of treatment. Evaluation of the results of pain relief was carried out using a visual-analog scale (VAS). The change in the quality of life of patients and the function of the shoulder joint was assessed using a questionnaire for assessing the function of the upper limb DASH and a simplified scale of shoulder tests SST (Simple scale test).

**Results.** The use of PRP made it possible to achieve a reduction in pain syndrome, regardless of the stage of the disease. In the AK1 group, there was a progressive decrease in pain syndrome compared to VAS from 80 to 45 points during the first 7 days after the start of treatment. In patients of the AK2 group, on the contrary, there was a slight increase in pain by the end of the 1st week, which is associated with increasing physical activity of patients. In the group of patients treated with PN, all had a regression of pain after the first injection. In 20% of patients, pain reduction occurred within 24-36 hours after the start of treatment. In 2 (10%) patients, there was an increase in joint pain, which passed independently during the first day. Pain syndrome decreased in patients with both stages of the disease. In the AK1 group, the pain syndrome by VAS decreased from 90-80 to 65 points after the first injection within 4 days. In patients of the AK2 group, there was no noticeable effect after the first injection. Repeated injection reduced the pain syndrome to 65-70 points.

**Conclusion.** The effectiveness of PN-based drugs are not statistically significantly different from the PRP, but the effect was achieved faster.

**Keywords:** shoulder, adhesive capsulitis, platelet-rich plasma, range of motions, PRP, polynucleotides.

**Cite as:** Lychagin A.V., Bogatov V.B., Tselishcheva E.Yu., Muzychenkov A.V. [Results of Adhesive Capsulitis of the Shoulder Treatment With the Use of Platelet-Rich Plasma and Nucleotide Preparations: A Comparative Study]. *Travmatologiya i ortopediya Rossii* [Traumatology and Orthopedics of Russia]. (In Russian). <https://doi.org/10.17816/2311-2905-1782>.

✉ Viktor B. Bogatov; e-mail: vic.bogatov@rambler.ru

Submitted: 23.05.2022. Accepted: 10.10.2022. Published Online: 29.11.2022.

© Lychagin A.V., Bogatov V.B., Tselishcheva E.Yu., Muzychenkov A.V., 2022

**ВВЕДЕНИЕ**

Боль в области плеча встречается достаточно часто — как правило, у людей трудоспособного возраста [1]. Проблему можно считать мультидисциплинарной, так как причин возникновения патологии достаточно много, и не всегда они связаны с травмой. В этом кроются сложности как при диагностике, так и при лечении. Одной из таких патологий, вызывающих длительную боль в плечевом суставе и периартикулярных тканях, является адгезивный капсулит (АК). Клиническая картина адгезивного капсулита в первую очередь представлена болевым синдромом различной интенсивности и выраженным ограничением амплитуды движений в плечевом суставе, связанным с адгезией и фиброзом капсулы с последующим нарушением эластичности и растяжимости суставной сумки [1, 2, 3]. За счет этого при отведении конечности боль усиливается, происходит напряжение мышц, движения выполняются совместно с лопаткой. Длительный и выраженный болевой синдром, кроме ограничения повседневной активности, отрицательно влияет на сон и отдых, при этом кардинально ухудшаются качество жизни пациентов с адгезивным капсулитом и их трудоспособность [4, 5].

В настоящее время в качестве перспективного и безопасного метода, оказывающего как противовоспалительное, так и регенеративное действие, используется обогащенная тромбоцитами плазмы (PRP — platelet rich plasma) самого пациента [6, 7, 8]. За счет содержания большого количества разнообразных биологически активных факторов (продуктов формирования сгустка и тромбоцитарных факторов роста, адгезивных молекул и цитокинов) происходит стимуляция репаративных и анаболических процессов в поврежденных тканях, восстанавливаются обменные процессы, активизируется местный иммунитет, улучшаются метаболизм клеток, тканевое дыхание, развивается противовоспалительный эффект [9].

Исследования последних лет показали, что полинуклеотиды (polynucleotide — PN) оказывают влияние на купирование боли в опорно-двигательном аппарате, особенно в сухожилиях и связках. Они проявляют свою эффективность при тендинопатиях вращательной манжеты, эпикондилитах, подошвенном фасциите [10, 11, 12]. PN представляет собой соединение, образованное дезоксирибонуклеотидными полимерами различной длины (от 50 до 2000 пар оснований) и нуклеозидами, полученными из молок лосося. Структура PN представляет собой низкомолекулярную фракцию дезоксирибонуклеиновой кислоты, где мономерные звенья представлены пуриновыми и пиримидиновыми основаниями [13]. Кроме снижения боли при заболеваниях и повреждениях опорно-двигательного аппарата, PN способствуют регенерации

поврежденных сухожилий и связок [14, 15, 16]. Однако отсутствует единое мнение о том, какая методика PRP-терапии оптимальна при лечении данной патологии, мало сообщений об объективных результатах применения PN при адгезивном капсулите [17, 18, 19]. На наш взгляд, клинический интерес представляет сравнение эффективности этих двух методик при лечении больных с адгезивным капсулитом плечевого сустава различных стадий заболевания.

*Цель исследования* — оценить клиническую эффективность внутрисуставного применения аутологичной обогащенной тромбоцитами плазмы и препарата на основе полинуклеотида в терапии адгезивного капсулита плечевого сустава в зависимости от стадии заболевания.

**МАТЕРИАЛ И МЕТОДЫ****Дизайн исследования**

Выполнено проспективное когортное исследование, в которое было включено 42 пациента в возрасте от 47 до 60 лет с диагнозом «адгезивный капсулит». Среди обследованных было 38 женщин (90,5%) и 4 мужчины (9,5%). Длительность заболевания варьировала от 3 мес. до 5 лет.

Пациенты были разделены на 2 группы в зависимости от стадии заболевания на момент обращения по методике Nevaiser: при 1-й стадии отмечается период острого воспаления и синовита, при 2-й стадии — стихание боли и возникновение контрактуры плечевого сустава [20]. Таким образом, все пациенты были разделены на две группы: 24 пациента с 1-й стадией заболевания (группа АК1) и 18 пациентов — со 2-й стадией (АК2). Каждая группа была разделена на две подгруппы пациентов, в каждой из которой вводились PRP и PN соответственно (рис. 1).

*Критерии включения* в исследование:

- прекращение приема нестероидных противовоспалительных препаратов (НПВП) минимум за 10 дней до начала инъекционной терапии;
- клинические признаки адгезивного капсулита 1-й или 2-й стадии, подтвержденные ультразвуковым исследованием и МРТ;
- отсутствие травмы плечевого сустава в анамнезе;
- отсутствие рентгенологических признаков остеоартрита плечевого сустава и/или наличие свободных хондромных тел в полости сустава.

*Критерии невключения:*

- локальные инъекции кортикостероидных препаратов;
- продолжение приема НПВП;
- дополнительный курс физиотерапевтического лечения и альфа-адреномиметиков;
- наличие застарелого повреждения сухожилий и связок в области плечевого сустава.

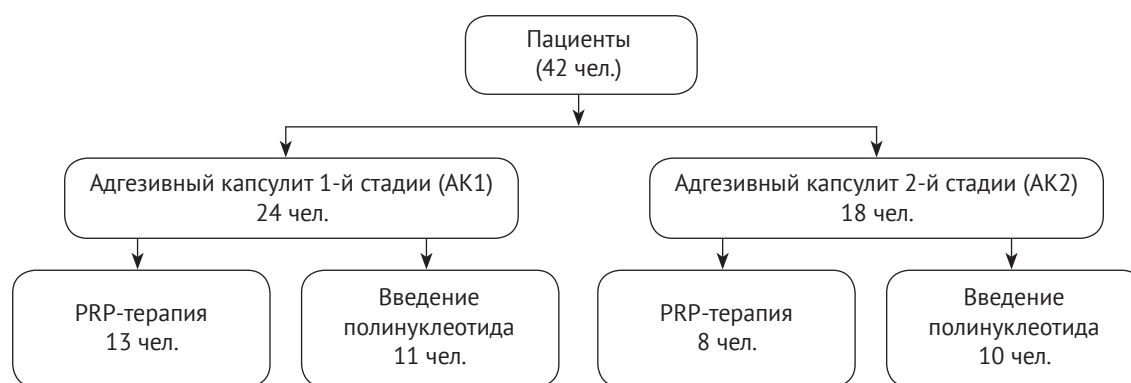


Рис. 1. Блок-схема дизайна исследования

Рис. 1. Flowchart of the study

Всем пациентам перед началом лечения проводили стандартную рентгенографию (аппарат Siemens Multitom Rax) и МРТ (аппарат Hitachi Echelon Oval в режиме 1,5 T на T2-взвешенном изображении с подавлением сигнала жировой ткани TSE PD SPAIR) плечевого сустава для оценки стадии и тяжести заболевания для последующего распределения по группам.

#### Методика получения PRP

Заготовку и обработку плазмы проводили унифицированным способом по методике RegenLab (регистрационное удостоверение на медицинское изделие от 15.09.2011 № ФСЗ 2011/10570). При этом использовали пробирки Regen ВСТ «синие» (Rehegen Lab, Швейцария), содержащие тиксотропный сепарирующий гель без применения гепарина.

В стерильную пробирку вакуумным способом производили забор 8 мл крови пациента. Сразу после взятия крови пробирку помещали в центрифугу. Центрифугирование осуществляли со скоростью 3100 об/мин. в течение 5 мин. После центрифугирования получали 4–5 мл плазмы. Полученную обогащенную тромбоцитами плазму (концентрация тромбоцитов в полученном препарате составляет  $(343,28 \pm 89,37) \times 10^9/\text{мм}^3$ ) вводили в полость плечевого сустава через задний доступ без предварительной анестезии под контролем УЗИ. Протокол проведения инъекций состоял из трех процедур с интервалом в 2 нед.

Полинуклеотиды, используемые для настоящего исследования, доступны как медицинские устройства III класса (регистрационное удостоверение РЗН №2019/8994 от 09.12.2019) и продаются в аптечной сети под коммерческим названием «Хронотрон» (Mastelli s.r.l., Италия).

На однократную инъекцию приходилось 2 мл препарата, содержащего: полинуклеотид —  $20 \pm 2$  мг, хлорид натрия —  $8,0 \pm 0,8$  мг, дигидрат дигидрофосфата натрия —  $0,30 \pm 0,03$  мг, додекагидрат гид-

рофосфата натрия —  $1,50 \pm 0,15$  мг, вода — до объема 1 мл. Инъекции препарата выполняли при помощи ультразвуковой навигации в полость сустава задним доступом. На курс лечения приходилось три инъекции с интервалом 4–5 дней для всех пациентов данной группы. Результаты оценивались через 1 нед., 1 мес., 3 мес. после начала лечения.

Результаты первой части данного исследования (применение PRP) были подробно описаны в нашей предыдущей публикации [21].

#### Оценка результатов

Оценку результатов купирования болевого синдрома проводили с применением 100-балльной визуально-аналоговой шкалы (ВАШ), где 0 — это отсутствие боли, 100 — нестерпимая боль.

Изменение качества жизни и функции плечевого сустава оценивали с помощью опросника для оценки функции верхней конечности DASH [2] и упрощенной шкалы тестов плеча SST (simple scale test) [22].

#### Статистический анализ

Статистическую обработку проводили с использованием системы IBM SPSS Statistics 22.0. Оценка распределения на нормальность проводилась с использованием критерия Шапиро–Уилка.

Распределение в числовых переменных, полученных в рамках исследования, не отличалось от нормального, поэтому использовали параметрические методы статистического анализа. Значения непрерывных величин с нормальным распределением, представлены в виде  $M \pm SD$ , где  $M$  — выборочное среднее,  $SD$  — стандартное отклонение. С целью проведения сравнения связанных совокупностей данных, учитывая нормальное распределение, использовался t-критерий Стьюдента. Для описания качественных признаков использовали относительные (%) и абсолютные частоты. Различия считались статистически значимыми при уровне  $p < 0,05$ .

Для определения величин различия уровней амплитуды движений в плечевом суставе в один и тот же период либо момент исследования вычисляли коэффициент вариации. Чем больше было значение коэффициента вариации, тем относительно больший разброс и меньшая выравненность исследуемых значений.

Расчет производили по формуле:

$$V = \frac{\sigma}{\bar{x}} \times 100,$$

где  $\sigma$  — среднее квадратическое отклонение;  $\bar{x}$  — среднее значение исследуемого показателя.

## РЕЗУЛЬТАТЫ

### Результаты обследования пациентов до лечения

В ходе клинического обследования были выявлены следующие патологические изменения: визуально плечо на этой стороне приподнято, мышцы плечевого пояса укорочены, гипотрофия дельтовидной мышцы.

Определялась острая боль в проекции сустава и окружающих мышц при активных движениях и умеренная — при пассивных движениях. Максимальная выраженность болевого синдрома отмечалась в крайних точках при выполнении движений. Со слов пациентов, боль в суставе сохранялась в ночное время, усиливалась в положении лежа с опорой на пораженный сустав.

Амплитуда активных и пассивных движений в суставе была ограничена и составляла: отведение —  $61 \pm 4^\circ$ , сгибание —  $85 \pm 5^\circ$  или с дефицитом в  $15-20^\circ$ ; наружная ротация —  $32 \pm 3^\circ$ , внутренняя —  $37 \pm 4^\circ$ .

При пальпации определялись диффузная болезненность тканей вокруг плечевого сустава, рассеянная болезненность в проекции капсулы плечевого сустава, локальное болезненное напряжение (триггер) в области надостной, подостной, трапециевидной и подлопаточной мышц.

На рентгенограмме костно-травматических изменений, признаков артроза или свободных внутрисуставных тел выявлено не было. На МРТ плечевого сустава: капсула сустава в области подмышечного заворота утолщена до  $4,4 \pm 0,2$  мм, отек суставной капсулы в области подмышечного заворота —  $88 \pm 3\%$ .

В группе больных АК2 при клиническом обследовании выявлялась гипотрофия дельтовидной и подостной мышц. В покое боли не было, она возникала при активных и пассивных движениях при максимальной амплитуде. Амплитуда движений была выражено ограничена: отведение —  $40 \pm 7^\circ$ , сгибание —  $50 \pm 5^\circ$ , разгибание —  $10 \pm 5^\circ$ , наружная ротация —  $20 \pm 3^\circ$ , внутренняя —  $5 \pm 3^\circ$ . Диффузная боль появлялась при пальпации в проекции плечевого сустава.

На МРТ плечевого сустава: утолщение капсулы в области подмышечного заворота  $3,5 \pm 0,3$  мм, отек суставной капсулы в области подмышечного заворота —  $76-83\%$ .

### Результаты лечения пациентов с применением PRP

Применение PRP позволило добиться уменьшения болевого синдрома вне зависимости от стадии заболевания. В группе АК1 отмечалось снижение болевого синдрома уже после первой инъекции и к концу лечения достигало 20 баллов по ВАШ. У пациентов группы АК2, наоборот, отмечалось некоторое усиление боли к концу 1-й нед., что связано с нарастающей физической активностью пациентов. В группе АК2 снижение болевого синдрома (40 по ВАШ) происходило после второй инъекции, т.е. через 14 дней после начала лечения (рис. 2).

У всех пациентов вне зависимости от стадии заболевания к концу первого месяца лечения произошло значительное увеличение амплитуды движений. Это увеличение было более интенсивным у пациентов, обратившихся на ранней стадии заболевания, в связи с более эффективным купированием болевого синдрома и с менее выраженными изменениями в тканях (рис. 3).

Положительная динамика увеличения амплитуды движений в плечевом суставе сохранялась на протяжении 3 мес.

Обращает на себя внимание улучшение наружной ротации и отведения плеча почти в два раза — два самых страдающих динамических показателя при адгезивном капсулите. Столь значительное восстановление амплитуды этих движений может свидетельствовать об эффективности препарата.

Пациенты обеих групп имели статистически значимое улучшение по шкалам оценки функции плечевого сустава по сравнению с их уровнем на момент начала лечения.

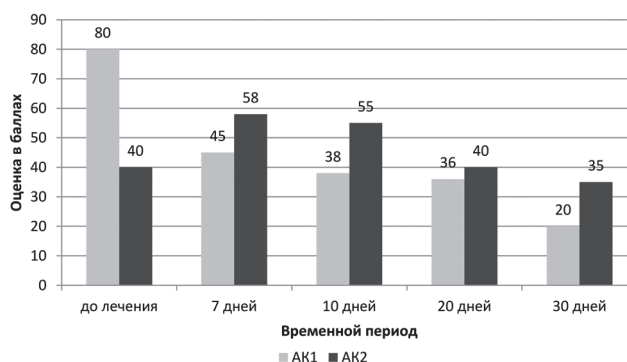
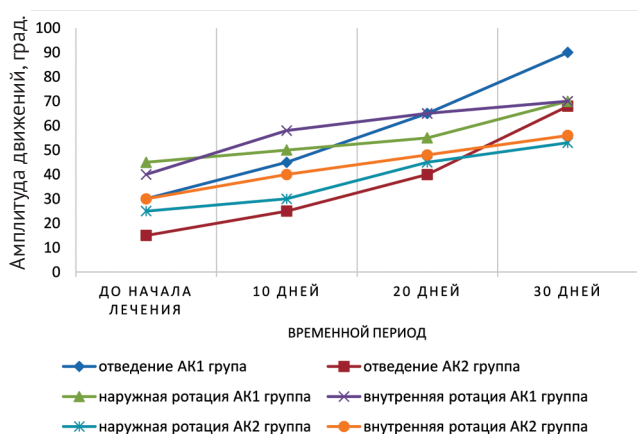


Рис. 2. Изменение интенсивности болевого синдрома по ВАШ при PRP-терапии

Fig. 2. Changes in the intensity of pain syndrome according to VAS during PRP therapy



**Рис. 3.** Восстановление амплитуды движений в плечевом суставе после PRP-терапии

**Fig. 3.** Restoration of the range of motions in the shoulder joint after PRP therapy

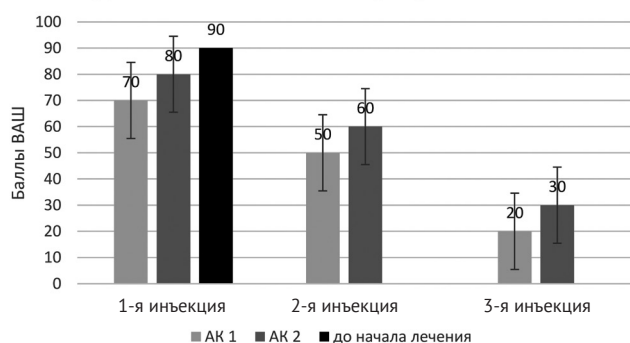
Эффект нарастал в течение 3 мес. наблюдения. Это может свидетельствовать о том, что методика лечения оказывает стабильный, а не временный эффект и направлена на патогенетические аспекты заболевания. На фоне снижения болевого синдрома пациенты могли активнее производить разработку в плечевом суставе, что проявлялось в нарастании амплитуды движений.

**Результаты лечения пациентов с применением полинуклеотидов**

У всех пациентов отмечался регресс боли уже после первой инъекции PN. У 20% пациентов уменьшение боли наступало уже через 24–36 ч. после начала лечения. У 2 (10%) больных отмечалось усиление боли в суставе, которое прошло самостоятельно в течение 1-х сут. Болевой синдром уменьшался у пациентов с обеими стадиями заболевания. В группе АК1 болевой синдром снизился с 80–90 баллов по ВАШ до 65 после первой инъекции в течение 4 дней. У пациентов группы АК2 ощутимого эффекта после первой инъекции отмечено не было. Повторная инъекция снижала болевой синдром до 65–70 баллов. Третью инъекцию производили на 15–21-й день после начала лечения. После ее выполнения на 3–4-е сут. больные отмечали снижение боли до 20–30 баллов (рис. 4).

У 4 пациентов группы АК1 уже после первой инъекции амплитуда движений увеличилась более чем на 50%. После второй и третьей инъекций амплитуда движений нарастала незначительно. У 10 (91%) человек в группе АК1 к концу лечения амплитуда активных движений восстановилась полностью, у одного пациента сохранялся дефицит внутренней ротации 15°. В группе пациентов АК2 восстановление амплитуды движений шло

сложнее. Коэффициент вариации для этой группы больных составил 47%, что говорит о большой вариабельности совокупности. После первой инъекции амплитуда движений в плечевом суставе в среднем увеличивалась на 12%, в то время как после второй и третьей инъекций можно было констатировать линейную прогрессию. В конце проведенного лечения добиться полного восстановления амплитуды активных движений удалось у 7 (70%) пациентов, у 2 (20%) человек сохранялся дефицит отведения около 10°, у одного (10%) больного сохранялось ограничение наружной ротации до 20°.



**Рис. 4.** Динамика изменения боли по ВАШ после введения препарата на основе полинуклеотида

**Fig. 4.** Dynamics of pain changes in your after administration of a polynucleotide-based drug

Первая инъекция PN в большинстве случаев не давала ощутимого клинического эффекта, что отражено в незначительном увеличении показателя SST (всего 2,5 для группы больных со 2-й стадией адгезивного капсулита). Однако он резко увеличивался при повторном введении (более чем в 2 раза) и оставался стойким после 3-й инъекции (табл. 1).

*Таблица 1*  
**Зависимость результатов лечения препаратами на основе PN от числа выполненных инъекций**

Группа пациентов	1 инъекция	2 инъекции	3 инъекции
<b>Шкала SST</b>			
AK1	4,3	6,7	9,8
AK2	2,5	6,6	8,8
<b>Шкала DASH</b>			
AK1	38	24	9
AK2	39	28	12

Пациенты, получавшие терапию полинуклеотидными препаратами, аналогично пациентам, получавшим PRP-терапию, имели статистически значимые улучшения по шкалам оценки функции плечевого сустава по сравнению с их уровнем на момент начала лечения (табл. 2).

Даже несмотря на факт незначительного улучшения после первой инъекции, происходило резкое улучшение после повторных введений препарата. По шкале SST улучшение функции плеча наблюдалось особенно выражено после второй инъекции. Мы наблюдали улучшение функции верхней конечности по шкале DASH, что отражено в таблице 3.

Таблица 2

**Сравнение функциональных результатов лечения с использованием PRP и PN (M±m)**

Срок	Сгибание		Разгибание		Отведение		Наружная ротация		Внутренняя ротация	
	PN	PRP	PN	PRP	PN	PRP	PN	PRP	PN	PRP
До лечения	110,5±5,9	112,9±7,1	25,1±4,1	24,8±8,7	62,2±5,9	60,0±7,1	32,1±6,1	33,2±3,6	21,7±5,1	23,6±3,1
1 мес.	158,7±8,7	161,2±4,9	39,8±6,2	40,3±7,9	144,3±10,1	141,2±12,3	50,8±13,2	52,0±12,8	38,9±7,1	40,5±9,8
3 мес.	169,1±6,2	170,9±11,1	46,1±9,9	44,7±9,9	170,1±14,7	166,2±13,5	64,6±11,9	62,7±12,1	55,1±6,4	58,5±7,7

p<0,05.

Таблица 3

**Сравнительная оценка результатов лечения пациентов по шкалам, баллы (M±m)**

Шкала	До лечения		Через 1 мес.		Через 3 мес.	
	PN	PRP	PN	PRP	PN	PRP
SST	2,7±0,8	2,8±1,1	6,4±2,7	6,5±1,1	9,1±2,3	9,2±1,4
DASH	42,2±5,8	43,1±8,1	22,5±3,1	21,0±2,4	9,9±3,1	10,7±2,7

p<0,05.

К концу лечения результат лечения PN был сопоставим по своей эффективности с PRP — почти полное восстановление функции верхней конечности.

**ОБСУЖДЕНИЕ**

Основной целью лечения капсулита является купирование воспалительного процесса в суставной капсуле, уменьшение болевого синдрома и улучшение функциональных показателей — мышечной силы и амплитуды движений в плечевом суставе, что в совокупности ведет к улучшению качества жизни [17, 18, 23]. В большинстве случаев для достижения поставленной цели во всем мире эффективно применяется консервативная терапия (до 90%), при неэффективности проводимого лечения у 10% пациентов требуется оперативное вмешательство [20, 24]. Лечение боли в плече обычно комбинированное и обязательно включает как лекарственные (НПВП, глюкокортикоидные препараты), так и нелекарственные методы воздействия: механотерапию в пассивном режиме, кинезиотейпирование, физиотерапию, лечебную

физкультуру [1, 3, 16, 25, 26]. Другие авторы отдают предпочтение блокадам с применением анестетиков перед проведением пассивной разработки движений в суставе [27].

В настоящее время основными показателями для классификации различных препаратов PRP-терапии является концентрация тромбоцитов и лейкоцитов в конечном препарате, однако этот вопрос остается дискуссионным, так как нет точных данных о корреляции между концентрацией тромбоцитов в PRP и получаемым результатом [28, 29, 30]. Это связано с тем, что факторы роста могут по-разному воздействовать на рецепторы клеток: при низкой концентрации тромбоцитов в составе PRP не происходит стимулирующего эффекта, а при повышении концентрации свыше 1000×10<sup>9</sup>/л, наоборот, регенерация может угнетаться [25, 31]. Второй показатель — концентрация лейкоцитов в полученном препарате. При высоком содержании лейкоцитов возрастает количество провоспалительных медиаторов, стимулирующих воспаление. Однако ряд фракций, включающих лимфоциты и моноциты, оказывают положитель-

ное действие на факторы роста благодаря их взаимосвязи со многими биологически активными молекулами. В нашем исследовании пациентам вводилась плазма с концентрацией тромбоцитов  $(343,28 \pm 89,37) \times 10^9/\text{мл}^3$  с частично редуцированными лейкоцитами. Возможно, такая концентрация форменных элементов является оптимальной, так как мы не наблюдали усиления воспаления после применения. Выбирая введение PRP, следует помнить, что повышенная концентрация вводимых извне факторов свертывания крови может привести к локальному тромбозу [18]. Поэтому требуется особая осторожность при использовании PRP у пожилых пациентов.

Многие клинические исследования показали, что лекарственные препараты на основе полинуклеотидов эффективно применяются при многочисленных заболеваниях, связанных с воспалением, включая бурсит, фасциит, мукозит и тендинопатию [14, 15, 24].

Был подтвержден терапевтический эффект инъекционной терапии PN под контролем УЗИ в субакромиальную сумку для лечения хронической надостной тендинопатии [10]. Кроме того, применение препаратов на основе полинуклеотидов вызывало уменьшение боли при тендинопатии вращательной манжеты [11]. В обеих публикациях оценка эффективности лечения основывалась на измерении индекса боли в плече по ВАШ. У 32 пациентов с хроническим заболеванием вращательной манжеты плеча (в возрасте от 30 до 75 лет) еженедельные инъекции PN (максимум 5 раз) значительно уменьшили боль в плече. Таким образом, наше исследование во многом следует общемировой практике применения данных препаратов, это касается нозологии заболеваний и методов оценки терапевтического эффекта.

Сравнивая эффективность двух методик лечения (PRP и PN), следует отметить их принципиальное сходство в механизме действия — воздействие на воспаление локально на клеточном уровне. Однако результаты недавнего исследования L. Hwang с соавторами показали более глубокий механизм действия полинуклеотидов. Авторы отметили, что препараты ингибируют воспалительную реакцию путем подавления экспрессии воспалительных цитокинов (IL-1 $\beta$  и IL-6) посредством стимуляции аденозиновых рецепторов A2AR в условиях воспаления. Более того, 100 мкг/мл PN подавляли выработку окси-

да азота (NO) и секрецию провоспалительных цитокинов (IL-12 и TNF- $\alpha$ ), а также стимулировали выработку IL-10 — противовоспалительного цитокина [13].

Результаты нашего исследования выявили различную интенсивность воздействия PRP и PN. При применении PRP требовался более длительный период для положительной динамики (3 инъекции с интервалом 2 нед.), в то время как полинуклеотидный препарат обеспечивал ощутимый эффект уже после второй инъекции в большинстве случаев, а интервал введения составлял 4–5 дней. Данные схемы лечения ограничивают достоверность сравнения методик, однако показывают тенденцию к более быстрому наступлению терапевтического эффекта от применения PN. По стойкости терапевтического эффекта и конечным результатам обе методики оказались схожими. Обращает на себя внимание тот факт, что после первого введения PN пациенты, особенно с адгезивным капсулитом 2-й стадии, отмечали незначительное улучшение, которое резко нарастало после последних инъекций. Это согласуется с результатами экспериментального исследования L. Hwang с соавторами. По-видимому, препарату требуется время для проявления своего противовоспалительного действия, блокируя медиаторы воспаления [13]. Поэтому целесообразно применение более трех инъекций, к тому же в нашем наблюдении не отмечалось ни одного случая каких-либо побочных эффектов. Очевидным преимуществом препаратов на основе PN является простота их применения — препарат содержится в стерильном шприце, в форме, готовой к применению. Для PRP необходим этап заготовки с соблюдением асептических условий, а сама методика является более травматичной, так как требуется дополнительный забор крови из вены пациента.

## ЗАКЛЮЧЕНИЕ

Локальное применение богатой тромбоцитами плазмы и препаратов на основе полинуклеотидов у пациентов с адгезивным капсулитом 1-й и 2-й стадий снижает болевой синдром и опосредованно влияет на восстановление амплитуды движений. PRP-терапия и полинуклеотидные препараты сравнимы по своей эффективности, но PRP-терапия требует более длительного лечения, особенно у пациентов с адгезивным капсулитом 2-й стадии.

## DISCLAIMERS

### Author contribution

*Lychagin A.V.* — research conception and design.  
*Bogatov V.B.* — evaluation and interpretation of the data, text writing and editing.

*Tselishcheva E.Yu.* — collection and processing of data.

## ДОПОЛНИТЕЛЬНАЯ ИНФОРМАЦИЯ

### Заявленный вклад авторов

*Лычагин А.В.* — разработка концепции исследования.  
*Богатов В.Б.* — выполнение клинических исследований, написание текста статьи и ее редактирование.

*Целищева Е.Ю.* — сбор и анализ данных.



Музыченков А.В. — статистическая обработка данных.

Все авторы прочли и одобрили финальную версию рукописи статьи. Все авторы согласны нести ответственность за все аспекты работы, чтобы обеспечить надлежащее рассмотрение и решение всех возможных вопросов, связанных с корректностью и надежностью любой части работы.

**Источник финансирования.** Авторы заявляют об отсутствии внешнего финансирования при проведении исследования.

**Конфликт интересов.** Авторы декларируют отсутствие явных и потенциальных конфликтов интересов, связанных с публикацией настоящей статьи.

**Этическая экспертиза.** Исследование одобрено локальным этическим комитетом ФГАОУ ВО «Первый Московский государственный медицинский университет им. И.М. Сеченова (Сеченовский университет)», № 06-18 от 06.06.2018 г.

**Информированное согласие на публикацию.** Авторы получили письменное информированное согласие пациентов на участие в исследовании и публикацию результатов.

Muzychenkov A.V. — statistical processing of data.

All authors have read and approved the final version of the manuscript of the article. All authors agree to bear responsibility for all aspects of the study to ensure proper consideration and resolution of all possible issues related to the correctness and reliability of any part of the work.

**Funding source.** This study was not supported by any external sources of funding.

**Competing interests.** The authors declare that they have no competing interests.

**Ethics approval.** The study was approved by the local ethics committee of Sechenov University, protocol No 06-18, 06.06.2018.

**Consent for publication.** Informed consent was obtained from all individual participants included in the study.

## ЛИТЕРАТУРА [REFERENCES]

- Cho C.H., Bae K.C., Kim D.H. Treatment Strategy for Frozen Shoulder. *Clin Orthop Surg.* 2019;11(3):249-257. doi: 10.4055/cios.2019.11.3.249.
- Franchignoni F., Vercelli S., Giordano A., Sartorio F., Bravini E., Ferrero G. Minimal clinically important difference of the disabilities of the arm, shoulder and hand outcome measure (DASH) and its shortened version (QuickDASH). *J Orthop Sports Phys Ther.* 2014;44(1):30-39. doi: 10.2519/jospt.2014.4893.
- Долгова Л.Н., Красивина И.Г. Боль в плече и шее. Междисциплинарные аспекты лечения. *Медицинский совет.* 2017;(17):50-57. doi: 10.21518/2079-701X-2017-17-50-57. Dolgova L.N., Krasivina I.G. [Shoulder and neck pain: interdisciplinary aspects of treatment]. *Meditsinskiy sovet [Medical Council].* 2017;(17):50-57. (In Russian). doi: 10.21518/2079-701X-2017-17-50-57.
- Ibrahim M.I., Johnson A.J., Pivec R., Issa K., Naziri Q., Kapadia B.H. et al. Treatment of adhesive capsulitis of the shoulder with a static progressive stretch device: a prospective, randomized study. *J Long Term Eff Med Implants.* 2012;22(4):281-291. doi: 10.1615/jlongtermeffmedimplants.2013007061.
- Leblanc D.R., Schneider M., Angele P., Vollmer G., Docheva D. The effect of estrogen on tendon and ligament metabolism and function. *J Steroid Biochem Mol Biol.* 2017;172:106-116. doi: 10.1016/j.jsbmb.2017.06.008.
- Железная А.А., Цвяшко Т.И., Кнуров И.Ю., Шаповалов А.Г., Петров А.Г., Лунева Н.Н. Применение обогащенной тромбоцитами аутоплазмы в акушерско-гинекологической практике. *Медико-социальные проблемы семьи.* 2016;21(1):72-78. Zheleznaya A.A., Tsvyashko T.I., Knurov I.J., Shapovalov A.G., Petrov A.G., Lunova N.N. [The use of platelet-rich autoplasm in obstetric-gynecological practice]. *Mediko-sotsial'nye problemy sem'i [Medical and Social Problems of Family].* 2016;21(1):72-78. (In Russian).
- Andia I., Abate M. Platelet-rich plasma: combinational treatment modalities for musculoskeletal conditions. *Front Med.* 2018;12(2):139-152. doi: 10.1007/s11684-017-0551-6.
- Mariani E., Pulsatelli L. Platelet Concentrates in Musculoskeletal Medicine. *Int J Mol Sci.* 2020;21(4):1328. doi: 10.3390/ijms21041328.
- Aslani H., Nourbakhsh S.T., Zafarani Z., Ahmadi-Bani M., Ananloo M.E., Beigy M. et al. Platelet-Rich Plasma for Frozen Shoulder: A Case Report. *Arch Bone Joint Surg.* 2016;4(1):90-95.
- Colangelo M.T., Govoni P., Belletti S., Squadrito F., Guizzardi S., Galli C. Polynucleotide biogel enhances tissue repair, matrix deposition and organization. *J Biol Regul Homeost Agents.* 2021;35(1):355-362. doi: 10.23812/20-320-L.
- Colangelo M.T., Galli C., Guizzardi S. The effects of polydeoxyribonucleotide on wound healing and tissue regeneration: a systematic review of the literature. *Regen Med.* 2020. Online ahead of print. doi: 10.2217/rme-2019-0118.
- Lee D.W., Hyun H., Lee S., Kim S.Y., Kim G.T., Um S. et al. The Effect of Polydeoxyribonucleotide Extracted from Salmon Sperm on the Restoration of Bisphosphonate-Related Osteonecrosis of the Jaw. *Mar Drugs.* 2019;17(1):51. doi: 10.3390/md17010051.
- Hwang L., Ko I.G., Jin J.J., Kim S.H., Kim C.J., Hwang J.J. et al. Attenuation effect of polydeoxyribonucleotide on inflammatory cytokines and apoptotic factors induced by particulate matter (PM10) damage in human bronchial cells. *J Biochem Mol Toxicol.* 2021;35(2):22635. doi: 10.1002/jbt.22635.
- Kim T.H., Heo S.Y., Oh G.W., Heo S.J., Jung W.K. Applications of Marine Organism-Derived Polydeoxyribonucleotide: Its Potential in Biomedical Engineering. *Mar Drugs.* 2021;19(6):296. doi: 10.3390/md19060296.
- Codsi M.J. The painful shoulder: when to inject and when to refer. *Cleve Clin J Med.* 2007;74(7):473-474, 477-478, 480-482 passim. doi: 10.3949/ccjm.74.7.473.
- Chan H.B.Y., Pua P.Y., How C.H. Physical therapy in the management of frozen shoulder. *Singapore Med J.* 2017;58(12):685-689. doi: 10.11622/smedj.2017107.
- Robinson C.M., Seah K.T., Chee Y.H., Hindle P., Murray I.R. Frozen shoulder. *J Bone Joint Surg Br.* 2012;94(1):1-9. doi: 10.1302/0301-620X.94B1.27093.

18. Itoi E., Arce G., Bain G.I., Diercks R.L., Guttman D., Imhoff A.B. et al. Shoulder Stiffness: Current Concepts and Concerns. *Arthroscopy*. 2016;32(7):1402-1414. doi: 10.1016/j.arthro.2016.03.024.
19. Yoon Y.C., Lee D.H., Lee M.Y., Yoon S.H. Polydeoxyribonucleotide Injection in the Treatment of Chronic Supraspinatus Tendinopathy: A Case-Controlled, Retrospective, Comparative Study With 6-Month Follow-Up. *Arch Phys Med Rehabil*. 2017;98(5):874-880. doi: 10.1016/j.apmr.2016.10.020.
20. Neviasser R.J., Neviasser T.J. The frozen shoulder. Diagnosis and management. *Clin Orthop Relat Res*. 1987;(223):59-64.
21. Целищева Е.Ю., Лычагин А.В., Явлиева Р.Х., Гончарук Ю.Р., Ромадин Д.В., Калинин Е.Б. Применение препаратов аутологичной плазмы крови в лечении адгезивного капсулита плечевого сустава. *Кафедра травматологии и ортопедии*. 2021;2(44):5-11. doi: 10.17238/issn2226-2016.2021.2.5-11.
- Tselisheva E.Yu., Lychagin A.V., Yavlieva R.Kh., Goncharuk Yu.R., Romadin D.V., Kalinsky E.B. [Application of autologous blood plasma preparations in treatment of adhesive capsulites]. *Kafedra travmatologii i ortopedii* [Department of Traumatology and Orthopedics]. 2021;2(44):5-11. (In Russian). doi: 10.17238/issn2226-2016.2021.2.5-11.
22. Angst F., Schwyzer H.K., Aeschlimann A., Simmen B.R., Goldhahn J. Measures of adult shoulder function: Disabilities of the Arm, Shoulder, and Hand Questionnaire (DASH) and its short version (QuickDASH), Shoulder Pain and Disability Index (SPADI), American Shoulder and Elbow Surgeons (ASES) Society standardized shoulder assessment form, Constant (Murley) Score (CS), Simple Shoulder Test (SST), Oxford Shoulder Score (OSS), Shoulder Disability Questionnaire (SDQ), and Western Ontario Shoulder Instability Index (WOSI). *Arthritis Care Res (Hoboken)*. 2011;63(11):174-188. doi: 10.1002/acr.20630.
23. Kothari S.Y., Srikumar V., Singh N. Comparative Efficacy of Platelet Rich Plasma Injection, Corticosteroid Injection and Ultrasonic Therapy in the Treatment of Periarthritis Shoulder. *J Clin Diagn Res*. 2017;11(5):RC15-RC18. doi: 10.7860/JCDR/2017/17060.9895.
24. Setayesh K., Villarreal A., Gottschalk A., Tokish J.M., Choate W.S. Treatment of Muscle Injuries with Platelet-Rich Plasma: a Review of the Literature. *Curr Rev Musculoskelet Med*. 2018;11(4):635-642. doi: 10.1007/s12178-018-9526-8.
25. Yadav S., Mittal V., Chabra A., Kumar A. Management of post traumatic shoulder using autologous Platelet Rich Plasma intra-articular injection. *GJRA*. 2017;6(4):95-97.
26. Gautam V.K., Verma S., Batra S., Bhatnagar N., Arora S. Platelet-rich plasma versus corticosteroid injection for recalcitrant lateral epicondylitis: clinical and ultrasonographic evaluation. *J Orthop Surg (Hong Kong)*. 2015;23(1):1-5. doi: 10.1177/230949901502300101.
27. Hussain N., Johal H., Bhandari M. An evidence-based evaluation on the use of platelet rich plasma in orthopedics - a review of the literature. *SICOT J*. 2017;3:57. doi: 10.1051/sicotj/2017036.
28. Chahla J., Cinque M.E., Piuze N.S., Mannava S., Geeslin A.G., Murray I.R. et al. A Call for Standardization in Platelet-Rich Plasma Preparation Protocols and Composition Reporting: A Systematic Review of the Clinical Orthopaedic Literature. *J Bone Joint Surg Am*. 2017;99(20):1769-1779. doi: 10.2106/JBJS.16.01374.
29. Рыбин А.В., Кузнецов И.А., Нетылько Г.И., Румакин В.П., Рыков Ю.А. Применение обогащенной тромбоцитами плазмы для стимуляции биопластических процессов после артроскопической реконструкции передней крестообразной связки коленного сустава (обзор литературы). *Травматология и ортопедия России*. 2015;(2):106-116.
- Rybin A.V., Kuznetsov I.A., Netylko G.I., Rumakin V.P., Rykov Yu.A. [Use of platelet-rich plasma for bioplastic processes stimulation after arthroscopic reconstruction of anterior cruciate ligament (review)]. *Travmatologiya i ortopediya Rossii* [Traumatology and Orthopedics of Russia]. 2015;(2):106-116. (In Russian).
30. Маланин Д.А., Трегубов А.С., Демещенко М.В., Черезов Л.Л. PRP-терапия при остеоартрите крупных суставов. Волгоград: ВолгГМУ; 2018. 49 с.
- Malanin D.A., Tregubov A.S., Demeshchenko M.V., Cherezov L.L. [PRP-therapy for osteoarthritis of large joints]. Volgograd: Volgograd SMU; 2018. 49 p. (In Russian).
31. Lin J. Platelet-rich plasma injection in the treatment of frozen shoulder: A randomized controlled trial with 6-month follow-up. *Int J Clin Pharmacol Ther*. 2018;56(8):366-371. doi: 10.5414/CP203262.

### Сведения об авторах

✉ Богатов Виктор Борисович — д-р мед. наук  
 Адрес: Россия, 119991, г. Москва, ул. Трубцевская д. 8, стр. 2  
<https://orcid.org/0000-0002-0526-4932>  
 e-mail: vic.bogatov@rambler.ru

Лычагин Алексей Владимирович — д-р мед. наук, профессор  
<https://orcid.org/0000-0002-2202-8149>  
 e-mail: dr.lychagin@mail.ru

Целищева Евгения Юрьевна — канд. мед. наук  
<https://orcid.org/0000-0002-1669-3935>  
 e-mail: ts.jane@bk.ru

Музыченков Алексей Владимирович — канд. мед. наук  
<https://orcid.org/0000-0002-3933-672X>  
 e-mail: battle-hamster@mail.ru

### Authors' information

✉ Viktor B. Bogatov — Dr. Sci. (Med.),  
 Address: 8-2, Trubetskaya str., Moscow, 119991, Russia  
<https://orcid.org/0000-0002-0526-4932>  
 e-mail: vic.bogatov@rambler.ru

Alexey V. Lychagin — Dr. Sci. (Med.), Professor  
<https://orcid.org/0000-0002-2202-8149>  
 e-mail: dr.lychagin@mail.ru

Evgeniya Yu. Tselisheva — Cand. Sci. (Med.)  
<https://orcid.org/0000-0002-1669-3935>  
 e-mail: ts.jane@bk.ru

Alexey V. Muzychenkov — Cand. Sci. (Med.)  
<https://orcid.org/0000-0002-3933-672X>  
 e-mail: battle-hamster@mail.ru