

Анализ факторов, приводящих к повторному хирургическому вмешательству при метастатическом поражении длинных костей

Ц. Ван¹, Н.В. Харченко¹, Г.М. Запиров¹, А.Д. Каприн^{1,2}, А.В. Бухаров²,
В.А. Державин², А.В. Ядрина²

¹ ФГАОУ ВО «Российский университет дружбы народов» Минобрнауки России, г. Москва, Россия

² Московский научно-исследовательский онкологический институт им. П.А. Герцена — филиал ФГБУ «Национальный медицинский исследовательский центр радиологии» Минздрава России, г. Москва, Россия

Актуальность. Кости как орган являются одной из наиболее распространенных мишеней для метастазирования опухолей. Число пациентов, подвергшихся хирургическому лечению по поводу метастатического поражения костей, неуклонно растет. Количество пациентов с метастазами в кости, которым проводили повторную операцию, также увеличивается.


Цель — выявление факторов, приводящих к повторным операциям после хирургического лечения пациентов с метастазами в длинных костях.

Материал и методы. Выполнен ретроспективный анализ историй болезни 247 пациентов, которым на базе МНИОИ им. П.А. Герцена в 2006–2020 гг. было проведено хирургическое лечение по поводу метастазов в длинных костях. Из них у 33 пациентов выполнены повторные хирургические вмешательства. Средний возраст составил 62 года. Локализация первичной опухоли: рак молочной железы — 10 случаев, рак почки — 13, рак легких — 3, рак предстательной железы — 2, рак прямой кишки — 3, рак печени и саркома Юинга с метастазами в кости — по 1 случаю.

Результаты. К повторной операции приводили следующие факторы: ошибки в предоперационной диагностике (3 пациента), послеоперационное инфекционное осложнение (6 больных), вывих эндопротеза (4 больных), продолженный рост солитарного метастаза после остеосинтеза (5 случаев), асептическая нестабильность после интрамедуллярного остеосинтеза (14 больных), травматический перелом ножки эндопротеза (1 пациент).

Выводы. К повторным операциям после хирургического лечения метастазов в длинных костях, кроме послеоперационных осложнений, приводят ошибки в диагностике и некорректный выбор метода хирургического лечения. Для уменьшения риска повторных хирургических вмешательств необходим мультидисциплинарный подход с выработкой тактики хирургического лечения на консилиуме и использованием специализированных шкал онкологического прогноза.

Ключевые слова: метастазы в длинные кости, хирургическое лечение, эндопротезирование, интрамедуллярный остеосинтез.

 Ван Ц., Харченко Н.В., Запиров Г.М., Каприн А.Д., Бухаров А.В., Державин В.А., Ядрина А.В. Анализ факторов, приводящих к повторному хирургическому вмешательству при метастатическом поражении длинных костей. *Травматология и ортопедия России*. <https://doi.org/10.17816/2311-2905-1775>.

 Ван Цзюнь; e-mail: kbcwbw2000@163.com

Рукопись получена: 25.04.2022. Рукопись одобрена: 02.08.2022. Статья опубликована онлайн: 25.08.2022.

© Ван Ц., Харченко Н.В., Запиров Г.М., Каприн А.Д., Бухаров А.В., Державин В.А., Ядрина А.В., 2022



Analysis of Factors Leading to Revision Surgery of Long Bones With Metastatic Lesions

Jun Wang¹, Natalya V. Kharchenko¹, Gadzhimurad M. Zapirova¹, Andrey D. Kaprin^{1,2}, Artem V. Bukharov², Vitaliy A. Derzhavin², Anna V. Yadrina²

¹ RUDN University, Moscow, Russia

² P.A. Herzen Moscow Research Institute of Oncology — Branch of National Medical Research Center of Radiology, Moscow, Russia

Background. Bones as an organ are one of the most common targets for tumor metastasis. Currently, the number of patients undergoing surgical treatment for metastatic bone lesions is steadily increasing. In most patients, after surgical treatment, the manifestation of clinical symptoms decreases, primarily pain syndrome, which improves their quality of life. However, it should be noted that the number of patients with bone metastases who underwent revision surgery is also increasing. This article retrospectively analyzes the factors leading to revision after surgical treatment of metastases in long bones.

The aim of this study was to identify factors leading to revision after surgical treatment of patients with metastases in long bones.

Methods. A retrospective medical records analysis of 247 patients who underwent surgical treatment for metastases in long bones on the basis of the P.A. Herzen Moscow Research Institute of Oncology in 2006–2020 was performed. Of these, 33 patients underwent revision surgery. The median age was 62 years. The localization of the primary tumor was as follows: breast cancer — 10 cases, kidney cancer — 13, lung cancer — 3, prostate cancer — 2, rectal cancer — 3, liver cancer and Ewing's sarcoma with bone metastases — 1 case each.

Results. The following factors led to revision surgery: mistakes in preoperative diagnosis (3 patients); postoperative infectious complication (6 patients); dislocation of the endoprosthesis (4 patients); continued growth of solitary metastasis after osteosynthesis (5 cases); aseptic instability after intramedullary osteosynthesis (14 patients); traumatic fracture of the endoprosthesis stem (1 patient).

Conclusions. Revision after surgical treatment of metastases in long bones, in addition to postoperative complications, lead to mistakes in diagnosis and incorrect choice of surgical treatment method. To reduce the risk of revision surgical interventions, a multidisciplinary approach is needed with the development of surgical treatment tactics in consultation and the use of specialized scales of oncological prognosis.

Keywords: metastasis, long bones, surgical treatment.

Cite as: Wang J., Kharchenko N.V., Zapirova G.M., Kaprin A.D., Bukharov A.V., Derzhavin V.A., Yadrina A.V. [Analysis of Factors Leading to Revision Surgery of Long Bones With Metastatic Lesions]. *Travmatologiya i ortopediya Rossii* [Traumatology and Orthopedics of Russia]. (In Russian). <https://doi.org/10.17816/2311-2905-1775>.

✉ Jun Wang; e-mail: kbcwbw2000@163.com

Submitted: 25.04.2022. Accepted: 02.08.2022. Published Online: 25.08.2022.

© Wang J., Kharchenko N.V., Zapirova G.M., Kaprin A.D., Bukharov A.V., Derzhavin V.A., Yadrina A.V., 2022

ВВЕДЕНИЕ

Улучшение диагностики, развитие медикаментозного и лучевого методов лечения и совершенствование техники хирургических вмешательств позволили значительно увеличить продолжительность жизни онкологических больных. Вместе с тем у значительной части пациентов регистрируется наличие регионарных и/или отдаленных метастазов. Первичные злокачественные опухоли могут метастазировать практически во все ткани организма, но некоторые виды опухолей, такие как рак молочной железы, рак предстательной железы, рак легких, рак щитовидной железы и рак почки преимущественно метастазируют в кости. Согласно данным литературы, кость является третьей по частоте локализацией метастазирования после легких и печени [1, 2].

По данным Американского онкологического общества, в более чем 65% случаев рака молочной и предстательной желез и в трети (30–40%) случаев рака легких, щитовидной железы и почек обнаруживаются костные метастазы [3]. Среди длинных костей наиболее часто метастазы локализуются в бедренной и плечевой [3]. Для большинства онкологических больных появление метастазов обычно свидетельствует о поздней стадии заболевания и плохом прогнозе. Однако хирургическое лечение пациентов с метастазами в кости позволяет улучшить качество жизни больных и восстановить функцию пораженной конечности [4]. Наряду с расширением показаний к хирургическому вмешательству, при метастатическом поражении длинных костей отмечается увеличение частоты повторных операций вследствие рецидива болевого синдрома, спровоцированного различными факторами.

Цель исследования — выявление факторов, приводящих к повторным операциям после хирургического лечения пациентов с метастазами в длинных костях.

МАТЕРИАЛ И МЕТОДЫ

Дизайн исследования

Выполнен ретроспективный анализ историй болезни пациентов, которым на базе МНИОИ им. П.А. Герцена в 2006–2020 гг. было проведено хирургическое лечение метастазов в длинных костях. В исследование не включали пациентов, у которых выявленный метастатический очаг оперативно не удаляли, а также отказавшихся от повторного хирургического вмешательства.

Пациенты

Из 247 пациентов с метастатическим поражением длинных костей у 181 (73,3%) было выполнено удаление метастатического очага с эндопротезированием сустава, у 65 (26,3%) был произведен

погружной остеосинтез и у одного (0,4%) — радиочастотная термоабляция литического очага бедренной кости с остеопластикой.

У 33 (13,3%) пациентов выполнены повторные хирургические вмешательства: у 1 пациента выполнена ампутация, у 4 — вправление вывиха эндопротеза, у 5 — одно- или двухэтапное реэндопротезирование и в 23 случаях — сегментарная резекция с эндопротезированием.

Распределение пациентов по полу: 15 мужчин, 18 женщин. Возраст варьировал от 23 до 80 лет, средний возраст — 62 года.

Локализация первичной опухоли: рак молочной железы — 10 пациентов, рак почки — 13, рак легких — 3, рак предстательной железы — 2, рак прямой кишки — 3, рак печени и саркома Юинга с метастазами в кости — по одному больному.

У 11 (33,3%) пациентов в качестве первичной операции было выполнено эндопротезирование сустава, у 21 (63,6%) — интрамедуллярный остеосинтез, у одного (3%) — радиочастотная термоабляция литического очага бедренной кости с остеопластикой. При этом у 20 (60,6%) больных имелся патологический перелом кости, а у 7 (21,2%) — угроза его возникновения. У 5 (15,2%) пациентов показанием к операции явился продолженный рост солитарного метастаза в длинной кости.

Первичная операция у 11 пациентов была выполнена в МНИОИ им. П.А. Герцена, у 22 — в другом медицинском учреждении. При госпитализации у абсолютного большинства пациентов (31 из 33) присутствовал выраженный болевой синдром, у 17 пациентов имело место ограничение амплитуды движений, у 5 пациентов развился отек пораженных конечностей.

Оценка результатов

Выраженность болевого синдрома оценивали по визуально-аналоговой шкале (ВАШ), уровень качества жизни пациентов до и после операции — по шкалам EGOG (Eastern Cooperative Oncology Group) и Карновски [5].

Статистический анализ

Статистический анализ полученных данных проводили с использованием программы Solutions Statistical Package for the Social Sciences 22 (SPSS Statistics). Анализ выживаемости выполнен с помощью метода Каплана — Мейера. Кривые выживаемости сравнивали с использованием log-rank test. Различия считались статистически значимыми при уровне $p < 0,05$.

РЕЗУЛЬТАТЫ

Динамика болевого синдрома по ВАШ до и после повторного хирургического вмешательства представлена в таблице 1.

Таблица 1
Динамика болевого синдрома по ВАШ

Баллы	Количество больных	
	до операции	после операции
0–2	2	28
3–4	5	5
5–6	20	0
7–8	3	0
9–10	3	0
Всего	33	33

Значение χ^2 Пирсона 48,533; $p < 0,001$.

Наблюдения показали, что после повторных хирургических вмешательств умерли 24 (72,7%) пациента. Из 24 пациентов у 6 было выполнено эндопротезирование сустава при первичной операции, у 17 пациентов — интрамедуллярный остеосинтез. У 1 пациента — радиочастотная термоабляция литического очага бедренной кости с остеопластикой. Медиана выживаемости после повторных хирургических вмешательств составила 15 мес. (от 6 до 28 мес.). При изучении отдаленных результатов лечения пациентов после повторных хирургических вмешательств нами выявлено, что общая однолетняя выживаемость составила 73%, 2-летняя — 24% (рис. 1).

У большинства — 226 (91,5%) больных — было отмечено улучшение качества жизни по шкале Karnofsky и EGOG после операции, а у 21 (8,5%) пациента качество жизни не изменилось. Но после повторных операций у всех 33 пациентов было отмечено улучшение качества жизни по шкале Karnofsky и EGOG (табл. 2).

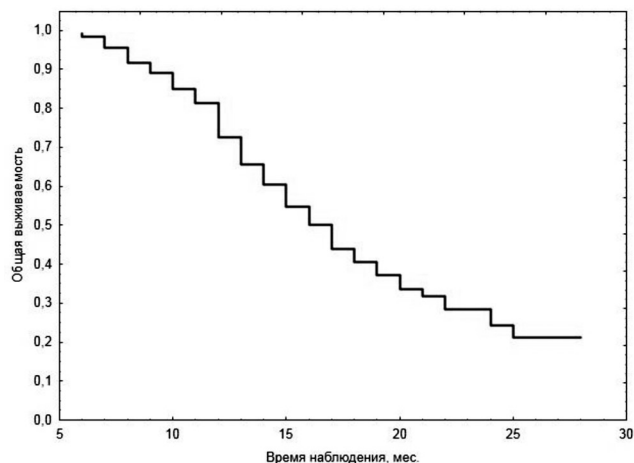


Рис. 1. Выживаемость пациентов после повторных хирургических вмешательств

Fig. 1. Survival rate of patients after revision surgery

Таблица 2
Динамика изменения уровня качества жизни после первой операции и повторных хирургических вмешательств по шкалам EGOG и Karnofsky

Описание	Баллы по шкале Karnofsky	Баллы EGOG	Кол-во больных (n = 247)		Кол-во больных (n = 33)	
			до первичной операции	после первичной операции	до повторных хирургических вмешательств	после повторных хирургических вмешательств
Пациент полностью активен, способен выполнять все, как и до заболевания	90–100	0	3	143 (3*)	0	26
Пациент не способен выполнять тяжелую работу, но может выполнять легкую или сидячую (например, легкую домашнюю или канцелярскую работу)	70–80	1	12	50 (3*)	2	7
Пациент лечится амбулаторно, способен к самообслуживанию, но не может работать. Более 50% времени бодрствования проводит активно — в вертикальном положении	50–60	2	18	28 (4*)	8	0
Пациент способен лишь к ограниченному самообслуживанию, проводит в кресле или постели более 50% времени	30–40	3	64	19 (4*)	17	0
Инвалид, совершенно не способен к самообслуживанию, прикован к креслу или постели	10–20	4	150	7 (7*)	6	0

* — количество больных, у которых качество жизни после операции не изменилось; $p < 0,001$.

Показаниями к повторной операции являлись ошибки в предоперационной диагностике (3 пациента), послеоперационное инфекционное осложнение (6 пациентов), вывих эндопротеза (4 пациента), продолженный рост солитарно-

го метастаза после остеосинтеза (5 пациентов), асептическая нестабильность после интрамедуллярного остеосинтеза (14 пациентов), травматический перелом ножки эндопротеза (1 пациент) (табл. 3).

Таблица 3

Причины повторных операций после хирургического лечения метастазов в длинных костях

Первичная операция	Кол-во пациентов	Осложнение	Повторная операция
Эндопротезирование	4	Вывих	Ревизия, вправление вывиха
	6	Инфицирование	Реэндопротезирование
	1	Перелом эндопротеза	
Остеосинтез	14	Асептическая нестабильность	Эндопротезирование
	4	Продолженный рост солитарного метастаза	
	1		
	2	Ошибки в предоперационной диагностике	Эндопротезирование
Радиочастотная термоабляция с остеопластикой	1	Ошибки в предоперационной диагностике	Эндопротезирование

ОБСУЖДЕНИЕ

В современных условиях пациенты предъявляют все более высокие требования к восстановлению качества жизни. Большинство надеется на как можно более быстрое восстановление функции пораженной конечности и максимальное уменьшение болевого синдрома после операции. В настоящее время в клинической практике для удаления метастатических очагов и исправления патологических переломов используются хирургические методы, такие как интрамедуллярный остеосинтез, эндопротезирование сустава и остеосинтез пластиной с целью восстановления функциональных характеристик пораженной кости [6, 7]. Анализ литературных источников показывает, что хирургическое лечение метастазов в длинных костях позволяет добиться хороших непосредственных результатов и существенно улучшает качество жизни этой категории больных [8, 9, 10, 11].

В нашем исследовании представлен ретроспективный анализ данных 247 пациентов с метастатическим поражением длинных костей, которым было выполнено оперативное лечение. Исследование непосредственных результатов и данных, полученных при последующем наблюдении за пациентами этой группы, показало, что использование хирургических вмешательств для лечения метастатического поражения длинных костей в большинстве случаев оправдано, поскольку они позволяют достичь хороших функциональ-

ных результатов и улучшить качество жизни данной категории больных (91%). Но в то же время мы пришли к заключению, что из-за рецидива болевого синдрома и других клинических симптомов, вызванных различными факторами, параллельно увеличивается число пациентов, нуждающихся в повторных операциях.

Таким образом, по результатам исследования выявлены основные факторы повторных хирургических вмешательств.

1. Ошибки в предоперационной диагностике

В представленную выше группу из 33 пациентов входили 3 пациента с диагностическими ошибками. Два пациента госпитализированы в травматологические отделения медицинских учреждений с переломом бедренной кости, где был выполнен интрамедуллярный остеосинтез по поводу предполагаемого травматического перелома. Одной из пациенток был установлен диагноз «остеосаркома метафиза бедренной кости» при первичном обращении в медицинское учреждение, а затем выполнена радиочастотная термоабляция в сочетании с остеопластикой.

В клинической практике у пациентов метастазы в костях могут протекать бессимптомно и диагностироваться случайно во время плановых обследований или при возникновении патологического перелома [12]. Т. Sun с соавторами сообщают, что 15 из 121 пациента (12,4%) с метастазами

в бедренную кость не имели четко верифицированной первичной опухоли при обследовании [13]. X.D. Tang с соавторами, проанализировав 125 случаев злокачественных опухолей с метастазами в кости, обнаружили, что у 29,6% пациентов метастазы не были диагностированы. При этом частота положительных результатов физикального обследования составила 9,6%, исследования специфических опухолевых антигенов — 43,2%, визуализирующего исследования — 60% и патологоанатомического исследования — 66,4% [14].

Результаты исследований показали, что костное микроокружение способствует метастатическому повреждению за счет изменения фенотипа опухолевых клеток и играет ключевую роль в порочном круге костного метастазирования. Костный матрикс богат многими факторами роста (такими как TGF- β , IGF-I и IGF-II и др.), которые высвобождаются в результате остеолизиса и одновременно стимулируют пролиферацию как костных, так и опухолевых клеток. Физические факторы костного матрикса (такие как кислая среда и т. д.) создают благоприятную среду для роста опухоли. Физические факторы взаимодействуют с факторами роста, тем самым способствуя формированию порочного круга развития метастазов в кости и ускоряя процесс костного метастазирования [11, 15, 16, 17, 18].

По нашему мнению, в большинстве случаев ошибки диагностики возникают вследствие малой онкологической настороженности общеклинического звена здравоохранения и в частности травматологов-ортопедов. Однако зачастую прогрессирование злокачественной опухоли в большей степени связано с развитием метастазов, чем с ростом первичного очага, и даже небольшая первичная опухоль может иметь явные отдаленные метастазы.

2. Некорректный выбор метода хирургического лечения

В нашем исследовании у 19 пациентов после остеосинтеза длинных костей по поводу верифицированного метастатического поражения развилась асептическая нестабильность, и был зарегистрирован рост солитарной опухоли через 6–12 мес. после операции, что в дальнейшем потребовало у одного больного выполнения ампутации, а у остальных — проведения сегментарной резекции с эндопротезированием.

Функциональные результаты после сегментарной резекции с эндопротезированием и остеосинтезом через 6 мес. существенно различаются в пользу эндопротезирования в связи с ростом опухоли в пораженном костном сегменте после остеосинтеза и развитием асептической нестабильности. Радикальное удаление опухоли при

сегментарной резекции с эндопротезированием позволяет добиться хороших функциональных результатов на более длительный срок ввиду отсутствия опухолевого роста в пораженном костном сегменте. При этом следует отметить, что нет существенных различий в среднем времени операции, объеме кровопотери, сроках активизации пациентов после остеосинтеза и эндопротезирования [19].

В связи с развитием онкологической науки и совершенствованием методов лечения продолжительность жизни онкологических больных значительно увеличилась, это привело к росту числа пациентов с метастазами в кости [20]. Осложненное течение метастатического поражения костей значимо влияет на качество жизни больных [21]. Показания к хирургическому лечению и методы ортопедического пособия у пациентов с костными метастазами могут существенно различаться в разных странах. Так, в США 71% пациентов с метастазами в кости подвергаются хирургическому вмешательству из-за угрозы патологических переломов, а в странах Северной Европы — только 18% [20, 22].

Прогнозирование продолжительности жизни пациентов с метастазами в кости играет важную роль при выборе вариантов лечения, но точность такого прогноза пока недостаточна. В течение последних десятилетий предпринимались неоднократные попытки разработки новых систем, помогающих в принятии решения о тактике лечения пациентов с метастатическим поражением костей [23, 24, 25, 26, 27]. Другим важным фактором для определения тактики хирургического лечения является локализация метастатического поражения, а также наличие или угроза патологического перелома [12, 28, 29, 30]. Оценка риска возникновения перелома осуществляется по шкале Mirels, при наличии более 9 баллов следует провести хирургическое лечение [31]. В настоящее время интрамедуллярный остеосинтез в лечении метастатического поражения костей имеет ограниченные показания и практически не применяется. Предпочтение отдается онкологическому эндопротезированию [32, 33, 34, 35, 36].

Для пациентов с метастазами в длинные кости в сочетании с патологическими переломами или их угрозой необходимо определить оптимальный хирургический метод с учетом ожидаемой продолжительности жизни пациента, локализации перелома и многих других факторов. При раке молочной железы, раке предстательной железы и других локализациях рака с длительным периодом выживания пациентов, когда первичная опухоль была удалена или опухолевый процесс проявляется относительно медленно развивающимся изолированным метастазом в кости, можно вы-

полнить обширную резекцию опухоли для уменьшения частоты местных рецидивов. Однако выбор хирургических методов восстановления функции пораженной конечности ориентирован на участок патологического перелома. Если костный метастаз расположен около суставов в сочетании с патологическими переломами, эндопротезирование сустава может быть оптимальным методом лечения. Данный хирургический метод может позволить эффективно заместить костный дефект при удалении опухоли и обеспечить достаточные функциональные показатели и прочность пораженной конечности после операции. Функциональные упражнения можно выполнять в течение 1 нед. после операции во избежание длительного постельного режима. Если патологический перелом локализован в диафизе кости, можно рассмотреть возможность использования интрамедуллярного остеосинтеза, поскольку этот метод обеспечивает равномерное напряжение и небольшую кровопотерю [32, 33]. В случае, когда опухоль не сильно разрушает костную ткань в месте перелома и кортикальная кость находится в хорошем состоянии, также можно использовать интрамедуллярный остеосинтез. Добавление костного цемента к месту дефекта кости повышает его стабильность и может разрушить опухолевые клетки и нервные окончания в очаге за счет повышения температуры во время процесса затвердевания костного цемента. Когда опухоль значительно разрушает кортикальную кость в месте перелома или другие методы остеосинтеза не эффективны, предпочтение отдается эндопротезированию сустава [34].

По нашему мнению, интрамедуллярный остеосинтез может предотвратить переломы проксимального отдела и диафиза бедренной кости. Однако патологические переломы происходят также в большом или малом вертелах кости, что сопровождается выраженным повреждением кортикальной кости, и в этом случае следует использовать эндопротезирование сустава.

3. Послеоперационные осложнения

К наиболее частым послеоперационным осложнениям в хирургическом лечении метастазов в длинные кости относятся инфекция и вывих эндопротеза — эти ситуации выявлены у 10 из 33 больных.

3.1. Инфекция

В данном исследовании у 6 пациентов выполнена повторная операция из-за послеоперационного инфицирования ложа эндопротеза. При этом у 4 больных было выполнено двухэтапное ревизионное протезирование, а у 2 пациентов после ревизии и санации сразу был установлен новый эндопротез. Случаев ампутации не было.

Послеоперационная инфекция — самое серьезное осложнение онкологического эндопротезирования. Инфекция может вызвать боль, выраженные ограничения функции сустава и, если ее не лечить должным образом, может привести к ампутации конечности [37]. Сообщается, что вероятность ампутации из-за нагноения составляет от 19% до 47% [38, 39]. Следует упомянуть, что операция проводится в операционной с ламинарным потоком, используется костный цемент с антибиотиками, а перед операцией и после нее пациенты принимают антибиотики для предотвращения инфекции. Тем не менее послеоперационная инфекция по-прежнему представляет собой серьезную проблему для онкоортопедов. Данные литературы свидетельствуют, что ревизионные операции позволяют в большинстве случаев контролировать инфекцию [37, 40]. Эффективность ревизионных операций в отношении купирования инфекции может достигать 70% [40].

На основании нашего опыта и данных литературы можно полагать, что послеоперационные инфекции, приводящие к повторной операции, могут быть связаны со следующими факторами:

- адьювантная терапия снижает аутоиммунную резистентность пациента;
- интраоперационная обработка асептиком производится недостаточно тщательно, что непосредственно приводит к интраоперационному загрязнению;
- опухоль широко инвазирует, в результате чего местные мягкие ткани становятся тонкими после резекции опухолевого участка, снижается способность поглощать экссудат и бороться с инфекцией, появляется предрасположенность к послеоперационной инфекции;
- плохой дренаж раны после операции может привести к скоплению жидкости и крови;
- после операции окружающие мягкие ткани не придерживаются протезом, поэтому вокруг него может образоваться полость, в которой легко скапливается жидкость и развивается инфекция;
- между организмом и протезом возникает реакция отторжения, которая проявляется в виде экссудации коричневой жидкости, при этом вначале нет роста бактерий, однако большое количество экссудата в течение длительного периода времени создает условия для роста бактерий, а повторные перевязки могут легко привести к загрязнению раны;
- мягкие ткани плохо закрывают рану; после обширной краевой резекции тканей часто затруднено закрытие раны тканями, отмечаются плохое заживление разреза и даже некроз края кожи, что может привести к вторичной инфекции.

3.2. Вывих

Вывих является серьезным осложнением после эндопротезирования сустава и обычно требует повторного хирургического вмешательства. По данным литературы, частота вывихов после эндопротезирования плечевого сустава составляет от 12% до 54,5% [41]. Исследование С.У. Gwam с соавторами показало, что вывих сустава после эндопротезирования тазобедренного сустава является основной причиной повторной операции (17,3%) и встречается чаще, чем инфекция и асептическая нестабильность [42].

В нашем исследовании 4 пациентам выполнялись ревизионные операции по поводу вывиха. У 2 больных вывих произошел через 15 и 45 сут. после эндопротезирования плечевого сустава, у одного было выполнено однополюсное (анатомическое) эндопротезирование, а у второго — реверсивное. Еще у 2 пациентов вывих произошел после эндопротезирования тазобедренного сустава на 3-и и 35-е сут. после операции. Всем пациентам было выполнено хирургическое вмешательство в объеме ревизии с вправлением вывиха. Для профилактики повторных вывихов использовались различные виды реконструкции и пластики.

Вывих после онкологического эндопротезирования, как правило, связан с массивным удалением окружающих опухоль мягких тканей и всего связочного аппарата. Хирургическая профилактика вывихов включает в себя восстановление точек фиксации сухожилий и применение различных видов пластики, в том числе с использованием биосинтетических материалов.

4. ПРОЧИЕ ФАКТОРЫ

У одной пациентки было проведено эндопротезирование по поводу рака молочной железы с метастазами в бедренную кость в сочетании

с патологическими переломами. Через 19 мес. после операции она снова была госпитализирована с переломом вследствие случайного падения, при этом рентгеновский снимок показывал переломы эндопротеза. Этой пациентке было выполнено реэндопротезирование.

Ограничения исследования

Проведенное исследование является одноцентровым, представляет собой ретроспективный анализ, и размер выборки данных ограничен. Требуется проведение многоцентровых проспективных исследований для уточнения факторов, приводящих к повторному хирургическому вмешательству при метастатическом поражении длинных костей.

ЗАКЛЮЧЕНИЕ

Проведенное исследование показало, что основными причинами, приводящими к повторной операции, у пациентов с костными метастазами были недостаточно точная предоперационная диагностика, связанные с этим ошибки в выборе вариантов хирургического вмешательства, а также послеоперационные осложнения.

По нашему мнению, для эффективного лечения пациентов с метастазами в длинных костях необходим мультидисциплинарный подход с выработкой тактики лечения на консилиуме с участием химиотерапевтов, радиологов и ортопедов, а также с использованием специализированных шкал онкологического прогноза. Хирургическая бригада должна иметь опыт работы с онкологическими пациентами. Это позволит увеличить вероятность успеха операции, восстановить функцию пораженной конечности, улучшить качество жизни пациентов и снизить риск повторной операции.

ДОПОЛНИТЕЛЬНАЯ ИНФОРМАЦИЯ

Заявленный вклад авторов

Ван Ц. — концепция и дизайн исследования, сбор и анализ материалов, написание текста.

Харченко Н.В. — концепция и дизайн исследования, утверждение окончательного варианта статьи.

Запиров Г.М. — сбор и анализ материалов, редактирование текста.

Каприн А.Д. — концепция и дизайн исследования.

Бухаров А.В. — концепция и дизайн исследования, написание и редактирование текста.

Державин В.А. — сбор и анализ материалов, редактирование текста.

Ядрина А.В. — сбор и анализ материалов, редактирование текста.

Все авторы прочли и одобрили финальную версию рукописи статьи. Все авторы согласны нести ответственность за все аспекты работы, чтобы обеспечить надле-

DISCLAIMERS

Author contribution

Wang J. — concept and research design, collection and analysis of materials, writing text.

Kharchenko N.V. — research concept and design.

Zapirov G.M. — collection and analysis of materials, editing text.

Kaprin A.D. — research concept and design.

Bucharov A.V. — concept and research design, writing text, text editing.

Derzhavin V.A. — collection and analysis of materials, text preparation and editing.

Yadrina A.V. — collection and analysis of materials, text preparation and editing.

All authors read and approved the final version of the manuscript in the article. All authors agree to be responsible for all aspects of the work to ensure proper consideration and

жащее рассмотрение и решение всех возможных вопросов, связанных с корректностью и надежностью любой части работы.

Источник финансирования. Авторы заявляют об отсутствии внешнего финансирования при проведении исследования.

Конфликт интересов. Авторы декларируют отсутствие явных и потенциальных конфликтов интересов, связанных с публикацией настоящей статьи.

Этическая экспертиза. Не применима.

Информированное согласие на публикацию. Не требуется.

resolution of all possible issues related to the correctness and reliability of any part of the work.

Funding source. This study was not supported by any external sources of funding.

Competing interests. The authors declare that they have no competing interests.

Ethics approval. Not applicable.

Consent for publication. Not required.

ЛИТЕРАТУРА [REFERENCES]

- Davila D., Antoniou A., Chaudhry M.A. Evaluation of osseous metastasis in bone scintigraphy. *Semin Nucl Med.* 2015;45(1):3-15. doi: 10.1053/j.semnuclmed.2014.07.004.
- Ван Ц., Харченко Н.В. Сравнительный анализ хирургических вмешательств в лечении пациентов с метастатическим поражением бедренной кости в сочетании с патологическими переломами. *Вестник РУДН. Серия: Медицина.* 2020;24(3):237-244. doi: 10.22363/2313-0245-2020-24-3-237-244. Wang J., Kharchenko N.V. [Comparative analysis of surgical interventions in the treatment of patients with metastatic lesions of the femur in combination with pathological fractures]. *Vestnik RUDN. Seriya: Meditsina* [RUDN Journal of Medicine]. 2020;24(3):237-244. (In Russian). doi: 10.22363/2313-0245-2020-24-3-237-244.
- Soeharno H., Povegliano L., Choong P.F. Multimodal Treatment of Bone Metastasis-A Surgical Perspective. *Front Endocrinol (Lausanne).* 2018;9:518. doi: 10.3389/fendo.2018.00518.
- Miller B.J., Gao Y., Duchman K.R. Does surgery or radiation provide the best overall survival in Ewing's sarcoma? A review of the National Cancer Data Base. *J Surg Oncol.* 2017;116(3):384-390. doi: 10.1002/jso.24652.
- Zubrod C.G., Schneiderman M.A., Frei III E., Brindley C., Gold G.L., Shnider B. et al. Appraisal of methods for the study of chemotherapy of cancer in man: Comparative therapeutic trial of nitrogen mustard and triethylene thiophosphoramide. *J Chronic Dis.* 1960;11:7-33.
- Di Martino A., Martinelli N., Loppini M., Piccioli A., Denaro V. Is endoprosthesis safer than internal fixation for metastatic disease of the proximal femur? A systematic review. *Injury.* 2017;48 Suppl 3:S48-S54. doi: 10.1016/S0020-1383(17)30658-7.
- Schmid-Alliana A., Schmid-Antomarchi H., Al-Sahlane R., Lagadec P., Scimeca J.C., Verron E. Understanding the Progression of Bone Metastases to Identify Novel Therapeutic Targets. *Int J Mol Sci.* 2018;19(1):148. doi: 10.3390/ijms19010148.
- Микайлов И.М., Тихилов Р.М., Пташников Д.А., Денисов А.А., Григорьев П.В. Долгосрочные результаты эндопротезирования тазобедренного сустава у пациентов с опухолевым поражением проксимального отдела бедренной кости. *Травматология и ортопедия России.* 2020;26(1):11-20. doi: 10.21823/2311-2905-2020-26-1-11-20. Mikailov I.M., Tikhilov R.M., Ptashnikov D.A., Denisov A.A., Grigoriev P.V. [The Long-Term Results of Hip Arthroplasty in Patients with Proximal Femur Tumors]. *Травматология и ортопедия России* [Traumatology and Orthopedics of Russia]. 2020;26(1):11-20. (In Russian). doi: 10.21823/2311-2905-2020-26-1-11-20.
- Тепляков В.В., Шапошников А.А., Сергеев П.С., Ахов А.О., Ли Я.А., Лазукин А.В. и др. Частота встречаемости хирургического компонента в комплексном лечении метастатического поражения костей. *Саркомы костей, мягких тканей и опухоли кожи.* 2016;(1):16-28. Teplyakov V.V., Shaposhnikov A.A., Sergeev P.S., Akhov A.O., Li Y.A., Lazukin A.V. et al. [Demand of surgical component in complex treatment metastatic bone disease]. *Sarkomy kostey, myagkikh tkaney i opukholi kozhi* [Bone and soft tissue sarcomas, tumors of the skin]. 2016;(1):16-28. (In Russian).
- Hara H., Sakai Y., Kawamoto T., Fukase N., Kawakami Y., Takemori T. et al. Surgical outcomes of metastatic bone tumors in the extremities (Surgical outcomes of bone metastases). *J Bone Oncol.* 2021;27:100352. doi: 10.1016/j.jbo.2021.100352.
- Bonnevalle P., Baron-Trocenier T., Niglis L., Ghazi A., Descamps J., Lebaron M. et al. Functional results and survival after surgery for peripheral skeletal metastasis: A 434-case multicenter retrospective series. *Orthop Traumatol Surg Res.* 2020; 106(6):997-1003. doi: 10.1016/j.otsr.2019.10.024.
- Jehn C.F., Diel I.J., Overkamp F., Kurth A., Schaefer R., Miller K. et al. Management of Metastatic Bone Disease Algorithms for Diagnostics and Treatment. *Anticancer Res.* 2016;36(6):2631-2637.
- Sun T., Guo Ch., Qi D., Hu T., Zhao M., Zhou Z. et al. Clinical analysis of fracture related femoral metastatic tumors. *Chin J Geriatr Orthop Rehabil (Electronic Edition).* 2017;3(3):136-142. Available from: https://caod.oriprobe.com/articles/52799885/Clinical_analysis_of_fracture_related_femoral_meta.htm.
- Tang X.D., Guo W., Yang R.L. Diagnosis of bone metastasis from unknown origin. *Orthop J China.* 2009;17(1):7-10. Available from: <https://caod.oriprobe.com/order.htm?id=15834866&ftext=base>
- Florencio-Silva R., Sasso G.R., Sasso-Cerri E., Simões M.J., Cerri P.S. Biology of Bone Tissue: Structure, Function, and Factors That Influence Bone Cells. *Biomed Res Int.* 2015; 2015:421746. doi: 10.1155/2015/421746.
- Fornetti J., Welm A.L., Stewart S.A. Understanding the Bone in Cancer Metastasis. *J Bone Miner Res.* 2018; 33(12):2099-2113. doi: 10.1002/jbmr.3618.

17. Chappard D., Bouvard B., Baslé M.F., Legrand E., Audran M. Bone metastasis: histological changes and pathophysiological mechanisms in osteolytic or osteosclerotic localizations. A review. *Morphologie*. 2011;95(309):65-75. doi: 10.1016/j.morpho.2011.02.004.
18. Arnett T.R. Acidosis, hypoxia and bone. *Arch Biochem Biophys*. 2010;503(1):103-109. doi: 10.1016/j.abb.2010.07.021.
19. Бухаров А.В., Державин В.А., Голубев П.В., Ядрина А.В. Лечение пациентов с метастатическим поражением длинных костей. *Хирургия. Журнал им. Н.И. Пирогова*. 2021;(5):89-94. doi: 10.17116/hirurgia202105189. Bukharov A.V., Derzhavin V.A., Golubev P.V., Yadrina A.V. [Treatment of patients with metastatic lesions of the long bones]. *Khirurgiya. Zhurnal im. N.I. Pirogova [Pirogov Russian Journal of Surgery]*. 2021;(5):89-94. (In Russian). doi: 10.17116/hirurgia202105189.
20. Ratasvuori M., Wedin R., Hansen B.H., Keller J., Trovik C., Zaikova O. et al. Prognostic role of en-bloc resection and late onset of bone metastasis in patients with bone-seeking carcinomas of the kidney, breast, lung, and prostate: SSG study on 672 operated skeletal metastases. *J Surg Oncol*. 2014;110(4):360-365. doi: 10.1002/jso.23654.
21. Ван Ц., Харченко Н.В., Карпенко В.Ю. Анализ факторов послеоперационного прогноза у пациентов с метастатическим поражением длинных трубчатых костей. *Казанский медицинский журнал*. 2020;101(5):685-690. doi: 10.17816/KMJ2020-685. Wang J. Kharchenko N.V. Karpenko V.Y. [Analysis of postoperative prognostic factors in patients with long bones metastatic lesions]. *Kazanskiy meditsinskiy zhurnal [Kazan Medical Journal]*. 2020;101(5):685-690. (In Russian). doi: 10.17816/KMJ2020-685.
22. Hansen B.H., Keller J., Laitinen M., Berg P., Skjeldal S., Trovik C. et al. The Scandinavian Sarcoma Group Skeletal Metastasis Register. Survival after surgery for bone metastases in the pelvis and extremities. *Acta Orthop Scand Suppl*. 2004;75(311):11-15. doi: 10.1080/00016470410001708270.
23. Kong P., Yan J., Liu D., Ji Y., Wang Y., Zhuang J. et al. Skeletal-related events and overall survival of patients with bone metastasis from nonsmall cell lung cancer-A retrospective analysis. *Medicine (Baltimore)*. 2017;96(51):e9327. doi: 10.1097/MD.0000000000009327.
24. Zhao C., Wang Y., Cai X., Xu W., Wang D., Wang T. et al. Prognostic Significance of a Novel Score Model Based on Preoperative Indicators in Patients with Breast Cancer Spine Metastases (BCSM). *Cancer Manag Res*. 2020;12:11501-11513. doi: 10.2147/CMAR.S273785.
25. Ahmed A.K., Goodwin C.R., Heravi A., Kim R., Abu-Bonsrah N., Sankey E. et al. Predicting survival for metastatic spine disease: a comparison of nine scoring systems. *Spine J*. 2018;18(10):1804-1814. doi: 10.1016/j.spinee.2018.03.011.
26. Wibmer C., Leithner A., Hofmann G., Clar H., Kapitan M., Berghold A. et al. Survival analysis of 254 patients after manifestation of spinal metastases: evaluation of seven preoperative scoring systems. *Spine (Phila Pa 1976)*. 2011;36(23):1977-1986. doi: 10.1097/BRS.0b013e3182011f84.
27. Katagiri H., Okada R., Takahashi M., Takahashi M., Murata H., Harada H. et al. New prognostic factors and scoring system for patients with skeletal metastasis. *Cancer Med*. 2014;3(5):1359-1367. doi: 10.1002/cam4.292.
28. Deng Z.-P., Zhao H.T., Sun Y., Jin T., Ding Y., Niu X.-H. et al. [Result analysis of percutaneous core needle biopsy for bone tumors in upper limbs with pathological fracture]. *Zhongguo Gu Shang*. 2021;34(6):527-530. doi: 10.12200/j.issn.1003-0034.2021.06.009. (In Chinese).
29. Anract P., Biau D., Boudou-Rouquette P. Metastatic fractures of long limb bones. *Orthop Traumatol Surg Res*. 2017;103(1S):S41-S51. doi: 10.1016/j.otsr.2016.11.001.
30. Errani C., Mavrogenis A.F., Cevolani L., Spinelli S., Piccioli A., Maccauro G. et al. Treatment for long bone metastases based on a systematic literature review. *Eur J Orthop Surg Traumatol*. 2017;27(2):205-211. doi: 10.1007/s00590-016-1857-9.
31. Mirels H. Metastatic disease in long bones. A proposed scoring system for diagnosing impending pathologic fractures. *Clin Orthop Relat Res*. 1989;(249):256-264.
32. Forsberg J.A., Wedin R., Bauer H. Which implant is best after failed treatment for pathologic femur fractures? *Clin Orthop Relat Res*. 2013;471(3):735-740. doi: 10.1007/s11999-012-2558-2.
33. Salunke A.A., Chen Y., Tan J.H., Chen X., Khin L.W., Puhaindran M.E. Does a pathological fracture affect the prognosis in patients with osteosarcoma of the extremities?: a systematic review and meta-analysis. *Bone Joint J*. 2014;96-B(10):1396-403. doi: 10.1302/0301-620X.96B10.34370.
34. Funovics P.T., Bucher F., Toma C.D., Kotz R.I., Dominkus M. Treatment and outcome of parosteal osteosarcoma: biological versus endoprosthetic reconstruction. *J Surg Oncol*. 2011;103(8):782-789. doi: 10.1002/jso.21859.
35. Ru J.Y., Chen L.X., Hu F.Y., Shi D., Xu R., Du J.-W. et al. Factors associated with development of re-nunion after primary revision in femoral shaft nonunion subsequent to failed intramedullary nailing. *J Orthop Surg Res*. 2018; 13(1):180. doi: 10.1186/s13018-018-0886-y.
36. Hong Y.F., Wu W.X. Clinical Analysis of Postoperative Complications of Interlocking Medullary Nail to Fracture 36 Cases. *J Med Forum*. 2005;(16):34-35. Available from: <https://caod.oriprobe.com/order.htm?id=9945498&ftext=base>.
37. Ji T., Guo W., Yang R., Tang X. [Two-stage revision for prostheses infection in patients with bone tumor after knee prosthetic replacement]. *Zhongguo Xiu Fu Chong Jian Wai Ke Za Zhi*. 2012;26(1):21-25. (In Chinese).
38. Shehadeh A., Noveau J., Malawer M., Henshaw R. Late complications and survival of endoprosthetic reconstruction after resection of bone tumors. *Clin Orthop Relat Res*. 2010;468(11):2885-2895. doi: 10.1007/s11999-010-1454-x.
39. Macmull S., Bartlett W., Miles J., Blunn G.W., Pollock R.C., Carrington R.W.J. et al. Custom-made hinged spacers in revision knee surgery for patients with infection, bone loss and instability. *Knee*. 2010; 17(6):403-406. doi: 10.1016/j.knee.2009.11.004.
40. Tang S., Guo W., Yang R.L. Retrospective study on the secondary amputation after the limb salvage surgery for bone tumor. *Chinese J Bone Joint Surg*. 2013;6(3):200-203+234. Available from: https://caod.oriprobe.com/articles/45325751/Retrospective_study_on_the_secondary_amputation_after_the_limb_salvage.htm.

41. Tang X., Guo W., Yang R., Tang S., Ji T. Synthetic mesh improves shoulder function after intraarticular resection and prosthetic replacement of proximal humerus. *Clin Orthop Relat Res.* 2015;473(4):1464-1471. doi: 10.1007/s11999-015-4139-7.
42. Gwam C.U., Mistry J.B., Mohamed N.S., Thomas M., Bigart K.C., Mont M.A. et al. Current Epidemiology of Revision Total Hip Arthroplasty in the United States: National Inpatient Sample 2009 to 2013. *J Arthroplasty.* 2017;32(7):2088-2092. doi: 10.1016/j.arth.2017.02.046.

Сведения об авторах

✉ Ван Цзюнь

Адрес: Россия, 117198, г. Москва, ул. Миклухо-Маклая, д. 6
<https://orcid.org/0000-0001-5625-0509>
e-mail: kbcwbw2000@163.com

Харченко Наталья Владимировна — д-р мед. наук
<https://orcid.org/0000-0002-5352-492X>
e-mail: docsemi@yandex.ru

Запиров Гаджимурад Магомедович — канд. мед. наук
<https://orcid.org/0000-0003-2347-4615>
e-mail: zapirov@mail.ru

Каприн Андрей Дмитриевич — академик РАН,
д-р мед. наук, профессор
<https://orcid.org/0000-0001-8784-8415>
e-mail: kaprin@mail.ru

Бухаров Артем Викторович — д-р мед. наук
<https://orcid.org/0000-0002-2976-8895>
e-mail: artembuharov@mail.ru

Державин Виталий Андреевич — канд. мед. наук
<https://orcid.org/0000-0002-4385-9048>
e-mail: osteosa@yandex.ru

Ядрина Анна Викторовна — канд. мед. наук
<https://orcid.org/0000-0002-7944-3108>
e-mail: anna_16.06@mail.ru

Authors' information

✉ Jun Wang

Address: 6, Miklukho-Maklaya str., Moscow, 117198, Russia
<https://orcid.org/0000-0001-5625-0509>
e-mail: kbcwbw2000@163.com

Natalya V. Kharchenko — Dr. Sci. (Med.)
<https://orcid.org/0000-0002-5352-492X>
e-mail: docsemi@yandex.ru

Gadzhimurad M. Zapirov — Cand. Sci. (Med.)
<https://orcid.org/0000-0003-2347-4615>
e-mail: zapirov@mail.ru

Andrey D. Kaprin — Dr. Sci. (Med.), Professor
<https://orcid.org/0000-0001-8784-8415>
e-mail: kaprin@mail.ru

Artem V. Bukharov — Dr. Sci. (Med.)
<https://orcid.org/0000-0002-2976-8895>
e-mail: artembuharov@mail.ru

Vitalii A. Derzhavin — Cand. Sci. (Med.)
<https://orcid.org/0000-0002-4385-9048>
e-mail: osteosa@yandex.ru

Anna V. Yadrina — Cand. Sci. (Med.)
<https://orcid.org/0000-0002-7944-3108>
e-mail: anna_16.06@mail.ru