



Научная статья  
УДК 616.718.5-001.45-089.84  
<https://doi.org/10.17816/2311-2905-17581>

## Техника укорочения голени при лечении раненых с огнестрельными переломами большеберцовой кости

А.А. Артемьев<sup>1</sup>, А.А. Керимов<sup>2</sup>, М.Н. Нелин<sup>2</sup>, М.А. Григорьев<sup>3</sup>, Ю.С. Соловьёв<sup>4</sup>,  
И.А. Сысоев<sup>1</sup>

<sup>1</sup> ООО «Национальный диагностический центр», Московская область, г. Щёлково, Россия

<sup>2</sup> ФГБУ «Главный военный клинический госпиталь им. Н.Н. Бурденко» Минобороны России, г. Москва, Россия

<sup>3</sup> ГБУЗ «Городская клиническая больница №13 ДЗМ», г. Москва, Россия

<sup>4</sup> ГБУЗ Московской области «Домодедовская больница», Московская область, г. Домодедово, Россия

### Реферат

**Актуальность.** Тяжесть огнестрельных ранений конечностей обусловлена формированием дефектов кости и мягких тканей. Актуальность данной публикации определяется необходимостью внедрения в практику оказания помощи раненым простых и эффективных методов. Рассматриваемая техника в полной мере удовлетворяет этим требованиям.

**Цели работы:** 1) оптимизация техники укорочения голени и анализ ближайших результатов ее применения у раненых с огнестрельными переломами большеберцовой кости; 2) оценка показаний к хирургическому восстановлению длины голени после ее укорочения.

**Материал и методы.** Под наблюдением находились 45 раненых с огнестрельными переломами костей голени. Реконструктивные вмешательства выполнили на 51 сегменте. При отсутствии гнойно-некротического поражения концов отломков выполняли закрытую репозицию и сближение до плотного контакта без резекции (13 наблюдений, группа I), в случае некроза концов отломков их резецировали и сближали со значительным укорочением сегмента (38 наблюдений, группа II).

**Результаты.** Величина укорочения в группе I составила 4 [3; 6] см, в группе II — 8 [7; 10] см,  $p < 0,001$ . Благодаря сближению отломков величина уменьшения дефекта мягких тканей составила 25 [11; 41] см<sup>2</sup> и 38 [20; 81] см<sup>2</sup> в I и II группах соответственно. У 2 (15,4%) пациентов в I и у 4 (10,5%) во II группе сращение не наступило. В остальных случаях произошло сращение, срок консолидации составил 50 [45; 59] нед. в группе I и 36,5 [29; 43] нед. — в группе II ( $p < 0,001$ ).

**Заключение.** В зависимости от состояния концов отломков возможны два варианта техники укорочения: без резекции и с резекцией концов отломков. Укорочение без резекции возможно при отсутствии признаков некроза отломков. Недостатком является риск замедленного сращения, достоинством — возможность избежать травматичного вмешательства в виде резекции концов отломков. При некрозе концов отломков необходимы их поперечная резекция и сближение с устранением диастаза между ними. Достоинствами такой техники укорочения являются оптимизация условий и сокращение сроков сращения, недостатком — формирование значительных по величине костных дефектов. Необходимость удлинения укороченного сегмента возникает не всегда. Оптимальным является удлинение вторым этапом, после проведения реабилитации.

**Ключевые слова:** огнестрельный перелом, аппарат Илизарова, остеомиелит, хирургическая обработка, дефект кости, укорочение голени, острое укорочение.

**Для цитирования:** Артемьев А.А., Керимов А.А., Нелин М.Н., Григорьев М.А., Соловьёв Ю.С., Сысоев И.А. Техника укорочения голени при лечении раненых с огнестрельными переломами большеберцовой кости. *Травматология и ортопедия России*. 2024;30(3):12-24. <https://doi.org/10.17816/2311-2905-17581>.

Артемьев Александр Александрович; e-mail: alex\_artemiev@mail.ru

Рукопись получена: 04.07.2024. Рукопись одобрена: 11.09.2024. Статья опубликована: 19.09.2024.

© Артемьев А.А., Керимов А.А., Нелин М.Н., Григорьев М.А., Соловьёв Ю.С., Сысоев И.А., 2024

## Lower Leg Shortening Technique in Treatment of the Wounded with Gunshot Tibial Fractures

Alexander A. Artemev<sup>1</sup>, Artur A. Kerimov<sup>2</sup>, Maxim N. Nelin<sup>2</sup>, Maxim A. Grigoryev<sup>3</sup>, Jurij S. Solovev<sup>4</sup>, Igor A. Sysoev<sup>1</sup>

<sup>1</sup> National Diagnostic Center, LLC, Schelkovo, Moscow region, Russia

<sup>2</sup> Burdenko Main Military Clinical Hospital, Moscow, Russia

<sup>3</sup> City Clinical Hospital No. 13, Moscow, Russia

<sup>4</sup> Domodedovo Hospital, Domodedovo, Moscow region, Russia

### Abstract

**Background.** The severity of gunshot wounds to the extremities is due to the formation of bone and soft tissue defects. The relevance of this publication is determined by the need to introduce simple and effective methods into the practice of providing assistance to the wounded. The technique under consideration fully satisfies these requirements.

**The aims of the study:** 1) to optimize the lower leg shortening technique and analyze the short-term results of its application in treatment of the wounded with gunshot tibial fractures; 2) to assess the indications for surgical restoration of the lower leg length after its shortening.

**Methods.** The study enrolled 45 wounded patients with gunshot fractures of the lower leg bones. Reconstructive interventions were performed on 51 segments. In the absence of purulent-necrotic lesions of the fragments ends, closed reduction and convergence to tight contact without resection were performed (13 cases, group I). In the case of necrosis of the fragments ends, resection and convergence were performed with significant shortening of the segment (38 cases, group II).

**Results.** The amount of shortening accounted for 4 cm [3; 6] in group I and 8 cm [7; 10] in group II ( $p < 0.001$ ). Due to the convergence of the fragments, the reduction of the soft tissue defect was 25 cm<sup>2</sup> [11; 41] and 38 cm<sup>2</sup> [20; 81] in group I and II respectively. In 2 (15.4%) patients in group I and 4 (10.5%) patients in group II no fusion occurred. In the remaining cases the fusion occurred, the consolidation period was 50 [45; 59] weeks in group I and 36.5 [29; 43] weeks in group II ( $p < 0.001$ ).

**Conclusions.** Depending on the condition of fragments ends, there are two possible options of the shortening technique: without resection and with resection of the fragments ends. Shortening without resection is possible in the absence of signs of fragment necrosis. The disadvantage is the risk of delayed fusion, the advantage is the ability to avoid traumatic intervention in the form of resection of the fragments ends. In case of the fragments ends necrosis, their transverse resection and convergence with the elimination of diastasis between them is necessary. The advantage of this shortening technique is the optimization of conditions and reduction of fusion time, the disadvantage is the formation of significant bone defects. The need for lengthening of the shortened segment does not always arise. Lengthening as a second stage after conducting rehabilitation is considered as an optimal choice.

**Keywords:** gunshot fracture, Ilizarov apparatus, osteomyelitis, surgical debridement, bone defect, lower leg shortening, acute shortening.

**Cite as:** Artemev A.A., Kerimov A.A., Nelin M.N., Grigoryev M.A., Solovev Yu.S., Sysoev I.A. Lower Leg Shortening Technique in Treatment of the Wounded with Gunshot Tibial Fractures. *Traumatology and Orthopedics of Russia*. 2024;30(3): 12-24. (In Russian). <https://doi.org/10.17816/2311-2905-17581>.

✉ Alexander A. Artemev; e-mail: alex\_artemiev@mail.ru

Submitted: 04.07.2024. Accepted: 11.09.2024. Published: 19.09.2024.

© Artemev A.A., Kerimov A.A., Nelin M.N., Grigoryev M.A., Solovev Yu.S., Sysoev I.A., 2024

## ВВЕДЕНИЕ

Боевые повреждения представляют собой наиболее тяжелый вид высокоэнергетической травмы. Оказание помощи раненым с огнестрельными переломами костей конечностей предполагает многоэтапное лечение с учетом особенностей раневой баллистики, тяжести ранения и развившихся осложнений [1, 2, 3]. В силу анатомических особенностей голень является наиболее уязвимым сегментом. Травмы на этом уровне приводят к формированию распространенных дефектов покровных тканей и большеберцовой кости, отслойке кожи и некрозам мышц [4]. Хирургическая обработка (ХО), направленная на профилактику развития местных гнойных осложнений, сопровождается еще большим увеличением размеров дефекта [5, 6].

В настоящее время применяют несколько основных вариантов замещения костных дефектов конечностей: полилокальный остеосинтез по Илизарову, техника индуцированной мембраны по Masquelet, пластика свободными ауто- или аллотрансплантатами, васкуляризованная костная пластика, современные остеозамещающие технологии на основе биологических и синтетических материалов [7, 8, 9]. Все перечисленные методы направлены на замещение дефекта и ведут к решению проблемы восстановления анатомии и функции конечности разными путями.

Рассматриваемые в данной работе варианты укорочения голени представляют собой принципиально иной, наиболее короткий и прямой путь, поскольку фактически направлены не на замещение, а на устранение дефекта путем сближения костных отломков. В англоязычной литературе для определения этой методики чаще всего используется термин “acute shortening”. В дословном переводе — «острое укорочение». Эта методика хорошо зарекомендовала себя при лечении пострадавших с тяжелыми, в том числе огнестрельными, переломами костей конечностей. В классическом варианте она заключается в резекции поврежденных концов отломков и одномоментном (остром) их сближении [10, 11, 12]. Таким образом, следуя современной классификации, дефект-диастаз (тип С3) трансформируется в дефект-укорочение (тип С1) [13]. Именно с этого момента начинается сращение, а плотный контакт между отломками и стабильная фиксация оптимизируют процесс.

Актуальность данной публикации определяется необходимостью внедрения в практику оказания помощи раненым с огнестрельными переломами костей конечностей простых и эффективных методов. Рассматриваемая нами техника в полной мере удовлетворяет этим требованиям. Однако специалисты относятся к технике укорочения

несколько настороженно. Обычно врачей волнуют два вопроса: насколько безопасна процедура укорочения и что делать с укороченной конечностью. В статье мы постарались дать ответы на эти вопросы.

*Цели работы:* 1) оптимизация техники укорочения голени и анализ ближайших результатов ее применения у раненых с огнестрельными переломами большеберцовой кости; 2) оценка показаний к хирургическому восстановлению длины голени после ее укорочения.

## МАТЕРИАЛ И МЕТОДЫ

Под наблюдением находились 45 раненых (43 мужчины и 2 женщины) с огнестрельными диафизарными переломами большеберцовой кости, у 6 пациентов ранения были двусторонними. Таким образом, операции выполнили на 51 сегменте.

*Критерии включения:* огнестрельные высокоэнергетические ранения голени с оскольчатыми диафизарными переломами большеберцовой кости, согласие пациента на участие, возможность наблюдения в динамике.

*Критерии исключения:* внутрисуставные переломы большеберцовой кости, тяжелые сопутствующие повреждения других областей (голова, позвоночник, таз), затрудняющие или исключающие возможность активизации пациента, отказ пациента от участия в исследовании, отсутствие возможности наблюдения в динамике.

Критерием распределения по группам и выбора техники укорочения служил характер местных повреждений, а именно состояние концов отломков. Признаками некроза кости являлись: отсутствие связи с окружающими мягкими тканями, воспалительная деструкция осколка или части отломка, отсутствие кровоточивости при резекции части кости, тусклый серый цвет поверхности кортикальной пластинки. В отдельных, наиболее сложных случаях, сверлом перфорировали кортикальный слой. Отсутствие кровоточивости из таких отверстий также являлось признаком нежизнеспособности кости.

Таким образом, наблюдения, в которых концы отломков были жизнеспособны, составили группу I (13 сегментов у 13 раненых), в группу II включили случаи с некротизированными концами отломков (38 сегментов у 32 раненых). Средний возраст пациентов составил  $29,6 \pm 2,3$  и  $30,6 \pm 1,5$  лет в I и II группах соответственно ( $p = 0,63$ ). При определении тяжести перелома использовали наиболее популярную и привычную травматологам классификацию Gustilo–Anderson [14]. В результате распределения во II группу вошли пациенты с более тяжелыми и осложненными повреждениями. Основные характеристики ранений представлены в таблице 1.

Таблица 1

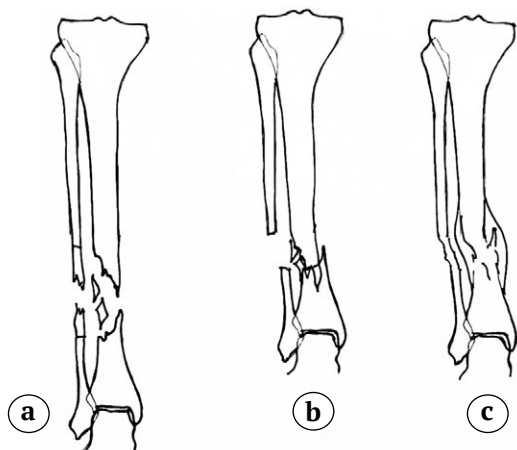
Распределение поврежденных сегментов по группам

Критерий		Группа I (n = 13)	Группа II (n = 38)	p
Тяжесть перелома по Gustilo – Anderson, n (%)	IIIA	10 (76,9)	11 (28,9)	0,002*
	IIIB	3 (23,1)	27 (71,1)	
Дефект мягких тканей в зоне перелома до операции, см <sup>2</sup>		34 [12; 65]	70 [43; 122]	0,014*
Срок от момента ранения до операции, дни		14 [8; 21]	34,5 [22; 56]	<0,001*
Повреждение (неврит) малоберцового нерва, n (%)		5 (38,5)	18 (47,4)	0,577
Гнойный процесс до операции, n (%)		5 (38,5)	27 (71,1)	0,036*
Характер вмешательства в зоне ранения		Закрытая репозиция + компрессия	Открытая резекция концов отломков + компрессия	–

\* – статистически значимые различия.

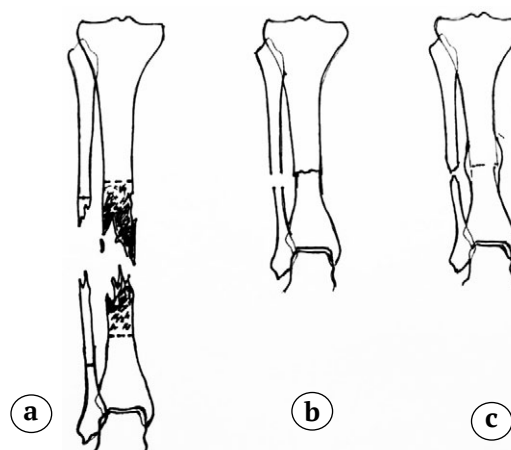
В группе I применяли сближение отломков без резекции кости (рис. 1). В группе II выполняли резекцию некротизированных концов и секвестр-эктомию с последующим сближением отломков (рис. 2).

В группе II использовали два варианта техники укорочения после резекции концов отломков. Первый вариант – резекция и сближение отломков на несколько сантиметров для уменьшения размера раны с оставлением диастаза между ними.



**Рис. 1.** Схема укорочения голени и формирования костной мозоли у раненых группы I: а – типичная конфигурация концов отломков, сохранивших жизнеспособность; б – сближение отломков (укорочение), смещение по ширине для создания максимальной плотности сжатия с вклиниванием заостренных концов в костномозговой канал противоположного отломка; в – сращение с формированием выраженной периостальной костной мозоли

**Figure 1.** Scheme of lower leg shortening and bone callus formation in the wounded patients of group I: а – typical configuration of the fragments ends that preserved viability; б – convergence of the fragments (shortening), displacement in width to create the maximum density of compression with wedging of the pointed ends into the medullary canal of the opposite fragment; в – fusion with formation of a pronounced periosteal bone callus



**Рис. 2.** Схема укорочения голени и формирования костной мозоли у раненых группы II: а – типичная конфигурация некротизированных концов отломков, определение границы резекции (показана пунктирными линиями); б – плотное сближение концов отломков с укорочением сегмента; в – сращение с формированием интермедиарной и периостальной костных мозолей

**Figure 2.** Scheme of lower leg shortening and bone callus formation in the wounded patients of group II: а – typical configuration of necrotized fragments ends, definition of a resection boundary (marked with dash lines); б – tight convergence of the fragments ends with the segment shortening; в – fusion with intermediate and periosteal bone callus formation

Резекция пораженных костей, удаление свободно лежащих костных осколков с сохранением широкого доступа к ране обеспечивали возможность проведения повторных первичных или вторичных ХО, установки системы вакуумного дренирования и выполнения перевязок. После очищения раны начинали постепенное сближение отломков с помощью аппарата Илизарова (АИ) в темпе от 5–7 мм в сутки («подострое укорочение»). При этом размеры раны значительно уменьшались, продольный дефект мягких тканей по мере сближения опор АИ становился поперечным, что позволяло в последующем накладывать вторичные швы без натяжения. На завершающем этапе при необходимости освежали края костных отломков, резецируя их в пределах здоровых тканей. Сохранявшиеся дефекты мягких тканей после подготовки раневой поверхности закрывали расщепленным кожным трансплантатом.

Второй вариант — одномоментное сближение костных фрагментов во время операции, т.е. в прямом смысле «острое укорочение». Такой вариант возможен при низкой активности местного гнойного процесса или обеспечении доступа к расположенным в глубине раны полостям и карманам.

Обращает на себя внимание значительная разница в сроках от момента ранения до выполнения операции. Состояние тканей в группе I позволило провести реконструктивно-восстановительное вмешательство в среднем через 14 [8; 21] дней после ранения. В группе II отсрочка с проведением операции до 34,5 [22; 56] дней была обусловлена поздним поступлением пострадавших на этап специализированной травматологической помощи или необходимостью лечения сопутствующих повреждений. Ранее, на предыдущих этапах, конечности были фиксированы аппаратами наружной фиксации (АНФ). В качестве подготовки к реконструктивной операции выполняли повторные ХО, пульс-лаваж и устанавливали системы вакуумного дренирования.

Во всех случаях применяли внешний остеосинтез по Илизарову с использованием спице-стержневых конструкций, АИ выступал в качестве средства управления положением отломков и их фиксации, а также создания усилий компрессии и distraction. Малоберцовую кость в начале операции резецировали на величину, заведомо превышающую размер предполагаемого дефекта большеберцовой кости, чтобы она не препятствовала сближению.

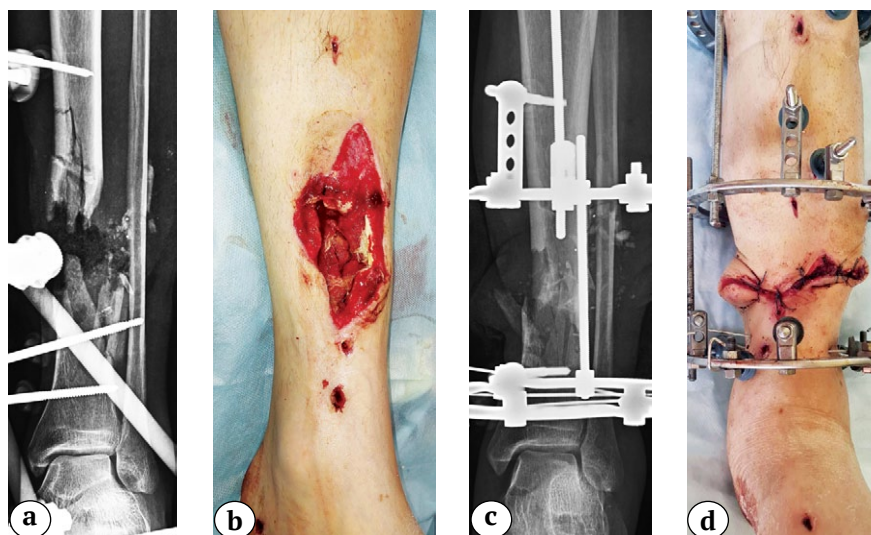
Результаты оценивали по следующим показателям: площадь дефекта мягких тканей (см<sup>2</sup>), наличие гнойного процесса, величина укорочения (см), сроки сращения (нед.), осложнения.

### Статистический анализ

Статистический анализ проводили с помощью программы Statistica 12.0. Для проверки нормальности количественных показателей использовался критерий Шапиро–Уилка. В соответствии с результатами проверки нормальности описание количественных показателей с ненормальным распределением выполнено с указанием медианы и межквартильного диапазона Me [Q1; Q3], с нормальным распределением — с указанием среднего значения и стандартного отклонения ( $\pm$ ). Сравнение количественных показателей с ненормальным распределением выполнено с помощью U-критерия Манна–Уитни, с нормальным распределением — с помощью t-критерия Стьюдента для независимых выборок. Качественные показатели представлены в абсолютных значениях и процентах  $n$  (%). Сравнение групп по качественным признакам проводили с помощью критерия  $\chi^2$  Пирсона. Различия считались статистически значимыми при  $p < 0,05$ .

### РЕЗУЛЬТАТЫ

В группе I (13 сегментов) предпосылкой применения техники укорочения явились исследование, проведенные в 1980-е гг. специалистами Военно-медицинской академии им. С.М. Кирова при оказании помощи раненым с огнестрельными ранениями конечностей в Афганистане. Было показано, что сохранившие связь с окружающими мягкими тканями костные осколки являются дополнительным источником остеогенеза [5, 15]. Отличительной чертой этой группы было относительно легкое течение местного раневого процесса с сохранением жизнеспособности концов отломков большеберцовой кости. Переломы имели многооскольчатый характер, типичный для высокоэнергетических ранений. Межотломковое пространство было заполнено мелкими костными осколками. Выполнение ХО обеспечило купирование местного гнойного процесса в большинстве случаев, и на момент установки АИ поверхностный гнойно-воспалительный процесс имелся лишь у 5 (38,5%) раненых. Сближение костных отломков способствовало компактизации расположенных между ними остеогенных структур и обеспечивало контакт как самих отломков, так и расположенных между ними костных осколков. В отдельных случаях в зону ранения подтягивали отломки или фрагмент малоберцовой кости (спицами с упорами или стрежнями-шурупами). Пример применения техники острого укорочения без резекции концов отломков представлен на рисунке 3.



**Рис. 3.** Пример применения техники острого (одномоментного) укорочения у пациента с осколочным ранением левой голени и оскольчатый переломом костей:

- a – рентгенограмма левой голени в АНФ в прямой проекции;
- b – внешний вид раны перед операцией, после демонтажа АНФ;
- c – рентгенограмма левой голени в аппарате Илизарова в прямой проекции после укорочения голени на 6 см;
- d – внешний вид голени с ушитой раной на 5-й день после операции

**Figure 3.** Example of applying acute (single-step) shortening technique in patient with a shrapnel wound of the left lower leg and comminuted bone fracture:

- a – X-ray in the AP view of the left lower leg in external fixator;
- b – appearance of the wound before surgery, after removal of the external fixator;
- c – X-ray in the AP view of the left lower leg in the Ilizarov apparatus after shortening by 6 cm;
- d – appearance of the lower leg with a sutured wound on the 5<sup>th</sup> day after surgery

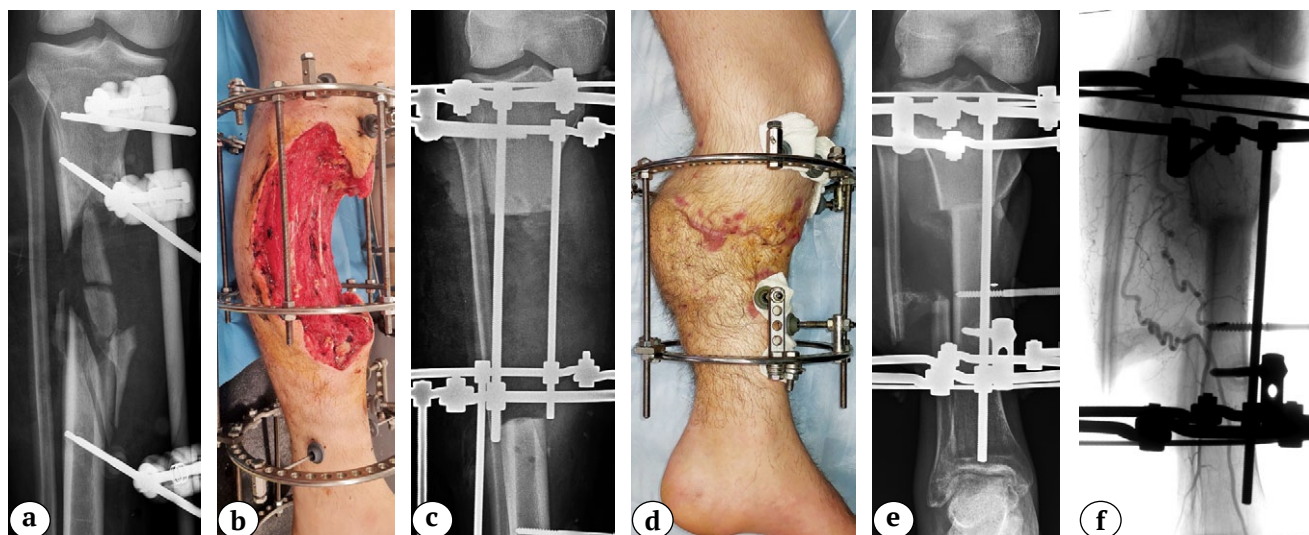
В группу II (38 сегментов) вошли наблюдения с протяженными дефектами большеберцовой кости и некрозами концов отломков большеберцовой кости, обширными дефектами мягких тканей, некрозами мышц в бассейне поврежденных артерий. Во всех случаях после ранения отмечалось нагноение ран. В результате проведенного лечения в 11 (28,9%) случаях удалось добиться купирования или существенного подавления местных гнойных процессов к моменту выполнения операции, направленной на укорочение. В 27 (71,1%) случаях вмешательство выполняли на фоне нагноения и фактически оно представляло собой вторичную ХО, а удаление некротизированной кости — основной элемент купирования гнойного процесса. Пример применения техники укорочения с резекцией концов отломков и постепенным их сближением представлен на рисунке 4.

Применение техники укорочения по описанным методикам позволило значительно уменьшить размеры дефекта мягких тканей, в подавляющем большинстве случаев купировать гнойный процесс и добиться сращения в 45 (88,2%) наблюдениях (табл. 2).

Из данных таблицы видно, что в группе I величина укорочения была почти в два раза меньше, чем в группе II — 4 [3; 6] и 8 [7; 10] см соответствен-

но ( $p < 0,001$ ). При этом неожиданным оказалось то, что сроки сращения, наоборот, были больше в группе I, чем в группе II — 50 [45; 59] нед. и 36,5 [29; 43] нед. соответственно ( $p < 0,001$ ). По-видимому, это можно объяснить тем, что создаваемые путем резекции и плотного контакта отломков условия для сращения (группа II) лучше, чем при сохранении в межотломковом пространстве осколков (группа I). Величина укорочения при этом не оказывает существенного влияния на сроки консолидации. Преимуществом варианта с укорочением без резекции отломков является сохранение длины сегмента.

Причиной развития ложного сустава в группе I в одном (7,7%) случае явилось развитие некроза концов отломков и прилежащих к ним костных фрагментов на фоне сохранившего свою активность гнойного процесса. В другом случае не удалось добиться плотного контакта отломков из-за преждевременного сращения малоберцовой кости. В обоих наблюдениях выполнили резекцию берцовых костей и острое укорочение и продолжили фиксацию АИ. Причиной отсутствия сращения в 4 (10,5%) случаях в группе II явилось сохранение гнойного процесса и некроза концов отломков, что потребовало дополнительной резекции и укорочения.



**Рис. 4.** Пример применения техники подострого (постепенного) укорочения у пациента с осколочным ранением правой голени и оскольчатый переломом большеберцовой кости:  
 а — рентгенограмма в прямой проекции при поступлении (3-й день после ранения);  
 б — внешний вид раны через 7 нед.; после серии ХО дефект мягких тканей занимает 2/3 окружности и 1/3 объема голени на уровне верхней и средней третей; грануляции на всей поверхности;  
 с — рентгенограмма в прямой проекции через 7 нед., после резекции концов отломков и удаления некротизированных осколков между отломками имеется диастаз;  
 д — внешний вид через 9 нед., раны зажили, адекватную иммобилизацию обеспечивает аппарат из двух колец;  
 е — на рентгенограмме в прямой проекции отмечается плотный контакт отломков, голень укорочена на 18 см;  
 ф — ангиограмма через 7 мес. после ранения, отмечается деформация артерий на уровне верхней и средней третей голени

**Figure 4.** Example of applying subacute (gradual) shortening technique in patient with a shrapnel wound of the right lower leg and comminuted tibial fracture:  
 а — X-ray in the AP view upon admission (on the 3<sup>rd</sup> day after wounding);  
 б — appearance of the wound in 7 weeks; after serial surgical wound debridement, the soft tissue defect occupies 2/3 of the circumference and 1/3 of the volume of the lower leg at the level of the upper and middle third; granulations on the entire surface;  
 с — X-ray in the AP view in 7 weeks, after resection of the fragments ends and removal of necrotized split-offs, there is a diastasis between the fragments;  
 д — appearance after 9 weeks, the wounds are healed, adequate immobilization is provided by a two-ring apparatus;  
 е — X-ray performed in the AP view shows a tight contact of the fragments, the lower leg is shortened by 18 cm;  
 ф — angiogram performed in 7 months after wounding shows arterial deformity at the level of upper and middle third of the lower leg

Таблица 2

**Анализ результатов лечения**

Параметр	Группа I (n = 13)	Группа II (n = 38)	p
Величина дефекта (укорочения) большеберцовой кости*, см	4 [3; 6]	8 [7; 10]	<0,001***
Дефект мягких тканей в зоне перелома после операции, см <sup>2</sup>	9 [2; 32]	35,5 [12; 54]	0,041***
Величина уменьшения дефекта мягких тканей, см <sup>2</sup>	25 [11; 41]	38 [20; 81]	0,057
Гнойный процесс после операции, n (%)	2 (15,4)	6 (15,8)	0,972
Формирование ложных суставов, n (%)	2 (15,4)	4 (10,5)	0,639
Срок сращения**, нед.	50 [45; 59]	36,5 [29; 43]	<0,001***

\* — при огнестрельных ранениях трудно оценить величину дефекта из-за сложной конфигурации линии перелома, поэтому в данной графе представлена величина укорочения, сформировавшегося после сближения отломков;

\*\* — средний срок сращения рассчитывали, исключив из групп случаи формирования ложных суставов и сохранив 11 наблюдений в группе I и 34 наблюдения в группе II;

\*\*\* — статистически значимые различия.

Значительное уменьшение величины дефекта мягких тканей позволило в большинстве случаев ограничиться простыми способами закрытия ран. В группе I в 9 (69,2%) случаях раны закрыли наложением поздних вторичных швов, в 4 (30,8%) случаях — расщепленными кожными трансплантатами. В группе II удалось ограничиться наложением поздних вторичных швов для закрытия раны у 16 (42,1%) пациентов, дополнительно применили пластику расщепленным кожным трансплантатом у 20 (52,6%) пациентов, пластику свободным лоскутом на сосудистой ножке — у 2 (5,3%) пациентов.

Гнойный процесс группе I не удалось ликвидировать в 2 (15,4%) случаях. В одном случае это явилось причиной несращения, в другом сращение произошло, но сохранился свищ. В группе II гной-

ный процесс сохранился в 6 (15,8%) наблюдениях, в 4 (10,5%) случаях это закончилось формированием ложного сустава, в 2 (5,3%) — свищевой формой остеомиелита.

Что касается восстановления длины после укорочения, то все случаи можно разделить на три подгруппы: 1-я — отказ от удлинения; 2-я — удлинение в рамках 1-го этапа лечения с использованием уже установленного АИ (при появлении отчетливых признаков консолидации); 3-я — удлинение следующим этапом после наступления сращения, демонтажа АИ и периода реабилитации. Распределение поврежденных сегментов по этим подгруппам представлено в таблице 3 (с учетом исключения из рассмотрения шести случаев формирования ложных суставов).

Таблица 3

Распределение сегментов в зависимости от подхода к вопросу восстановления длины, n (%)

Группа	Количество сегментов			Всего	p
	1-я подгруппа	2-я подгруппа	3-я подгруппа		
I	3 (27,3)	3 (27,3)	5 (45,5)	11 (100)	0,595
II	15 (44,1)	8 (23,5)	11 (32,4)	34 (100)	
Итого	18 (40,0)	11 (24,4)	16 (35,6)	45 (100)	

Ни в одном случае не выполняли остеотомию для последующего удлинения сразу, одновременно с наложением АИ и укорочением. Это наша принципиальная позиция, обоснованная тем, что дополнительная травма уменьшит возможность сращения в зоне ранения. Выбор времени проведения остеотомии в целях последующего восстановления длины сегмента зависел от субъективного отношения пациента к процессу лечения, степени его функциональной адаптации (компенсации), наличия сопутствующей патологии, стадии сращения перелома, состояния мягких тканей.

## ОБСУЖДЕНИЕ

Современная реконструктивная хирургия конечностей располагает определенными технологиями, каждая из которых имеет свои достоинства и недостатки. Чаще всего для замещения дефектов длинных костей применяют т.н. билочальный (или полилокальный) остеосинтез [7, 16]. В качестве приоритетной здесь выступает задача сохранения длины сегмента путем перемещения в зону дефекта фрагмента одного из отломков. Контакт отломков непосредственно в зоне перелома (“docking site”) происходит спустя несколько недель и даже месяцев после операции. Нередко происходит нарушение кровоснабжения перемещаемого фрагмента. Для обеспечения плотного контакта необходимо иссекать рубцы или покров-

ные ткани, в том числе после ранее выполненных пластических операций, направленных на закрытие дефекта [17]. Возможны также проблемы при формировании дистракционного регенерата (т.н. ишемический регенерат) [18]. Наличие трех мест наименьшего сопротивления — дистракционный регенерат, перемещаемый фрагмент и зона контакта отломков — является предпосылкой развития многочисленных серьезных осложнений [19].

Техника индуцированной мембраны по Masquelet для успешной реализации требует строгого соблюдения нескольких условий: ликвидация гнойного процесса, закрытие зоны дефекта покровными тканями и стабильная фиксация [20, 21]. При огнестрельных переломах костей голени, с которыми приходится сталкиваться, трудно добиться выполнения этих условий [22].

Васкуляризованная костная пластика — наиболее сложный вариант замещения дефектов. Он может быть реализован опытными специалистами, в совершенстве владеющими микрохирургической техникой, требует специального оборудования. Также необходимы купирование местного гнойного процесса и хорошее состояние магистральных сосудов. Возможны также осложнения в донорской зоне [4, 9].

Перспективным представляется применение разработок тканевой инженерии и аддитивных технологий, аллогенных остеопластических и дру-



гих синтетических материалов для замещения дефектов костей после огнестрельных ранений [23, 24, 25, 26]. Такие технологии активно и с успехом используются в комплексном лечении раненых в конечности. Однако, как справедливо отмечают авторы обзора А.Л. Шастов с соавторами, создание эффективных имплантатов нового поколения возможно только при комплексном междисциплинарном подходе с привлечением специалистов других отраслей промышленности и при достаточной финансовой поддержке [26].

На фоне приведенной выше краткой характеристики «конкурирующих» технологий операции, направленные на укорочение голени, выгодно отличаются простотой, доступностью, возможностью решения сложных задач использованием стандартного оснащения (аппараты Илизарова).

С технической точки зрения укорочение является не более чем дополнительным элементом стандартной методики лечения огнестрельных переломов костей голени АИ (I группа) или стандартной методики радикальной ХО (резекция) в сочетании с внешним остеосинтезом (II группа). В нашей работе мы использовали АИ, хотя любые внешние фиксаторы позволяют сделать то же самое.

При выполнении укорочения голени важное значение имеет фактор времени — срок, прошедший от момента ранения до операции. Оптимальный период для сближения отломков — первые два месяца после ранения. В дальнейшем между отломками формируется грубый рубец, препятствующий контакту отломков. Рубцовая ткань в своем формировании проходит определенные стадии. Период 30–90 дней от момента травмы соответствует 3-й стадии, которая так и называется — стадия образования прочного рубца [27]. Иссечение таких рубцов при выделении концов отломков чревато повреждением сосудов и нервов. При решении задачи закрытия раны или дефекта мягких тканей целесообразно первым этапом устранять диастаз между отломками путем их сближения. Это значительно уменьшает размеры мягкотканного дефекта и, соответственно, облегчает возможность его окончательного устранения (см. рис. 3, 4).

Обращают на себя внимание более длительные сроки сращения большеберцовой кости в группе I, чем в группе II. По-видимому, это связано с тем, что сложная конфигурация концов отломков и наличие осколков между ними препятствуют созданию плотного контакта. Тем не менее представляется нецелесообразным выполнять резекцию концов отломков при отсутствии признаков их некроза во избежание дополнительной травматизации мягких тканей и увеличения размеров диастаза и величины последующего укорочения. Наличие некроза концов отломков не оставляет выбора. Здесь однозначно показана поперечная

резекция. При этом, несмотря на значительную величину укорочения, плотный контакт между отломками и стабильная фиксация создают оптимальные условия для сращения. Поэтому сроки сращения в группе II были меньше.

Презентация в публичном пространстве техники укорочения нижних конечностей при лечении раненых с огнестрельными переломами костей неизменно вызывает дискуссии. Особый интерес вызывают состояние укороченного сегмента и необходимость хирургического восстановления длины.

Несмотря на значительную величину укорочения (4 [3; 6] см в группе I и 8 [7; 10] см в группе II), мы не отметили неврологических и сосудистых расстройств или нарушений функции голеностопного сустава. При отсутствии исходного прямого повреждения мышц, сухожилий и нервов (прежде всего малоберцового нерва) укорочение сегмента не оказывало существенного влияния на снижение тонуса мышц и функцию голеностопного сустава. В тех единичных случаях, когда названные анатомические структуры были сохранены, тонус мышц, стабильность голеностопного сустава и объем движений в течение 1,5–2,0 мес. восстанавливались до 70–100% от исходных показателей. Мы также не наблюдали развития ишемических и трофических расстройств, связанных с деформацией мягких тканей. Проведенные ангиографические исследования продемонстрировали изменение конфигурации сосудов, но не выявили клинически значимых изменений локального кровотока на голени и стопе (см. рис. 4). В тех случаях, когда одномоментное (острое) сближение представляется рискованным, описанное выше постепенное (подострое) укорочение позволяет полностью исключить развитие ишемических расстройств. Как правило, риски связаны не с величиной предполагаемого укорочения, а с наличием грубых рубцов и ригидных тканей между отломками, чаще всего в сроки, превышающие один месяц.

Обращаясь к проблеме хирургического восстановления длины укороченного сегмента, необходимо отметить следующее. Во-первых, необходимость в этом возникает не всегда. Например, при укорочении обеих голени или ампутации контралатеральной конечности целесообразность удлинения голени представляется сомнительной. Таких раненых в наших наблюдениях было 7 (15,6%). Во-вторых, удлинение является плановой операцией, и существенное влияние на принятие решения о ее выполнении оказывает мнение самого пациента. Наиболее частыми причинами отказа от удлинения являются удовлетворенность функциональным состоянием конечности и нежелание подвергаться дальнейшему длительному и дискомфортному лечению.

Приведенные в таблице 3 данные показывают, что в 40% случаев вопрос об удлинении не рассматривался. В остальных 60% случаев эта операция выполнялась в плановом порядке. Мы предпочитаем выполнять ее вторым этапом, после курса реабилитации, восстановления функционального состояния мышц и суставов. Несколько месяцев, потраченных на реабилитацию, оправдывают себя, облегчают переносимость ранеными болезненного и длительного процесса удлинения, улучшают функциональный прогноз. При хорошем состоянии мягких тканей возможен также последовательный остеосинтез с использованием внутренних конструкций [28].

В данной статье мы лишь кратко коснулись темы коррекции укорочения (как состояния), ограничившись определением показаний к хирургическому восстановлению длины на основе опыта собственных наблюдений. Эта проблема требует дальнейшего изучения с применением объективных методов оценки качества жизни до и после удлинения, эффективности использования неоперативных методов компенсации укорочения, влияния сопутствующих повреждений и многих других факторов.

Что касается самой техники укорочения голени при лечении огнестрельных переломов большеберцовой кости, то отмеченные выше простота и эффективность при отсутствии негативного влияния на состояния укороченной конечности и возможности решения вопроса последующего удлинения, позволяют рекомендовать ее к более широкому применению.

## ДОПОЛНИТЕЛЬНАЯ ИНФОРМАЦИЯ

### Заявленный вклад авторов

*Артемьев А.А.* — концепция и дизайн исследования, сбор, анализ и интерпретация данных, написание текста статьи.

*Керимов А.А.* — концепция и дизайн исследования.

*Нелин М.Н.* — сбор, анализ и интерпретация данных, написание текста статьи.

*Григорьев М.А.* — сбор, анализ и интерпретация данных, написание текста статьи.

*Соловьёв Ю.С.* — сбор, анализ и интерпретация данных, написание текста статьи.

*Сысоев И.А.* — сбор, анализ и интерпретация данных, написание текста статьи.

Все авторы прочли и одобрили финальную версию рукописи статьи. Все авторы согласны нести ответственность за все аспекты работы, чтобы обеспечить надлежащее рассмотрение и решение всех возможных вопросов, связанных с корректностью и надежностью любой части работы.

**Источник финансирования.** Авторы заявляют об отсутствии внешнего финансирования при проведении исследования.

## ЗАКЛЮЧЕНИЕ

В зависимости от тяжести перелома и состояния концов отломков и мягких тканей возможны два варианта техники укорочения: без резекции и с резекцией концов отломков. Укорочение без резекции возможно при отсутствии признаков некроза и распространенного гнойного процесса. Недостатком является риск замедленного сращения, достоинством — возможность избежать травматического вмешательства в виде резекции концов отломков и дополнительного укорочения сегмента. При некрозе концов отломков необходима их поперечная резекция и сближение с устранением диастаза между ними. Достоинством такой техники укорочения является оптимизация условий и сокращение сроков сращения, недостатком — формирование значительных по величине костных дефектов. В зависимости от ригидности тканей возможно выполнять одномоментное (острое) или постепенное (подострое) укорочение. При корректном выполнении техники укорочения голени не отмечается развитие неврологических и сосудистых расстройств или нарушений функции голеностопного сустава.

Необходимость последующего хирургического восстановления длины укороченного сегмента возникает не всегда. Ограничены показания к удлинению при укорочении обеих голеней или ампутации контралатеральной конечности, а также при сохранении функции, удовлетворяющей пациента. При наличии показаний оптимальным является удлинение вторым этапом, после проведения реабилитационных мероприятий.

## DISCLAIMERS

### Author contribution

*Artemev A.A.* — study concept and design, data acquisition, data analysis and interpretation, drafting the manuscript.

*Kerimov A.A.* — study concept and design.

*Nelin M.N.* — data acquisition, data analysis and interpretation, drafting the manuscript.

*Grigoryev M.A.* — data acquisition, data analysis and interpretation, drafting the manuscript.

*Solovev Yu.S.* — data acquisition, data analysis and interpretation, drafting the manuscript.

*Sysoev I.A.* — data acquisition, data analysis and interpretation, drafting the manuscript.

All authors have read and approved the final version of the manuscript of the article. All authors agree to bear responsibility for all aspects of the study to ensure proper consideration and resolution of all possible issues related to the correctness and reliability of any part of the work.

**Funding source.** This study was not supported by any external sources of funding.

**Возможный конфликт интересов.** Авторы декларируют отсутствие явных и потенциальных конфликтов интересов, связанных с публикацией настоящей статьи.

**Этическая экспертиза.** Не применима.

**Информированное согласие на публикацию.** Авторы получили письменное согласие пациентов на участие в исследовании и публикацию результатов, медицинских данных и изображений.

**Disclosure competing interests.** The authors declare that they have no competing interests.

**Ethics approval.** Not applicable.

**Consent for publication.** The authors obtained written consent from patients to participate in the study and publish the results and all of accompanying images within the manuscript.

## ЛИТЕРАТУРА [REFERENCES]

- Брижань Л.К., Давыдов Д.В., Хоминец В.В., Керимов А.А., Арбузов Ю.В., Чирва Ю.В. и др. Современное комплексное лечение раненых и пострадавших с боевыми повреждениями конечностей. *Вестник Национального медико-хирургического Центра им. Н.И. Пирогова*. 2016;11(1):74-80. Brizhan L.K., Davydov D.V., Khominets V.V., Kerimov A.A., Arbuzov Y.V., Chirva Y.V. et al. Modern complex treatment of the wounded from combat injured limb. *Bulletin of Pirogov National Medical Surgical Center*. 2016;11(1):74-80. (In Russian).
- Крюков Е.В., Григорьев М.А., Брижань Л.К., Давыдов Д.В., Гудзь Ю.В., Плетнев В.В. и др. Применение вакуумного дренирования в комплексном лечении травматической отслойки покровных тканей нижних конечностей. *Кафедра травматологии и ортопедии*. 2018;(3):31-35. doi: 10.17238/issn2226-2016.2018.3.31-35. Kryukov E.V., Grigoriev M.A., Brizhan L.K., Davydov D.V., Gudz Yu.V., Pletniyov V.V. et al. The using of the negative pressure wound therapy in the complex treatment degloving injuries of the lower extremity. *The Department of Traumatology and Orthopedics*. 2018;(3):31-35. (In Russian). doi: 10.17238/issn2226-2016.2018.3.31-35.
- Тришкин Д.В., Крюков Е.В., Чуприна А.П., Хоминец В.В., Брижань Л.К., Давыдов Д.В. и др. Эволюция концепции оказания медицинской помощи раненым и пострадавшим с повреждениями опорнодвигательного аппарата. *Военно-медицинский журнал*. 2020;341(2):4-11. doi: 10.17816/RMMJ82214. Trishkin D.V., Kryukov E.V., Chuprina A.P., Khominets V.V., Brizhan L.K., Davydov D.V. et al. The evolution of the concept of medical care for the wounded and injured with injuries of the musculoskeletal system. *Russian Military Medical Journal*. 2020;341(2):4-11. (In Russian). doi: 10.17816/RMMJ82214.
- Шибяев Е.Ю., Иванов П.А., Власов А.П., Кисель Д.А., Лазарев М.П., Неведров А.В. и др. Восстановление покровных тканей у пострадавших с тяжелыми переломами костей голени. *Журнал им. Н.В. Склифосовского «Неотложная медицинская помощь»*. 2014;(1):30-36. Shibaev E.Y., Ivanov P.A., Vlasov A.P., Kisel D.A., Lasarev M.P., Nevedrov A.V. et al. Soft tissue reconstruction in patients with severe open tibia fractures. *Russian Sklifosovsky Journal "Emergency Medical Care"*. 2014;(1):30-36. (In Russian).
- Брюсов П.Г., Шаповалов В.М., Артемьев А.А., Дулаев А.К., Гололобов В.Г. Боевые повреждения конечностей. Москва: ГЭОТАР-Медиа; 1996. С. 7-32. Bryusov P.G., Shapovalov V.M., Artemiev A.A., Dulayev A.K., Gololobov V.G. Combat-related limb injuries. Moscow: GEOTAR-Media; 1996. P. 7-32. (In Russian).
- Керимов А.А., Нелин Н.И., Переходов С.Н., Фоминых Е.М., Ивашкин А.Н. Актуальные подходы к хирургической обработке огнестрельных травм конечностей. *Медицинский вестник МВЛ*. 2023;124(3):2-6. doi: 10.52341/20738080\_2023\_124\_3\_2. Kerimov A., Nelin N., Perekhodov S.N., Fominikh E., Ivashkin A. Current approaches to surgical treatment of extremity gunshot injuries. *MIA Medical Bulletin*. 2023;124(3):2-6. (In Russian). doi: 10.52341/20738080\_2023\_124\_3\_2.
- Борзунов Д.Ю. Несвободная костная пластика по Г.А. Илизарову в проблеме реабилитации больных с дефектами и ложными суставами длинных костей. *Гений ортопедии*. 2011;(2):21-26. Borzunov D.Yu. Non-free bone grafting according to G.A. Ilizarov in the problem of rehabilitation of patients with long bone defects and pseudoarthroses. *Genij Ortopedii*. 2011;(2):21-26. (In Russian).
- Тихилов Р.М., Кочиш А.Ю., Родоманова Л.А., Кутянов Д.И., Афанасьев А.О. Возможности современных методов реконструктивно-пластической хирургии в лечении больных с обширными посттравматическими дефектами тканей конечностей (обзор литературы). *Травматология и ортопедия России*. 2011;17(2):164-170. doi: 10.1097/00005131-200311000-00004. Tikhilov R.M., Kochish A.Y., Rodomanova L.A., Kutyanov D.I., Afanas'ev A.O. Possibilities of modern techniques of plastic and reconstructive surgery in the treatment of patients with major posttraumatic defects of extremities (review). *Traumatology and Orthopedics of Russia*. 2011;17(2):164-170. (In Russian). doi: 10.1097/00005131-200311000-00004.
- Adamczyk A., Meulenkamp B., Wilken G., Papp S. Managing bone loss in open fractures. *OTA Int*. 2020;3(1):e059. doi: 10.1097/oi9.000000000000059.
- Lerner A., Reis D., Soudry M. Severe Injuries to the Limbs. Germany: Springer Berlin Heidelberg; 2007. P. 164-190. doi: 10.1007/978-3-540-70599-4.
- Lerner A., Reis N.D., Soudry M. Primary limb shortening, angulation and rotation for closure of massive limb wounds without complex grafting procedures combined with secondary corticotomy for limb reconstruction. *Curr Orthop Pract*. 2009;20(2):191-194. doi: 10.1097/BCO.0b013e318193bfaa.
- Plotnikovs K., Movcans J., Solomin L. Acute Shortening for Open Tibial Fractures with Bone and Soft Tissue Defects: Systematic Review of Literature. *Strategies Trauma Limb Reconstr*. 2022;17(1):44-54. doi: 10.5005/jp-journals-10080-1551.
- Solomin L., Komarov A., Semenisty A., Sheridan G.A., Rozbruch S.R. Universal long bone defect classification. *J Limb Lengthen Reconstr*. 2022;8(1):54-62. doi: 10.4103/jllr.jllr\_3\_22.

14. Gustilo R.B., Mendoza R.M., Williams D.N. Problems in management of type III (severe) open fractures: a new classification of type III open fractures. *J Trauma*. 1984;24(8):742-746. doi: 10.1097/00005373-198408000-00009.
15. Гололобов В.Г. Регенерация костной ткани при заживлении огнестрельных переломов. Санкт-Петербург: Петербург-XXI век; 1997. С. 21-38. Gololobov V.G. Bone tissue regeneration after a gunshot fracture. Saint Petersburg: St. Petersburg-XXI century; 1997. P. 21-38. (In Russian).
16. Брижань Л.К., Бабич М.И., Хоминец В.В., Цемко Т.Д., Артемьев В.А., Аксенов Ю.В. Реализация общеприципиальных законов, открытых Г.А. Илизаровым, в лечении раненых и пострадавших с дефектами диафизов длинных костей нижних конечностей. *Гений ортопедии*. 2016;(1):21-26. doi: 10.18019/1028-4427-2016-2-21-26. Brizhan' L.K., Babich M.I., Khominets V.V., Tsemko T.D., Artem'ev V.A., Aksenov Yu.V. The implementation of the general biological principles discovered by G.A. Ilizarov in treating the wounded and injured persons with defects of the lower limb long bone shafts. *Genij Ortopedii*. 2016;(1):21-26. (In Russian). doi: 10.18019/1028-4427-2016-2-21-26.
17. Liodakis E., Giannoudis V.P., Harwood P.J., Giannoudis P.V. Docking site interventions following bone transport using external fixation: a systematic review of the literature. *Int Orthop*. 2024;48(2):365-388. doi: 10.1007/s00264-023-06062-8.
18. Борзунов Д.Ю., Шастов А.Л. «Ишемический» дистракционный регенерат: толкование, определение, проблемы, варианты решения. *Травматология и ортопедия России*. 2019;25(1):68-76. doi: 10.21823/2311-2905-2019-25-1-68-76. Borzunov D.Y., Shastov A.L. "Ischemic" Distraction Regenerate: Interpretation, Definition, Problems and Solutions. *Traumatology and Orthopedics of Russia*. 2019;25(1):68-76. (In Russian). doi: 10.21823/2311-2905-2019-25-1-68-76.
19. Iacobellis C., Berizzi A., Aldegheri R. Bone transport using the Ilizarov method: a review of complications in 100 consecutive cases. *Strategies Trauma Limb Reconstr*. 2010;5(1):17-22. doi: 10.1007/s11751-010-0085-9.
20. Masquelet A.C. Induced Membrane Technique: Pearls and Pitfalls. *J Orthop Trauma*. 2017;31 Suppl 5:S36-S38. doi: 10.1097/BOT.0000000000000979.
21. Giannoudis P.V., Faour O., Goff T., Kanakaris N., Dimitriou R. Masquelet technique for the treatment of bone defects: tips-tricks and future directions. *Injury*. 2011;42(6):591-598. doi: 10.1016/j.injury.2011.03.036.
22. Mathieu L., Mourtialon R., Durand M., de Rousiers A., de l'Escalopier N., Collombet J.M. Masquelet technique in military practice: specificities and future directions for combat-related bone defect reconstruction. *Mil Med Res*. 2022;9(1):48. doi: 10.1186/s40779-022-00411-1.
23. Крюков Е.В., Брижань Л.К., Хоминец В.В., Давыдов Д.В., Чирва Ю.В., Севостьянов В.И. и др. Опыт клинического применения тканеинженерных конструкций в лечении протяженных дефектов костной ткани. *Гений ортопедии*. 2019;25(1):49-57. doi: 10.18019/1029-4427-2019-25-1-49-57. Kryukov E.V., Brizhan' L.K., Khominets V.V., Davydov D.V., Chirva Yu.V., Sevastianov V.I. et al. Clinical use of scaffold-technology to manage extensive bone defects. *Genij Ortopedii*. 2019;25(1):49-57. (In Russian). doi: 10.18019/1029-4427-2019-25-1-49-57.
24. Давыдов Д.В., Брижань Л.К., Керимов А.А., Кукушко Е.А., Хоминец И.В., Найда Д.А. Применение аддитивных технологий при замещении огнестрельных дефектов костей конечностей. *Вестник Национального медико-хирургического центра им. Н.И. Пирогова*. 2022;17(4-2):57-64. doi: 10.25881/20728255\_2022\_17\_4\_2\_57. Davydov D.V., Brizhan' L.K., Kerimov A.A., Kukushko E.A., Hominec I.V., Najda D.A. The use of additive technologies in the replacement of gunshot defects of a bones. *Bulletin of Pirogov National Medical and Surgical Center*. 2022;17(4-2):57-64. (In Russian). doi: 10.25881/20728255\_2022\_17\_4\_2\_57.
25. Хоминец В.В., Воробьев К.А., Соколова М.О., Иванова А.К., Комаров А.В. Аллогенные остеопластические материалы для реконструктивной хирургии боевых травм. *Известия Российской Военно-медицинской академии*. 2022;41(3):309-314. doi: 10.17816/rmmar109090. Khominets V.V., Vorobev K.A., Sokolova M.O., Ivanova A.K., Komarov A.V. Allogeneic osteoplastic materials for reconstructive surgery of combat injuries. *Russian Military Medical Academy Reports*. 2022;41(3):309-314. (In Russian). doi: 10.17816/rmmar109090.
26. Шастов А.Л., Кононович Н.А., Горбач Е.Н. Проблема замещения посттравматических дефектов длинных костей в отечественной травматолого-ортопедической практике (обзор литературы). *Гений ортопедии*. 2018;24(2):252-257. doi: 10.18019/1028-4427-2018-24-2-252-257. Shastov A.L., Kononovich N.A., Gorbach E.N. Management of posttraumatic long bone defects in the national and foreign orthopedic practice (literature review). *Genij Ortopedii*. 2018;24(2):252-257. (In Russian). doi: 10.18019/1028-4427-2018-24-2-252-257.
27. Белоусов А.Е. Очерки пластической хирургии. Рубцы и их коррекция. Санкт-Петербург: Командор-СПБ; 2005. Т. 1. С. 9-12. Belousov A.E. Essays on plastic surgery. Scars and their revision. Saint Petersburg: Komandor-SPB; 2005. Vol. 1. P. 9-12. (In Russian).
28. Хоминец В.В., Шукин А.В., Михайлов С.В., Фоос И.В. Особенности лечения раненых с огнестрельными переломами длинных костей методом последовательного внутреннего остеосинтеза. *Политравма*. 2017;(3):12-22. Khominets V.V., Shchukin A.V., Mikhaylov S.V., Foos I.V. Features of consecutive osteosynthesis in treatment of patients with gunshot fractures of long bones of the extremities. *Polytrauma*. 2017;(3):12-22. (In Russian).

**Сведения об авторах**

✉ *Артемьев Александр Александрович* — д-р мед. наук  
Адрес: Россия, 143190, Московская область, г. Щёлково,  
ул. Фабричная, д. 1

<https://orcid.org/0000-0002-0977-805X>

e-mail: alex\_artemiev@mail.ru

*Керимов Артур Асланович* — канд. мед. наук

<https://orcid.org/0000-0001-5783-6958>

e-mail: kerartur@yandex.ru

*Нелин Максим Николаевич*

<https://orcid.org/0009-0000-0198-7693>

e-mail: nelinmaksimdoc@gmail.com

*Григорьев Максим Александрович* — канд. мед. наук

<https://orcid.org/0009-0003-4666-2931>

e-mail: maksimgrigor@mail.ru

*Соловьёв Юрий Сергеевич*

<https://orcid.org/0000-0001-6531-9491>

e-mail: iurij.soloviov@yandex.ru

*Сысоев Игорь Александрович*

<https://orcid.org/0009-0007-2990-1901>

e-mail: travmasysysoev@gmail.com

**Authors' information**

✉ *Alexander A. Artemev* — Dr. Sci. (Med.)

Address: 1, Fabrichnaya st., Shchyolkovo, Moscow Region,  
143190, Russia

<https://orcid.org/0000-0002-0977-805X>

e-mail: alex\_artemiev@mail.ru

*Artur A. Kerimov* — Cand. Sci. (Med.)

<https://orcid.org/0000-0001-5783-6958>

e-mail: kerartur@yandex.ru

*Maxim N. Nelin*

<https://orcid.org/0009-0000-0198-7693>

e-mail: nelinmaksimdoc@gmail.com

*Maxim A. Grigoryev* — Cand. Sci. (Med.)

<https://orcid.org/0009-0003-4666-2931>

e-mail: maksimgrigor@mail.ru

*Jurij S. Solovjev*

<https://orcid.org/0000-0001-6531-9491>

e-mail: iurij.soloviov@yandex.ru

*Igor A. Sysyoev*

<https://orcid.org/0009-0007-2990-1901>

e-mail: travmasysysoev@gmail.com