



## Реинсерции или аутопластика передней крестообразной связки при ее проксимальных разрывах: сравнительное исследование

С.А. Герасимов<sup>1,4</sup>, Е.А. Морозова<sup>1,4</sup>, Д.А. Найда<sup>2,4</sup>, Д.О. Колмаков<sup>3,4</sup>,  
А.А. Зыкин<sup>1</sup>, Е.В. Храмцова<sup>1</sup>

<sup>1</sup> ФГБОУ ВО «Приволжский исследовательский медицинский университет» Минздрава России, г. Нижний Новгород, Россия

<sup>2</sup> ФГБУ «Главный военный клинический госпиталь им. Н.Н. Бурденко» Минобороны России, г. Москва, Россия

<sup>3</sup> ЧУЗ «Центральная клиническая больница «РЖД-Медицина», г. Москва, Россия

<sup>4</sup> АНО «Ортопедические исследовательские проекты», г. Нижний Новгород, Россия

### Реферат

**Актуальность.** Золотым стандартом восстановления передней крестообразной связки (ПКС) принято считать артроскопическую аутопластику. Иным вариантом лечения является реинсерция. Последняя имеет свои ограничения, в частности выполняется только при проксимальных разрывах, однако они составляют достаточную долю в структуре повреждений ПКС. Несмотря на то, что реинсерция известна давно и развивается с течением времени, в современных публикациях описаны противоречивые мнения о целесообразности ее применения.

**Цель исследования** — сравнить функциональные результаты лечения пациентов, перенесших артроскопическое восстановление передней крестообразной связки с помощью реинсерции и сухожильной аутопластики.

**Материал и методы.** С 2020 по 2023 г. в многоцентровое проспективное рандомизированное контролируемое сравнительное исследование было включено 170 пациентов с повреждением ПКС типов А, В, Е согласно классификации Gächter и давностью травмы не более 3 мес. В первой группе пациентов выполнялась реинсерция, пациентов второй группы оперировали с применением стандартной техники аутопластики сухожильным трансплантатом. Оценка функционального состояния коленного сустава проводилась в предоперационном периоде, а также в сроки 3, 6, 12, 24 мес. после операции с помощью шкал IKDC 2000 и Lysholm Knee Score.

**Результаты.** В общей выборке преобладал тип Е повреждения ПКС. Наиболее распространенным сопутствующим повреждением смежных структур в обеих группах был разрыв внутреннего мениска — 39,3±0,05% и 45,3±0,05% соответственно. Хондральные дефекты выявлены у 15,5±0,04% в группе реинсерции и у 10,5±0,03% — в группе пластики. В группе пластики обезболивающую терапию в виде сильнодействующих препаратов получали 46,03±0,06% пациентов, в группе реинсерции — 25,35±0,05% ( $p<0,05$ ). Доля пациентов с необходимостью повторной операции по поводу повреждения ПКС в группе реинсерции составила 3,5%, в группе пластики — 1,2%. В обеих группах выявлен статистически значимый прирост баллов по шкалам до операции и в сроки 3, 6, 12 мес. ( $p<0,05$ ). Функциональная оценка состояния коленного сустава по шкалам в предоперационном периоде и в контрольные сроки наблюдения в группах были сопоставимы ( $p>0,05$ ).

**Заключение.** Реинсерция передней крестообразной связки, являясь одним из методов стабилизации коленного сустава, на сегодняшний день сохраняет большое количество ограничений, не может и не должна заменить сухожильную аутопластику, но при четком соблюдении показаний и техники хирургии демонстрирует сравнимые функциональные результаты.

**Ключевые слова:** повреждение передней крестообразной связки, аутопластика ПКС, реинсерция, артроскопия, нестабильность коленного сустава.

**Для цитирования:** Герасимов С.А., Морозова Е.А., Найда Д.А., Колмаков Д.О., Зыкин А.А., Храмцова Е.В. Реинсерции или аутопластика передней крестообразной связки при проксимальных разрывах ПКС: сравнительное исследование. *Травматология и ортопедия России*. <https://doi.org/10.17816/2311-2905-17562>.

✉ Морозова Екатерина Александровна; e-mail: ekaterina.m.96@mail.ru

Рукопись получена: 04.06.2024. Рукопись одобрена: 19.08.2024. Статья опубликована онлайн: 08.11.2024.

© Герасимов С.А., Морозова Е.А., Найда Д.А., Колмаков Д.О., Зыкин А.А., Храмцова Е.В., 2024

Original article

<https://doi.org/10.17816/2311-2905-17562>

## Primary Repair vs Arthroscopic Reconstruction for Proximal Anterior Cruciate Ligament Tears: A Comparative Study

Sergey A. Gerasimov<sup>1,4</sup>, Ekaterina A. Morozova<sup>1,4</sup>, Daria A. Naida<sup>2,4</sup>, Denis O. Kolmakov<sup>3,4</sup>, Andrey A. Zykin<sup>1</sup>, Ekaterina V. Khramtsova<sup>1</sup>

<sup>1</sup> Privolzhsky Research Medical University, Nizhny Novgorod, Russia

<sup>2</sup> Main Military Clinical Hospital named after academician N.N. Burdenko, Moscow, Russia

<sup>3</sup> Central Clinical Hospital "RZD-Medicine", Moscow, Russia

<sup>4</sup> Orthopaedic Research Projects, Nizhny Novgorod, Russia

### Abstract

**Background.** Anterior cruciate ligament (ACL) reconstruction is the gold standard surgical option for ACL tears. Another treatment method is primary ACL repair. The latter has some limitations such as a small range of indications – proximal tears only. However, they still constitute a significant portion of ACL injuries. Although the primary repair has been known for a long time and is still developing, recent publications show conflicting opinions regarding its application.

**The aim of study** was to compare functional outcomes of patients who underwent anterior cruciate ligament reconstruction and primary repair.

**Methods.** In the period from 2020 to 2023, we conducted randomized prospective multicenter control comparative study, which enrolled 170 patients with the ACL tear types A, B, E according to the Gächter classification. The injuries were no older than 3 months. The patients were divided into two groups: Group 1 – primary repair of the ACL, Group 2 – standard technique of the ACL reconstruction with a tendon graft. Knee function was assessed before surgery and 3, 6, 12, 24 months postoperatively using the IKDC 2000 and Lysholm Knee Score.

**Results.** Type E of ACL injury prevailed in the sample. The most common associated injury in both cohorts was medial meniscus tear – 39.3±0.05% and 45.3±0.05% for Group 1 and 2, relatively. Chondrolabral defects were observed in 15.5±0.04% of patients with primary repair, and in 10.5±0.03% of patients from the reconstruction group. Pain relief therapy in the form of opioid analgesics received 46.03±0.06% patients in Group 2 and 25.35±0.05% in Group 1 (p<0.05). The proportion of patients requiring reoperation for ACL injury in Group 1 was 3.5% and 1.2% in Group 2 (p>0,05). Both groups had a statistically significant increase in functional outcomes according to the scales at 3, 6, 12 months (p<0.05). The difference in knee function between the groups was not statistically significant (p>0.05).

**Conclusion.** Primary ACL repair still retains a large number of limitations: it cannot and should not replace ACL reconstruction. However, with strict adherence to the indications and surgical technique, primary ACL repair demonstrates comparable functional outcomes.

**Keywords:** anterior cruciate ligament injury, ACL reconstruction, primary repair, arthroscopy, knee joint instability.

**Cite as:** Gerasimov S.A., Morozova E.A., Naida D.A., Kolmakov D.O., Zykin A.A., Khramtsova E.V. Primary Repair vs Arthroscopic Reconstruction for Proximal Anterior Cruciate Ligament Tears: A Comparative Study. *Traumatology and Orthopedics of Russia*. (In Russian). <https://doi.org/10.17816/2311-2905-17562>.

✉ Ekaterina A. Morozova; e-mail: ekaterina.m.96@mail.ru

Submitted: 04.06.2024. Accepted: 19.08.2024. Published Online: 08.11.2024.

© Gerasimov S.A., Morozova E.A., Naida D.A., Kolmakov D.O., Zykin A.A., Khramtsova E.V., 2024

## ВВЕДЕНИЕ

Одной из наиболее распространенных травм коленного сустава является разрыв передней крестообразной связки (ПКС) [1]. Согласно данным регистров, частота повреждений ПКС в разных странах варьируется: в странах Скандинавии этот показатель составляет около 37 человек на 100 000 населения, в США — 69 на 100 000 населения [2]. При этом большинство пациентов с повреждениями ПКС — молодые, активные, занимающиеся спортом люди [3]. По данным систематического обзора A.V. Montalvo с соавторами, распространенность повреждения ПКС среди спортсменов-мужчин составляет около 2%, среди спортсменок — 3,5%, при этом чаще подобные травмы получают спортсмены любительского уровня, нежели профессионалы [4].

В настоящее время золотым стандартом лечения разрыва ПКС является артроскопическая аутопластика, позволяющая восстановить стабильность коленного сустава, предотвратить повреждения смежных структур, которые неизбежно появляются при длительно существующей нестабильности, а также замедлить процесс дегенерации сустава [5, 6]. Эта операция имеет широкую практику применения: ежегодно в Швеции выполняется около 4 000 вмешательств [7], в Великобритании — более 2 000 [8], в Норвегии — около 2 000 [9]. Достоверные данные о распространенности этой операции в России представить невозможно ввиду отсутствия национального регистра.

За последние два десятилетия техника операции и механизмы фиксации трансплантата были значительно усовершенствованы, однако сохраняется ряд осложнений и нежелательных явлений, таких как нейропатия, боль в месте забора трансплантата и мышечная гипотрофия, отказ фиксирующих систем [10, 11, 12]. Все они влияют на конечный функциональный результат. Кроме того, серьезной проблемой является рецидив нестабильности вследствие разрыва трансплантата ПКС, частота которого, по данным литературы, может достигать 17% и требует большого внимания и расчетов при выборе одноэтапной или двухэтапной ревизионной пластики [13].

Другим вариантом восстановления стабильности коленного сустава является реинсерция ПКС, суть которой заключается в фиксации культы ПКС в области футпринта (места прикрепления) на бедренной кости. Описание подобной методики датируется еще концом XIX в., когда А. Мейо-Робсон выполнил открытую реинсерцию ПКС к месту проксимального прикрепления у 41-летнего мужчины с хорошим клинико-функциональным результатом при 6-летнем наблюдении [14]. Как и аутопластика, реинсерция ПКС с развитием артроскопической хирургии и современных знаний об анатомии и

биомеханике коленного сустава вышла на качественно новый уровень. Однако эта операция имеет более строгие показания к применению. Так, некоторые авторы рекомендуют выполнять реинсерцию при острых разрывах в течение 3 мес. после травмы, связывая это с экспрессией генов-факторов репарации связок, уровень которых значительно снижается после данного срока [15]. Но самым большим ограничением является тип повреждения ПКС — реинсерция применима только при проксимальных разрывах ПКС без ретракции волокон, с возможностью их репозиции [16]. Тем не менее, по оценке ряда авторов, такие повреждения наблюдаются в 15–40% случаев травм передней крестообразной связки [17, 18, 19].

Публикации последних лет демонстрируют противоречивые данные относительно функциональных результатов лечения повреждений ПКС с использованием первичной фиксации, и хирурги с остороженностью относятся к применению данной техники в своей практике [20, 21]. Вероятно, из-за этого при выявлении свежего проксимального повреждения ПКС абсолютное большинство врачей отдают предпочтение реконструкции с использованием аутотрансплантата как более изученной и прогнозируемой методике.

*Цель* — сравнить функциональные результаты лечения пациентов, перенесших артроскопическое восстановление проксимального разрыва передней крестообразной связки методами реинсерции и сухожильной аутопластики.

## МАТЕРИАЛ И МЕТОДЫ

### Дизайн исследования

Представлены результаты многоцентрового проспективного рандомизированного контролируемого сравнительного исследования на базе трех медицинских центров. Включение пациентов в исследование и оценка результатов лечения осуществляется с 2020 г. и продолжается в настоящее время (рис. 1).

В исследование вошли пациенты, которым была выполнена артроскопическая реконструкция ПКС.

#### Критерии включения:

- возраст пациентов от 16 до 45 лет;
- проксимальное повреждение ПКС без ретракции с возможностью репозиции по типам А, В и Е согласно классификации Gächter [22];
- хондромалиция одного из компартментов не более III ст. по Outerbridge [23];
- комплаентные пациенты, доступные для наблюдения и контроля.

#### Критерии невключения:

- пациенты с застарелым разрывом ПКС (давность травмы превышает срок 3 мес.);
- индекс массы тела более 35;

- повреждение связочного аппарата коленного сустава на обеих конечностях;
- сопутствующее повреждение медиальной или латеральной коллатеральной связки;
- ранее проведенные реконструктивные операции на связочном комплексе коленного сустава;
- некомплаентные пациенты.

Критериям включения соответствовали 170 пациентов. Они были распределены на две группы: в первой группе (группа реинсерции) восстановление ПКС проводилось по методике реинсерции — 84 человека, во второй (группа аутопластики) — с помощью сухожильной аутопластики — 86 человек.




Рис. 1. Блок-схема дизайна исследования

Figure 1. Study design flowchart

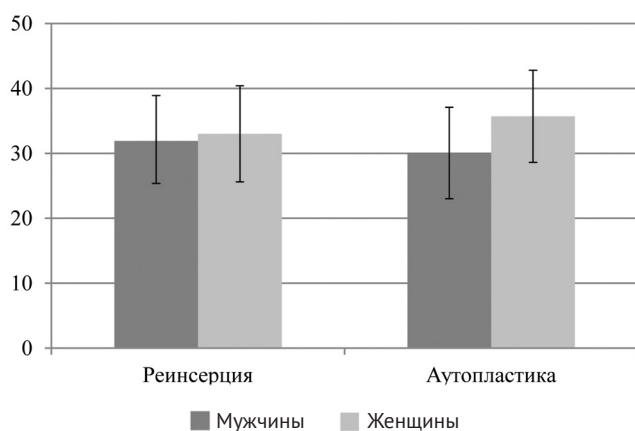


Рис. 2. Распределение пациентов по возрасту в группах

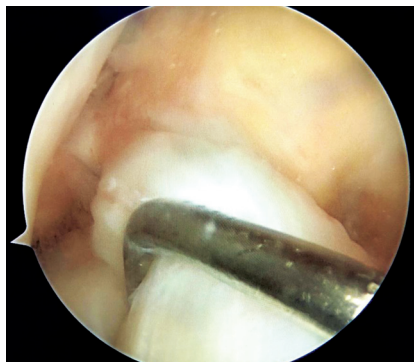
Figure 2. Distribution of patients by age in the groups

### Пациенты

В обеих группах преобладали мужчины: в группе реинсерции их доля составила  $73,8 \pm 0,04\%$  (62 человека), в группе аутопластики —  $80,9 \pm 0,04\%$  (67 человек), женщины —  $26,2 \pm 0,04\%$  (22 человека) и  $22,1 \pm 0,04\%$  (19 человек) соответственно ( $p > 0,05$ ). Группы также были сопоставимы по возрасту ( $p > 0,05$ ) (рис. 2).

Клиническая оценка передней нестабильности коленного сустава до операции проводилась с помощью тестов Лахмана и «переднего выдвигающего ящика». Для визуализации внутрисуставных структур коленного сустава использовалась магнитно-резонансная томография (МРТ) с напряженностью магнитного поля не менее 1,5 Тл. Окончательное решение о возможности выполнения обоих вари-

антов оперативного лечения принималось интраоперационно после артроскопического осмотра ПКС и подтверждения соответствия варианта повреждения критериям включения в исследование (рис. 3).



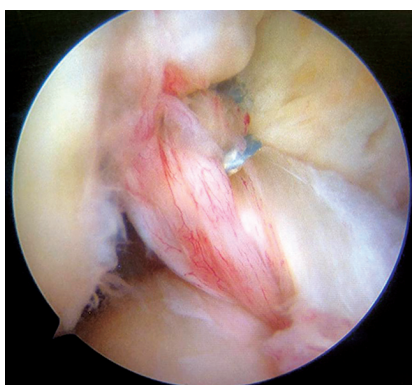
**Рис. 3.** Артроскопическая картина повреждения ПКС типа А по классификации Gächter

**Figure 3.** Arthroscopic image of the ACL injury of type A (Gächter classification)

### Техника операции

Артроскопическая реинсерция ПКС проводилась по методике, описанной G.S. DiFelice с соавторами [26], предполагающей прошивание культи ПКС свободной нитью, обработку области футпринта до появления «кровавой росы», проведение прошитых нитей через ушко анкера с введением последнего в заранее подготовленный костный канал и окончательной фиксацией после натяжения нитей и репозиции культи ПКС в области футпринта (рис. 4).

Реконструкция ПКС сухожильным аутографтом осуществлялась согласно стандартной технике с забором сухожилий полусухожильной и тонкой мышц. Для бедренной фиксации



**Рис. 4.** Артроскопическая картина рефиксированной ПКС

**Figure 4.** Arthroscopic image of the primary ACL repair

трансплантата использовалась наkostная техника с применением пуговиц с изменяемым размером петли; фиксация в тиббиальном канале осуществлялась с помощью винта.

### Послеоперационный период

Рекомендации по послеоперационному ведению всех пациентов были едиными и включали использование дополнительной опоры в виде костылей в течение 3 нед., ношение ортеза в течение 4 нед., ограничение физических нагрузок до 3 мес. С 3-й недели разрешалось сгибание в прооперированном суставе до 30° с постепенным его увеличением до 90° по истечении месяца.

### Методы оценки

Субъективная оценка функции коленного сустава до операции и в контрольные сроки 3, 6, 12 и 24 мес. проводилась с помощью шкал IKDC 2000 [24] и Lysholm Knee Score [25], оценка результатов лечения проводилась посредством телефонного опроса.

Динамический МРТ-контроль не был обязательным для всех пациентов в рамках проводимого исследования ввиду широкой географии оперированных пациентов.

### Статистический анализ

Статистическая обработка данных осуществлялась с помощью программы Statistica v. 13.3 (TIBCO Software Inc). Данные на нормальность проверяли с помощью критерия Колмогорова–Смирнова и графиков квантиль-квантиль. В зависимости от распределения количественные данные представлены в виде  $M \pm SD$  ( $M$  — среднее значение,  $SD$  — стандартное отклонение) или  $Me$  [МКИ] ( $Me$  — медиана, МКИ — межквартильный интервал). Качественные данные представлены в виде  $P \pm \sigma_p$  ( $P$  — процентная доля,  $\sigma_p$  — стандартное отклонение процентной доли).  $U$ -критерий Манна–Уитни применяли при сравнении двух независимых групп с данными, отличными от нормального распределения. Сравнения зависимых переменных с ненормальным распределением проводились с помощью  $T$ -критерия Вилкоксона. Статистически значимыми считали различия при  $p < 0,05$ .

### РЕЗУЛЬТАТЫ

В группе реинсерции период ожидания операции от момента получения травмы составил 64,5 [50,0; 74,5] дня, в группе аутопластики — 68,5 [55; 77] ( $p > 0,05$ ).

В обеих группах чаще всего поврежденная ПКС была прикреплена к задней крестообразной связке, что соответствует типу E по классификации Gächter (табл. 1).

**Таблица 1**  
**Распределение пациентов по типам повреждения ПКС по Gächter, n (P±σp)**

Тип повреждения ПКС	Реинсерция (n = 84)	Аутопластика (n = 86)
A	34 (40,5±0,05)	30 (34,9±0,05)
B	5 (5,9±0,02)	4 (4,6±0,02)
E	45 (53,6±0,05)	52 (60,5±0,05)

*p*>0,05.

У пациентов с сухожильной реконструкцией ПКС было зафиксировано более продолжительное время оперативного вмешательства по сравнению с методикой реинсерции 40 [35; 48] и 33 [25; 45] мин. соответственно (*p*<0,05). В качестве шовного материала при выполнении реинсерции использовались нерассасывающаяся синтетическая лента 2 мм (32,2±0,05%) и нерассасывающаяся нить № 1 (67,8±0,05%) (*p*<0,05), фиксация осуществлялась с помощью безузловых анкерных систем.

При реконструкции ПКС во всех случаях применялся аутоотрансплантат из сухожилий полусухожильной и тонкой мышц. Диаметр трансплантата ПКС составил в 33 случаях (38,30±0,05%) 7,5 мм, в 23 (26,70±0,04%) — 7, в 20 (23,20±0,04%) — 8, в 5 (5,80±0,02%) — 8,5, в 2 (2,30±0,02) — 6,5 и 9, и в 1 (1,20±0,01%) — 6. Семи (8,10±0,03%) пациентам выполнялась дополнительная аугментация аутоотрансплантата лентой (Fiber Tape 2 мм) ввиду недостаточности диаметра трансплантата: в четырех случаях он составил 7 мм, в трех других — 7,5 мм, 6 и 6,5 мм. У всех пациентов с реконструктивной аутопластикой ПКС трансплантат в бедренном канале фиксировали с по-

мощью затягивающейся пуговицы TightRope, в тибиальном — биодеградируемым винтом или винтом из полиэфирэфиркетона.

Среди пациентов, которым осуществлялась реинсерция ПКС, доля с сопутствующим повреждением менисков составила 51,20±0,05%, в группе с пластикой — 59,30±0,05% (*p*>0,05) (табл. 2).

При сопутствующих повреждениях мениска чаще всего выполнялась резекция в обеих группах. При выполнении шва мениска в целом по выборке преобладала техника all-inside — 27 (71,10±0,03%), all-inside совместно с outside-in выполняли в 7 (18,40±0,03%) случаях, изолированную технику outside-in — в 4 (10,50±0,02%) (*p*<0,05) (табл. 3).

Помимо сопутствующих повреждений мениска, в каждой группе были пациенты, имеющие хондральные дефекты. В группе реинсерции их доля составила 15,50±0,04% (13 человек), в группе аутопластики — 10,50±0,03% (9 человек) (*p*>0,05).

Около половины пациентов (46,03±0,06%), перенесших пластику ПКС, находясь в стационаре, получали обезболивающую терапию в виде сильнорействующих препаратов, в группе реинсерции — только четверть (25,35±0,05%) (*p*<0,05).

Повторные травмы в течение двух лет после операции были у 6 пациентов в группе реинсерции, после которых у них были жалобы на отек и чувство нестабильности в суставе. При проведении МРТ повторное повреждение ПКС было обнаружено только у 3 пациентов, в последующем им была выполнена сухожильная аутопластика. Еще у одного пациента выявлен разрыв внутреннего мениска — выполнялась резекция поврежденной части. В группе аутопластики повторные травмы были у 2 пациентов, одному из них потребовалось повторное вмешательство ввиду разрыва в области шва мениска — выполнена резекция. Второму пациенту по поводу повреждения трансплантата проведена ревизион-

**Таблица 2**  
**Оценка состояния менисков, n (P±σp)**

Состояние менисков	Реинсерция (n = 84)	Аутопластика (n = 86)
Интактны	41 (48,80±0,05)	35 (40,70±0,05)
Повреждение внутреннего мениска	33 (39,30±0,05)	39 (45,30±0,05)
Повреждение наружного мениска	9 (10,70±0,03)	7 (8,20±0,03)
Повреждение обоих менисков	1 (1,20±0,01)	5 (5,80±0,03)

*p*>0,05.

**Таблица 3**  
**Хирургическая тактика при сопутствующем повреждении менисков, n (P±σp)**

Группа	Резекция	Шов	<i>p</i>
Реинсерция (n = 43)	26 (60,50±0,07%)	17 (39,50±0,07%)	<0,05
Аутопластика (n = 51)	30 (58,80±0,06%)	21 (41,2±0,06%)	>0,05

ная аутопластика. Кроме этого, у двоих пациентов развилось осложнение в виде нестабильности фиксирующего винта, в одном случае причиной стала инфекция. Таким образом, доля пациентов с реинсерцией, которым потребовалась повторная операция по поводу повреждения ПКС, составила

3,50±0,02%, данный показатель в группе пластики был ниже в 2,5 раза — 1,20±0,01%.

Оценка функционального состояния до хирургического лечения, а также на всех контрольных сроках по опросникам IKDC 2000 и Lysholm Knee Score в группах были сопоставимы ( $p>0,05$ ) (табл. 4).

Таблица 4

**Оценка функционального состояния по опросникам до операции и в контрольные сроки после операции, Ме [Q1; Q3]**

Группа	Срок	IKDC 2000	IKDC 2000 Боль	Lysholm Knee Score
Реинсерция	До операции (n = 84)	46,5 [37,3; 59,2]	5,0 [3,0; 6,0]	53,5 [42,5; 67,5]
	3 мес. (n = 79)	66,6 [57,5; 76,0]	2,0 [1,0; 4,0]	77,0 [66,0; 88,0]
	6 мес. (n = 70)	78,1 [65,5; 87,3]	2,0 [0,0; 4,0]	85,0 [74,0; 95,0]
	12 мес. (n = 70)	85,0 [75,8; 90,8]	1,0 [0,0; 3,0]	90,0 [83,0; 95,0]
	24 мес. (n = 45)	87,3 [82,7; 91,9]	0 [0,0; 2,0]	91,0 [87,0; 98,0]
Аутопластика	До операции (n = 86)	52,0 [39,0; 58,7]	5,0 [3,0; 7,0]	63,0 [45,0; 71,0]
	3 мес. (n = 71)	67,8 [57,5; 77,0]	2,0 [0,0; 4,0]	76,0 [68,0; 90,0]
	6 мес. (n = 69)	77,0 [68,9; 84,0]	2,0 [0,0; 4,0]	84,0 [72,0; 93,0]
	12 мес. (n = 59)	83,9 [72,4; 90,8]	2,0 [0,0; 3,0]	89,0 [79,0; 98,0]
	24 мес. (n = 33)	90,8 [78,1; 94,2]	0 [0,0; 3,0]	91,0 [83,0; 98,0]

Статистически значимый прирост баллов по шкалам IKDC 2000 и Lysholm Knee Score был выявлен в обеих группах при сравнении состояния до операции и спустя 3, 6 и 12 мес. ( $p<0,05$ ). Болевой синдром, который оценивали по соответствующей шкале опросника IKDC 2000, в обеих группах снижался в течение периода наблюдения. Баллы по IKDC 2000 (боль) до операции и спустя год статистически значимо различались ( $p<0,05$ ) как в группе реинсерции, так и в группе аутопластики.

**ОБСУЖДЕНИЕ**

Идея рефиксации ПКС не является новой, однако пройдя этап эйфории и увлечения этой процедурой, абсолютное большинство хирургов отказались от ее применения, отдав предпочтение артроскопической реконструкции. Причиной этого стали неудовлетворительные результаты лечения. Необходимо отметить, что в большинстве таких научных работ, содержащих неудовлетворительные результаты, описывают ранние техники сшивания фрагментов поврежденной ПКС нитями между собой либо применение методики в случаях плохого качества культы ПКС или при сопутствующих повреждениях коллатеральных связок [19, 21, 26]. С развитием хирургических техник, механизмов фиксации современных имплантатов, визуализации внутрисуставных повреждений, получаемых с новых магнитно-резонансных томографов, реинсерция ПКС получила новый импульс. При этом хирурги сосредоточили внимание на факторах,

которые могли стать предиктором негативных исходов лечения [26, 27].

В данное исследование мы не включали пациентов с давностью травмы свыше 3 мес. до операции, ранее считалось, что эту процедуру следует выполнять в максимально короткий срок после травмы. H.D. Vermeijden с соавторами проанализировали исходы лечения пациентов, прооперированных в диапазоне от 15 до 285 дней с момента травмы, при этом получили сходные клинические и функциональные результаты при краткосрочном и среднесрочном наблюдениях. Авторы пришли к заключению, что наиболее важными факторами успеха реинсерции, по-видимому, являются качество ткани оставшегося фрагмента связки и его длина, а не время до хирургического вмешательства [28]. В поддержку этой гипотезы многие авторы сообщают, что именно тип повреждения ПКС имеет решающее значение в прогнозе ее рефиксации. Так, наибольшим потенциалом обладают проксимальные разрывы в области футпринта на бедренной кости [26, 28, 29].

В своей работе мы использовали классификацию повреждений ПКС, предложенную A. Gächter и основанную на данных артроскопической картины [22]. При этом повреждения типов А, В и Е могут быть восстановлены как с помощью сухожильной аутопластики, так и с использованием техники реинсерции. На сегодняшний день в литературе встречаются описания новых методов восстановления разрывов ПКС в средних и дистальных сег-

ментах, основанные на применении фибриновых сгустков, а также коллагеновых матриц в комбинации с различными клеточными технологиями, однако данные таких исследований базируются на очень малых группах пациентов [29, 30].

В нашем исследовании мы ограничили возраст пациентов 45 годами, предполагая, что более старший возраст может повлиять на клинические исходы лечения, однако в своей работе G.S. DiFelice с соавторами представили сопоставимые результаты лечения пациентов в возрасте от 17 до 57 лет [26].

По данным ряда авторов, процент неудач и рецидивов нестабильности после реинсерции ПКС колеблется в диапазоне от 7 до 11%, основными причинами являются повторные травмы и нарушения протоколов реабилитации [31, 32]. В текущем исследовании по тем же причинам мы получили 3,5% повторных разрывов, что несколько ниже, чем показатели, полученные зарубежными коллегами. Неоспоримым является факт, что процент рецидивов нестабильности в результате травм традиционно выше в группе реинсерции в сравнении с сухожильной аутопластикой [33, 34]. Это подтверждают многие исследователи, однако все они обращают внимание на то, что ревизионное вмешательство в таком случае по уровню хирургической агрессии и функциональным результатам сопоставимо с первичной реконструкцией. Этого нельзя сказать о ревизионных вмешательствах после сухожильной аутопластики ПКС, которые могут требовать двухэтапной хирургии, что увеличивает общую продолжительность лечения и

приводит к более низким показателям функциональности [35, 36].

Сухожильная аутопластика ПКС в течение многих лет является хорошо зарекомендовавшим себя методом восстановления стабильности коленного сустава, позволяющим прогнозируемо достигать высоких функциональных показателей [37]. Однако большинство публикаций также демонстрируют высокий уровень функциональных исходов и при применении реинсерции ПКС — свыше 85% от максимальных значений по используемым шкалам. В рамках нашего исследования были получены аналогичные результаты по шкалам IKDC 2000 и Lysholm Knee Score в срок 12 мес. — 85,0 [75,8; 90,8] и 90,0 [83,0; 98,0] соответственно.

Безусловно, на конечный функциональный результат влияет не только вариант стабилизации, но и состояние и вариант хирургии других анатомических структур коленного сустава: менисков, суставного хряща. В нашем исследовании группы были сопоставимы по этим параметрам.

## ЗАКЛЮЧЕНИЕ

Реинсерция передней крестообразной связки, являясь одним из методов стабилизации коленного сустава, на сегодняшний день сохраняет большое количество ограничений, не может и не должна заменять сухожильную аутопластику. Но при четком соблюдении показаний и техники хирургии этот метод демонстрирует сравнимые функциональные результаты и может быть рекомендован к применению.

## ДОПОЛНИТЕЛЬНАЯ ИНФОРМАЦИЯ

### **Заявленный вклад авторов**

*Герасимов С.А.* — концепция и дизайн исследования, написание и редактирование текста статьи.

*Морозова Е.А.* — сбор, анализ и интерпретация данных, написание текста статьи.

*Найда Д.А.* — концепция и дизайн исследования, написание текста статьи.

*Колмаков Д.О.* — концепция и дизайн исследования.

*Зыкин А.А.* — концепция и дизайн исследования.

*Храмцова Е.В.* — поиск и анализ публикаций.

Все авторы прочли и одобрили финальную версию рукописи статьи. Все авторы согласны нести ответственность за все аспекты работы, чтобы обеспечить надлежащее рассмотрение и решение всех возможных вопросов, связанных с корректностью и надежностью любой части работы.

**Источник финансирования.** Авторы заявляют об отсутствии внешнего финансирования при проведении исследования.

**Возможный конфликт интересов.** Авторы декларируют отсутствие явных и потенциальных конфликтов интересов, связанных с публикацией настоящей статьи.

## DISCLAIMERS

### **Author contribution**

*Gerasimov S.A.* — study concept and design, drafting and editing the manuscript.

*Morozova E.A.* — data acquisition, data analysis and interpretation, drafting the manuscript.

*Nayda D.A.* — study concept and design, drafting the manuscript.

*Kolmakov D.O.* — study concept and design.

*Zykin A.A.* — study concept and design.

*Khramtsova E.V.* — literature search and review.

All authors have read and approved the final version of the manuscript of the article. All authors agree to bear responsibility for all aspects of the study to ensure proper consideration and resolution of all possible issues related to the correctness and reliability of any part of the work.

**Funding source.** This study was not supported by any external sources of funding.

**Disclosure competing interests.** The authors declare that they have no competing interests.



**Этическая экспертиза.** Исследование одобрено локальным комитетом по этике при ФГБУ ВО «ПИМУ» Минздрава России, протокол № 11 от 18.02.2020 г.

**Информированное согласие на публикацию.** Авторы получили письменное согласие пациентов на участие в исследовании и публикацию результатов.

**Ethics approval.** The study was approved by the local ethics committee of Privolzhsky Research Medical University, protocol No 11, 18.02.2020.

**Consent for publication.** The authors obtained written consent from patients to participate in the study and publish the results.

## ЛИТЕРАТУРА [REFERENCES]

1. Kaarre J., Zsidai B., Narup E., Horvath A., Svantesson E., Senorski E.H. et al. Scoping Review on ACL Surgery and Registry Data. *Curr Rev Musculoskelet Med.* 2022;15(5):385-393. doi: 10.1007/s12178-022-09775-2.
2. Sanders T.L., Kremers M.H., Bryan A.J., Larson D.R., Dahm D.L., Levy B.A. et al. Incidence of Anterior Cruciate Ligament Tears and Reconstruction: A 21-Year Population-Based Study. *Am J Sports Med.* 2016;44(6):1502-1507. doi: 10.1177/0363546516629944.
3. Анастасиева Е.А., Симагаев Р.О., Кирилова И.А. Актуальные вопросы лечения повреждений передней крестообразной связки (обзор литературы). *Гений ортопедии.* 2020;26(1):117-128. doi: 10.18019/1028-4427-2020-26-1-117-128. Anastasieva E.A., Simagaev R.O., Kirilova I.A. Surgical treatment of anterior cruciate ligament injury (review). *Genij Ortopedii.* 2020;26(1):117-128. (In Russian). doi: 10.18019/1028-4427-2020-26-1-117-128.
4. Montalvo A.V., Schneider D.K., Yut L., Webster K.E., Beynon B., Kocher M.S. et al. What's my risk of sustaining an ACL injury while playing sports? A systematic review with meta-analysis. *Br J Sports Med.* 2019;53(16):1003-1012. doi: 10.1136/bjsports-2016-096274.
5. Stone J.A., Perrone G.S., Nezwak T.A., Cui Q., Vlad S.C., Richmond J.C. et al. Delayed ACL reconstruction in patients 40 years of age is associated with increased risk of medial meniscal injury at 1 year. *Am J Sports Med.* 2019;47(3):584-589. doi: 10.1177/0363546518817749.
6. Heusdens C.H.W., Hopper G.P., Dossche L., Roelant E., Mackey G.M. Anterior cruciate ligament repair with Independent Suture Tape Reinforcement: a case series with 2-year follow-up. *Knee Surg Sports Traumatol Arthrosc.* 2019;27(1):60-67. doi: 10.1007/s00167-018-5239-1.
7. The Swedish national knee ligament Registry. Annual reports 2022. Available from: <https://aclregister.nu/documents/>.
8. The National Ligament Registry. The Seventh Annual Report (2022). Available from: <https://www.uknrl.co.uk/media.php/>.
9. Annual report 2021. Norwegian National Advisory Unit on Arthroplasty and Hip Fractures. Norwegian Arthroplasty Register. Norwegian Cruciate Ligament Register. Norwegian Hip Fracture Register. Norwegian Paediatric Hip Register. Available from: <https://10.13140/RG.2.2.34266.26566>.
10. Houck D.A., Kraeutler M.J., Belk J.W., Goode J.A., Mulcahey M.K., Bravman T.J. Primary arthroscopic repair of the anterior cruciate ligament: a systematic review of clinical outcomes. *Arthroscopy.* 2019;35(12):3318-3327. doi: 10.1016/j.arthro.2019.06.034.
11. Nyland J., Gamble C., Franklin T., Caborn D.N.M. Permanent knee sensorimotor system changes following ACL injury and surgery. *Knee Surg Sport Traumatol Arthrosc.* 2017;25:1461-1474. doi: 10.1007/s00167-017-4432-y.
12. Cinque M.E., Dornan G.J., Chahla J., Moatshe G., LaPrade R.F. High rates of osteoarthritis develop after anterior cruciate ligament surgery: an analysis of 4108 patients. *Am J Sports Med.* 2018;46(8):2011-2019. doi: 10.1177/0363546517730072.
13. Sanders T.L., Pareek A., Hewett T.E., Levy B.A., Dahm D.L., Stuart M.J. et al. Long-term rate of graft failure after ACL reconstruction: a geographic population cohort analysis. *Knee Surg Sports Traumatol Arthrosc.* 2017;25(1):222-228. doi: 10.1007/s00167-016-4275-y.
14. Robson A.W. VI. Ruptured Crucial Ligaments and their Repair by Operation. *Ann Surg.* 1903;37(5):716-718.
15. Novaretti J.V., Astur D.C., Casadio D., Nicolini A.P., de Castro Pochini A., Andreoli C.V. et al. Higher gene expression of healing factors in anterior cruciate ligament remnant in acute anterior cruciate ligament tear. *Am J Sports Med.* 2018;46(7):1583-1591. doi: 10.1177/0363546518760577.
16. van der List J.P., DiFelice G.S. Role of tear location on outcomes of open primary repair of the anterior cruciate ligament: A systematic review of historical studies. *Knee.* 2017;24(5):898-908. doi: 10.1016/j.knee.2017.05.009.
17. van der List J.P., Mintz D.N., DiFelice G.S. The location of anterior cruciate ligament tears: a prevalence study using magnetic resonance imaging. *Orthop J Sports Med.* 2017;5(6):2325967117709966. doi: 10.1177/2325967117709966.
18. Sherman M.F., Lieber L., Bonamo J.R., Podesta L., Reiter I. The long-term followup of primary anterior cruciate ligament repair. Defining a rationale for augmentation. *Am J Sports Med.* 1991;19(3):243-255. doi: 10.1177/036354659101900307.
19. Henle P., Bieri K.S., Brand M., Aghayev E., Bettfuehr J., Haeberli J. et al. Patient and surgical characteristics that affect revision risk in dynamic intraligamentary stabilization of the anterior cruciate ligament. *Knee Surg Sport Traumatol Arthrosc.* 2018;26(4):1182-1189. doi: 10.1007/s00167-017-4574-y.
20. Mahapatra P., Horriat S., Anand B.S. Anterior cruciate ligament repair – past, present and future. *J Exp Orthop.* 2018;5(1):20. doi: 10.1186/s40634-018-0136-6.
21. Krismer A.M., Gousopoulos L., Kohl S., Ateschrang A., Kohlhof H., Ahmad S.S. Factors influencing the success of anterior cruciate ligament repair with dynamic intraligamentary stabilisation. *Knee Surg Sport Traumatol Arthrosc.* 2017;25(12):3923-3928. doi: 10.1007/s00167-017-4445-6.
22. Gächter A. The various faces of anterior cruciate ligament tears during arthroscopic examination. In: Jakob R.P., Staubli H.U., eds. *The knee and the cruciate ligaments.* Berlin: Springer-Verlag; 1992. P. 190-192.
23. Outerbridge R.E. The etiology of chondromalacia patellae. *J Bone Joint Surg Br.* 1961;43-B:752-757. doi: 10.1302/0301-620X.43B4.752.
24. Irrgang J.J., Anderson A.F., Boland A.L., Harner C.D., Kurosaka M., Neyret P. et al. Development and validation of the international knee documentation committee subjective knee form. *Am J Sports Med.* 2001;29(5):600-613. doi: 10.1177/03635465010290051301.

25. Tegner Y., Lysholm J. Rating systems in the evaluation of knee ligament injuries. *Clin Orthop Relat Res.* 1985;(198):43-49.
26. DiFelice G.S., Villegas C., Taylor S. Anterior cruciate ligament preservation: early results of a novel arthroscopic technique for suture anchor primary anterior cruciate ligament repair. *Arthroscopy.* 2015;31(11):2162-2171. doi: 10.1016/j.arthro.2015.08.010.
27. van der List J.P., DiFelice G.S. Preoperative magnetic resonance imaging predicts eligibility for arthroscopic primary anterior cruciate ligament repair. *Knee Surg Sports Traumatol Arthrosc.* 2018;26(2):660-671. doi: 10.1007/s00167-017-4646-z.
28. Vermeijden H.D., van der List J.P., O'Brien R., DiFelice G.S. Patients forget about their operated knee more following arthroscopic primary repair of the anterior cruciate ligament than following reconstruction. *Arthroscopy.* 2020;36(3):797-804. doi: 10.1016/j.arthro.2019.09.041.
29. Vermeijden H.D., van der List J.P., DiFelice G.S. Acute and delayed anterior cruciate ligament repair results in similar short to mid-term outcomes. *Knee.* 2021;29:142-149. doi: 10.1016/j.knee.2021.01.028.
30. Matsumoto T., Kubo S., Sasaki K., Kawakami Y., Oka S., Sasaki H. et al. Acceleration of tendon-bone healing of anterior cruciate ligament graft using autologous ruptured tissue. *Am J Sports Med.* 2012;40(6):1296-1302. doi: 10.1177/0363546512439026.
31. Mukhopadhyay R., Shah N., Vakta R., Bhatt J. ACL femoral avulsion repair using suture pull-out technique: A case series of thirteen patients. *Chin J Traumatol.* 2018;21(6):352-355. doi: 10.1016/j.cjtee.2018.07.001.
32. Heusdens C.H.W., Blockhuys K., Roelant E., Dossche L., Van Glabbeek F., Dyck P.V. Suture tape augmentation ACL repair, stable knee, and favorable PROMs, but a re-rupture rate of 11% within 2 years. *Knee Surg Sports Traumatol Arthrosc.* 2021;29(11):3706-3714. doi: 10.1007/s00167-020-06399-2.
33. Houck D.A., Kraeutler M.J., Belk J.W., Goode J.A., Mulcahey M.K., Bravman J.T. Primary Arthroscopic Repair of the Anterior Cruciate Ligament: A Systematic Review of Clinical Outcomes. *Arthroscopy.* 2019;35(12):3318-3327. doi: 10.1016/j.arthro.2019.06.034.
34. Achtnich A., Herbst E., Forkel P., Metzloff S., Sprenger F., Imhoff A.B. et al. Acute Proximal Anterior Cruciate Ligament Tears: Outcomes After Arthroscopic Suture Anchor Repair Versus Anatomic Single-Bundle Reconstruction. *Arthroscopy.* 2016;32(12):2562-2569. doi: 10.1016/j.arthro.2016.04.031.
35. Kraeutler M.J., Welton K.L., McCarty E.C., Bravman J.T. Revision Anterior Cruciate Ligament Reconstruction. *J Bone Joint Surg Am.* 2017;99(19):1689-1696. doi: 10.2106/JBJS.17.00412.
36. Lefevre N., Klouche S., Mirouse G., Herman S., Gerometta A., Bohu Y. Return to sport after primary and revision anterior cruciate ligament reconstruction: A prospective comparative study of 552 patients from the FAST cohort. *Am J Sports Med.* 2017;45(1):34-41. doi: 10.1177/0363546516660075.
37. Sollberger V.D., Korthaus A., Barg A., Pagenstert G. Long-term results after anterior cruciate ligament reconstruction using patellar tendon versus hamstring tendon autograft with a minimum follow-up of 10 years – a systematic review. *Arch Orthop Trauma Surg.* 2023;143(7):4277-4289. doi: 10.1007/s00402-022-04687-9.

#### Сведения об авторах

✉ Морозова Екатерина Александровна  
 Адрес: Россия, 603005, г. Нижний Новгород,  
 пл. Минина и Пожарского, д. 10/1  
<https://orcid.org/0000-0001-7548-9398>  
 e-mail: ekaterina.m.96@mail.ru

Герасимов Сергей Александрович — канд. мед. наук  
<https://orcid.org/0000-0002-3179-9770>  
 e-mail: gerasimoff@list.ru

Найда Дарья Александровна — канд. мед. наук  
<https://orcid.org/0000-0003-4567-2612>  
 e-mail: dariaanayda@gmail.com

Колмаков Денис Олегович  
<https://orcid.org/0009-0005-6669-0838>  
 e-mail: doctor.kolmakov@mail.ru

Зыкин Андрей Анатольевич — канд. мед. наук  
<https://orcid.org/0000-0002-6321-3631>  
 e-mail: dr.zykin@mail.ru

Храмцова Екатерина Вячеславовна  
<https://orcid.org/0000-0003-1737-1214>  
 e-mail: e.v.khramtsova@bk.ru

#### Authors' information

✉ Ekaterina A. Morozova  
 Address: 10/1, Minin and Pozharsky sq., Nizhny Novgorod,  
 603005, Russia  
<https://orcid.org/0000-0001-7548-9398>  
 e-mail: ekaterina.m.96@mail.ru

Sergey A. Gerasimov — Cand. Sci. (Med.)  
<https://orcid.org/0000-0002-3179-9770>  
 e-mail: gerasimoff@list.ru

Daria A. Naida — Cand. Sci. (Med.)  
<https://orcid.org/0000-0003-4567-2612>  
 e-mail: dariaanayda@gmail.com

Denis O. Kolmakov  
<https://orcid.org/0009-0005-6669-0838>  
 e-mail: doctor.kolmakov@mail.ru

Andrey A. Zykin — Cand. Sci. (Med.)  
<https://orcid.org/0000-0002-6321-3631>  
 e-mail: dr.zykin@mail.ru

Ekaterina V. Khramtsova  
<https://orcid.org/0000-0003-1737-1214>  
 e-mail: e.v.khramtsova@bk.ru