



Научная статья
УДК 616.728.2-089.844-053.2
<https://doi.org/10.17816/2311-2905-17527>

Анализ причин выполнения тотального эндопротезирования тазобедренного сустава у детей: часть 1

П.И. Бортулёв¹, С.В. Виссарионов^{1,2}, А.Г. Баиндурашвили¹, В.А. Неверов^{1,2},
В.Е. Басков¹, Д.Б. Барсуков¹, И.Ю. Поздникин¹, Т.В. Баскаева¹,
М.С. Познович¹, Д.В. Выриков¹, Т.С. Рыбинских¹

¹ ФГБУ «Национальный медицинский исследовательский центр детской травматологии и ортопедии им. Г.И. Турнера» Минздрава России, г. Санкт-Петербург, Россия

² ФГБОУ ВО «Северо-Западный государственный медицинский университет им. И.И. Мечникова» Минздрава России, г. Санкт-Петербург, Россия

Реферат

Актуальность. Тотальное эндопротезирование тазобедренного сустава является одной из наиболее часто выполняемых и эффективных операций у пациентов с коксартрозом различного генеза. По данным различных крупных регистров артропластики, причиной развития раннего коксартроза терминальной стадии у лиц моложе 25 лет в 10–33% случаев являются такие ортопедические заболевания детского тазобедренного сустава, как дисплазия, юношеский эпифизеолиз головки бедренной кости и болезнь Пертеса. Однако научные публикации, посвященные причинам развития терминальной стадии коксартроза у пациентов моложе 21 года, а также у детей, в зарубежной и отечественной литературе носят единичный характер.

Цель исследования — провести анализ причин развития терминальной стадии коксартроза, требующей выполнения тотального эндопротезирования тазобедренного сустава у детей, перенесших основные ортопедические заболевания сустава.

Материал и методы. Ретроспективное исследование основано на данных медицинской документации 500 пациентов (530 тазобедренных суставов) в возрасте от 10 до 18 ($15,1 \pm 1,5$) лет, которым в период с 2008 по 2023 г. была проведена операция тотального эндопротезирования тазобедренного сустава. Основным предметом изучения были данные анамнеза течения ортопедического заболевания и проводимого ранее лечения.

Результаты. В результате проведенного изучения данных медицинской документации и архивных рентгенограмм были выявлены основные диагностические и тактические ошибки в лечении пациентов с основными заболеваниями тазобедренного сустава, характерными для детского возраста. Кроме того, выделены наиболее эндемичные Федеральные округа и регионы Российской Федерации по данным нозологическим формам.

Заключение. Основными причинами развития терминальной стадии коксартроза, требующего выполнения тотальной артропластики у пациентов до 18 лет с основными ортопедическими заболеваниями детского тазобедренного сустава, являются дефекты в диагностике, методологическом выборе как консервативного, так и хирургического лечения, а также ятрогенное поражение компонентов сустава.

Ключевые слова: дети, дисплазия тазобедренного сустава, юношеский эпифизеолиз головки бедренной кости, болезнь Пертеса, коксартроз, эндопротезирование.

Для цитирования: Бортулёв П.И., Виссарионов С.В., Баиндурашвили А.Г., Неверов В.А., Басков В.Е., Барсуков Д.Б., Поздникин И.Ю., Баскаева Т.В., Познович М.С., Выриков Д.В., Рыбинских Т.С. Анализ причин выполнения тотального эндопротезирования тазобедренного сустава у детей: часть 1. *Травматология и ортопедия России*. 2024;30(2):54-71. <https://doi.org/10.17816/2311-2905-17527>.

Бортулёв Павел Игоревич; e-mail: pavel.bortulev@yandex.ru

Рукопись получена: 10.04.2024. Рукопись одобрена: 04.06.2024. Статья опубликована: 20.06.2024.

© Бортулёв П.И., Виссарионов С.В., Баиндурашвили А.Г., Неверов В.А., Басков В.Е., Барсуков Д.Б., Поздникин И.Ю., Баскаева Т.В., Познович М.С., Выриков Д.В., Рыбинских Т.С., 2024



Causes of Total Hip Replacement in Children: Part 1

Pavel I. Bortulev¹, Sergei V. Vissarionov^{1,2}, Alexey G. Baindurashvili¹, Valentin A. Neverov^{1,2}, Vladimir E. Baskov¹, Dmitry B. Barsukov¹, Ivan Yu. Pozdnykin¹, Tamila V. Baskaeva¹, Makhmud S. Poznovich¹, Dmitry V. Vyrikov¹, Timofey S. Rybinskikh¹

¹ H. Turner National Medical Research Center for Children's Orthopedics and Trauma Surgery, St. Petersburg, Russia

² Mechnikov North-Western State Medical University, St. Petersburg, Russia

Abstract

Background. Total hip arthroplasty (THA) is one of the most frequently performed and effective surgical procedures in patients with hip osteoarthritis of various origin. According to a variety of large arthroplasty registries, in 10-33% of cases, the causes of end-stage hip osteoarthritis in people under the age of 25 are such orthopedic diseases of the hip as dysplasia, SCFE and Perthes disease. However, there are practically no scientific publications examining the causes of the development of end-stage hip osteoarthritis in patients under the age of 21, as well as in children, in the foreign literature and there are none at all in the domestic literature.

The aim of the study is to analyze the causes of the development of end-stage hip osteoarthritis requiring total hip arthroplasty in children who had suffered major orthopedic diseases of the hip.

Methods. The retrospective study is based on the medical records of 500 patients (530 hip joints) aged between 10 and 18 years (15.1±1.5) who had undergone total hip replacement at the Department of Hip Pathology of the G.I. Turner National Research Medical Center for Pediatric Traumatology and Orthopedics, in the period from 2008 to 2023. The main subject of the study was the anamnesis of the course of the orthopedic disease and previous treatment.

Results. After studying the medical records and archival X-rays, we have identified the main diagnostic and tactical errors in the treatment of patients with major diseases of the hip, which are specific to childhood. Additionally, according to these nosological entities we have identified the most "endemic" federal regions and subjects of the Russian Federation.

Conclusions. The main causes of the development of end-stage hip osteoarthritis requiring total hip arthroplasty in patients under the age of 18 with major orthopedic diseases of the hip are: diagnostic defects, methodological choice of both conservative and surgical treatment, and iatrogenic damage to the joint components.

Keywords: children, hip dysplasia, SCFE, Perthes disease, dysplastic hip osteoarthritis, total hip arthroplasty.

Cite as: Bortulev P.I., Vissarionov S.V., Baindurashvili A.G., Neverov V.A., Baskov V.E., Barsukov D.B., Pozdnykin I.Yu., Baskaeva T.V., Poznovich M.S., Vyrikov D.V., Rybinskikh T.S. Causes of Total Hip Replacement in Children: Part 1. *Traumatology and Orthopedics of Russia*. 2024;30(2):54-71. (In Russian). <https://doi.org/10.17816/2311-2905-17527>.

✉ Pavel I. Bortulev; e-mail: pavel.bortulev@yandex.ru

Submitted: 10.04.2024. Accepted: 04.06.2024. Published: 20.06.2024.

© Bortulev P.I., Vissarionov S.V., Baindurashvili A.G., Neverov V.A., Baskov V.E., Barsukov D.B., Pozdnykin I.Yu., Baskaeva T.V., Poznovich M.S., Vyrikov D.V., Rybinskikh T.S., 2024

ВВЕДЕНИЕ

Тотальное эндопротезирование тазобедренного сустава (ТЭТС) на сегодняшний день является наиболее часто выполняемой и эффективной операцией у пациентов с коксартрозом различного генеза. Операция XX века — такое высокое название получила данная технология хирургического лечения в 2007 г. [1] Вместе с тем на сегодняшний день в мировом ортопедическом сообществе отсутствует единый взгляд на проблему выполнения ТЭТС у молодых взрослых и тем более детей. Этот факт объясняется наличием ряда уникальных анатомических особенностей и проблем применения данного вида органозамещающей операции, таких как малые размеры вертлужной впадины и бедренной кости, функционирующий Y-образный хрящ, оптимальный выбор дизайна имплантатов и пары трения. Это обусловлено необходимостью долговременного функционирования эндопротеза, высоким риском ревизионных вмешательств и другими факторами. Однако, по данным ряда авторов, частота ТЭТС у пациентов младше 21 года с каждым десятилетием неуклонно растет [2, 3, 4].

По данным крупных национальных регистров артропластики, причиной развития раннего коксартроза терминальной стадии у лиц моложе 25 лет в 10–33% случаев являются основные ортопедические заболевания детского тазобедренного сустава, такие как дисплазия, юношеский эпифизеолиз, болезнь Легга–Кальве–Пертеса, а средний возраст пациентов на момент операции колеблется от 18 до 55 лет в зависимости от нозологической формы [5, 6, 7, 8]. Однако научных публикаций о причинах развития терминальной стадии коксартроза у пациентов моложе 21 года в зарубежной литературе практически нет [9]. В отечественной литературе присутствуют единичные работы, которые отражают особенности тактики лечения и выполнения операции [10, 11].

Цель исследования — провести анализ причин развития терминальной стадии коксартроза, требующей выполнения тотального эндопротезирования тазобедренного сустава у детей, перенесших основные ортопедические заболевания сустава.

МАТЕРИАЛ И МЕТОДЫ

Исследование основано на результатах анализа данных медицинской документации (амбулаторные карты и истории болезни) 500 пациентов (530 тазобедренных суставов) в возрасте 10 до 18 ($15,1 \pm 1,5$) лет, которым в период с 2008 по 2023 г. в отделении патологии тазобедренного сустава НМИЦ детской травматологии и ортопедии имени Г.И. Турнера была проведена операция ТЭТС. Все операции были выполнены из хи-

рургического доступа по Gibson–Moore. В 99,8% случаев применялась технология press-fit фиксации компонентов эндопротеза, в 0,2% случаев — антигибридная.

Так как основным предметом изучения были данные анамнеза течения ортопедического заболевания и проводимого ранее лечения, а также их клиническая интерпретация, в исследовании рассчитывались описательные статистические показатели — средняя величина (M) и стандартное отклонение (SD).

РЕЗУЛЬТАТЫ И ОБСУЖДЕНИЕ

Изучение анамнестических данных позволило определить этиологию терминальной стадии артроза тазобедренного сустава (табл. 1).

Таблица 1

Распределение пациентов по нозологическим формам заболевания

Нозологическая форма	Кол-во пациентов
Дисплазия	132 (24,7%)
Последствия ОГО	79 (14,8%)
ЮЭГБК	72 (13,6%)
Последствия травмы	57 (10,7%)
Аваскулярный некроз	54 (10,2%)
СДС	53 (10%)
БЛКП	34 (6,4%)
Прочие	50 (9,6%)

ОГО — острый гематогенный остеомиелит; ЮЭГБК — юношеский эпифизеолиз головки бедренной кости; СДС — системные дисплазии скелета; БЛКП — болезнь Легга–Кальве–Пертеса.

Исходя из данных, представленных в таблице 1, видно, что наиболее частыми причинами развития коксартроза были такие ортопедические заболевания тазобедренного сустава у детей, как дисплазия, последствия остеомиелита и ЮЭГБК, что в целом соответствует данным мировой литературы [5, 6, 7]. Группу «Прочие» составили единичные пациенты с коксартрозом, развившимся в результате неврологической и генетической нестабильности тазобедренного сустава (детский церебральный паралич, артрогрипоз), болезни Бехтерева, аневризальной костной кисты подвздошной кости, применения пульс-терапии глюкокортикоидными гормонами, массивной гетеротопической оссификацией мышц области тазобедренного сустава.

Пациенты госпитализировались в клинику Центра для проведения хирургического лечения из всех восьми федеральных округов Российской Федерации (рис. 1).

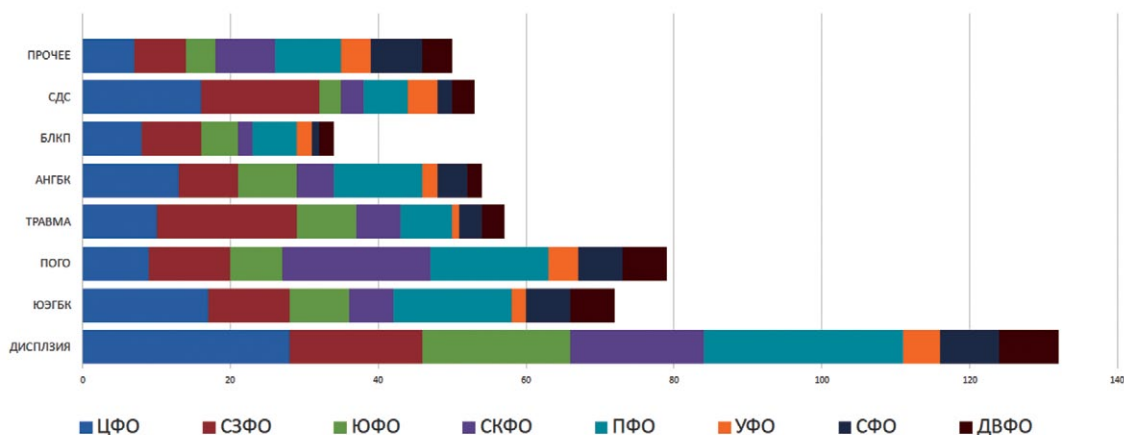


Рис. 1. Распределение пациентов по заболеваниям тазобедренного сустава, явившихся причиной развития терминальной стадии коксартроза по федеральным округам РФ: ЦФО — Центральный ФО; ПФО — Приволжский ФО; СЗФО — Северо-Западный ФО; СКФО — Северо-Кавказский ФО; УФО — Уральский ФО; СФО — Сибирский ФО; ЮФО — Южный ФО; ДВФО — Дальневосточный ФО

Fig. 1. Distribution of patients with a particular hip joint disease that caused the development of end-stage hip osteoarthritis by the federal districts of the Russian Federation

Наиболее эндемичными по коксартрозу, причиной которого стали такие ортопедические заболевания детского тазобедренного сустава, как дисплазия, ЮЭГБК, последствия ОГО и аваскулярный некроз головки бедренной кости (включая пациентов с болезнью Легга–Кальве–Пертеса), являются ПФО и ЦФО. Наибольшее количество пациентов с последствиями травм области тазобедренного сустава, среди которых на долю перелома шейки бедренной кости приходилось 97%, были госпитализированы из СЗФО. Отдельного внимания заслуживает количество детей с диспластическим коксартрозом из СКФО: их было

значительно меньше, чем в ЦФО, СЗФО, УФО и ЮФО. В разрезе общей статистики по дисплазии тазобедренных суставов — это самый неблагоприятный округ, в котором поздно диагностируется диспластическая патология различной степени тяжести у пациентов детского возраста, нуждающихся в хирургическом лечении [12]. Дальнейшее изучение эпидемиологии коксартроза у детей позволило выявить наиболее эндемичные регионы Российской Федерации (рис. 2).

Лидирующими регионами по направлению в клинику Центра пациентов с терминальной стадией диспластического коксартроза были

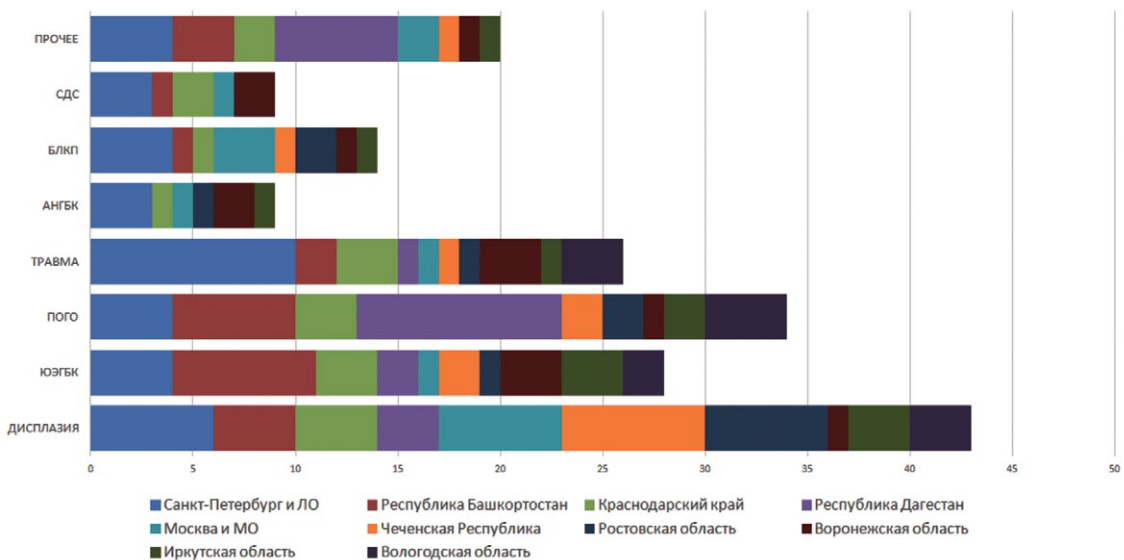


Рис. 2. Распределение пациентов с заболеванием тазобедренного сустава, явившегося причиной развития терминальной стадии коксартроза, по регионам Российской Федерации

Fig. 2. Distribution of patients with a particular hip joint disease that caused the development of end-stage hip osteoarthritis by the subjects of the Russian Federation

Санкт-Петербург и Ленинградская область, Ростовская область, Краснодарский край и республика Башкортостан. Пациенты, нуждающиеся в проведении ТЭТС в результате перенесенного ЮЭГБК, в подавляющем большинстве поступали из республики Башкортостан, а с последствиями ОГО — из республики Дагестан. Большинство детей с последствиями травматических повреждений области тазобедренного сустава в виде грубой деформации тазового и бедренного компонентов и клинико-рентгенологическим признаками коксароза 3-й стадии, к сожалению, являлись жителями Санкт-Петербурга и Ленинградской области, что может косвенно свидетельствовать о недостаточном уровне подготовленности специалистов к оказанию адекватной помощи детям с травмами области тазобедренного сустава.

Также, по данным литературы, органозамещающие операции у пациентов с основными ортопедическими заболеваниями детского тазобедренного сустава выполняются в более старшем возрасте. Например, средний возраст пациентов с диспластическим коксартрозом на момент операции составляет от 34 до 57 лет, а с артрозом в результате перенесенного ЮЭГБК или БЛКП — от 28 до 53 лет [13, 14].

Учитывая тот факт, что средний возраст пациентов на момент выполнения ТЭТС составил 15 лет, нами был проведен анализ причин столь раннего развития терминальной стадии коксартроза.

Дисплазия тазобедренных суставов

Общеизвестно, что дисплазия тазобедренных суставов различной степени тяжести является причиной каждого третьего случая коксартроза у пациентов взрослого возраста [15]. Из всех пациентов, включенных в настоящее исследование, это была самая многочисленная группа — 132 (24,7%) ребенка. По данным регистра эндопротезирования НИИЦ травматологии и ортопедии им. Р.Р. Вредена, средний возраст пациентов, поступавших для замены тазобедренного сустава, составил 55,0 лет у женщин и 53,2 года — у мужчин [8]. Согласно полученным нами данным, средний возраст пациентов составил $14,3 \pm 1,7$ лет. Изучение данных анамнеза позволило выявить причину столь раннего развития коксартроза терминальной стадии. Из 132 пациентов первичное эндопротезирование в привычном для ортопедического сообщества смысле было выполнено лишь у 21 пациента (25 тазобедренных суставов), что составило 16% из общей когорты. Согласно классификации диспластического коксартроза J.F. Crowe пациенты распределились следующим образом: 2 степень — 9; 3 степень — 8; 4 степень — 4. Двустороннее поражение было у 4 пациентов; 111 пациентам (117 тазобедрен-

ных суставов) до момента поступления в клинику Центра проводились различные многократные реконструктивные вмешательства (рис. 3.) Более чем 50% пациентов перенесли 2–3 операции на тазобедренном суставе. Отдельного внимания заслуживает группа пациентов, которым было проведено более 5 (10%) реконструктивных вмешательств, из них 2 пациентам — 12 и 15 операций соответственно.

В результате этих вмешательств в подавляющем большинстве случаев развивались грубые деформации как со стороны проксимального отдела бедренной кости, вплоть до его тотального лизиса, так и со стороны вертлужной впадины. На наш взгляд, для описания подобного рентгеноанатомического строения тазобедренного сустава более уместным термином являлся бы диартроз или сочленение. Кроме того, в результате проведения многократных хирургических операций у всех пациентов отмечалось массивное рубцовое перерождение мышц области тазобедренного сустава и выраженное укорочение нижней конечности за счет бедренной кости (рис. 4).

Однако необходимо отметить, что тяжесть деструктивных изменений не всегда имела прямую зависимость от количества операций. У ряда пациентов трансформация компонентов сустава в некое сочленение произошла после проведения единственного органосохраняющего хирургического вмешательства (рис. 5).

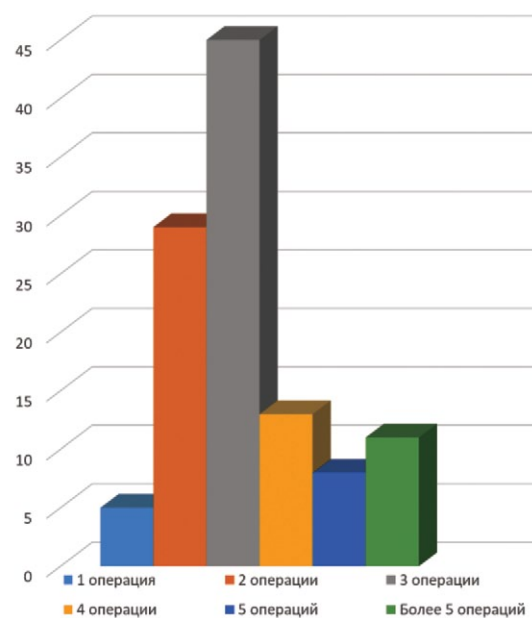


Рис. 3. Распределение пациентов с дисплазией тазобедренных суставов по количеству выполненных операций

Fig. 3. Distribution of patients with hip dysplasia of various severity by the number of operations performed

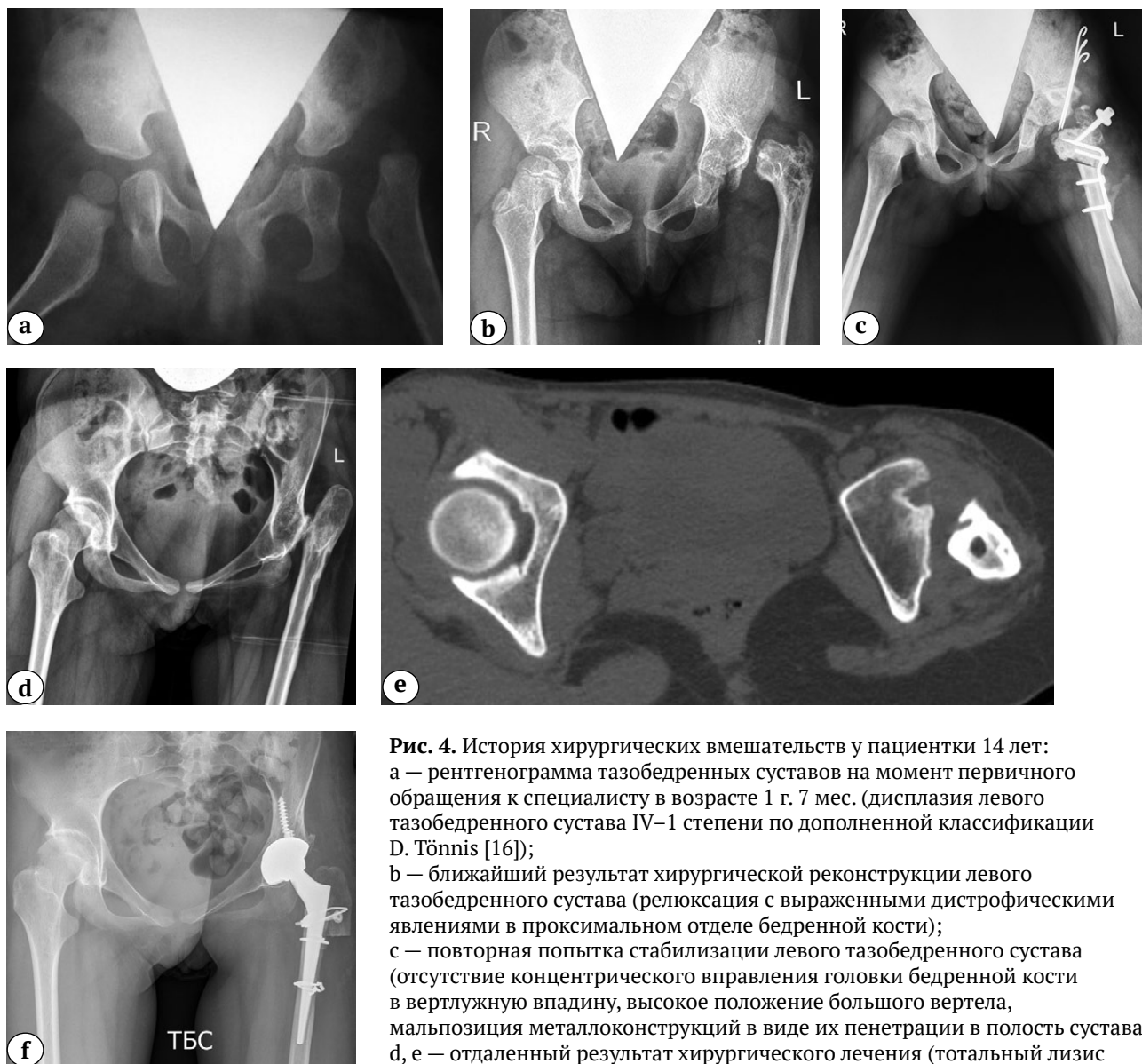

Рис. 4. История хирургических вмешательств у пациентки 14 лет: а — рентгенограмма тазобедренных суставов на момент первичного обращения к специалисту в возрасте 1 г. 7 мес. (дисплазия левого тазобедренного сустава IV–1 степени по дополненной классификации D. Tönnis [16]); б — ближайший результат хирургической реконструкции левого тазобедренного сустава (релуксация с выраженными дистрофическими явлениями в проксимальном отделе бедренной кости); в — повторная попытка стабилизации левого тазобедренного сустава (отсутствие концентрического вправления головки бедренной кости в вертлужную впадину, высокое положение большого вертела, мальпозиция металлоконструкций в виде их пенетрации в полость сустава); д, е — отдаленный результат хирургического лечения (тотальный лизис проксимального отдела бедренной кости, вертлужная впадина

как анатомическая структура отсутствует, укорочение бедренной кости более 8 см, экстремально малые размеры канала бедренной кости и локация для имплантации чашки эндопротеза в анатомическую позицию); ф — среднесрочный результат выполнения тотального бесцементного эндопротезирования системой Zimmer Biomet (чашка TMT® 38 мм; ножка Wagner cone® 13, пара трения: металл — поперечносвязанный полиэтилен) с применением техник остеотомии большого вертела по Т. Раавилайнен и дилатационной остеотомии бедренной кости

Fig. 4. Surgical interventions sequence of a 14-year-old patient:

- a — X-ray of the hip joints at the initial specialist visit at the age of 1 year and 7 months (grade IV-1 left-sided hip dysplasia according to the supplemented D. Tönnis classification [16]);
- b — short-term result of the left hip joint surgical reconstruction (reluxation with pronounced dystrophic changes in the proximal femur);
- c — a repeated attempt to stabilize the left hip joint (absence of concentric reduction of the femoral head into the acetabulum, a high position of the large trochanter, malposition of metal structures in the form of their penetration into the joint cavity);
- d, e — long-term result of the surgical treatment (total lysis of the proximal femur, acetabulum as an anatomical structure is absent, shortening of the femur bone over 8 cm, extremely small sizes of the femoral canal and the location for endoprosthesis cup implantation in the anatomical position);
- f — mid-term result of cementless THA performed with the Zimmer Biomet system (TMT® 38 mm cup; Wagner cone® 13, metal-crosslinked polyethylene), the T. Paavilainen techniques of greater trochanter osteotomy and dilated osteotomy of the femur

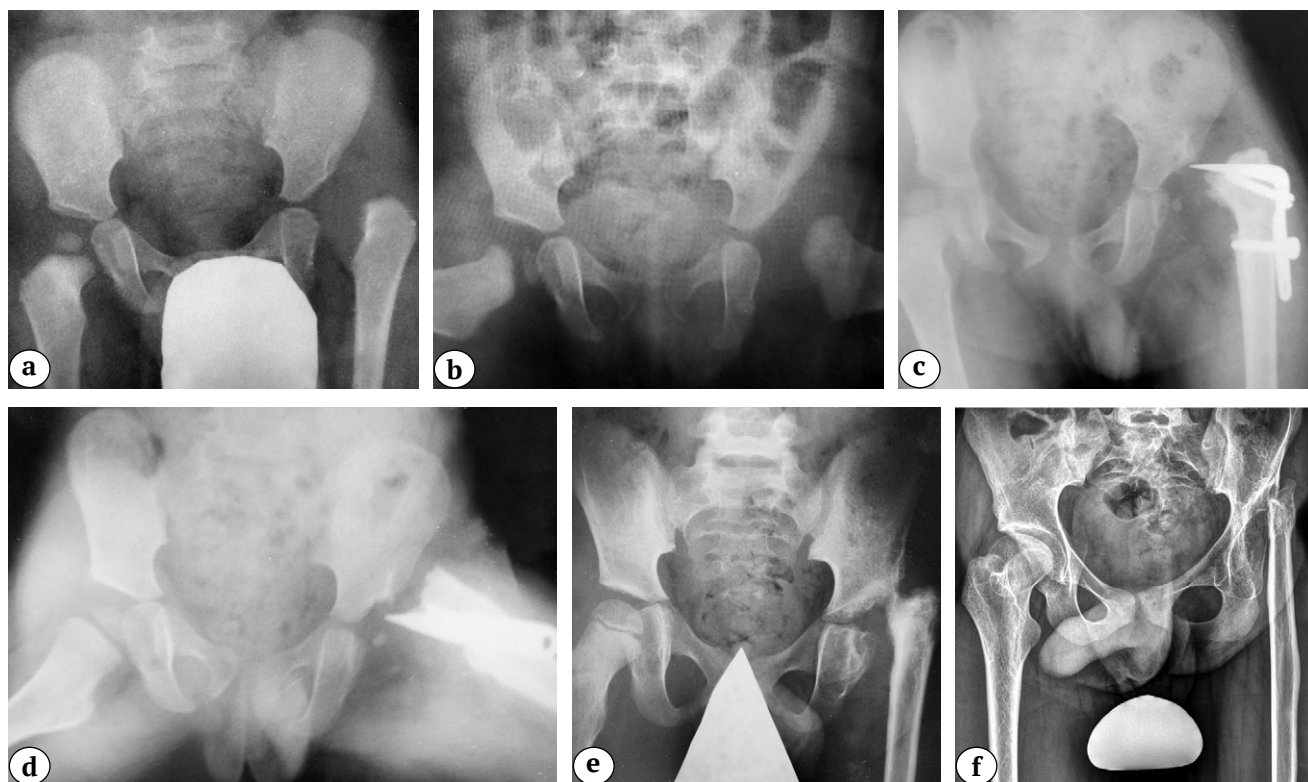


Рис. 5 (a, b, c, d, e, f). История хирургических вмешательств у пациента 16 лет:
 а — рентгенограмма тазобедренных суставов на момент первичного обращения к специалисту в возрасте 11 мес. (дисплазия левого тазобедренного сустава III–1 степени по дополненной классификации D. Tönnis);
 б — попытка консервативного лечения (закрытое вправление бедра под наркозом с наложением гипсовой повязки в положении Lorenz 1), вправление не достигнуто;
 с, d — ближайший результат хирургической реконструкции левого тазобедренного сустава (релюксация с лизисом проксимального отдела бедренной кости в связи с перфорацией задней поверхности шейки бедренной кости клинком пластины с повреждением *a. circumflexa medialis*);
 е — среднесрочный результат хирургического лечения (патологический вывих с отсутствием проксимального эпифиза и шейки бедренной кости, формирующейся вторичной деформацией свода вертлужной впадины);
 ф — рентгенограмма непосредственно перед проведением тотального эндопротезирования (грубая деформация вертлужной впадины, экстремально малый размер канала бедренной кости)

Fig. 5 (a, b, c, d, e, f). Surgical interventions sequence of a 16-year-old patient:
 a — X-ray of the hip joints at the initial specialist visit at the age of 11 months (grade III-1 left-sided hip dysplasia according to the supplemented D. Tönnis classification);
 b — an attempt at conservative treatment (closed hip reduction under anesthesia with a plaster cast put in the Lorenz position 1) — reduction has not been achieved;
 c, d — short-term result of the left hip joint surgical reconstruction (reluxation with lysis of the proximal femur due to damage of medial circumflex femoral artery caused by perforation of the posterior surface of the femoral neck with a blade plate);
 e — mid-term result of the surgical treatment (pathological dislocation with absent proximal epiphysis, femoral neck and forming secondary deformation of the acetabular arch);
 f — X-ray of the hip joints just before total arthroplasty (gross deformation of the acetabulum, extremely small femoral canal sizes)

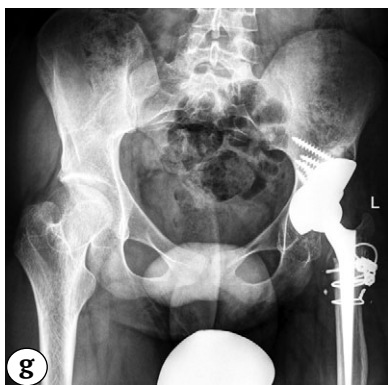

Рис. 5 (g). История хирургических вмешательств у пациента 16 лет: g — среднесрочный результат тотального бесцементного эндопротезирования системой Zimmer Biomet (чашка Continuum® 44 мм, опорный аугмент Trabecular metal 50–30 мм, ножка Wagner cone® 13, пара трения: керамика — поперечносвязанный полиэтилен) с выполнением остеотомии большого вертела по Т. Paavilainen и дилатационной остеотомии бедренной кости

Fig. 5 (g). Surgical interventions sequence of a 16-year-old patient: g — mid-term result of cementless THA performed with the Zimmer Biomet system (Continuum® cup 44 mm; Trabecular metal support augment 50–30 mm, Wagner cone® 13, ceramic-crosslinked polyethylene), the T. Paavilainen techniques of greater trochanter osteotomy and dilated osteotomy of the femur

Кроме того, у 76 пациентов вне зависимости от степени тяжести дисплазии на первом году жизни применялась методика консервативного лечения по А. Lorenz. У всех этих пациентов в дальнейшем была диагностирована нестабильность тазобедренного сустава с признаками остаточной ацетабулярной дисплазии и постпозиционного некроза головки бедренной кости в виде деформации проксимального отдела бедренной кости I–IV степеней по классификации Kalamchi–

MacEwen [17], по поводу которой и были проведены хирургические вмешательства. Наиболее часто у данной категории пациентов причиной артроза являлись rincer-тип феморо-ацетабулярного импинджмента вследствие интраоперационно достигнутой гиперкоррекции вертлужной впадины во фронтальной и/или горизонтальной плоскости и значительное уменьшение угла антеверсии проксимального отдела бедренной кости при выполнении корригирующей остеотомии (рис. 6).

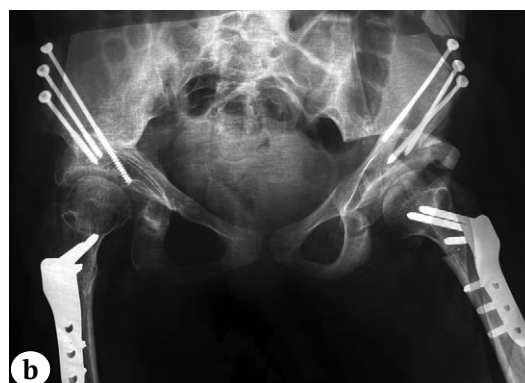
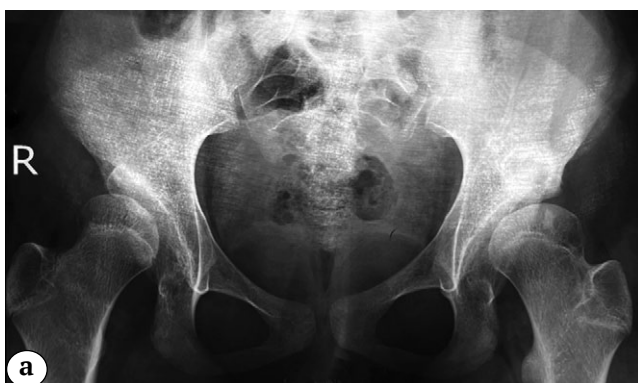
Рис. 6 (a, b). Рентгенограммы тазобедренных суставов пациента 16 лет: а — перед проведением реконструктивного вмешательства (двусторонний диспластический подвывих бедра I степени по Crowe);

б — после поэтапного выполнения корригирующей (деторсионно-варизирующей) остеотомии бедра и тройной остеотомии таза (гиперкоррекция положения вертлужной впадины, наружно-ротационное положение нижних конечностей, что может свидетельствовать о малых значениях антеверсии проксимального отдела бедренной кости)

Fig. 6 (a, b). X-ray series of the hip joints of a 16-years-old patient: a — before reconstructive intervention (Crowe I grade bilateral dysplastic hip subluxation); b — after correcting osteotomy of the femur (detorsion-varus), triple pelvic osteotomy on both sides (accompanied by hypercorrection of acetabulum positioning, external rotational position of the lower extremities, which may indicate small values of the proximal femur anteversion)

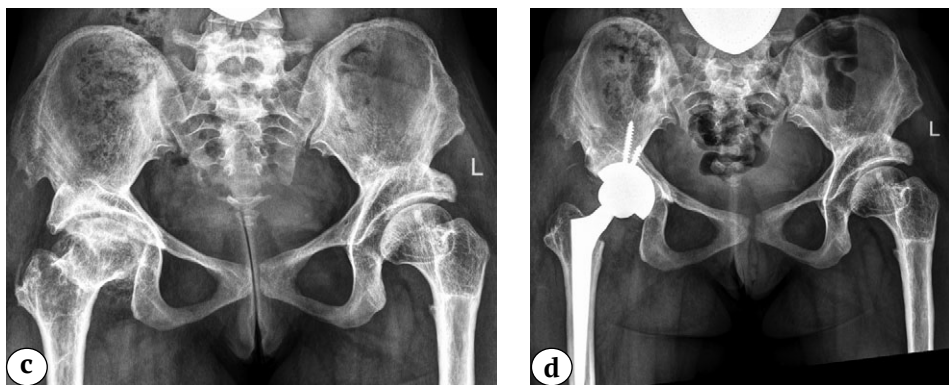

Рис. 6 (c, d). Рентгенограммы тазобедренных суставов пациента 16 лет:
 c — непосредственно перед выполнением эндопротезирования (тотальное сужение суставной щели с тотальной ретроверсией вертлужной впадины);
 d — среднесрочный результат тотального бесцементного эндопротезирования системой Zimmer Biomet (чашка Continuum® 50 мм; ножка Wagner cone® 15, пара трения: керамика — поперечносвязанный полиэтилен)

Fig. 6 (c, d). X-ray series of the hip joints of a 16-years-old patient:
 c — X-ray just before THA (total joint space narrowing with total retroversion of the acetabulum);
 d — mid-term result of THA performed with the Zimmer Biomet system (Continuum® cup 50 mm; Wagner cone® 15, ceramic-crosslinked polyethylene)

На сегодняшний день вопросам лечения дисплазии тазобедренных суставов различной степени тяжести в разных возрастных периодах ребенка посвящено значительное количество научных работ и, по большому счету, можно сказать, что алгоритм тактики лечения с выбором оптимальной методики консервативной и хирургической коррекции диспластичной вертлужной впадины существует [18, 19, 20, 21, 22]. Несмотря на это, выполнив анализ имевшихся у пациентов рентгенограмм, отражающих результаты лечения в различных федеральных округах России на определенных этапах их жизни, нам удалось выявить основные ошибки, которые, по нашему мнению, и стали причиной столь раннего развития терминальной стадии коксартроза. Глобально мы разделили их на методологические, технические и комбинированные.

К методологическим ошибкам был отнесен некорректно выбранный подход к лечению. Ошибки при консервативном лечении: отсутствие предпозиционной подготовки и применение гипсовой иммобилизации нижних конечностей в положении Lorenz 1, которое неизбежно приводит к возникновению различной степени тяжести пострепозиционного некроза головки бедренной кости; применение отводящих ортопедических конструкций, не обеспечивающих главный принцип положения нижних конечностей при лечении дисплазии тазобедренных суставов различной степени тяжести — human position [23, 24]. Ошибки при хирургическом лечении: невыполнение какой-либо остеотомии таза в ходе радикальной реконструктивной операции, что всегда приводит к развитию

подвывиха с ростом ребенка и также требует проведения ревизионного вмешательства.

К техническим ошибкам в первую очередь относится мальпозиция металлоконструкций с нахождением их частей в полости сустава и проекции сосудов, непосредственно осуществляющих перфузию головки бедренной кости. Второй по частоте технической ошибкой является сохранение целостности сухожилия *m. iliopsoas* или его отсечение от малого вертела, а не в нижней апертуре вертлужной впадины при выполнении этапа открытого вправления, что всегда приводит к релюксации и требует ревизионного реконструктивного вмешательства. Третьей по частоте встречаемости ошибкой является интраоперационная гиперкоррекция вертлужной впадины во фронтальной и особенно горизонтальной плоскости, что приводит к избыточному костному покрытию головки бедренной кости и ретроверсии вертлужной впадины. В результате развивается ринсер-тип фемороацетабулярного импинджмента и коксартроза [25, 26, 27].

Комбинированные ошибки сочетали признаки методологических и технических.

Юношеский эпифизолиз головки бедренной кости

Юношеский эпифизолиз головки бедренной кости (ЮЭГБК) — это мультифакторное ортопедическое заболевание, возникающее обычно в пубертатном периоде и характеризующееся нетравматическим смещением проксимального эпифиза бедренной кости по линии эпифизарной ростковой пластинки, чаще всего в дорсальном и

медиальном направлениях [28, 29, 30]. Основой развития будущей деформации является острое или хроническое смещение проксимального эпифиза бедренной кости по отношению к ее шейке. Это явление происходит в связи со снижением механической устойчивости к нагрузкам эпифизарного росткового хряща из-за дисбаланса между гормонами роста и половыми гормонами [31, 32]. В абсолютном большинстве случаев наиболее типичными направлениями смещения головки бедренной кости являются: кзади-книзу, кзади или книзу [33, 34]. Общеизвестно, что единственным адекватным методом хирургического лечения детей с ЮЭГБК является хирургический, а объем операции напрямую зависит от степени смещения головки бедренной кости и характера течения заболевания [35, 36, 37, 38]. Необходимо подчеркнуть, что даже незначительная остаточная деформация на уровне перехода головка — шейка бедренной кости будет способствовать возникновению сам-типа фемороацетабулярного импинджмента и, соответственно, приведет к раннему коксартрозу [39, 40]. По данным литературы, а именно научных обзоров, посвященных выполнению тотального эндопротезирования у данной категории пациентов, средний возраст на момент проведения органозамещающей операции варьирует от 29 до 49 лет [13, 14].

В настоящем исследовании средний возраст 72 (13,6%) пациентов с последствиями перенесенного

ЮЭГБК на момент госпитализации в клинику составил $15,9 \pm 1,8$ лет. Сбор анамнестических данных позволил установить, что 65 (90,3%) детям проводилось хирургическое лечение, причем однократное. У 7 (9,7%) пациентов правильный диагноз не был установлен, из них у 2 детей имело место двустороннее поражение. При планировании ТЭТС у всех пациентов отмечались рентгенологические признаки либо асептического некроза головки бедренной кости с ее грубой деформацией, либо хондролита вертлужной впадины, за исключением пациентов, не получавших лечения. Изучение характера проведенных операций при различных стадиях и течении заболевания позволило определить причины развития терминальной стадии коксартроза. Так, 16 (25%) пациентам с острым смещением проксимального эпифиза бедренной кости проводилась одномоментная закрытая репозиция с фиксацией спицами на сроке от 5 до 7 сут. после госпитализации пациента в стационар. Необходимо отметить, что у всех этих пациентов острое смещение произошло на фоне хронического. При этом в медицинской документации упоминаний о проведении дренирующих тазобедренный сустав манипуляций (пункция или капсулотомия) нами не было обнаружено. Кроме того, у 11 из 16 пациентов выявлены выраженное остаточное смещение эпифиза и мальпозиция металлофиксаторов в виде их пенетрации в полость сустава (рис. 7).

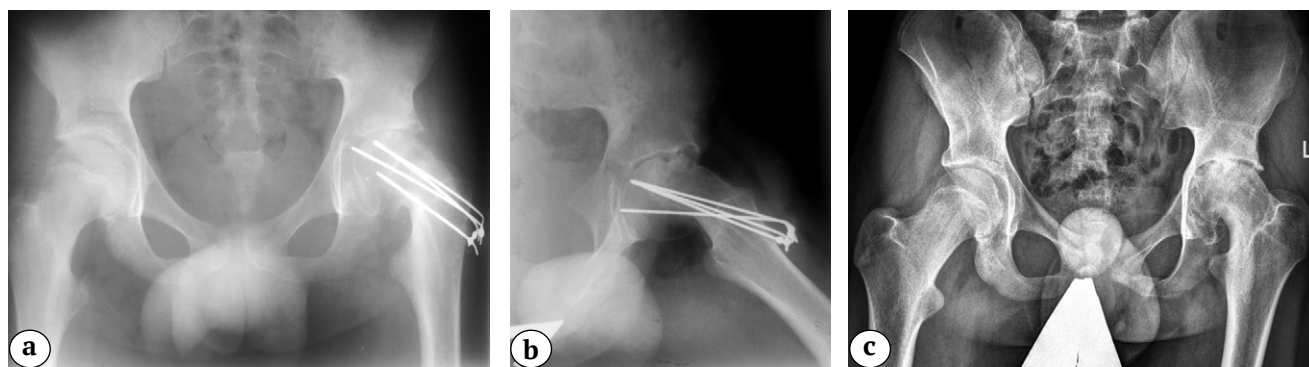


Рис. 7 (а, б, с). Серия рентгенограмм тазобедренных суставов пациента 14 лет с левосторонним коксартрозом 3 стадии в результате лечения ЮЭГБК:

а, б — через 6 мес. после выполнения закрытой репозиции с фиксацией пучком спиц (отмечается неустранимое смещение головки бедренной кости по отношению к шейке со значительным сужением суставной щели и мальпозицией спицы Киршнера);

с — непосредственно перед проведением эндопротезирования (помимо классических признаков коксартроза 3 стадии, отмечаются характерные для хондролита вертлужной впадины ее протрузия с краниальным смещением головки бедренной кости)

Fig. 7 (a, b, c). X-ray series of a 14-years-old patient with 3 grade left-sided hip osteoarthritis as a result of SCFE treatment:

a, b — X-ray of the hip joints 6 months after closed reduction with a K-wires fixation (accompanied by uncorrected displacement of the femoral head relative to the femoral neck with a significant joint space and malposition of the K-wires);

c — X-ray of the hip joints just before THA (in addition to the classic signs of 3 grade hip osteoarthritis, typical for acetabulum chondrolysis protrusion with cranial displacement of the femoral head is observed)

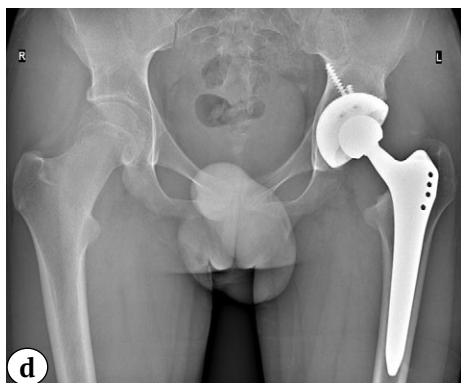

Рис. 7 (d). Серия рентгенограмм тазобедренных суставов пациента 14 лет с левосторонним коксартрозом 3 стадии в результате лечения ЮЭГБК:

d — среднесрочный результат выполнения тотальной бесцементной артропластики системой Zimmer Biomet (чашка Trilogy IT® 62 мм; ножка Alloclassic® 6, пара трения — керамика — поперечносвязанный полиэтилен) с аутопластикой дна вертлужной впадины

Fig. 7 (d). X-ray series of a 14-years-old patient with 3 grade left-sided osteoarthritis as a result of SCFE treatment:
d — mid-term result of THA performed with the Zimmer Biomet system (Trilogy IT® 62 mm cup; Alloclassic® 6, ceramic-crosslinked polyethylene) and autoplasty of the acetabular floor

Из 49 (75%) пациентов с хроническим течением заболевания и смещением эпифиза кзади на 30° и более внесуставная вальгизирующая остеотомия бедренной кости была выполнена в 42 случаях, а внутрисуставные остеотомии (корректирующая трансцервикальная остеотомия или модифицированная операция Dunn) — в 7. Изучение серии рентгенограмм данной категории пациентов после хирургического лечения позволило определить причину развития терминальной стадии артроза тазобедренного сустава. Так, у пациен-

тов с коррекцией пространственного положения смещенного эпифиза путем выполнения околосуставной остеотомии бедренной кости коксартроз развился в результате ротации проксимального отдела кпереди на величину более 45° (рис. 8).

У всех пациентов, которым выполняли внутрисуставные остеотомии, диагностирован асептический некроз головки бедренной кости с ее грубой деформацией, который развился в связи с нарушением артериальной перфузии головки бедренной кости (рис. 9).

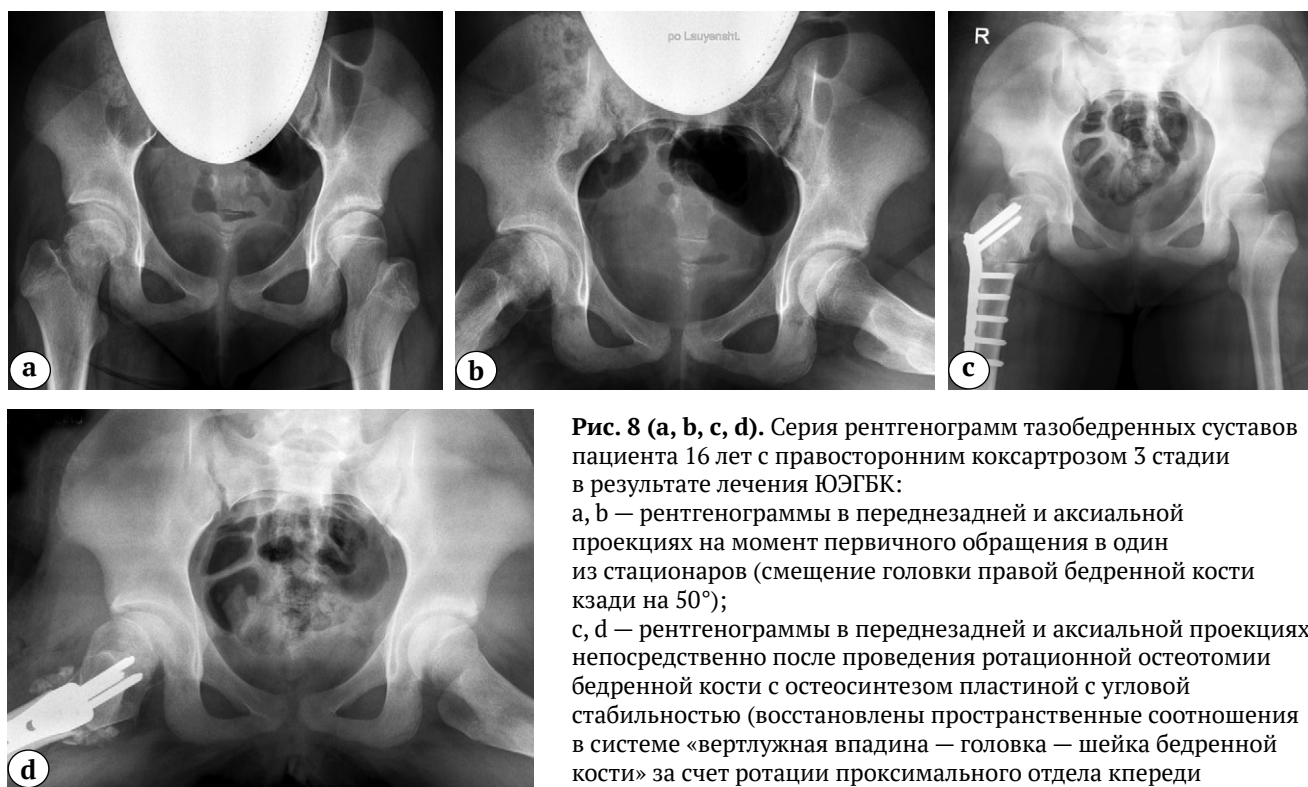

Рис. 8 (a, b, c, d). Серия рентгенограмм тазобедренных суставов пациента 16 лет с правосторонним коксартрозом 3 стадии в результате лечения ЮЭГБК:

a, b — рентгенограммы в переднезадней и аксиальной проекциях на момент первичного обращения в один из стационаров (смещение головки правой бедренной кости кзади на 50°);

c, d — рентгенограммы в переднезадней и аксиальной проекциях непосредственно после проведения ротационной остеотомии бедренной кости с остеосинтезом пластиной с угловой стабильностью (восстановлены пространственные соотношения в системе «вертлужная впадина — головка — шейка бедренной кости» за счет ротации проксимального отдела кпереди в горизонтальной плоскости на 50°)

Fig. 8 (a, b, c, d). X-ray series of a 16-years-old patient with 3 grade right-sided osteoarthritis as a result of SCFE treatment:
a, b — X-rays of the hip joints in the anteroposterior and axial views at the time of initial admission (a posterior displacement of the head of the right femur by 50° is observed);
c, d — X-rays of the hip joints in the anteroposterior and axial views just after rotational femoral osteotomy and osteosynthesis performed with an angle stable plate (spatial relations in the “acetabulum — femoral head — femoral neck” system are restored due to anterior rotation of the proximal part in horizontal plane by 50°)

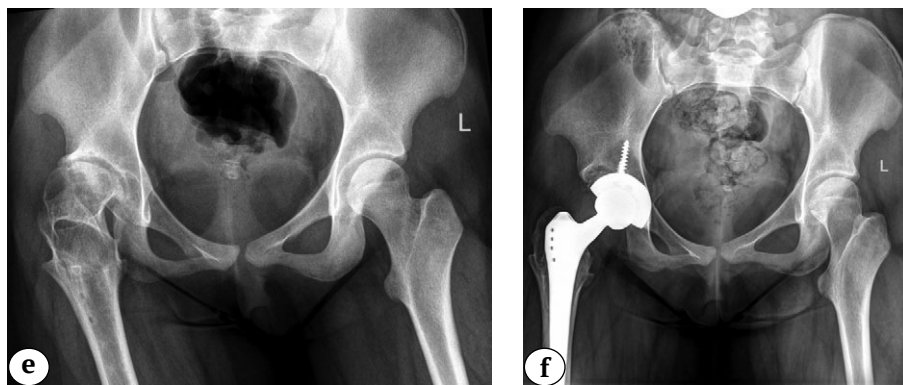


Рис. 8 (e, f). Серия рентгенограмм тазобедренных суставов пациента 16 лет с правосторонним коксартрозом 3-й стадии в результате лечения ЮЭГБК:
 e — через полтора года после проведения первичного хирургического лечения (признаки терминальной стадии коксартроза с подвывихом бедра);
 f — среднесрочный результат тотального эндопротезирования системой Zimmer Biomet (чашка Trilogy IT® 52 мм; ножка Alloclassic® 4, пара трения: керамика — поперечносвязанный полиэтилен) с аутопластикой свода вертлужной впадины

Fig. 8. (e, f). X-ray series of a 16-years-old patient with 3 grade right-sided osteoarthritis as a result of SCFE treatment:
 e — X-ray of the hip joints in a year and a half after primary surgical treatment (signs of end-stage hip osteoarthritis with hip subluxation are observed);
 f — mid-term result of THA performed with the Zimmer Biomet system (Trilogy IT® 52 mm cup; Alloclassic® 4, ceramic-crosslinked polyethylene) and autoplasty of the acetabular arch

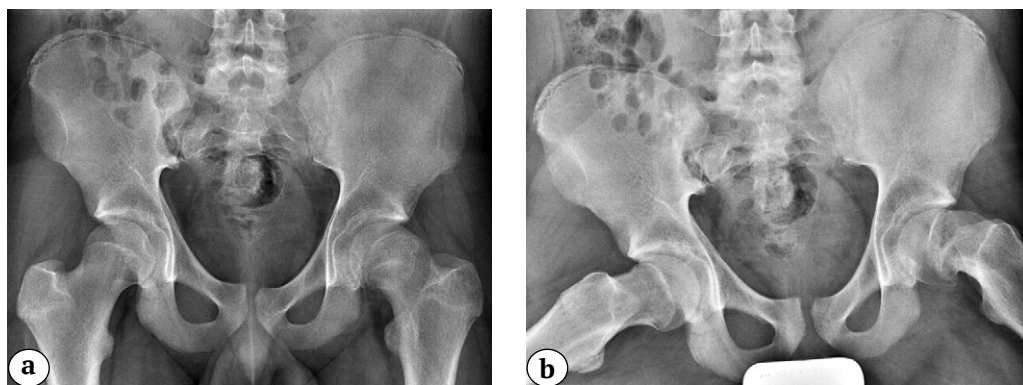


Рис. 9 (a, b). Серия рентгенограмм тазобедренных суставов пациента 16 лет с левосторонним коксартрозом 3-й стадии в результате лечения ЮЭГБК:
 a, b — рентгенограммы в переднезадней и аксиальной проекциях на момент первичного обращения в один из стационаров (смещение головки правой бедренной кости кзади на 63° с формированием остеофита в месте перехода «головка — шейка», признаки синтозирования фибрарного хряща эпифиза)

Fig. 9 (a, b). X-ray series of a 16-years-old patient with 3 grade left-sided osteoarthritis as a result of SCFE treatment:
 a, b — X-rays of the hip joints in the anteroposterior and axial views at the time of initial admission (a posterior displacement of the head of the right femur by 63° with developing osteophyte at the “head-neck” junction and signs of the epiphysial cartilage formation are observed)

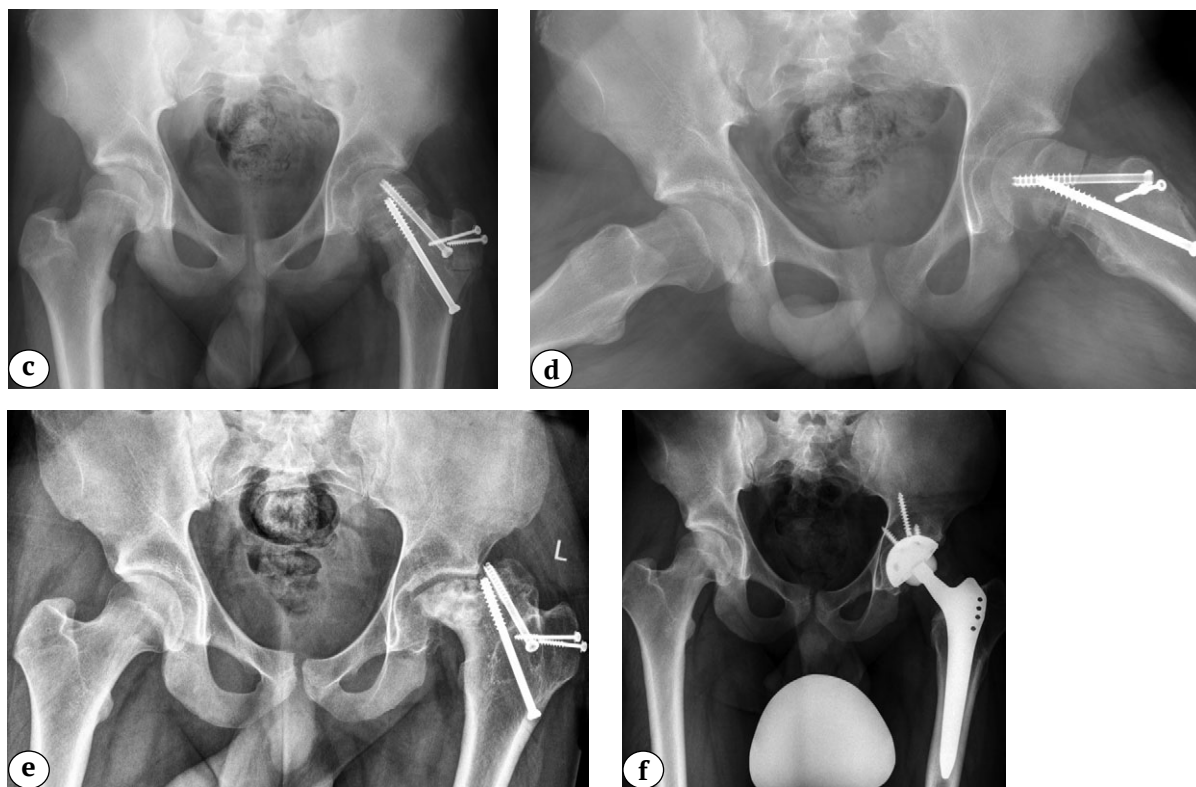


Рис. 9 (c, d, e, f). Серия рентгенограмм тазобедренных суставов пациента 16 лет с левосторонним коксартрозом 3-й стадии в результате лечения ЮЭГБК:

c, d — рентгенограммы в переднезадней и аксиальной проекциях непосредственно после проведения внутрисуставной корригирующей остеотомии шейки бедренной кости (восстановлены пространственные соотношения в системе «вертлужная впадина — головка — шейка бедренной кости»);
 e — через год после проведения первичного хирургического лечения (признаки асептического некроза головки бедренной кости с ее грубой многоплоскостной деформацией и подвывихом бедра);
 f — среднесрочный результат тотального эндопротезирования системой Zimmer Biomet (чашка Trilogy IT® 48 мм; ножка Alloclassic® 5, пара трения керамика — поперечносвязанный полиэтилен)

Fig. 9 (c, d, e, f). X-ray series of a 16-years-old patient with 3 grade left-sided osteoarthritis as a result of SCFE treatment: c, d — X-rays of the hip joints in the anteroposterior and axial views just after intraarticular corrective osteotomy of the femoral neck (spatial relations in the “acetabulum — head — femoral neck” system are restored); e — X-rays of the hip joints in a year after primary surgical treatment (signs of aseptic necrosis of the femoral head with its gross multiplanar deformation and hip subluxation are observed); f — mid-term result of THA performed with the Zimmer Biomet system (Trilogy IT® 48 mm cup; Alloclassic® 5, ceramic-crosslinked polyethylene)

Проблеме лечения детей с ЮЭГБК ежегодно посвящается большое число научных работ. Только в базе данных PubMed за последние 10 лет нами обнаружено 327 статей. Несмотря на то, что ряд авторов пишет о достаточно высокой эффективности выполнения переднеротационной корригирующей остеотомии бедренной кости как в самостоятельном варианте, так и сочетании с моделирующей резекцией и низведением большого вертела [41, 42, 43, 44]. Подавляющее большинство исследователей, несмотря на техническую сложность и длительную кривую обучения хирурга, отмечают значимо лучшие функциональные и рентгенологические результаты лечения данной категории детей именно при выполнении модифицированной операции Dunn [45, 46, 47].

При выполнении фиксации головки бедренной кости *in situ* практически всеми авторами используется либо канюлированный, либо телескопический винт, который позволяет не только предотвратить смещение проксимального эпифиза бедренной кости, но и не препятствует дальнейшему росту шейки и ремоделированию метаэпифизарной области [35, 48].

Анализ эффективности проведенного хирургического лечения пациентов, страдающих ЮЭГБК, позволяет нам сделать заключение о том, что у данной категории детей терминальная стадия артроза в возрасте до 18 лет развилась вследствие ошибок, допущенных при выборе методики хирургического лечения и непосредственном ее техническом исполнении. Это, с одной стороны, сви-

детельствует о недостаточной осведомленности специалистов в российских регионах о современных эффективных методах лечения данной категории пациентов, с другой стороны, о необходимости серьезного подхода к обучению специалистов хирургическим техникам выполнения подобных вмешательств.

Болезнь Легга – Кальве – Пертеса

Болезнь Легга – Кальве – Пертеса — одно из распространенных приобретенных заболеваний тазобедренного сустава в детском возрасте, которое диагностируется в 0,4–29,0 случаях на 100 000 детей. Наиболее часто БЛКП возникает в возрасте от 4 до 8 лет [49, 50, 51]. Невозможность проведения этиопатогенетического лечения послужило стимулом к разработке различных методик терапии, которые должны были предотвратить такие осложнения, как нестабильность тазобедренного сустава в виде подвывиха и формирование многоплоскостных деформаций проксимального отдела бедренной кости, а при необходимости успешно их ликвидировать. В современном мире общепризнанным стандартом лечения детей с БЛКП является принцип containment therapy [52, 53, 54]. Суть его заключается в достижении степени костного покрытия, равной единице. При отсутствии признаков подвывиха бедра containment therapy проводится консервативно с применением различных отводящих ортопедических конструкций. В случаях сформировавшейся нестабильности тазобедренного сустава используется принцип primary surgical containment, а операцией выбо-

ра, по мнению многих авторов, является тройная остеотомия таза [55, 56, 57].

В наше исследование вошли 34 (6,4%) пациента с последствиями перенесенной болезни Пертеса. Средний возраст пациентов на момент госпитализации составил $15,1 \pm 1,2$ года. С одной стороны, отраднo, что это оказалась самая немногочисленная группа среди всех детей с ортопедическими заболеваниями тазобедренного сустава. С другой стороны, изучение данных анамнеза выявило, что 25 (73,5%) пациентов после постановки корректного диагноза получали консервативное лечение без соблюдения принципа containment therapy, т.е. в подавляющем большинстве случаев исключалась лишь осевая нагрузка на нижнюю конечность и назначался стандартный для любого ортопедического заболевания детского тазобедренного сустава комплекс восстановительной терапии, в которую входили массаж, лечебная гимнастика и такие физиотерапевтические процедуры, как электрофорез кальция на тазобедренные суставы и зуфиллина/трентала на пояснично-крестцовый отдел позвоночника. Постоянным спутником естественного течения патологического процесса в головке бедренной кости является синовит, наличие которого в совокупности с отсутствием лечения по принципу containment therapy приводит к экструзионному подвывиху с формированием грубой многоплоскостной деформации головки и вторичной деформации вертлужной впадины. Это особенно часто наблюдается у детей в возрасте старше 6 лет с субтотальным или тотальным поражением (рис. 10).

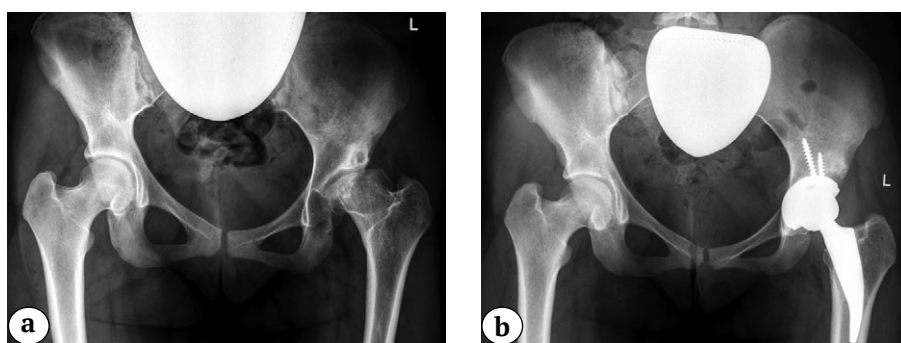


Рис. 10. Рентгенограммы тазобедренных суставов пациента 16 лет с левосторонним коксартрозом терминальной стадии, развившемся в результате БЛКП:

a — перед проведением тотального эндопротезирования (асферичная головка бедренной кости с вторичной деформацией вертлужной впадины и наличием дистрофической кисты в ее своде, подвывих бедра)
b — среднесрочный результат тотальной артропластики системой B. Braun Aesculap (чашка Plasmafit® 50, ножка Metha® Short Hip Stem, пара трения керамика — поперечносвязанный полиэтилен)

Fig. 10. X-ray of the hip joints of a 16-years-old patient with end-stage left-sided hip osteoarthritis as a result of LCPD:
a — before THA (aspherical femoral head with secondary deformation of the acetabulum, a dystrophic cyst in its arch and hip subluxation are observed);

b — mid-term result of THA performed with the B. Braun Aesculap system (Plasmafit® 50 cup, Metha® Short Hip Stem 4, ceramic-crosslinked polyethylene)

Остальным 9 (26,5%) пациентам, согласно представленным ими выписным эпикризам и рентгенограммам, проводилось хирургическое лечение. Семи детям проводилась туннелизация, эффективность которой у данной категории пациентов не имеет научного обоснования, а двум — варизирующая остеотомия бедренной кости.

Таким образом, исходя из полученных данных, можно сделать заключение о том, что причиной развития терминальной стадии коксартроза у пациентов данной группы являлось пренебрежение соблюдением принципа containment therapy, что соответствует данным мировой литературы [9].

Ограничения исследования

У ряда пациентов на момент поступления в клинику Центра частично отсутствовали архивные рентгенограммы, что в значительной мере усложнило проведение более подробного анализа причин развития коксартроза 3-й стадии. Исследование продолжается — планируется проведение анализа причин необходимости выполнения тотального эндопротезирования тазобедренного сустава до достижения возраста совершеннолетия в других нозологических группах.

ДОПОЛНИТЕЛЬНАЯ ИНФОРМАЦИЯ

Источник финансирования. Авторы заявляют об отсутствии внешнего финансирования при проведении исследования.

Возможный конфликт интересов. Авторы декларируют отсутствие явных и потенциальных конфликтов интересов, связанных с публикацией настоящей статьи.

Этическая экспертиза. Не применима.

Информированное согласие на публикацию. Авторы получили письменное согласие законных представителей пациентов на публикацию медицинских данных и изображений.

ЛИТЕРАТУРА [REFERENCES]

1. Scott C.E.H., Clement N.D., Davis E.T., Haddad F.S. Modern total hip arthroplasty: peak of perfection or room for improvement? *Bone Joint J.* 2022;104-B(2): 189-192. doi: 10.1302/0301-620X.104B2.BJJ-2022-0007.
2. Parilla F.W., Anthony C.A., Bartosiak K.A., Pashos G.E., Thapa S., Clohisy J.C. Ten Year Outcomes of Contemporary Total Hip Arthroplasty in Adolescent and Young Adult Patients are Favorable. *J Arthroplasty.* 2024;39(3):754-759. doi: 10.1016/j.arth.2023.09.032.
3. Kahlenberg C.A., Gibbons J.A.B., Jannat-Khah D.P., Goodman S.M., Mandl L.A., Sculco P.K. et al. Use of Total Hip Arthroplasty in Patients Under 21 Years Old: A US Population Analysis. *J Arthroplasty.* 2021;36(12): 3928-3933. doi: 10.1016/j.arth.2021.08.004.
4. Peagler C.L.Jr., Dobek A.J., Tabaie S. Trends in the Use of Total Hip Arthroplasty in the Pediatric Population: A Review of the Literature. *Cureus.* 2023;15(8):e43978. doi: 10.7759/cureus.43978.

ЗАКЛЮЧЕНИЕ

Основными причинами развития терминальной стадии коксартроза, требующего выполнения тотальной артропластики у пациентов в возрасте до 18 лет с основными ортопедическими заболеваниями детского тазобедренного сустава, являются дефекты в диагностике, методологическом выборе как консервативного, так и хирургического лечения, а также ятрогенное поражение компонентов сустава. На наш взгляд, крайне необходимо проводить обучение врачей травматологов-ортопедов в регионах Российской Федерации с акцентом на освещение современных принципов диагностики и эффективных методов лечения детей с основными ортопедическими заболеваниями тазобедренного сустава. По нашему мнению, высокотехнологичные реконструктивные операции у детей с основными ортопедическими заболеваниями тазобедренного сустава должны выполняться лишь в учреждениях, где подготовлены высококвалифицированные специалисты и имеются современное оборудование и имплантаты.

DISCLAIMERS

Funding source. This study was not supported by any external sources of funding.

Disclosure competing interests. The authors declare that they have no competing interests.

Ethics approval. Not applicable.

Consent for publication. Written consent was obtained from the legal representatives of children for publication of relevant medical information and all of accompanying images within the manuscript.

5. Halvorsen V., Fenstad A.M., Engesaeter L.B., Nordsletten L., Overgaard S., Pedersen A.B. et al. Outcome of 881 total hip arthroplasties in 747 patients 21 years or younger: data from the Nordic Arthroplasty Register Association (NARA) 1995-2016. *Acta Orthop.* 2019;90(4):331-337. doi: 10.1080/17453674.2019.1615263.
6. Metcalfe D., Peterson N., Wilkinson J.M., Perry D.C. Temporal trends and survivorship of total hip arthroplasty in very young patients: a study using the National Joint Registry data set. *Bone Joint J.* 2018;100-B(10):1320-1329. doi: 10.1302/0301-620X.100B10.BJJ-2017-1441.R2.
7. Kuijpers M.F.L., Hannink G., van Steenberghe L.N., Schreurs B.W. Total Hip Arthroplasty in Young Patients in The Netherlands: Trend Analysis of >19,000 Primary Hip Replacements in the Dutch Arthroplasty Register. *J Arthroplasty.* 2018;33(12):3704-3711. doi: 10.1016/j.arth.2018.08.020.

8. Шубняков И.И., Тихилов Р.М., Николаев Н.С., Григоричева Л.Г., Овсянкин А.В., Черный А.Ж. и др. Эпидемиология первичного эндопротезирования тазобедренного сустава на основании данных регистра артропластики РНИИТО им. Р.Р. Вредена. *Травматология и ортопедия России*. 2017;23(2):81-101. doi: 10.21823/2311-2905-2017-23-2-81-101. Shubnyakov I.I., Tikhilov R.M., Nikolaev N.S., Grigoricheva L.G., Ovsyankin A.V., Cherny A.Zh. et al. Epidemiology of Primary Hip Arthroplasty: Report from Register of Vreden Russian Research Institute of Traumatology and Orthopedics. *Traumatology and orthopedics of Russia*. 2017;23(2):81-101. (In Russian). doi: 10.21823/2311-2905-2017-23-2-81-101.
9. Luceri F., Morelli I., Sinicato C.M., Della Grazia A., Verdoni F., Maffulli N., Medium-term outcomes of total hip arthroplasty in juvenile patients. *J Orthop Surg Res*. 2020;15(1):476. doi: 10.1186/s13018-020-01990-2.
10. Снетков А.И., Франтов А.Р., Горохов В.Ю., Батраков С.Ю., Котляров Р.С. Эндопротезирование тазобедренного сустава у подростков. *Вестник травматологии и ортопедии им. Н.Н. Приорова*. 2010;17(1):48-53. Snetkov A.I., Frantov A.R., Gorokhov V.Yu., Batrakov S.Yu., Kolyarov R.S., Kotljarov R.S. Total hip arthroplasty in adolescents. *N.N. Priorov Journal of Traumatology and Orthopedics*. 2010;17(1):48-53. (in Russian).
11. Хрыпов С.В., Комолкин И.А., Афанасьев А.П. Лечение детей старшего возраста с вторичным коксартрозом 3 стадии, сочетающимся с укорочением нижней конечности свыше 6 см, методом тотального эндопротезирования. *Гений ортопедии*. 2013;(1):44-47. Хрыпов С.В., Комолкин И.А., Афанасьев А.П. Treatment of older children with Stage 3 secondary coxarthrosis associated with lower limb shortening above 6 cm by the technique of total replacement. *Genij Ortopedii*. 2013;(1):44-47. (in Russian).
12. Басков В.Е., Виссарионов С.В., Филиппова М.С., Кенис В.М., Бортулёв П.И. Актуальные проблемы диагностики дисплазии тазобедренного сустава у детей грудного возраста в регионах Российской Федерации. *Ортопедия, травматология и восстановительная хирургия детского возраста*. 2023;11(4):439-448. doi: 10.17816/PTORS603050. Baskov V.E., Vissarionov S.V., Filippova M.S., Kenis V.M., Bortulev P.I. Current issues in the diagnostics of hip dysplasia in newborns in the regions of the Russian Federation. *Pediatric Traumatology, Orthopaedics and Reconstructive Surgery*. 2023;11(4):439-448. (In Russian). doi: 10.17816/PTORS603050.
13. Engesaeter L.B., Engesaeter I.Ø., Fenstad A.M., Havelin L.I., Kärrholm J., Garellick G. et al. Low revision rate after total hip arthroplasty in patients with pediatric hip diseases. *Acta Orthop*. 2012;83(5):436-441. doi: 10.3109/17453674.2012.736171.
14. Lehmann T.G., Engesaeter I.Ø., Laborie L.B., Lie S.A., Rosendahl K., Engesaeter L.B. Total hip arthroplasty in young adults, with focus on Perthes' disease and slipped capital femoral epiphysis: follow-up of 540 subjects reported to the Norwegian Arthroplasty Register during 1987-2007. *Acta Orthop*. 2012;83(2):159-164. doi: 10.3109/17453674.2011.641105.
15. Sternheim A., Rogers V.A., Kuzyk P.R., Safir O.A., Backstein D., Gross A.E. Segmental proximal femoral bone loss and revision total hip replacement in patients with developmental dysplasia of the hip: the role of allograft prosthesis composite. *J Bone Joint Surg Br*. 2012;94(6):762-767. doi: 10.1302/0301-620x.94b6.27963.
16. Бортулёв П.И., Баскаева Т.В., Виссарионов С.В., Барсуков Д.Б., Поздникин И.Ю., Познович М.С. Варианты деформации вертлужной впадины при дисплазии тазобедренных суставов у детей младшего возраста. *Травматология и ортопедия России*. 2023;29(1):5-16. doi: 10.17816/2311-2905-2012. Bortulev P.I., Baskaeva T.V., Vissarionov S.V., Barsukov D.B., Pozdnikin I.Yu., Poznovich M.S. Variants of acetabular deformity in developmental dysplasia of the hip in young children. *Traumatology and Orthopedics of Russia*. 2023;29(1):5-16. (In Russian). doi: 10.17816/2311-2905-2012.
17. Omeroglu H., Tumer Y., Bicimoglu A., Agus H. Intraobserver and interobserver reliability of Kalamchi and Macewen's classification system for evaluation of avascular necrosis of the femoral head in developmental hip dysplasia. *Bull Hosp Jt Dis*. 1999;58(4):194-196.
18. Поздникин Ю.И., Камоско М.М., Краснов А.И., Волошин С.Ю., Поздникин И.Ю., Басков В.Е. и др. Система лечения дисплазии тазобедренного сустава и врожденного вывиха бедра как основа профилактики диспластического коксартроза. *Вестник травматологии и ортопедии им. Н.Н. Приорова*. 2007;3:63-71. Pozdnikin Yu.I., Kamosko M., Krasnov A.I., Voloshin S.Yu., Pozdnikin I.Yu., Baskov V.E. et al. System for the treatment of hip dysplasia, congenital hip dislocation as the basis for dysplastic coxarthrosis prevention. *N.N. Priorov Journal of Traumatology and Orthopedics*. 2007;3:63-71.
19. Бортулёв П.И., Баскаева Т.В., Виссарионов С.В., Барсуков Д.Б., Поздникин И.Ю., Познович М.С. и др. К вопросу о выборе методики остеотомии таза у детей младшего возраста с дисплазией тазобедренного сустава. *Ортопедия, травматология и восстановительная хирургия детского возраста*. 2023;11(1):5-16. doi: 10.17816/PTORS138629. Bortulev P.I., Baskaeva T.V., Vissarionov S.V., Barsukov D.B., Pozdnikin I.Yu., Poznovich M.S. et al. The choice of pelvic osteotomy technique in young children with hip dysplasia. *Pediatric Traumatology, Orthopaedics and Reconstructive Surgery*. 2023;11(1):5-16. doi: 10.17816/PTORS138629.
20. Vaquero-Picado A., González-Morán G., Garay E.G., Moraleda L. Developmental dysplasia of the hip: update of management. *EFORT Open Rev*. 2019;4(9):548-556. doi: 10.1302/2058-5241.4.180019.
21. Bakarman K., Alsiddiky A.M., Zamzam M., Alzain K.O., Alhuzaimi F.S., Rafiq Z. Developmental Dysplasia of the Hip (DDH): Etiology, Diagnosis, and Management. *Cureus*. 2023;15(8):e43207. doi: 10.7759/cureus.43207.
22. Venkatadass K., Durga Prasad V., Al Ahmadi N.M.M., Rajasekaran S. Pelvic osteotomies in hip dysplasia: why, when and how? *EFORT Open Rev*. 2022;7(2):153-163. doi: 10.1530/EOR-21-0066.
23. Dwan K., Kirkham J., Paton R.W., Morley E., Newton A.W., Perry D.C. Splinting for the non-operative management of developmental dysplasia of the hip (DDH) in children under six months of age. *Cochrane Database Syst Rev*. 2022;10(10):CD012717. doi: 10.1002/14651858.CD012717.pub2.

24. Gou P., Zhang Y., Wu J., Li J., Li X., Li M. et al. Human Position Brace Versus Pavlik Harness for Infants Under 6 Months of Age With Developmental Dislocation of the Hip: A Comparison of Therapeutic Efficacy. *J Pediatr Orthop.* 2021;41(7):545-549. doi: 10.1097/BPO.0000000000001862.
25. Dora C., Mascard E., Mladenov K., Seringe R. Retroversion of the acetabular dome after Salter and triple pelvic osteotomy for congenital dislocation of the hip. *J Pediatr Orthop B.* 2002;11(1):34-40. doi: 10.1097/00009957-200201000-00006.
26. Lerch T.D., Steppacher S.D., Liechti E.F., Tannast M., Siebenrock K.A. One-third of Hips After Periacetabular Osteotomy Survive 30 Years With Good Clinical Results, No Progression of Arthritis, or Conversion to THA. *Clin Orthop Relat Res.* 2017;475(4):1154-1168. doi: 10.1007/s11999-016-5169-5.
27. Kiyama T., Naito M., Shiramizu K., Shinoda T. Postoperative acetabular retroversion causes posterior osteoarthritis of the hip. *Int Orthop.* 2009;33(3):625-631. doi: 10.1007/s00264-007-0507-6.
28. Mathew S.E., Larson A.N. Natural History of Slipped Capital Femoral Epiphysis. *J Pediatr Orthop.* 2019;39(6) Suppl 1:23-27. doi: 10.1097/BPO.0000000000001369.
29. Cotton E.V., Fowler S.C., Maday K.R. A review of slipped capital femoral epiphysis. *JAAPA.* 2022;35(12):39-43. doi: 10.1097/01.JAA.0000892720.49955.c0.
30. Galletta C., Aprato A., Giachino M., Marre' Brunenghi G., Boero S., Turchetto L. et al. Hip morphology in slipped capital femoral epiphysis. *J Pediatr Orthop B.* 2021;30(6):535-539. doi: 10.1097/BPB.0000000000000807.
31. Winston T.W., Landau A.J., Hosseinzadeh P. Proximal femoral changes related to obesity: an analysis of slipped capital femoral epiphysis pathoanatomy. *J Pediatr Orthop B.* 2022;31(3):216-223. doi: 10.1097/BPB.0000000000000859.
32. Hergren B., Stenmarker M., Enskär K., Hägglund G. Outcomes after slipped capital femoral epiphysis: a population-based study with three-year follow-up. *J Child Orthop.* 2018;12(5):434-443. doi: 10.1302/1863-2548.12.180067.
33. Castillo C., Mendez M. Slipped Capital Femoral Epiphysis: A Review for Pediatricians. *Pediatr Ann.* 2018;47(9): 377-380. doi: 10.3928/19382359-20180730-01.
34. Weinmann D., Adolf S., Meurer A. Slipped Capital Femoral Epiphysis. *Z Orthop Unfall.* 2020;158(4): 417-431. (In German). doi: 10.1055/a-0917-7940.
35. Барсуков Д.Б., Бортулёв П.И., Басков В.Е., Поздникин И.Ю., Мурашко Т.В., Баскаева Т.В. Некоторые аспекты фиксации проксимального эпифиза бедренной кости у детей с ранними стадиями юношеского эпифизеолиза головки бедренной кости. *Ортопедия, травматология и восстановительная хирургия детского возраста.* 2021;9(3):277-286. doi: 10.17816/PTORS75677.
- Barsukov D.B., Bortulev P.I., Baskov V.E., Pozdnikin I.Yu., Murashko T.V., Baskaeva T.V. Selected aspects of proximal femoral epiphysis fixation in children with early stages of slipped capital femoral epiphysis. *Pediatric Traumatology, Orthopaedics and Reconstructive Surgery.* 2021;9(3):277-286. (In Russian). doi: 10.17816/PTORS75677.
36. Merenda A., Falciglia F., Aletto C., Aulisa A.G., Toniolo R.M. Management of slipped capital femoral epiphysis: What hardware we can use in osteosynthesis in situ? *Pediatr Med Chir.* 2022;44(1). doi: 10.4081/pmc.2022.297.
37. Барсуков Д.Б., Баиндурашвили А.Г., Поздникин И.Ю., Басков В.Е., Краснов А.И., Бортулёв П.И. Новый метод корригирующей остеотомии бедра у детей с юношеским эпифизеолизом головки бедренной кости. *Геній ортопедію.* 2018;24(4): 450-459. doi: 10.18019/1028-4427-2018-24-4-450-459.
- Barsukov D.B., Baindurashvili A.G., Pozdnikin I.Yu., Baskov V.E., Krasnov A.I., Bortulev P.I. New method of corrective femoral osteotomy in children with slipped capital femoral epiphysis. *Genij ortopedii.* 2018;24(4):450-459. (In Russian). doi: 10.18019/1028-4427-2018-24-4-450-459.
38. Ziebarth K., Zilkens C., Spencer S., Leunig M., Ganz R., Kim Y.J. Capital realignment for moderate and severe SCFE using a modified Dunn procedure. *Clin Orthop Relat Res.* 2009;467(3):704-716. doi: 10.1007/s11999-008-0687-4.
39. Ganz R., Leunig M., Leunig-Ganz K., Harris W.H. The etiology of osteoarthritis of the hip: an integrated mechanical concept. *Clin Orthop Relat Res.* 2008;466(2):264-272. doi: 10.1007/s11999-007-0060-z.
40. Wirries N., Heinrich G., Derksen A., Budde S., Floerkemeier T., Windhagen H. Is a Femoro-Acetabular Impingement Type Cam Predictable after Slipped Capital Femoral Epiphysis? *Children (Basel).* 2021;8(11):992. doi: 10.3390/children8110992.
41. Erickson J.B., Samora W.P., Klingele K.E. Treatment of chronic, stable slipped capital femoral epiphysis via surgical hip dislocation with combined osteochondroplasty and Imhäuser osteotomy. *J Child Orthop.* 2017;11(4):284-288. doi: 10.1302/1863-2548.11.160259.
42. Baraka M.M., Hefny H.M., Thakeb M.F., Fayyad T.A., Abdelazim H., Hefny M.H. Combined Imhäuser osteotomy and osteochondroplasty in slipped capital femoral epiphysis through surgical hip dislocation approach. *J Child Orthop.* 2020;14(3):190-200. doi: 10.1302/1863-2548.14.200021.
43. Fujak A., Müller K., Legal W., Legal H., Forst R., Forst J. Long-term results of Imhäuser osteotomy for chronic slipped femoral head epiphysiolysis. *Orthopade.* 2012;41(6):452-458. (In German). doi: 10.1007/s00132-012-1940-9.
44. Lagerburg V., van den Boorn M., Vorrink S., Amajjar I., Witbreuk M.M.E.H. The clinical value of preoperative 3D planning and 3D surgical guides for Imhäuser osteotomy in slipped capital femoral epiphysis: a retrospective study. *3D Print Med.* 2024;10(1):8. doi: 10.1186/s41205-024-00205-2.
45. Masquijo J.J., Allende V., D'Elia M., Miranda G., Fernández C.A. Treatment of Slipped Capital Femoral Epiphysis With the Modified Dunn Procedure: A Multicenter Study. *J Pediatr Orthop.* 2019;39(2):71-75. doi: 10.1097/BPO.0000000000000936.
46. Ziebarth K., Steppacher S.D., Siebenrock K.A. The modified Dunn procedure to treat severe slipped capital femoral epiphysis. *Orthopade.* 2019;48(8):668-676. (In German). doi: 10.1007/s00132-019-03774-x.
47. Gorgolini G., Caterini A., Efremov K., Petrungaro L., De Maio F., Ippolito E. Surgical treatment of slipped capital femoral epiphysis (SCFE) by Dunn procedure modified by Ganz: a systematic review. *BMC Musculoskelet Disord.* 2022;22(Suppl 2):1064. doi: 10.1186/s12891-022-05071-9.
48. Druschel C., Placzek R., Funk J.F. Growth and deformity after in situ fixation of slipped capital femoral epiphysis. *Z Orthop Unfall.* 2013;151(4):371-379. (In German). doi: 10.1055/s-0033-1350667.

49. Loder R.T., Skopelja E.N. The epidemiology and demographics of legg-calvé-perthes' disease. *ISRN Orthop*. 2011;504393. doi: 10.5402/2011/504393.
50. Perry D.C., Hall A.J. The epidemiology and etiology of Perthes disease. *Orthop Clin North Am*. 2011;42(3): 279-283. doi:10.1016/j.ocl.2011.03.002.
51. Leroux J., Abu Amara S., Lechevallier J. Legg-Calvé-Perthes disease. *Orthop Traumatol Surg Res*. 2018;104(1):107-112. doi: 10.1016/j.otsr.2017.04.012.
52. Wenger D.R., Pandya N.K. Advanced containment methods for the treatment of Perthes disease: Salter plus varus osteotomy and triple pelvic osteotomy. *J Pediatr Orthop*. 2011;31(2 Suppl):198-205. doi: 10.1097/BPO.0b013e31822602b0.
53. Joseph B., Price C.T. Principles of containment treatment aimed at preventing femoral head deformation in Perthes disease. *Orthop Clin North Am*. 2011;42(3):317-327. doi: 10.1016/j.ocl.2011.04.001.
54. Nelitz M., Lippacher S., Krauspe R., Reichel H. Perthes disease: current principles of diagnosis and treatment. *Dtsch Arztebl Int*. 2009;106(31-32):517-523. doi: 10.3238/arztebl.2009.0517.
55. Camurcu I.Y., Yildirim T., Buyuk A.F., Gursu S.S., Bursali A., Sahin V. Tönnis triple pelvic osteotomy for Legg-Calvé-Perthes disease. *Int Orthop*. 2015;39(3): 485-490. doi: 10.1007/s00264-014-2585-6.
56. Rosello O., Solla F., Oborocianu I., Chau E., ElHayek T., Clement J.L., Rampal V. Advanced containment methods for Legg-Calvé-Perthes disease: triple pelvic osteotomy versus Chiari osteotomy. *Hip Int*. 2018;28(3):297-301. doi: 10.5301/hipint.5000569.
57. Pailhé R., Cavaignac E., Murgier J., Cahuzac J.P., de Gauzy J.S., Accadbled F. Triple osteotomy of the pelvis for Legg-Calvé-Perthes disease: a mean fifteen year follow-up. *Int Orthop*. 2016;40(1):115-122. doi: 10.1007/s00264-015-2687-9.

Сведения об авторах

✉ **Бортулёв Павел Игоревич** — канд. мед. наук
Адрес: Россия, 196603, г. Санкт-Петербург, г. Пушкин,
ул. Парковая, д. 64–68
<https://orcid.org/0000-0003-4931-2817>
e-mail: pavel.bortulev@yandex.ru

Виссарионов Сергей Валентинович — чл.-корр. РАН,
д-р мед. наук, профессор
<https://orcid.org/0000-0003-4235-5048>
e-mail: vissarionovs@gmail.com

Баиндурашвили Алексей Георгиевич — д-р мед. наук,
профессор, академик РАН
<https://orcid.org/0000-0001-8123-6944>
e-mail: turner01@mail.ru

Неверов Валентин Александрович — д-р мед. наук,
профессор
<https://orcid.org/0000-0002-7244-5522>
e-mail: 5507974@mail.ru

Басков Владимир Евгеньевич — канд. мед. наук
<https://orcid.org/0000-0003-0647-412X>
e-mail: dr.baskov@mail.ru

Барсуков Дмитрий Борисович — канд. мед. наук
<https://orcid.org/0000-0002-9084-5634>
e-mail: dbbarsukov@gmail.com

Поздникин Иван Юрьевич — канд. мед. наук
<https://orcid.org/0000-0002-7026-1586>
e-mail: pozdnikin@gmail.com

Баскаева Тамила Владимировна
<https://orcid.org/0000-0001-9865-2434>
e-mail: tamila-baskaeva@mail.ru

Познович Махмуд Станиславович
<https://orcid.org/0000-0003-2534-9252>
e-mail: poznovich@bk.ru

Выриков Дмитрий Владимирович
e-mail: dvykirov@gmail.com

Рыбинских Тимофей Сергеевич
<https://orcid.org/0000-0002-4180-5353>
e-mail: Timofey1999r@gmail.com

Authors' information

✉ **Pavel I. Bortulev** — Cand. Sci. (Med.)
Address: 64-68, Parkovaya st., St. Petersburg, Pushkin,
196603, Russia
<https://orcid.org/0000-0003-4931-2817>
e-mail: pavel.bortulev@yandex.ru

Sergei V. Vissarionov — Dr. Sci. (Med.), Professor
<https://orcid.org/0000-0003-4235-5048>
e-mail: vissarionovs@gmail.com

Alexey G. Baindurashvili — Dr. Sci. (Med.), Professor
<https://orcid.org/0000-0001-8123-6944>
e-mail: turner01@mail.ru

Valentin A. Neverov — Dr. Sci. (Med.), Professor
<https://orcid.org/0000-0002-7244-5522>
e-mail: 5507974@mail.ru

Vladimir E. Baskov — Cand. Sci. (Med.)
<https://orcid.org/0000-0003-0647-412X>
e-mail: dr.baskov@mail.ru

Dmitry B. Barsukov — Cand. Sci. (Med.)
<https://orcid.org/0000-0002-9084-5634>
e-mail: dbbarsukov@gmail.com

Ivan Yu. Pozdnikin — Cand. Sci. (Med.)
<https://orcid.org/0000-0002-7026-1586>
e-mail: pozdnikin@gmail.com

Tamila V. Baskaeva
<https://orcid.org/0000-0001-9865-2434>
e-mail: tamila-baskaeva@mail.ru

Makhmud S. Poznovich
<https://orcid.org/0000-0003-2534-9252>
e-mail: poznovich@bk.ru

Dmitry V. Vyrikov
e-mail: dvykirov@gmail.com

Timofey S. Rybinskikh
<https://orcid.org/0000-0002-4180-5353>
e-mail: Timofey1999r@gmail.com