



Научная статья
УДК 616.728.38-089.819-089.193.4
<https://doi.org/10.17816/2311-2905-17520>

Среднесрочные результаты одноэтапной ревизионной реконструкции передней крестообразной связки с использованием ауто трансплантата из сухожилия длинной малоберцовой мышцы

А.С. Гофер, А.А. Алекперов, М.Б. Гуражев, А.К. Авдеев, В.Л. Лукинов,
Д.В. Рубцов, В.В. Павлов, А.А. Корыткин

ФГБУ «Новосибирский научно-исследовательский институт травматологии и ортопедии им. Я.Л. Цивьяна»
Минздрава России, г. Новосибирск, Россия

Реферат

Актуальность. Результаты ревизионной реконструкции передней крестообразной связки (ПКС) в большинстве случаев уступают первичной пластике ПКС. На положительный исход ревизионного вмешательства существенно влияют следующие факторы: анатомичное позиционирование костных каналов, корректный выбор, обработка и метод фиксации трансплантата, а также адекватное определение показаний к выполнению дополнительных внесуставных вмешательств.

Цель исследования — оценка среднесрочных результатов одноэтапной ревизионной реконструкции передней крестообразной связки с использованием ауто трансплантата из сухожилия длинной малоберцовой мышцы и сравнение с результатами первичной реконструкции передней крестообразной связки.

Материал и методы. Проведен сравнительный анализ результатов лечения пациентов группы RACL-PLT ($n = 29$) (revision ACL reconstruction), которым была выполнена одноэтапная ревизионная реконструкция ПКС с использованием ауто трансплантата из сухожилия длинной малоберцовой мышцы, и группы RACL-HT (primary ACL reconstruction) ($n = 82$), которым была выполнена первичная реконструкция ПКС с использованием трансплантата из сухожилий подколенных сгибателей голени. Проводилась субъективная и объективная оценка по шкалам KOOS, IKDC и Lysholm, а в группе RACL-PLT определялось положение входов в первичные и ревизионные каналы.

Результаты. Статистически значимых различий в результатах объективной оценки стабильности коленного сустава между группами выявлено не было ($p > 0,999$). Статистически значимо лучшие результаты субъективной оценки функции КС по шкалам Lysholm, KOOS и IKDC получены в группе RACL-HT ($p < 0,001$). Положение входов в ревизионные каналы соответствовало нормативным значениям во всех случаях.

Заключение. Анализ применения ауто трансплантата РЛТ в качестве ревизионного, а также достижение анатомичного положения ревизионных каналов показал, что через 12 мес. после оперативного вмешательства результаты объективной оценки в группах ревизионной и первичной пластики ПКС сопоставимы, а результаты субъективной оценки статистически значимо отличаются, однако различия в показателях не достигают минимальной клинически значимой разницы.

Ключевые слова: передняя крестообразная связка, ревизионная реконструкция ПКС, артроскопия, ауто трансплантат.

Для цитирования: Гофер А.С., Алекперов А.А., Гуражев М.Б., Авдеев А.К., Лукинов В.Л., Рубцов Д.В., Павлов В.В., Корыткин А.А. Среднесрочные результаты одноэтапной ревизионной реконструкции передней крестообразной связки с использованием ауто трансплантата из сухожилия длинной малоберцовой мышцы. *Травматология и ортопедия России*. 2024;30(2):82-96. <https://doi.org/10.17816/2311-2905-17520>.

Гофер Антон Сергеевич; e-mail: a.hofer.ortho@gmail.com

Рукопись получена: 04.04.2024. Рукопись одобрена: 13.05.2024. Статья опубликована онлайн: 04.06.2024.

© Гофер А.С., Алекперов А.А., Гуражев М.Б., Авдеев А.К., Лукинов В.Л., Рубцов Д.В., Павлов В.В., Корыткин А.А., 2024



Peroneus Longus Tendon Autograft for One-Stage Revision ACL Reconstruction: Mid-Term Results

Anton S. Gofer, Aleksandr A. Alekperov, Mikhail B. Gurazhev, Artem K. Avdeev, Vitaliy L. Lukinov, Dmitriy V. Rubtsov, Vitaliy V. Pavlov, Andrey A. Korytkin

Tsivyan Novosibirsk Research Institute of Traumatology and Orthopaedics, Novosibirsk, Russia

Abstract

Background. The results of revision anterior cruciate ligament reconstruction (ACLR) are usually worse than the primary ACLR. The positive outcome of the revision ACLR is significantly influenced by the following factors: anatomical position of bone tunnels, correct choice of graft, its preparation and fixation method. Equally important is to choose the accurate indications for additional extraarticular interventions.

The aim of the study is to evaluate the role of a peroneus longus tendon (PLT) autograft in one-stage revision ACL reconstruction and to compare the obtained data with the results of primary ACLR.

Methods. The comparison was carried out between the RACL-PLT group (n = 29) and the PACL-HT group (n = 82), which underwent single-stage revision ACLR with a PLT autograft and primary ACLR with a hamstring tendons (HT) autograft, respectively. Subjective and objective evaluation was performed on the KOOS, IKDC, and Lysholm Knee scales. Also, in the RACL-PLT group, the position of the central entry points into the primary and revision tunnels was determined.

Results. We observed no statistically significant differences during the objective assessment of knee joint stability between the groups ($p > 0.999$). During the subjective assessment on the KOOS, IKDC and Lysholm Knee scales, significantly higher results were obtained in the PACL-HT group ($p < 0.001$). The position of the central entry points into the revision tunnels corresponded to the normative values in all cases.

Conclusions. The analysis of the use of a PLT autograft in revision ACLR, as well as the achievement of the anatomical position of the revision tunnels showed: 12 months after surgery, the results of an objective assessment between the revision and primary ACLR are comparable; the results of a subjective assessment are statistically significantly different. However, the differences in indicators do not reach a minimal clinically important difference.

Keywords: anterior cruciate ligament, arthroscopy, revision ACL reconstruction, autograft.

Cite as: Gofer A.S., Alekperov A.A., Gurazhev M.B., Avdeev A.K., Lukinov V.L., Rubtsov D.V., Pavlov V.V., Korytkin A.A. Peroneus Longus Tendon Autograft for One-Stage Revision ACL Reconstruction: Mid-Term Results. *Traumatology and Orthopedics of Russia*. 2024;30(2):82-96. (In Russian). <https://doi.org/10.17816/2311-2905-17520>.

✉ Anton S. Gofer; e-mail: a.hofer.ortho@gmail.com

Submitted: 04.04.2024. Accepted: 13.05.2024. Published Online: 04.06.2024.

© Gofer A.S., Alekperov A.A., Gurazhev M.B., Avdeev A.K., Lukinov V.L., Rubtsov D.V., Pavlov V.V., Korytkin A.A., 2024

ВВЕДЕНИЕ

За последнее десятилетие реконструкция передней крестообразной связки (ПКС) становится все более распространенным ортопедическим оперативным вмешательством в связи с ростом количества травматических повреждений связочного аппарата коленного сустава (КС) вследствие повышения уровня спортивной и повседневной активности среди людей трудоспособного возраста [1, 2, 3]. Несмотря на постоянное совершенствование хирургических подходов к первичному восстановлению ПКС, частота ревизионных реконструкций продолжает расти и, по данным разных авторов, может составлять до 25% [4, 5, 6]. Это связано с множеством факторов риска развития первичной несостоятельности трансплантата ПКС, которые нередко не учитываются хирургами как при предоперационном планировании, так и непосредственно во время операции [7].

Ревизионная реконструкция ПКС в большинстве случаев не позволяет получить результаты, сопоставимые с первичной пластикой ПКС [8, 9]. Тем не менее на сегодняшний день определены основные факторы, которые существенно влияют на исход ревизионного вмешательства и приближают его результаты к первичной реконструкции ПКС: анатомичное позиционирование костных каналов; корректный выбор, обработка и метод фиксации трансплантата, а также адекватное определение показаний к выполнению дополнительных внесуставных вмешательств [10, 11, 12, 13, 14].

Основная сложность выполнения ревизионной реконструкции ПКС заключается в сочетании двух факторов: необходимости формирования анатомичных ревизионных каналов и наличия первичных костных каналов со своими размерными характеристиками, направлением и положением внутрисуставных входов в них, которые могут иметь анатомичное, неанатомичное или частично анатомичное положение. Важно отметить, что трудности предоперационного планирования возникают как раз при частично анатомичной позиции первичных каналов, так как, во-первых, их невозможно использовать во время ревизии, а во-вторых, существует высокий риск интраоперационного слияния имеющихся и планируемых каналов [15].

Одним из главных факторов, который позволяет улучшить результаты ревизионного вмешательства, является выбор оптимального трансплантата. Современные научные исследования свидетельствуют о преимуществах использования аутологичных трансплантатов, так как они общедоступны и обладают прогнозируемыми результатами [7, 10]. При ревизионных вмешательствах наименее изученным аутоотрансплантатом является сухожилие длинной малоберцовой мышцы (PLT).

Однако в последние годы опубликовано немало работ, в которых показано, что использование PLT позволяет улучшить результаты первичной реконструкции ПКС в сравнении с другими аутоотрансплантатами [16, 17].

Отсутствие единой точки зрения на причины неудовлетворительных исходов ревизионной реконструкции ПКС и наличие разногласий по поводу оптимального ревизионного трансплантата послужили поводом оценить клинические результаты одноэтапной ревизионной реконструкции ПКС с использованием аутоотрансплантата PLT и сравнить их с результатами первичной аутопластики ПКС.

Цель исследования — оценка среднесрочных результатов одноэтапной ревизионной реконструкции с использованием аутоотрансплантата PLT и сравнение с результатами первичной реконструкции передней крестообразной связки.

МАТЕРИАЛ И МЕТОДЫ

Дизайн исследования

Тип исследования — проспективное когортное сравнительное одноцентровое нерандомизированное.

Проведен анализ результатов оперативного лечения 33 пациентов, которым была выполнена одноэтапная ревизионная реконструкция ПКС, и 88 пациентов, которым проводилось первичное восстановление ПКС в клинике ФГБУ «ННИИТО им. Я. Л. Цивьяна» в период с 2019 по 2022 г.

Учитывая критерии включения, исключения и исключения, для проведения сравнительного анализа было выделено две группы пациентов. В группу RACL-PLT (revision ACL reconstruction) вошли 29 пациентов, которым была выполнена одноэтапная ревизионная реконструкция ПКС с использованием аутоотрансплантата PLT. В группу сравнения RACL-HT (primary ACL reconstruction) включили 82 пациента, которым была выполнена первичная реконструкция ПКС с использованием аутоотрансплантата из сухожилий полусухожильной (ST) и тонкой мышц (G) — HT (ST+G) (hamstring tendons).

Критерием включения в группу RACL-PLT являлась выявленная первичная несостоятельность трансплантата ПКС.

Критерием включения в группу RACL-HT являлся изолированный разрыв ПКС.

Критерии исключения для обеих групп: мультилигаментарное повреждение коленного сустава (КС), остеоартроз КС 2–3 ст., вальгусная и/или варусная деформация коленного сустава ($>5^\circ$), повреждение медиального и/или латерального мениска по типу bucket handle tear или разрыв корня мениска. Дополнительные критерии исключения для группы RACL-PLT: передний наклон плато

большеберцовой кости ($>12^\circ$), двухэтапное ревизионное вмешательство.

Критерии исключения для обеих групп: повреждение контралатерального КС, отсутствие связи с пациентом, отказ пациента от участия в исследовании.

Дизайн исследования представлен на рисунке 1.

Методы оценки

Субъективная оценка функции оперированного КС в обеих группах пациентов до и через 12 мес. после оперативного вмешательства выполнялась с использованием специализированных балльных шкал оценки: IKDC, Lysholm и KOOS [18, 19, 20]. Показатель минимального клинически значимого различия (minimal clinically important difference — MCID) использовался для оценки полученных результатов. Оценка стабильности поврежденного КС в группах осуществлялась непосредственно перед операцией и через 12 мес. по протоколу IKDC (мануальные тесты Лахмана и pivot-shift). Функциональное состояние голеностопного сустава в группе RACL-PLT оценивалось по функциональной шкале AOFAS до и после операции [21].

Методы исследования

Для выявления повреждения ПКС в группе RACL-НТ и подтверждения несостоятельности трансплантата ПКС в группе RACL-PLT проводилась оценка результатов МРТ-исследования. Предоперационное планирование ревизионного вмешательства в группе RACL-PLT осуществлялось согласно результатам МСКТ-исследования. Для определения наиболее анатомичной точки входа

в планируемый бедренный ревизионный канал использовался квадрантный метод, описанный М. Bernard с соавторами [22], а метод анатомических координатных осей [23] использовался для определения корректной точки входа в большеберцовый канал. При этом показатели координат планируемых центральных точек входа в каналы соответствовали общеизвестным данным о топографии анатомичного крепления нативной крестообразной связки к большеберцовой и бедренной костям [23]. Затем определялись диаметры внутрисуставных входов первичного и планируемого каналов, и в зависимости от полученных размерных характеристик выстраивались окружности на системе координат относительно полученных центральных точек входов в каналы, после чего оценивалось их взаиморасположение. Схематичное изображение взаиморасположения входов планируемого и первичного каналов для принятия решения о выполнении одноэтапной ревизии ПКС представлено на рисунках 2 и 3.

В зависимости от полученных данных выявлялись показания к выполнению одноэтапного оперативного вмешательства с помощью системы предоперационного планирования, которая представлена в таблице 1.

Таким образом, показаниями к одноэтапной ревизионной реконструкции ПКС являлись несовпадающие входы планируемого и первичного каналов или полностью совпадающие входы в каналы при условии, что диаметр первичного канала не превышал 10 мм. Двухэтапное вмешательство выполнялось во всех остальных вариантах взаиморасположения входов в каналы.

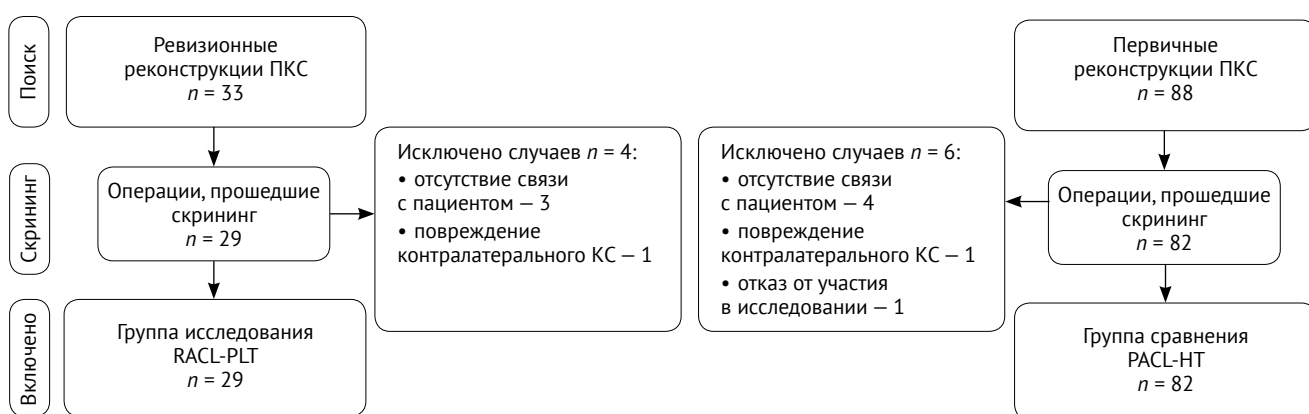


Рис. 1. Блок-схема дизайна исследования

Fig. 1. Flowchart of the study design

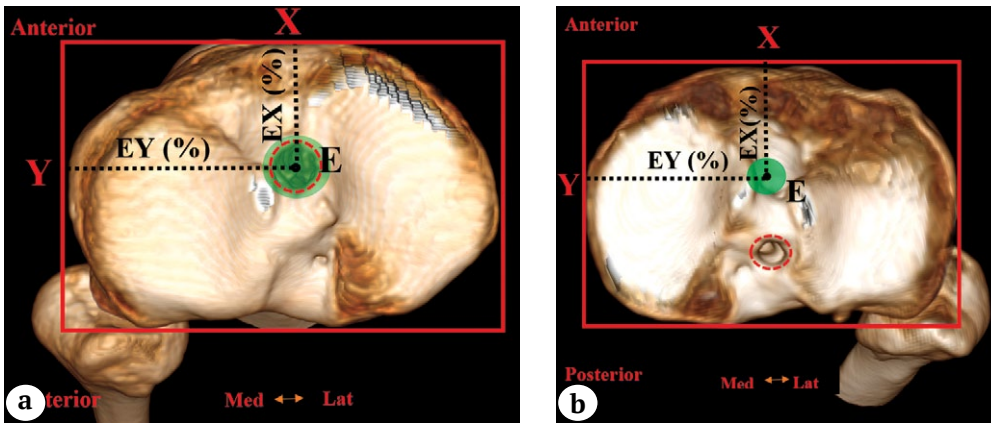


Рис. 2. Схематичное изображение взаиморасположения входов первичного и планируемого каналов в большеберцовой кости для принятия решения о выполнении одноэтапной ревизии ПКС:
 а — планируемый вход в ревизионный канал (отмечен зеленым цветом) полностью совпадает с входом в первичный канал (отмечен красным цветом), диаметр первичного канала не более 10 мм;
 б — планируемый вход в ревизионный канал (отмечен зеленым цветом) не совпадает с входом в первичный канал (отмечен красным цветом); E — положение центральной точки крепления нативной ПКС на большеберцовой кости по методу анатомических координатных осей; EX — расстояние от переднего края плато большеберцовой кости (43,8%); EY — расстояние от медиального края плато большеберцовой кости (48,9%)

Fig. 2. Schematic representation of the interposition of the entries into the primary and planned tunnels in the tibia to make a decision on performing a one-stage ACL revision:
 а — the planned entry into the revision tunnel (marked in green) completely coincides with the entry into the primary tunnel (marked in red), the diameter of the primary tunnel <10 mm;
 б — the planned entry into the revision tunnel (marked in green) does not coincide with the entry into the primary tunnel (marked in red); E — position of the central attachment point of the native ACL on the tibia using the method of anatomical coordinate axes; EX — distance from the anterior edge of the tibial plateau (43.8%); EY — distance from the medial edge of the tibial plateau (48.9%)

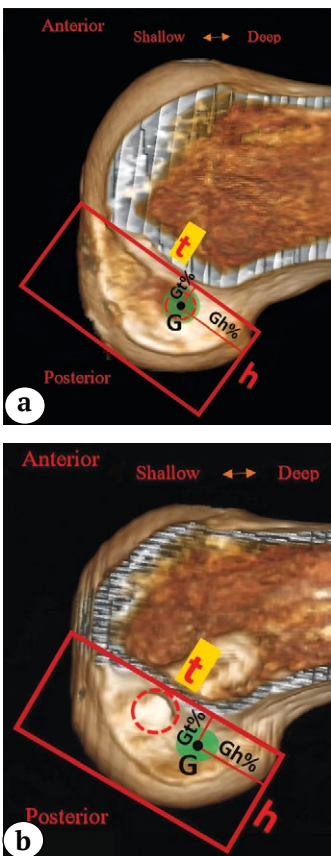


Рис. 3. Схематичное изображение взаиморасположения входов первичного и планируемого каналов бедренной кости для принятия решения о выполнении одноэтапной ревизии ПКС:

а — планируемый вход в ревизионный канал (отмечен зеленым цветом) полностью совпадает с входом в первичный канал (отмечен красным цветом), диаметр первичного канала не более 10 мм;
 б — планируемый вход в ревизионный канал (отмечен зеленым цветом) не совпадает с входом в первичный канал (отмечен красным цветом); G — положение центральной точки крепления нативной ПКС на бедренной кости по квадрантному методу M. Bernard с соавторами [22]; Gh (%) — расстояние от наиболее глубокой точки медиального края латерального мыщелка бедренной кости (29,9%); Gt (%) — расстояние от линии Blumensaat (30,1%)

Fig. 3. Schematic representation of the interposition of the entries into the primary and planned femoral tunnels to make a decision on performing a one-stage ACL revision:
 а — the planned entry into the revision tunnel (marked in green) completely coincides with the entry into the primary tunnel (marked in red), the diameter of the primary tunnel <10 mm;
 б — the planned entry into the revision tunnel (marked in green) does not coincide with the entry into the primary tunnel (marked in red); G — position of the central attachment point of the native ACL on the femur according to the square method of M. Bernard et al. [22]; Gh (%) — distance from the deepest point of the medial edge of the lateral femoral condyle (29.9%); Gt (%) — distance from the Blumensaat's line (30.1%)

Таблица 1

Система выбора хирургической тактики ревизионной реконструкции ПКС при несостоятельности первичного трансплантата

Взаиморасположение входов планируемого и первичного большеберцового каналов	Взаиморасположение входов планируемого и первичного бедренного каналов			
	НСК (А)	ПСК + D ПБК ≤10 мм (В)	ЧСК (С)	ПСК + D ПБК >10 мм (D)
СК (Е)	Одноэтапная ревизия ПКС <i>Tun 1AE</i>	Одноэтапная ревизия ПКС <i>Tun 1BE</i>	Двухэтапная ревизия ПКС Костная пластика БК <i>Tun 2CE</i>	Двухэтапная ревизия ПКС Костная пластика БК <i>Tun 2DE</i>
ПСК + D ПБК ≤10 мм (F)	Одноэтапная ревизия ПКС <i>Tun 1AF</i>	Одноэтапная ревизия ПКС <i>Tun 1BF</i>	Двухэтапная ревизия ПКС Костная пластика БК <i>Tun 2CF</i>	Двухэтапная ревизия ПКС Костная пластика БК <i>Tun 2DF</i>
ЧСК (G)	Двухэтапная ревизия ПКС Костная пластика ББК <i>Tun 2AG</i>	Двухэтапная ревизия ПКС Костная пластика ББК <i>Tun 2BG</i>	Двухэтапная ревизия ПКС Костная пластика ББК и БК <i>Tun 2CG</i>	Двухэтапная ревизия ПКС Костная пластика ББК и БК <i>Tun 2DG</i>
ПСК + D ПБК >10 мм (H)	Двухэтапная ревизия ПКС Костная пластика ББК <i>Tun 2AH</i>	Двухэтапная ревизия ПКС Костная пластика ББК <i>Tun 2BH</i>	Двухэтапная ревизия ПКС Костная пластика ББК и БК <i>Tun 2CH</i>	Двухэтапная ревизия ПКС Костная пластика ББК и БК <i>Tun 2DH</i>

НСК — несовпадающие входы в каналы; ПСК — полностью совпадающие входы первичного и планируемого каналов; D ПБК — диаметр первичного большеберцового канала; D ПБК — диаметр первичного бедренного канала; ЧСК — частично совпадающие входы первичного и планируемого каналов; ББК — большеберцовый канал; БК — бедренный канал.

Статистический анализ

Исследование непрерывных переменных на согласие с нормальным распределением осуществлялось с использованием критерия Смирнова, а также гистограмм и диаграмм квантиль-квантиль. Шкала KOOS для спортивной активности через 12 мес. удовлетворяла условиям нормальности и однородности дисперсий согласно критерию Фишера, у остальных непрерывных переменных нулевая гипотеза была отклонена. Согласно результатам проверки на сравнение непрерывных переменных использовались непараметрические критерии, для описания — медиана (Me) и интерквантильный интервал [Q1; Q3], минимальное — максимальное значения (min-max). Бинарные величины описывались через количество и частоту событий — абс. (%). Сравнение непрерывных переменных

между группами проводилось с использованием U-критерия Манна – Уитни, а бинарных — точного критерия Фишера. Изменения непрерывных переменных до и после операции исследовались с использованием критерия Вилкоксона, бинарных и категориальных — критерия Мак-Немара. Использовались только двусторонние критерии сравнения. Критический уровень значимости полагался равным 0,05, т.е. нулевые гипотезы отвергались при $p < 0,05$. Для расчетов использовались IDE RStudio (версия 2023.12.1 Build 402 — © 2009-2024 Posit Software, PBC, США) и R (v. 4.3.3, Австрия).

РЕЗУЛЬТАТЫ

Минимальный срок наблюдения составил 12 мес. Общая характеристика пациентов представлена в таблице 2.

Таблица 2

Общая характеристика пациентов

Признак	Группа RACL-PLT (n = 29)	Группа RACL-HT (n = 82)	p
Пол: мужчины / женщины, абс. (%)	24 (82,8) / 5 (17,2)	53 (64,6) / 29 (35,4)	0,100
Возраст, Ме [Q1; Q3] (min-max), лет	36 [28; 40] (19–64)	37 [31; 40] (18–49)	0,962
ИМТ, Ме [Q1; Q3] (min-max), кг/м ²	25,9 [24,5; 29,1] (22,3–41,3)	26,6 [23,9; 30,1] (17,2–44,8)	0,778
Срок между операциями, Ме [Q1; Q3] (min-max), мес.	84 [36; 144] (12–180)	–	–

Структура группы исследования

При анализе исходных данных группы RACL-PLT выявлено, что аутотрансплантаты из сухожилий полусухожильной и тонкой мышц наиболее часто встречались в качестве первичного трансплантата (n = 24; 82,8%). Методы фиксации и вид первичного трансплантата представлены в таблице 3.

Интраоперационные показатели группы RACL-PLT

Выбор метода фиксации и интраоперационной подготовки аутотрансплантата PLT осуществлялись следующим способом. При диаметре планируемого канала от 9,0 до 10,5 мм форми-

ровался четырехпучковый трансплантат и выполнялась экстракортикальная фиксация пуговицами с самозатягивающейся петлей техникой «all inside» (n = 11; 37,9%). При диаметре планируемого канала от 8 до 9 мм — комбинированная фиксация трех- или двухпучкового трансплантата PLT (пуговица с самозатягивающейся петлей и интерферентный, биодеградируемый винт) (n = 18; 62,1%). Интраоперационных осложнений в виде слияния первичного и ревизионного каналов и других осложнений, которые потребовали повторного оперативного вмешательства, не наблюдалось. Интраоперационные показатели представлены в таблице 4.

Таблица 3

Методы фиксации и вид первичного трансплантата группы RACL-PLT

Исходный трансплантат	Метод фиксации			
	экстракортикальный	интраканальный	комбинированный	кросс-пин
Ауто ST	6 (20,7)	1 (3,4)	0 (0,0)	0 (0,0)
Ауто ST+G	0 (0,0)	5 (17,2)	4 (13,8)	8 (27,6)
Ауто ВТВ	0 (0,0)	0 (0,0)	1 (3,4)	1 (3,4)
Синтетический протез	0 (0,0)	2 (6,9)	0 (0,0)	0 (0,0)
Аллотрансплантат	0 (0,0)	1 (3,4)	0 (0,0)	0 (0,0)

Ауто ST — аутотрансплантат из сухожилия полусухожильной мышцы; ST+G — аутотрансплантат из сухожилия полусухожильной и тонкой мышц; ВТВ — трансплантат из собственной связки надколенника с костными блоками.

Таблица 4

Интраоперационные показатели группы RACL-PLT

Показатель	Значения
Длительность операции, Ме [Q1; Q3] (min-max), мин.	75 [60; 85] (45–150)
Диаметр трансплантата, Ме [Q1; Q3] (min-max), мм	9,0 [8,5; 9,0] (8,0–10,5)
Диаметр ревизионных каналов, Ме [Q1; Q3] (min-max), мм:	
– большеберцовый	9,0 [8,5; 9,0] (8–10)
– бедренный	9,0 [8,5; 9,0] (8,0–10,5)
Метод фиксации, абс. (%):	
– экстракортикальная	11 (37,9)
– комбинированная	18,0 (62,1)

Анализ взаиморасположения первичных и ревизионных каналов

Анализ результатов МСКТ показал, что некорректное позиционирование входов в первичные каналы наблюдалось в 15 (51,7%) случаях. У 10 (34,5%) пациентов выявлено неанатомичное положение входа в бедренный канал, у 2 (6,9%) пациентов — в большеберцовый, у 3 (11,1%) пациентов — в оба канала. При оценке позиционирования центральных точек входов в ревизионные каналы выявлено, что средние значения координат соответствуют координатам анатомичного креп-

ления нативной ПКС. Средние значения координат положения центральных точек входа первичных и ревизионных каналов исследуемой группы RACL-PLT представлены в таблице 5 и на рисунках 4 и 5.

Оценка результатов

Сравнение до- и послеоперационных показателей стабильности поврежденного КС по протоколу IKDC между группой RACL-PLT и группой ПКС RACL-НТ не показало статистически значимых различий (табл. 6).

Таблица 5

Средние значения координат положения центральных точек входов первичных и ревизионных каналов в группе RACL-PLT

Канал	Показатель	Норма	До операции Me [Q1; Q3] (min-max)	После операции Me [Q1; Q3] (min-max)	Различие (величина эффекта) пМЕД [95% ДИ] СРС [95% ДИ]	Критерий Вилкоксона, p
Большеберцовый	EX (%)	43,8±3,0	45 [43; 47] (30–70)	44 [44; 46] (41–47)	0,5 [0,5; 0,5] 0,44 [-0,08; 0,96]	0,069
	EY (%)	48,9±3,0	49 [46; 50] (45–52)	49 [47; 50] (46–51)	0 [0; 0] -0,06 [-0,57; 0,46]	0,619
Бедренный	Gh (%)	29,9±3,0	35 [33; 62] (28–80)	31 [29; 32] (27–34)	16,5 [16; 17] 1,32 [0,75; 1,89]	<0,001
	Gt (%)	30,1±3,0	27 [10; 29] (4–34)	30 [29; 31] (27–33)	-9,5 [-10; -9] -1,26 [-1,83; -0,7]	<0,001

EX (%) — расстояние от переднего края плато большеберцовой кости в процентах; EY (%) — расстояние от медиального края плато большеберцовой кости в процентах; Gh (%) — расстояние от наиболее глубокой точки медиального края латерального мышцелка бедренной кости в процентах; Gt (%) — расстояние от линии Blumensaatt в процентах.

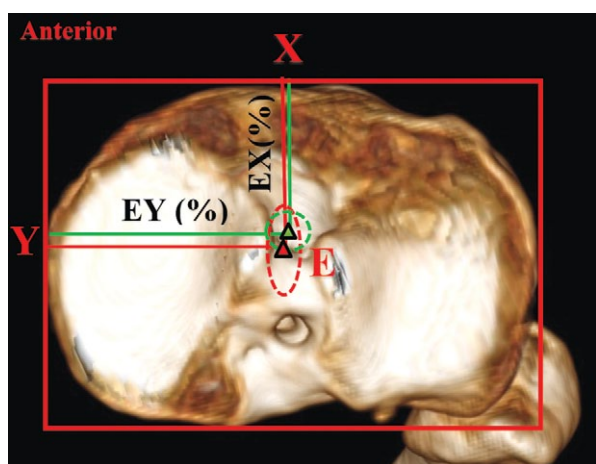


Рис. 4. Среднее положение и стандартное отклонение координат центральных точек входов первичных (отмечено красным цветом) и ревизионных каналов (отмечено зеленым цветом) большеберцовой кости: EX (%) — расстояние от переднего края плато большеберцовой кости в процентах; EY (%) — расстояние от медиального края плато большеберцовой кости в процентах

Fig. 4. Average position and standard deviation of the coordinates of the central entry points of the primary (marked in red) and revision tunnels (marked in green) of the tibia: EX (%) — distance from the anterior edge of the tibial plateau; EY (%) — distance from the medial edge of the tibial plateau

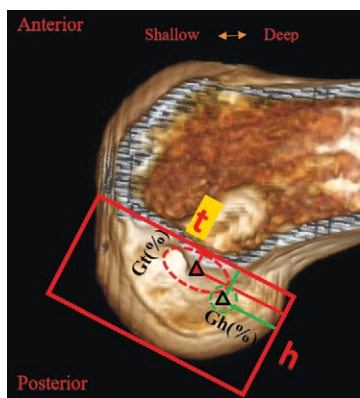


Рис. 5. Среднее положение и стандартное отклонение координат центральных точек входов первичных (отмечено красным цветом) и ревизионных каналов (отмечено зеленым цветом) бедренной кости: Gh (%) — расстояние от наиболее глубокой точки медиального края латерального мыщелка бедренной кости; Gt (%) — расстояние от линии Blumensaat

Fig. 5. Average position and standard deviation of the coordinates of the central entry points of the primary (marked in red) and revision tunnels (marked in green) of the femur: Gh (%) — distance from the deepest point of the medial edge of the lateral femoral condyle; Gt (%) — distance from the Blumensaat’s line

Таблица 6

Сравнительный анализ результатов объективной оценки стабильности коленного сустава до и после первичного и ревизионного оперативного вмешательства

Показатель		Группы		
		RACL-PLT (n = 29)	RACL-HT (n = 82)	Точный критерий Фишера, p
Тест Лахмана 0 + 1«+» / 2«+» + 3«+», n	до операции	0+0/16+13	0+0/39+43	>0,999
	после операции	8+21/0+0	44+38/0+0	>0,999
Критерий Мак-Немара, p		до и после <0,001	до и после <0,001	–
Pivot-shift тест 0 + 1«+» / 2«+» + 3«+», n	до операции	0+0/15+14	0+0/44+38	>0,999
	после операции	17+12/0+0	57+25/0+0	>0,999
Критерий Мак-Немара, p		до- после: <0,001	до- после: <0,001	–

При сравнительном анализе результатов субъективной оценки функции КС пациентов обеих групп по шкалам KOOS, IKDC, Lysholm до и через 12 мес. после операции выявлено, что статистически значимо более высокие показатели получены в группе первичной реконструкции ПКК (RACL-HT). Тем не менее различия в послеоперационных показателях не достигали MCID (δ) [24]. В частности показатели опросника KOOS имели следующие различия в подшкалах: «боль» — 3,5 балла (MCID — 16,7),

«симптомы» — 3 балла (MCID — 10,7), «ежедневная активность» — 6 баллов (MCID — 18,4), «спортивная активность» — 5 баллов (MCID — 12,5), «качество жизни» — 3 балла (MCID — 15,6). Различия в показателях по шкалам Lysholm и IKDC составили 4 балла (MCID — 8,9 и 16,7 соответственно).

Результаты сравнительного анализа субъективной оценки функции КС до и после ревизионных и первичных оперативных вмешательств представлены в таблице 7.

Таблица 7

Сравнительный анализ результатов субъективной оценки функции коленного сустава до и после ревизионных и первичных операций, Me [Q1; Q3] (min-max)

Шкала	RACL-PLT (n = 29)		RACL-HT (n = 82)		U-критерий Манна – Уитни, p	
	до операции	через 12 мес.	до операции	через 12 мес.	до операции	через 12 мес.
КООС (общий показатель)	56 [50; 60] (34–67)	85 [83; 87] (81–91)	55 [47; 62] (40–71)	91 [87; 93] (79–98)	0,804	<0,001
КООС (боль)	74 [63; 79] (54–82)	90 [89; 94] (78–96)	63 [56; 71,75] (48–82)	93,5 [90; 97] (81–100)	0,003	0,006
КООС (симптомы)	64 [60; 66] (44–73)	90 [85; 92] (72–96)	61 [54,25; 68] (48–75)	93 [88; 96] (79–99)	0,478	0,001
КООС (ежедневная активность)	72 [68; 77] (58–81)	90 [88; 94] (80–98)	66 [59; 77,5] (54–83)	96 [92; 98] (76–100)	0,105	<0,001
КООС (спортивная активность)	47 [41; 52] (26–63)	87 [84; 90] (78–98)	46 [34,25; 54] (24–65)	92 [89; 95] (82–100)	0,598	<0,001

Шкала	RACL-PLT (n = 29)		RACL-HT (n = 82)		U-критерий Манна–Уитни, p	
	до операции	через 12 мес.	до операции	через 12 мес.	до операции	через 12 мес.
KOOS (качество жизни)	23 [20; 28] (12–36)	72 [68; 76] (60–85)	37 [30,25; 41] (23–50)	75 [68; 84,75] (50–98)	<0,001	0,185
Lysholm	60 [54; 64] (46–79)	90 [87; 94] (82–96)	62,5 [52; 70] (41–79)	94 [89; 96] (83–100)	0,528	<0,001
IKDC	53 [44; 60] (37–69)	90 [88; 93] (79–96)	59 [48; 63] (35–72)	94 [89; 96] (80–100)	0,038	<0,001

Влияние использования трансплантата PLT на функцию голеностопного сустава и стопы в группе RACL-PLT оценивали по шкале AOFAS. У всех 29 пациентов получены сопоставимые результаты до оперативного вмешательства: Me [Q1; Q3] (min-max): 99 [99; 100] (98–100) и через 12 мес. после операции: Me [Q1; Q3] (min-max): 99 [99; 100] (98–100), $p = 0,863$.

ОБСУЖДЕНИЕ

Основной задачей, которая стоит перед хирургом при предоперационном планировании и выполнении ревизионной реконструкции ПКС, является получение результатов оперативного лечения, сопоставимых с первичной пластикой. Однако анализ современных исследований показал, что показатели, полученные после выполненной ревизионной реконструкции ПКС, имеют более низкие значения по сравнению с первичной пластикой [8, 9, 25, 26]. Например, послеоперационные результаты субъективной оценки функции КС по шкале Lysholm в метаанализе A. Grassi с соавторами были ниже у пациентов после ревизионной пластики ПКС в среднем на 7,8 балла [9], а в работе T. Gifstad с соавторами — на 9 баллов [8]. С другой стороны, в исследовании A. Weiler с соавторами различия в субъективной оценке функции КС в группах ревизионной и первичной реконструкции ПКС по шкале Lysholm составили в среднем 4 балла: 90 ± 9 и 94 ± 8 соответственно [25]. Схожие результаты получены в ходе нашего исследования: в ревизионной группе средний показатель по шкале Lysholm составил $90,03 \pm 4,26$ (82–96) балла через 12 мес. наблюдения. Результаты по данной шкале в группе первичной реконструкции ПКС оказались на 4,1 балла выше. Кроме того, в нашей работе полученные результаты субъективной оценки КС по шкалам KOOS и IKDC в группе первичной реконструкции ПКС оказались статистически значимо лучше, чем в группе ревизионных операций, однако разница по шкале KOOS составила всего 4,6 баллов, а по шкале IKDC — 3,18 баллов. Для сравнения: в исследованиях, в которых для субъективной оценки использовались шка-

лы KOOS и IKDC, также получены статистически значимо более низкие послеоперационные показатели у пациентов, перенесших ревизионную реконструкцию ПКС. Однако в работе T. Gifstad с соавторами разница между группами составила в среднем 14 баллов по шкале KOOS (послеоперационные результаты ревизионной группы: 70 ± 21 баллов) [8], а в исследовании J.H. Ahn с соавторами средние послеоперационные значения субъективной оценки по шкале IKDC составили 84,5 балла (min — 71, max — 94) [27].

Таким образом, сравнительный анализ послеоперационных показателей субъективной оценки функции КС показывает, что результаты ревизионной реконструкции ПКС чаще уступают первичной, однако в нескольких исследованиях сообщается о сопоставимых результатах объективной оценки стабильности КС по протоколу IKDC [8, 9, 25, 26, 27]. В частности, в работе A. Weiler с соавторами не получено статистически значимых различий между группами ревизионной и первичной реконструкции ПКС по результатам тестов Лахмана и pivot-shift [25]. Схожие результаты получены в нашем исследовании: значимых различий при анализе данных оценки объективной стабильности до и после операции между группами RACL-PLT и RACL-HT выявлено не было ($p > 0,999$).

Основными факторами, которые положительно повлияли на послеоперационные результаты, полученные в ходе нашей работы, являются использование трансплантата PLT, выбор адекватного метода его фиксации, а также анатомичное положение ревизионных каналов, что стало возможным благодаря оптимальному способу предоперационного планирования. Учитывая негативное влияние неанатомично расположенных каналов на результаты реконструкции ПКС [28, 29], наиболее важным является определение положения планируемых ревизионных каналов с использованием общеизвестных методов, основанных на имеющихся данных о топографии точек крепления нативной ПКС [23], а также комплексная оценка характеристик первичных каналов: диаметра,

направления, формы, внутрисуставного положения входов и наличия фиксаторов [30].

Анализ данных литературы показал, что наиболее распространенным способом определения анатомического положения центральной точки крепления нативной ПКС к большеберцовой кости является метод анатомических координатных осей, а к бедренной — квадрантный метод Бернарда и Хертеля [22]. Данные методы использовались при предоперационном планировании ревизионных реконструкций ПКС в исследовании J.H. Ahn с соавторами, в которое было включено 93 пациента. В данной работе выполнялись одноэтапные ревизионные реконструкции ПКС в тех случаях, когда была возможность провести ревизионный канал в другом векторе направления от первичного канала, и положение их внутрисуставных входов совпадало не более чем на 50% [15]. Однако если допускать такое совпадение входов первичного и ревизионного каналов, происходит избыточное расширение входа в новый канал, что приводит к последующему возникновению пространства между трансплантатом и стенкой канала и способствует затеку синовиальной жидкости, что может негативно повлиять на механизмы хондральной перестройки (трансформации) на границе трансплантат-кость, и в конечном итоге привести к несостоятельности трансплантата ПКС [31, 32]. Также в работе J.H. Ahn с соавторами при анализе послеоперационных МСКТ-исследований определенные авторами координаты положения центральных точек входа в ревизионные каналы больше соответствуют координатам крепления антеромедиального пучка ПКС [15], а не средним значениям координат крепления обоих пучков ПКС [23]. По нашему мнению, это может привести к эпизодам остаточной нестабильности КС при определенном векторе нагрузки. Анализ послеоперационных МСКТ-исследований в нашей работе показал, что центральные точки входов в ревизионные каналы соответствовали общеизвестным данным о координатах положения анатомической точки крепления нативной ПКС на бедренной и большеберцовой костях. Помимо этого, положение центральной точки входа в ревизионный бедренный канал не имело смещения в передневерхнем направлении в отличие от результатов ретроспективного анализа ревизионных реконструкций ПКС в нашем предыдущем исследовании [33].

Выбор трансплантата в пользу сухожилия длинной малоберцовой мышцы при первичной реконструкции ПКС позволяет получить более высокие послеоперационные показатели субъективной оценки функции КС [16] и сопоставимо низкий риск развития несостоятельности по сравнению с другими ауто трансплантатами в долгосрочной перспективе [17]. С другой стороны, ал-

логенные ткани или синтетические протезы менее предпочтительны в качестве первичного трансплантата [7, 34]. Тем не менее влияние на результаты первичной реконструкции ПКС оказывает совокупность множества факторов, а не только использование того или иного трансплантата [7]. В частности, помимо использования собственных тканей пациента для подготовки трансплантата достаточного диаметра, необходимы корректный выбор метода фиксации, анатомичное проведение каналов, оптимальная реабилитация, соблюдение базовых принципов операционной техники, а также персонифицированный подход к выявлению показаний для выполнения дополнительных внесуставных вмешательств [35].

Трансплантат PLT, по нашему мнению, целесообразно использовать именно при ревизионной пластике ПКС. Такие преимущества, как снижение затрачиваемого времени на взятие сухожилия, получаемый больший диаметр трансплантата [17, 33], улучшенные прочностные характеристики [36, 37], отсутствие влияния на сгибательный и разгибательный аппарат КС (в отличие от трансплантатов НТ [38], ВТВ и QT [39]), а также клинически незначимое влияние на функцию стопы и голеностопного сустава [16], способствуют более быстрому восстановлению опороспособности нижней конечности после иммобилизации и позволяют приблизить послеоперационные показатели к результатам первичной реконструкции ПКС.

Оптимизированный подход и стандартизация технических аспектов выполнения ревизионной реконструкции ПКС позволяют получить прогнозируемые результаты и снизить риск неудачных исходов оперативного лечения. По нашему мнению, подготовка трансплантата должна осуществляться таким образом, чтобы изменение его диаметра проводилось контролируемо, в соответствии с размером запланированного канала. Данный подход позволяет выбрать подходящий метод фиксации в зависимости от необходимого диаметра канала и плотности кости, а также реализовать принцип комплементарности трансплантата и канала и тем самым снизить риск попадания синовиальной жидкости в канал, что может негативно повлиять на процесс интеграции трансплантата в канал [31, 32]. Стоит отметить, что экстракорткальный метод фиксации при ревизионной реконструкции ПКС обладает некоторыми преимуществами. Во-первых, в отличие от интраканальной фиксации интерферентным винтом, снижается риск слияния близко расположенных первичного и ревизионного каналов в момент фиксации трансплантата [40]. Во-вторых, четырехпучковый трансплантат, используемый при технике all inside, как правило, обладает большим диаметром, чем двух- или трехпучковый, и позволяет исполь-

зовать анатомично расположенные первичные каналы повторно, если их диаметр не превышает 10 мм [41]. В-третьих, согласно данным литературы, в случае низкой плотности метафизарной кости экстракортикальный метод фиксации превосходит в надежности интраканальный метод [42]. В научной литературе обсуждается гипотеза о том, что данный вид фиксации провоцирует расширение костного канала и последующее расшатывание трансплантата [43]. Однако анатомично проведенные каналы позволяют трансплантату находиться в изометричном положении при циклах сгибания и разгибания КС, тем самым снижая риск развития его несостоятельности и возможного вторичного расширения каналов [44].

Таким образом, улучшить результаты ревизионной реконструкции ПКС, по нашему мнению, возможно благодаря совокупности нескольких факторов. Анатомично расположенные ревизионные каналы способствуют изометричному положению трансплантата, а выбор оптимального метода фиксации и подготовки трансплантата PLT позволил улучшить показатели субъективной и объективной оценки функции КС.

Ограничения исследования

Настоящее исследование имеет несколько ограничений. Во-первых, это отсутствие рандомизации пациентов и относительно небольшой период наблюдения. Во-вторых, оценка стабильности колен-

ного сустава проводилась с помощью мануальных тестов Лахмана и pivot-shift, которые являются субъективными. Наконец, выборка пациентов была относительно невелика, однако данного количества наблюдений достаточно для получения достоверных результатов. Положительным аспектом этого исследования является стандартизованная методика планирования и техника оперативного вмешательства, всегда выполняемая одним и тем же опытным хирургом, а также стандартный протокол реабилитации, что позволяет нам сопоставлять полученные результаты и убеждаться в их правильности. Применение международных оценочных шкал (Lysholm, IKDC, KOOS) позволяет проводить прямое сравнение с данными других авторов.

ЗАКЛЮЧЕНИЕ

Анализ среднесрочных результатов применения сухожилия длинной малоберцовой мышцы в качестве ревизионного трансплантата, а также достижение анатомичного положения ревизионных каналов показал, что через 12 месяцев после оперативного вмешательства результаты объективной оценки в группах ревизионной и первичной пластики передней крестообразной связки сопоставимы, а данные субъективной оценки статистически значимо отличаются, однако различия в показателях не достигают минимальной клинически значимой разницы.

ДОПОЛНИТЕЛЬНАЯ ИНФОРМАЦИЯ

Источник финансирования. Авторы заявляют об отсутствии внешнего финансирования при проведении исследования.

Возможный конфликт интересов. Авторы декларируют отсутствие явных и потенциальных конфликтов интересов, связанных с публикацией настоящей статьи.

Этическая экспертиза. Не применима.

Информированное согласие на публикацию. Авторы получили письменное согласие пациентов на участие в исследовании и публикацию результатов.

DISCLAIMERS

Funding source. This study was not supported by any external sources of funding.

Disclosure competing interests. The authors declare that they have no competing interests.

Ethics approval. Not applicable.

Consent for publication. The authors obtained written consent from patients to participate in the study and publish the results.

ЛИТЕРАТУРА [REFERENCES]

1. Paudel Y.R., Sommerfeldt M., Voaklander D. Increasing incidence of anterior cruciate ligament reconstruction: a 17-year population-based study. *Knee Surg Sports Traumatol Arthrosc.* 2023;31(1):248-255. doi: 10.1007/s00167-022-07093-1.
2. Chia L., De Oliveira Silva D., Whalan M., McKay M.J., Sullivan J., Fuller C.W. et al. Non-contact Anterior Cruciate Ligament Injury Epidemiology in Team-Ball Sports: A Systematic Review with Meta-analysis by Sex, Age, Sport, Participation Level, and Exposure Type. *Sports Med.* 2022;52(10):2447-2467. doi: 10.1007/s40279-022-01697-w.
3. Montalvo A.M., Schneider D.K., Webster K.E., Yut L., Galloway M.T., Heidt R.S. Jr. et al. Anterior Cruciate Ligament Injury Risk in Sport: A Systematic Review and Meta-Analysis of Injury Incidence by Sex and Sport Classification. *J Athl Train.* 2019;54(5):472-482. doi: 10.4085/1062-6050-407-16.
4. Grassi A., Kim C., Marcheggiani Muccioli G.M., Zaffagnini S., Amendola A. What Is the Mid-term Failure Rate of Revision ACL Reconstruction? A Systematic Review. *Clin Orthop Relat Res.* 2017;475(10):2484-2499. doi: 10.1007/s11999-017-5379-5.

5. van Eck C.F., Schkrohwsky J.G., Working Z.M., Irrgang J.J., Fu F.H. Prospective analysis of failure rate and predictors of failure after anatomic anterior cruciate ligament reconstruction with allograft. *Am J Sports Med.* 2012;40(4):800-807. doi: 10.1177/0363546511432545.
6. Li X., Yan L., Li D., Fan Z., Liu H., Wang G. et al. Failure modes after anterior cruciate ligament reconstruction: a systematic review and meta-analysis. *Int Orthop.* 2023;47(3):719-734. doi: 10.1007/s00264-023-05687-z.
7. Rahardja R., Zhu M., Love H., Clatworthy M.G., Monk A.P., Young S.W. Factors associated with revision following anterior cruciate ligament reconstruction: A systematic review of registry data. *Knee.* 2020;27(2):287-299. doi: 10.1016/j.knee.2019.12.003.
8. Gifstad T., Drogset J.O., Viset A., Grøntvedt T., Hortemo G.S. Inferior results after revision ACL reconstructions: a comparison with primary ACL reconstructions. *Knee Surg Sports Traumatol Arthrosc.* 2013;21(9):2011-2018. doi: 10.1007/s00167-012-2336-4.
9. Grassi A., Ardern C.L., Marcheggiani Muccioli G.M., Neri M.P., Marcacci M., Zaffagnini S. Does revision ACL reconstruction measure up to primary surgery? A meta-analysis comparing patient-reported and clinician-reported outcomes, and radiographic results. *Br J Sports Med.* 2016;50(12):716-724. doi: 10.1136/bjsports-2015-094948.
10. Сапрыкин А.С., Банцер С.А., Рябинин М.В., Корнилов Н.Н. Современные аспекты предоперационного планирования и выбора хирургической методики ревизионной реконструкции передней крестообразной связки. *Гений ортопедии.* 2022;28(3):444-451. doi: 10.18019/1028-4427-2022-28-3-444-451. Saprykin A.S., Bantser S.A., Rybinin M.V., Kornilov N.N. Current Aspects of Preoperative Planning and Selection of Surgical Techniques for Revision Anterior Cruciate Ligament Reconstruction. *Genij Ortopedii.* 2022;28(3):444-451. (In Russian). doi: 10.18019/1028-4427-2022-28-3-444-451.
11. Schlumberger M., Schuster P., Schulz M., Immendorfer M., Mayer P., Bartholomä J. et al. Traumatic graft rupture after primary and revision anterior cruciate ligament reconstruction: retrospective analysis of incidence and risk factors in 2915 cases. *Knee Surg Sports Traumatol Arthrosc.* 2017;25(5):1535-1541. doi: 10.1007/s00167-015-3699-0.
12. Vermeijden H.D., Yang X.A., Van der List J.P., DiFelice G.S., Rademakers M.V., Kerkhoffs G.M. et al. Trauma and femoral tunnel position are the most common failure modes of anterior cruciate ligament reconstruction: a systematic review. *Knee Surg Sports Traumatol Arthrosc.* 2020;28(11):3666-3675. doi: 10.1007/s00167-020-06160-9.
13. Trojani C., Sbihi A., Djian P., Potel J.F., Hulet C., Jouve F. et al. Causes for failure of ACL reconstruction and influence of meniscectomies after revision. *Knee Surg Sports Traumatol Arthrosc.* 2011;19(2):196-201. doi: 10.1007/s00167-010-1201-6.
14. MARS Group; MARS Group. Effect of graft choice on the outcome of revision anterior cruciate ligament reconstruction in the Multicenter ACL Revision Study (MARS) Cohort. *Am J Sports Med.* 2014;42(10):2301-2310. doi: 10.1177/0363546514549005.
15. Ahn J.H., Son D.W., Jeong H.J., Park D.W., Lee I.G. One-Stage Anatomical Revision Anterior Cruciate Ligament Reconstruction: Results According to Tunnel Overlaps. *Arthroscopy.* 2021;37(4):1223-1232. doi: 10.1016/j.arthro.2020.11.029.
16. He J., Tang Q., Ernst S., Linde M.A., Smolinski P., Wu S. et al. Peroneus longus tendon autograft has functional outcomes comparable to hamstring tendon autograft for anterior cruciate ligament reconstruction: a systematic review and meta-analysis. *Knee Surg Sports Traumatol Arthrosc.* 2021;29(9):2869-2879. doi: 10.1007/s00167-020-06279-9.
17. Rhatomy S., Asikin A.I.Z., Wardani A.E., Rukmoyo T., Lumban-Gaol I., Budhiparama N.C. Peroneus longus autograft can be recommended as a superior graft to hamstring tendon in single-bundle ACL reconstruction. *Knee Surg Sports Traumatol Arthrosc.* 2019;27(11):3552-3559. doi: 10.1007/s00167-019-05455-w.
18. Higgins L.D., Taylor M.K., Park D., Ghodadra N., Marchant M., Pietrobon R. et al. Reliability and validity of the International Knee Documentation Committee (IKDC) Subjective Knee Form. *Joint Bone Spine.* 2007;74(6):594-599. doi: 10.1016/j.jbspin.2007.01.036.
19. Lysholm J., Gillquist J. Evaluation of knee ligament surgery results with special emphasis on use of a scoring scale. *Am J Sports Med.* 1982;10(3):150-154. doi: 10.1177/036354658201000306.
20. Roos E.M., Lohmander L.S. The Knee injury and Osteoarthritis Outcome Score (KOOS): from joint injury to osteoarthritis. *Health Qual Life Outcomes.* 2003;1:64. doi: 10.1186/1477-7525-1-64.
21. Kitaoka H.B., Alexander I.J., Adelaar R.S., Nunley J.A., Myerson M.S., Sanders M. Clinical rating systems for the ankle-hindfoot, midfoot, hallux, and lesser toes. *Foot Ankle Int.* 1994;15(7):349-353. doi: 10.1177/107110079401500701.
22. Bernard M., Hertel P., Hornung H., Cierpinski Th. Femoral insertion of the ACL: radiographic quadrant method. *Am J Knee Surg.* 1997;10:14-22.
23. Tsukada H., Ishibashi Y., Tsuda E., Fukuda A., Toh S. Anatomical analysis of the anterior cruciate ligament femoral and tibial footprints. *J Orthop Sci.* 2008;13(2):122-129. doi: 10.1007/s00776-007-1203-5.
24. Harris J.D., Brand J.C., Cote M.P., Faucett S.C., Dhawan A. Research Pearls: The Significance of Statistics and Perils of Pooling. Part 1: Clinical Versus Statistical Significance. *Arthroscopy.* 2017;33(6):1102-1112. doi: 10.1016/j.arthro.2017.01.053.
25. Weiler A., Schmelting A., Stöhr I., Käab M.J., Wagner M. Primary versus single-stage revision anterior cruciate ligament reconstruction using autologous hamstring tendon grafts: a prospective matched-group analysis. *Am J Sports Med.* 2007;35(10):1643-1652. doi: 10.1177/0363546507303114.
26. Wright R.W., Gill C.S., Chen L., Brophy R.H., Matava M.J., Smith M.V. et al. Outcome of revision anterior cruciate ligament reconstruction: a systematic review. *J Bone Joint Surg Am.* 2012;94(6):531-536. doi: 10.2106/JBJS.K.00733.
27. Ahn J.H., Lee Y.S., Ha H.C. Comparison of revision surgery with primary anterior cruciate ligament reconstruction and outcome of revision surgery between different graft materials. *Am J Sports Med.* 2008;36(10):1889-1895. doi: 10.1177/0363546508317124.
28. Банцер С.А., Трачук А.П., Богопольский О.Е., Тихилов Р.М., Сушков И.В., Мурга Е.Я. Влияние положения туннелей на результаты транстибиальной реконструкции передней крестообразной связки. *Травматология и ортопедия России.* 2017;23(3):7-16. doi: 10.21823/2311-2905-2017-23-3-7-16.

- Bantser S.A., Trachuk A.P., Bogopol'sky O.E., Tikhilov R.M., Sushkov I.V., Murga E.Ya. Effect of Bone Tunnels Positioning on Outcomes of Transtibial Anterior Cruciate Ligament Reconstruction. *Traumatology and Orthopedics of Russia*. 2017;23(3):7-16. (In Russian). doi:10.21823/2311-2905-2017-23-3-7-16.
29. Morgan J.A., Dahm D., Levy B., Stuart M.J. MARS Study Group. Femoral tunnel malposition in ACL revision reconstruction. *J Knee Surg*. 2012;25(5):361-368. doi: 10.1055/s-0031-1299662.
30. Гофер А.С., Алекперов А.А., Гуражев М.Б., Авдеев А.К., Павлов В.В., Корыткин А.А. Ревизионная реконструкция передней крестообразной связки: современные подходы к предоперационному планированию (систематический обзор литературы). *Травматология и ортопедия России*. 2023;29(3):136-148. doi: 10.17816/2311-2905-2130.
Gofer A.S., Alekperov A.A., Gurazhev M.B., Avdeev A.K., Pavlov V.V., Korytkin A.A. Revision Anterior Cruciate Ligament Reconstruction: Current Approaches to Preoperative Planning (Systematic Review). *Traumatology and Orthopedics of Russia*. 2023;29(3): 136-148. (In Russian). doi: 10.17816/2311-2905-2130.
31. Рыбин А.В., Кузнецов И.А., Румакин В.П., Нетьлько Г.И., Ломая М.П. Экспериментально-морфологические аспекты несостоятельности сухожильных ауто- и аллотрансплантатов после реконструкции передней крестообразной связки коленного сустава в раннем послеоперационном периоде. *Травматология и ортопедия России*. 2016;22(4):60-75. doi: 10.21823/2311-2905-2016-22-4-60-75.
Rybin A.V., Kuznetsov I.A., Rumakin V.P., Netylko G.I., Lomaya M.P. Experimental and Morphological Aspects of failed Tendon Auto- and Allografts after ACL Reconstruction in Early Postoperative Period. *Traumatology and Orthopedics of Russia*. 2016;22(4):60-75. (in Russian). doi: 10.21823/2311-2905-2016-22-4-60-75.
32. Lu H., Chen C., Xie S., Tang Y., Qu J. Tendon Healing in Bone Tunnel after Human Anterior Cruciate Ligament Reconstruction: A Systematic Review of Histological Results. *J Knee Surg*. 2019;32(5):454-462. doi: 10.1055/s-0038-1653964.
33. Гофер А.С., Алекперов А.А., Гуражев М.Б., Авдеев А.К., Лукинов В.Л., Рубцов Д.В. и др. Среднесрочные результаты одноэтапной ревизионной реконструкции передней крестообразной связки: ретроспективный анализ 36 случаев. *Травматология и ортопедия России*. 2024;30(1):76-88. doi: 10.17816/2311-2905-17415.
Gofer A.S., Alekperov A.A., Gurazhev M.B., Avdeev A.K., Lukinov V.L., Rubtsov D.V. et al. Mid-term Results of a Single-Stage Revision Anterior Cruciate Ligament Reconstruction: A Retrospective Analysis of 36 Cases. *Traumatology and Orthopedics of Russia*. 2024;30(1): 76-88. (In Russian). doi: 10.17816/2311-2905-17415.
34. Satora W., Królikowska A., Czamara A., Reichert P. Synthetic grafts in the treatment of ruptured anterior cruciate ligament of the knee joint. *Polim Med*. 2017;47(1):55-59. doi: 10.17219/pim/76819.
35. Di Benedetto P., Di Benedetto E., Fiocchi A., Beltrame A., Causero A. Causes of Failure of Anterior Cruciate Ligament Reconstruction and Revision Surgical Strategies. *Knee Surg Relat Res*. 2016;28(4):319-324. doi: 10.5792/ksrr.16.007.
36. Phatama K.Y., Hidayat M., Mustamsir E., Pradana A.S., Dhananjaya B., Muhammad S.I. Tensile strength comparison between hamstring tendon, patellar tendon, quadriceps tendon and peroneus longus tendon: a cadaver research. *J Arthrosc Joint Surg*. 2019;6(2): 114-116. doi: 10.1016/j.jajs.2019.02.003.
37. Михайлов И.Н., Пусева М.Э., Бальжинимаев Д.Б., Семенов А.В., Верхогуров В.В., Верхогурова Е.В. Сравнительное определение механической прочности моделей трансплантатов из половины сухожилия длинной малоберцовой мышцы и сухожилия полусухожильной мышцы (экспериментальное исследование). *Гений ортопедии*. 2021;27(6):789-794. doi: 10.18019/1028-4427-2021-27-6-789-794.
Mikhaylov I.N., Puseva M.E., Balzhinimaev D.B., Semenov A.V., Verkhotur V.V., Verkhotur E.V. Comparative determination of the mechanical strength of the grafts models of the half of the peroneus longus tendon and the semitendinosus tendon (experimental study). *Genij Ortopedii*. 2021;27(6):789-794. (In Russian). doi: 10.18019/1028-4427-2021-27-6-789-794.
38. Sengoku T., Nakase J., Asai K., Yoshimizu R., Sakurai G., Yoshida S. et al. The effect of gracilis tendon harvesting in addition to semitendinosus tendon harvesting on knee extensor and flexor strength after anterior cruciate ligament reconstruction. *Arch Orthop Trauma Surg*. 2022;142(3):465-470. doi: 10.1007/s00402-021-03877-1.
39. Trasolini N.A., Lan R., Bolia I.K., Hill W., Thompson A.A., Mayfield C.K. et al. Knee Extensor Mechanism Complications After Autograft Harvest in ACL Reconstruction: A Systematic Review and Meta-analysis. *Orthop J Sports Med*. 2023;11(7):23259671231177665. doi: 10.1177/23259671231177665.
40. Monaco E., Fabbri M., Redler A., Gaj E., De Carli A., Argento G. et al. Anterior cruciate ligament reconstruction is associated with greater tibial tunnel widening when using a bioabsorbable screw compared to an all-inside technique with suspensory fixation. *Knee Surg Sports Traumatol Arthrosc*. 2019;27(8):2577-2584. doi: 10.1007/s00167-018-5275-x.
41. Colatruglio M., Flanigan D.C., Long J., DiBartola A.C., Magnussen R.A. Outcomes of 1- Versus 2-Stage Revision Anterior Cruciate Ligament Reconstruction: A Systematic Review and Meta-analysis. *Am J Sports Med*. 2021;49(3):798-804. doi: 10.1177/0363546520923090.
42. Domnick C., Herbort M., Raschke M.J., Habermann S., Schliemann B., Petersen W. et al. Anterior Cruciate Ligament Soft Tissue Graft Fixation in the Elderly: Is There a Reason to Use Interference Screws? A Human Cadaver Study. *Arthroscopy*. 2017;33(9):1694-1700. doi: 10.1016/j.arthro.2017.03.017.
43. Eichinger M., Ploner M., Degenhart G., Rudisch A., Smekal V., Attal R. et al. Tunnel widening after ACL reconstruction with different fixation techniques: aperture fixation with biodegradable interference screws versus all-inside technique with suspensory cortical buttons. 5-year data from a prospective randomized trial. *Arch Orthop Trauma Surg*. 2023;143(11):6707-6718. doi: 10.1007/s00402-023-05001-x.
44. Devitt B.M., Maes M., Feller J.A., Webster K.E. No long-term tunnel enlargement following anterior cruciate ligament reconstruction using autograft hamstring tendon with dual suspensory fixation. *Knee Surg Sports Traumatol Arthrosc*. 2020;28(7):2157-2162. doi: 10.1007/s00167-019-05741-7.

Сведения об авторах

✉ Гофер Антон Сергеевич

Адрес: Россия, 630091, г. Новосибирск, ул. Фрунзе, д. 17

<https://orcid.org/0009-0000-3886-163X>

e-mail: a.hofer.ortho@gmail.com

Алекперов Александр Александрович

<https://orcid.org/0000-0003-3264-8146>

e-mail: alecperov@mail.ru

Гуражев Михаил Борисович

<https://orcid.org/0000-0002-6398-9413>

e-mail: tashtagol@inbox.ru

Авдеев Артем Константинович

<https://orcid.org/0009-0008-9147-5808>

e-mail: avdeev.artiom@mail.ru

Лукинов Виталий Леонидович — канд. физ.-мат. наук

<https://orcid.org/0000-0002-3411-508X>

e-mail: vitaliy.lukinov@gmail.com

Рубцов Дмитрий Вячеславович

<https://orcid.org/0009-0007-1490-9783>

e-mail: rubic.dv@yandex.ru

Павлов Виталий Викторович — д-р мед. наук

<https://orcid.org/0000-0002-8997-7330>

e-mail: pavlovdoc@mail.ru

Корыткин Андрей Александрович — канд. мед. наук

e-mail: andrey.korytkin@gmail.com

<https://orcid.org/0000-0001-9231-5891>**Authors' information**

✉ Anton S. Gofer

Address: 17, Frunze st., Novosibirsk, 630091, Russia

<https://orcid.org/0009-0000-3886-163X>

e-mail: a.hofer.ortho@gmail.com

Aleksandr A. Alekperov

<https://orcid.org/0000-0003-3264-8146>

e-mail: alecperov@mail.ru

Mikhail B. Gurazhev

<https://orcid.org/0000-0002-6398-9413>

e-mail: tashtagol@inbox.ru

Artem K. Avdeev

<https://orcid.org/0009-0008-9147-5808>

e-mail: avdeev.artiom@mail.ru

Vitaly L. Lukinov — Cand. Sci. (Phys.-Mat.)

<https://orcid.org/0000-0002-3411-508X>;

e-mail: vitaliy.lukinov@gmail.com,

Dmitriy V. Rubtsov

<https://orcid.org/0009-0007-1490-9783>

e-mail: rubic.dv@yandex.ru

Vitaliy V. Pavlov — Dr. Sci. (Med.)

<https://orcid.org/0000-0002-8997-7330>

e-mail: pavlovdoc@mail.ru

Andrey A. Korytkin — Cand. Sci. (Med.)

<https://orcid.org/0000-0001-9231-5891>

e-mail: andrey.korytkin@gmail.com