



## Рецидив гетеротопической оссификации в результате вывиха эндопротеза тазобедренного сустава: клинический случай

Г.А. Ефимов, М.А. Черкасов, М.Ю. Гончаров, Н.Н. Ефимов

ФГБУ «Национальный медицинский исследовательский центр травматологии и ортопедии им. Р.Р. Вредена» Минздрава России, г. Санкт-Петербург, Россия

**Актуальность.** Гетеротопическая оссификация (ГО) — это формирование зрелой кости в мягких тканях. ГО в области тазобедренного сустава может быть следствием как повреждения нервной системы, так и локальной травмы. После тотального эндопротезирования тазобедренного сустава ГО развивается в 30% наблюдений.

**Целью** публикации является демонстрация редкого клинического наблюдения пациента с рецидивом ГО после сложного первичного эндопротезирования тазобедренного сустава, сопровождающимся анкилозированием.

**Описание случая.** Пациент 32 лет поступил в клинику для ревизионного эндопротезирования тазобедренного сустава с диагнозом «застарелый вывих головки эндопротеза правого тазобедренного сустава, гетеротопическая оссификация» спустя 3 года после вывиха. Во время операции были сложности с выделением седалищного нерва, а также структур эндопротеза. Нами были удалены все оссификаты, которые препятствовали вывиху эндопротеза. У пациента наблюдалась невралгия седалищного нерва справа с поражением малоберцового и большеберцового нервов на фоне отека. Пациент был выписан на 21-й день. Представленный клинический случай интересен тем, что у пациента рецидив ГО мог быть обусловлен комбинацией различных факторов риска. С учетом того, что травма была получена в результате ДТП и у пациента имелся перелом костей контралатеральной голени, нельзя исключить эффект местной травмы тазобедренного сустава, усугубившей процесс.

**Заключение.** Данное клиническое наблюдение подчеркивает важность профилактики вероятных осложнений после операции и поддержания обратной связи с пациентами, особенно относящимися к группе высокого риска. Вполне вероятно, что при адекватной профилактике формирования ГО и своевременном вправлении вывиха описанных в статье проблем после первичного эндопротезирования удалось бы избежать.

**Ключевые слова:** гетеротопическая оссификация, эндопротезирование, вывих эндопротеза.

---

Ефимов Г.А., Черкасов М.А., Гончаров М.Ю., Ефимов Н.Н. Рецидив гетеротопической оссификации в результате вывиха эндопротеза тазобедренного сустава: клинический случай. *Травматология и ортопедия России*. <https://doi.org/10.17816/2311-2905-1691>.

Ефимов Глеб Александрович; e-mail: [glebefimov@gmail.com](mailto:glebefimov@gmail.com)

Рукопись получена: 22.10.2021. Рукопись одобрена: 06.04.2022. Статья опубликована онлайн: 12.04.2022.

© Ефимов Г.А., Черкасов М.А., Гончаров М.Ю., Ефимов Н.Н., 2022



## Reccurrence of Heterotopic Ossification as the Result of Total Hip Endoprosthesis Dislocation: A Case Report

Gleb A. Efimov, Magomed A. Cherkasov, Maksim Yu. Goncharov, Nicolay N. Efimov

*Vreden National Medical Research Center of Traumatology and Orthopedics, St. Petersburg, Russian Federation*

**Background.** Heterotopic ossification (HO) is the formation of mature bone in soft tissues. HO in the hip area can be a consequence of both injury to the nervous system and local trauma. After total hip arthroplasty HO develops in 30% of cases.

**The aim of the study** is to demonstrate a rare clinical case of a recurrence of HO in patient after a primary total hip arthroplasty, accompanied by ankylosing.

**Case description.** A 32-year-old patient was admitted to the clinic for revision hip arthroplasty with a diagnosis «long-standing dislocation of the right hip joint endoprosthesis head, heterotopic ossification» 3 years after dislocation. During the surgery, there were difficulties with the sciatic nerve dissection, as well as the structures of the endoprosthesis. We removed all the ossifications that obstructed the dislocation of the endoprosthesis. The patient had sciatic nerve neuropathy on the right lower limb with lesions of the fibular and tibial nerves on the background of edema. The patient was discharged on the 21st day. The presented clinical case is interesting because the patient's relapse could be caused by a combination of various risk factors. Taking into account the fact that the injury was received as a result of an accident and the patient had a fracture of the bones of the contralateral shin, it could be the effect of a local hip injury that aggravated the process.

**Conclusions.** This clinical observation highlights the importance of preventing possible complications after surgery and maintaining feedback with patients, especially those belonging to the high-risk group. It is likely that with adequate prevention of the HO formation and timely reduction of dislocation, the problems described in the article after primary total hip arthroplasty could have been avoided.

**Keywords:** heterotopic ossification, hip arthroplasty, endoprosthesis dislocation.

---

**Cite as:** Efimov G.A., Cherkasov M.A., Goncharov M.Yu., Efimov N.N. [Reccurrence of Heterotopic Ossification as the Result of Total Hip Endoprosthesis Dislocation: A Case Report]. *Travmatologiya i ortopediya Rossii* [Traumatology and Orthopedics of Russia]. (In Russian). <https://doi.org/10.17816/2311-2905-1691>.

✉ *Gleb A. Efimov*; e-mail: [glebefimovv@gmail.com](mailto:glebefimovv@gmail.com)

Submitted: 22.10.2021. Accepted: 06.04.2022. Published Online: 12.04.2022.

© Efimov G.A., Cherkasov M.A., Goncharov M.Yu., Efimov N.N., 2022

## ВВЕДЕНИЕ

Гетеротопическая оссификация (ГО) определяется как формирование зрелой пластинчатой кости в мягких тканях, обычно между мышцами и суставной капсулой [1]. Нейрогенная ГО возникает вследствие травм головного и/или спинного мозга. В частности, после черепно-мозговой травмы появление очагов формирования эктопической кости в областях вокруг крупных суставов регистрируют в 10–23% случаев, после повреждении спинного мозга — в 40–50%. Это патологическое состояние у мужчин наблюдается в 2,5 раза чаще, чем у женщин [2]. ГО области тазобедренного сустава может быть следствием как повреждения нервной системы, так и локальной травмы [3, 4].

В 1980–1990 гг. частота развития ГО доходила до 80%. Сообщалось о необходимости профилактического лечения в послеоперационном периоде нестероидными противовоспалительными средствами [5, 6].

Наибольшей популярностью в мире пользуется анатомо-морфологическая классификация ГО, предложенная A.F. Brooker с соавторами [7]:

Класс 1 — островки кости в мягких тканях вокруг бедра.

Класс 2 — костные шпоры, берущие начало от таза или проксимального отдела бедренной кости, оставляя не менее 1 см между противоположными поверхностями костей.

Класс 3 — костные шпоры, исходящие из таза или проксимального отдела бедренной кости, уменьшая расстояние между противоположными поверхностями кости менее 1 см.

Класс 4 — явный анкилоз костей бедра.

Описываемый нами случай относится к классу 4 по этой классификации.

**Целью** публикации является демонстрация редкого клинического наблюдения пациента с рецидивом ГО после сложного первичного эндо-

протезирования тазобедренного сустава, сопровождающимся анкилозированием.

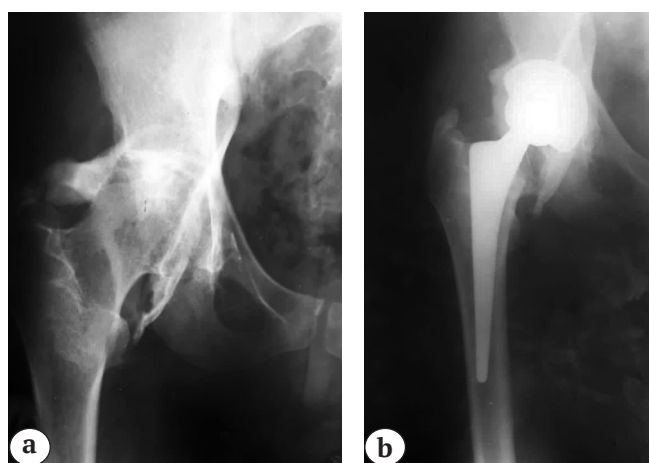
## Клиническое наблюдение

Молодой мужчина 32 лет с массой тела 76 кг при росте 176 см (ИМТ 24) поступил в марте 2021 г. для планового оперативного лечения в клинику с жалобами на периодические боли в области правого тазобедренного сустава, хромоту, выраженное ограничение амплитуды движений в суставе.

Из анамнеза известно, что в 2008 г. в ДТП пациент получил сочетанную травму: открытый перелом обеих костей левой голени и открытую черепно-мозговую травму. По месту жительства выполнялись трепанация черепа и ПХО раны левой голени, лечение перелома в гипсовой повязке. Пациент находился в коме в течение месяца. После восстановления сознания пациент обнаружил ограничение подвижности в правом тазобедренном суставе, общее снижение чувствительности по гемитипу в правой половине тела. В течение 10 лет прогрессировали болевой синдром и ограничение амплитуды движений в правом тазобедренном суставе. На рисунке 1а представлена рентгенограмма правого тазобедренного сустава, выполненная в 2018 г. в состоянии анкилоза на фоне гетеротопической оссификации.

В августе 2018 г. пациенту было выполнено тотальное эндопротезирование правого тазобедренного сустава (Zimmer Trilogy IT/CLS-Spotorno), пара трения — металл-кросслинк полиэтилен, головка 36/-3 мм) (рис. 1 б).

Пациент был выписан из клиники без осложнений, но в срок до 10 дней после вмешательства при присаживании на скамейку отметил болезненное смещение в области сустава, повлекшее нарушение опороспособности конечности. Пациент за медицинской помощью не обратился, продолжал ходить с подлокотными костылями. В дальнейшем в плановом порядке он обратился к травматологу-



**Рис. 1.** Рентгенограммы правого тазобедренного сустава:  
а — перед первым тотальным эндопротезированием тазобедренного сустава;  
б — после операции

**Fig. 1.** X-rays of the right hip joint:  
a — before the first total hip arthroplasty;  
b — after surgery

ортопеду по месту жительства, где был выявлен застарелый вывих головки эндопротеза, рекомендовано ревизионное эндопротезирование.

В марте 2021 г. пациент поступил в клинику НМИЦ ТО им. Р.Р. Вредена. На момент поступления пациент ходил с помощью одного подлокотного костыля с выраженной хромотой на правую нижнюю конечность. Движения в правом тазобедренном суставе в минимальном объеме (качательные), безболезненные, правое бедро находилось в положении фиксированной наружной ротации около 35°. Относительное укорочение правой нижней конечности составляло 2,5 см, осевая нагрузка не сопровождалась болевыми ощущениями. Функция правого тазобедренного сустава оценивалась в 27 баллов из 48 по Oxford Hip Score (OHS). Также пациент отмечал нарастание снижения чувствительности кожи правой нижней конечности в сравнении с противоположной стороной в течение последних 6 мес. До операции неврологом в стационаре был поставлен диагноз: посттравматическая энцефалопатия, последствия сочетанной травмы от 2008 г. с трепанацией черепа без судорожной готовности, правосторонний умеренный гемипарез, больше в нижней конечности. Ожидания пациента от оперативного лечения соответствовали 43 баллам по HSS (Hip replacement expectation survey).

При дополнительном обследовании в клинике на рентгенограммах был выявлен вывих головки эндопротеза с формированием костного ложа из гетеротопических оссификатов у передне-верхнего края вертлужного компонента, признаки расшатывания компонентов отсутствовали (рис. 2).

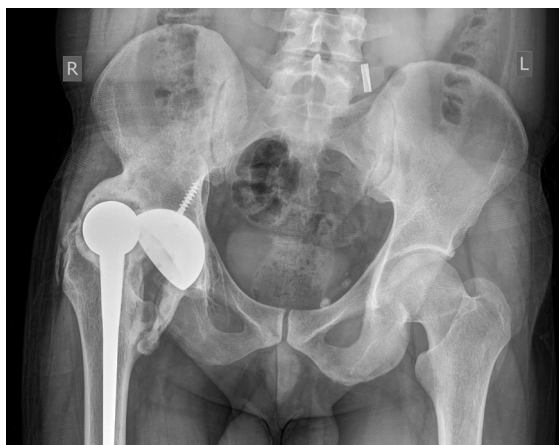По данным КТ, ориентация вертлужного компонента составляла 47° фронтальной инклинации и 20° антеверсии, антеверсия бедренного компонента составила 54°, комбинированная версия компонентов — 101°.

После исключения инфекционного процесса пациенту было выполнено реэндопротези-

рование. При выполнении доступа мы увидели, что отводящий аппарат бедра был умеренно истончен, с признаками частичного рубцового перерождения средней ягодичной мышцы, но без значимых дефектов. Для резекции гетеротопических оссификатов использовалась комбинация чрезъягодичного и заднего доступов. При выполнении чрезъягодичного доступа было выделено костное ложе вокруг головки эндопротеза, находящейся у передне-верхнего края вертлужной впадины. Костное ложе было вскрыто для мобилизации головки эндопротеза (рис. 3 а, б). Затем через задний доступ были, выступающие над задним краем вертлужной впадины и в зоне расположения седалищного нерва (рис. 3 с).

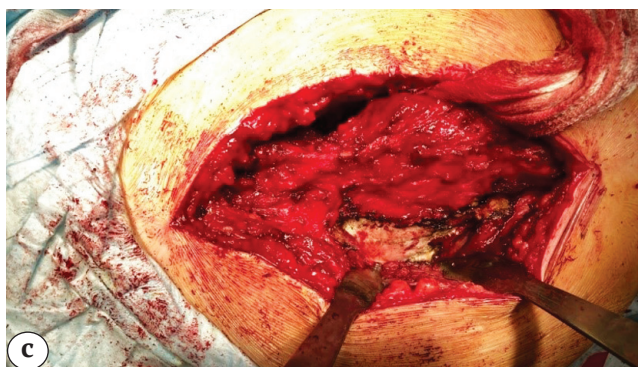
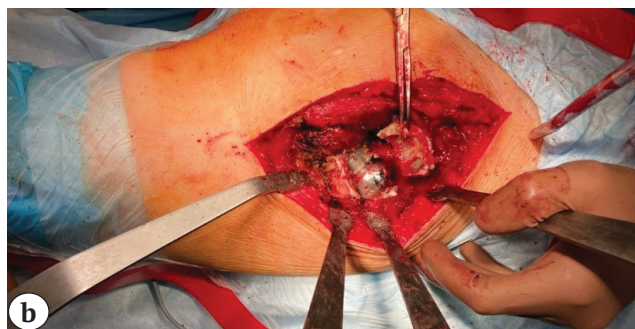
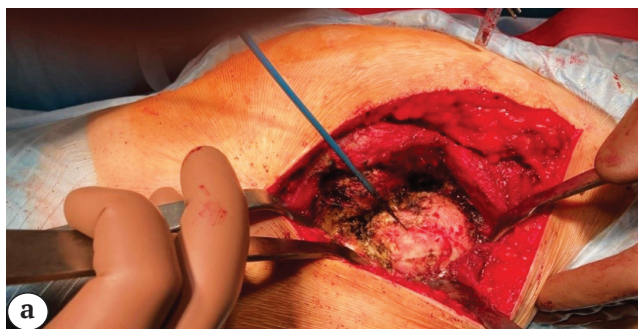
Седалищный нерв был также оссифицирован. Выполнены резекция оссификатов вокруг нерва, расширенный релиз проксимального отдела бедренной кости и резекция гетеротопических оссификатов, способных вызывать импинджмент кость-кость либо компонент-кость.

После выделения краев впадины было выявлено, что антилюксационный козырек вкладыша был ориентирован кзади, несмотря на избыточную комбинированную антеверсию компонентов. Изначальный план операции включал имплантацию компонента двойной мобильности в хорошо фиксированную чашку с помощью костного цемента, однако от данной тактики пришлось оказаться из-за избыточного натяжения мягких тканей, вызывавшего трудности при вправлении примерочных головок диаметром 36 мм. После имплантации нового вкладыша Zimmer Continuum Longevity в запираемый механизм чашки с ориентацией антилюксационного козырька кпереди-кверху и имплантации головки Zimmer VerSys 36/+0 мм (следующий размер в сравнении с удаленной головкой) была получена достаточная амплитуда движения в суставе до импинджмента. Достигнуто сгибание в тазобедренном суставе 60°, у пациента сохранялся мягкотканый компонент контрактуры. Тенденции к вывиху эндопротеза после вправления не наблюдалось (рис. 4). Длительность вмешательства составила 4 ч. 5 мин., интраоперационная кровопотеря — 700 мл.



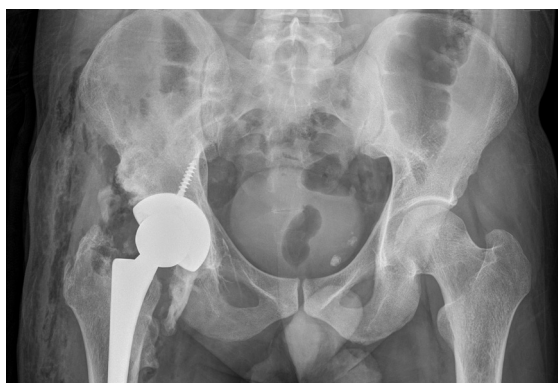**Рис. 2.** Рентгенограмма таза при поступлении: вывих головки эндопротеза с формированием костного ложа из гетеротопических оссификатов у передне-верхнего края вертлужного компонента, отсутствие признаков расшатывания компонентов эндопротеза

**Fig. 2.** X-ray of the pelvis at admission: dislocation of the endoprosthesis head the with the formation of a bone bed of heterotopic ossifications at the anterosuperior edge of the acetabulum component, no signs of loosening of the endoprosthesis components



**Рис. 3.** Этапы операции:  
 а — выделение оссификатов вокруг головки эндопротеза;  
 б — удаление оссификатов вокруг вывихнутой головки эндопротеза;  
 с — визуализация оссификатов

**Fig. 3.** Stages of the surgery:  
 а — dissection of ossifications around the head of the endoprosthesis;  
 б — removal of ossifications around the dislocated head of the endoprosthesis;  
 с — visualization of ossifications



**Рис. 4.** Рентгенограмма таза после ревизионной операции

**Fig. 4.** X-ray of the pelvis after revision surgery

После операции пациент отметил отсутствие активного тыльного сгибания правой стопы и нарушение чувствительности по переднебоковой поверхности бедра. Согласно заключению невролога, имелась невропатия седалищного нерва справа с поражением малоберцового нерва и большеберцового нерва на фоне отека. Пациент получал медикаментозную терапию и физиотерапевтическое лечение (миоритм-стимуляцию, магнитотерапию). За период лечения в стационаре была достигнута положительная динамика в виде появления парестезий в правой стопе. Пациент был вертикализован на 2-е сут. после операции.

Послеоперационная рана зажила первичным натяжением. Пациент был выписан на амбулаторное лечение на 21-е сут. с рекомендациями дози-

ровать нагрузку на оперированную конечность с помощью костылей в течение 6 нед., далее с помощью трости — до 6 мес. Антибиотикопрофилактика и тромбопрофилактика проводились согласно локальным протоколам. В качестве медикаментозной профилактики ГО пациент получал целекоксиб 200 мг внутрь 2 раза в день со дня операции в течение 4 нед.

Через 5 мес. пациент был опрошен дистанционно. Функциональный статус сустава был оценен в 39 баллов (из 48) по OHS. У пациента за прошедший период отмечена невыраженная положительная динамика в состоянии седалищного нерва — активное тыльное сгибание стопы возможно в ограниченном объеме. Пациент в целом удовлетворен проведенным лечением: на момент опроса он ходил без дополнительной опоры, не испытывал значимых трудностей при ходьбе и уходе за собой.

### ОБСУЖДЕНИЕ

У пациентов, перенесших травму спинного мозга, ГО обычно формируется дистальнее уровня травмы, чаще всего вокруг тазобедренного сустава; ГО в мелких суставах встречается редко [8]. Пациенты с нарушением когнитивных функций, трахеостомой, пневмонией и/или инфекциями мочевыводящих путей подвержены более высокому риску развития ГО [9].

Клиническая картина ГО на начальных стадиях неспецифична. Многие случаи ГО протекают бессимптомно — пациенты могут жаловаться на воспалительные явления, включая боль, отек, эритему и повышение температуры тела, а также ограни-

чение амплитуды движения суставов, которые появляются в любое время, от 3 до 12 нед. после провоцирующего события; в дальнейшем может формироваться анкилоз сустава [10, 11].

Золотым стандартом диагностики ГО являются лучевые исследования, в основном рентгенография и компьютерная томография [12]. Их недостатком является неспособность обнаружить кальцификаты ранее 6 нед. после провоцирующей травмы [8]. Клиницисты часто обращаются к стандартной рентгенографии с последующим трехфазным сканированием костей, чтобы подтвердить диагноз ГО и установить степень и метаболическую активность этого оссифицирующего поражения. Трехфазная сцинтиграфия костей является наиболее чувствительным методом обнаружения ГО — диагностика возможна уже через 2,5 нед. после травмы [8, 13]. Метод также эффективен для мониторинга прогрессирования ГО и определения подходящего времени для проведения хирургического вмешательства. Активность при сканировании костей обычно достигает пика через несколько месяцев после провоцирующего события и возвращается к исходному уровню через 12 мес. Дифференциальная диагностика ГО подразумевает исключение таких состояний, как опухоль кальциноз, остеосаркома или дистрофический кальциноз [10].

Существует два основных подхода к лечению ГО области тазобедренного сустава: изолированная резекция оссификатов и резекция в сочетании с эндопротезированием. Выбор метода зависит от местоположения и размеров оссификатов, а также от степени поражения сустава. Чаще всего тактика лечения определяется интраоперационно: при возможности выполняется резекция оссификатов, при поражении основных источников кровоснабжения головки бедренной кости выполняется тотальное эндопротезирование тазобедренного сустава [14].

При выборе резекции техника отличается от онкологической, так как необходимо удалять только оссификаты, которые вызывают ограничение подвижности, сдавление сосудов или нервов. Исчерпывающая резекция может увеличить риск рецидива и травматичность операции. Операция эндопротезирования высокоэффективна, однако даже для опытных хирургов данная категория пациентов представляет особую группу, которая требует опыта, знания особенностей патологии, возможностей дополнительной диагностики и технического обеспечения операций, а также индивидуальной программы реабилитации и профилактики рецидивов.

Представленный клинический случай интересен тем, что у описанного пациента рецидив ГО мог быть обусловлен комбинацией различных факторов риска. Также с учетом того, что травма была получена в результате ДТП и у пациента был

перелом костей контралатеральной голени, нельзя исключить эффект местной травмы тазобедренного сустава, усугубившей процесс. Проведенное пациенту в 2018 г. тотальное эндопротезирование тазобедренного сустава также было сопряжено с высоким риском рецидива оссификации. Частота развития ГО после эндопротезирования тазобедренного сустава по данным литературы составляет 30% [3]. Но такие обстоятельства, как анкилоз сустава и наличие ГО в анамнезе, считаются факторами высокого риска формирования оссификатов [18]. К тому же в ранние сроки после операции у пациента произошел вывих головки эндопротеза, который сам по себе является значимой травмой и сопровождается формированием гематомы. Наконец, со слов пациента, в тот момент не проводилась никакая-либо профилактика ГО, несмотря на высокий риск ее формирования. С другой стороны, примечательно, что формирование опорного костного ложа вокруг головки эндопротеза позволило пациенту ходить с нагрузкой на оперированную конечность при наличии вывиха. Что касается развития вывиха головки эндопротеза, пациент также относился к группе повышенного риска ввиду имеющейся патологии нервной системы.

Отдельно стоит отметить, что первичное эндопротезирование было выполнено по поводу анкилоза тазобедренного сустава, существовавшего в течение 10 лет. В данной ситуации риск нестабильности сустава повышается за счет неадекватного натяжения мягких тканей и нарушения функции отводящего аппарата бедра — главного мягкотканного стабилизатора [15].

Для профилактики вывихов при первичном эндопротезировании были использованы два из доступных вариантов механической стабилизации: пара трения большого диаметра (36 мм) и вкладыш с антилюксационным валиком. Однако тот факт, что антилюксационный валик был ориентирован кзади, несмотря на избыточную достигнутую комбинированную антеверсию компонентов (то есть в зоне потенциального импинджмента шейка-вкладыш), указывает на технические сложности при эндопротезировании — в частности, нарушение ориентации вертлужного компонента на фоне ГО по периметру вертлужной впадины. На момент выполнения эндопротезирования приоритетными задачами являлись профилактика рецидива ГО и рецидива нестабильности. Изначально у нас не было цели удалить все оссификаты, однако для достижения подвижности в суставе пришлось иссечь почти все.

Для профилактики ГО, как правило, используются локализованная лучевая терапия [11] и медикаментозная — препараты из групп кортикостероидов (преднизон, дексаметазон) и НПВП (аспирин, индометацин, специфический ингибитор ЦОГ-2 — целекоксиб). Бисфосфонаты часто

являются препаратом выбора на более поздних стадиях ГО, когда формирование плотной костной ткани уже началось [16]. В данном случае пациенту был назначен целекоксиб, поскольку он обладает сходной эффективностью с индометацином при более редком развитии побочных эффектов на фоне продолжительного приема [17]. Также на госпитальном этапе неоднократно выполнялись пункции сустава для эвакуации гематомы.

Что касается стабильности сустава, реэндопротезирование по поводу вывихов сопряжено с высоким риском рецидива в случае сохранения компонентов, в частности вертлужного [18]. В представленном случае попытка ревизии вертлужного либо бедренного компонента была бы сопряжена с большей травматичностью вмешательства, что усугубило бы риск рецидива ГО и внесло дополнительные риски расшатывания вновь установленных компонентов. Установка чашки двойной мобильности с помощью цементной техники в хорошо фиксированный вертлужный компонент описана как эффективная методика, позволяющая не только предотвратить вывих за счет диаметра пары трения, но и частично изменить

взаиморасположение компонентов [19, 20]. Однако в представленном наблюдении натяжение тканей после низведения бедра не позволяло осуществить вправление системы большого диаметра, а дополнительные релизы были бы сопряжены с риском отрыва ключевых структур и формирования еще большей полости, заполняющейся гематомой. С другой стороны, можно предположить, что ограничение амплитуды движений в суставе за счет мягкотканного компонента контрактуры препятствовало выполнению пациентом опасны движений до формирования плотной псевдокапсулы, которые могли привести к вывиху.

## ЗАКЛЮЧЕНИЕ

Данное клиническое наблюдение подчеркивает важность профилактики вероятных осложнений после операции и поддержания обратной связи с пациентами, особенно относящимися к группе высокого риска. Вполне вероятно, что при адекватной профилактике формирования ГО и своевременном вправлении вывиха описанных в статье проблем после первичного эндопротезирования удалось бы избежать.

## ДОПОЛНИТЕЛЬНАЯ ИНФОРМАЦИЯ

### Заявленный вклад авторов

Все авторы сделали эквивалентный вклад в подготовку публикации.

Все авторы прочли и одобрили финальную версию рукописи статьи. Все авторы согласны нести ответственность за все аспекты работы, чтобы обеспечить надлежащее рассмотрение и решение всех возможных вопросов, связанных с корректностью и надежностью любой части работы.

**Источник финансирования.** Авторы заявляют об отсутствии внешнего финансирования при проведении исследования.

**Конфликт интересов.** Авторы декларируют отсутствие явных и потенциальных конфликтов интересов, связанных с публикацией настоящей статьи.

**Этическая экспертиза.** Не применима.

**Информированное согласие на публикацию.** Авторы получили письменное согласие пациента на публикацию медицинских данных и фотографий.

## DISCLAIMERS

### Author contribution

All authors made equal contributions to the study and the publication.

All authors have read and approved the final version of the manuscript of the article. All authors agree to bear responsibility for all aspects of the study to ensure proper consideration and resolution of all possible issues related to the correctness and reliability of any part of the work.

**Funding source.** This study was not supported by any external sources of funding.

**Competing interests.** The authors declare that they have no competing interests.

**Ethics approval.** Not applicable.

**Consent for publication.** Written consent was obtained from the patient for publication of relevant medical information and all of accompanying images within the manuscript.

## ЛИТЕРАТУРА [REFERENCES]

- Ranganathan K., Loder S., Agarwal S., Wong V.C., Forsberg J., Davis T.A. et al. Heterotopic Ossification: Basic-Science Principles and Clinical Correlates. *J Bone Joint Surg Am.* 2015;97(13):1101-1111. doi: 10.2106/JBJS.N.01056.
- Yolcu Y.U., Wahood W., Goyal A., Alvi M.A., Reeves R.K., Qu W. et al. Factors Associated with Higher Rates of Heterotopic Ossification after Spinal Cord Injury: A Systematic Review and Meta-Analysis. *Clin Neurol Neurosurg.* 2020;195:105821. doi: 10.1016/j.clineuro.2020.105821.
- Zhu Y., Zhang F., Chen W., Zhang Q., Liu S., Zhang Y. Incidence and risk factors for heterotopic ossification after total hip arthroplasty: a meta-analysis. *Arch Orthop Trauma Surg.* 2015;135(9):1307-1314. doi: 10.1007/s00402-015-2277-8.
- Kan S.L., Yang B., Ning G.Z., Chen L.X., Li Y.L., Gao S.J., Chen X.C. et al. Nonsteroidal anti-inflammatory drugs as prophylaxis for heterotopic ossification after total hip arthroplasty. *Medicine (Baltimore).* 2015;94(18):e828. doi: 10.1097/MD.0000000000000828.

5. Kjaersgaard-Andersen P.K., Nafei A., Teichert G., Kristensen O., Schmidt S.A., Keller J. et al. Indomethacin for prevention of heterotopic ossification. A randomized controlled study in 41 hip arthroplasties. *Acta Orthop Scand*. 1993;64(6):639-642. doi: 10.3109/17453679308994587.
6. Mier P.D., van den Hurk J.J. Lysosomal hydrolases of the epidermis. I. Glycosidases. *Br J Dermatol*. 1975;93(1): 1-10. doi: 10.1111/j.1365-2133.1975.tb06468.x.
7. Brooker A.F., Bowerman J.W., Robinson R.A., Riley L.H. Jr. Ectopic ossification following total hip replacement. Incidence and a method of classification. *J Bone Joint Surg Am*. 1973;55(8):1629-1632.
8. Shehab D., Elgazzar A.H., Collier D.B. Heterotopic ossification. *J Nucl Med*. 2002;43(3):346-353.
9. Sullivan M.P., Torres S.J., Mehta S., Ahn J. Heterotopic ossification after central nervous system trauma: a current review. *Bone Joint Res*. 2013;2(3):51-57. doi: 10.1302/2046-3758.23.2000152.
10. Łęgosz P., Otworowski M., Sibilska A., Starszak K., Kotrych D., Kwapisz A. et al. Heterotopic Ossification: A Challenging Complication of Total Hip Arthroplasty: Risk Factors, Diagnosis, Prophylaxis, and Treatment. *Biomed Res Int*. 2019;2019:3860142. doi: 10.1155/2019/3860142.
11. Popovic M., Agarwal A., Zhang L., Yip C., Kreder H.J., Nousiainen M.T. et al. Radiotherapy for the prophylaxis of heterotopic ossification: a systematic review and meta-analysis of published data. *Radiother Oncol*. 2014;113:10-17. doi: 10.1016/j.radonc.2014.08.025.
12. Cholok D., Chung M.T., Ranganathan K., Ucer S., Day D., Davis T.A. et al. Heterotopic ossification and the elucidation of pathologic differentiation. *Bone*. 2018;109:12-21. doi: 10.1016/j.bone.2017.09.019.
13. Svircev J.N., Wallbom A.S. False-negative triple-phase bone scans in spinal cord injury to detect clinically suspect heterotopic ossification: a case series. *J Spinal Cord Med*. 2008;31:194-196. doi: 10.1080/10790268.2008.11760711.
14. Егиазарян К.А., Коробушкин Г.В., Сиротин И.В., Абилемет А.С., Юусибов Р.Р., Субботин Н.А. Клинический случай оперативного лечения приобретенной гетеротопической оссификации у пациента с тяжелой сочетанной травмой. *Политравма*. 2018;(2):75-81. Егиазарян К.А., Коробушкин Г.В., Сиротин И.В., Абилемет А.С., Юусибов Р.Р., Субботин Н.А. [A clinical case of surgical treatment of acquired heterotopic ossification in a patient with polytrauma]. *Polytrauma* [Polytrauma]. 2018; (2): 75-81. (In Russian).
15. Молодов М.А., Даниляк В.В., Ключевский В.В., Гильфанов С.И., Ключевский В.В., Вергай А.А. Факторы риска вывихов тотальных эндопротезов тазобедренного сустава. *Травматология и ортопедия России*. 2013;(2):23-30. doi: 10.21823/2311-2905-2013-0-2-65-71. Молодов М.А., Даниляк В.В., Ключевский В.В., Гильфанов С.И., Ключевский В.В., Вергай А.А. [Risk factors for total hip arthroplasty dislocations]. *Травматология и ортопедия России* [Traumatology and Orthopedics of Russia]. 2013;19(2):23-30. (In Russian). doi: 10.21823/2311-2905-2013-0-2-65-71.
16. Vanden Bossche L.C., Van Maele G., Wojtowicz I., Bru I., Decorte T., De Muynck M. et al. Free radical scavengers versus methylprednisolone in the prevention of experimentally induced heterotopic ossification. *J Orthop Res*. 2009;27(6):748-751. doi: 10.1002/jor.20817.
17. Romanò C.L., Duci D., Romanò D., Mazza M., Meani E. Celecoxib versus indomethacin in the prevention of heterotopic ossification after total hip arthroplasty. *J Arthroplasty*. 2004;19(1):14-18. doi: 10.1016/s0883-5403(03)00279-1.
18. Jo S., J.H. Jimenez Almonte J.H., Sierra R.J. The Cumulative Risk of Re-dislocation After Revision THA Performed for Instability Increases Close to 35% at 15 years. *J Arthroplasty*. 2015;30(7):1177-1182. doi: 10.1016/j.arth.2015.02.001.
19. Chalmers B.P., Ledford C.K., Taunton M.J., Sierra R.J., Lewallen D.G., Trousdale R.T. Cementation of a Dual Mobility Construct in Recurrently Dislocating and High Risk Patients Undergoing Revision Total Arthroplasty. *J Arthroplasty*. 2018;33(5):1501-1506. doi: 10.1016/j.arth.2017.11.055.
20. Загородний Н.В., Бухтин К.М., Чрагян Г.А., Каграманов С.В., Галаев Х.И. Метод ревизии вертлужного компонента эндопротеза тазобедренного сустава без удаления ранее установленной чашки. *Вестник травматологии и ортопедии им. Н.Н. Приорова*. 2014;(4):73-74. doi: 10.17816/vto20140473-74. Zagorodniy N.V., Bukhtin K.M., Chragyan G.A., Kagramanov S.V., Galaev Kh.I. [Revision of hip endoprosthesis acetabular component without removal of reviously implanted cup]. *Vestnik travmatologii i ortopedii im. N.N. Priorova* [N.N. Priorov Journal of Traumatology and Orthopedics]. 2014;(4):73-74. (In Russian). doi: 10.17816/vto20140473-74.

#### Сведения об авторах

✉ Ефимов Глеб Александрович

Адрес: Россия, 195427, г. Санкт-Петербург, ул. Академика Байкова, 8

<https://orcid.org/0000-0003-3310-0799>

e-mail: glebefimovv@gmail.com

Черкасов Магомед Ахмедович — канд. мед. наук

<https://orcid.org/0000-0003-2799-532X>

e-mail: dr.medik@gmail.com

Гончаров Максим Юрьевич — канд. мед. наук

<https://orcid.org/0000-0001-6435-7939>

e-mail: goncharov71@list.ru

Ефимов Николай Николаевич — канд. мед. наук

<https://orcid.org/0000-0002-1813-3421>

e-mail: efimov-n-n@mail.ru

#### Authors' information

✉ Gleb A. Efimov

Address: 8, Akademika Baykova str., St. Petersburg, 195427, Russia

<https://orcid.org/0000-0003-3310-0799>

e-mail: glebefimovv@gmail.com

Magomed A. Cherkasov — Cand. Sci. (Med.)

<https://orcid.org/0000-0003-2799-532X>

e-mail: dr.medik@gmail.com

Maksim Yu. Goncharov — Cand. Sci. (Med.)

<https://orcid.org/0000-0001-6435-7939>

e-mail: goncharov71@list.ru

Nicolay N. Efimov — Cand. Sci. (Med.)

<https://orcid.org/0000-0002-1813-3421>

e-mail: efimov-n-n@mail.ru