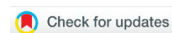

Научная статья

УДК 616.718.4-009.12-001.6-089-053.2

<https://doi.org/10.17816/2311-2905-1661>

## Выбор способа хирургического лечения детей грудного и дошкольного возраста с вывихом бедра при амиоплазии

С.Ф. Баткин<sup>1</sup>, С.В. Виссарионов<sup>1,2</sup>, А.Г. Баиндурашвили<sup>1,2</sup>, О.Е. Агранович<sup>1</sup>, Д.Б. Барсуков<sup>1</sup>, Д.С. Буклаев<sup>1</sup>, Е.В. Петрова<sup>1</sup>, С.И. Трофимова<sup>1</sup>, Е.А. Коченова<sup>1</sup>, М.В. Савина<sup>1</sup>

<sup>1</sup> ФГБУ «Национальный медицинский исследовательский центр детской травматологии и ортопедии им. Г.И. Турнера» Минздрава России, г. Санкт-Петербург, Россия

<sup>2</sup> ФГБОУ ВО «Северо-Западный государственный медицинский университет им. И.И. Мечникова» Минздрава России, г. Санкт-Петербург, Россия

**Актуальность.** У пациентов с вывихом бедра при амиоплазии встречаются различные варианты контрактур тазобедренных суставов и характерные для каждого из них деформации сустава, однако отсутствуют различия в выборе способа лечения. **Цель исследования** — обосновать и оценить эффективность оригинального алгоритма выбора способа хирургического лечения детей до 3 лет с вывихом бедра при амиоплазии. **Материал и методы.** Обследовано 70 больных. Основную группу составили 40 детей, из них 21 ребенку в возрасте до 1 года было выполнено 25 операций открытого вправления бедра, у 19 детей в возрасте с 1,5 до 3 лет открытое вправление дополнялось подвздошной остеотомией по Солтеру, корригирующей остеотомией бедренной кости. В контрольную группу вошли 30 пациентов в возрасте от 3 до 7 лет, ранее не получавшие консервативного и хирургического лечения. Пациенты основной и контрольной групп были разделены на подгруппы в зависимости от варианта контрактуры тазобедренного сустава: отводящая (первые подгруппы) и приводящая (вторые подгруппы). Использовалась оригинальная шкала оценки функции ТБС, основанная на измерении пассивных движений по отношению к функциональному диапазону движений, необходимому для выполнения повседневных действий. Для оценки результатов лучевых методов исследования применялась предложенная авторами шкала рентгенологической оценки ТБС. **Результаты.** У детей первой подгруппы после открытого вправления бедра хорошие результаты отмечены в 17% случаев, удовлетворительные — в 50%, неудовлетворительные — в 33% с развитием осложнений III и IV классов по модифицированной классификации Clavien–Dindo–Sink в 83% наблюдений. После открытого вправления бедра, подвздошной остеотомии по Солтеру, корригирующей остеотомии бедренной кости, выполненных пациентам первой подгруппы, хорошие результаты отмечены в 50% случаев, удовлетворительные и неудовлетворительные — по 25% при меньшем количестве тяжелых осложнений (50%) ( $p = 0,041$ ). У детей второй подгруппы после открытого вправления бедра хорошие результаты получены в 90% случаев, удовлетворительные — в 10% при частоте тяжелых осложнений 10%, а при сочетании данной операции с подвздошной остеотомией по Солтеру, корригирующей остеотомией бедренной кости хорошие результаты отмечены в 75% наблюдений, удовлетворительные — в 19% и неудовлетворительные — в 6% при частоте тяжелых осложнений 25% ( $p = 0,05$ ). **Заключение.** Дифференцированный подход к лечению детей с данной патологией позволит повысить эффективность оперативных вмешательств, а его внедрение в клиническую практику будет способствовать улучшению исходов лечения.

**Ключевые слова:** амиоплазия, дети, вывих бедра, открытое вправление бедра, остеотомия бедра, подвздошная остеотомия по Солтеру.

Баткин С.Ф., Виссарионов С.В., Баиндурашвили А.Г., Агранович О.Е., Барсуков Д.Б., Буклаев Д.С., Петрова Е.В., Трофимова С.И., Коченова Е.А., Савина М.В. Выбор способа хирургического лечения детей грудного и дошкольного возраста с вывихом бедра при амиоплазии. *Травматология и ортопедия России*. <https://doi.org/10.17816/2311-2905-1661>.

**Cite as:** Batkin S.F., Vissarionov S.V., Baidurashvili A.G., Agranovich O.E., Barsukov D.B., Buklaev D.S., Petrova E.V., Trofimova S.I., Kochenova E.A., Savina M.V. [Surgical Treatment of Children with Hip Dislocation in Amyoplasia-Type Arthrogryposis: A Rational Approach to Treatment Selection]. *Travmatologiya i ortopediya Rossii* [Traumatology and Orthopedics of Russia]. (In Russian). <https://doi.org/10.17816/2311-2905-1661>.

✉ Сергей Федорович Баткин / Sergey F. Batkin; e-mail: sergey-batkin@mail.ru

Рукопись получена: 08.08.2021. Рукопись одобрена: 06.12.2021. Статья опубликована онлайн: 11.02.2022. Submitted: 08.08.2021. Accepted: 06.12.2021. Published Online: 11.02.2022.

© Баткин С.Ф., Виссарионов С.В., Баиндурашвили А.Г., Агранович О.Е., Барсуков Д.Б., Буклаев Д.С., Петрова Е.В., Трофимова С.И., Коченова Е.А., Савина М.В., 2022

© Batkin S.F., Vissarionov S.V., Baidurashvili A.G., Agranovich O.E., Barsukov D.B., Buklaev D.S., Petrova E.V., Trofimova S.I., Kochenova E.A., Savina M.V., 2022

## Surgical Treatment of Children with Hip Dislocation in Amyoplasia-Type Arthrogyrosis: A Rational Approach to Treatment Selection

Sergey F. Batkin<sup>1</sup>, Sergey V. Vissarionov<sup>1,2</sup>, Alexey G. Baidurashvili<sup>1,2</sup>, Olga E. Agranovich<sup>1</sup>, Dmitriy B. Barsukov<sup>1</sup>, Dmitriy S. Buklaev<sup>1</sup>, Ekaterina V. Petrova<sup>1</sup>, Svetlana I. Trofimova<sup>1</sup>, Evgenia A. Kochenova<sup>1</sup>, Margarita V. Savina<sup>1</sup>

<sup>1</sup> H. Turner National Medical Research Center for Children's Orthopedics and Trauma Surgery, St. Petersburg, Russia

<sup>2</sup> Mechnikov North-Western State Medical University, St. Petersburg, Russia

**Background.** Patients with amyoplasia-type arthrogyrosis and hip dislocation have different variants of hip contractures and deformities, but there is no difference in selection of the type of surgery. **Purpose** — to justify and evaluate the effectiveness of the original algorithm of rational selection of surgery methods in children under 3 years of age with hip dislocation in amyoplasia. **Materials and Methods.** Level of Evidence II. 70 patients were examined, including 21 children under the age of 1 year (main group) after 25 hip open reduction, 19 children aged from one and a half years to 3 years (main group) after hip open reduction, Salter innominate osteotomy, femoral osteotomy and 30 patients aged 3 to 7 years (control group) who had not previously received conservative and surgical treatment. All patients were divided into two subgroups depending on the variant of hip contracture: flexion-extension-abduction-external rotation (frog-like) (1st subgroup) and flexion-extension-adduction-external rotation (2<sup>nd</sup> subgroup). We used clinical, radiological and statistical methods. **Results.** In children of 1st subgroup, after hip open reduction, good results were noted in 17% of cases, satisfactory in 50%, unsatisfactory in 33%, severe complications class III, IV according to the modified Clavien-Dindo-Sink classification were obtained in 83%. After hip open reduction, Salter innominate osteotomy, and femoral osteotomy performed in patients of 1st subgroup good results were noted in 50% of cases, satisfactory and unsatisfactory each in 25% with less severe complications (50%) ( $p = 0.041$ ). In children of 2<sup>nd</sup> subgroup, after hip open reduction, good results were obtained in 90% of cases, satisfactory in 10% with a rate of severe complications of 10%, and when this surgery was combined with Salter innominate osteotomy, femoral osteotomy, good results were noted in 75% of cases, satisfactory in 19% and unsatisfactory in 6%, with a rate of severe complications of 25% ( $p = 0.05$ ). **Conclusion.** A differentiated treatment approach of children with hip dislocation in amyoplasia-type arthrogyrosis will increase the effectiveness of the treatment methods, and its introduction into clinical practice will help to improve the outcomes.

**Keywords:** amyoplasia-type arthrogyrosis, children, hip dislocation, open reduction, femoral osteotomy, Salter innominate osteotomy.

### Введение

Актуальность проблемы лечения детей с вывихом бедра при амиоплазии обусловлена высокой частотой встречаемости (15–41%), тяжестью анатомических и функциональных нарушений в суставе, а также большим количеством осложнений после проведенного лечения [1, 2]. Консервативное лечение детей с вывихом бедра, успешно применяемое при дисплазии развития тазобедренного сустава (ТБС), неэффективно при амиоплазии, поэтому данная патология требует первичного хирургического лечения [3, 4, 5, 6]. Известно, что у пациентов с вывихом бедра при амиоплазии встречаются различные варианты контрактур ТБС и характерные для каждого из них деформации структур сустава, однако отсутствуют различия в выборе способа лечения [7, 8, 9, 10]. Доказано, что у больных с данной патологией имеется избыточная антеверсия вертлужной впадины с недоразвитием переднего и верхнего ее краев. В частности, для пациентов

с сопутствующими сгибательно-разгибательно-отводяще-наружноротационными (отводящими) контрактурами ТБС характерна ретроторсия бедренной кости, а для детей со сгибательно-разгибательно-приводяще-наружноротационными (приводящими) контрактурами — антеторсия, которая может варьировать в широком диапазоне [10].

Анализ литературы по данной проблеме за последние 10 лет показал, что большинство публикаций представлены небольшими сериями клинических случаев, посвященных раннему хирургическому лечению, а именно выполнению операции открытого вправления бедра (ОВБ) в сочетании с периакулярными релизами. При этом хорошие результаты лечения варьируют в широком диапазоне — от 54 до 90% случаев, однако имеются сообщения, указывающие на неэффективность данного вмешательства [10, 11, 12, 13]. Некоторые авторы предлагают дополнять ОВБ корригирующей остеотомией бедренной кости

(КОБ) и различными вариантами периацетабулярных остеотомий или ацетабулопластик в более старшем возрасте, но при этом акцентируют внимание на наибольшем количестве послеоперационных осложнений у детей старше 3 лет. Хорошие результаты лечения после ОВБ, КОБ и различных периацетабулярных реконструкций составляют от 70 до 80% случаев [6, 7, 14].

К сожалению, отсутствуют публикации, посвященные оценке эффективности различных способов хирургического лечения в зависимости от возраста и варианта контрактуры ТБС.

**Цель исследования** — обосновать и оценить эффективность оригинального алгоритма выбора способа хирургического лечения детей до 3 лет с вывихом бедра при амиоплазии, направленного на улучшение исходов лечения.

**Материал и методы**

**Дизайн исследования**

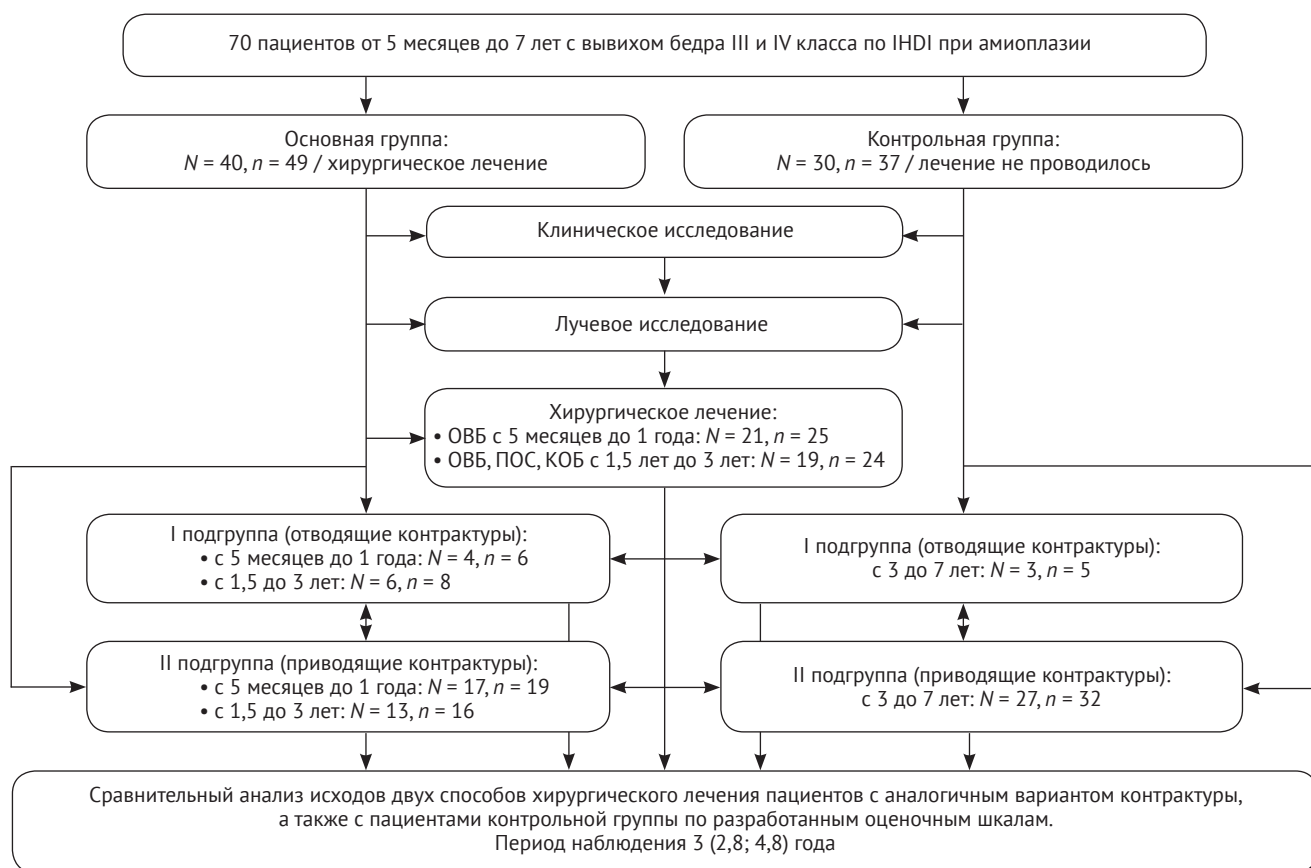
Проведено одноцентровое ретроспективное когортное контролируемое исследование результатов до- и послеоперационного обследования 70 детей в возрасте от 5 месяцев до 7 лет с вывихом

бедра (86 ТБС) при амиоплазии, из них 42 (60%) мальчика и 28 (40%) девочек.

Основную группу составили 40 пациентов (49 ТБС), из них 21 ребенок (25 ТБС) в возрасте от 5 мес. до 1 года и 19 детей (24 ТБС) в возрасте от 1,5 до 3 лет, которым были выполнены хирургические вмешательства по поводу вывиха бедра. У 10 детей (14 ТБС) наблюдались отводящие контрактуры и у 30 пациентов (35 ТБС) — приводящие контрактуры.

Для оценки результатов хирургического лечения была сформирована контрольная группа из 30 больных (37 ТБС) с амиоплазией и вывихом бедра в возрасте от 3 до 7 лет, не получивших ранее консервативного и хирургического лечения, из них у 3 детей (5 ТБС) имелись отводящие контрактуры и у 27 больных (32 ТБС) — приводящие контрактуры.

Пациенты основной и контрольной групп были разделены на две подгруппы в зависимости от варианта контрактур ТБС. В первые подгруппы вошли пациенты с отводящими контрактурами ТБС, во вторые подгруппы — пациенты с приводящими контрактурами (рис. 1).



**Рис. 1.** Блок-схема дизайна исследования (N = число пациентов, n = число суставов)

**Figure 1.** Study flowchart

Критерии включения пациентов в исследование:

- 1) диагноз «амиоплазия»;
- 2) рентгенологические признаки вывиха бедра III и IV классов по классификации International Hip Dysplasia Institute (IHDI) [15];
- 3) дети с амиоплазией в возрасте до 3 лет, получавшие хирургическое лечение по поводу вывиха бедра;
- 4) дети с амиоплазией в возрасте от 3 до 7 лет, ранее не получавшие хирургического и консервативного лечения по поводу вывиха бедра.

Всем пациентам основной группы в возрасте до 1 года без учета варианта контрактур ТБС выполнялось ОВБ, а детям с 1,5 до 3 лет это вмешательство дополнялось подвздошной остеотомией по Солтеру (ПОС) и КОБ. Во всех случаях применялся переднелатеральный доступ к ТБС Уотсон-Джонса, выполнялись тенотомии *m. rectus femoris*, *m. iliopsoas*. После Т-образной передне-нижней артротомии удалялись *lig. teres*, *lig. transversum acetabuli* и фиброзно-жировая подушка, при операции ОВБ в изолированном виде осуществлялась трансартикулярная фиксация спицей Киршнера. Детям первых подгрупп проведено 14 операций: во всех случаях были выполнены тенотомии *m. rotator triceps coxae*, *m. piriformis* с целью коррекции наружноротационной контрактуры и достижения концентрического вправления бедра. У пациентов первой подгруппы при выполнении ОВБ (6 операций) с равной частотой (по 3 случая) выполнялись Z-образное удлинение сухожильных частей *mm. gluteus medius et minimus* и задняя капсулотомия, которая позволяла увеличить амплитуду пассивной внутренней ротации для лучшей центрации головки во впадине. Показанием к удлинению сухожильных частей *mm. gluteus medius et minimus* мы считали отводящую контрактуру ТБС более 20°.

Р.М. Тихилов с соавторами при обследовании взрослых пациентов с анкилозами ТБС выявили, что превышение функционально выгодного (по Merle d'Aubigné) сгибания на 15°, отведения более 10° или приведения более 6° приводит к неопороспособности конечности [16]. При выполнении ОВБ, КОБ, ПОС (8 операций) с равной частотой, по 2 случая, выполнялись задняя капсулотомия и Z-образное удлинение сухожильных частей *mm. gluteus medius et minimus*.

Пациентам вторых подгрупп всего выполнено 35 хирургических вмешательств. При выполнении ОВБ (19 операций) тенотомии *m. rotator triceps coxae*, *m. piriformis* выполнялись в 12 (63%) случаях. Также с равной частотой, по 2 случая, данная манипуляция сочеталась с задней капсулотомией и тенотомиями *mm. adductor longus et brevis*, *m. gracilis*. При выполнении ОВБ, КОБ, ПОС (16 вмешательств) для достижения концентрического вправления

детям второй подгруппы в 100% случаях потребовалось выполнение тенотомий *m. rotator triceps coxae*, а также с равной частотой, по 2 случая (по 12,5%), были выполнены задняя капсулотомия и тенотомии *mm. adductor longus et brevis*, *m. gracilis*.

Продолжительность иммобилизации кокситной гипсовой повязкой во всех случаях составила 6 недель. Оценка эффективности применяемых способов хирургического лечения в различных возрастных группах проводилась в дошкольном возрасте (от 3 до 7 лет). Исходы лечения пациентов основной группы с отводящими или приводящими контрактурами после выполнения двух способов хирургического лечения сравнивались между собой, а также с исходами в контрольной группе с аналогичным вариантом контрактуры. Период наблюдения составил от 2,6 до 6 лет, медиана — 3 (2,8; 4,8) года.

#### Методы исследования

При клиническом исследовании использовалась оригинальная шкала оценки функции ТБС (ШОФТБС), основанная на измерении пассивных движений по отношению к функциональному диапазону движений, необходимому для выполнения повседневных действий. Для оценки результатов лучевых методов исследования применялась также оригинальная шкала рентгенологической оценки ТБС — ШРОТБС [10].

Дополнительно выполняли рентгенографию и МСКТ ТБС для измерения ацетабулярного индекса (АИ), угла переднего края вертлужной впадины (УПК), истинного шеечно-диафизарного угла (ист. ШДУ), а также угла торсии бедренной кости (УТБК) [17, 18]. За норму УПК, УЗК, СУ были взяты данные Е.В. Огарева и А.К. Морозова [18]. Рентгенометрия данных выполнялась измерительным инструментарием в системе Picture Archiving and Communication System (PACS).

Послеоперационные осложнения оценивались по модифицированной для детской ортопедии классификации хирургических осложнений Clavien–Dindo–Sink, при этом учитывались осложнения только II–IV классов [18]. Ко II классу осложнений, не требующих дополнительных хирургических операций, были отнесены случаи развития асептического некроза головки бедренной кости (АНГБК) I группы по Kalamchi–McEwen, являвшиеся обратимым осложнением и требовавшие лишь увеличения срока ограничения осевой нагрузки. III класс осложнений включал релюксацию и подвывих бедра, а также ложный сустав тела подвздошной кости, которые требовали повторного хирургического лечения. К IV классу осложнений были отнесены АНГБК III и IV групп, приводящие к деформации структур ТБС и ухудшению функции [19].

Результаты лечения оценивались в совокупности на основании оригинальных ШОФТБС и ШРОТБС. К хорошим результатам мы относили 14–18 баллов по ШОФТБС и 10–11 баллов по ШРОТБС, к удовлетворительным — 8–13 баллов по ШОФТБС и 8–9 баллов по ШРОТБС, к неудовлетворительным — 7 и менее баллов по ШРОТБС и ШОФТБС.

### Статистический анализ

Статистическая обработка количественных данных была проведена с использованием непараметрических методов при помощи программы IBM SPSS Statistics v.22. Рассчитывали медианы (Me), 1-й и 3-й квартильные интервалы (Q1; Q3). Сравнение количественных признаков между независимыми группами проводили при помощи U-критерия Манна–Уитни. Оценка внутригрупповой динамики проводилась при помощи T-критерия Вилкоксона. Статистически значимым считался результат при  $p \leq 0,05$ .

### Результаты

После ОВБ, выполненной детям первой подгруппы, только в одном случае (17%) была отмечена хорошая функция ТБС, в остальных 5 (83%) наблюдениях был получен удовлетворительный функциональный результат согласно ШОФТБС. При внутригрупповом и межгрупповом анализе с группой контроля значимого улучшения функции ТБС после ОВБ отмечено не было ( $p = 0,157$ ;  $p = 0,177$ ).

Согласно ШОФТБС после ОВБ, КОБ, ПОС у детей первой подгруппы получены в равном количестве, по 4 случая (по 50%), хорошая и удовлетворительная функция ТБС. После данной операции улучшилось функциональное состояние ТБС при внутригрупповом и межгрупповом анализе с группой контроля, что обусловлено увеличением пассивной внутренней ротации в ТБС ( $p = 0,023$ ;  $p = 0,003$ ).

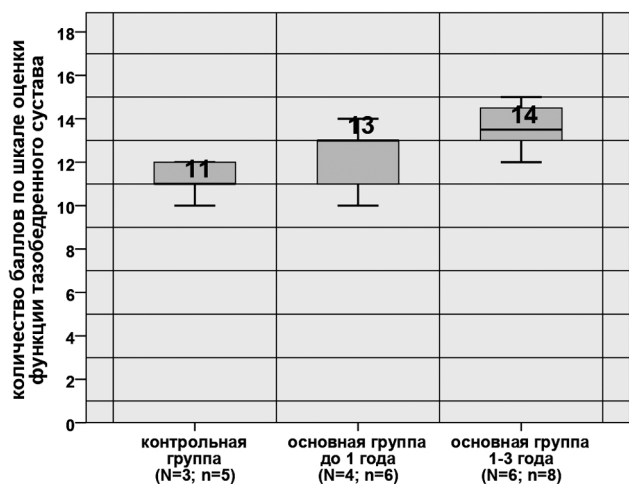
У пациентов первых подгрупп выявлено значительно лучшее функциональное состояние ТБС по ШОФТБС после операции ОВБ, КОБ, ПОС (14 (13; 14,7) баллов), чем после ОВБ (13 (11; 13) баллов) ( $p = 0,002$ ) (рис. 2).

По данным рентгенографии и МСКТ, у детей первой подгруппы после ОВБ выявлена незначимая внутригрупповая динамика уменьшения АИ с  $41^\circ$  ( $39,2^\circ$ ;  $41^\circ$ ) до  $37^\circ$  ( $31,5^\circ$ ;  $41,2^\circ$ ) ( $p = 0,172$ ), УПК с  $73,5^\circ$  ( $69,2^\circ$ ;  $101^\circ$ ) до  $73^\circ$  ( $68^\circ$ ;  $100^\circ$ ) ( $p = 0,357$ ), значимое увеличение УТБК с  $-10^\circ$  ( $-18^\circ$ ;  $-5^\circ$ ) до  $-5^\circ$  ( $-15,0^\circ$ ;  $-2,2^\circ$ ) ( $p = 0,027$ ). Ист. ШДУ не имел значимых различий и составил  $122,5^\circ$  ( $120^\circ$ ;  $125^\circ$ ) до и  $125^\circ$  ( $120^\circ$ ;  $125^\circ$ ) после лечения ( $p = 0,317$ ). При межгрупповом анализе данных с аналогичными показателями детей контрольной группы, где АИ составил  $37^\circ$  ( $36^\circ$ ;  $40^\circ$ ), УПК составил  $75^\circ$  ( $64,5^\circ$ ;  $76,0^\circ$ ), УТБК  $-9^\circ$  ( $-10^\circ$ ;  $0^\circ$ ), ист. ШДУ  $125^\circ$  ( $125,0^\circ$ ;  $127,5^\circ$ ), как до, так и после лечения значимых различий получено не было ( $p > 0,05$ ).

Согласно ШРОТБС после ОВБ у детей первой подгруппы хорошее состояние ТБС отмечено только в 1 случае (17%), удовлетворительное — в 3 наблюдениях (50%) и неудовлетворительное — в 2 случаях (33%). Внутригрупповой и межгрупповой анализ с контрольной группой показал отсутствие улучшения по ШРОТБС после ОВБ ( $p = 0,792$ ;  $p = 0,247$ ).

У больных первой подгруппы после ОВБ, КОБ, ПОС отмечено значимое уменьшение АИ с  $38^\circ$  ( $35^\circ$ ;  $45^\circ$ ) до  $10^\circ$  ( $2^\circ$ ;  $14^\circ$ ) ( $p = 0,012$ ), увеличение УТБК — с  $10^\circ$  ( $-18^\circ$ ;  $-10^\circ$ ) до  $10^\circ$  ( $6^\circ$ ;  $20^\circ$ ) ( $p = 0,017$ ), уменьшение УПК с  $79^\circ$  ( $72^\circ$ ;  $80^\circ$ ) до  $58^\circ$  ( $54^\circ$ ;  $62^\circ$ ) ( $p = 0,011$ ), ист. ШДУ не имел значимых различий и составлял  $125^\circ$  ( $121^\circ$ ;  $125^\circ$ ) до лечения и  $125^\circ$  ( $123^\circ$ ;  $125^\circ$ ) — после ( $p = 0,577$ ). При межгрупповом анализе полученных данных с аналогичными показателями детей контрольной группы получены значимые различия по АИ, УПК, УТБК ( $p \leq 0,05$ ).

После ОВБ, КОБ, ПОС у пациентов первой подгруппы в 4 случаях (50%) отмечено хорошее рентгенологическое состояние ТБС, в 2 наблюдениях (25%) удовлетворительное и в 2 (25%) — неудовлетворительное. Внутригрупповой и межгрупповой анализ с контрольной группой по ШРОТБС показал улучшение рентгенологического состояния ТБС у детей первой подгруппы после проведенного лечения ( $p = 0,017$ ;  $p = 0,003$ ).

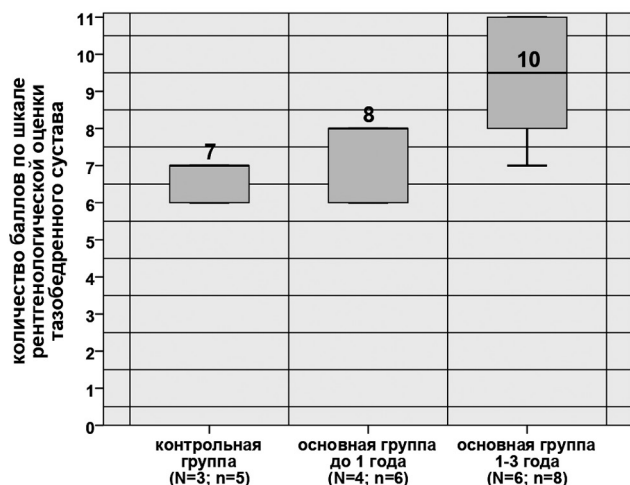


**Рис. 2.** Диаграмма размаха баллов по ШОФТБС у пациентов первых подгрупп после хирургического лечения ( $p \leq 0,05$ , U-критерий Манна–Уитни), где N — количество пациентов, n — количество тазобедренных суставов

**Fig. 2.** Distribution of the values according to the hip functional scale in patients of 1<sup>st</sup> subgroups after surgical treatment ( $p = 0,05$ , Mann-Whitney U-test), N — quantity of patients, n — quantity of hips

У пациентов из первых подгрупп рентгенологическое состояние ТБС по ШРОТБС было значимо лучше после ОВБ, КОБ, ПОС (10 (7,5; 11) баллов), чем после ОВБ (8 (6; 8) баллов) ( $p = 0,043$ ) (рис. 3).

После выполнения 6 операций ОВБ 4 пациентам первой подгруппы отмечено по 2 случая (по 33%) релюкации и подвывиха бедра, потребовавших выполнения повторного ОВБ в сочетании с КОБ,



**Рис. 3.** Диаграмма размаха баллов по ШРОТБС у пациентов первых подгрупп после хирургического лечения ( $p \leq 0,05$ ; U-критерий Манна – Уитни)

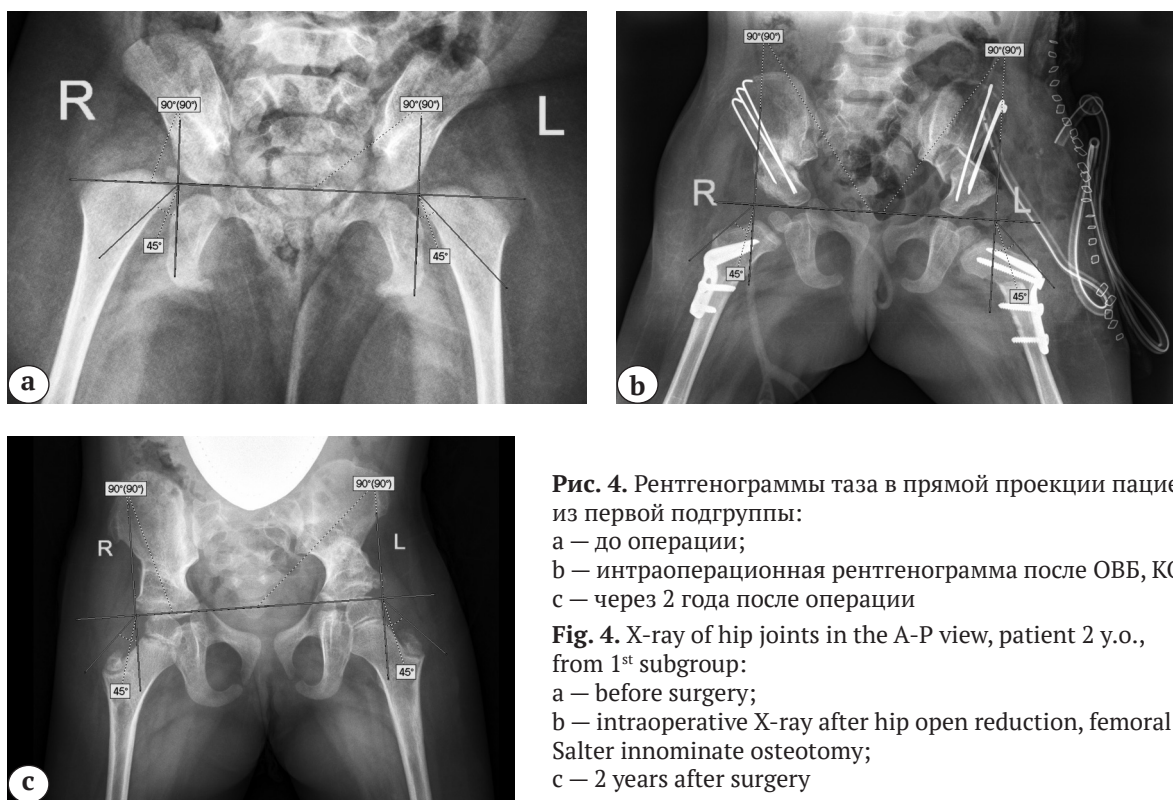
**Fig. 3.** Distribution of the values according to the hip X-ray assessment scale in patients of 1<sup>st</sup> subgroups after surgical treatment ( $p = 0,05$ , Mann-Whitney U-test)

ПОС в дошкольном возрасте, и один (17%) случай АНГБК III группы по Kalamchi–MacEwen, приведший к формированию деформации проксимального отдела бедренной кости по типу *soxa vara trochanterica*. Таким образом, осложнения III класса были отмечены в 66% случаев, осложнения IV класса — в 17%.

После выполнения 8 операций ОВБ, КОБ, ПОС 6 детям первой подгруппы АНГБК развился в 3 случаях (38%), из них к III группе был отнесен 1 сустав (12%), к IV группе — 2 сустава (26%), и в 1 наблюдении (12%) развился ложный сустав подвздошной кости. Осложнения III класса отмечены в 12% случаев, а IV класса — в 38%.

Осложнения после хирургического лечения у детей первых подгрупп чаще наблюдались после ОВБ, чем после ОВБ, КОБ, ПОС ( $p = 0,041$ ).

У пациентов первой подгруппы после ОВБ, КОБ, ПОС хорошие результаты лечения были получены в 4 (50%) случаях, а также по 2 (по 25%) случая удовлетворительных и неудовлетворительных результатов. После операции ОВБ у больных первой подгруппы только в 1 (17%) наблюдении отмечен хороший результат, в 3 (50%) случаях — удовлетворительный и в 2 (33%) наблюдениях — неудовлетворительный. Таким образом, у пациентов первых подгрупп операция ОВБ, КОБ, ПОС позволила получить значимо лучшие результаты лечения, чем операция ОВБ, что обусловлено лучшим как функциональным, так и рентгенологическим состоянием ТБС ( $p = 0,043$ ) (рис. 4).



**Рис. 4.** Рентгенограммы таза в прямой проекции пациентки 2 лет из первой подгруппы:

- a — до операции;
- b — интраоперационная рентгенограмма после ОВБ, КОБ, ПОС;
- c — через 2 года после операции

**Fig. 4.** X-ray of hip joints in the A-P view, patient 2 y.o., from 1<sup>st</sup> subgroup:

- a — before surgery;
- b — intraoperative X-ray after hip open reduction, femoral osteotomy, Salter innominate osteotomy;
- c — 2 years after surgery

У детей вторых подгрупп после ОВБ в 1 случае (5%) отмечена удовлетворительная функция по ШОФТБС, в остальных 18 наблюдениях (95%) — хорошая, а после операции ОВБ, КОБ, ПОС в 1 случае (6%) отмечена удовлетворительная функция и в 15 наблюдениях (94%) — хорошая.

По ШОФТБС у детей вторых подгрупп после ОВБ (17 (14; 17) баллов) и после ОВБ в сочетании с КОБ и ПОС (16 (15; 16) баллов) значимых различий выявлено не было ( $p = 0,423$ ). Отмечено лучшее функциональное состояние ТБС у больных вторых подгрупп после хирургического лечения, чем у детей второй подгруппы контрольной группы (14 (13; 14) баллов) ( $p = 0,000$ ). Улучшение функции ТБС связано со значимым увеличением амплитуд пассивного сгибания и отведения после операции ОВБ, а также с увеличением объема пассивного отведения после операции ОВБ, КОБ, ПОС (рис. 5).

По данным рентгенометрии, у больных второй подгруппы после ОВБ отмечено значимое уменьшение АИ с  $44^\circ$  ( $39,7^\circ$ ;  $45,0^\circ$ ) до  $26^\circ$  ( $24^\circ$ ;  $31^\circ$ ) ( $p = 0,001$ ), значимое уменьшение УПК с  $70^\circ$  ( $70^\circ$ ;  $73^\circ$ ) до  $64^\circ$  ( $61^\circ$ ;  $67^\circ$ ) ( $p = 0,001$ ), значимо не изменились ист. ШДУ, который составил  $130^\circ$  ( $125^\circ$ ;  $130^\circ$ ) до лечения и  $125^\circ$  ( $120^\circ$ ;  $135^\circ$ ) после ( $p = 0,317$ ), а также УТБК —  $12^\circ$  ( $10^\circ$ ;  $33^\circ$ ) до лечения и  $15^\circ$  ( $12^\circ$ ;  $25^\circ$ ) после лечения ( $p = 0,304$ ). При сравнении отмечена значимая динамика уменьшения УПК у детей второй подгруппы основной группы после лечения по сравнению с аналогичным показателем у пациентов контрольной группы, который составил  $68^\circ$  ( $59^\circ$ ;  $80^\circ$ ) ( $p = 0,046$ ). Отмечено умень-

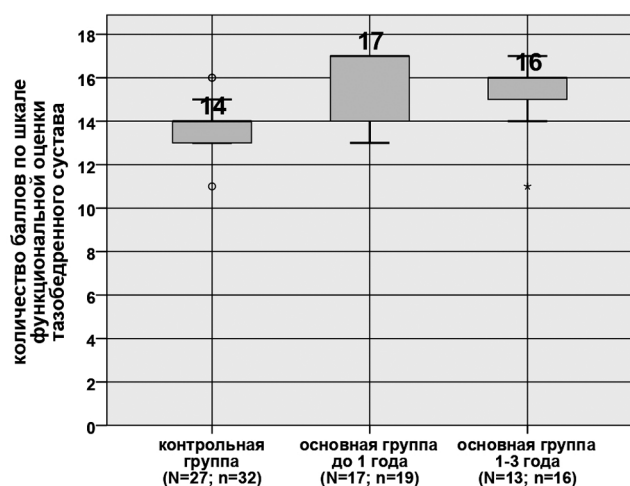


Рис. 5. Диаграмма размаха баллов по ШОФТБС у пациентов вторых подгрупп после хирургического лечения ( $p \leq 0,05$ ; U-критерий Манна – Уитни)

Fig. 5. Distribution of the values according to the hip functional scale in patients of 2<sup>nd</sup> subgroups after surgical treatment ( $p = 0.05$ , Mann-Whitney U-test)

шение АИ у детей второй подгруппы основной группы по сравнению с контрольной группой, где его значение составило  $45^\circ$  ( $38,5^\circ$ ;  $47,0^\circ$ ) ( $p = 0,000$ ). У детей контрольной группы УТБК составил  $17^\circ$  ( $13,5^\circ$ ;  $24,0^\circ$ ), ист. ШДУ  $125^\circ$  ( $125^\circ$ ;  $130^\circ$ ), при сравнении с аналогичными углами основной группы как до, так и после лечения значимых различий выявлено не было ( $p > 0,05$ ).

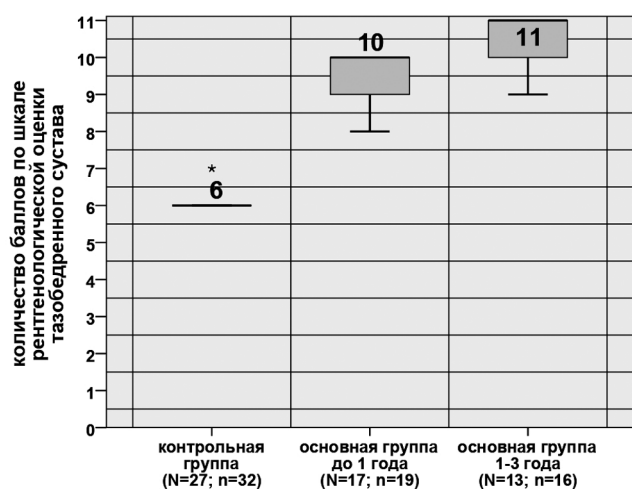
В результате анализа по ШРОТБС у детей второй подгруппы после ОВБ в 2 случаях (10%) отмечено удовлетворительное рентгенологическое состояние ТБС и в 17 наблюдениях (90%) — хорошее. После проведенного лечения согласно ШРОТБС отмечено значимо лучшее рентгенологическое состояние ТБС, чем до него ( $p = 0,000$ ).

У детей второй подгруппы после ОВБ, КОБ, ПОС отмечено значимое уменьшение АИ с  $42,5^\circ$  ( $33,2^\circ$ ;  $51,5^\circ$ ) до  $15,5^\circ$  ( $10,5^\circ$ ;  $20,5^\circ$ ), УТБК с  $17^\circ$  ( $7,5^\circ$ ;  $30,0^\circ$ ) до  $10^\circ$  ( $10^\circ$ ;  $15^\circ$ ) ( $p = 0,013$ ), УПК с  $79^\circ$  ( $67,5^\circ$ ;  $83,0^\circ$ ) до  $61^\circ$  ( $57,2^\circ$ ;  $62,7^\circ$ ) ( $p = 0,000$ ), ист. ШДУ значимо не изменился и составил  $127,5^\circ$  ( $120^\circ$ ;  $130^\circ$ ) до лечения и  $125^\circ$  ( $125^\circ$ ;  $130^\circ$ ) после ( $p = 0,564$ ). При сравнительном анализе АИ, УПК, УТБК между пациентами контрольной и основной групп после лечения выявлено их значимое уменьшение ( $p \leq 0,05$ ), а также отсутствие значимой динамики ист. ШДУ ( $p = 0,377$ ).

После операции ОВБ, КОБ, ПОС, выполненной пациентам второй подгруппы, в 1 случае (6%) отмечено неудовлетворительное рентгенологическое состояние по ШРОТБС, в 3 наблюдениях (19%) — удовлетворительное, в остальных 12 случаях (75%) — хорошее. Таким образом, рентгенологическое состояние ТБС после лечения стало лучше, чем до него ( $p = 0,000$ ).

Результаты обследования по ШРОТБС у больных вторых подгрупп, которым хирургическое лечение было выполнено в объеме ОВБ (10 (10; 11) баллов) и в сочетании с КОБ и ПОС (11 (10; 11) баллов), значимо не отличались ( $p = 0,880$ ), но были лучше, чем у детей контрольной группы ( $p = 0,000$ ) (рис. 6).

После выполнения 19 операций ОВБ 17 больным второй подгруппы в 1 (5%) наблюдении развился подвывих бедра, потребовавший выполнения повторного вмешательства в объеме КОБ, ПОС в дошкольном возрасте. АНГБК развился в 4 случаях (21%), из них в 3 наблюдениях (16%) отмечена I группа по Kalamchi–MacEwen с полным восстановлением сферичности головки бедренной кости через 1,5 года и в 1 случае (5%) — III группа с формированием *coxa vara trochanterica*. Таким образом, осложнения III и IV классов развились в равном количестве — по 5% случаев, а осложнения II класса наблюдались в 16%, которые не повлияли на отдаленные результаты лечения.



**Рис. 6.** Диаграмма размаха баллов по ШРОТБС у пациентов вторых подгрупп после хирургического лечения ( $p \leq 0,05$ ; U-критерий Манна – Уитни)

**Fig. 6.** Distribution of the values according to the hip X-ray assessment scale in patients of 2<sup>nd</sup> subgroups after surgical treatment ( $p = 0.05$ , Mann-Whitney U-test)

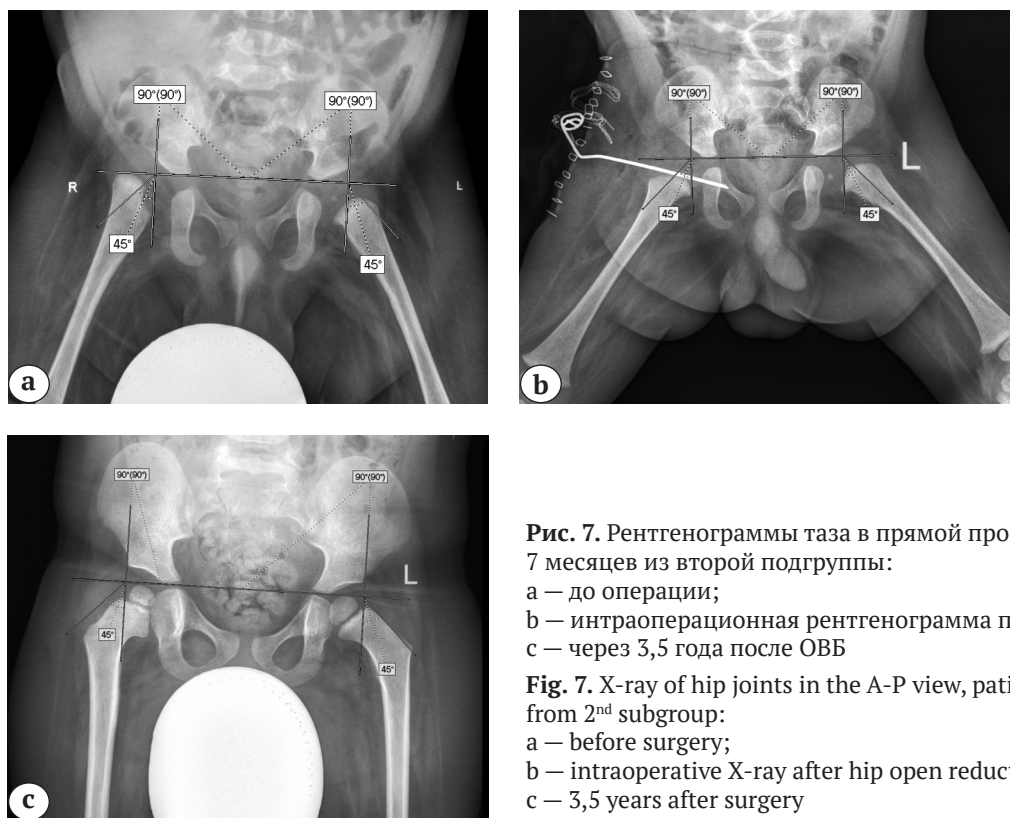
После выполнения 16 операций ОВБ, КОБ, ПОС 13 пациентам второй подгруппы релюксация бедра отмечена в 1 наблюдении (6%), в остальных 4 случаях (25%) развился АНГБК, из них к III группе по Kalamchi – MacEwen были отнесены 3 сустава (19%), а к I группе – 1 сустав (6%). Осложнения

II класса наблюдались в 6% случаев и не повлияли на отдаленные результаты лечения, III и IV классы осложнений отмечены в 4 наблюдениях в виде релюксации и АНГБК III группы, что составило 25%, которые потребовали повторного хирургического лечения или привели к деформации ТБС, ухудшив его функцию.

Таким образом, у детей вторых подгрупп послеоперационные осложнения по модифицированной классификации Clavien – Dindo-Sink III и IV классов наблюдались в 25% случаев после ОВБ, КОБ, ПОС и только в 10% после операции ОВБ ( $p = 0,05$ ).

У детей вторых подгрупп после операции ОВБ хорошие результаты отмечены в 17 случаях (90%), удовлетворительные – в 2 наблюдениях (10%), а после ОВБ, КОБ, ПОС хорошие результаты отмечены в 12 наблюдениях (75%), удовлетворительные – в 3 случаях (19%), в 1 наблюдении (6%) получен неудовлетворительный результат (рис. 7).

На основании проведенного сравнительного анализа эффективности оперативного лечения детей до 3 лет с вывихом бедра при амиоплазии предложен алгоритм выбора способа хирургического лечения. Первоочередным этапом выбора является правильная постановка диагноза, уточнение варианта контрактуры ТБС. Следующим этапом необходимо выполнить рентгенографию в прямой проекции и МСКТ ТБС с захватом мы-



**Рис. 7.** Рентгенограммы таза в прямой проекции пациента 7 месяцев из второй подгруппы:

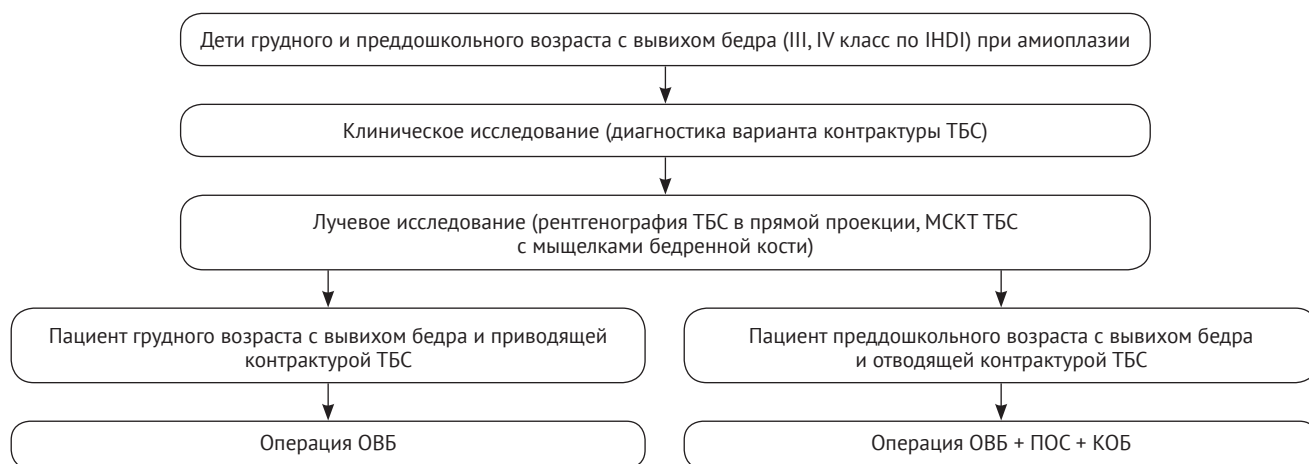
- a – до операции;
- b – интраоперационная рентгенограмма после ОВБ;
- c – через 3,5 года после ОВБ

**Fig. 7.** X-ray of hip joints in the A-P view, patient 7 month from 2<sup>nd</sup> subgroup:  
a – before surgery;  
b – intraoperative X-ray after hip open reduction;  
c – 3,5 years after surgery



щелков бедренной кости для определения рентгеноанатомических особенностей, характерных для пациентов с сопутствующими отводящими или приводящими контрактурами, которые необходимо учитывать в ходе предоперационного планирования. Данный алгоритм позволит с высокой степенью вероятности разделить пациентов на две группы, требующие дифференцированного подхода к лечению, даже если они уже его получили или находятся на этапе лечения по поводу контрактур коленных суставов и/или деформаций стоп. Таким образом, детям с отводящими контрактурами ТБС

до полутора лет следует проводить лечение сопутствующих контрактур и деформаций суставов нижних конечностей и только потом выполнять вмешательства на ТБС в объеме ОВБ, КОБ, ПОС до 3 лет. Пациенты с приводящими контрактурами после рождения должны получать лечение, направленное на коррекцию сопутствующих контрактур и деформаций суставов нижних конечностей, а с 5 мес. до 1 года им необходимо выполнить ОВБ. В случае более позднего обращения за помощью выполнение ОВБ, КОБ, ПОС до 3 лет также допустимо (рис. 8).



**Рис. 8.** Алгоритм рационального выбора способа хирургического лечения детей до 3 лет с вывихом бедра при амиоплазии

**Fig. 8.** Algorithm of rational selection of surgery method in children under the age of 3 years with hip dislocation in amyoplasia

### Обсуждение

Операция ОВБ эффективна только у детей до 1 года с приводящими контрактурами. Данное вмешательство улучшает функцию ТБС согласно ШОФТБС за счет увеличения амплитуды пассивного сгибания и отведения ( $p \leq 0,05$ ). Отмечается восстановление сферичности вертлужной впадины за счет доразвития ее верхнего и переднего краев. Данное состояние обусловлено взаимным стимулирующим влиянием головки бедренной кости и вертлужной впадины, что продемонстрировали значимая динамика уменьшения АИ, УПК, а также улучшение рентгенологического состояния ТБС по ШРОТБС ( $p \leq 0,05$ ). ОВБ сопровождается меньшей частотой осложнений и большим количеством хороших результатов лечения, чем сочетание данной операции с КОБ и ПОС ( $p = 0,05$ ).

Определена эффективность операции ОВБ, КОБ, ПОС у больных с отводящими контрактурами ТБС из-за значимого улучшения функции по ШОФТБС, обусловленной увеличением амплитуды пассивной внутренней ротации в ТБС ( $p \leq 0,05$ ). Данное вмешательство устраняет недо-

статочность переднего и верхнего краев вертлужной впадины, а также ретроторсию бедренной кости, о чем свидетельствует уменьшение АИ, УПК, увеличение УТБК, а также улучшение рентгенологического состояния по ШРОТБС ( $p \leq 0,05$ ). Неэффективность ОВБ у детей с отводящими контрактурами связана, по нашему мнению, с выраженной наружноротационной контрактурой, низким потенциалом доразвития вертлужной впадины, которые в совокупности влияют на стабильность сустава и являются причинами релюксации и формирования подвывиха бедра, преимущественно переднего. Ретроторсия бедренной кости у пациентов с отводящей контрактурой, по нашему мнению, является последствием мышечного дисбаланса наружных и внутренних ротаторов бедра. Полученные данные, указывающие на уменьшение УТБК после ОВБ, связаны, по всей видимости, со скручиванием бедра кнутри во время гипсования и ЛФК, что не противоречит данным литературы [8].

Хорошие исходы лечения пациентов первой подгруппы после ОВБ, КОБ, ПОС (50%), а также

детей вторых подгрупп после ОВБ (90%) и ее сочетания с КОБ, ПОС (75%), полученные в ходе исследования, сопоставимы с данными литературы (54–90%) [11, 12, 13, 20]. Однако, как демонстрирует данное исследование, у детей первой подгруппы после ОВБ хорошие результаты лечения составили лишь 17%, что значительно хуже, чем в проанализированных источниках, а также чем у пациентов второй подгруппы, чего ранее не было описано в публикациях, рассматривающих когорты пациентов с амиоплазией и различными формами врожденного множественного артрогриппоза в совокупности.

Осложнение в виде АНГБК после выполнения операций ОВБ у детей первой и второй подгрупп наблюдалось с частотой 17% и 21% соответственно, что сопоставимо с литературными данными (5–63%) [11, 12, 13, 20]. После сочетания операции ОВБ с КОБ и ПОС частота ишемических нарушений у детей первой и второй подгрупп отмечена в 37% и 25% случаев, что меньше, чем в публикуемых работах (41–70%) [6, 7, 14, 21]. По нашему мнению, это связано, в том числе, с отказом от гиперкоррекции ацетабулярного фрагмента, так как при низведении вертлужной впадины увеличивается расстояние между точками начала и прикрепления ягодичных мышц и наружных ротаторов бедра, что приводит к компрессии сустава, а также к избыточной наружной ротации бедра с предпосылками к передней нестабильности.

### Дополнительная информация

#### Заявленный вклад авторов

Все авторы сделали эквивалентный вклад в подготовку публикации.

Все авторы прочли и одобрили финальную версию рукописи статьи. Все авторы согласны нести ответственность за все аспекты работы, чтобы обеспечить надлежащее рассмотрение и решение всех возможных вопросов, связанных с корректностью и надежностью любой части работы.

**Источник финансирования.** Авторы заявляют об отсутствии внешнего финансирования при проведении исследования.

**Конфликт интересов.** Авторы декларируют отсутствие явных и потенциальных конфликтов интересов, связанных с публикацией настоящей статьи.

**Этическая экспертиза.** Исследование одобрено локальным этическим комитетом НМИЦ ДТО им. Г.И. Турнера, протокол № 20-3 от 20.11.2020 г.

**Информированное согласие.** Законные представители пациентов дали письменное добровольное согласие на участие в исследовании и публикацию клинических наблюдений.

### Ограничения исследования

При интерпретации результатов исследования необходимо учитывать, что оно имеет ряд ограничений. Работа посвящена оценке эффективности двух способов хирургического лечения, примененных у детей с достаточно редкой патологией. Следствием этого является небольшая выборка пациентов и разница по количественному составу в подгруппах. В исследовании сделана попытка оценить функциональные и рентгенологические результаты лечения после выполнения операции ОВБ и ее сочетания с КОБ, ПОС детям с вывихом бедра и различными вариантами контрактур ТБС при амиоплазии. Авторы отдают себе отчет, что наблюдение за прооперированными пациентами по примененным методикам в указанные сроки не может рассматриваться как полноценное доказательство их эффективности. Необходимо дальнейшее наблюдение для оценки функции, а также формирования тазобедренного сустава после проведенного хирургического лечения.

### Заключение

Дифференцированный подход, лежащий в основе разработанного алгоритма выбора способа хирургического лечения детей до 3 лет с вывихом бедра при амиоплазии позволит повысить эффективность применяемых вмешательств, а его внедрение в клиническую практику будет способствовать улучшению исходов лечения.

### Disclaimers

#### Authors' contributions

All authors made equal contributions to the study and the publication.

All authors have read and approved the final version of the manuscript of the article. All authors agree to bear responsibility for all aspects of the study to ensure proper consideration and resolution of all possible issues related to the correctness and reliability of any part of the work.

**Funding source.** This study was not supported by any external sources of funding.

**Competing interests.** The authors declare that they have no competing interests.

**Ethics approval.** The study was approved by the local ethics committee of H. Turner National Medical Research Center for Children's Orthopedics and Trauma Surgery, protocol No 20-3, 20.11.2020.

**Consent for publication.** Written consent was obtained from legal representatives of children for publication of relevant medical information and all accompanying images within the manuscript.

## Литература [References]

- Dubousset J., Guillaumat M. Long-term outcome for patients with arthrogryposis multiplex congenita. *J Child Orthop.* 2015;9(6):449-458. doi: 10.1007/s11832-015-0692-6.
- Батькин С.Ф., Агранович О.Е., Барсуков Д.Б. Тактика лечения вывиха бедра у больных с артрогрипозом (обзор литературы). *Ортопедия, травматология и восстановительная хирургия детского возраста.* 2014;2(2):55-62. doi: 10.17816/PTORS2255-62. Batkin S.F., Agranovich O.E., Barsukov D.B. [Management of hip dislocation in patients with arthrogryposis (review)]. *Ortopediya, travmatologiya i vosstanovitel'naya khirurgiya detskogo vozrasta* [Pediatric Traumatology, Orthopaedics and Reconstructive Surgery]. 2014;2(2): 55-62. (In Russian). doi: 10.17816/PTORS2255-62.
- Лечение высокого врожденного вывиха бедра у детей младшего возраста: клинические рекомендации. Сост. С.Э. Кралина. Москва: 2013. 34 с. Режим доступа: <https://roszdravnadzor.gov.ru/i/upload/images/2015/9/16/1442410681.92661-1-22083.pdf>. [Treatment of high congenital hip dislocation in young children (clinical recommendations)]. Kralina S.E. Moscow: 2013. 34 p. (In Russian). Available from: <https://roszdravnadzor.gov.ru/i/upload/images/2015/9/16/1442410681.92661-1-22083.pdf>.
- Баиндурашвили А.Г., Агранович О.Е., Конюхов М.П. Современные тенденции лечения деформаций верхних и нижних конечностей у детей с артрогрипозом первого года жизни. *Ортопедия, травматология и восстановительная хирургия детского возраста.* 2014;3(3):3-13. doi: 10.17816/PTORS233-13. Baindurashvili A.G., Agranovich O.E., Konyukhov M.P. [Current trends in the treatment of upper and lower limb deformities in children with arthrogryposis in the first year of life]. *Ortopediya, travmatologiya i vosstanovitel'naya khirurgiya detskogo vozrasta* [Pediatric Traumatology, Orthopaedics and Reconstructive Surgery]. 2014;3(3):3-13. doi: 10.17816/PTORS233-13. (In Russian).
- Поздниккин И.Ю., Басков В.Е., Волошин С.Ю., Барсуков Д.Б., Краснов А.И., Познович М.С. с соавт. Ошибки диагностики и начала консервативного лечения детей с врожденным вывихом бедра. *Ортопедия, травматология и восстановительная хирургия детского возраста.* 2017;5(2):42-51. doi: 10.17816/PTORS5242-51. Pozdnikkin I.Yu., Baskov V.E., Voloshin S.Yu., Barsukov D.B., Krasnov A.I., Poznovich M.S. [Errors of diagnosis and the initiation of conservative treatment in children with congenital hip dislocation]. *Ortopediya, travmatologiya i vosstanovitel'naya khirurgiya detskogo vozrasta* [Pediatric Traumatology, Orthopaedics and Reconstructive Surgery]. 2017;5(2):42-51. (In Russian). doi: 10.17816/PTORS5242-51.
- van Bosse H.J.P., Pontén E., Wada A., Agranovich O.E., Kowalczyk B., Lebel E. et al. Treatment of the Lower Extremity Contracture/Deformities. *J Pediatr Orthop.* 2017;37(1):16-S23. doi: 10.1097/BPO.0000000000001005.
- Hamdy R.C., van Bosse H., Altiok H., Abu-Dalu K., Kotlarsky P., Fafara A. et al. Treatment and outcomes of arthrogryposis in the lower extremity. *Am J Med Genet C Semin Med Genet.* 2019;181(3):372-384. doi: 10.1002/ajmg.c.31734.
- Bradish C. The hip in arthrogryposis. *J Child Orthop.* 2015;9(6):459-463. doi: 10.1007/s11832-015-0693-5.
- Donohoe M., Pruszcynski B., Rogers K., Bowen J.R. Predicting ambulatory function based on infantile lower extremity posture types in amyoplasia arthrogryposis. *J Pediatric Orthop.* 2019;39(7):531-534. doi: 10.1097/BPO.0000000000001322.
- Батькин С.Ф., Барсуков Д.Б., Агранович О.Е., Буклаев Д.С., Петрова Е.В., Трофимова С.И. и др. Оценка эффективности операции открытого вправления бедра у детей грудного возраста при амиоплазии. *Современные проблемы науки и образования.* 2021;2(2). Режим доступа: <http://science-education.ru/ru/article/view?id=30687>. doi: 10.17513/spno.30687. Batkin S.F., Barsukov D.B., Agranovich O.E., Buklaev D.S., Petrova E.V., Trofimova S.I. et al. [Evaluation of early open reduction of the hip in children with amyoplasia]. *Sovremennye problemy nauki i obrazovaniya* [Modern Problems of Science and Education Surgery]. 2021;2(2). Available from: <http://science-education.ru/ru/article/view?id=30687>. (In Russian). doi: 10.17513/spno.30687.
- van Bosse H.J.P. Orthopaedic care of the child with arthrogryposis: a 2020 overview. *Curr Opin Pediatr.* 2020;32(1):76-85. doi: 10.1097/MOP.0000000000000847.
- Aydin B.K., Yilmaz G., Senaran H., Durgut F. Short-term results of early (before 6 months) open reduction of dislocated hips in arthrogryposis multiplex congenita. *J Pediatr Orthop B.* 2016;25(6):509-513. doi: 10.1097/BPB.0000000000000371.
- Miao M., Cai H., Wang Z., Hu L., Bian J., Cai H. Early open reduction of dislocated hips using a modified Smith-Petersen approach in arthrogryposis multiplex congenita. *BMC Musculoskelet Disord.* 2020;21(1):144. doi: 10.1186/s12891-020-3173-0.
- Wada A., Yamaguchi T., Nakamura T., Yanagida H., Takamura K., Oketani Y. et al. Surgical treatment of hip dislocation in amyoplasia-type arthrogryposis. *J Pediatr Orthop B.* 2012;21(5):381-385. doi: 10.1097/BPB.0b013e328355d040.
- Narayanan U., Mulpuri K., Sankar W.N., Clarke N.M., Hosalkar H., Price C.T. International Hip Dysplasia Institute. Reliability of a new radiographic classification for developmental dysplasia of the hip. *J Pediatr Orthop.* 2015;35(5):478-484. doi: 10.1097/BPO.0000000000000318.
- Тихилов Р.М., Шубняков И.И., Мясоедов А.А., Плиев Д.Г., Карелкин В.В., Березин Г.В. Эндопротезирования тазобедренного сустава при костных анкилозах различной этиологии, причины и результаты. *Современные проблемы науки и образования.* 2018;2(2). Режим доступа: <https://science-education.ru/ru/article/view?id=27426>. doi: 10.17513/spno.27426. Tikhilov R.M., Shubnyakov I.I., Myasoedov A.A., Pliiev D.G., Karelkin V.V., Berezin G.V. [Hip arthroplasty for bone ankylosis of various etiology, causes and results]. *Sovremennye problemy nauki i obrazovaniya*. [Modern problems of science and education. Surgery]. 2018;2(2). Available from: <https://science-education.ru/ru/article/view?id=27426>. (In Russian). doi: 10.17513/spno.27426.
- Иванов С.В., Новиков В.А., Умнов В.В., Умнов Д.В., Звозиль А.В. Анализ рентгенологических особенностей тазобедренных суставов у детей со spina bifida. *Современные проблемы науки и образования.* 2021;2(2). Режим доступа: <https://science-education.ru/ru/article/view?id=30601>. doi: 10.17513/spno.30601.

- Ivanov S.V., Novikov V.A., Umnov V.V., Umnov D.V., Zvozil' A.V. [Analysis of radiological features of hip joints in children with spina bifida. *Sovremennye problemy nauki i obrazovaniya* [Modern Problems of Science and Education. Surgery]. 2021;(2). Available from: <http://science-education.ru/ru/article/view?id=30601>. (In Russian). doi: 10.17513/spno.30601.
18. Огарев Е.В., Морозов А.К. Возрастная анатомия вертлужной впадины у детей (анатомо-рентгенологические сопоставления). *Вестник травматологии и ортопедии им. Н.Н. Приорова*. 2006;(3):3-10.
- Ogarev E.V., Morozov A.K. [Age-related anatomy of the acetabulum in children (anatomical and radiological comparisons)]. *Vestnik travmatologii i ortopedii im. N.N. Priorova* [N.N. Priorov Journal of Traumatology and Orthopedics]. 2006;(3):3-10. (In Russian).
19. Dodwell E.R., Pathy R., Widmann R.F., Green D.W., Scher D.M., Blanco J.S. et al. Reliability of the Modified Clavien-Dindo-Sink Complication Classification System in Pediatric Orthopaedic Surgery. *JB JS Open Access*. 2018;3(4):e0020. doi: 10.2106/JBJS.OA.18.00020.
20. Stilli S., Antonioli D., Lampasi M., Donzelli O. Management of hip contractures and dislocations in arthrogryposis. *Musculoskelet Surg*. 2012;96(1);17-21. doi: 10.1007/s12306-012-0180-9.

#### Сведения об авторах

✉ Сергей Федорович Баткин — научный сотрудник. Адрес: Россия, 196603, г. Санкт-Петербург, Парковая ул., 64-68.

<https://orcid.org/0000-0001-9992-8906>  
e-mail: sergey-batkin@mail.ru

Виссарионов Сергей Валентинович — член-кор. РАН, д-р мед. наук, профессор, <sup>1</sup> директор; <sup>2</sup> профессор кафедры.

<https://orcid.org/0000-0003-4235-5048>  
e-mail: vissarionovs@gmail.com

Баиндурашвили Алексей Георгиевич — д-р мед. наук, профессор, академик РАН, <sup>1</sup> президент; <sup>2</sup> заведующий кафедрой.

<https://orcid.org/0000-0001-8123-6944>  
e-mail: a.baindurashvili@szgmu.ru

Агранович Ольга Евгеньевна — д-р мед. наук, руководитель отделения.

<https://orcid.org/0000-0002-6655-4108>  
e-mail: olga\_agranovich@yahoo.com.

Барсуков Дмитрий Борисович — канд. мед. наук, старший научный сотрудник.

<https://orcid.org/0000-0002-9084-5634>  
e-mail: dbbarsukov@gmail.com

Буклаев Дмитрий Степанович — канд. мед. наук, заведующий отделением.

<https://orcid.org/0000-0003-1868-3703>  
e-mail: dima@buklaev.com

Петрова Екатерина Владимировна — канд. мед. наук, старший научный сотрудник.

<https://orcid.org/0000-0002-1596-3358>  
e-mail: pet\_kitten@mail.ru

Трофимова Светлана Ивановна — канд. мед. наук, научный сотрудник.

<https://orcid.org/0000-0002-4116-8008>  
e-mail: trofimova\_sv2012@mail.ru

Коченова Евгения Александровна — канд. мед. наук, врач травматолог-ортопед.

<https://orcid.org/0000-0001-6231-8450>  
e-mail: jsummer84@yandex.ru

Савина Маргарита Владимировна — канд. мед. наук, руководитель лаборатории.

<https://orcid.org/0000-0001-8225-3885>  
e-mail: drevma@yandex.ru

#### Authors' information

✉ Sergey F. Batkin. Address: Russia, 196603, St. Petersburg, Parkovaya str., 64-68.

<https://orcid.org/0000-0001-9992-8906>  
e-mail: sergey-batkin@mail.ru

Sergey V. Vissarionov — Dr. Sci. (Med.), Professor.

<https://orcid.org/0000-0003-4235-5048>  
e-mail: vissarionovs@gmail.com

Alexey G. Baindurashvili — Dr. Sci. (Med.), Professor

<https://orcid.org/0000-0001-8123-6944>  
mail: a.baindurashvili@szgmu.ru

Olga E. Agranovich — Dr. Sci. (Med.).

<https://orcid.org/0000-0002-6655-4108>  
e-mail: olga\_agranovich@yahoo.com

Dmitriy B. Barsukov — Cand. Sci. (Med.).

<https://orcid.org/0000-0002-9084-5634>  
e-mail: dbbarsukov@gmail.com

Dmitriy S. Buklaev — Cand. Sci. (Med.).

<https://orcid.org/0000-0003-1868-3703>  
e-mail: dima@buklaev.com

Ekaterina V. Petrova — Cand. Sci. (Med.).

<https://orcid.org/0000-0002-1596-3358>  
e-mail: pet\_kitten@mail.ru

Svetlana I. Trofimova — Cand. Sci. (Med.).

<https://orcid.org/0000-0002-4116-8008>  
e-mail: trofimova\_sv2012@mail.ru

Evgenia A. Kochenova — Cand. Sci. (Med.).

<https://orcid.org/0000-0001-6231-8450>  
e-mail: e-mail: jsummer84@yandex.ru

Margarita V. Savina — Cand. Sci. (Med.).

<https://orcid.org/0000-0001-8225-3885>  
e-mail: drevma@yandex.ru