



Для практических врачей
УДК 616.717.11-009.2
<https://doi.org/10.21823/2311-2905-1620>



Дискинезия лопатки

Ж.Ю. Пилипсон¹, Д.О. Ильин^{1,2}, А.Н. Логвинов¹, А.В. Фролов^{1,2}, И.А. Васильев^{1,2},
Д.А. Бессонов^{1,2}, Е.Е. Ачкасов³, А.В. Королев^{1,2}

¹ Европейская клиника спортивной травматологии и ортопедии (ECSTO), г. Москва, Россия

² ФГАОУ ВО «Российский университет дружбы народов», г. Москва, Россия

³ ФГАОУ ВО «Первый Московский государственный медицинский университет им. И.М. Сеченова (Сеченовский университет)» Минздрава России, г. Москва, Россия

Реферат

Под дискинезией лопатки (ДЛ) понимают любое нарушение ее статичного положения или кинематики во время движений в плечевом суставе. Правильная ориентация лопатки связана с тонусом крепящихся к ней мышц. Распространенность дискинезии лопатки велика среди пациентов с субакромиальным импинджмент-синдромом, частичными разрывами вращательной манжеты, нестабильностью плечевого сустава и повреждениями SLAP. Дискинезия лопатки может быть вызвана целым спектром причин: верхний перекрестный синдром и предрасполагающие к нему постуральные адаптации, неврологические нарушения. Однако инструментальная диагностика дискинезии лопатки затруднена, что делает основным методом ее выявления клинические тесты. В данной лекции подробно описаны этиология дискинезии лопатки, классификация, диагностические тесты и способы лечения. Выявление дискинезии лопатки и определение ее типа у пациентов с патологиями плечевого сустава позволяет сформировать оптимальный протокол реабилитационной терапии, включающий способы миофасциального релиза, пассивную и активную растяжку спазмированных и тренировку слабых мышечных групп, направленные на коррекцию постуральных нарушений, патологии плечелопаточного ритма, восстановление нормальной биомеханики гленоумерального сустава.

Ключевые слова: дискинезия лопатки, плечевой сустав, биомеханика плечевого сустава, вращательная манжета, субакромиальный импинджмент-синдром.

Источник финансирования: без спонсорской поддержки.

For practical physicians
<https://doi.org/10.21823/2311-2905-1620>



Scapula Dyskinesia

Zhanna Yu. Pilipson¹, Dmitrii O. Il'in^{1,2}, Aleksei N. Logvinov¹, Aleksandr V. Frolov^{1,2},
Ivan A. Vasiliev^{1,2}, Dmitrii A. Bessonov^{1,2}, Evgenii E. Achkasov³, Andrey V. Korolev^{1,2}

¹ European Clinic of Sports Traumatology and Orthopedics (ECSTO), Moscow, Russia

² RUDN University, Moscow, Russia

³ Sechenov University, Moscow, Russia

Abstract

Scapular dyskinesia is any alteration of its static position or kinematics during movements in the shoulder joint. The correct scapula orientation is associated with the tone of the muscles attached to it. The prevalence of scapular dyskinesia is high among patients with subacromial impingement syndrome, partial rotator cuff tears, shoulder joint instability

Пилипсон Ж.Ю., Ильин Д.О., Логвинов А.Н., Фролов А.В., Васильев И.А., Бессонов Д.А., Ачкасов Е.Е., Королев А.В. Дискинезия лопатки. *Травматология и ортопедия России*. 2021;27(4):145-154. <https://doi.org/10.21823/2311-2905-1620>.

Cite as: Pilipson Zh.Yu., Il'in D.O., Logvinov A.N., Frolov A.V., Vasiliev I.A., Bessonov D.A., Achkasov E.E., Korolev A.V. [Scapula Dyskinesia]. *Travmatologiya i ortopediya Rossii* [Traumatology and Orthopedics of Russia]. 2021;27(4):145-154. (In Russian). <https://doi.org/10.21823/2311-2905-1620>.

✉ Логвинов Алексей Николаевич / Aleksei N. Logvinov; e-mail: logvinov09@gmail.com

Рукопись получена: 15.04.2021. Рукопись одобрена: 21.07.2021. Статья опубликована онлайн: 30.11.2021.
Submitted: 15.04.2021. Accepted: 21.07.2021. Published Online: 30.11.2021.

© Пилипсон Ж.Ю., Ильин Д.О., Логвинов А.Н., Фролов А.В., Васильев И.А., Бессонов Д.А., Ачкасов Е.Е., Королев А.В., 2021
© Pilipson Zh.Yu., Il'in D.O., Logvinov A.N., Frolov A.V., Vasiliev I.A., Bessonov D.A., Achkasov E.E., Korolev A.V., 2021

and SLAP injuries. Scapular dyskinesis can be caused by a whole range of factors, including upper cross syndrome and postural adaptations predisposing to it, neurological disorders. However, instrumental diagnosis of scapular dyskinesis is difficult, which makes the use of clinical tests the main method of its detection. In this lecture, the etiology of scapular dyskinesis, classification, diagnostic tests and treatment methods are analyzed in detail. The detection of scapular dyskinesis and its type determination in patients with shoulder joint pathologies allows us to form an optimal rehabilitation therapy protocol, including techniques of myofascial release, passive and active stretching of spasmodic and training of weak muscle groups aimed at correcting postural disorders, pathology of the scapulohumeral rhythm, restoration of the glenohumeral joint normal biomechanics.

Keywords: scapular dyskinesis, shoulder joint, shoulder joint biomechanics, rotator cuff, subacromial impingement syndrome.

Funding: no funding or sponsorship was received.

Competing interests: the authors declare that there are no competing interests.

Введение

Под дискинезией лопатки (ДЛ) понимают любое нарушение ее статичного положения или кинематики во время движений в плечевом суставе [1, 2]. Плечевой пояс крепится к осевому скелету через грудинно-ключичный сустав [3, 4]. Поэтому правильная ориентация лопатки в пространстве как в покое, так и при движениях в значительной степени связана с нормальным тонусом крепящихся к ней мышц. Гленоид является стабильным основанием для работы плечевого сустава, а также важным звеном кинетической цепи, в которой нижние конечности и корпус выполняют роль генераторов силы, а верхняя конечность — роль регулятора силы [1, 5, 6]. У пациентов с различной патологией плечевого сустава, такими как субакромиальный импинджмент-синдром (САИС), нестабильность плечевого сустава, разрывы сухожилий вращательной манжеты или суставной губы, отмечаются нарушения положения и движений лопатки [1, 7, 8, 9].

W.B. Kibler описал критерии правильного положения лопатки: по задней поверхности грудной клетки на уровне от T2 до T7, на одинаковом удалении от позвоночника (приблизительно 7,5 см), плоско у реберной дуги, в положении 40° внутренней ротации и 10° переднего наклона, без выстояния нижних или медиальных ее отделов [10].

Основные движения лопатки по F. Struyf с соавторами [11]:

1. Ротация:

- вокруг сагиттальной оси во фронтальной плоскости — верхняя (верхняя порция трапециевидной мышцы, передняя зубчатая мышца) и нижняя ротация (леватор лопатки, ромбовидные мышцы, малая грудная мышца);

- вокруг фронтальной оси в сагиттальной плоскости — передний и задний наклон (малая грудная и передняя зубчатая мышцы соответственно);

- вокруг вертикальной оси в горизонтальной плоскости — наружная ротация (ромбовидные

мышцы) и внутренняя ротация (передняя зубчатая мышца).

2. Трансляция:

- элевация — движение вверх по грудной клетке (верхняя порция трапециевидной мышцы, элеватор лопатки);

- депрессия — движения вниз по грудной клетке (нижняя порция трапециевидной мышцы);

- ретракция — движение к позвоночнику (ромбовидные мышцы, средняя порция трапециевидной мышцы);

- протракция — движение от позвоночника (передняя зубчатая мышца).

Для осущестления ключевых движений в плечевом суставе необходима содружественная работа гленоумерального и лопаточно-грудного суставов — плечелопаточный ритм (ПЛР) (табл. 1).

В исследовании V.T. Inman с соавторами данное соотношение составляет соответственно 2:1 — на 2° движений в гленоумеральном суставе приходится 1° движений в лопаточно-грудном суставе [8].

В работе S.K. Lee с соавторами проведен более детальный анализ ПЛР при помощи 3D-трекинг-программы с использованием инфракрасных камер и датчиков, крепящихся на проекцию лопатки и плечевой кости. В работе выявлено, что статистически значимой разницы между ПЛР доминантной и недоминантной конечностей нет [12].

В. Lee с соавторами при помощи флюороскопических изображений детально рассмотрели кинематику лопатки и ПЛР, сравнив их при пассивных и активных движениях в плечевом суставе и выполнив измерения во время подъема верхней конечности и при ее опускании [13]. В работе также описаны измерения не только верхней ротации лопатки, но и ее заднего наклона и наружной ротации. Коллеги выявили приблизительные данные по значениям ПЛР во время элевации верхней конечности, которые составили в среднем $3,50 \pm 0,17$. Значимой разницы между измерениями активных и пассивных движений специалисты не обнаружили.

Таблица 1

Плечелопаточный ритм по В. Lee с соавторами [13]

Угол отведения в плечевом суставе	Соответствующие углы движений в гленоумеральном и лопаточно-грудном суставах
0–30°	Гленоумеральный 20° Лопаточно-грудной (верхняя ротация) 8–11° Лопаточно-грудной (задний наклон) 0° Лопаточно-грудной (наружная ротация) 0°
30–60°	Гленоумеральный 20–40° Лопаточно-грудной (верхняя ротация) 11–23° Лопаточно-грудной (задний наклон) 1,7–4,6° Лопаточно-грудной (наружная ротация) 1,2–2,5°
60–90°	Гленоумеральный 40–60° Лопаточно-грудной (верхняя ротация) 23–29° Лопаточно-грудной (задний наклон) 4,6–7,5° Лопаточно-грудной (наружная ротация) 2,5–3,3°
90–120°	Гленоумеральный 60–90° Лопаточно-грудной (верхняя ротация) 29–38° Лопаточно-грудной (задний наклон) 7,5–14,0° Лопаточно-грудной (наружная ротация) 3,3–5,3°

Классификация дискинезии лопатки

Наиболее популярной является классификация дискинезии лопатки, предложенная W.B. Kibler с соавторами [14]:

- тип 1 (нижняя дисфункция — tilted scapula): выстояние нижнего угла лопатки над грудной клеткой сзади (передний наклон в сагиттальной плоскости);

- тип 2 (медиальная дисфункция — winging scapula): выстояние всего медиального края лопатки над грудной клеткой сзади (внутренняя ротация лопатки);

- тип 3 (верхняя дисфункция — shrug): ранняя элевация или чрезмерная верхняя ротация лопатки во время элевации верхней конечности.

Отдельная категория комбинированной дискинезии лопатки — SICK scapula (Scapular malpositioning, Inferior medial border prominence, Coracoid pain and malposition and dysKinesis of scapular movement) встречается преимущественно у атлетов бросковых видов спорта и считается перегрузочным состоянием. Клинически проявляется передним наклоном лопатки, ее протракцией, а также ранней элевацией при отведении плеча [6].

Эпидемиология и этиология дискинезии лопатки

Дискинезия лопатки часто отмечается у атлетов, занимающихся спортом, предполагающим движения в плечевом суставе выше горизонтального уровня — теннис, волейбол, плавание, метательные виды спорта. Так, J. Preziosi Standoli с соавторами, изучив кинематику плечевых суставов 661 пловца элитного уровня, обнаружили бессимптомную ДЛ у 8,5% [15]. Распространенность ДЛ выше у спортсменов, работающих выше горизонтального уровня, нежели чем у остальных, ввиду необходимости использования полного объема движений в плечевом суставе, зачастую на высокой скорости [16].

Дискинезия лопатки является многофакторным состоянием. Причинами развития ДЛ могут являться неврологические факторы, мышечный дисбаланс, патология непосредственно плечевого сустава, постуральные нарушения [17].

W.B. Kibler с соавторами и J.B. Berthold с соавторами в своих работах выявили неврологические причины, способствующие формированию ДЛ типа 2, такие как повреждение длинного грудного нерва, цервикальная радикулопатия [9, 18].

Согласно работам S. Gumina с соавторами, а также К. Otoshi с соавторами, постуральные адаптации, в частности гиперкифоз грудного отдела позвоночника, способны оказывать косвенное влияние на неправильное положение лопатки и, как следствие, возможное развитие САИС [19, 20].

Наиболее частой причиной развития ДЛ, по мнению W.B. Kibler с соавторами, считается мышечный дисбаланс — укорочение одной группы мышц при нетренированности и слабости другой [9]. Так, укорочение малой грудной мышцы упоминается в литературе как фактор, ограничивающий задний наклон лопатки и ее наружную ротацию [21, 22]. В то же время слабость, к примеру, передней зубчатой мышцы, приводит к снижению верхней ротации лопатки при одновременном увеличении внутренней ее ротации [23, 24].

Диагностика дискинезии лопатки

Задачами клинического осмотра является выявление наличия или отсутствия ДЛ в положении покоя (визуально при осмотре сзади и сбоку — выстояние нижнего угла лопатки, ее медиального края), а также при движениях в плечевом суставе. Помимо этого важно применить динамические маневры для оценки эффекта коррекции дискинезии при САИС. Это позволит выявить влияние дискинезии лопатки на симптомы у пациента и верно построить последовательную программу реабилитационного лечения.

При пальпации малой грудной мышцы и короткой головки двуглавой мышцы плеча будет определяться их чувствительность ввиду укорочения, в то же время при движениях в плечевом суставе боль в проекции вышеуказанных мышц может отсутствовать. При мануальной максимальной ретракции лопатки врачом, а также при отведении плеча примерно на 40–50° может возникать ощущение чувствительности и напряженности данных мышц. M. Kluepfer с соавторами предложили следующий относительный метод оценки укорочения малой грудной мышцы — пациенту необходимо встать, прижавшись спиной к стене, врач измеряет расстояние от стены до переднего края акромиона с обеих сторон и оценивает разницу в сантиметрах [25] (рис. 1).

S.S. Burkhart с соавторами составили схему оценки комбинированной ДЛ SICK scapula в положении пациента стоя с опущенными вдоль туловища руками [6], по которой определяется наличие болевого синдрома в указанных анатомических областях, параметры ДЛ данного типа — *infera* или опущение лопатки в сантиметрах (по верхнемедиальному углу лопатки), степень протракции лопатки в сравнении с невовлеченной стороной, а также степень ее отведения.

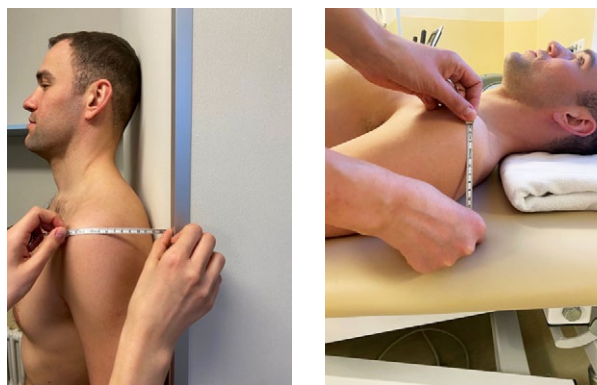


Рис. 1. Определение дискинезии лопатки путем измерения расстояния между задним краем акромиона и стеной в положении пациента стоя и лежа на спине

Fig. 1. Determination of scapular dyskinesis by measuring the distance between the posterior edge of the acromion and the wall in the standing and lying on the back

Альтернативный метод определения переднего наклона лопатки как одного из проявлений ДЛ в покое описали J.D. Borstad и P.M. Ludewig [26]. В работе предложено измерять длину малой грудной мышцы пациента в покое в положении лежа на спине (от края 4-го ребра до нижнемедиального края клювовидного отростка), после чего вычислять так называемый индекс малой грудной мышцы (ИМГ) ввиду возможной вариабельности измерений в зависимости от роста человека. ИМГ вычислялся путем деления полученной длины малой грудной мышцы на рост человека и последующего умножения полученной суммы на 100. Согласно авторам, ИМГ определял укорочение малой грудной мышцы при результате 7,65 или ниже.

Оценка динамической стабильности лопатки была впервые предложена в работе P. McClure с соавторами [27]. Она включает в себя нагрузочный тест на мышцы-стабилизаторы лопатки и определение их утомляемости при движениях в плечевом суставе с утяжелителями в обеих руках (1,4 кг при массе пациента до 68,1 кг и 2,2 кг при массе пациента более 68,1 кг) [21, 24, 23, 27]. Пациенту предлагается выполнить от 3–5 до 10 повторений сгибания в обоих плечевых суставах (рис. 2). Выстояние любой части медиального края лопатки оценивается как наличие ДЛ (признак «yes») или ее отсутствие (признак «no»).

Компенсирующие тесты особенно актуальны при диагностике САИС. Наиболее показательными и достоверными являются тест ассистированного движения лопатки (*scapular assistance test* — SAT) и тест ретракции лопатки (*scapular retraction test* — SRT) [14].

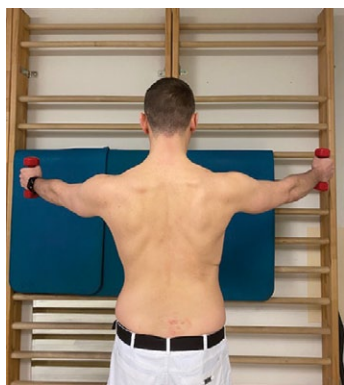

Рис. 2. Тест на дискинезию лопатки по McClure

Fig. 2. McClure scapular dyskinesis test

При выполнении теста ассистированного движения лопатки врач оказывает мягкое давление на медиальный край лопатки для ее дополнительной верхней ротации и заднего наклона при выполнении пациентом отведения верхней конечности, тем самым несколько увеличивая субакромиальное пространство и выявляя роль дефицита верхней ротации лопатки и переднего ее наклона в формировании болевого синдрома при САИС. Тест ретракции лопатки выполняется в положении пациента стоя или сидя. Пациент выполняет элевацию верхней конечности, при этом исследующий мануально осуществляет ретракцию и задний наклон лопатки. Тест считается положительным, если при его выполнении уменьшается интенсивность боли [14].

Лечение дискинезии лопатки

Все типы дискинезии лопатки, включая SICK scapula, требуют специфической реабилитационной терапии с индивидуальной программой для каждого пациента в зависимости от клинических

проявлений. Восстановительное лечение включает пассивные мероприятия (ручной или инструментальный релиз укороченных и напряженных мышц, устранение триггерных точек, электромиостимуляция), а также активные мероприятия — специфические упражнения на растяжку укороченных структур и силовую тренировку ослабленных мышечных групп.

Малая грудная мышца

Способы растяжки малой грудной мышцы делятся на пассивные и активные. При пассивной растяжке (cools stretch) в положении пациента лежа на спине врач осуществляет наружную ротацию больного плеча с небольшим отведением с фиксацией лопатки. Активная растяжка малой грудной мышцы осуществляется в положении пациента стоя у стены с отведением плеча 150° и разогнутым локтевым суставом [28].

М.М. Reinold с соавторами, а также S.S. Burkhart с соавторами являются сторонниками следующих техник растяжки малой грудной мышцы [6, 29]:

1. Пассивной (без помощи врача) — в положении пациента лежа на спине со свернутым и уложенным вдоль грудного отдела позвоночника полотенцем и отведенными верхними конечностями с постепенным увеличением угла отведения до 150° (рис. 3). Пассивная растяжка на каждом угле отведения удерживается от 30 до 60 сек.

2. При возможности активной растяжки используют растяжку «90/90», предполагающую отведение плеча на 90° в сочетании со сгибанием в локтевом суставе на 90° в положении пациента стоя у стены с упором в стену предплечьем и ладонью вовлеченной верхней конечности (рис. 4).

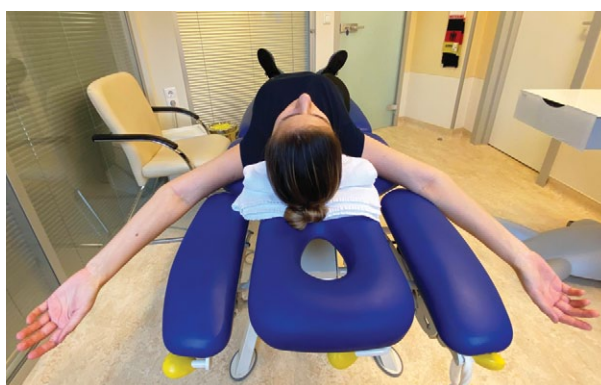
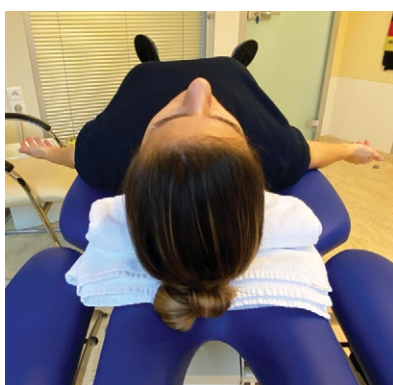

Рис. 3. Растяжка малой грудной мышцы в положении лежа на спине с валиком вдоль грудного отдела позвоночника по М.М. Reinold и S.S. Burkhart

Fig. 3. Stretching of the *pectoralis minor* muscle in the supine position with a roller along the thoracic spine according to M.M. Reinold and S.S. Burkhart



Рис. 4. Растяжка малой грудной мышцы в положении 90/90 стоя у стены или в петлях TRX

Fig. 4. Stretching of the pectoralis minor muscle in the 90/90 position standing against a wall or in TRX loops

Трапецевидная мышца

Тренировка трапецевидной мышцы (баланс верхней, средней и нижней ее порций) также предлагается специалистами в различных вариациях. А.М. Cools с соавторами особое внимание уделяют укреплению данной мышечной группы: флексия верхней конечности лежа на здоровом боку (опционально с утяжелителями при прогрессе тренировок), наружная ротация с утяжелением лежа на здоровом боку (рис. 5), а также горизонтальное отведение с наружной ротацией плеча лежа на животе с утяжелением (рис. 6). Данные упражнения оптимальны для восстановления баланса между верхней и нижней порциями трапецевидной мышцы [30]. В то же время флексия верхней конечности в положении лежа на здоровом боку (опционно — с утяжелителями при прогрессии тренировки), наружная ротация с утяжелением лежа на неповлеченном боку и билатеральное разгибание верхних конечностей с утяжелением лежа на животе указаны как наиболее эффективные для коррекции дисбаланса между верхней и средней порциями трапецевидной мышцы.

R.A. Ekstrom с соавторами отметили наибольшую электромиографическую активность нижней порции трапецевидной мышцы при выполнении горизонтального отведения лежа на животе в сочетании с наружной ротацией (горизонтального упражнения «full can»), а также горизонтального отведения на 120° (ровно по ходу направления волокон нижней порции) [31].

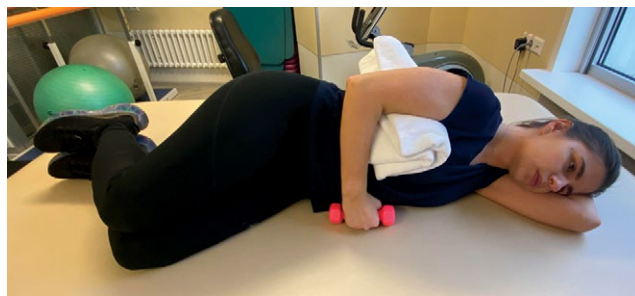

Рис. 5. Наружная ротация в положении лежа на здоровом боку с утяжелением

Fig. 5. Sidelying external rotation

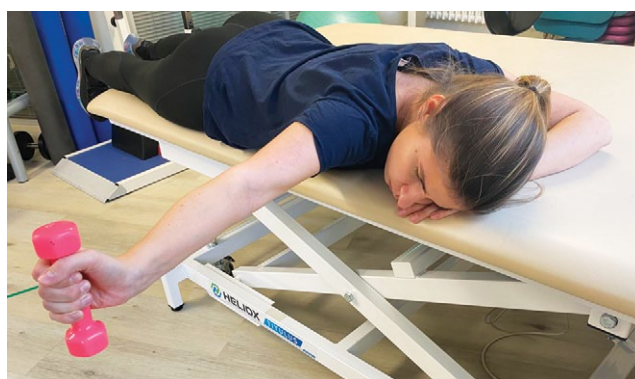
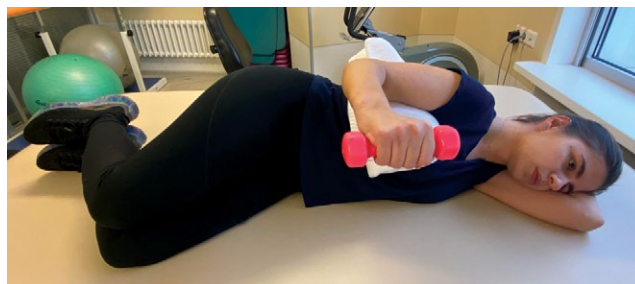
Рис. 6. Горизонтальное отведение в сочетании с наружной ротацией с утяжелением

Fig. 6. Horizontal abduction in combination with external rotation and weighting

По мнению М.М. Reinold, наиболее эффективным силовым упражнением, направленным на баланс сил различных пучков трапецевидной мышцы, является билатеральная наружная ротация в положении стоя при 0° отведения с резиновым эспандером перед грудной клеткой (W-exercise), акцент при этом делается на ретракции лопаток и заднем их наклоне [29] (рис. 7).



Рис. 7. Билатеральная наружная ротация в положении стоя при 0° отведения плеча с эспандером перед грудной клеткой для укрепления нижней порции трапециевидной мышцы и подостной мышцы (W-exercise)

Fig. 7. Bilateral external rotation in a standing position at 0° shoulder abduction with an expander in front of the chest to strengthen the lower portion of the trapezius muscle and the infraspinatus muscle (W-exercise)

Передняя зубчатая мышца

М.М. Reinold с соавторами в своей работе отметили, что данная мышца особенно важна для кинематики лопатки, поскольку отвечает за все компоненты нормального ее движения в трех плоскостях — верхнюю и наружную ротации, задний наклон [32].

Передняя зубчатая мышца также помогает стабилизировать медиальный край лопатки и нижний ее угол, тем самым предотвращая внутреннюю ротацию лопатки и передний наклон. Электромиографическая активность передней зубчатой мышцы увеличивается при элевации верхней конечности, однако при наличии у пациента САИС рекомендовано выполнение упражнений для укрепления передней зубчатой мышцы при меньших углах отведения, активность мышцы при которых также велика.

Некоторыми авторами описаны наиболее эффективные упражнения для укрепления передней зубчатой мышцы, самыми распространенными из которых являются «отжимания плюс» (push-up plus) — отжимания с выпрямленными локтевыми суставами исключительно за счет протракции лопаток — от стены в положении на четвереньках, а также классические «отжимания плюс» с выпрямленными коленными суставами [33, 34]. В литературе была отмечена более высокая электромиографическая активность мышцы при более горизонтальном положении тулови-

ща, то есть при наибольшем влиянии гравитации [32]. Согласно исследованиям S.Y. Jeong с соавторами и S. Kim с соавторами, электромиографическая активность передней зубчатой мышцы также при «отжиманиях плюс» на нестабильных поверхностях выше, нежели на стабильных [35, 36].

M.J. Decker с соавторами сравнили несколько групп упражнений для выявления максимально направленных на увеличение силы передней зубчатой мышцы. При электромиографии они обнаружили наибольшую активность мышцы при выполнении вышеупомянутого упражнения «отжимания плюс», или push-up plus, а также при «динамических обниманиях» (dynamic hugs) [37] (рис. 8).

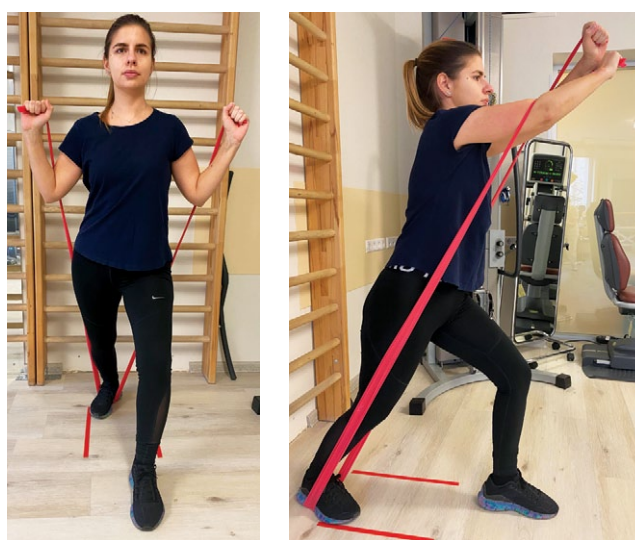

Рис. 8. Динамические обнимания с резиновым эспандером

Fig. 8. Dynamic hugs with a rubber expander

Согласно исследованиям R.A. Ekstrom с соавторами, для максимальной активности передней зубчатой мышцы необходимо обязательное сочетание протракции и верхней ротации лопатки [31]. Данные условия достигаются при выполнении упражнения «динамические удары» с резиновым эспандером и флексией 120°, когда в исходном положении пациента верхняя конечность находится в состоянии приведения, а далее осуществляются горизонтальное приведение, элевация верхней конечности и разгибание в локтевых суставах с последующей протракцией лопатки.

Ромбовидные мышцы

Ромбовидные мышцы выполняют роль стабилизаторов медиального края лопатки, осуществляя ее ретракцию. R. Paine и M.L. Voight рекомендовали выполнение упражнения тяги на

ромбовидные мышцы (low row) при использовании резинового эспандера, зафиксированного на уровне живота на стабильном основании с необ-

ходимостью повторений от 10 до 20 раз, по 3 подхода при удержании сведения лопаток по 3 сек. [38] (рис. 9).



Рис. 9. Упражнение тяги на ромбовидные мышцы с резиновым эспандером
Fig. 9. Low-row exercise on rhomboid muscles with a rubber expander

Заключение

Клиническая оценка нарушений кинематики плечевого сустава необходима для определения тактики лечения различных патологий плечевого сустава. Инструментальная диагностика ДЛ затруднительна, основным методом ее выявления является использование клинических тестов. Выявление ДЛ и определение ее типа у пациентов с патологией плечевого сустава позволяют сформировать оптимальный протокол реабилитации, включающий техники миофасциального релиза, пассивную и активную растяжку спазмированных и тренировку слабых мышечных групп, направленные на коррекцию постуральных нарушений, патологии плечелопаточного ритма, восстановление нормальной биомеханики гленоумерального сустава.

Информированное согласие

Маскирование фотографий не проведено в связи с тем, что объектами фотографий являются не пациенты, а сотрудники Европейской клиники спортивной травматологии и ортопедии (ECSTO) инструктор ЛФК Н.М. Попков и врач-реабилитолог Ж.Ю. Пилипсон, которые дали свое согласие на публикацию изображений без маскирования.

Литература [References]

1. Kibler W.B., Ludewig P.M., McClure P.W., Michener L.A., Bak K., Sciascia A.D. Clinical implications of scapular dyskinesis in shoulder injury: the 2013 consensus statement from the 'Scapular Summit'. *Br J Sports Med.* 2013;47(14):877-885. doi: 10.1136/bjsports-2013-092425.
2. Longo U.G., Petrillo S., Candela V., Rizzello G., Loppini M., Maffulli N. et al. Arthroscopic rotator cuff repair with and without subacromial decompression is safe and effective: a clinical study. *BMC Musculoskelet Disord.* 2020;21(1):24. doi: 10.1186/s12891-019-3032-z.
3. Dhawan R., Singh R.A., Tins B., Hay S.M. Sternoclavicular joint. *Shoulder Elbow.* 2018;10(4):296-305. doi: 10.1177/1758573218756880.
4. Van Tongel A., De Wilde L. Sternoclavicular joint injuries: a literature review. *Muscles Ligaments Tendons J.* 2012;1(3):100-105.
5. Kibler W.B., Sciascia A. Current concepts: scapular dyskinesis. *Br J Sports Med.* 2010;44(5):300-305. doi: 10.1136/bjism.2009.058834.
6. Burkhart S.S., Morgan C.D., Kibler W.B. The disabled throwing shoulder: spectrum of pathology Part III: The SICK scapula, scapular dyskinesis, the kinetic chain, and rehabilitation. *Arthroscopy.* 2003;19(6):641-661. doi: 10.1016/s0749-8063(03)00389-x.
7. Huang T.S., Ou H.L., Huang C.Y., Lin J.J. Specific kinematics and associated muscle activation in individuals with scapular dyskinesis. *J Shoulder Elbow Surg.* 2015;24(8):1227-1234. doi: 10.1016/j.jse.2014.12.022.
8. Inman V.T., Saunders J.B., Abbott L.C. Observations of the function of the shoulder joint. 1944. *Clin Orthop Relat Res.* 1996;(330):3-12. doi: 10.1097/00003086-199609000-00002.

9. Kibler W.B., Sciascia A., Wilkes T. Scapular dyskinesis and its relation to shoulder injury. *J Am Acad Orthop Surg.* 2012;20(6):364-372. doi: 10.5435/JAAOS-20-06-364.
10. Kibler W.B. The role of the scapula in athletic shoulder function. *Am J Sports Med.* 1998;26(2):325-337. doi: 10.1177/03635465980260022801.
11. Struyf F., Nijs J., Baeyens J.P., Mottram S., Meeusen R. Scapular positioning and movement in unimpaired shoulders, shoulder impingement syndrome, and glenohumeral instability. *Scand J Med Sci Sports.* 2011;21(3):352-358. doi: 10.1111/j.1600-0838.2010.01274.x.
12. Lee S.K., Yang D.S., Kim H.Y., Choy W.S. A comparison of 3D scapular kinematics between dominant and nondominant shoulders during multiplanar arm motion. *Indian J Orthop.* 2013;47(2):135-142. doi: 10.4103/0019-5413.108882.
13. Lee B., Kim D., Jang Y., Jin H. Three-dimensional in vivo scapular kinematics and scapulohumeral rhythm: a comparison between active and passive motion. *J Shoulder Elbow Surg.* 2020;29(1):185-194. doi: 10.1016/j.jse.2019.05.036.
14. Kibler W.B., Uhl T.L., Maddux J.W., Brooks P.V., Zeller B., McMullen J. Qualitative clinical evaluation of scapular dysfunction: a reliability study. *J Shoulder Elbow Surg.* 2002;11(6):550-556. doi: 10.1067/mse.2002.126766.
15. Preziosi Standoli J., Fratolocchi F., Candela V., Preziosi Standoli T., Giannicola G., Bonifazi M. et al. Scapular Dyskinesis in Young, Asymptomatic Elite Swimmers. *Orthop J Sports Med.* 2018;6(1):2325967117750814. doi: 10.1177/2325967117750814.
16. Miller A.H., Evans K., Adams R., Waddington G., Witchalls J. Shoulder injury in water polo: A systematic review of incidence and intrinsic risk factors. *J Sci Med Sport.* 2018;21(4):368-377. doi: 10.1016/j.jsams.2017.08.015.
17. Longo U.G., Ambrogioni L.R., Berton A., Candela V., Massaroni C., Carnevale A. et al. Scapular Dyskinesis: From Basic Science to Ultimate Treatment. *Int J Environ Res Public Health.* 2020;17(8):2974. doi: 10.3390/ijerph17113810.
18. Berthold J.B., Burg T.M., Nussbaum R.P. Long Thoracic Nerve Injury Caused by Overhead Weight Lifting Leading to Scapular Dyskinesis and Medial Scapular Winging. *J Am Osteopath Assoc.* 2017;117(2):133-137. doi: 10.7556/jaoa.2017.025.
19. Gumina S., Di Giorgio G., Postacchini F., Postacchini R. Subacromial space in adult patients with thoracic hyperkyphosis and in healthy volunteers. *Chir Organi Mov.* 2008;91(2):93-96. doi: 10.1007/s12306-007-0016-1.
20. Otoshi K., Takegami M., Sekiguchi M., Onishi Y., Yamazaki S., Otani K. et al. Association between kyphosis and subacromial impingement syndrome: LOHAS study. *J Shoulder Elbow Surg.* 2014;23(12):e300-e307. doi: 10.1016/j.jse.2014.04.010.
21. Provencher M.T., Kirby H., McDonald L.S., Golijanin P., Gross D., Campbell K.J. et al. Surgical Release of the Pectoralis Minor Tendon for Scapular Dyskinesia and Shoulder Pain. *Am J Sports Med.* 2017;45(1):173-178. doi: 10.1177/0363546516664720.
22. Umehara J., Nakamura M., Nishishita S., Tanaka H., Kusano K., Ichihashi N. Scapular kinematic alterations during arm elevation with decrease in pectoralis minor stiffness after stretching in healthy individuals. *J Shoulder Elbow Surg.* 2018;27(7):1214-1220. doi: 10.1016/j.jse.2018.02.037.
23. Pires E.D., Camargo P.R. Analysis of the kinetic chain in asymptomatic individuals with and without scapular dyskinesis. *Clin Biomech (Bristol, Avon).* 2018;54:8-15. doi: 10.1016/j.clinbiomech.2018.02.017.
24. Uga D., Nakazawa R., Sakamoto M. Strength and muscle activity of shoulder external rotation of subjects with and without scapular dyskinesis. *J Phys Ther Sci.* 2016;28(4):1100-1105. doi: 10.1589/jpts.28.1100.
25. Kluemper M., Uhl T., Hazelrigg H. Effect of stretching and strengthening shoulder muscles on forward shoulder posture in competitive swimmers. *J Sports Rehabil.* 2006;15(1):58-70. doi: 10.1123/jsr.15.1.58.
26. Borstad J.D., Ludewig P.M. The effect of long versus short pectoralis minor resting length on scapular kinematics in healthy individuals. *J Orthop Sports Phys Ther.* 2005;35(4):227-238. doi: 10.2519/jospt.2005.35.4.227.
27. McClure P., Tate A.R., Kareha S., Irwin D., Zlupko E. A clinical method for identifying scapular dyskinesis, part 1: reliability. *J Athl Train.* 2009;44(2):160-164. doi: 10.4085/1062-6050-44.2.160.
28. Ellenbecker T.S., Cools A. Rehabilitation of shoulder impingement syndrome and rotator cuff injuries: an evidence-based review. *Br J Sports Med.* 2010;44(5):319-327. doi: 10.1136/bjsm.2009.058875.
29. Reinold M.M., Gill T.J., Wilk K.E., Andrews J.R. Current concepts in the evaluation and treatment of the shoulder in overhead throwing athletes, part 2: injury prevention and treatment. *Sports Health.* 2010;2(2):101-115. doi: 10.1177/1941738110362518.
30. Cools A.M., Dewitte V., Lanszweert F., Notebaert D., Roets A., Soetens B. et al. Rehabilitation of Scapular Muscle Balance. *Am J Sports Med.* 2007;35(10):1744-1751. doi: 10.1177/0363546507303560.
31. Ekstrom R.A., Donatelli R.A., Soderberg G.L. Surface electromyographic analysis of exercises for the trapezius and serratus anterior muscles. *J Orthop Sports Phys Ther.* 2003;33(5):247-258. doi: 10.2519/jospt.2003.33.5.247.
32. Reinold M.M., Escamilla R.F., Wilk K.E. Current concepts in the scientific and clinical rationale behind exercises for glenohumeral and scapulothoracic musculature. *J Orthop Sports Phys Ther.* 2009;39(2):105-117. doi: 10.2519/jospt.2009.2835.
33. Ludewig P.M., Reynolds J.F. The association of scapular kinematics and glenohumeral joint pathologies. *J Orthop Sports Phys Ther.* 2009;39(2):90-104. doi: 10.2519/jospt.2009.2808.
34. Escamilla R.F., Yamashiro K., Paulos L., Andrews J.R. Shouldermuscleactivityandfunctionincommonshoulder rehabilitation exercises. *Sports Med.* 2009;39(8):663-685. doi: 10.2165/00007256-200939080-00004.
35. Jeong S.Y., Chung S.H., Shim J.H. Comparison of Upper Trapezius, Anterior Deltoid and Serratus Anterior Muscle Activity during Push-up plus Exercise on Slings and a Stable Surface. *J Phys Ther Sci.* 2014;26(6):937-939. doi: 10.1589/jpts.26.937.
36. Kim S., Kwon O., Kim S., Park K., Choung S., Weon J. Serratus anterior muscle activation during knee push-up plus exercise performed on static stable, static unstable, and oscillating unstable surfaces in healthy subjects. *Physical Therapy in Sport.* 2014;15(1):20-25. doi: 10.1016/j.ptsp.2013.01.001.
37. Decker M.J., Hintermeister R.A., Faber K.J., Hawkins R.J. Serratus anterior muscle activity during selected rehabilitation exercises. *Am J Sports Med.* 1999;27:784-791. doi: 10.1177/03635465990270061601.
38. Paine R., Voight M.L. The role of the scapula. *Int J Sports Phys Ther.* 2013;8:617-629.

СВЕДЕНИЯ ОБ АВТОРАХ:

Пилипсон Жанна Юрьевна — врач-реабилитолог, Европейская клиника спортивной травматологии и ортопедии (ECSTO), г. Москва, Россия
e-mail: zhpilipson@emcmos.ru
<https://orcid.org/0000-0002-1412-9986>

Ильин Дмитрий Олегович — канд. мед. наук, врач травматолог-ортопед, Европейская клиника спортивной травматологии и ортопедии (ECSTO); ассистент кафедры травматологии и ортопедии, ФГАОУ ВО РУДН, г. Москва, Россия
e-mail: ilyinshoulder@gmail.com
<https://orcid.org/0000-0003-2493-4601>

Логвинов Алексей Николаевич — канд. мед. наук, врач травматолог-ортопед, Европейская клиника спортивной травматологии и ортопедии (ECSTO), г. Москва, Россия
e-mail: logvinov09@gmail.com
<https://orcid.org/0000-0003-3235-5407>

Фролов Александр Владимирович — канд. мед. наук, врач травматолог-ортопед, Европейская клиника спортивной травматологии и ортопедии (ECSTO); доцент кафедры травматологии и ортопедии, ФГАОУ ВО РУДН, г. Москва, Россия
e-mail: a.frolov1980@gmail.com
<https://orcid.org/0000-0002-2973-8303>

Васильев Иван Андреевич — ординатор кафедры травматологии и ортопедии, ФГАОУ ВО РУДН; врач-стажер, Европейская клиника спортивной травматологии и ортопедии (ECSTO), г. Москва, Россия
e-mail: ivasilev@emcmos.ru
<https://orcid.org/0000-0002-1163-950X>

Бессонов Дмитрий Александрович — ординатор кафедры травматологии и ортопедии, ФГАОУ ВО РУДН; врач-стажер, Европейская клиника спортивной травматологии и ортопедии (ECSTO), г. Москва, Россия
e-mail: dbessonov@emcmos.ru
<https://orcid.org/0000-0002-0532-9847>

Ачкасов Евгений Евгеньевич — д-р мед. наук, профессор, заведующий кафедрой лечебной физкультуры и спортивной медицины, ФГАОУ ВО «Первый Московский государственный медицинский университет им. И.М. Сеченова (Сеченовский университет)» Минздрава России, г. Москва, Россия
e-mail: achkasov_e_e@staff.sechenov.ru
<https://orcid.org/0000-0001-9964-5199>

Королев Андрей Вадимович — д-р мед. наук, профессор, врач травматолог-ортопед, Европейская клиника спортивной травматологии и ортопедии (ECSTO); профессор кафедры травматологии и ортопедии, ФГАОУ ВО РУДН, г. Москва, Россия
e-mail: akorolev@emcmos.ru
<https://orcid.org/0000-0002-8769-9963>

Заявленный вклад авторов

Все авторы сделали эквивалентный вклад в подготовку публикации.

Все авторы прочли и одобрили финальную версию рукописи статьи. Все авторы согласны нести ответственность за все аспекты работы, чтобы обеспечить надлежащее рассмотрение и решение всех возможных вопросов, связанных с корректностью и надежностью любой части работы.

Конфликт интересов

Авторы заявляют об отсутствии конфликта интересов.

AUTHORS' INFORMATION:

Zhanna Yu. Pilipson — European Clinic of Sports Traumatology and Orthopedics (ECSTO), Moscow, Russia
e-mail: zhpilipson@emcmos.ru
<https://orcid.org/0000-0002-1412-9986>

Dmitrii O. Il'in — Cand. Sci. (Med.), European Clinic of Sports Traumatology and Orthopedics (ECSTO); RUDN University, Moscow, Russia
e-mail: ilyinshoulder@gmail.com
<https://orcid.org/0000-0003-2493-4601>

Aleksei N. Logvinov — Cand. Sci. (Med.), European Clinic of Sports Traumatology and Orthopedics (ECSTO), Moscow, Russia
e-mail: logvinov09@gmail.com
<https://orcid.org/0000-0003-3235-5407>

Aleksandr V. Frolov — Cand. Sci. (Med.), European Clinic of Sports Traumatology and Orthopedics (ECSTO); RUDN University, Moscow, Russia
e-mail: a.frolov1980@gmail.com
<https://orcid.org/0000-0002-2973-8303>

Ivan A. Vasiliev — RUDN University; European Clinic of Sports Traumatology and Orthopedics (ECSTO), Moscow, Russia
e-mail: ivasilev@emcmos.ru
<https://orcid.org/0000-0002-1163-950X>

Dmitrii A. Bessonov — RUDN University; European Clinic of Sports Traumatology and Orthopedics (ECSTO), Moscow, Russia
e-mail: dbessonov@emcmos.ru
<https://orcid.org/0000-0002-0532-9847>

Evgenii E. Achkasov — Dr. Sci. (Med.), Professor, Sechenov University, Moscow, Russia
e-mail: achkasov_e_e@staff.sechenov.ru
<https://orcid.org/0000-0001-9964-5199>

Andrey V. Korolev — Dr. Sci. (Med.), Professor, European Clinic of Sports Traumatology and Orthopedics (ECSTO); RUDN University, Moscow, Russia
e-mail: akorolev@emcmos.ru
<https://orcid.org/0000-0002-8769-9963>