



Научная статья  
УДК 616.728.2-007.281-08-053.5  
<https://doi.org/10.17816/2311-2905-15533>

## Влияние радикальной реконструкции тазобедренного сустава у детей с подвывихом бедра на показатели сагиттального баланса и тип вертикальной осанки: среднесрочные результаты

П.И. Бортулёв<sup>1</sup>, С.В. Виссарионов<sup>1,2</sup>, Д.Б. Барсуков<sup>1</sup>, И.Ю. Поздников<sup>1</sup>,  
М.С. Познович<sup>1</sup>, Т.В. Баскаева<sup>1</sup>

<sup>1</sup> ФГБУ «Национальный медицинский исследовательский центр детской травматологии и ортопедии им. Г.И. Турнера» Минздрава России, г. Санкт-Петербург, Россия

<sup>2</sup> ФГБОУ ВО «Северо-Западный государственный медицинский университет им. И.И. Мечникова» Минздрава России, г. Санкт-Петербург, Россия

### Реферат

**Актуальность.** Нестабильность тазобедренных суставов в виде подвывиха бедра вне зависимости от его этиологии приводит не только к формированию чрезмерной антеверсии таза и гиперлордозу поясничного отдела позвоночника, но и к раннему развитию коксартроза. Отсутствие в мировой литературе сведений о возможных изменениях параметров сагиттального баланса у данной категории пациентов после выполнения тройной остеотомии таза диктует необходимость проведения таких исследований.

**Цель исследования** — оценить состояние сагиттальных позвоночно-тазовых соотношений и тип вертикальной осанки у детей с подвывихом бедра различного генеза после выполнения радикального реконструктивного вмешательства в среднесрочном периоде наблюдения.

**Материал и методы.** Исследования основано на анализе результатов клинико-рентгенологического обследования 50 пациентов (50 тазобедренных суставов) в возрасте от 10 до 17 лет с подвывихом бедра, прооперированных в период с 2018 по 2019 г. Пациенты были разделены на две группы: группу I составили 30 пациентов (30 тазобедренных суставов) с дисплазией I степени по Crowe; группу II — 20 пациентов (20 тазобедренных суставов) с болезнью Легга – Кальве – Пертеса. Всем детям выполнена тройная остеотомия таза.

**Результаты.** Различные подходы к выполнению тройной остеотомии таза у пациентов с нестабильностью тазобедренного сустава различного генеза позволили значительно повлиять на состояние сагиттальных позвоночно-тазовых соотношений и тип вертикальной осанки. У всех пациентов произошло уменьшение угла наклона крестца, позвоночно-крестцового угла, величины поясничного лордоза, а также изменение значения сагиттальной вертикальной оси из резко негативного к нейтральному.

**Заключение.** Анализ среднесрочных результатов хирургического лечения детей с нестабильностью тазобедренного сустава в виде подвывиха бедра и болезнью Легга – Кальве – Пертеса с применением технологии 3D-моделирования и прототипирования индивидуальных шаблонов-направителей показал, что выполнение тройной остеотомии таза приводит к уменьшению как избыточной антеверсии таза, так и гиперлордоза поясничного отдела позвоночника, в результате чего происходит трансформация физиологически невыгодного гиперлордотического типа вертикальной осанки в гармоничный.

**Ключевые слова:** дети, дисплазия тазобедренного сустава, болезнь Легга – Кальве – Пертеса, подвывих бедра, позвоночно-тазовые соотношения, тройная остеотомия таза, 3D-моделирование.

**Для цитирования:** Бортулёв П.И., Виссарионов С.В., Барсуков Д.Б., Поздников И.Ю., Познович М.С., Баскаева Т.В. Влияние радикальной реконструкции тазобедренного сустава у детей с подвывихом бедра на показатели сагиттального баланса и тип вертикальной осанки: среднесрочные результаты. *Травматология и ортопедия России*. 2023;29(4):35-48. <https://doi.org/10.17816/2311-2905-15533>.

Бортулёв Павел Игоревич; e-mail: [pavel.bortulev@yandex.ru](mailto:pavel.bortulev@yandex.ru)

Рукопись получена: 30.08.2023. Рукопись одобрена: 18.10.2023. Статья опубликована онлайн: 15.11.2023.

© Бортулёв П.И., Виссарионов С.В., Барсуков Д.Б., Поздников И.Ю., Познович М.С., Баскаева Т.В., 2023



## Effect of Radical Hip Reconstruction in Children With Hip Subluxation on Sagittal Balance and Type of Vertical Posture: Mid-Term Results

Pavel I. Bortulev<sup>1</sup>, Sergei V. Vissarionov<sup>1,2</sup>, Dmitriy B. Barsukov<sup>1</sup>, Ivan Yu. Pozdnykin<sup>1</sup>, Makhmud S. Poznovich<sup>1</sup>, Tamila V. Baskaeva<sup>1</sup>

<sup>1</sup> H. Turner National Medical Research Center for Children's Orthopedics and Trauma Surgery, St. Petersburg, Russia

<sup>2</sup> Mechnikov North-Western State Medical University, St. Petersburg, Russia

### Abstract

**Background.** Hip instability in the form of hip subluxation, regardless of its etiology, leads not only to the formation of excessive pelvic anteversion and lumbar hyperlordosis, but also to the early development of hip osteoarthritis. The lack of information in the world literature on possible changes in sagittal balance parameters in this category of patients after triple pelvic osteotomy requires such studies.

**Aim of the study** is to evaluate the spino-pelvic sagittal balance and the type of vertical posture in children with hip subluxation of different genesis after radical reconstructive intervention in the mid-term follow-up period.

**Methods.** The study is based on the analysis of clinical and X-ray results of 50 patients (50 hip joints) aged 10 to 17 years with hip subluxation operated on between 2018 and 2019. The patients were divided into two groups: group I consisted of 30 patients (30 hip joints) with Crowe type I dysplasia; group II consisted of 20 patients (20 hip joints) with Legg-Calvé-Perthes disease. All children underwent triple pelvic osteotomy.

**Results.** Different approaches to triple pelvic osteotomy in patients with hip instability of various genesis allowed to significantly affect the spino-pelvic sagittal balance and the type of vertical posture. In all patients there was a decrease in the sacral slope value, spino-sacral angle, the magnitude of lumbar lordosis, as well as a change in the sagittal vertical axis value from strongly negative to neutral.

**Conclusion.** Analysis of mid-term results of surgical treatment of children with hip instability in the form of hip subluxation and Legg-Calvé-Perthes disease using 3D modeling and prototyping of individual guides showed that the triple pelvic osteotomy leads to the reduction of both excessive pelvic anteversion and lumbar hyperlordosis, resulting in the transformation of physiologically disadvantageous hyperlordotic type of vertical posture into harmonious one.

**Keywords:** children, hip dysplasia, Legg-Calvé-Perthes disease, hip subluxation, spino-pelvis balance, triple pelvic osteotomy, 3D modeling.

**Cite as:** Bortulev P.I., Vissarionov S.V., Barsukov D.B., Pozdnykin I.Yu., Poznovich M.S., Baskaeva T.V. Effect of Radical Hip Reconstruction in Children With Hip Subluxation on Sagittal Balance and Type of Vertical Posture: Mid-Term Results. *Traumatology and Orthopedics of Russia*. 2023;29(4):35-48. (In Russian). <https://doi.org/10.17816/2311-2905-15533>.

✉ Pavel I. Bortulev; e-mail: [pavel.bortulev@yandex.ru](mailto:pavel.bortulev@yandex.ru)

Submitted: 30.08.2023. Accepted: 18.10.2023. Published Online: 15.11.2023.

© Bortulev P.I., Vissarionov S.V., Barsukov D.B., Pozdnykin I.Yu., Poznovich M.S., Baskaeva T.V., 2023

## ВВЕДЕНИЕ

Концепция формирования вертикальной осанки определенного типа у человека основывается на величине показателя поясничного лордоза позвоночника, которая, в свою очередь, напрямую зависит от значения единственного индивидуального морфологического тазового индекса — pelvic incidence (PI — тазовый угол) [1, 2, 3, 4]. Установлено, что при больших значениях PI имеет место чрезмерная антеверсия таза, которая выражается в увеличении значений показателя sacral slope (SS — угол наклона крестца) и уменьшении pelvic tilt (PT — угол наклона таза) [5]. В результате такого рентгеноанатомического состояния формируется гиперлордотический тип вертикальной осанки. В случае обратной ситуации, когда PI имеет малые значения, наблюдается ретроверсия таза, для которой характерно уменьшение значений SS и увеличение PT с формированием гиполордотического типа вертикальной осанки. Таким образом, можно утверждать, что на формирование вертикальной осанки человека в первую очередь влияет пространственное положение таза в сагиттальной плоскости.

Проведенные в последние годы исследования, посвященные изучению состояния сагиттального баланса у детей и взрослых с различной патологией тазобедренного сустава, доказали наличие у них формирования невыгодных в плане развития и течения дегенеративных изменений в пояснично-крестцовом отделе позвоночника типов поясничного лордоза и вертикальной осанки в целом. В частности, было выявлено, что для детей с нестабильностью тазобедренных суставов в виде подвывиха бедра, которая наиболее часто имеет либо диспластический генез, либо формируется в результате болезни Легга–Кальве–Пертеса (БЛКП), характерен гиперлордотический тип вертикальной осанки [6, 7]. Необходимо отметить, что для детей с диспластическим подвывихом бедра характерно увеличение значений PI в сравнении с аналогичными значениями в асимптоматической популяции, а для детей с БЛКП — наоборот, незначительное уменьшение этого показателя. Несмотря на эти различия, можно сделать заключение о том, что подвывих бедра вне зависимости от этиологической причины и значений PI приводит к избыточной ротации таза кпереди и, как следствие, гиперлордозу поясничного отдела позвоночника. Полученные данные в очередной раз доказывают, что любые патологические изменения в тазобедренных суставах оказывают непосредственное влияние на пространственное положение таза, что в совокупности формирует выраженность изгиба пояснично-крестцового отдела позвоночника. На сегодняшний день многочисленными авторами доказано, что единственным

способом восстановить утраченную стабильность в тазобедренном суставе при подвывихе бедра у детей старшего возраста с дисплазией тазобедренных суставов и БЛКП является радикальная реконструктивная операция, а оптимальной методикой — тройная остеотомия таза [8, 9, 10, 11, 12]. Однако исследования, посвященные изучению возможных изменений типа вертикальной осанки и показателей сагиттального баланса у детей с нестабильностью тазобедренного сустава различного происхождения, носят единичный характер [13].

*Цель исследования* — оценить состояние сагиттальных позвоночно-тазовых соотношений и тип вертикальной осанки у детей с подвывихом бедра различного генеза после выполнения радикального реконструктивного вмешательства в среднесрочном периоде.

## МАТЕРИАЛ И МЕТОДЫ

### Дизайн исследования

Тип исследования — моноцентровое когортное ретроспективное.

*Критерии включения* пациентов в исследование:

- возраст от 10 до 17 лет;
- отсутствие операций на тазобедренном суставе в анамнезе, в том числе мягкотканых и малоинвазивных;
- наличие нестабильности одного тазобедренного сустава в виде подвывиха бедра диспластического генеза и при БЛКП;
- отсутствие грубой деформации компонентов сустава, требующей выполнения внутрисуставных манипуляций и моделирующей резекции;
- отсутствие необходимости в хирургической коррекции пространственного положения проксимального отдела бедренной кости путем ее остеотомии;
- отсутствие патологии со стороны позвоночника любой этиологии, нейро-ортопедических, генетических и системных заболеваний.

*Критерии исключения:*

- возраст менее 10 и более 18 лет;
- наличие билатерального патологического процесса;
- наличие выраженной асферичности головки бедренной кости и/или резко патологических рентгенометрических значений со стороны проксимального отдела бедра;
- наличие выпота в тазобедренный сустав любого характера;
- наличие сгибательно-приводящей контрактуры в тазобедренном суставе;
- наличие врожденных пороков развития позвоночника, в том числе и нейтральных или альтернирующих, верифицированных неврологических, системных и генетических заболеваний.

В исследование вошли 50 пациентов (50 тазобедренных суставов) в возрасте от 10 до 17 лет ( $13,0 \pm 2,3$  лет) с нестабильностью тазобедренного сустава в виде подвывиха бедра, получавших лечение в клинике Центра в период с 2018 по 2019 г. Всем пациентам была проведена тройная остеотомия таза с целью ликвидации нестабильности тазобедренного сустава и восстановления корректных рентгеноанатомических соотношений. Дети были разделены на две группы: I — 30 пациентов (30 тазобедренных суставов) с диспластическим подвывихом бедра (Crowe I степень); II — 20 пациентов (20 тазобедренных суставов) с подвывихом бедра в результате БЛКП. Оценку результатов лечения осуществляли в срок  $40,5 \pm 3,9$  мес. после операции.

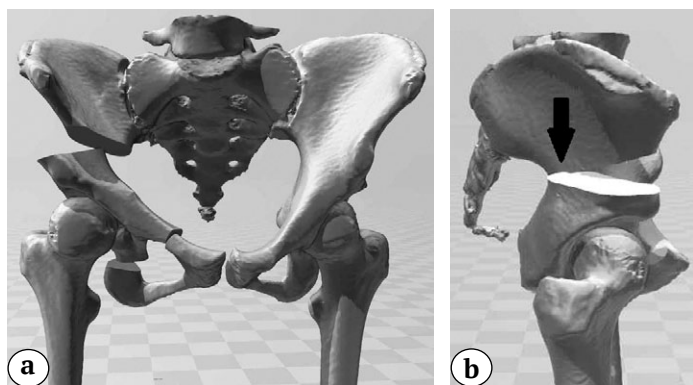
Клиническое исследование проводилось по классической общеизвестной методике. С целью получения объективной информации о наличии нарушений в выполнении повседневных функций, напрямую связанных с болевыми ощущениями в пояснично-крестцовом отделе позвоночника, все пациенты заполняли опросник Oswestry [14] (исключая раздел «Сексуальная жизнь» по причине возрастного ценза). Учитывая это, расчеты производились согласно рекомендациям авторов, которые относятся к случаям отсутствия заполнения какого-либо раздела. Лучевые методы исследования включали рентгенографии тазобедренных суставов в переднезадней и аксиальной проекциях в положении пациента лежа, телерентгенограмму позвоночника в сагиттальной проекции в положении пациента стоя с максимальным захватом нижних конечностей, а также мультиспиральную компьютерную томографию (МСКТ).

Проводилась рентгенометрия следующих параметров: угла вертикального наклона вертлужной впадины (угол Sharp), угла Wiberg, шеечно-диафизарного угла (ШДУ), угла антеторсии (УА), степени костного покрытия (СКП), индекса ретроверсии вертлужной впадины (ARI), величины грудного кифоза (ТК), величины поясничного лордоза (GLL),

тазового угла (PI), угла наклона крестца (SS), угла наклона таза (PT), величины сагиттальной вертикальной оси (SVA) и позвоночно-крестцового угла (SSA). Для реализации индивидуальной адекватной интраоперационной реориентации вертлужной впадины после выполнения остеотомии лонной, седалищной и подвздошной костей всем пациентам на предоперационном этапе осуществляли 3D-планирование предстоящего вмешательства. Редукционный маневр ацетабулярного фрагмента у пациентов I группы выполняли в направлении кнаружи-кпереди ввиду недоразвития передневерхнего края вертлужной впадины, характерного для дисплазии тазобедренных суставов. Помимо этого, с учетом данных литературы о состоянии сагиттальных позвоночно-тазовых соотношений (СПТС) у детей без заболеваний опорно-двигательного аппарата и пациентов с подвывихом бедра различного генеза [15, 16, 17], а также немаловажной роли PI в формировании типа поясничного лордоза и вертикальной осанки в целом, пациентам I группы дополнительно проводили трансляцию ацетабулярного компонента кзади с целью уменьшения значений PI на величину не более 15 мм. У пациентов II группы ротация вертлужной впадины была исключительно кнаружи, поскольку имел место дефицит латерального покрытия головки бедренной кости (рис. 1).

Непосредственно перед операцией осуществляли печать персонализированных шаблонов на 3D-принтере, которые в последующем использовали в ходе хирургического вмешательства. Их применение обеспечивало определение точного уровня пересечения подвздошной кости с возможностью обеспечения индивидуального редукционного маневра по изменению пространственного положения вертлужной впадины на оптимальную индивидуальную величину для восстановления стабильности тазобедренного сустава (рис. 2).

Рентгенометрию полученных данных проводили в программе Surgimap v. 2.3.2.1 (США).

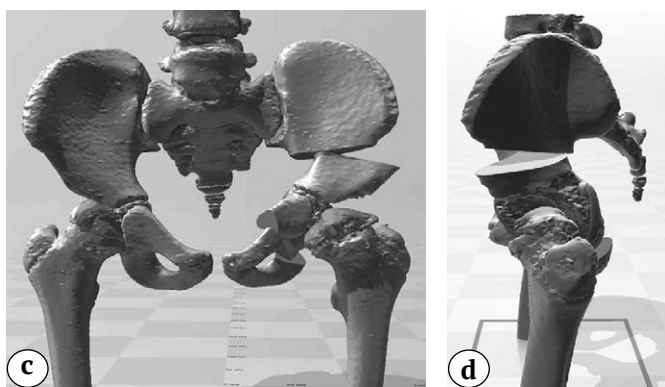


**Рис. 1 (а, б).** Этап выполнения тройной остеотомии таза с 3D-моделированием оптимальной индивидуальной коррекции вертлужной впадины:

а, б — ротация ацетабулярного фрагмента кнаружи-кпереди у пациента с дисплазией правого тазобедренного сустава I степени по Crowe (стрелкой указана трансляция кзади)

**Fig. 1 (a, b).** Stage of triple pelvic osteotomy with 3D modeling of optimal individual acetabular correction:

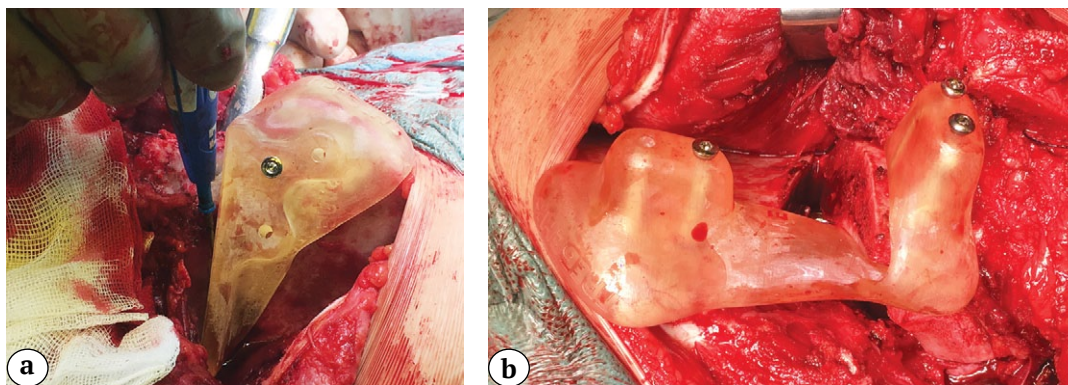
а, б — external anterior rotation of the acetabular fragment in a patient with Crowe type I right hip dysplasia (arrow indicates posterior translation)



**Рис. 1 (c, d).** Этап выполнения тройной остеотомии таза с 3D-моделированием оптимальной индивидуальной коррекции вертлужной впадины:

c, d — ротация ацетабулярного фрагмента кнаружи у пациента с подвывихом бедра при БЛКП

**Fig. 1. (c, d).** Stage of triple pelvic osteotomy with 3D modeling of optimal individual acetabular correction: c, d — external rotation of the acetabular fragment in a patient with hip subluxation in LCPD



**Рис. 2.** Интраоперационное применение индивидуальных шаблонов:

a — для определения уровня и направления остеотомии тела подвздошной кости;

b — для достижения индивидуальной адекватной коррекции положения вертлужной впадины в ходе выполнения редуцирующего маневра

**Fig. 2.** Intraoperative application of customized templates:

a — to determine the level and direction of the iliac body osteotomy;

b — to achieve an individual adequate correction of the acetabular position during reduction

### Статистический анализ

Статистический анализ проводили в программах Excel 2010 и SPSS Statistic v.26, (SPSS Inc. Chicago, Illinois, США). С помощью описательной статистики рассчитывали средние арифметические величины (M), стандартные отклонения (SD), медиану (Me) с 25 и 75 перцентилями (Q1–Q3). Корреляционный анализ проводили по критерию Pearson (сила связи расценивалась как  $0,01 \leq \rho \leq 0,29$  — слабая;  $0,30 \leq \rho \leq 0,69$  — умеренная;  $0,70 \leq \rho \leq 1,00$  — сильная). С целью оценки степени влияния одного признака на другой, а также определения варианта влияния проводился регрессионный анализ (парная линейная и квадратичная регрессионная модель). Экспертиза доли выборки осуществлялась по значениям коэффициента множественной детерминации ( $R^2$ ).

### РЕЗУЛЬТАТЫ

При поступлении в отделение все пациенты имели жалобы, характерные для подвывиха бедра, а именно на хромоту и умеренные боли в пораженном тазобедренном суставе. Следствием этого являлись психоэмоциональный дискомфорт и со-

циальная дезадаптация детей по причине невозможности вести обычный образ жизни, свойственный их сверстникам (невозможность принимать участие в подвижных играх, заниматься спортом). Средние значения результатов анкетирования по шкале Oswestry составили  $19,1 \pm 9,6\%$  у пациентов I группы и  $17,4 \pm 6,9\%$  — во II группе, что свидетельствует о наличии патологических изменений в поясничном отделе позвоночника, которые не нуждаются в терапии, но предусматривают ограничения двигательного режима и физических нагрузок. Укорочение нижней конечности составило  $1,4 \pm 0,5$  см у пациентов обеих групп исследования. Проведение гониометрии показало наличие типичных для каждой этиологической причины подвывиха бедра изменений в амплитуде движений на стороне поражения, которые выражались в ограничении отведения в тазобедренном суставе, характерном для всех включенных в исследование, а также чрезмерных ротационных движений у пациентов I группы и в ограниченной внутренней ротации у пациентов II группы. Исследование физиологических изгибов позвоночника выявило гиперлордоз поясничного от-

дела у 22 (73,3%) пациентов I группы и у 12 детей (60%) — II группы. Изменения рентгеноанатомического строения тазобедренного сустава и показателей, характеризующих сагиттальный баланс у пациентов с подвывихом бедра I степени по Crowe и при БЛКП, нами были подробно описаны в предыдущих исследованиях [6, 7].

Всем пациентам с целью восстановления стабильности тазобедренного сустава было проведена реконструктивно-пластическая операция в объеме тройной остеотомии таза с учетом описанных выше особенностей ее выполнения. Всем пациентам проводились комплексные реабилитационные мероприятия с первых суток после операции. В среднесрочном периоде наблюдения лишь у 2 (7%) пациентов I группы и 1 (5%) пациента II группы сохранялись жалобы на нарушение походки, что, в первую очередь, связано с недо-

бросовестным выполнением реабилитационных мероприятий. Боли в тазобедренном суставе были купированы у пациентов обеих групп исследования. У всех пациентов были достигнуты среднефизиологические значения амплитуды движений в оперированном суставе (табл. 1).

Проведенное клиническое исследование состояния физиологических изгибов позвоночника у пациентов обеих групп показало стойкое уменьшение выраженности исходно имевшегося гиперлордоза. Средние значения результатов анкетирования по шкале Oswestry составили  $2,8 \pm 3,1\%$  и  $2,4 \pm 2,6\%$  в I и II группах соответственно, что может свидетельствовать об улучшении биомеханического состояния и соотношений в пояснично-крестцовом отделе позвоночника.

У всех пациентов после выполнения радикальной хирургической коррекции тазового компонента и ликвидации нестабильности тазобедренного сустава путем выполнения тройной остеотомии таза средние величины, характеризующие анатомическое строение и ориентацию вертлужной впадины, а также стабильность сустава в целом, не выходили за пределы нормативных значений. Отсутствие значительных дефектов в коррекции положения ацетабулярного фрагмента как во фронтальной, так и в горизонтальной плоскостях после проведения тройной остеотомии таза свидетельствует о высокой эффективности применения индивидуальных шаблонов в редуцированном маневре с обеспечением оптимального положения вертлужной впадины (табл. 2).

Таблица 1

**Данные гониометрии тазобедренных суставов в среднесрочном периоде наблюдения, M±SD, град.**

Движение	I группа	II группа
Сгибание	113±3	115±2
Отведение	39±3	28±3
Внутренняя ротация	42±3	18±3
Наружная ротация	45±4	35±3

Таблица 2

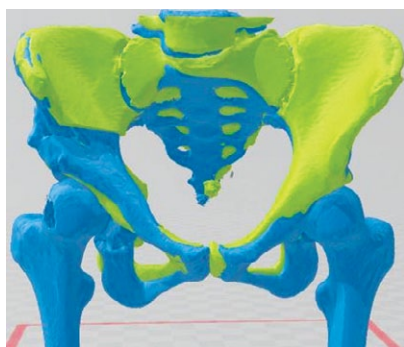
**Состояние основных рентгенологических показателей анатомического строения и стабильности тазобедренного сустава, сагиттального баланса у пациентов обеих групп**

Показатель	Пациенты I группы, M±SD Me (Q1–Q3)	Пациенты II группы, M±SD Me (Q1–Q3)	Нормативные показатели в асимптоматической популяции детей [18, 19, 20]
Угол Sharp, град.	36,2±4,8 36 (32–40)	34,0±3,3 34 (30,8–35,5)	35–45
Угол Wiberg, град.	32,7±3,9 33 (30–35)	35,4±4,0 36 (32,0–38,5)	25–40
СКП, %	93,3±5,9 95 (90–100)	98,5±2,4 100 (95–100)	85–100
ARI, %	4,8±3,2 5 (3–6)	3,0±3,0 2,2 (1–5)	до 20
ШДУ, град.	141,5±5,3 141,5 (138,3–145,0)	138,5±5,8 140 (135,0–141,8)	125–145
УА, град.	35,5±3,7 36,7 (32,7–38,0)	15,3±2,0 15 (13,3–16,0)	10–30
PI, град.	43,1±4,0 43,2 (41,6–46,0)	44,2±5,2 44,7 (42,6–51,1)	45,4±10,7

Показатель	Пациенты I группы, M±SD Me (Q1–Q3)	Пациенты II группы, M±SD Me (Q1–Q3)	Нормативные показатели в асимптоматической популяции детей [18, 19, 20]
PT, град.	4,1±2,1 4,3 (3,0–6,3)	6,2±2,4 6 (5,7–9,0)	10,3±6,5
SS, град.	39,0±3,6 39 (36,9–40,7)	38,0±5,6 37 (33,8–42,8)	35,4±8,1
TK, град.	35,0±4,3 35 (32,8–37,2)	34,4±3,8 35 (31,8–36,7)	37,1±9,9
GLL, град.	44,9±7,2 44,2 (41,3–49,3)	41,6±6,2 42,2 (35,9–46,0)	39,6±12,4
SVA, мм	0,8±10,0 0,9 (-6,6–6,6)	0,3±9,0 4,2 (-8,2–6,0)	0,1±2,3
SSA, град.	132,8±7,0 134 (130–138)	130,5±8,3 131 (124–138)	130,4±8,1

Анализ полученных результатов показал 95% идентичности между планируемой и достигнутой коррекцией ацетабулярного фрагмента после выполнения редуцирующего реориентирующего маневра, что особенно актуально у пациентов с диспластической нестабильностью тазобедренного сустава вследствие необходимости многоплоскостной коррекции (рис. 3).

Изучение значений тазовых индексов, величины физиологических изгибов позвоночника и их соотношений между собой у пациентов I группы показало, что ликвидация подвывиха бедра с трансляцией вертлужной впадины кзади при тройной остеотомии таза привела к значительному уменьшению значений тазового угла, а также уменьшению значений угла наклона крестца

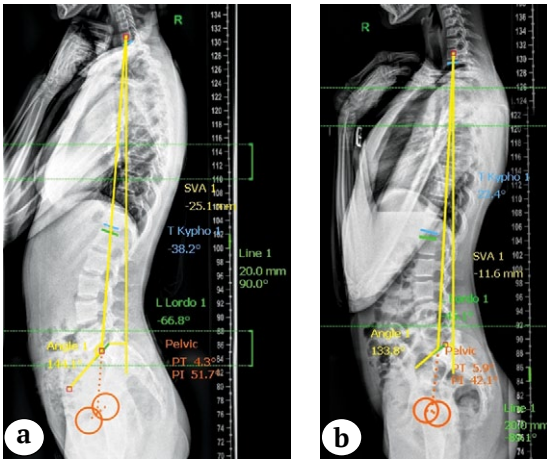


**Рис. 3.** Идентичность запланированного индивидуального (зеленый цвет) и достигнутого (голубой цвет) положений вертлужной впадины после редуцирующего реориентирующего маневра у пациента с диспластическим подвывихом бедра

**Fig. 3.** Identity of planned individual (green) and achieved (blue) acetabular positions after reorienting reduction in a patient with dysplastic hip subluxation

до его нормальной вариации в асимптоматической популяции. В результате операции исходно имеющийся показатель лордоза (гиперлордоз) поясничного отдела позвоночника приблизился к значениям физиологической нормы. Значения позвоночно-крестцового угла не отличались от аналогичных у здоровых детей. Это свидетельствует не только о возврате туловища в целом к средней сагиттальной линии по отношению к тазу, но и деротации последнего из положения избыточной антеверсии. Вместе с этим дооперационно имевшийся глобальный негативный дисбаланс, характеризующийся выраженным смещением SVA кзади по отношению к мысу крестца, приблизился к состоянию нейтрального компенсированного баланса, о чем свидетельствуют значения SVA в среднесрочном периоде наблюдения после радикальной реконструктивной операции (рис. 4).

Вышеуказанные показатели у пациентов II группы после хирургического лечения также претерпели изменения, которые выражались в незначительном увеличении по сравнению с исходными значениями морфологического показателя PI и уменьшении значений SS в среднем на 6%. Показатели всех тазовых индексов приблизились к среднестатистическим значениям у здоровых детей. В связи с изменением пространственного положения таза в сагиттальной плоскости закономерно произошло уменьшение по сравнению с дооперационными значениями величины поясничного лордоза. Кроме того, как и у пациентов I группы, значения позвоночно-крестцового угла не имели отличий от показателей нормы, а значения SVA из негативных приблизились к нейтральным, что свидетельствовало о стабилизации глобального баланса туловища в сагиттальной плоскости (рис. 5).



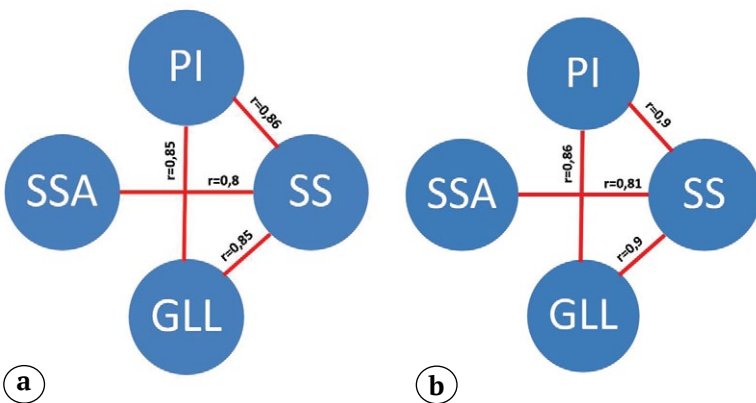
**Рис. 4.** Телерентгенограммы позвоночника в сагиттальной проекции пациента 14 лет с дисплазией левого тазобедренного сустава I степени по Crowe до проведения радикальной реконструкции (а) и через 38 мес. после нее (б). Пояснения в тексте

**Fig. 4.** Teleradiographs of the spine in the sagittal view of a 14-year-old patient with Crowe type I left hip dysplasia before radical reconstruction (a) and 38 months after (b). Explanation in the text

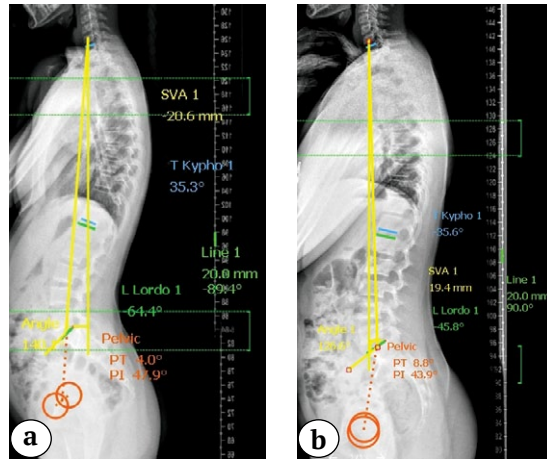
Отраженный на рисунке 6 анализ корреляций показал наличие прямых сильных положительных связей между основными показателями сагиттального баланса в обеих группах исследования, что свидетельствует о восстановлении кинематических связей в способности поддержания динамического феномена сагиттального баланса.

Наличие взаимосвязи между основными СПТС у детей с дисплазией I степени по Crowe в среднесрочном периоде наблюдения отражены в результатах регрессионного анализа (рис. 7).

Коэффициент детерминации ( $R^2$ ) по взаимосвязи указанных СПТС был выше 0,73 и значительно не отличался по линейной и квадратичной модели. Это приближало признаки к линейной регрессии.



**Рис. 6.** Корреляционные связи между показателями сагиттального баланса у пациентов с подвывихом бедра диспластического генеза (а) и при БЛКП (б)  
**Fig. 6.** Correlations between sagittal balance values in patients with hip subluxation of dysplastic genesis (a) and in case of LCPD (b)



**Рис. 5.** Телерентгенограммы позвоночника в сагиттальной проекции пациента 11 лет с подвывихом бедра справа в результате БЛКП до проведения радикальной реконструкции (а) и через 36 мес. после нее (б). Пояснения в тексте

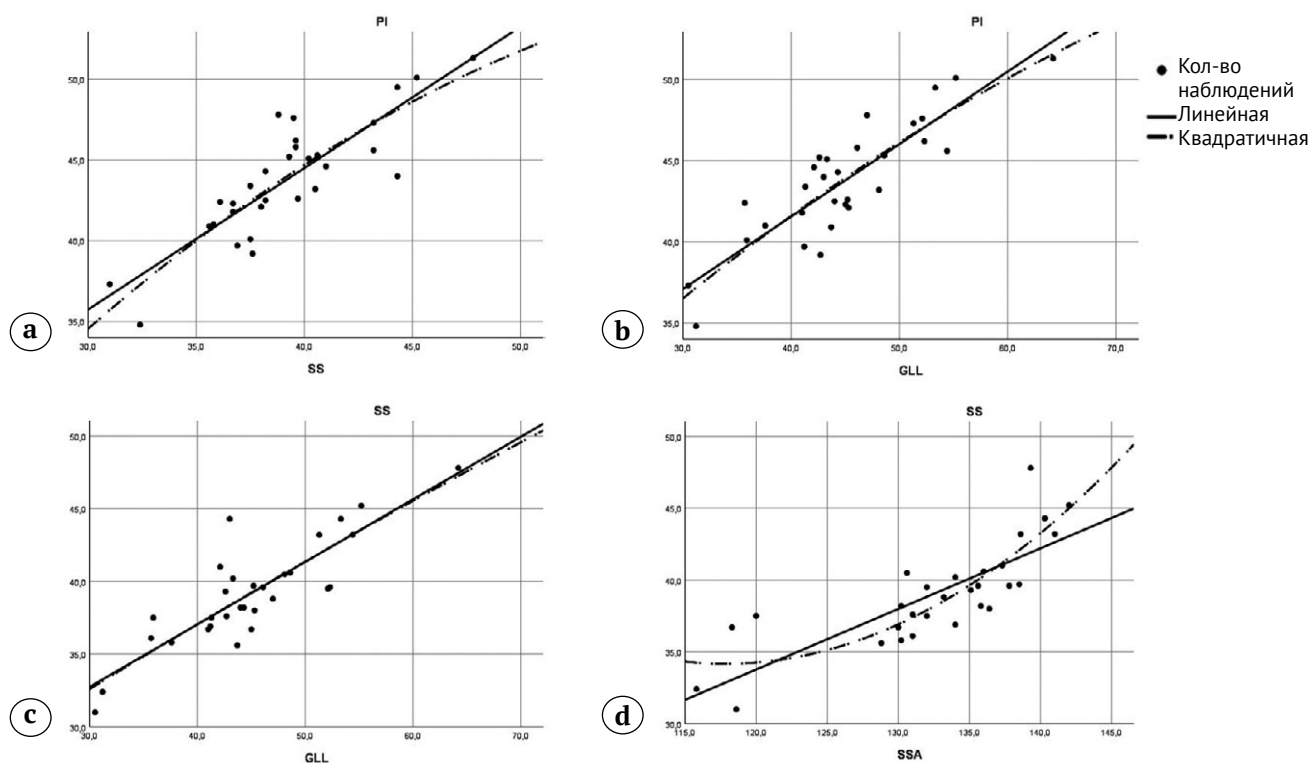
**Fig. 5.** Teleradiographs of the spine in the sagittal view of an 11-year-old patient with right hip subluxation as a result of LCPD before radical reconstruction (a) and 36 months after (b). Explanation in the text

Более 70% выборки может быть обосновано данной формулой регрессии, поэтому аппроксимация может быть признана хорошей.

Результаты проведенного регрессионного анализа, отражающего взаимосвязь между основными СПТС у детей с подвывихом бедра при БЛКП в среднесрочном периоде наблюдения отражены на рисунке 8.

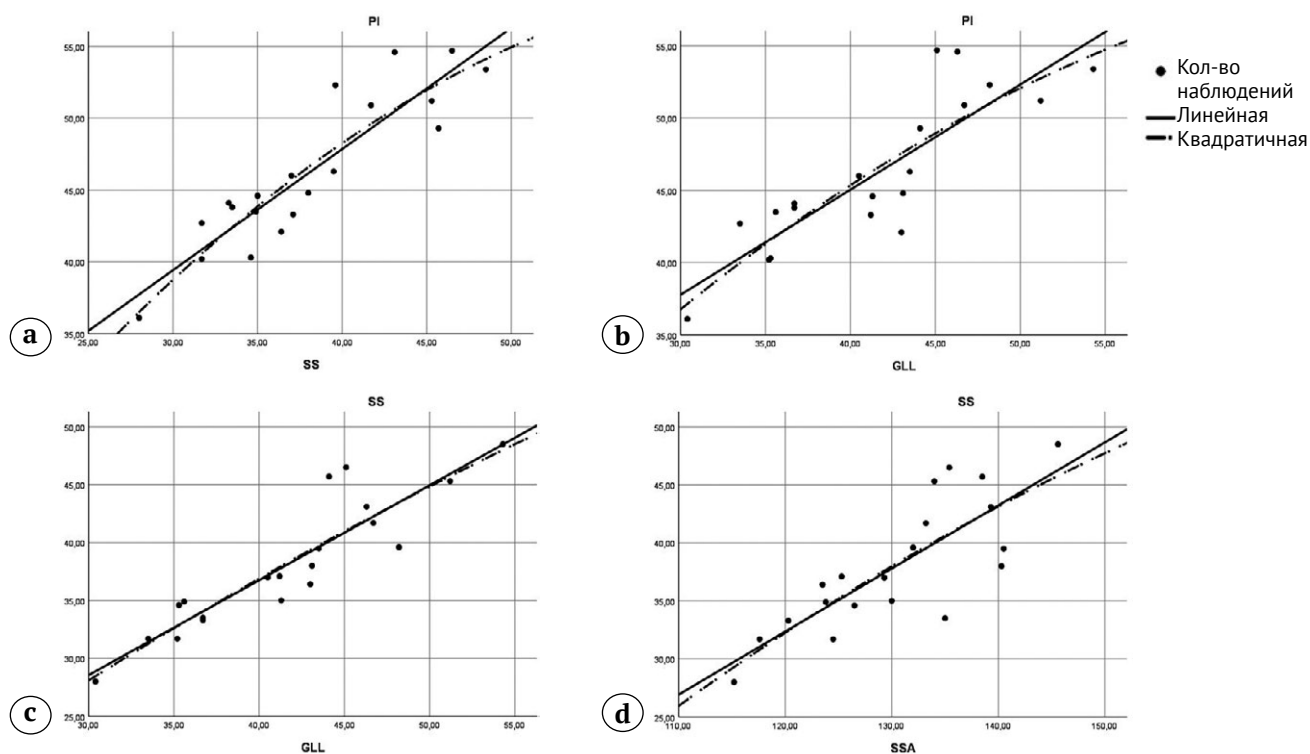
Коэффициент детерминации ( $R^2$ ) по взаимосвязи СПТС был выше 0,75 и значительно не отличался по линейной и квадратичной моделям. Это приближало признаки к линейной регрессии. Более 75% выборки может быть обосновано данной формулой регрессии, поэтому аппроксимация также может быть признана хорошей.





**Рис. 7.** Взаимоотношения между СПТС у пациентов I группы:  
 а – между PI и SS; б – между PI и GLL; с – между SS и GLL; д – между SSA и SS

**Fig. 7.** Relationship between SPTS in group I patients:  
 а – between PI and SS; б – between PI and GLL; с – between SS and GLL; д – between SSA and SS



**Рис. 8.** Результаты регрессионного анализа, отражающие взаимоотношения между сагиттальными позвоночно-тазовыми соотношениями у пациентов II группы:  
 а – между PI и SS; б – между PI и GLL; с – между SS и GLL; д – между SSA и SS

**Fig. 8.** Results of regression analysis showing the relationships between spino-pelvic sagittal balance in group II patients:  
 а – between PI and SS; б – between PI and GLL; с – between SS and GLL; д – between SSA and SS

Исходя из полученных данных, можно сделать заключение о том, что у всех пациентов в результате достижения оптимального индивидуального положения вертлужной впадины и восстановления стабильности тазобедренного сустава в целом произошла трансформация гиперлордотического типа вертикальной осанки в гармоничный, согласно усовершенствованной классификации P. Rousouilly [21], при котором возникновение и течение дегенеративно-дистрофических изменений в пояснично-крестцовом отделе позвоночника не будут отличаться от аналогичных процессов в асимптоматической популяции людей.

## ОБСУЖДЕНИЕ

С момента первого подробного описания состояния СПТС с последующим выделением возможных вариантов формирования поясничного лордоза, от которого зависит тип вертикальной осанки человека, интерес мирового ортопедического сообщества к данной теме ежегодно растет [5, 22]. В настоящее время в литературе подробно описаны возможные варианты изменений сагиттального баланса у взрослых пациентов с различными ортопедическими заболеваниями позвоночника, фемороацетабулярным импинджментом и коксартрозом [23, 24, 25, 26, 27]. Более того, существуют исследования, посвященные нюансам позиционирования вертлужного компонента в ходе выполнения тотальной артропластики тазобедренного сустава, которые зависят от СПТС [28, 29, 30, 31].

В настоящее время имеются немногочисленные публикации о состоянии сагиттального баланса у детей с различной патологией опорно-двигательного аппарата [6, 7, 32, 33, 34, 35]. При этом работы, посвященные изменению состояния СПТС после проведения реконструктивных операций, носят единичный характер [13, 36].

В одном из своих исследований, посвященном оценке изменений СПТС и вертикальной осанки после выполнения транспозиции большого вертела у пациентов с его гипертрофией, И.Ю. Поздникин с соавторами сделали заключение, что данная операция приводит к уменьшению чрезмерной антеверсии таза и гиперлордоза. В результате гиперлордотическая вертикальная осанка переходит в гармоничную [36]. Одновременно с этим такие изменения типа поясничного лордоза, на наш взгляд, в первую очередь связаны с изменениями биомеханики средней ягодичной мышцы, поскольку значения PI у данной категории пациентов не имели отличий как перед операцией, так и после хирургического вмешательства.

Нами обнаружена единственная статья, посвященная оценке возможностей хирургической

коррекции баланса у детей с нестабильностью тазобедренных суставов [13]. По результатам исследования авторы делают вывод о том, что в результате проведения различных реконструктивных операций на тазовом и бедренном компонентах сустава происходит уменьшение имевшегося гиперлордоза за счет уменьшения показателя PI. Однако необходимо отметить, что имеющиеся разные нозологические и возрастные группы пациентов, наличие различного характера контрактур в области тазобедренного сустава, а также выполнение корригирующей остеотомии бедренной кости в подавляющем большинстве случаев не позволяли адекватно оценить истинное влияние методик хирургической стабилизации тазобедренного сустава на изменение СПТС и вертикальной осанки. Помимо этого, ни одному пациенту с нестабильностью тазобедренного сустава диспластической этиологии не была проведена тройная остеотомия таза.

В нашем исследовании различные подходы к тройной остеотомии таза у пациентов с подвывихом бедра различного генеза позволили значительно повлиять на состояние СПТС и вертикальную осанку. В частности, у пациентов с дисплазией I степени по Stowe обеспечение адекватного передне-верхнего покрытия головки бедренной кости в сочетании с трансляцией вертлужной впадины кзади привело к уменьшению значений PI, SS, SSA и величины поясничного лордоза до приближения их к показателям физиологической нормы.

Эти результаты подтверждают данные коллектива авторов из Японии, которые в ходе своего исследования установили, что для пациентов с ацетабулярной дисплазией характерны антеверсия таза и гиперлордоз, а ротация вертлужной впадины кпереди и кнаружи способствует уменьшению последних и является профилактикой развития “hip-spine” синдрома [37].

Кроме того, по данным корреляционного анализа, прямая положительная связь между PI и SS усилилась с 0,3 до 0,86, что может свидетельствовать о восстановлении сложных кинематических связей в системе «тазобедренные суставы — поясничный отдел позвоночника». У пациентов с подвывихом бедра при БЛКП реориентацию вертлужной впадины, учитывая её нормальное развитие, в ходе тройной остеотомии таза выполняли строго в направлении кнаружи с целью достижения СКП не менее 95% согласно основному принципу лечения данной категории пациентов — “containment therapy” [38, 39, 40].

В результате проведенного хирургического вмешательства значительных изменений со стороны PI не произошло, а показатели SS, SSA и поясничного лордоза достигли среднефизиологиче-

ских значений. Проведенный корреляционный анализ показал усиление прямой положительной связи между PI и GLL с 0,6 до 0,9, что также говорит о восстановлении связей в кинематической системе «тазобедренные суставы — поясничный отдел позвоночника». У пациентов обеих групп исследования отмечена стойкая тенденция к трансформации негативного дисбаланса в нейтральный, о чем свидетельствует динамика изменений показателя SVA. Кроме того, вне зависимости от этиологии подвывиха бедра после хирургической стабилизации тазобедренного сустава, с учетом особенностей ее выполнения, произошла конверсия гиперлордотического типа вертикальной осанки в гармоничный тип, что обеспечивает профилактику развития “hip-spine” синдрома и ранних дегенеративно-дистрофических изменений в пояснично-крестцовом отделе позвоночника у данной категории пациентов.

## ДОПОЛНИТЕЛЬНАЯ ИНФОРМАЦИЯ

### Заявленный вклад авторов

*Бортулёв П.И.* — дизайн и концепция исследования, сбор и анализ данных, обзор литературы, написание текста статьи.

*Виссарионов С.В.* — дизайн исследования, редактирование текста статьи.

*Барсуков Д.Б.* — сбор и анализ данных, редактирование текста статьи.

*Поздниккин И.Ю.* — сбор и анализ данных, редактирование текста статьи.

*Познович М.С.* — сбор данных, интерпретация результатов исследования, редактирование текста статьи.

*Баскаева Т.В.* — сбор данных, редактирование текста статьи.

Все авторы прочли и одобрили финальную версию рукописи статьи. Все авторы согласны нести ответственность за все аспекты работы, чтобы обеспечить надлежащее рассмотрение и решение всех возможных вопросов, связанных с корректностью и надежностью любой части работы.

**Источник финансирования.** Работа проведена в рамках выполнения Государственного задания Минздрава России (НИР № 121031700122-6).

**Возможный конфликт интересов.** Авторы декларируют отсутствие явных и потенциальных конфликтов интересов, связанных с публикацией настоящей статьи.

**Этическая экспертиза.** Проведение настоящего исследования обсуждено и одобрено этическим комитетом ФГБУ «Национальный медицинский исследовательский центр детской травматологии и ортопедии им. Г.И. Турнера» Минздрава России (выписка из протокола № 21-4 от 22.11.2021).

**Информированное согласие на публикацию.** Авторы получили письменное согласие законных представителей пациентов на публикацию медицинских данных и фотографий.

## ЗАКЛЮЧЕНИЕ

Анализ среднесрочных результатов хирургического лечения нестабильности тазобедренного сустава в виде подвывиха бедра у детей с дисплазией и болезнью Легга–Кальве–Пертеса с применением технологий 3D-моделирования и интраоперационного использования прототипированных шаблонов показал, что выполнение тройной остеотомии таза приводит к уменьшению как избыточной антеверсии таза, так и гиперлордоза поясничного отдела позвоночника. Достигнутая оптимальная коррекция вертлужной впадины с восстановлением стабильности тазобедренного сустава обеспечила трансформацию физиологически невыгодного гиперлордотического типа вертикальной осанки в гармоничный, что подтверждается приближением основных рентгенологических показателей сагиттального баланса к значениям в асимптоматической популяции детей.

## DISCLAIMERS

### Author contribution

*Bortulev P.I.* — study concept and design, data collection and processing, literature search and analysis, writing the article.

*Vissarionov S.V.* — study design, drafting the article.

*Barsukov D.B.* — data collection and processing, drafting the article.

*Pozdnikin I.Yu.* — data collection and processing, drafting the article.

*Poznovich M.S.* — data collection and processing, drafting the article.

*Baskaeva T.V.* — data collection, drafting the article.

All authors have read and approved the final version of the manuscript of the article. All authors agree to bear responsibility for all aspects of the study to ensure proper consideration and resolution of all possible issues related to the correctness and reliability of any part of the work.

**Funding source.** State budget financing.

**Disclosure competing interests.** The authors declare that they have no competing interests.

**Ethics approval.** The study was approved by the local ethics committee of H. Turner National Medical Research Center for Children’s Orthopedics and Trauma Surgery, protocol No 21-4, 22.11.2021.

**Consent for publication.** Written consent was obtained from legal representatives of children for publication of relevant medical information and all of accompanying images within the manuscript.

## ЛИТЕРАТУРА [REFERENCES]

- Vaz G., Roussouly P., Berthonnaud E., Dimnet J. Sagittal morphology and equilibrium of pelvis and spine. *Eur Spine J.* 2002;(11):80-87. doi: 10.1007/s005860000224.
- Legaye J., Duval-Beaupère G., Hecquet J., Marty C. Pelvic incidence: a fundamental pelvic parameter for three-dimensional regulation of spinal sagittal curves. *Eur Spine J.* 1998;7(2):99-103. doi: 10.1007/s005860050038.
- Li Y., Sun J., Wang G. Lumbar lordosis morphology correlates to pelvic incidence and erector spinae muscularity. *Sci Rep.* 2021;11(1):802. doi: 10.1038/s41598-020-80852-7.
- Bailey J.F., Shefi S., Soudack M., Kramer P.A., Been E. Development of Pelvic Incidence and Lumbar Lordosis in Children and Adolescents. *Anat Rec (Hoboken).* 2019;302(12):2132-2139. doi: 10.1002/ar.24209.
- Roussouly P., Pinheiro-Franco J.L. Biomechanical analysis of the spino-pelvic organization and adaptation in pathology. *Eur Spine J.* 2011;20 Suppl 5(Suppl 5):609-618. doi: 10.1007/s00586-011-1928-x.
- Бортулёв П.И., Виссарионов С.В., Басков В.Е., Овечкина Ф.В., Барсуков Д.Б., Поздникин И.Ю. Клинико-рентгенологические показатели позвоночно-тазовых соотношений у детей с диспластическим подвывихом бедра. *Травматология и ортопедия России.* 2018;24(3):74-82. doi: 10.21823/2311-2905-2018-24-3-74-82.
- Bortulev P.I., Vissarionov S.V., Baskov V.E., Ovechkina A.V., Barsukov D.B., Pozdnikin I.Yu. Clinical and Roentgenological Criteria of Spine-pelvis Ratios in Children with dysplastic Femur Subluxation. *Traumatology and Orthopedics of Russia.* 2018;24(3):74-82. (In Russian). doi: 10.21823/2311-2905-2018-24-3-74-82.
- Бортулёв П.И., Виссарионов С.В., Барсуков Д.Б., Поздникин И.Ю., Басков В.Е., Баскаева Т.В. и др. Оценка рентгенологических показателей позвоночно-тазового комплекса у детей с подвывихом бедра при болезни Легга-Кальве-Пертеса. *Травматология и ортопедия России.* 2021;27(3):19-28. doi: 10.21823/2311-2905-2021-27-3-19-28.
- Bortulev P.I., Vissarionov S.V., Barsukov D.B., Pozdnikin I.Y., Baskov V.E., Baskaeva T.V. et al. Evaluation of Radiological Parameters of the Spino-Pelvic Complex in Children with Hip Subluxation in Legg-Calve-Perthes Disease. *Traumatology and Orthopedics of Russia.* 2021;27(3):19-28. (In Russian). doi:10.21823/2311-2905-2021-27-3-19-28.
- Farsetti P., Caterini R., De Maio F., Potenza V., Efremitov K., Ippolito E. Tönnis triple pelvic osteotomy for the management of late residual acetabular dysplasia: mid-term to long-term follow-up study of 54 patients. *J Pediatr Orthop B.* 2019;28(3):202-206. doi: 10.1097/BPB.0000000000000575.
- Камоско М.М., Басков В.Е., Барсуков Д.Б., Поздникин И.Ю., Григорьев И.В. Транспозиция вертлужной впадины путем тройной остеотомии таза при лечении детей с дисплазией тазобедренного сустава. *Травматология и ортопедия России.* 2014;(3):76-85. doi: 10.21823/2311-2905-2014-0-3-76-85.
- Kamosko M.M., Baskov V.E., Barsukov D.B., Pozdnikin I.Yu., Grigoriev I.V. Transposition of the acetabulum after triple pelvic osteotomy in the treatment of children with hip dysplasia. *Traumatology and Orthopedics of Russia.* 2014;(3):76-85 (In Russian). doi: 10.21823/2311-2905-2014-0-3-76-85.
- van Hellemond G.G., Sonneveld H., Schreuder M.H., Kooijman M.A., de Kleuver M. Triple osteotomy of the pelvis for acetabular dysplasia: results at a mean follow-up of 15 years. *J Bone Joint Surg Br.* 2005;87(7):911-915. doi: 10.1302/0301-620X.87B7.15307.
- Saqib M., Salman M., Hayat S., Khan M.A., Ullah S. Developmental Dysplasia Of The Hip In Older Children; Prospects Of Functional And Radiological Outcome Following A Single Stage Triple Procedure. *J Ayub Med Coll Abbottabad.* 2019;31(3):427-431.
- de Kleuver M., Kooijman M.A., Pavlov P.W., Veth R.P. Triple osteotomy of the pelvis for acetabular dysplasia: results at 8 to 15 years. *J Bone Joint Surg Br.* 1997;79(2):225-229. doi: 10.1302/0301-620X.79b2.7167.
- Leunig M., Ganz R. The evolution and concepts of joint-preserving surgery of the hip. *Bone Joint J.* 2014;96-B(1):5-18. doi:10.1302/0301-620X.96B1.32823.
- Camurcu I.Y., Yildirim T., Buyuk A.F., Gursu S.S., Bursali A., Sahin V. Tönnis triple pelvic osteotomy for Legg-Calve-Perthes disease. *Int Orthop.* 2015;39(3):485-490. doi: 10.1007/s00264-014-2585-6.
- Rosello O., Solla F., Oborocianu I., Chau E., ElHayek T., Clement J.L. et al. Advanced containment methods for Legg-Calvé-Perthes disease: triple pelvic osteotomy versus Chiari osteotomy. *Hip Int.* 2018;28(3):297-301. doi: 10.5301/hipint.5000569.
- Pailhé R., Cavaignac E., Murgier J., Cahuzac J.P., de Gauzy J.S., Accadbled F. Triple osteotomy of the pelvis for Legg-Calve-Perthes disease: a mean fifteen year follow-up. *Int Orthop.* 2016;40(1):115-122. doi: 10.1007/s00264-015-2687-9.
- Челпаченко О.Б., Жердев К.В., Фисенко А.П., Бутенко А.С., Яцык С.П., Дьяконова Е.Ю. и др. Хирургическая коррекция баланса туловища при деформациях позвоночника и нестабильности тазобедренных суставов. *Детская хирургия. Журнал им. Ю.Ф. Исакова.* 2020;24(4):256-265. doi: 10.18821/1560-9510-2020-24-4-256-265.
- Chelpachenko O.B., Zherdev K.V., Fisenko A.P., Butenko A.S., Yatsyk S.P., Dyakonova E.Yu. et al. Surgical correction of trunk balance in spinal deformities and in instability of hip joints. *Russian Journal of Pediatric Surgery.* 2020;24(4):256-265. (In Russian). doi: 10.18821/1560-9510-2020-24-4-256-265.
- Камоско М.М., Баиндурашвили А.Г. Диспластический коксартроз у детей и подростков (клиника, патогенез, хирургическое лечение). Санкт-Петербург: СпецЛит; 2010. с. 54-72.
- Kamosko M.M., Baidurashvili A.G. Dysplastic coxarthrosis in children and adolescents (clinic, pathogenesis, surgical treatment). St. Petersburg: SpetsLit; 2010. p. 54-72.
- Direito-Santos B., França G., Nunes J., Costa A., Rodrigues E.B., Silva A.P. et al. Acetabular retroversion: Diagnosis and treatment. *EFORT Open Rev.* 2018 12;3(11):595-603. doi: 10.1302/2058-5241.3.180015.
- Hesarikia H., Rahimnia A., Emami Meybodi M.K. Differences between male and female sagittal spinopelvic parameters and alignment in asymptomatic pediatric and young adults. *Minerva Ortop Traumatol.* 2018;69(2):44-48. doi: 10.23736/S0394-3410.18.03867-5.
- Chevillotte T., Chan S.K., Grobost P., Laouissat F., Darnis A., Silvestre C. et al. Quantifying the Spinal Lordosis Ratio Unique to the Type of Spinal Sagittal Alignment in a Normal Population. *Global Spine J.* 2022;21925682221133748. doi: 10.1177/21925682221133748.

22. Duval-Beaupère G., Robain G. Visualization on full spine radiographs of the anatomical connections of the centres of the segmental body mass supported by each vertebra and measured in vivo. *Int Orthop.* 1987;11(3):261-269. doi: 10.1007/BF00271459.
23. Soydan Z., Bayramoglu E., Altas O. The Impact of Spinopelvic Alignment on the Facet Joint Degeneration. *Global Spine J.* 2023. A head of print. doi: 10.1177/21925682231162813.
24. Cho Y., Jo D.J., Hyun S.J., Park J.H., Yang N.R. From the Spinopelvic Parameters to Global Alignment and Proportion Scores in Adult Spinal Deformity. *Neurospine.* 2023;20(2):467-477. doi: 10.14245/ns.2346374.187.
25. Labelle H., Mac-Thiong J.M., Roussouly P. Spino-pelvic sagittal balance of spondylolisthesis: a review and classification. *Eur Spine J.* 2011;20 Suppl 5(Suppl 5):641-646. doi: 10.1007/s00586-011-1932-1.
26. Burton D.A., Karkenny A.J., Schulz J.F., Hanstein R., Gomez J.A. Sagittal spinopelvic changes after posterior spinal fusion in adolescent idiopathic scoliosis. *J Child Orthop.* 2020;14(6):544-553. doi: 10.1302/1865-2548.14.200155.
27. Rivière C., Hardijzer A., Lazennec J.Y., Beaulé P., Muirhead-Allwood S., Cobb J. Spine-hip relations add understandings to the pathophysiology of femoro-acetabular impingement: A systematic review. *Orthop Traumatol Surg Res.* 2017;103(4):549-557. doi: 10.1016/j.otsr.2017.03.010.
28. Batra S., Khare T., Kabra A.P., Malhotra R. Hip-spine relationship in total hip arthroplasty – Simplifying the concepts. *J Clin Orthop Trauma.* 2022;29:101877. doi: 10.1016/j.jcot.2022.101877.
29. Louette S., Wignall A., Pandit H. Spinopelvic Relationship and Its Impact on Total Hip Arthroplasty. *Arthroplasty Today.* 2022;17:87-93. doi: 10.1016/j.artd.2022.07.001.
30. Mancino F., Cacciola G., Di Matteo V., Perna A., Proietti L., Greenberg A. et al. Surgical implications of the hip-spine relationship in total hip arthroplasty. *Orthop Rev (Pavia).* 2020;12(Suppl 1):8656. doi: 10.4081/or.2020.8656.
31. Zagra L., Benazzo F., Dallari D., Falez F., Solarino G., D'Apolito R. et al. Current concepts in hip-spine relationships: making them practical for total hip arthroplasty. *EFORT Open Rev.* 2022;7(1):59-69. doi: 10.1530/EOR-21-0082.
32. Кулешов А.А., Ветрилэ М.С., Захарин В.Р., Овсянкин А.В., Кузьмина Е.С., Лисянский И.Н. и др. Сравнительная характеристика параметров сагиттального баланса у детей в норме и со спондилолистезом. Вестник травматологии и ортопедии им. Н.Н. Приорова. 2022;29(1):25-33. doi: 10.17816/vto105177.  
Kuleshov A.A., Vetrile M.S., Zakharin V.R., Ovsyankin A.V., Kuzminova E.S., Lisyansky I.N. et al. Comparative characteristics of sagittal balance in normal children and with spondylolisthesis. *N.N. Priorov Journal of Traumatology and Orthopedics.* 2021;29(1):25-33. (In Russian). doi: 10.17816/vto105177.
33. Прудникова О.Г., Аранович А.М. Клинико-рентгенологические аспекты сагиттального баланса позвоночника у детей с ахондроплазией. *Ортопедия, травматология и восстановительная хирургия детского возраста.* 2018;6(4):6-12. doi: 10.17816/pToRS646-12.
- Prudnikova O.G., Aranovich A.M. Clinical and radiological aspects of the sagittal balance of the spine in children with achondroplasia. *Pediatric Traumatology, Orthopaedics and Reconstructive Surgery.* 2018;(6)4:6-12. (In Russian). doi: 10.17816/pToRS646-12.
34. Abelin K., Vialle R., Lenoir T., Thévenin-Lemoine C., Damsin J.P., Forin V. The sagittal balance of the spine in children and adolescents with osteogenesis imperfecta. *Eur Spine J.* 2008;17(12):1697-1704. doi: 10.1007/s00586-008-0793-8.
35. Барсуков Д.Б., Бортулев П.И., Виссарионов С.В., Поздникин И.Ю., Баскаева Т.В. Оценка рентгенологических показателей позвоночно-тазовых соотношений у детей с тяжелой формой юношеского эпифизеолиза головки бедренной кости. *Ортопедия, травматология и восстановительная хирургия детского возраста.* 2022;10(4):365-374. doi: 10.17816/PTORS111772.  
Barsukov D.B., Bortulev P.I., Vissarionov S.V., Pozdnikin I.Yu., Baskayeva T.V. Evaluation of radiological indices of the spine and pelvis ratios in children with a severe form of slipped capital femoral epiphysis. *Pediatric Traumatology, Orthopaedics and Reconstructive Surgery.* 2022;10(4):365-374. (In Russian). doi: 10.17816/PTORS111772.
36. Поздникин И.Ю., Бортулёв П.И., Виссарионов С.В., Барсуков Д.Б., Баскаева Т.В. Изменения сагиттальных позвоночно-тазовых соотношений у детей с высоким положением большого вертела после хирургического лечения. *Ортопедия, травматология и восстановительная хирургия детского возраста.* 2023;11(3):315-326. doi: 10.17816/PTORS472122.  
Pozdnikin I.Y., Bortulev P.I., Vissarionov S.V., Barsukov D.B., Baskayeva T.V. Changes in sagittal vertebral-pelvic ratios in children with a high position of the large trochanter after surgical treatment. *Pediatric Traumatology, Orthopaedics and Reconstructive Surgery.* 2023;11(3):315-326. (In Russian). doi: 10.17816/PTORS472122.
37. Okuzu Y., Goto K., Okutani Y., Kuroda Y., Kawai T., Matsuda S. Hip-Spine Syndrome: Acetabular Anteversion Angle Is Associated with Anterior Pelvic Tilt and Lumbar Hyperlordosis in Patients with Acetabular Dysplasia: A Retrospective Study. *JBJS Open Access.* 2019;4(1):e0025. doi: 10.2106/JBJS.OA.18.00025.
38. Ziebarth K., Kaiser N., Slongo T. Triple osteotomy for patients with Legg-Calve-Perthes disease. *Oper Orthop Traumatol.* 2022;34(5):323-332. (In German). doi: 10.1007/s00064-022-00784-5.
39. Joseph B., Price C.T. Principles of containment treatment aimed at preventing femoral head deformation in Perthes disease. *Orthop Clin North Am.* 2011;42(3):317-327. doi: 10.1016/j.ocl.2011.04.001.
40. Slongo T., Ziebarth K. Femoral head reduction osteotomy to improve femoroacetabular containment in Legg-Calve-Perthes disease. *Oper Orthop Traumatol.* 2022;34(5):333-351. (In German). doi: 10.1007/s00064-022-00779-2.

**Сведения об авторах**

✉ *Бортулёв Павел Игоревич* — канд. мед. наук  
Адрес: Россия, 196603, г. Санкт-Петербург, г. Пушкин,  
ул. Парковая, д. 64–68  
<https://orcid.org/0000-0003-4931-2817>  
e-mail: [pavel.bortulev@yandex.ru](mailto:pavel.bortulev@yandex.ru)

*Виссарионов Сергей Валентинович* — чл.-корр. РАН,  
д-р мед. наук, профессор  
<https://orcid.org/0000-0003-4235-5048>  
e-mail: [vissarionovs@gmail.com](mailto:vissarionovs@gmail.com)

*Барсуков Дмитрий Борисович* — канд. мед. наук  
<https://orcid.org/0000-0002-9084-5634>  
e-mail: [dbbarsukov@gmail.com](mailto:dbbarsukov@gmail.com)

*Поздникин Иван Юрьевич* — канд. мед. наук  
<https://orcid.org/0000-0002-7026-1586>  
e-mail: [pozdnikin@gmail.com](mailto:pozdnikin@gmail.com)

*Познович Махмуд Станиславович*  
<https://orcid.org/0000-0003-2534-9252>  
e-mail: [poznovich@bk.ru](mailto:poznovich@bk.ru)

*Баскаева Тамила Владимировна*  
<https://orcid.org/0000-0001-9865-2434>  
e-mail: [tamila-baskaeva@mail.ru](mailto:tamila-baskaeva@mail.ru)

**Authors' information**

✉ *Pavel I. Bortulev* — Cand. Sci. (Med.)  
Address: 64-68, Parkovaya st., St. Petersburg, Pushkin,  
196603, Russia  
<https://orcid.org/0000-0003-4931-2817>  
e-mail: [pavel.bortulev@yandex.ru](mailto:pavel.bortulev@yandex.ru)

*Sergei V. Vissarionov* — Dr. Sci. (Med.), Professor  
<https://orcid.org/0000-0003-4235-5048>  
e-mail: [vissarionovs@gmail.com](mailto:vissarionovs@gmail.com)

*Dmitriy B. Barsukov* — Cand. Sci. (Med.)  
<https://orcid.org/0000-0002-9084-5634>  
e-mail: [dbbarsukov@gmail.com](mailto:dbbarsukov@gmail.com)

*Ivan Yu. Pozdnikin* — Cand. Sci. (Med.)  
<https://orcid.org/0000-0002-7026-1586>  
e-mail: [pozdnikin@gmail.com](mailto:pozdnikin@gmail.com)

*Makhmud S. Poznovich*  
<https://orcid.org/0000-0003-2534-9252>  
e-mail: [poznovich@bk.ru](mailto:poznovich@bk.ru)

*Tamila V. Baskaeva*  
<https://orcid.org/0000-0001-9865-2434>  
e-mail: [tamila-baskaeva@mail.ru](mailto:tamila-baskaeva@mail.ru)