



Обзорная статья
УДК 616.718.8-006.38.03-07
<https://doi.org/10.17816/2311-2905-15528>

Этимология термина «неврома Мортон»: обзор литературы

Д.А. Большакова^{1,2}, А.А. Карданов¹, М.Н. Майсигов¹, А.В. Королев^{1,2}

¹ Европейская клиника спортивной травматологии и ортопедии (ECSTO), г. Москва, Россия

² ФГАОУ ВО «Российский университет дружбы народов им. Патриса Лумумбы», г. Москва, Россия

Реферат

Актуальность проблемы объясняется высоким уровнем заболеваемости и необходимостью верификации диагноза у смежных специалистов: врачей ультразвуковой диагностики, рентгенологов, травматологов, патологоанатомов, а также существенными трудностями в маршрутизации пациентов и высокой вероятностью первичного обращения к неврологам, нейрохирургам, врачам общей практики. В современной отечественной литературе невromы всех межпальцевых промежутков отождествляют с невромой Мортон.

Цель — определение корректности современной медицинской терминологии, в частности термина «неврома Мортон», выявление спектра эпонимов, неприемлемых для коммуникации со смежными специалистами и пациентами, восполнение исторического пробела и привлечение научной медицинской общественности к дискуссии на данную тему.

Материал и методы. Для обзора литературы по данной тематике было отобрано 40 статей, опубликованных в период с 1845 по 2022 г. Информационный поиск выполняли в базах PubMed/MEDLINE и eLIBRARY.

Результаты. На основании анализа литературных источников освещены вопросы эволюции, истории и этимологии ряда терминов, используемых для обозначения невromы межплюсневового промежутка. Выявлено, что ряд эпонимов, применяемых для обозначения невром, исторически неточны. Сообщения о «фиброзе нерва» встречались до внедрения термина «неврома», однако большинство авторов популяризировали именно термин «невromы Мортон».

Заключение. Очевидное противоречие между этиопатогенезом и названием «неврома» может вносить путаницу в работу врачей-клиницистов и диагностов. По нашему мнению, заболевание, именуемое в наши дни «неврома Мортон», должно носить название «фиброз третьего подошвенного пальцевого нерва», а именные термины, обозначающие номер соответствующего межпальцевого промежутка, необходимо заменить на номер соответствующего общего пальцевого нерва.

Ключевые слова: неврома Мортон, межпальцевая неврома, подошвенный пальцевой нерв.

Для цитирования: Большакова Д.А., Карданов А.А., Майсигов М.Н., Королев А.В. Этимология термина «неврома Мортон»: обзор литературы. *Травматология и ортопедия России*. 2024;30(1):142-149. <https://doi.org/10.17816/2311-2905-15528>.

Большакова Дарья Артуровна; e-mail: dasha.bolsh@gmail.com

Рукопись получена: 16.08.2023. Рукопись одобрена: 30.11.2023. Статья опубликована: 18.03.2024.

© Большакова Д.А., Карданов А.А., Майсигов М.Н., Королев А.В., 2024



“Morton’s Neuroma” – Term Etymology: A Review

Daria A. Bolshakova^{1,2}, Andrey A. Kardanov¹, Musa N. Maysigov¹, Andrey V. Korolev^{1,2}

¹ *European Clinic of Sports Traumatology and Orthopedics (ECSTO), Moscow, Russia*

² *Peoples’ Friendship University of Russia named after Patrice Lumumba, Moscow, Russia*

Abstract

Background. The urgency of the problem is explained by a high morbidity rate and the need to verify the diagnosis with related specialists (ultrasound physicians, radiologists, trauma surgeons, pathologists), as well as by significant difficulties in patient routing and high probability of primary referral to neurologists, neurosurgeons, and general practitioners. In modern Russian literature, neuromas of all interdigital spaces are identified with Morton’s neuroma.

Aim of the review was to determine the accuracy of modern medical terminology, in particular of the term «Morton’s neuroma», to reveal the spectrum of eponyms unacceptable for communication with related specialists and patients, to fill the historical gap and to attract the scientific medical community to discussion on this topic.

Methods. We identified 40 articles on this topic published from 1845 to 2022. The search was performed in PubMed/MEDLINE and eLIBRARY databases.

Results. Evolution, history, and etymology of several terms used for intermetatarsal neuroma are covered in the study, based on the analysis of literature sources. It has been found that a number of eponyms used to designate neuromas are historically inaccurate. In addition, we have discovered that the reports of «nerve fibrosis» were encountered prior to the introduction of the term «neuroma». However, most authors have popularized the nominal term «Morton’s neuromas».

Conclusions. An obvious contradiction between the etiopathogenesis of neuroma and the term itself can be confusing for clinicians and diagnosticians. In our opinion, the disease known nowadays as «Morton’s neuroma» should be named «fibrosis of the plantar nerve of the third toe», and the name terms denoting the number of the corresponding interdigital space should be replaced by the number of the corresponding common plantar digital nerve.

Keywords: Morton’s neuroma, interdigital neuroma, plantar digital nerve.

Cite as: Bolshakova D.A., Kardanov A.A., Maysigov M.N., Korolev A.V. “Morton’s Neuroma” – Term Etymology: A Review. *Traumatology and Orthopedics of Russia*. 2024;30(1):142-149. (In Russian).
<https://doi.org/10.17816/2311-2905-15528>.

✉ Daria A. Bolshakova; e-mail: dasha.bolsh@gmail.com

Submitted: 16.08.2023. Accepted: 30.11.2023. Published: 18.03.2024.

© Bolshakova D.A., Kardanov A.A., Maysigov M.N., Korolev A.V., 2024

ВВЕДЕНИЕ

Неврома Мортона — один из самых ярких примеров номенклатурной проблемы в хирургии стопы и голеностопного сустава. На ранних этапах изучения заболевания медицинская номенклатура преимущественно включала в себя имя автора, не отражая при этом этиологию и патогенез. Подобная терминология неразрывно связана с современной медициной и интегрирована в процесс принятия текущих клинических решений.

В современной отечественной и зарубежной литературе можно встретить ряд синонимов, обозначающих поражение подошвенного нерва в третьем межпальцевом промежутке: неврома Чивинини, синдром Чивинини–Мортона, метатарзалгия Мортона, болезнь Мортона, межпальцевая неврома, межплюсневая неврома, неврома и невринома Мортона [1, 2, 3, 4, 5]. Последнее в глазах пациента, а зачастую и клиницистов, является двумя разными заболеваниями. Также используют ряд эпонимов, обозначающих невромы других подошвенных нервов: медиального подошвенного нерва — неврома Джоплина (Joplin), первого межплюсневого промежутка — неврома Хойтера (Heuter), второго межплюсневого промежутка — неврома Хаузера (Hauser), четвертого межплюсневого промежутка — неврома Изелина (Iselin) [5, 6] (рис. 1).

Начиная с первой половины XIX в. изучение болезненных состояний, связанных с передним отделом стопы, стало выходить на новый уровень и описываться в научных журналах. Однако дальнейшие исследования использовали номенклатуру, принятую еще в начале XX в., что послужило основой для формирования стойких стереотипов терминологии.

Цель обзора — определить корректность современной медицинской терминологии; выявить спектр эпонимов, неприемлемых для коммуникации со смежными специалистами и пациентами; восполнить исторический пробел и привлечь научную общественность к дискуссии на данную тему.

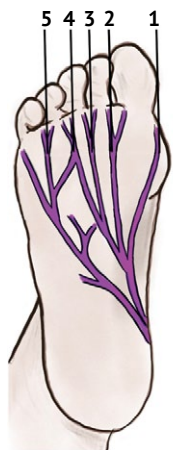

Рис. 1. Схема иннервации стопы и эпонимы невром подошвенных пальцевых нервов:

- 1 — медиальный подошвенный пальцевый нерв (неврома Джоплина);
- 2 — первый общий подошвенный пальцевый нерв (неврома Хойтера);
- 3 — второй общий подошвенный пальцевый нерв (неврома Хаузера);
- 4 — третий общий подошвенный пальцевый нерв (неврома Мортона или неврома Чивинини);
- 5 — общий подошвенный пальцевый нерв (неврома Изелина)

Fig. 1. Innervation and eponyms of neuromas of plantar digital nerves:

- 1 — medial plantar digital nerve (Joplin's neuroma);
- 2 — first common plantar digital nerve (Heuter's neuroma);
- 3 — second common plantar digital nerve (Hauser's neuroma);
- 4 — third common plantar digital nerve (Morton's neuroma or Civinini's neuroma);
- 5 — common plantar digital nerve (Iselin's neuroma)

МАТЕРИАЛ И МЕТОДЫ

Для обзора литературы было отобрано 40 статей, опубликованных в период с 1845 по 2022 г. Информационный поиск выполняли в базах PubMed/MEDLINE и eLIBRARY.

РЕЗУЛЬТАТЫ

Наиболее часто встречается неврома в третьем межпальцевом промежутке [7]. Впервые утолщение третьего подошвенного межпальцевого нерва было обнаружено итальянским анатомом Ф. Чивинини (F. Civinini) при исследовании кадаверного материала [цит. по 1]. В работе “Su di un gangliare rigonfiamento della piñata del piede”, датированной сентябрем 1835 г. и обнаруженной только в 1983 г. при реконструкции больничной библиотеки, Ф. Чивинини описывает веретенообразную припухлость третьего подошвенного пальцевого нерва [8, 9].

Спустя десять лет после сообщения Ф. Чивинини, в 1845 г., хиропрактик королевы Виктории Л. Дюрлахер (L. Durlacher) опубликовал свои тезисы о лечении этого заболевания [10] (рис. 2).

В 1876 г. американский хирург-ортопед Томас Мортон (Thomas G. Morton), чье имя носит данное заболевание, опубликовал серию наблюдений из 16 пациентов. Он описал то, что, по его мнению, было невралгией в проекции четвертого плюснефалангового сустава, которую он лечил путем резекции этого сустава и прилегающих мягких тканей, включая общий подошвенный пальцевый нерв (рис. 3) [цит. по 11]. Вместе с тем следует подчеркнуть, что Мортону было уместно считать эту увеличенную часть нерва невралгией. Гистологическое исследование резецированного нерва получило широкое распространение только во второй половине XX в. [2].

Сам термин «неврома» в качестве диагноза впервые употребил R.K. Sandel в 1958 г. в статье для американского подиатрического журнала [12].

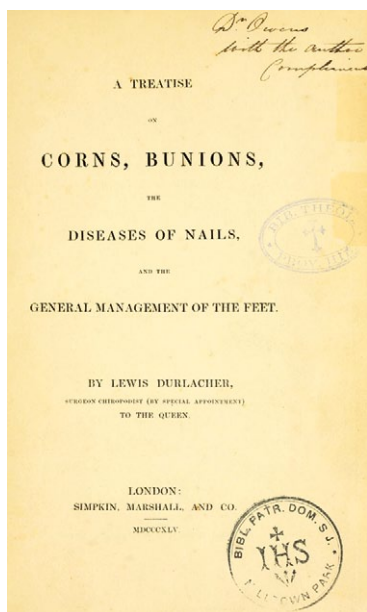


Рис. 2. Оригинальная работа L. Durlacher “A Concise Treatise on Corns, Bunions, and the Disorders of Nails. With Advice for the General Management of Feet”

Fig. 2. Original article of L. Durlacher “A Concise Treatise on Corns, Bunions, and the Disorders of Nails. With Advice for the General Management of Feet”

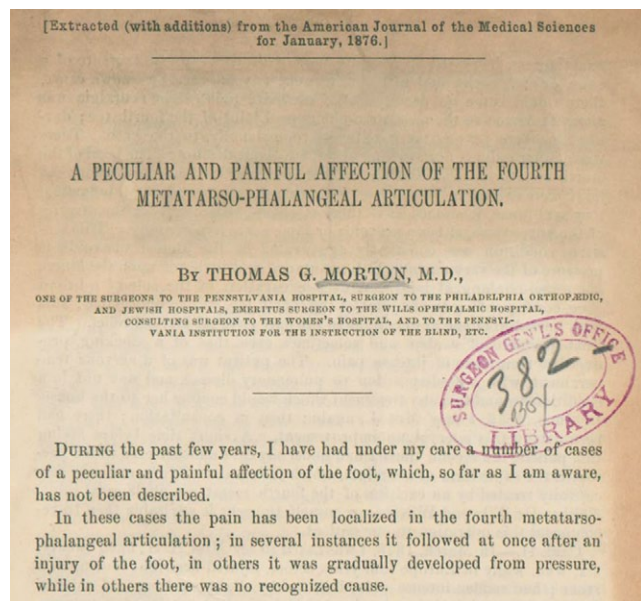


Рис. 3. Оригинальная статья Томаса Мортон “A Peculiar and Painful Affection of the Fourth Metatarso-phalangeal Articulation” из журнала “The American Journal of the Medical Sciences”

Fig. 3. Original article of Thomas Morton “A Peculiar and Painful Affection of the Fourth Metatarso-phalangeal Articulation” from “The American Journal of the Medical Sciences”

По нашему мнению, ярким примером номенклатурного заблуждения служит тот факт, что фамилию Мортон носит и другая патология стопы — брахиметатарзия первой плюсневой кости, также известная как стопа Мортон, синдром Мортон, палец Мортон [13, 14, 15]. Своим названием она обязана однофамильцу вышеупомянутого Томаса Мортон — Дадли Джо Мортону (D.J. Morton), который в 1927 г. описал симптомокомплекс, приводящий к вальгусному отклонению первого пальца. Однако в ранних статьях, посвященных невrome Мортон, термины «палец Мортон» и «стопа Мортон» встречаются относительно часто как тождественное невrome понятие [13, 16, 17]. Стопа Мортон характеризуется врожденной короткой и гипертрофированной первой плюсневой костью, гипермобильностью медиального плюснеклиновидного сустава, гиперкератозами под головками второй и третьей плюсневых костей и не имеет абсолютно никакого отношения к одноименной невrome [18].

Неврому медиального подошвенного пальцевого нерва в отечественной и зарубежной литературе принято называть невромой Джоплина [19, 20]. Роберт Дж. Джоплин (R.J. Jorlin) в 1971 г. на первом ежегодном собрании Американского общества хирургов стопы в Чикаго описал серию из 265 случаев поражения медиального подошвенного нерва. Хроническое повреждение медиального подошвенного пальцевого нерва, по мнению автора, вызвано избыточным давлением, инициированным вальгусной деформацией или хирургическим вмешательством, проведенным для исправления деформации. Увеличенную длину медиального подошвенного пальцевого нерва по отношению к медиальной сесамовидной кости Р.Дж. Джоплин лечил путем резекции медиального подошвенного пальцевого нерва и последующей фиксации к *m. abductor hallucis brevis* [19, 20]. Гистологический анализ продемонстрировал «утолщенные фиброзные стенки», окружающие нерв. Диагноз Р.Дж. Джоплин формулировал как «периневральный фиброз соответствующего пальцевого нерва» [цит. по 6].

Неврома первого межпальцевого промежутка в литературе носит название Хойтера [5]. Немецкий ортопед К. Хойтер (K. Heuter) в 1870 г. описал болезненный экзостоз головки первой плюсневой кости, назвав эту патологию *hallux valgus* [цит. по 21]. Для данного заболевания характерны выраженные болевые ощущения по медиальной и латеральной сторонам первого плюснефалангового сустава. Возможно, поэтому этот эпоним был дан боли, связанной с общим подошвенным пальцевым нервом первого межпальцевого промежутка, прилегающего к латеральной сесамовидной кости [6].

Неврома второго межплюсневых промежутка названа по фамилии Е.Д. Хаузера (E.D. Hauser) — ортопеда из США, который в 1971 г. описал серию пациентов с межпальцевой невромой. Он описал 116 патологических изменений нерва у 96 женщин и у 4 мужчин. Около 60% пациентов были в возрасте от 40 до 60 лет. В исследовании Е.Д. Хаузера неврома наблюдалась во втором межпальцевом промежутке у 52% пациентов, в третьем — у 44% пациентов, в четвертом — у 4% [6, 22].

Неврома четвертого межплюсневых промежутка получила свое название в честь Изелина (Iselin), ортопеда, описавшего в 1912 г. тракционный апофизит основания пятой плюсневой кости у подростков в момент появления вторичного очага окостенения основания пятой плюсневой кости (рис. 4). Для данного заболевания характерна боль в области внешнего края средней части стопы, которая усиливается при повышенной физической нагрузке (бег, прыжки, танцы) [цит. по 23]. По мнению Э.Э. Ларсон (E.E. Larson) с соавторами, в дальнейшем имя хирурга стало ассоциироваться с невропатической болью в четвертом межпальцевом промежутке, что и привело к появлению термина «неврома Изелина» [6].

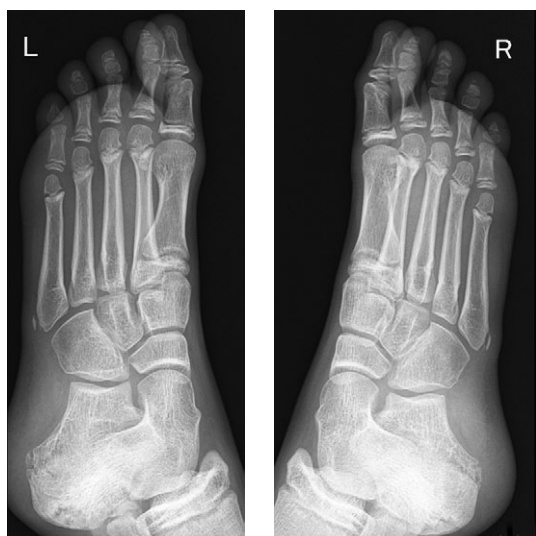

Рис. 4. Пример невромы Изелина (двухсторонний тракционный апофизит основания пятой плюсневой кости) у профессиональной гимнастки 11 лет

Fig. 4. An example of Iselin neuroma (bilateral traction apophysitis of the base of the fifth metatarsal bone) in 11 years old professional female gymnast

ОБСУЖДЕНИЕ

Эволюция термина «неврома Мортона» тесно переплетена с историей хирургического лечения. Сам Т. Мортон использовал термин «невралгия», а название и содержание его работы “A Peculiar and A Painful Affection of the Fourth Metatarso-Phalangeal Joint” можно перевести как «Специфическое и болезненное поражение четвертого плюснефалангового сустава». Т. Мортон, считавший патогенезом заболевания костную патологию, успешно лечил пациентов иссечением четвертого плюснефалангового сустава [11].

В 1897 г. сэр Р. Джонс (R. Jones) также использовал термин «подошвенная невралгия», при этом описав три ее степени, где третья, или тяжелая, включает случаи, когда симптомы проявляются идиопатически или после травмы, носят стойкий характер и в итоге инвалидизируют пациента. Р. Джонс выдвинул теорию прямого давления на подошвенные пальцевые нервы между подошвой и поперечными плюсневыми связками. В качестве метода лечения он рассматривал удаление головки плюсневой кости или плюснефалангового сустава, ампутацию пальца стопы [24]. А. Ходли (A.E. Hoadley) в 1893 г. описал технику удаления невромы, включающую ревизию пораженного межпальцевого промежутка из подошвенного доступа и резекцию части нерва [25]. Впрочем, современники восприняли суставосберегающую операцию без энтузиазма. Т. Мортон в 1893 г. критикует подобный подход как «more difficult and less certain than that to be recommended, does not prevent recurrence should the nerves regenerate», что можно перевести как «более трудный и менее прогнозируемый способ может стать причиной рецидива при регенерации нерва» [26]. Почти через 15 лет А. Табби (A.H. Tubby), оперировавший пациента с прогрессирующей плюсневой невралгией третьей степени, обнаружил отек и утолщение нерва, однако также советовал воздержаться от резекции нерва, ограничившись удалением головки плюсневой кости из-за риска образования болезненной культи [27].

Смена парадигмы хирургического лечения пациентов с невромой Мортона началась в середине XX в. В 1940 г. Л. Беттс (L.O. Betts) публикует исследование, где критикует удаление головки четвертой плюсневой кости. Именно он обращает внимание на утолщение пальцевого нерва, называя его «невромой», а само заболевание «метатарзалгией Мортона» [28]. В дальнейшем эта мысль получила свое развитие в работе К.И. Ниссен (K.I. Nissen) с соавторами, где описывается опыт коллеги, который подвергся резекции пораженного участка нерва, о чем и сообщил в письме к автору. В резецированном участке нерва был обнаружен фиброз эпинеурия ветви внутреннего подошвенного нерва [29]. В дальнейшем работы Л.О. Беттса (L.O. Betts)

и К.И. Ниссена (K.I. Nissen) легли в основу теорий патогенеза невромы, которые в 2005 г. сформулировали доктора Х. Хасуна (H. Hassouna) и Д. Синх (D. Singh) [30].

В 1949 г. Э.Л. Мур (E.L. Moore) и Э.У. Мередит (E.W. Meredith) вновь употребляют термин «неврома», подразумевая новообразование четвертого межпальцевого нерва, а саму патологию они именуют как палец Мортонна [17].

Словосочетание «неврома Мортонна» в качестве названия заболевания впервые употребил доктор медицины из США Р.К. Сандел (R.K. Sandel) в 1958 г. в статье о невrome второго межпальцевого промежутка [12]. И по сей день зарубежные и отечественные коллеги предпочитают использовать название «неврома Мортонна» [4, 31, 32].

Однако в ряде публикаций, начиная с конца XX в., употребляется эпоним Чивинини в названии диагноза [1, 32, 33, 34, 35, 36]. При этом авторы ссылаются на оригинальную работу, обнаруженную при ремонте больничной библиотеки в 1983 г. [8]. Хотя в даже в Италии заслуга Ф. Чивинини, похоже, не получила адекватного отклика, по мнению Г. Пасеро (G. Pasero) и П. Марсон (P. Marson), фамилия Чивинини все же стала больше ассоциироваться с невромой Мортонна [9].

В этом контексте представляется весьма актуальным обзор публикаций, посвященный данной проблематике в отечественной литературе. Нам удалось найти ссылку современника на работу российского и советского хирурга А.Т. Богаевского, датированную 1895 г. [37]. Но, несмотря на упоминание в каталоге главной хирургической библиотеки армии США, оригинал работы был утерян*.

Наличие множества авторов, которые привнесли вклад в историю и популяризацию именного термина «неврома Мортонна», дает нам основание полагать, что ключ к гармоничной номенклатуре — это исследования, непосредственно направленные на гистологическую верификацию интраоперационного материала. Сообщение о фиброзе нерва в пораженном межпальцевом промежутке были до внедрения термина «неврома».

ДОПОЛНИТЕЛЬНАЯ ИНФОРМАЦИЯ

Источник финансирования. Авторы заявляют об отсутствии внешнего финансирования при проведении исследования.

Возможный конфликт интересов. Авторы декларируют отсутствие явных и потенциальных конфликтов интересов, связанных с публикацией настоящей статьи.

Этическая экспертиза. Не применима.

Информированное согласие на публикацию. Не требуется.

После резекции пораженного нерва при гистологическом исследовании обнаруживаются участки нервной ткани с дистрофическими изменениями в окружении грубоволокнистой соединительной ткани с ангиоматозом и прилежащей жировой клетчаткой [2].

Кроме того, этиопатогенез данного заболевания является ключом при выборе тактики лечения пациентов, которые столкнулись с межпальцевой невромой. В отсутствие неопластического процесса представляется весьма актуальным такой сравнительно малоинвазивный метод хирургического лечения, как рассечение межплюсневой связки. В своем исследовании Т. Бауэр (T. Bauer) с соавторами описывают лучшие ближайшие и отдаленные результаты данного метода по сравнению с открытой операцией [3].

Все вышеизложенное подчеркивает необходимость обстоятельного рассмотрения вопроса о разработке классификации межплюсневых нервом. Практически отсутствуют рекомендации по формулировке диагноза «неврома Мортонна». Имеются лишь две зарубежные работы, в которых предложена универсальная формулировка диагноза. Так, Д. Кей (D. Kay) и Г.Л. Беннетт (G.L. Bennett) в 2003 г. рекомендовали использовать название, предложенное С.Б. Вайнфельд (S.B. Weinfeld) и М.С. Майерсон (M.S. Myerson) в 1996 г. — «межпальцевой неврит» [38, 39]. Между тем Э.Э. Ларсон (E.E. Larson) с соавторами критикуют данное название, считая его несостоятельным с точки зрения патогенеза и предлагают универсальную формулировку «сдавление межпальцевого нерва» [6].

ЗАКЛЮЧЕНИЕ

Заболевание, именуемое «неврома Мортонна», должно носить название «фиброз третьего подошвенного пальцевого нерва». А именные термины, в некоторых случаях не имеющие отношения к заболеванию, желательно заменить на номер соответствующего общего нерва. Например, в случае невромы Изелина — фиброз четвертого подошвенного пальцевого нерва и т.д.

DISCLAIMERS

Funding source. This study was not supported by any external sources of funding.

Disclosure competing interests. The authors declare that they have no competing interests.

Ethics approval. Not applicable.

Consent for publication. Not required.

* Index-catalogue of the Library of the Surgeon-General's Office, United States Army. Authors and subjects (Series 2, Volume 5) — National Library of Medicine. Available from: <http://resource.nlm.nih.gov/8104689X21>.

ЛИТЕРАТУРА [REFERENCES]

- Colò G., Rava A., Samaila E.M., Palazzolo A., Talesa G., Schiraldi M. et al. The effectiveness of shoe modifications and orthotics in the conservative treatment of Civinini-Morton syndrome: state of art. *Acta Biomed.* 2020; 91(4-S):60-68. doi: 10.23750/abm.v91i4-S.9713.
- Meachim G., Abberton M.J. Histological findings in Morton's metatarsalgia. *J Pathol.* 1971;103(4):209-217. doi: 10.1002/path.1711030402.
- Bauer T., Gaumetou E., Klouche S., Hardy P., Maffulli N. Metatarsalgia and Morton's Disease: Comparison of Outcomes Between Open Procedure and Neurectomy Versus Percutaneous Metatarsal Osteotomies and Ligament Release With a Minimum of 2 Years of Follow-Up. *J Foot Ankle Surg.* 2015;54(3):373-377. doi: 10.1053/j.jfas.2014.08.009.
- Шайхутдинов И.И., Масгутов Р.Ф., Валеева Л.Р., Ягудин Р.Х. Неврома Мортона как причина болей в стопе — диагностика и тактика лечения. *Практическая медицина.* 2016;4-1(96):182-186. Shaikhutdinov I.I., Masgutov R.F., Valeeva L.R., Yagudin R.Kh. Morton's neuroma as a cause of pain in the foot, diagnostics and methods of treatment. *Practical medicine.* 2016;4-1(96):182-186. (In Russian).
- Салтыкова В.Г., Рамонова Д.Р., Макинян Л.Г., Зейналов В.Т., Шток А.В., Митьков В.В. Ультразвуковое исследование в дифференциальной диагностике образований метатарзального отдела стопы (неврома Мортона, липофиброма). *Ультразвуковая и функциональная диагностика.* 2021;(1):65-88. doi: 10.24835/1607-0771-2021-1-65-88. Saltykova V.G., Ramonova D.R., Makinyan L.G., Zeynalov V.T., Shtok A.V., Mitkov V.V. Ultrasound in foot lesion diagnosis (Morton's neuroma, lipofibroma). *Ultrasound and Functional Diagnostics.* doi: 10.24835/1607-0771-2021-1-65-88 (In Russian).
- Larson E.E., Barrett S.L., Battiston B., Maloney C.T. Jr., Dellon A.L. Accurate nomenclature for forefoot nerve entrapment: a historical perspective. *J Am Podiatr Med Assoc.* 2005;95(3):298-306. doi: 10.7547/0950298.
- Munir U., Tafti D., Morgan S. Morton Neuroma. In: StatPearls. Treasure Island (FL): StatPearls Publishing; 2022. Available from: <https://www.ncbi.nlm.nih.gov/books/NBK470249/>.
- Civinini F. Su d'un gangliare rigonfiamento della pianta del piede. *Men Chir Arcispedale di Pistoia.* Pistoia, Italia: Dalla tip. Bracali; 1835.
- Pasero G., Marson P. Filippo Civinini (1805-1844) and the discovery of plantar neuroma. *Reumatismo.* 2006;58(4):319-22. (In Italian). doi: 10.4081/reumatismo.2006.319.
- Durlacher L. A treatise on corns, bunions, the diseases of nails, and the general management of feet. London: Simpkin, Marshall and Co., MDCCCXLV; 1845. 196 p.
- The Classic. A peculiar and painful affection of the fourth metatarso-phalangeal articulation. Thomas G. Morton, M.D. *Clin Orthop Relat Res.* 1979;(142):4-9.
- Sandel R.K. Morton's neuroma of the second toe. *J Am Podiatry Assoc.* 1958;48(3):116-117.
- Bickel W.H., Dockerty M.B. Plantar neuromas, Morton's toe. *Surg Gynecol Obstet.* 1947;84(1):111-116.
- Mendeszoon M.J., Kaplan Y.L., Crockett R.S., Cunningham N. Congenital Bilateral First Brachymetatarsia: a Case Report and Review of Available Conservative and Surgical Treatment Options. *The Foot and Ankle Online Journal* [Internet]. 2009. Available from: <http://dx.doi.org/10.3827/faoj.2009.0209.0001>.
- Physiopedia. Morton's Toe. 2023. Available from: https://www.physio-pedia.com/Morton%27s_Toe.
- Fett H.C., Pool C.C. Plantar interdigital neuroma or Morton's toe. *Am J Surg.* 1949;78(4):522-525. doi: 10.1016/0002-9610(49)90218-4.
- Moore E.L., Meredith E.W. Morton's toe — A neuroma. *Am J Surg.* 1949;77(3):399-401. doi: 10.1016/0002-9610(49)90172-5.
- Morton D. Metatarsus atavicus: the identification of a distinctive type of foot disorder. *J Bone Joint Surg Am.* 1927;9:531-544.
- Joplin R.J. The proper digital nerve, vitallium stem arthroplasty, and some thoughts about foot surgery in general. *Clin Orthop Relat Res.* 1971;76:199-212. doi: 10.1097/00003086-197105000-00028.
- Melendez M.M., Patel A., Dellon A.L. The Diagnosis and Treatment of Joplin's Neuroma. *J Foot Ankle Surg.* 2016;55(2):320-323. doi: 10.1053/j.jfas.2014.09.045.
- Diab M. *Lexicon Orthopaedic Etymology.* CRC Press; 1999. 464 p.
- Hauser E.D. Interdigital neuroma of the foot. *Surg Gynecol Obstet.* 1971;133(2):265-267.
- Kishan T.V., Mekala A., Bonala N., Sri Pavani B. Iselin's disease: Traction apophysitis of the fifth metatarsal base, a rare cause of lateral foot pain. *Med J Armed Forces India.* 2016;72(3):299-301. doi: 10.1016/j.mjafi.2015.06.015.
- Jones R. Plantar Neuralgia: (metatarsalgia, Morton's Painful Affection of the Foot). 1897. 47 p.
- Hoadley A.E. Six cases of metatarsalgia. *Chicago Med Rec.* 1893;3:32-37.
- Morton T.S. VI. Metatarsalgia (Morton's Painful Affection of the Foot), with an Account of Six Cases Cured by Operation. *Ann Surg.* 1893;17(6):680-699.
- Tubby A.H. Deformities, Including Diseases of the Bones and Joints: Diseases of the bones and joints; Paralytic deformities. Vol. 2. Macmillan and Company, Limited; 1912.
- Betts L.O. Morton's metatarsalgia: neuritis of the fourth digital nerve. *Med J Australia.* 1940;1(15):514-515. doi: 10.5694/j.1326-5377.1940.tb46191.x.
- Nissen K.I. Plantar digital neuritis; Morton's metatarsalgia. *J Bone Joint Surg Br.* 1948;30B(1):84-94.
- Hassouna H., Singh D. Morton's metatarsalgia: pathogenesis, aetiology and current management. *Acta Orthop Belg.* 2005;71(6):646-655.
- Giarda F., Agostini A., Colonna S., Sciumè L., Meroni A., Beretta G. et al. Infiltrative Type I Collagen in the Treatment of Morton's Neuroma: A Mini-Series. *J Clin Med.* 2023;12(14):4640. doi: 10.3390/jcm12144640.
- Zhang J., Li J., Cai W., Zheng K., Huang X., Rong X. et al. Effect of surgical approach on the treatment of Morton's neuroma: a systematic review and meta-analysis. *J Foot Ankle Res.* 2023;16(1):57. doi: 10.1186/s13047-023-00660-w.
- Kuhn H., Küster H.H., Esken M. Die intermetatarsale Neuropathie — Civinini-Durlacher, genannt Morton Metatarsalgie. *Sprunggelenk.* 2003;1(4):273-282. doi: 10.1007/s10302-003-0069-x.
- Marini A.G., Zecchini F. Metatarsalgia di Morton o di Civinini-Morton? *Chir Piede.* 1983;7:1-7.
- Samaila E., Colò G., Rava A., Negri S., Valentini R., Felli L. et al. Effectiveness of corticosteroid injections in Civinini-Morton's Syndrome: A systematic review. *Foot Ankle Surg.* 2021;27(4):357-365. doi: 10.1016/j.fas.2020.05.001.

36. Stecco C., Fantoni I., Macchi V., Del Borrello M., Porzionato A., Biz C. et al. The role of fasciae in Civinini–Morton’s syndrome. *J Anat.* 2015;227(5):654-664. doi: 10.1111/joa.12371.
37. Jones R., Tubby A.H. Metatarsalgia or Morton’s Disease. *Ann Surg.* 1898;28(3):297-328.
38. Kay D., Bennett G.L. Morton’s neuroma. *Foot Ankle Clin.* 2003;8(1):49-59. doi: 10.1016/s1083-7515(03)00004-4.
39. Weinfeld S.B., Myerson M.S. Interdigital Neuritis: Diagnosis and Treatment. *JAmAcad Orthop Surg.* 1996;4(6):328-335. doi: 10.5435/00124635-199611000-00005.

Сведения об авторах

✉ *Большакова Дарья Артуровна*
Адрес: Россия, 129110, г. Москва, Орловский пер., д. 7
<https://orcid.org/0009-0003-3332-9267>
e-mail: dasha.bolsh@gmail.com

Карданов Андрей Асланович — д-р мед. наук
<https://orcid.org/0000-0003-2866-2295>
e-mail: akardanov@emcmos.ru

Майсигов Муса Назирович — канд. мед. наук
<https://orcid.org/0000-0002-2096-5876>
e-mail: mmaysigov@emcmos.ru

Королев Андрей Вадимович — д-р мед. наук, профессор
<https://orcid.org/0000-0002-8769-9963>
e-mail: korolev.andrey.prof@gmail.com

Authors’ information

✉ *Daria A. Bolshakova*
Address: 7, Orlovsky lane, Moscow, 129110, Russia
<https://orcid.org/0009-0003-3332-9267>
e-mail: dasha.bolsh@gmail.com

Andrey A. Kardanov — Dr. Sci. (Med.)
<https://orcid.org/0000-0003-2866-2295>
e-mail: akardanov@emcmos.ru

Musa N. Maysigov — Cand. Sci. (Med.)
<https://orcid.org/0000-0002-2096-5876>
e-mail: mmaysigov@emcmos.ru

Andrey V. Korolev — Dr. Sci. (Med.), Professor
<https://orcid.org/0000-0002-8769-9963>
e-mail: korolev.andrey.prof@gmail.com