

Сравнительный анализ артродезирования коленного сустава длинными блокируемыми стержнями и аппаратом Илизарова при последствиях глубокой инфекции после эндопротезирования

Л.Н. Соломин^{1,2}, Е.А. Щепкина^{1,3}, К.Л. Корчагин¹, Ф.К. Сабиров¹

¹ ФГБУ «Национальный медицинский исследовательский центр травматологии и ортопедии им. Р.Р. Вредена» Минздрава России, Санкт-Петербург, Россия

² ФГБОУ ВО «Санкт-Петербургский государственный университет», Санкт-Петербург, Россия

³ ФГБОУ ВО «Первый Санкт-Петербургский государственный медицинский университет им. акад. И.П. Павлова» Минздрава России, Санкт-Петербург, Россия

Реферат

Актуальность. Глубокая инфекция после эндопротезирования коленного сустава требует радикальной хирургической обработки очага инфекции, удаления компонентов эндопротеза и установки антимикробного спейсера. При невозможности выполнения операции ревизионного эндопротезирования коленного сустава для восстановления опороспособной функции нижней конечности «золотым стандартом» считается выполнение операции артродезирования коленного сустава. **Цель исследования** — провести сравнительный анализ выполнения артродеза коленного сустава с использованием внешней и внутренней фиксации. **Материал и методы.** Проведен анализ 60 случаев лечения пациентов, которым был выполнен артродез коленного сустава. Пациенты были разделены на две группы по 30 пациентов в каждой. В первой группе артродез коленного сустава выполнялся с использованием интрамедуллярного блокируемого стержня, во второй группе использовался аппарат внешней фиксации. При анализе мы сравнивали между группами объем интраоперационной и дренажной кровопотери, длительность стационарного лечения, сроки наступления анкилоза и осложнения. Качество жизни пациентов оценивали с использованием опросника SF-36 до операции, на сроках 3, 6 и 12 мес. после оперативного лечения. **Результаты.** Сравнение двух методик выполнения артродеза коленного сустава показало, что кровопотеря при интрамедуллярной фиксации в сравнении с чрескостной в 2,0 раза больше, длительность стационарного лечения в 1,4 раза меньше, общее количество осложнений в 4,4 раза меньше. Однако осложнений, повлиявших на результат лечения, в этой группе было в 1,5 раза больше. Различия в среднем времени формирования анкилоза статистически не значимы ($p < 0,05$). Функциональные результаты лечения в сроки 3 мес. после операции при внутренней фиксации значительно выше, на сроке 6 мес. после операции показатели качества жизни отличались незначительно, а через 12 мес. после операции показатели в обеих группах были одинаковы. **Заключение.** Результаты нашего исследования позволяют считать, что на сегодняшний день преимущественным способом выполнения артродеза коленного сустава является применение длинных интрамедуллярных стержней. При невозможности установки интрамедуллярного стержня и высоком риске рецидива глубокой инфекции должен применяться чрескостный остеосинтез.

Ключевые слова: эндопротезирование коленного сустава, инфекционные осложнения эндопротезирования, артродез коленного сустава, интрамедуллярный остеосинтез, чрескостный остеосинтез, аппарат Илизарова.

Соломин Л.Н., Щепкина Е.А., Корчагин К.Л., Сабиров Ф.К. Сравнительный анализ артродезирования коленного сустава длинными блокируемыми стержнями и аппаратом Илизарова при последствиях глубокой инфекции после эндопротезирования. *Травматология и ортопедия России*. 2020;26(3):109-118. doi: 10.21823/2311-2905-2020-26-3-109-118.

Cite as: Solomin L.N., Shchepkina E.A., Korchagin K.L., Sabirov F.K. [Comparative Analysis of Knee Joint Fusion with Long Locking Nail and Ilizarov Apparatus in Patients with Deep Infection after Arthroplasty]. *Travmatologiya i ortopediya Rossii* [Traumatology and Orthopedics of Russia]. 2020;26(3):109-118. (In Russian). doi: 10.21823/2311-2905-2020-26-3-109-118.

✉ Корчагин Константин Леонидович / Konstantin L. Korchagin; e-mail: korchagin.konstantin@gmail.com

Рукопись поступила/Received: 25.12.2019. Принята в печать/Accepted for publication: 01.04.2020.

Comparative Analysis of Knee Joint Fusion with Long Locking Nail and Ilizarov Apparatus in Patients with Deep Infection after Arthroplasty

L.N. Solomin^{1,2}, E.A. Shchepkina^{1,3}, K.L. Korchagin¹, F.K. Sabirov¹

¹ Vreden National Medical Research Center of Traumatology and Orthopedics, St. Petersburg, Russian Federation

² St. Petersburg State University, St. Petersburg, Russian Federation

³ Pavlov First St. Petersburg State Medical University, St. Petersburg, Russian Federation

Abstract

Relevance. Deep infection after knee arthroplasty requires radical surgical treatment of the infection site, removal of endoprosthesis components, and an antimicrobial spacer placement. If revision knee arthroplasty is impossible, the «gold standard» for this kind of patients is knee joint arthrodesis. **The purpose of the study** was the comparative analysis of knee joint fusion by external and internal fixation. **Materials and Methods.** The analysis of 60 cases of knee arthrodesis was carried out. The patients were divided into two groups with 30 patients in each. In the first group, knee arthrodesis was performed with long locking nail, in the second group — with external ring fixation. We compared the groups by intraoperative and drainage blood loss, the inpatient treatment duration, the terms of fusion and complications registered. The patients quality of life was evaluated using the SF-36 questionnaire before surgery, for the periods of 3, 6, and 12 months after the surgery. **Results.** The comparison of two methods of knee arthrodesis showed that blood loss in the internal fixation compared with external one, was 2.03 times more, the duration of inpatient treatment was 1.4 times less, and the total number of complications was 4.4 times less. However, the complications that affected the treatment outcome in long nail group were 1.5 times more. The differences in the average time of ankylosis formation were not statistically significant ($p < 0.05$). The functional results of the treatment in 3 months after surgery in the group with internal fixation were much better. In 6 months after surgery the quality of life had no significant differences. In 12 months follow-up the indices in both groups were the same. **Conclusion.** The results of our study suggests us to think, knee joint arthrodesis by long fusion nail should be preferable. If the nail insertion is technically impossible, and there is the high risk of deep infection recurrence, the external osteosynthesis should be used.

Keywords: knee arthroplasty failure, deep joint infection, knee arthrodesis, knee joint fusion, nailing, long fusion nail, external fixation, Ilizarov apparatus.

Введение

Увеличение количества операций первичного эндопротезирования коленного сустава приводит к росту общего числа инфекционных осложнений и выполняемых в этой связи ревизионных вмешательств [1, 2]. Несмотря на значимые достижения в области хирургической техники, дизайна компонентов эндопротезов и развитие антимикробной терапии, инфекция остается основной проблемой данных операций. Зарегистрированные инфекционные осложнения после тотального эндопротезирования коленного сустава составляют, по разным данным, от 0,57% до 15% [3].

По данным регистра эндопротезирования коленного сустава ФГБУ «НМИЦ ТО им. Р.Р. Вредена», 58% ревизионных вмешательств выполняется по причине перипротезной инфекции [4]. Глубокая инфекция области хирургического вмешательства после эндопротезирования коленного сустава требует радикальной хирургической обработки очага инфекции, удаления компонентов эндопротеза и установки антимикробного

спейсера [5]. Наличие дефекта дистального отдела бедренной и проксимального отдела большеберцовой кости, рубцовые изменения тканей, слабость разгибательного аппарата являются противопоказаниями к выполнению операции ревизионного эндопротезирования коленного сустава [6].

При невозможности выполнения ревизионного эндопротезирования коленного сустава для восстановления опороспособной функции нижней конечности «золотым стандартом» считается выполнение операции артродеза коленного сустава [6, 7]. Выполнение артродеза коленного сустава возможно с использованием различных вариантов фиксации: внутренней и внешней. На сегодняшний день наиболее широко используемыми в мировой практике являются длинные стержни и аппарат Илизарова [6].

Цель исследования — провести сравнительный анализ выполнения артродеза коленного сустава с использованием внешней и внутренней (интрамедуллярной) фиксации.

Материал и методы

Дизайн исследования

Ретроспективное когортное нерандомизированное.

Пациенты

Проведен анализ 60 случаев лечения пациентов, проходивших лечение в ФГБУ «НМИЦ ТО им. Р.Р. Вредена» за период с 2012 по 2018 г., которым при наличии противопоказаний к выполнению ревизионного эндопротезирования был

выполнен артродез коленного сустава. Пациенты были разделены на две группы по 30 пациентов в каждой.

В группе 1 артродез коленного сустава выполнялся с использованием неканюлированных титановых стержней для высоких и низких переломов бедренной кости Meta-DiaFixF («ЦИТО», Россия). В группе 2 использовался аппарат внешней фиксации — аппарат Илизарова.

Пациенты обеих групп были сопоставимы по полу и возрасту (табл. 1, 2).

Таблица 1

Распределение пациентов по полу и возрасту

Возраст	Группа 1 (блокируемый интрамедуллярный стержень)				Группа 2 (аппарат внешней фиксации)			
	мужчины		женщины		мужчины		женщины	
	<i>n</i>	%	<i>n</i>	%	<i>n</i>	%	<i>n</i>	%
До 59 лет	4	13,3	8	26,7	7	23,4	9	30
59 лет и старше	6	20	12	40	4	13,3	10	33,3
Всего	10	33,3	20	66,7	11	36,7	19	63,3

$p > 0,05$.

Средний возраст пролеченных пациентов с использованием блокируемого интрамедуллярного стержня составил $57,0 \pm 3,7$ (от 18 до 84) лет, 40% пациентов были в трудоспособном возрасте. Возраст пролеченных пациентов в аппарате внешней фиксации составил $55,0 \pm 3,7$ (от 27 до 86) лет, 53,4% пациентов были в трудоспособном возрасте.

Количество предшествующих операций у пациентов группы 1 составляло от 2 до 7 (в среднем 3,8); у пациентов группы 2 — от 2 до 5 (среднее значение 3,4). У 48 (80%) пациентов первичной операцией явилось эндопротезирование, выполненное по поводу остеоартроза коленного сустава. В связи с последующей глубокой инфекцией была удалена конструкция и установлен антимикробный спейсер. В 12 (20%) случаях причиной формирования дефекта явилась санирующая операция после неудачного металлоостеосинтеза переломов костей, образующих коленный сустав, с удалением металлоконструкций и установкой антимикробного спейсера. Всем пациентам было отказано в выполнении последующего ревизионного эндопротезирования.

Дефекты дистального отдела бедренной и проксимального отдела большеберцовой костей оценивали согласно классификации дефектов костей, образующих коленный сустав, для случаев, когда имеются противопоказания к эндопротезированию [8]. Классификация разделяет дефекты на

4 типа в зависимости от их локализации и объема: I — эпифизарные, II — эпиметафизарные, III — ограниченные эпиметадиафизарные, IV — обширные эпиметадиафизарные. В зависимости от выраженности дефекта каждый тип имеет подтипы А, В и С.

Таблица 2

Распределение пациентов по типам дефектов

Тип дефекта	Группа 1	Группа 2
ПВ	11 (37%)	12 (40%)
ПС	8 (27%)	9 (30%)
ПИА	6 (20%)	6 (20%)
ПИБ	5 (16%)	3 (10%)

Хирургическая техника

В группе 1 были использованы неканюлированные титановые стержни для высоких и низких переломов бедренной кости Meta-DiaFixF («ЦИТО», Россия). Диаметр индивидуально изготавливаемых стержней в наших наблюдениях варьировал от 9 до 13 мм, а длина — от 500 до 790 мм.

Антибактериальное покрытие гвоздей нами не использовалось. Первым этапом удаляли цементный спейсер и экономно резецировали дистальный конец бедренной кости и проксимальный конец большеберцовой кости. В результате при наличии дефекта типа ПС удавалось достичь полного контакта концов костных поверхностей. При наличии дефекта типов ПВ, ПА и ПВ костные фрагменты контактировали только по задней поверхности, составляющей 30–60% поперечника кости. Для обеспечения большей площади контакта была бы необходима дополнительная резекция, которая могла привести к дополнительному укорочению конечности на 6–8 см.

Костномозговой канал бедренной и большеберцовой костей рассверливали гибкими развертками до диаметра, на 2 мм превышающего диаметр интрамедуллярного стержня. В одном случае наличие деформации бедренной кости потребовало выполнения дополнительной остеотомии для возможности установки интрамедуллярного стержня. Стержень вводили ортоградно из доступа 2–3 см, для чего был использован специальный проводник (патент РФ №144667). После адаптации концов бедренной и большеберцовой костей стержень проводился в канал большеберцовой кости. С учетом наличия у индивидуального бедренного стержня заданного изгиба ($R = 2\text{ м}$) для создания вальгусного отклонения большеберцовой кости и необходимого сгибания в коленном суставе (обеспечение величины бедренно-большеберцового угла в сагиттальной плоскости 5°) интрамедуллярный стержень разворачивали внутрь на 45° (патент РФ № 2661703). Для уменьшения дренажной крово-

потери в послеоперационном периоде в костномозговые каналы дистального конца бедренной и проксимального конца большеберцовой костей вводили гемостатическую губку объемом до 100 см^3 . В рану вводили два активных дренажа, рану ушивали, а стержень блокировали. При наличии дефекта по передней поверхности бедренной и большеберцовой костей у 10 пациентов выполнено замещение дефекта аутотрансплантатом из крыла подвздошной кости. При наличии торцевого упора и величины укорочения до 5 см стержень блокировался по динамической схеме, в остальных случаях использовалась статическая схема блокирования (рис. 1). Пациент активизировался с первых суток. Дренажи удалялись на 3–5-е сут. после операции.

Группа 2. При использовании метода Илизарова после удаления цементного спейсера и экономной резекции костных фрагментов до возможности контакта концов костных фрагментов последние диафиксировались спицами в положении вальгусного отклонения голени 5° и положении сгибания голени в коленном суставе $5\text{--}7^\circ$. Рану ушивали с введением двух активных дренажей. После этого проводились стержни-шурупы, спицы с упором, монтировался аппарат внешней фиксации на основе 2–4 внешних опор. При контакте костных фрагментов 60–100% на бедро и голень накладывали по одной кольцевой опоре. При меньшей площади контакта использовали аппарат из 3–4 опор. После этого удаляли диафиксирующие спицы и выполняли компрессию в пределах 5–7 мм. Пациентов также активизировали на 1-е сутки после операции, дренажи удаляли на 2-е сутки после операции (рис. 2).

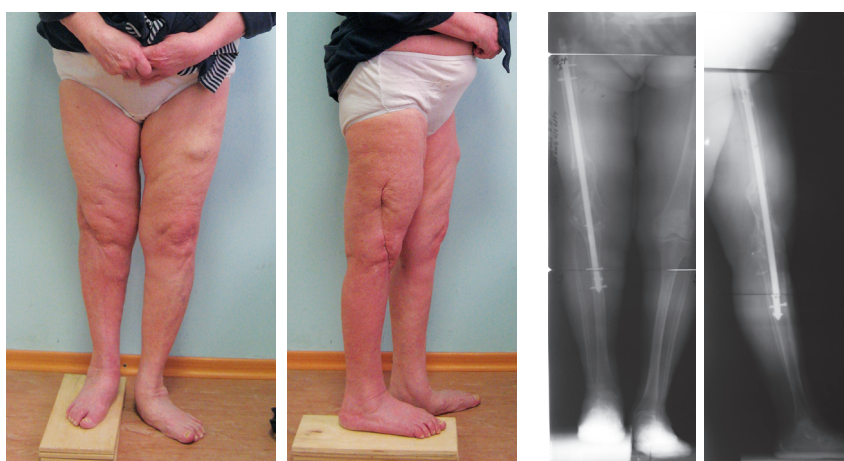


Рис. 1. Внешний вид и рентгенограммы пациентки после артродеза коленного сустава интрамедуллярным стержнем
Fig 1. Appearance and X-rays of a female patient after knee arthrodesis with an intramedullary rod

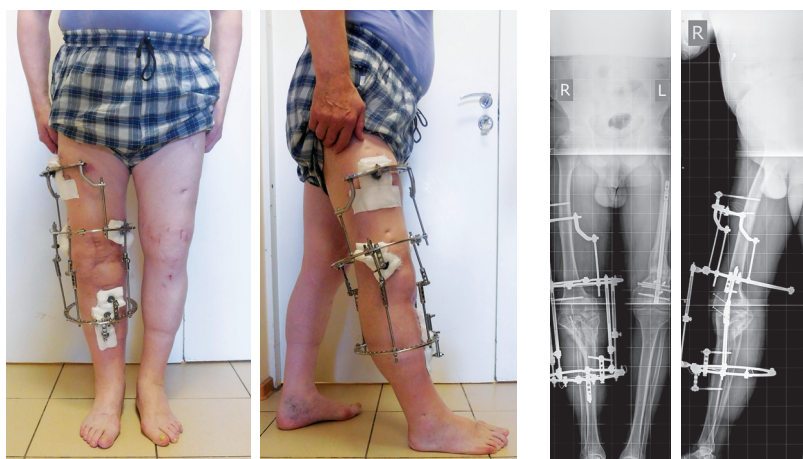


Рис. 2. Внешний вид и рентгенограммы пациента после артродеза коленного сустава аппаратом Илизарова
Fig. 2. Appearance and X-rays of a patient after knee arthrodesis with Ilizarov apparatus

В послеоперационном периоде все пациенты наблюдались в стационаре до заживления ран и снятия швов (12–14 дней). Проводились занятия ЛФК, пациенты обучались ходьбе при помощи костылей с дозированной нагрузкой на оперированную конечность при компенсации укорочения ортопедической обувью. На амбулаторном этапе пациентам при использовании аппарата Илизарова рекомендовалось выполнение поддерживающей компрессии на уровне артродеза в темпе 0,5–1,0 мм/нед. В обеих группах нагрузку на конечность специально не ограничивали. Рентгенологический контроль проводили ежемесячно. После рентгенологического подтверждения состоявшегося костного анкилоза при наличии аппарата внешней фиксации выполняли клиническую пробу. Для этого модули аппарата разъединяли и определяли подвижность на уровне стыка костных фрагментов. При ее отсутствии аппарат динамизировали на 1 нед. и при отсутствии жалоб демонтировали. После этого рекомендовали использование «дисциплинирующего» брейса в течение 1 мес.

Оценка результатов

Мы сравнивали между группами объем интраоперационной и дренажной кровопотери, длительность стационарного лечения, сроки наступления анкилоза и осложнения. Качество жизни пациентов оценивали с использованием опросника SF-36 до операции, на сроках 3, 6 и 12 мес. после оперативного лечения. Укорочение нижней конечности оценивали до и после опера-

ции. Осложнения у пациентов группы 1 представлены только количественно для каждого из видов осложнения. Осложнения в группе 2 оценивали по классификации J. Caton, связывающей осложнения с результатами лечения [9].

Статистический анализ

Расчеты производились в программах Microsoft Excel for Windows и STATISTICA 10 for Windows. Использовались методы описательной статистики, представление абсолютных значений и долевые соотношения. Для оценки соответствия полученных данных нормальному распределению использовались три критерия: Шапиро–Уилка, Колмогорова–Смирнова и Лилиефорса. Большая часть исследуемых данных не соотносилась с нормальным распределением. Поэтому для обработки этих данных мы использовали методы непараметрической статистики. Сопоставление количественных признаков между группами сравнения выполняли с применением критерия Манна–Уитни. При сравнении зависимых выборок для одной и той же группы пациентов нами применялись непараметрический критерий Вилкоксона и критерий знаков (Sign test).

Результаты

Длительность оперативного вмешательства у пациентов группы 1 была статистически значимо меньше, чем у пациентов группы 2 ($p < 0,05$) (табл. 3).

Таблица 3

Длительность операции и объем кровопотери в исследуемых группах

Показатель	Группа 1 (n = 30)	Группа 2 (n = 30)
Длительность операции, мин.	80–180 (100±10)	100–220 (150±15)
Кровопотеря, мл:		
– интраоперационная;	300–1100 (400±55)	200–800 (350±50)
– дренажная	400–900 (500±45)	0–250 (100±15)

$p < 0,05$.

По нашему мнению, разница в величине интраоперационной и дренажной кровопотери в двух группах обусловлена тем, что в группе 1 при выполнении операции необходимо вскрыть и рассверливать костномозговые каналы бедренной и большеберцовой костей.

Общий срок стационарного лечения пациентов группы 1 составлял 48 ± 12 дней, для пациентов группы 2 — 34 ± 3 дня ($p < 0,05$). Среднее время формирования костного анкилоза у пациентов группы 1 составило 210 ± 14 дней, у пациентов группы 2 — 192 ± 20 дней ($p < 0,05$). Укорочение нижней конечности до и после операции представлено в таблице 4.

Таким образом, остаточное укорочение нижней конечности свыше 60 мм констатировано у 20 (33,4%) пациентов обеих групп, от 30 до 60 мм — у 29 (48,3%) пациентов.

Качество жизни пациентов, оцененное по опроснику SF-36, представлено в таблице 5.

При сравнении качества жизни пациентов группы 1 по опроснику SF-36 до операции и через 3 мес. после операции было выявлено, что до операции показатели значительно ниже ($p < 0,05$) по всем изучаемым параметрам качества жизни, кроме интенсивности боли, где показатели незначительно отличаются между исследуемыми группами пациентов ($p > 0,05$).

Таблица 4

Укорочение конечности до и после анкилоза коленного сустава

Укорочение	Группа 1 (n = 30)		Группа 2 (n = 30)		Всего (n = 60)	
	n	%	n	%	n	%
До операции						
До 30 мм	19	63,3%	14	46,7%	33	55%
30–60 мм	6	20%	9	30%	15	25%
Свыше 60 мм	5	16,7%	7	23,3%	12	20%
После операции						
До 30 мм	6	20%	5	16,7%	11	18,3%
30–60 мм	15	50%	14	46,7%	29	48,3%
Свыше 60 мм	9	30%	11	36,6%	20	33,4%

Таблица 5

Сравнение показателей качества жизни по данным опросника SF-36

Показатель SF-36	До операции (n = 60)	Срок после операции					
		3 мес.		6 мес.		12 мес.	
		Группа 1 (n = 30)	Группа 2 (n = 30)	Группа 1 (n = 30)	Группа 2 (n = 30)	Группа 1 (n = 30)	Группа 2 (n = 30)
Физическое функционирование (PF)	7,5±0,8	47,0±4,7	23,0±3,5	63,0±5,7	49,0±4,6	63,0±8,7	59,0±9,6
Ролевое (физическое) функционирование (RP)	2,5±0,4	43,0±9,6	5,0±1,1	49,0±6,2	22,0±3,0	50,0±8,0	49,0±7,0
Интенсивность боли (BP)	19,0±2,2	32,0±2,7	34,5±4,3	43,0±3,7	41,0±4,3	43,0±3,7	41,0±4,3
Общее состояние здоровья (GH)	18,0±2,5	59,0±2,7	56,0±2,5	62,0±2,9	59,0±2,8	62,0±2,9	59,0±2,8
Жизненная активность (VT)	29,0±1,8	57,0±1,5	49,0±1,2	61,0±1,9	60,0±2,1	61,0±2,0	62,0±2,2
Социальное функционирование (SF)	18,8±2,8	56,9±4,2	28,9±1,8	57,0±4,2	58,3±3,6	57,1±3,9	58,3±3,6
Эмоциональное функционирование (RE)	16,0±3,8	40,5±5,0	19,0±2,2	41,5±5,0	38,5±3,6	41,5±5,0	44,2±5,6
Психологическое здоровье (MH)	29,7±1,7	63,1±3,2	34,7±2,4	65,3±3,0	53,1±1,8	65,3±3,0	63,1±2,1

При сравнении пациентов группы 2 до операции и через 3 мес. после операции было выявлено, что до операции показатели незначительно отличаются между собой ($p > 0,05$) по всем изучаемым параметрам качества жизни, кроме физического функционирования, общего состояния здоровья и жизненной активности, где показатели значительно выше в группе 2 ($p < 0,05$).

Показатели качества жизни пациентов были значительно выше в группе 1 по сравнению с результатами в группе 2 ($p < 0,05$), кроме интенсивности боли и общего состояния здоровья ($p > 0,05$), где показатели незначительно отличаются между группами. Это может быть объяснено возможностью дозированной осевой нагрузки на оперированную конечность и частичным восстановлением опорной функции нижней конечности.

При сравнении качества жизни по опроснику SF-36 пациентов до операции и через 6 мес. после операции в исследуемых группах выявлена статистически значимая положительная динамика ($p < 0,05$). При сравнении группы 1 и 2 было выявлено, что показатели качества жизни пациентов незначительно отличаются между собой по всем изучаемым параметрам качества жизни ($p > 0,05$), кроме физического ролевого функционирования, где показатели в группе 1 значительно выше, чем в группе 2 ($p < 0,05$). Данная ситуация обусловлена тем, что аппарат внешней фиксации демонтировался в среднем через 6 мес. после операции.

Осложнения

В группе 1 осложнения возникли у 4 (13,3%) пациентов. В одном случае вследствие несоблюдения режима произошел перелом интрамедуллярного блокируемого стержня по уровню корригирующей остеотомии средней трети бедренной кости, но анкилоз состоялся. В связи с наличием у пациентки ложного сустава на уровне остеотомии, деформации после перелома интрамедуллярного стержня был выполнен реостеосинтез бедренной кости интрамедуллярным блокированным стержнем. В одном случае пациентка настояла на удалении стержня, когда анкилоз еще не состоялся. У одного пациента развилось воспаление мягких тканей в области мест введения блокирующих винтов. Воспаление удалось купировать антибактериальной терапией, а также было произведено перепроведение блокирующих винтов, интрамедуллярный стержень сохранен. Одному пациенту интрамедуллярный стержень удален в связи с рецидивом глубокой инфекции. Была назначена антибактериальная терапия, конечность была иммобилизована тутором, в последующем, после стихания инфекционного процесса сформировался фиброзный анкилоз, от дальнейшего лечения пациент отказался.

При оценке пациентов группы 2 воспаление мягких тканей в области чрескостных элементов (I категория осложнений), купированное местным применением мази «Левомеколь», встречалось у 24 (80%) пациентов за весь период лечения. Перепроведение чрескостных элементов в связи с их нестабильностью (II категория осложнений) потребовалось у 6 (20%) пациентов. Рецидив глубокой инфекции области хирургического вмешательства (III категория осложнений) развилась у 2 (6,7%) пациентов, которым потребовалось повторное выполнение saniрующих операций. Осложнения I и II категорий не повлияли на сроки и результаты лечения и в целом присущи чрескостному остеосинтезу.

Обсуждение

В литературе нам удалось найти описание 87 случаев выполнения артродеза коленного сустава: 22 случая с применением длинного интрамедуллярного стержня и 65 случаев использования аппарата внешней фиксации [7, 10, 11, 12, 13, 14, 15, 16, 17, 18, 19, 20]. Так, R. Kuchinad с соавторами описывают 21 случай лечения пациентов артродезом коленного сустава с использованием внешней и внутренней фиксации (16 и 5 пациентов соответственно) [7], H. Balci с соавторами — 17 случаев лечения пациентов с артродезом коленного сустава методом внешней фиксации [10]. A. Bruno с соавторами представили 16 таких случаев [13]. B. Leroux с соавторами описывают 17 случаев использования интрамедуллярных стержней при выполнении артродеза коленного сустава [14]. Н.М. Ключин с соавторами сообщают о 16 случаях лечения пациентов с артродезом коленного сустава методом чрескостного остеосинтеза [16].

Нами проанализировано 60 случаев лечения пациентов с использованием артродеза коленного сустава — 30 пациентов в аппарате внешней фиксации и 30 пациентов с артродезом коленного сустава длинным индивидуальным стержнем. Такое количество пациентов позволило провести сравнение двух методик между собой и сопоставить их с результатами, полученными другими авторами.

По данным литературы, средняя длительность операции артродеза коленного сустава с использованием внешней фиксации составляет от 235 до 255 мин. [13, 17]. Для артродеза с использованием интрамедуллярного стержня таких данных мы не нашли.

Сравнение двух методик артродеза коленного сустава показало, что оперативное вмешательство было более травматичным у пациентов группы 1, критерием чего служила большая интраоперационная (на 50–100 мл) и дренажная (на 400 мл) кровопотери. По данным литературы, величина

интраоперационной кровопотери составляет 343–748 мл без разделения на внешнюю и внутреннюю фиксацию [11, 17].

Длительность стационарного лечения пациентов группы 1 была на 14 дней больше, чем в группе 2. Разница могла бы быть больше, т.к. ожидание изготовления индивидуальной металлоконструкции занимало от 7 до 10 дней.

Сроки наступления анкилоза коленного сустава у пациентов группы 2 были меньше, чем у пациентов группы 1. Это можно объяснить возможностью повышения стабильности фиксации за счет дозированной компрессии на уровне формирующегося анкилоза. В группе с использованием внешней фиксации срок наступления анкилоза определялся клинически и рентгенологически, однако больше внимания уделяли клиническому тесту, чем рентгенологической картине. В группе с использованием артродеза коленного сустава интрамедуллярным стержнем анкилоз подтверждался в основном рентгенологически, т.к. особенности конструкции обеспечивали нагрузку до полной у 80% пациентов через 4–6 мес. после операции; клиническая проба была неприменима. По данным литературы, сроки формирования анкилоза коленного сустава с использованием внешней фиксации составляли от 4,0 до 11,7 мес. [12, 13, 17, 20]. Срок формирования анкилоза коленного сустава с использованием длинного интрамедуллярного стержня, по данным литературы, составляет $5,0 \pm 1,5$ мес. [14].

Известно, что при выполнении артродеза коленного сустава разница в длине нижних конечностей для удобства ходьбы должна составлять 1–2 см [21]. Укорочение свыше 3 см является показанием к последующему устранению разницы в длине нижних конечностей [22]. Большинство авторов оценивают только остаточное укорочение конечности после выполненного артродеза коленного сустава и приводят данные от 1,5 до 9,0 см [11, 13, 14, 18, 20]. Среди прооперированных нами пациентов остаточное укорочение нижней конечности свыше 60 мм отмечено у 20 (33,4%) пациентов обеих групп, что требует последующего устранения неравенства в длине нижних конечностей. Укорочение от 30 до 60 мм определено у 29 (48,3%) пациентов. Таким образом, не менее 81,7% пациентов в дальнейшем будут нуждаться в оперативном лечении. Однако из 49 пациентов только у двоих (4%) следующим этапом выполнено устранение неравенства длины нижних конечностей, оставшиеся 47 пациентов отказались от последующего оперативного лечения и компенсируют укорочение ортопедической обувью.

Результаты операций артродеза коленного сустава оценивались по опроснику SF-36 лишь в одном исследовании [18]. Более часто использовался упрощенный вариант шкалы — SF-12, в которую

входит два показателя: физическое функционирование и психологическое здоровье [10, 19, 20]. Так, H. Balci с соавторами провели сравнение своих пациентов со здоровым населением и оценили физическое функционирование в 39,3 баллов в сравнении с 47,9 баллами у здоровых людей и психологическое здоровье в 38,6 баллов в сравнении с 47,7 баллами [10]. По нашим данным, при оценке качества жизни по опроснику SF-36 более ранняя реабилитация (на сроках 3 и 6 мес. после операции) произошла у пациентов группы 1. Это объясняется возможностью более ранней нагрузки на оперированную конечность (использование динамической схемы блокирования), отсутствием физических неудобств и психологического дискомфорта от ношения аппарата внешней фиксации. На сроке 12 мес. после операции показатели в обеих группах практически не отличались.

В литературе приводятся следующие данные о частоте воспаления в области мест выходов чрескостных элементов (I категория по Catton): 16 случаев у 11 пациентов [10], 14 случаев у 19 пациентов [13]. Переломы чрескостных элементов, потребовавшие их замены (II категория по Catton), встречались у 11 пациентов из 17 [10] и у 3 пациентов из 19 [13]. Рецидив инфекционного процесса (III категория по Catton) произошел, по данным разных авторов, в 12–14% случаев [10, 13]. Для артродеза коленного сустава с использованием интрамедуллярного стержня описаны осложнения в виде интраоперационного перелома бедренной кости у двоих пациентов из 17, невралгия малоберцового нерва у двоих пациентов из 17 [14]. В нашем исследовании количество осложнений, повлиявших на результат лечения, у пациентов группы 1 составило 10%, у пациентов группы 2 — 6,7%. Однако необходимость постоянного ухода, перевязок, динамического наблюдения лечащим врачом на протяжении всего периода фиксации, наличие осложнений, связанных с его длительностью, делает методику артродеза коленного сустава блокируемым интрамедуллярным стержнем более комфортной.

Результаты нашего исследования, а также анализ мировой литературы позволяют считать, что на сегодняшний день преимущественным способом выполнения артродеза коленного сустава является применение длинных интрамедуллярных стержней. При невозможности установки интрамедуллярного стержня и высоком риске рецидива глубокой инфекции должен применяться чрескостный остеосинтез. Неполный контакт костных фрагментов бедренной и большеберцовой костей (дефекты типа IIB, IIIA, IIIB) увеличивает риск несращения с формированием фиброзного анкилоза. В подобных ситуациях возможно замещение дефекта по передней поверхности отщепом бедренной кости.

Этика публикации

Пациенты дали добровольное информированное согласие на участие в исследовании и публикацию клинического наблюдения.

Конфликт интересов: не заявлен.

Источник финансирования: государственное бюджетное финансирование.

Вклад авторов

Соломин Л.Н. — координация участников исследования, разработка концепции и дизайна исследования, редактирование.

Щепкина Е.А. — сбор и обработка материала, анализ и интерпретация полученных данных, редактирование.

Корчагин К.Л. — сбор и обработка материала, анализ и интерпретация полученных данных, статистическая обработка полученных данных, подготовка текста.

Сабиров Ф.К. — сбор и обработка материала, анализ и интерпретация полученных данных.

Литература [References]

- Ермаков А.М., Ключин Н.М., Абабков Ю.В., Тряпичников А.С., Коюшков А.Н. Оценка эффективности двухэтапного хирургического лечения больных с перипротезной инфекцией коленного и тазобедренного суставов. *Гений ортопедии*. 2018;24(3):321-326. doi: 10.18019/1028-4427-2018-24-3-321-326. Ermakov A.M., Kliushin N.M., Ababkov Iu.V., Triapichnikov A.S., Koiushkov A.N. [Efficiency of two-stage revision arthroplasty in management of periprosthetic knee and hip joint infection]. *Genij Ortopedii*. 2018;24(3):321-326. doi: 10.18019/1028-4427-2018-24-3-321-326. (In Russian).
- Iorio R., Robb W.J., Healy W.L., Berry D.J., Hozack W.J., Kyle R.F. et al. Orthopaedic surgeon workforce and volume assessment for total hip and knee replacement in the United States: preparing for an epidemic. *J Bone Joint Surg Am*. 2008;90(7):1598-1605. doi: 10.2106/JBJS.H.00067.
- Oostenbroek H., van Roermund P. Arthrodesis of the knee after an infected arthroplasty using the Ilizarov method. *J Bone Joint Surg Br*. 2001;83(1):50-54. doi: 10.1302/0301-620x.83b1.10572.
- Корнилов Н.Н., Куляба Т.А., Филь А.С., Муравьева Ю.В. Данные регистра эндопротезирования коленного сустава РНИИТО им. Р.Р. Вредена за 2011–2013 годы. *Травматология и ортопедия России*. 2015;(1):136-151. doi: 10.21823/2311-2905-2015-0-1-136-151. Kornilov N.N., Kulyaba T.A., Fil A.S., Muravyeva Y.V. [Data of knee arthroplasty register of Vreden Russian Research Institute of Traumatology and Orthopedics for period 2011-2013]. *Travmatologiya i Ortopediya Rossii* [Traumatology and Orthopedics of Russia]. 2015;(1):136-151. (In Russian). doi: 10.21823/2311-2905-2015-0-1-136-151.
- Преображенский П.М., Божкова С.А., Каземирский А.В., Гончаров М.Ю. Результаты этапного лечения пациентов с перипротезной инфекцией после эндопротезирования коленного сустава. *Травматология и ортопедия России*. 2017;23(1):98-107. doi: 10.21823/2311-2905-2017-23-1-98-107. Preobrazhensky P.M., Bozhkova S.A., Kazemirsky A.V., Goncharov M.Yu. [Results of two-stage reimplantation in patients with periprosthetic joint infection after total knee arthroplasty]. *Travmatologiya i Ortopediya Rossii* [Traumatology and Orthopedics of Russia]. 2017;23(1):98-107. (In Russian). doi: 10.21823/2311-2905-2017-23-1-98-107.
- Conway J.D., Mont M.A., Bezwada H.P. Arthrodesis of the knee. *J Bone Joint Surg Am*. 2004;86(4):835-848. doi: 10.2106/00004623-200404000-00027.
- Kuchinad R., Fourman M.S., Fragomen A.T., Rozbruch R.S. Knee arthrodesis as limb salvage for complex failures of total knee arthroplasty. *J Arthroplasty*. 2014;29(11):2150-2155. doi: 10.1016/j.arth.2014.06.021.
- Соломин Л.Н., Корчагин К.Л., Розбрух Р.С. Классификация дефектов костей, образующих коленный сустав, у пациентов с противопоказаниями к эндопротезированию. *Травматология и ортопедия России*. 2018;24(1):36-43. doi: 10.21823/2311-2905-2018-24-1-36-43. Solomin L.N., Korchagin K.L., Rozbruch R.S. [Classification for Knee joint Bones defects in patients with contraindications to arthroplasty]. *Travmatologiya i ortopediya Rossii* [Traumatology and Orthopedics of Russia]. 2018;24(1):36-43. (In Russian). doi: 10.21823/2311-2905-2018-24-1-36-43.
- Caton J. Traitement des inégalités de longueur des membres inférieurs et des sujets de petite taille chez l'enfant et l'adolescent. *Rev Chir Orthop*. 1991;77 (Suppl. I):31-80.
- Balci H., Saglam Y., Pehlivanoglu T., Sen C., Eralp L., Kocaoglu M. Knee arthrodesis in persistently infected total knee arthroplasty. *J Knee Surg*. 2015;29(07):580-588. doi: 10.1055/s-0035-1569479.
- Incavo S.J., Lilly J.W., Bartlett C.S., Churchill D.L. Arthrodesis of the knee: experience with intramedullary nailing. *J Arthroplasty*. 2000;15(7):871-876. doi: 10.1054/arth.2000.9060.
- Gallusser N., Goetti P., Luyet A., Borens O. Knee arthrodesis with modular nail after failed TKA due to infection. *Eur J Orthop Surg Traumatol*. 2015;25(8):1307-1312. doi: 10.1007/s00590-015-1707-1.
- Bruno A., Kirienko A., Peccati A., Dupplicato P., De Donato M., Arnaldi E., Portinaro N. Knee arthrodesis by the Ilizarov method in the treatment of total knee arthroplasty failure. *The Knee*. 2017;24(1):91-99. doi: 10.1016/j.knee.2016.11.002.
- Leroux B., Aparicio G., Fontanin N., Ohl X., Madi K., Dehoux E. et al. Arthrodesis in septic knees using a long intramedullary nail: 17 consecutive cases. *Orthop Traumatol Surg Res*. 2013;99(4):399-404. doi: 10.1016/j.otsr.2013.03.011.
- Ключин Н.М., Абабков Ю.В., Бурнашов С.И., Ермаков А.М. Результат артропластики коленного сустава после септического артрита методом биллокального компрессионно-дистракционного остеосинтеза по Илизарову с костной пластикой надколенником (случай из практики). *Гений ортопедии*. 2014;(4):89-92. Kliushin N.M., Ababkov Iu.V., Burnashov S.I., Ermakov A.M. [The result of the knee arthroplasty after septic arthritis using the technique of bilocal compression-distraction osteosynthesis according to Ilizarov and osteoplasty with the patella (a case report)]. *Genij Ortopedii*. 2014;(4):89-92. (In Russian).
- Ключин Н.М., Шляхов В.И., Чакушиш Б.Э., Злобин А.В., Бурнашов С.И., Абабков Ю.В. и др. Чрескостный остеосинтез в лечении больных хро-

- ническим остеомиелитом после эндопротезирования крупных суставов. *Гений Ортопедии*. 2010;(2):37-43.
- Kliushin N.M., Shliakhov V.I., Chakushin B.E., Zlobin A.V., Burnashov S.I., Ababkov Yu.V. et al. [Transosseous osteosynthesis in treatment of patients with chronic osteomyelitis after large joint endoprosthesis]. *Genij Ortopedii*. 2010;(2):37-43. (In Russian).
17. Garberina M.J., Fitch R.D., Hoffmann E.D., Hardaker W.T., Vail T.P., Scully S.P. Knee arthrodesis with circular external fixation. *Clin Orthop Relat Res*. 2001;(382):168-178. doi: 10.1097/00003086-200101000-00023.
 18. Klinger H.M., Spahn G., Schultz W., Baums M.H. Arthrodesis of the knee after failed infected total knee arthroplasty. *Knee Surg Sports Traumatol Arthrosc*. 2005;14(5):447-453. doi: 10.1007/s00167-005-0664-3.
 19. Chen A.F., Kinback N.C., Heyl A.E., McClain E.J., Klatt B.A. Better function for fusions versus above-the-knee amputations for recurrent periprosthetic knee infection. *Clin Orthop Relat Res*. 2012;470(10):2737-2745. doi: 10.1007/s11999-012-2322-7.
 20. Corona P.S., Hernandez A., Reverte-Vinaixa M.M., Amat C., Flores X. Outcome after knee arthrodesis for failed septic total knee replacement using a monolateral external fixator. *J Orthop Surg*. 2013;21(3):275-280. doi: 10.1177/230949901302100302.
 21. Parvizi J., Rothman R.H., Wiesel S.W. (ed.). *Operative Techniques in Adult Reconstruction Surgery*. Philadelphia : Lippincott Williams & Wilkins; 2011.336 p.
 22. Wood J.H., Conway J.D. Advanced concepts in knee arthrodesis. *World J Orthop*. 2015;6(2):202-210. doi: 10.5312/wjo.v6.i2.202.

СВЕДЕНИЯ ОБ АВТОРАХ:

Соломин Леонид Николаевич — д-р мед. наук, профессор, ведущий научный сотрудник отделения лечения травм и их последствий, ФГБУ «НМИЦ ТО им. Р.Р. Вредена» Минздрава России; профессор кафедры общей хирургии, ФГБОУ ВО «Санкт-Петербургский государственный университет», Санкт-Петербург, Россия
ORCID: <https://orcid.org/0000-0003-3705-3280>

Шепкина Елена Андреевна — канд. мед. наук, старший научный сотрудник отделения лечения травм и их последствий, ФГБУ «НМИЦ ТО им. Р.Р. Вредена» Минздрава России; доцент кафедры ОВП и кафедры травматологии и ортопедии, ФГБОУ ВО «Первый Санкт-Петербургский государственный медицинский университет им. акад. И.П. Павлова» Минздрава России, Санкт-Петербург, Россия

ORCID: <https://orcid.org/0000-0001-6132-0305>

Корчагин Константин Леонидович — канд. мед. наук, лаборант-исследователь отделения лечения травм и их последствий, ФГБУ «НМИЦ ТО им. Р.Р. Вредена» Минздрава России, Санкт-Петербург, Россия

ORCID: <https://orcid.org/0000-0001-8354-1950>

Сабиров Фаниль Камилжанович — канд. мед. наук, доцент кафедры травматологии и ортопедии, ФГБУ «НМИЦ ТО им. Р.Р. Вредена» Минздрава России, Санкт-Петербург, Россия

ORCID: <https://orcid.org/0000-0002-0307-0771>

AUTHORS' INFORMATION:

Leonid N. Solomin – Dr. Sci. (Med.), Professor, Leading Researcher, Vreden National Medical Research Center of Traumatology and Orthopedics; Professor of the Surgery Chair Medical Faculty, St. Petersburg State University, St. Petersburg, Russian Federation

ORCID: <https://orcid.org/0000-0003-3705-3280>

Elena A. Shchepkina — Cand. Sci. (Med.), Senior Researcher, Vreden National Medical Research Center of Traumatology and Orthopedics; Associate Professor, Department of Traumatology and Orthopedics, Pavlov First St. Petersburg State Medical University, St. Petersburg, Russian Federation

ORCID: <https://orcid.org/0000-0001-6132-0305>

Konstantin L. Korchagin — Cand. Sci. (Med.), Researcher Assistant, Vreden National Medical Research Center of Traumatology and Orthopedics, St. Petersburg, Russian Federation

ORCID: <https://orcid.org/0000-0001-8354-1950>

Fanil K. Sabirov — Cand. Sci. (Med.), Associate Professor, Department of Traumatology and Orthopedics, Vreden National Medical Research Center of Traumatology and Orthopedics, St. Petersburg, Russian Federation

ORCID: <https://orcid.org/0000-0002-0307-0771>