УДК 617.587-007.56-89

Ятрогенный *hallux varus*: причины формирования деформации, возможности чрескожной хирургической коррекции (ретроспективный анализ серии клинических наблюдений)

С.Ю. Бережной

Филиал «Мединцентр» ГлавУпДК при МИД России
2-й Боткинский проезд, д. 5, кор. 5, Москва, 125284, Россия

Реферат

Актуальность. Hallux varus — относительно редкая разновидность деформации стопы, как правило, являющаяся осложнением хирургического лечения *hallux valgus*. К типичным причинам формирования ятрогенного hallux varus относятся избыточная резекция медиального края головки первой плюсневой кости; чрезмерное сближение первой и второй плюсневых костей; агрессивный латеральный релиз первого плюснефалангового сустава; сильное натяжение его медиальных мягкотканных структур; сухожильно-мышечный дисбаланс.

Цель исследования — уточнить причины и сроки формирования ятрогенного *hallux varus*; оценить возможность и эффективность применения чрескожной техники в его хирургическом лечении.

Материал и методы. С 2012 по март 2017 г. обследована 31 пациентка с ятрогенным *hallux varus*. Все варусные деформации были односторонними. Средний возраст пациенток составил 57 лет (от 39 до 74). Сроки после первичных вмешательств до осмотра варьировали от 2 до 44 лет. Хирургической коррекции отклонения большого пальца стопы кнутри подверглись 14 пациенток. Все вмешательства осуществлялись чрескожным методом в условиях пролонгированной проводниковой анестезии на уровне голеностопного сустава. Турникет не накладывался. Для коррекции *hallux varus* применялись следующие чрескожные методики: обратная остеотомия Akin основной фаланги первого пальца (P1) — 10 наблюдений, артродез ПФС1 — 3 операции, остеотомия основной фаланги второго пальца (P2) — 1 случай.

Результаты. Все вмешательства осуществлены чрескожным методом. Раневых и инфекционных осложнений не отмечено. Пациентки остались полностью удовлетворены результатами 12 вмешательств, удовлетворены с оговорками в 2 случаях.

Выводы. Визуальные проявления *hallux varus* определяются не только углом наклона кнутри оси основной фаланги первого пальца относительно оси первой плюсневой кости, но и величиной первого межплюсневого угла. Помимо хорошо известных причин, к определяющим формирование *hallux varus* факторам относятся удлинение первой плюсневой кости и нестабильность первого плюснефалангового сустава. В редких случаях к формированию *hallux varus* приводит только один из факторов; как правило, речь идет об их сочетании и взаимном усилении. Несмотря на демонстрацию эффективности чрескожной техники в коррекции *hallux varus*, малое число наблюдений в исследовании не позволяет пока дать рекомендации по применению конкретных чрескожных методик в зависимости от различных клинических проявлений *hallux varus*.

Ключевые слова: ятрогенная деформация, варусная деформация первого пальца стопы, чрескожная хирургия стопы, артродез, обратная остеотомия Akin.

DOI: 10.21823/2311-2905-2017-23-4-48-57

Бережной С.Ю. Ятрогенный *hallux varus*: причины формирования деформации, возможности чрескожной хирургической коррекции (ретроспективный анализ серии клинических наблюдений). *Травматология и ортопедия России*. 2017;23(4):48-57. DOI: 10.21823/2311-2905-2017-23-4-48-57.

Cite as: Berezhnoy S.Yu. [Iatrogenic *Hallux Varus*: Causes of Deformity and Possibilities of Percutaneous Surgical Correction (Retrospective Analysis of Case Reports)]. *Travmatologiya i ortopediya Rossii* [Traumatology and Orthopedics of Russia]. 2017;23(4):48-57. (in Russian). DOI: 10.21823/2311-2905-2017-23-4-48-57.

Бережной Сергей Юрьевич. 2-й Боткинский проезд, д. 5, кор. 5, Москва, 125284, Россия / *Sergey Yu. Berezhnoy*. 2-y Botkinskiy proezd, 5, Moscow, 125284, Russian Federation; e-mail: Doktor@Berezhnoi.ru

Рукопись поступила/Received: 21.10.2017. Принята в печать/Accepted for publication: 20.11.2017.

Iatrogenic *Hallux Varus*: Causes of Deformity and Possibilities of Percutaneous Surgical Correction (Retrospective Analysis of Case Reports)

S.Yu. Berezhnoy

Medical Center of the Main Administration for Services to the Diplomatic Corps (GlavUpDK) at the Ministry of Foreign Affairs of Russian Federation
2-y Botkinskiy proezd, 5, Moscow, Russia, 125284

Abstract

Introduction. Hallux varus is a relatively rare foot deformity. Commonly, hallux varus is a complication after the *hallux valgus* surgery and typically is the result of the first metatarsal medial eminence over resection, first and second metatarsal excessive convergence, over release of the lateral soft tissues, overtightening of the medial soft tissues and soft tissue imbalance of the first metatarsophalangeal joint.

The purpose of this study was to clarify the causes and timing of the iatrogenic *hallux varus* formation and to evaluate the possibility and efficiency of percutaneous techniques in its surgical treatment.

Material and Methods. Thirty-one feet (31 females suffering from iatrogenic hallux varus) were examined clinically and radiologically, including 14 patients who underwent surgery. The average age of the whole group was 57 years (range, 39 to 74), the subgroup of operated patients — 60 years (range from 53 to 68). The time after primary interventions before the examination varied from 2 to 44 years. The mean follow-up after surgery was 6 months (range from 1.5 to 54).

Results. No infection or wound-healing issues were observed. Overall, the patients were completely satisfied with the outcomes of 12 surgeries and satisfied with reservation in 2 cases.

Conclusions. The visual manifestations of *hallux varus* are determined not only by the *hallux varus* angle, but also by the value of the first intermetatarsal angle. In addition to well-known factors, *hallux varus* formation is determined by first metatarsal bone elongation and first metatarsophalangeal joint instability. In rare cases, only one of the factors leads to the *hallux varus*; as a rule, we see a combination of factors with their mutual reinforcement. Despite the demonstration of usage possibility and the efficiency of percutaneous techniques in *hallux varus* correcting, a small number of observations in the study does not yet allow giving recommendations on the use of specific percutaneous techniques depending on the various clinical manifestations of *hallux varus*.

Keywords: iatrogenic deformity, *hallux varus*, percutaneous foot surgery, arthrodesis, reverse Akin osteotomy.

DOI: 10.21823/2311-2905-2017-23-4-48-57

Competing interests: the authors declare that they have no competing interests.

Funding: the authors have no support or funding to report.

Consent for publication: the patient provided voluntary consent for publication of case data.

Введение

Hallux varus — довольно редкая разновидность деформации стопы [1–5]. В подавляющем большинстве случаев отклонение первого пальца кнутри является осложнением хирургического лечения *hallux valgus* [6–8]. Благодаря легкой узнаваемости (рис. 1), а также широкой распространенности операции МакБрайда, самое частое и наиболее серьезное осложнение которой — *hallux varus* [9], данное патологическое состояние хорошо известно ортопедам. Несмотря на это, большинство исследований деформации представляет собой единичные [3] или небольшие серии [1, 4–6] случаев и обзоры литературы, в которых анализируется ограниченное число хирургических техник [3, 10].

Наиболее частыми причинами формирования *hallux varus* большинство исследователей считают избыточную резекцию медиального края головки первой плюсневой кости (M1); чрезмерное сближение первой и второй плюсневых костей при коррекции *metatarsus primus varus*; излишне агрессивный латеральный релиз первого плюснефалангового сустава (ПФС1); слишком сильное натяжение медиальных мягкотканных структур ПФС1; сухожильно-мышечный дисбаланс [3, 11, 5, 8]. Но может ли *hallux varus* развиться за счет изолированного влияния каждого из перечисленных факторов? Или для его формирования необходимо совокупное действие различных причин, в том числе не упомянутых выше? Хирургические методы, применяемые для коррекции отклонения большого пальца стопы кнутри, делятся на суставосберегающие, эндопротезирование и артродез первого плюснефалангового сустава [3, 9, 12]. В свою очередь, суставосберегающие вмешательства могут затрагивать преимущественно мягкотканные [4, 12] или костные [1, 5, 6] структуры. Возможно

ли применение чрескожных техник для коррекции *hallux varus*? Ответы на вышеперечисленные вопросы важны как для профилактики отклонения первого пальца стопы кнутри, так и для лечения данной ятрогенной деформации. Однако найти их в доступных источниках нам не удалось, так же, как и упоминаний о возможности и тактике чрескожной хирургии при коррекции *hallux varus*.

Рис. 1. Фото и рентгенограмма стопы пациентки 74 лет через 12 лет после первичного вмешательства (выписка не сохранилась): помимо полного вывиха первого пальца кнутри, компонентами данной сложной деформации являются *hallux hyperextensus*, варусная деформация второго-четвертого пальцев, молоткообразная деформация третьего пальца

Fig.1. Image and x-ray of a female patient, 74 y.o., 12 years after primary surgery (no extract from medical history was not presented): this complex deformity is consisted of a complete medial dislocation of hallux, *hallux hyperextensus*, varus deformity of second, third and forth toes, hammer third toe

Цель исследования — уточнить причины и сроки формирования ятрогенного *hallux varus*, в том числе путем сравнения результатов хирургических вмешательств на стопах одного пациента; оценить возможность и эффективность применения чрескожной техники в его хирургическом лечении.

Материал и методы

С 2012 по март 2017 г. автор статьи обследовал (в объеме клинического осмотра и рентгенографии) 31 пациентку с ятрогенным *hallux varus*. Все варусные деформации были односторонними, несмотря на то что 27 больным первичные вмешательства выполнялись на обеих стопах. Средний возраст пациенток составил 57 лет (от 39 до 74). Наиболее многочисленной была подгруппа от 60 лет и старше — 16 случаев (51,6%). Сроки после первичных вмешательств до осмотра пациенток варьировали от 2 до 44 лет. Чаще всего (83,9% наблюдений, 26 пациенток), варусная деформация начинала незаметно появляться через несколько или много лет после первичной операции и медленно прогрессировала в течение длительного времени. Поэтому точно определить сроки начала ее формирования большинство пациенток не могли. Ниже представлен примерный список первичных вмешательств, о характере которых нередко приходилось догадываться по рентгенограммам и расположению рубцов на коже, поскольку у значительной части пациентов документы о ранее проведенных операциях не сохранились:

– операция ЦИТО или ее варианты (открытоугольная базальная остеотомия М1 и стяжка плюсневых костей в сочетании с резекционной артропластикой ПФС1 или без таковой) — 8 случаев;

– базальная остеотомия М1 в сочетании с резекционной артропластикой ПФС1 — 7 случаев;

– резекционная артропластика ПФС1 — 5 случаев (включая 2 операции Шеде – Брандеса);

– операция МакБрайда — 4 случая;

– остеотомия scarf — 2 случая;

– шевронная остеотомия — 1 случай;

– характер вмешательства определить не удалось — 4 случая.

Хирургической коррекции отклонения большого пальца стопы кнутри подверглись 14 пациенток. Во всех случаях одновременно исправлялись сопутствующие *hallux varus* компоненты деформации других лучей. Средний возраст оперированных больных составил 60 лет (от 53 до 68). Операции на вторых стопах по поводу других разновидностей ятрогенных деформаций выполнены в 4 случаях (в двух — одноэтапно, еще в двух — с интервалом в 3 и 12 мес.).

Все вмешательства осуществлялись чрескожным методом в условиях пролонгированной проводниковой анестезии на уровне голеностопного сустава. Турникет не накладывался. Для коррекции *hallux varus* применялись следующие чрескожные методики: обратная остеотомия Akin основной фаланги первого пальца (P1) — 10 наблюдений, артродез ПФС1 — 3 операции, остеотомия основной фаланги второго пальца (P2) — 1 случай. Особенности хирургической техники чрескожного артродеза первого плюснефалангового сустава, а также чрескожной удлиняющей тенотомии длинного разгибателя первого пальца (EHL) по поводу *hallux hyperextensus* (3 случая) описаны ранее [13].

Особенности хирургической техники выполнения обратной чрескожной остеотомии основной фаланги первого пальца Akin при hallux varus. Остеотомия (на 7 стопах) осуществлялась через тыльномедиальный прокол мягких тканей (рис. 2 а) на уровне основания P1 микрофрезой Shannon 2×12 (2×15) мм. Перед началом пропила фреза укладывалась на тыльную поверхность основной фаланги (рис. 2 б). В отличие от стандартной техники, при которой желательно не повредить наружный кортикальный слой фаланги, обратная остеотомия

требует сохранения медиального кортикального слоя. Соответственно, производилось круговое движение фрезой от тыльной поверхности P1 к подошвенной и далее к медиальной. При этом пересекались тыльный, латеральный и подошвенный кортикальный слои. По достижении медиального кортикального слоя фреза извлекалась, после чего остеотомия «замыкалась» усилием рук хирурга. При необходимости движение фрезы повторялось между сомкнутыми фрагментами фаланги до достижения необходимой коррекции. Внутренняя фиксация остеотомированных фрагментов не применялась.

На трех стопах остеотомия P1 была выполнена через тыльнолатеральный доступ (рис. 3).

Хирургическая техника данной модификации вмешательства является зеркальным отражением стандартной чрескожной остеотомии Akin [14]. В 13 случаях коррекция *hallux varus* сопровождалась манипуляциями на латеральных лучах. В одном наблюдении для устранения отклонения первого пальца кнутри и к тылу оказалось достаточно выполнения чрескожной остеотомии основной фаланги второго пальца.

Протокол послеоперационного ведения. Ходьба с полной нагрузкой на оперированную стопу разрешалась через 4–5 ч после всех операций. Гипсовая иммобилизация и средства дополнительной опоры не применялись. Первая перевязка (со снятием швов после артродеза ПФС1) выполнялась через 2 нед. после вмешательства. Продолжительность ходьбы в послеоперационном ботинке с разгрузкой переднего отдела составляла 6 нед. после артродеза первого плюснефалангового сустава; в остальных случаях — 4 нед. в ботинке на ровной подошве. Через 4 нед. после операции снимали фиксирующую пальцы повязку, и пациенты приступали к разработке движений в суставах оперированных пальцев (исключая суставы, подвергшиеся артродезу).

Рис. 2. Фото и рентгенограмма первого пальца стопы перед выполнением обратной остеотомии Akin

Fig. 2. Image and x-ray of hallux prior to reverse Akin osteotomy

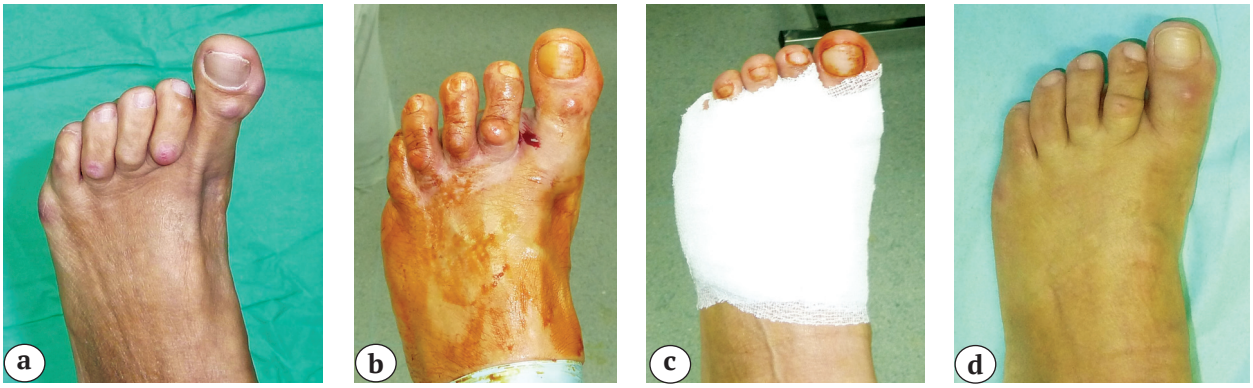

Рис. 3. Пациентка 68 лет, страдающая ревматоидным артритом; 44 года после первичного вмешательства: a — фото стопы перед повторной операцией; b — стопа в момент завершения чрескожного вмешательства (остеотомия основных фаланг всех пальцев, тенотомия сгибателей второго-пятого пальцев; дистальная остеотомия пятой плюсневой кости по поводу «болезни портных») — капля крови указывает на место прокола кожи для тыльнолатерального доступа к P1; c — повязка, фиксирующая все 5 пальцев в желаемом положении; d — фото стопы через 3 мес. после операции

Fig. 3. Female patient of 68 y.o., rheumatoid arthritis; 44 years after primary surgery: a — foot after revision surgery; b — foot after percutaneous surgery (osteotomy of proximal phalanges, flexor tenotomy of second, third, forth and fifth toes; distal osteotomy of fifth metatarsal due to tailor's deformity) — blood drop indicates skin puncture for dorso-laterall approach to P1; c — dressing to fix all five toes in desired position; d — foot image 3 months postoperatively

Результаты и обсуждение

Средний срок наблюдения оперированных пациенток составил 6 мес. (от 1,5 до 24). Все больные госпитализировались на одни сутки. Осмотры проводились через 2 и 4 нед. во время смены и снятия повязок и через 3–4 мес. после операций, когда назначалась контрольная рентгенография. Далее осмотры, по возможности, выполнялись через 6, 12 мес. и позже. В некоторых случаях пациентки осматривались вне представленного графика. Раневых и инфекционных осложнений не отмечено. В 3 случаях артродеза ПФС1 костный анкилоз был зарегистрирован при первой контрольной рентгенографии.

Для оценки достигнутых результатов использовался критерий удовлетворенности пациенток составляющими хирургического вмешательства, направленными на устранение деформации большого пальца (полностью удовлетворена, удовлетворена с оговорками, не удовлетворена). К категории «удовлетворена с оговорками» относили случаи, когда на фоне в целом отличного или хорошего результатов сохранялись моменты, доставлявшие пациенткам неудобство или дискомфорт при некоторых физических нагрузках, ношении обуви и т.п. Пациентки остались полностью удовлетворены результатами 12 вмешательств, удовлетворены с оговорками в 2 случаях (приводятся оценки, зафиксированные во время последнего осмотра). Учитывая, что в ходе всех операций одновременно исправлялись деформации других лучей, сопутствующие *hallux varus*, анализ послеоперационных результатов с использованием рейтинговой системы AOFAS или других подобных ей шкал не производился. Объяснялось это невозможностью изолированной балльной оценки отдельных этапов хирургических вмешательств.

Клинические примеры

Пациентка Ш., 54 года, служащая, госпитализирована в клинику 23.03.2017. Из анамнеза: в 1991 г. перенесла реконструктивные операции на обеих стопах по методике ЦИТО (выписка не сохранилась) с хорошим эффектом в течение длительного времени. Через много лет появились жалобы на прогрессирующую деформацию правой стопы, боль и ограничение подвижности сустава большого пальца, наличие болезненной выпуклости на наружном крае правой стопы.

При осмотре: походка симметрична, отека стоп нет. Правая стопа: *hallux varus*; *hallux hyperextensus*; объем движений в ПФС1 резко ограничен, движения болезненны во всем диапазоне; болезненная при надавливании выпуклость на наружном крае стопы в проекции головки пятой плюсневой кости (М5) (рис. 4 а). На рентгенограмме: щель первого плюснефалангового сустава правой стопы резко сужена, суставные поверхности деформированы; *hallux varus*; первый межплюсневый угол (М1М2) 9°; варусная деформация второго пальца с его подвывихом кнутри; преобладание длины М1 над длиной М2. При сравнении рентгенограмм двух стоп выявляется больший М1М2 на левой стопе (15°), меньшая относительная длина М1 слева; дегенеративные изменения в ПФС1 слева выражены в значительно меньшей степени (рис. 4 б).

Пациентке в день госпитализации, в условиях пролонгированной проводниковой анестезии на уровне голеностопного сустава выполнена чрескожная реконструктивная операция, включавшая артродез ПФС1 с фиксацией сустава двумя титановыми бесшляпочными винтами; корригирующие остеотомии Р2 и М5, удлиняющую тенотомию EHL. Послеоперационный период протекал гладко. Выписана из стационара на следующий день. Рекомендована ходьба в реабилитационном ботинке с разгрузкой переднего отдела стопы в течение 6 нед. При осмотре через 4 мес. после вмешательства: боли не беспокоят, походка симметрична, стопа не отечна. Сохраняется незначительное, не доставляющее беспокойств отклонение первого пальца кнутри. Переразгибание ногтевой фаланги первого пальца и болезненная выпуклость на наружном крае стопы устранены. Пациентка довольна достигнутым результатом. На рентгенограмме: состоявшийся костный анкилоз ПФС1; консолидация остеотомии Р2; убедительные и типичные для чрескожных остеотомий пятой плюсневой кости признаки начавшегося процесса консолидации фрагментов М5 в виде «пьедестала» на медиальной поверхности проксимального фрагмента; увеличение М1М2 (до 14°) — эффект артродеза ПФС1 при *hallux varus* (рис. 5), соответствующий результатам других исследований [15].

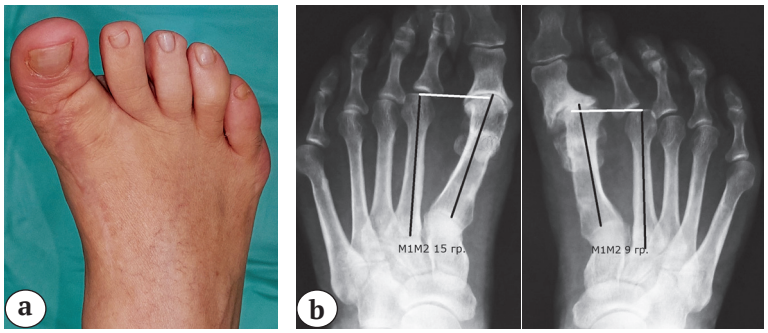

Рис. 4. Пациентка Ш., 54 года:
a — фото правой стопы; b — рентгенограммы обеих стоп с разметкой, позволяющей оценить взаимоотношение относительной длины М1 и М2 и величины первых межплюсневых углов до операции

Fig. 4. Female patient Sh., 54 y.o.:
a — image of right foot; b — x-rays of both feet with marking to evaluate correlation of relative length of M1 and M2 as well as value of first intermetatarsal angles prior to surgery

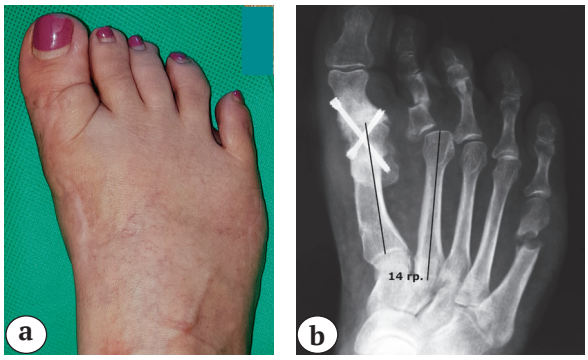

Рис. 5. Пациентка Ш.: фото (a) и рентгенограмма (b) правой стопы через 4 мес. после операции (пояснения в тексте)

Fig. 5. Female patient Sh.: image (a) and x-ray (b) of the right foot 4 months postoperatively

Отклонение первого пальца кнутри, являвшееся нормой для человека несколько миллионов лет назад, о чем свидетельствуют находки окаменевших отпечатков стоп [16], сегодня относится к достаточно редкой разновидности деформаций, в подавляющем большинстве случаев формирующейся после оперативного лечения *hallux valgus*. В зависимости от вида хирургического вмешательства частота развития *hallux varus* может колебаться от 1 до 13% [5, 11], достигая, по данным некоторых авторов, более 20% в общей структуре послеоперационных деформаций переднего отдела стопы [9]. Основным рентгенологическим признаком варусной деформации первого пальца большинство исследователей считает отрицательный угол отклонения большого пальца кнаружи (*hallux valgus angle* — HVA) [8, 10, 11]. Но всегда ли совпадают рентгенологические и клинические проявления данного состояния?

На рисунке 6 представлен пример отсутствия внешних признаков *hallux varus* при угле отклонения P1 кнутри 7°.

А вот другой пример, когда при отсутствии рентгенологических признаков *hallux varus* имеются его внешние проявления. Пациентка Н. 45 лет обратилась за помощью через 1 год после остеотомии scarf, выполненной при M1M2 14° (рис. 7 a). Результатом первичной операции стала необычная ситуация: остеотомия не получилась, и вмешательство на первой плюсневой, по сути дела, свелось к агрессивной медиальной экзостозэктомии головки M1 (рис. 7 b). Поводом для повторной операции послужили жалобы пациентки на отклонение первого пальца кнаружи и наличие болезненных выпуклостей на медиальном и латеральном краях стопы (рис. 7 c). Было выполнено чрескожное вмешательство, включавшее резекцию выступавшего внутреннего края основания P1, остеотомии Akin и M5. При осмотре через 3 мес.: выпуклостей на наружном и внутреннем краях стопы нет. Пациентка удовлетворена достигнутым результатом. Клинически отмечается *hallux varus* легкой степени, не доставляющий беспокойств (рис. 7 d). Каковы же данные рентгенографии? Если ориентироваться на проксимальную суставную поверхность основной фаланги и диафизарную ось проксимального фрагмента, то речь пойдет о легкой степени *hallux valgus*.

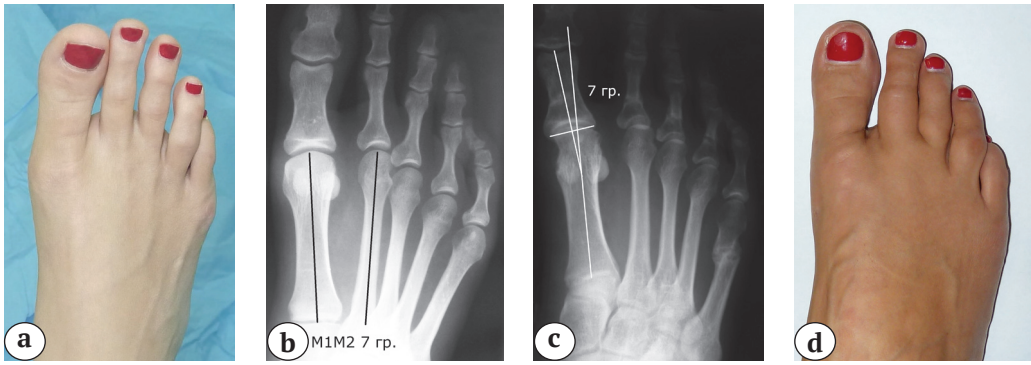

Рис. 6. Пациентка Л. в возрасте 31 года обратилась за помощью в связи с неудовлетворенностью внешним видом стоп (слишком длинными вторыми и третьими пальцами, «шишками» на наружных краях): a, b — фото и рентгенограмма правой стопы до операции; c, d — фото и рентгенограмма стопы через 3 мес. после чрескожного вмешательства (операция Шеде, остеотомии Akin, основных фаланг второго-четвертого пальцев и пятой плюсневой кости) — несмотря на фиксируемый на рентгенограмме угол отклонения P1 кнутри 7°, визуальные проявления *hallux varus* отсутствуют, достигнут отличный клинический результат

Fig. 6. Female patient L., 31 y.o., was dissatisfied with foot appearance (too long second and third toes, excrescences on external margins): a, b — image and x-ray of the right foot prior to surgery; c, d — image and x-ray of foot 3 months after percutaneous procedure (Shede procedure, Akin osteotomy, proximal phalanges of second, third and fourth toes and fifth metatarsal), despite 7° varus angle of P1 identified on the x-ray there is no visual manifestation, excellent clinical outcome

Если же в качестве ориентира использовать ось дистального фрагмента P1, то и в этом случае варусная деформация первого пальца не регистрируется (рис. 7 e). Как же объяснить ее визуальные проявления? Полагаем, что разница с предыдущим примером, где наоборот, *hallux varus* определялся только рентгенологически, состоит в величине M1M2. В первом случае он был совсем маленьким, во втором — 14°. Получается, что при наличии *metatarsus primus varus*, даже если ось основной фаланги первого пальца будет совпадать с осью M1 (условная желтая линия на рисунке 7 c), клинически будет возможно диагностировать *hallux varus*. Помимо этого, визуальные проявления варусной деформации могут усиливаться за счет гиперкоррекции при выполнении остеотомии Akin — приема, к которому мы часто прибегаем при устранении *hallux valgus*, выделяя формирующееся при этом искривление P1 в отдельную разновидность деформации — *hallux varus interphalangeus* (по аналогии с *hallux valgus interphalangeus*). Таким образом, клинические проявления *hallux varus* определяются не только углом наклона кнутри оси P1 относительно оси M1, но и, в значительной мере, величиной первого межплюсневого угла: при одинаковом угле наклона кнутри первого пальца визуальные проявления деформации будут ярче у пациента с бо́льшим M1M2.

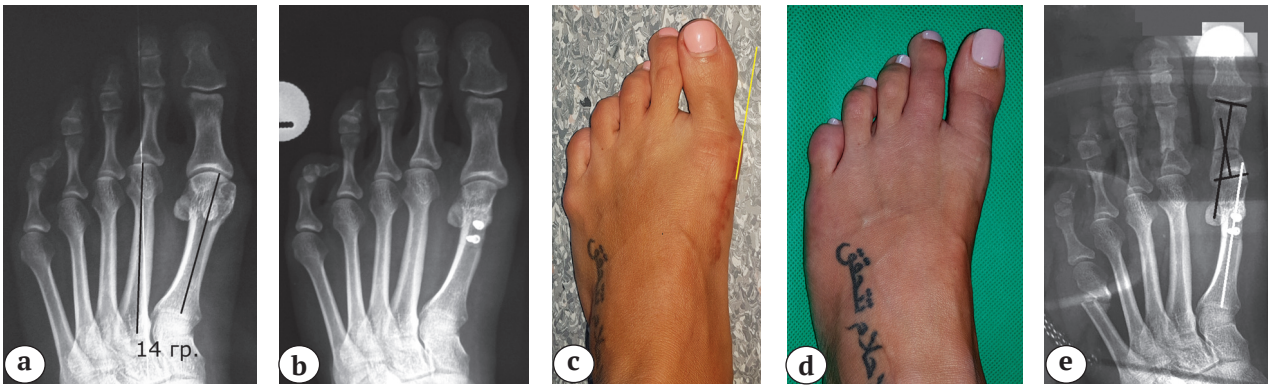

Рис. 7. Пациентка Н. 45 лет:
a — исходная рентгенограмма левой стопы;
b, c — рентгенограмма и фото стопы через год после первичной операции;
d, e — фото и рентгенограмма стопы через 3 мес. после повторного вмешательства (пояснения в тексте)

Fig. 7. Female patient N. 45 y.o.:
a — initial x-ray of left foot;
b, c — x-ray and image one year after primary surgery;
d, e — image and x-ray 3 months after revision surgery

Описываемые большинством исследователей факторы, способствующие отклонению первого пальца кнутри, перечислены во введении. Но достаточно ли изолированного влияния каждого фактора для формирования *hallux varus*? На наш взгляд, чаще всего речь идет о их сочетании и взаимном усилении. Лучше понять значение различных факторов может помочь сравнение оперированных стоп одного и того же пациента в тех случаях, когда на одной из стоп после операции развился *hallux varus*, а на другой нет. Три подобных примера представлены на рисунках 8, 9 и 10.

То есть к перечисленным выше факторам, провоцирующим развитие *hallux varus*, можно добавить удлинение (как относительное, так и абсолютное) первой плюсневой кости и нестабильность ПФС1, развившуюся на фоне его нарастающей деструкции.

Каков же в данном случае основной предрасполагающий к развитию *hallux varus* фактор? При сравнении рентгенограмм обеих стоп видны одинаково короткие M1 с одинаково маленькими головками, одинаковые первые межплюсневые углы. На наш взгляд, причина заключается в нестабильности первых плюснефаланговых суставов. До тех пор, пока силы, действовавшие на первый палец левой стопы, уравновешивали друг друга, он оставался прямым, как и на другой стопе. Давление второго пальца привело к нарушению равновесия и появлению деформации, тут же исчезнувшей при прекращении действия деформирующей силы.

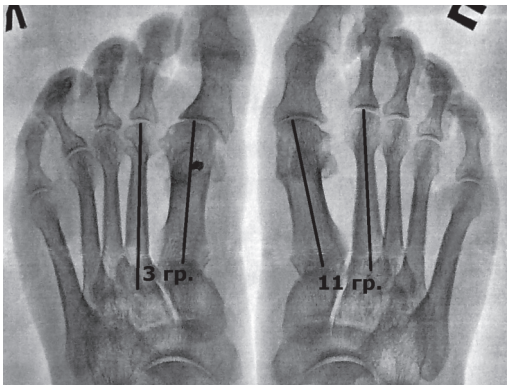

Рис. 8. Пациентка Х. 60 лет, через 5 лет после первичных операций (*hallux varus* на левой стопе развился через 2 года после вмешательства): на правой стопе была выполнена операция Шеде, на левой — операция МакБрайда, приведшая к избыточному сближению первой и второй плюсневых костей (M1M2 на правой стопе 11°, на левой — 3°), что в сочетании с латеральным релизом основания P1 и, возможно, избыточным натяжением медиальной капсулы ПФС1 явилось причиной формирования *hallux varus*

Fig. 8. Female patient H. of 60 y.o., 5 years after primary surgeries (*hallux varus* on left foot developed 2 years after procedure): Shede procedure was performed on right foot and McBride procedure — on the left resulting in excessive convergence of first and second metatarsal (M1M2 angle of 11° on right foot, 3° — on left), which in combination with lateral release of P1 basis and possibly over extension of the medial capsule of first metatarsophalangeal joint resulted in *hallux varus* formation

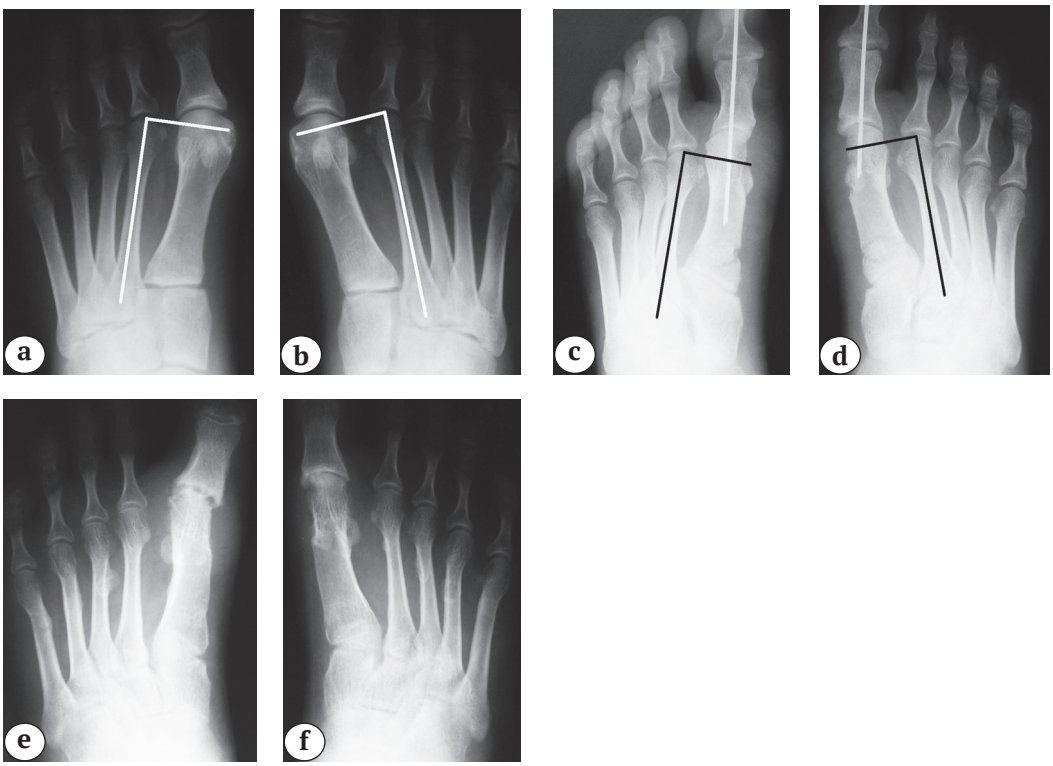

Рис. 9. Рентгенограммы стоп пациентки К. 48 лет до (a, b), сразу после (c, d) и через 7 лет (e, f) после операций по методике ЦИТО: на фоне исходного преобладания длины первых плюсневых костей (a, b) сближение M1 и M2 привело к их еще большей относительной длине, а базальные остеотомии с вклинением костных аутотрансплантатов — к увеличению абсолютной длины; при этом трансартикулярная фиксация спицами позволила исключить влияние возможного избыточного натяжения медиальных мягкотканных структур на формирование *hallux varus*, резекцию медиальных выпуклостей нельзя назвать избыточной, зато отчетливо видно большее удлинение M1 на левой стопе (c). Результат через 7 лет (e, f): грубые деструктивные изменения в первом плюснефаланговом суставе левой стопы плюс отклонение первого пальца кнутри (e). На правой стопе, где M1 короче, дегенеративные изменения выражены в значительно меньшей степени

Fig. 9. Female patient K., 48 y.o., x-rays prior to (a, b), immediately after (c, d) and in 7 years (e, f) after procedure of Central institute of traumatology and orthopaedics (CITO): considering initial prevalence of first metatarsal length (a, b) the convergence of M1 and M2 resulted in a their greater relative length; basis osteotomies with bone autografting resulted in absolute length increase; transarticular pin fixation allowed to exclude influence of possible excessive medial soft tissues tensioning on *hallux varus* formation, medial eminence resection is not excessive but greater lengthening of M1 on left foot (c) is clearly observed. Outcome in 7 years (e, f): severe destructive changes in the first metatarsophalangeal joint of left foot and *hallux varus* (e). Degenerative changes were much less marked on the right foot with a shorter M1

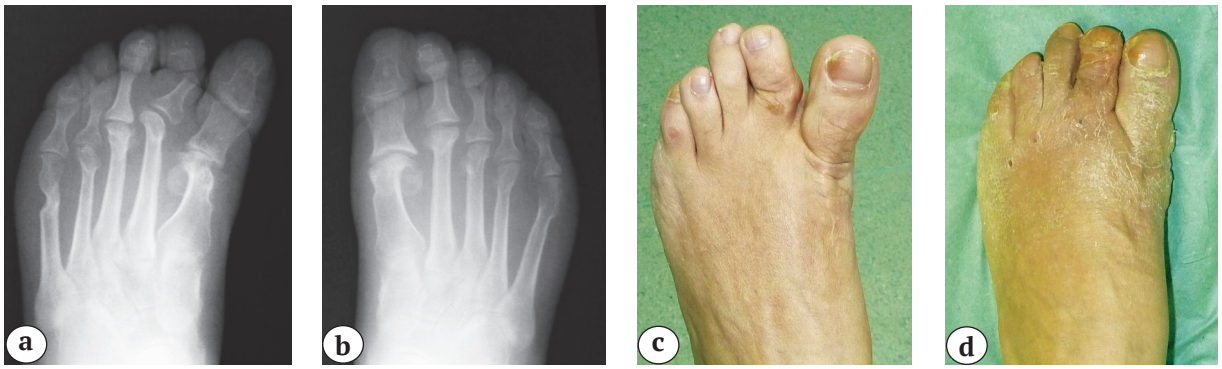

Рис. 10. Рентгенограммы стоп и фото левой стопы пациентки Г. 53 лет через 7 лет после первичной операции (вероятно, стяжки плюсневых костей и резекционной артропластики ПФС1) (a–c);
через 4 года после первичного вмешательства была выполнена резекция головки P2 по поводу молоткообразной деформации второго пальца, результатом которой явились изменение его формы и *hallux varus*. Внимательный осмотр позволил предположить, что отклонение первого пальца кнутри и к тылу обусловлено давлением на него деформированного второго пальца.
Выполнена чрескожная операция, включавшая остеотомию P2 с трансартикулярной фиксацией второго пальца спицей на 4 нед., а также субкапитальную остеотомию M2-M4 по поводу центральной метатарзалгии: выпрямление второго пальца привело к самопроизвольной установке большого пальца на место (d)

Fig. 10. X-rays and image of left foot, female patient G. of 53 y.o., 7 years after primary surgery (apparently bracing of metatarsal and resection arthroplasty of first metatarsophalangeal joint) (a–c); 4 years after the primary surgery a resection of P2 head was performed due to hammer deformity of second toe which resulting into *hallux varus* formation. Careful examination allow conclusion that hallux varus and valgus resulted from pressure of deformed second toe. Percutaneous procedure was performed including P2 osteotomy with transarticular pin fixation of second toe and subcapital M2-M4 osteotomy due to central metatarsalgia evident in such M1 shortening: straightening of second toe resulted in spontaneous repositioning of hallux (d)

Таким образом, благодаря использованию сравнительного анализа рентгенограмм пациентов, подвергшихся хирургическим вмешательствам на обеих стопах, можно утверждать, что к хорошо известным причинам развития *hallux varus* (избыточная резекция медиального края головки M1; чрезмерное сближение первой и второй плюсневых; излишне агрессивный латеральный релиз, слишком сильное натяжение медиальных мягкотканных структур, сухожильно-мышечный дисбаланс ПФС1), необходимо добавить удлинение (относительное или абсолютное) первой плюсневой кости и нестабильность первого плюснефалангового сустава. При этом лишь часть вышеперечисленных факторов (избыточная резекция головки M1, чрезмерное сближение M1 и M2, удлинение первой плюсневой кости) может быть объективизирована путем выполнения рентгенографии. О воздействии других мы можем догадываться, анализируя особенности первичного вмешательства, или судить по косвенным признакам. В редких случаях к формированию *hallux varus* приводит только один из факторов. Как правило, речь идет об их сочетании и взаимном усилении. Нельзя забывать и о том, что отклониться кнутри большой палец может только в случае нейтрального или отрицательного угла наклона дистальной суставной площадки первой плюсневой кости (DMAA). Как бы близко не располагались головки M1 и M2, при положительном DMAA *hallux varus* не сформируется.

В большинстве наблюдений данной работы отклонение первого пальца кнутри постепенно развивалось через несколько или много лет после первичной операции на фоне нарастающих дегенеративно-дистрофических, а то и деструктивных изменений в ПФС1. С одной стороны, этот факт говорит об относительности долгосрочных оценок результатов применения различных хирургических техник, в большинстве исследований ограничивающихся 1–5 годами. С другой стороны — подчеркивает важность умения предвидеть на многие годы вперед эффект различных хирургических действий. Удлинение первой плюсневой кости является одним из основных факторов, способных привести к медленному разрушению ПФС1 с развитием на этом фоне *hallux varus*.

Хирургические вмешательства, применяемые при лечении варусной деформации первого пальца стопы, отличаются крайним разнообразием [4, 5, 7, 9, 12]. Для коррекции *hallux varus* нами была использована чрескожная техника. Во всех случаях получены удовлетворительные результаты. При этом малое число наблюдений не позволяет нам пока дать рекомендации по применению конкретных чрескожных техник в зависимости от степени выраженности, ригидности и других проявлений варусной деформации первого пальца.

Пациенты дали добровольное информированное согласие на публикацию клинических наблюдений.

Конфликт интересов: не заявлен.

Источник финансирования: исследование проведено без спонсорской поддержки.

Литература / References

1. Choi K.J., Lee H.S., Yoon Y.S., Park S.S., Kim J.S., Jeong J.J., Choi Y.R. Distal metatarsal osteotomy for hallux varus following surgery for hallux valgus. *J Bone Joint Surg Br*. 2011;93(8):1079-1083. DOI: 10.1302/0301-620X.93B8.26430.
2. Crawford M.D., Patel J., Giza E. Iatrogenic hallux varus treatment algorithm. *Foot Ankle Clin*. 2014;19(3): 371-384. DOI: 10.1016/j.fcl.2014.06.004.
3. Davies M.B., Blundell C.M. The treatment of iatrogenic hallux varus. *Foot Ankle Clin*. 2014;19(2):275-284. DOI: 10.1016/j.fcl.2014.02.010.
4. Hsu A.R., Gross C.E., Lin J.L. Bilateral hallux varus deformity correction with a suture button construct. *Am J Orthop*. 2013;42(3):121-124.
5. Rochwerger A., Curvale G., Groulier P. Application of bone graft to the medial side of the first metatarsal head in the treatment of hallux varus. *J Bone Joint Surg Am*. 1999;81(12):1730-1735.
6. Akhtar S., Malek S., Hariharan K. *Hallux varus* following scarf osteotomy. *Foot (Edinb)*. 2016;29:1-5. DOI: 10.1016/j.foot.2016.09.004.
7. Kannegieter E., Kilmartin T.E. The combined reverse scarf and opening wedge osteotomy of the proximal phalanx for the treatment of iatrogenic hallux varus. *Foot (Edinb)*. 2011;21(2):88-91. DOI: 10.1016/j.foot.2011.01.011.
8. Trnka H.J., Zettl R., Hungerford M., Mühlbauer M., Ritschl P. Acquired hallux varus and clinical tolerability. *Foot Ankle Int*. 1997;18(9):593-597. DOI: 10.1177/107110079701800913.
9. Машков В.М., Несенюк Е.Л., Безродная Н.В., Шахматенко И.Е. Коррекция варусной деформации первого пальца стопы, возникшей в результате хирургического лечения *hallux valgus*. *Травматология и ортопедия России*. 2010;1(55):21-27. Mashkov V.M., Nesenyuk E.L., Bezrodnaya N.V., Shakhmatenko I.E. [The correction of hallux varus deformity in consequence of surgical treatment for hallux valgus]. *Travmatologiya i ortopediya Rossii* [Traumatology and Orthopedics of Russia]. 2010;1(55): 21-27. (in Russian).
10. Vanore J.V., Christensen J.C., Kravitz S.R., Schuberth J.M., Thomas J.L., Weil L.S., Zlotoff H.J., Couture S.D. Diagnosis and Treatment of First Metatarsophalangeal Joint Disorders. Section 3: *Hallux Varus*. *J Foot & Ankle Surg*. 2003;3(48):137-142.
11. Donley B.G. Acquired Hallux Varus. *Foot Ankle Int*. 1997;18(9):586-592.DOI:10.1177/107110079701800911.
12. Gradisek B.P., Weil L.Jr. Tendon transfers and salvaging options for *hallux varus* deformities. *Clin Podiatr Med Surg*. 2016;33(1):85-98. DOI: 10.1016/j.cpm.2015.06.008.
13. Бережной С.Ю. Артроз первого плюснефалангового сустава: чрескожное оперативное лечение, выбор хирургической методики, клинико-рентгенологическая классификация. *Травматология и ортопедия России*. 2017;1(23):8-22. (in Russian). DOI: 10.21823/2311-2905-2017-23-1-8-22. Berezhnoy S.Yu. [First metatarsophalangeal joint osteoarthritis: percutaneous surgery, choice of a surgical procedure, clinical and radiographic classification]. *Travmatologiya i ortopediya Rossii* [Traumatology and Orthopedics of Russia]. 2017;1(23):8-22. (in Russian). DOI: 10.21823/2311-2905-2017-23-1-8-22.
14. Бережной С.Ю., Афанасьев Д.С. Двойная чрескожная остеотомия основной фаланги как способ устранения грубых вальгусных деформаций первого пальца стопы. *Астраханский медицинский журнал*. 2012;6(4):116-118. Berezhnoy S.Yu., Afanasyev D.S. [Double percutaneous proximal phalanx osteotomy as the way of correction of severe *hallux valgus* deformities]. *Astrahanskiy meditcinskiy jurnal* [Astrakhan Medical Journal]. 2012;6(4):116-118. (in Russian).
15. Geaney L.E., Myerson M.S. Radiographic results after hallux metatarsophalangeal joint arthrodesis for hallux varus. *Foot Ankle Int*. 2015;36(4):391-394. DOI: 10.1177/1071100714560400.
16. Day M.H., Wickens E.H. Laetoli Pliocene hominid footprints and bipedalism. *Nature*. 1980;286:385-387. DOI:10.1038/286385a0.

СВЕДЕНИЯ ОБ АВТОРЕ:

Сергей Юрьевич Бережной — д-р мед. наук врач травматолог-ортопед Филиала «Мединцентр» ГлавУпДК при МИД России, Москва

INFORMATION ABOUT AUTHOR:

Sergey Yu. Berezhnoy — Dr. Sci. (Med.) Orthopedic Surgeon, Medical Center of the Main Administration for Services to the Diplomatic Corps (GlavUpDK) at the Ministry of Foreign Affairs of Russian Federation, Moscow, Russian Federation