

ПРИМЕНЕНИЕ ПОЛИМЕРНЫХ СЕТОК «РЕПЕРЕН» В ХИРУРГИЧЕСКОМ ЛЕЧЕНИИ ВОРОНКООБРАЗНОЙ ДЕФОРМАЦИИ ГРУДНОЙ КЛЕТКИ

А.В. Крупко¹, А.Б. Богосьян¹, М.С. Крупко²

¹ ФГБУ «Нижегородский научно-исследовательский институт травматологии и ортопедии» Минздрава России, директор – к.м.н. Н.Н. Карякин

² ЭКЦ ГУ МВД России по Нижегородской области, начальник – полковник полиции В. Соколов
г. Нижний Новгород

При I степени воронкообразной деформации грудной клетки западение грудино-реберного комплекса бывает незначительным и не оказывает влияния на функциональное состояние внутренних органов. Для таких пациентов, в первую очередь, имеет значение устранение косметического дефекта. В настоящее время существуют различные способы эстетической коррекции, но нет единого мнения, каким именно образом стоит проводить косметическую торакопластику при воронкообразной деформации грудной клетки.

Целью настоящего исследования явились разработка методики косметической торакопластики с помощью полимера «Реперен» и оценка ближайших результатов.

Материал и методы. В период с 2011 по 2013 г. торакопластика с использованием полимерных сеток «Реперен» была выполнена 10 пациентам мужского пола. На момент операции их средний возраст составил 18,7 лет (от 15 до 26 лет). Время последующих наблюдений составило в среднем 1,5 года (от 1 до 2,5 лет). Методика операции заключалась в послойной установке на передней поверхности грудино-реберного комплекса моделированных сетчатых пластин «Реперен». Формировалось от 3 до 7 слоев.

Результаты. Все оперативные вмешательства были проведены успешно. Послеоперационный период во всех случаях протекал гладко, осложнений не наблюдалось. Хороший результат достигнут в 80% случаев, удовлетворительный – в 20%. Отрицательных результатов отмечено не было. Установленные имплантаты не удалялись, избыточного контурирования не наблюдалось.

Заключение. Данный вид вмешательства дает хороший косметический результат с низким риском развития осложнений, легко переносится пациентами и характеризуется короткими сроками госпитализации и реабилитации.

Ключевые слова: воронкообразная деформация грудной клетки, косметическая торакопластика, полимерные сетки.

USE OF REPEREN POLYMER MESHES IN SURGICAL TREATMENT OF PECTUS EXCAVATUM

A.V. Krupko¹, A.B. Bogos'yan¹, M.S. Krupko²

¹ Nizhny Novgorod Research Institute of Traumatology and Orthopedics, director – N.N. Karyakin, MD

² EKC MOI Russia's Nizhny Novgorod region, the chief – V. Sokolov, Police Colonel
Nizhny Novgorod

In patients with the I degree of *pectus excavatum* a retraction of the sternocostal complex is insignificant and does not influence the functional state of visceral organs. It is the elimination of a cosmetic defect that matters for such patients above all. There are various methods of aesthetic correction, still there is no consensus on how to perform an aesthetic thoracoplasty in patients with *pectus excavatum*.

The purpose of this study was to develop a technique of aesthetic thoracoplasty with the use of Reperen polymer and to evaluate short-term results.

Material and methods. From 2011 till 2013, 10 patients underwent thoracoplasty with the use of Reperen polymer meshes. All patients were male. At the time of the surgery their average age was 18.7 years (from 15 to 26 years old). The technique consists in laying molded Reperen mesh plates on the front surface of the sternocostal complex layer by layer. From 3 to 7 layers are formed.

Results. The surgeries performed were successful. In all cases the postoperative period was smooth, with no complications observed. A good result accounted for 80% of the cases, a satisfactory result was observed in 20%. We did not observe any negative results. The implants installed were not removed, no excessive contouring was observed.

Conclusion. A new technique of aesthetic thoracoplasty with the use of Reperen polymer plates was developed and implemented. It was found that this type of surgery is easily tolerable by patients, gives a good aesthetic result with a low risk of complications, and is characterized by a short hospital and rehabilitation period.

Key words: *pectus excavatum*, aesthetic thoracoplasty, polymer meshes.

Введение

Воронкообразная деформация грудной клетки (ВДГК) – врожденный порок развития, внешне проявляющийся вдавлением грудно-реберного комплекса (ГРК). Существуют 3 степени западения [2]. При I степени деформации западение ГРК незначительное и не оказывает влияния на функциональное состояние кардиореспираторной системы. Для этих пациентов, в первую очередь, имеет значение устранение косметического дефекта.

В настоящее время в медицине нет единого мнения, каким образом стоит проводить косметическую торакопластику при ВДГК.

Е. Felts с соавторами в 2009 году опубликовали свой опыт хирургической коррекции ВДГК. Ими было прооперировано 25 пациентов, из них 19 – с I степенью деформации. Всем пациентам под эндоскопическим контролем была проведена операция по Nuss. Авторы отметили положительный результат в 96% случаев. В одном случае возникло смещение пластины в раннем послеоперационном периоде, что потребовало повторного вмешательства. В 20% случаев диагностировали незначительные осложнения в раннем послеоперационном периоде, в 12% – послеоперационный пневмоторакс, что потребовало дренирования. У всех пациентов в первые трое суток наблюдали сильную локальную боль, им было назначено наркотическое обезболивание. В двух случаях пришлось прибегнуть к пролонгированной эпидуральной анестезии [3].

По нашему мнению, результаты, полученные Е. Felts с соавторами, демонстрируют довольно высокую степень осложнений в раннем послеоперационном периоде. Кроме того, данная методика требует повторного оперативного вмешательства для удаления пластины. Все это позволяет говорить о предпочтительном выборе косметической торакопластики с использованием эндопротезов.

Ряд зарубежных авторов предлагает операцию с использованием силиконовых имплантов [6, 8, 9]. Имплантат изготавливается индивидуально на основании 3D реконструкции грудной клетки. Его установка осуществляется в подкожный карман с помощью лигатурной фиксации по краям ложа либо без таковой. Методика проста в исполнении, может выполняться через мини-доступ, легко переносится пациентом в раннем послеоперационном периоде.

Однако в позднем послеоперационном периоде довольно часто возникают осложнения. В 2001 году J. Nordquist с коллегами прооперировали 27 пациентов с легкой степенью ВДГК, из них 16 сообщили о значительном улучшении

внешнего вида. Однако в 13% случаев возникли осложнения [6]. В. Snel с соавторами в 2009 году провели анализ отдаленных результатов хирургического лечения пациентов с ВДГК, которым был установлен силиконовый имплантат в период 1987 по 2007 гг. Осложнения, к которым относили серому, дислокацию или нестабильность имплантата, воспалительные осложнения, хроническую персистирующую боль, возникли в 43% случаев [8].

Другим недостатком косметической торакопластики с применением индивидуально изготовленных силиконовых имплантатов является их высокая стоимость: от 2100 до 3000 USD.

Известен опыт применения подкожных эндопротезов у пациентов как с первичным западением ГРК, так и с вторичной деформацией после проведенных операций по Nuss, Ravitch. Исследователи использовали предварительно изготовленный протез «Pogex», первоначально разработанный для краниопластики. «Pogex» – высокоплотный линейный полимер, производное полиэтилена, обладающий пористой структурой (пористость – 50%) с порами более 100 мкм в диаметре. Как отмечают авторы исследования, материал – компактный, легкий и жесткий. В то же время, при температуре 60°C он становится гибким, поэтому его легко моделировать. Никаких осложнений отмечено не было как в раннем (серома, гематома, инфекции), так и в позднем (миграция, контурирование импланта, гипертрофия шрамов) послеоперационных периодах. По мнению авторов этого исследования, результаты долгосрочной оценки свидетельствуют об интеграции соединительной ткани пациентов в поры имплантата, что обеспечивает дополнительную его стабильность [5].

В медицине известен опыт применения сетчатых полимерных аугментов в абдоминальной хирургии. В 1992 году A.G. Shulman с соавторами опубликовали свои результаты использования полимерных сеток при 3019 герниопластиках. Авторы не отметили ни одного осложнения, а рецидив грыжи произошел лишь в 4 случаях (0,132% от общего результата). Благодаря сетчатой структуре после установки происходит прорастание волокон соединительной тканью, что значительно увеличивает стабильность фиксации имплантата [7].

Положительный опыт использования полимерных сеток обусловил дальнейшее совершенствование как хирургической техники, так и самих эндопротезов.

В 2006 году в клинической практике появился новый полимерный материал «Реперен» (регистрационный номер

ФС0103200614786-06 от 19.12 2006). Это – пространственно сшитый полимер из олигомеров метакрилового ряда. Изделие медицинского назначения представляет собой плоскую пластину размером 10x10x2 (1) мм. Способность к жесткой фиксации, удобство в постановке и относительно невысокая цена обусловили выбор нами Реперена в качестве материала для изготовления подкожных имплантов в торакопластике ВДГК.

Целью настоящего исследования явились разработка методики косметической торакопластики с помощью полимера «Реперен» и оценка ближайших результатов.

Материал и методы

В период с 2011 по 2013 г. на базе детского ортопедического отделения ФГБУ «ННИИТО» Минздрава России было прооперировано 10 пациентов с ВДГК 1 степени, которым была выполнена торакопластика с использованием полимерных сеток «Реперен». Все пациенты были мужского пола. На момент операции их средний возраст составил 18,7 лет (от 15 до 26). Время последующих наблюдений составило в среднем 1,5 года (от 1 до 2,5 лет).

В исследовании участвовало 10 больных, у которых имелось западение ГРК, соответствующее I степени. У всех пациентов отсутствовали отклонения со стороны кардио-респираторной системы. Больные предъявляли жалобы исключительно на косметический изъян. У 5 пациентов была первичная деформация (случаи 1–5), у остальных пяти (случаи 6–10) имелась остаточная деформация после перенесенных ранее радикальных вмешательств. Первым была выполнена первичная подкожная пластика сетками «Реперен», вторым одномоментно удалена за грудиная пластина и произведена пластика сетками «Реперен».

Постановка имплантата и хирургическая техника. Через центр западения осуществлялся поперечный доступ к грудино-реберному комплексу. Мобилизовывались кожные лоскуты, скелетировались грудина и ребра, заинтересованные в деформации. Затем из сетчатой пластины «Реперен» толщиной 2 мм формировался первый слой. Его укладывали на вершину западения и фиксировали с помощью лигатур. Следующий слой формировали также из пластины толщиной 2 мм с шагом 5–10 мм в диаметре в зависимости от формы западения и также фиксировали лигатурами. В зависимости от объема деформации требовалось от 3 до 7 слоев. Последний слой моделировали из более эластичной пла-

стины толщиной 1 мм, так как аутентичность имплантата и подкожных тканей очень важна для пациентов. Моделирование пластин осуществлялось после 2–3-минутной экспозиции в горячем физрастворе. С помощью ножниц формировался каждый слой. Края пластин после этого становились зубчатыми. Этапы операции показаны на рисунке 1.

Все пациенты наблюдались нами в до- и послеоперационном периодах для оценки эффективности операции. Сроки наблюдения после косметического вмешательства составляли от полугода до 2,5 лет.

Пациентам выполняли компьютерную томографию (КТ) грудной клетки до и после операции для определения индекса Гижицкой (ИГ). Это был основной параметр, с помощью которого оценивали внешний косметический эффект. ИГ после операции высчитывался нами из соотношения расстояния между максимально вдавленной частью грудины и позвоночником к расстоянию между позвоночником и вентральной поверхностью сетчатого имплантата «Реперен». Последний отчетливо был виден на КТ-снимках. Кроме того, визуально определяли контурирование имплантата, пальпаторно – сглаженность его краев и стабильность, а также наличие подкожного экссудата.

Для оценки удовлетворенности пациента результатами операции использовали вопросы анкеты, разработанной по принципам анкеты Scoliosis Research Society Outcomes Instrument-24 (SRS-24), которая применяется у больных сколиозом.

Первая часть анкеты заполнялась до лечения, вторая – спустя полгода после вмешательства. Анкета включала вопросы, связанные с удовлетворенностью пациента внешним видом грудной клетки и повседневной активностью до и после операции. Каждый вопрос оценивался по 5-балльной шкале (1 – минимальный показатель, 5 – максимальный).

Для статистической обработки результатов исследования использовали электронные таблицы Microsoft Excel и программу Statistica 6.0. Проверка гипотезы о равномерном распределении выборок осуществлялась с помощью критерия Пирсона. Рассчитывали среднюю (\bar{X}), доверительный интервал для генерального среднего ($\delta\bar{X}$) при $\alpha=0.05$, среднеквадратичное отклонение (σ). Показатель достоверности различий (P) определялся с помощью непараметрического рангового критерия Уилкоксона для связанных выборок (Т-критерий). Различия оценивались как достоверные при вероятности 99% ($p<0,01$).

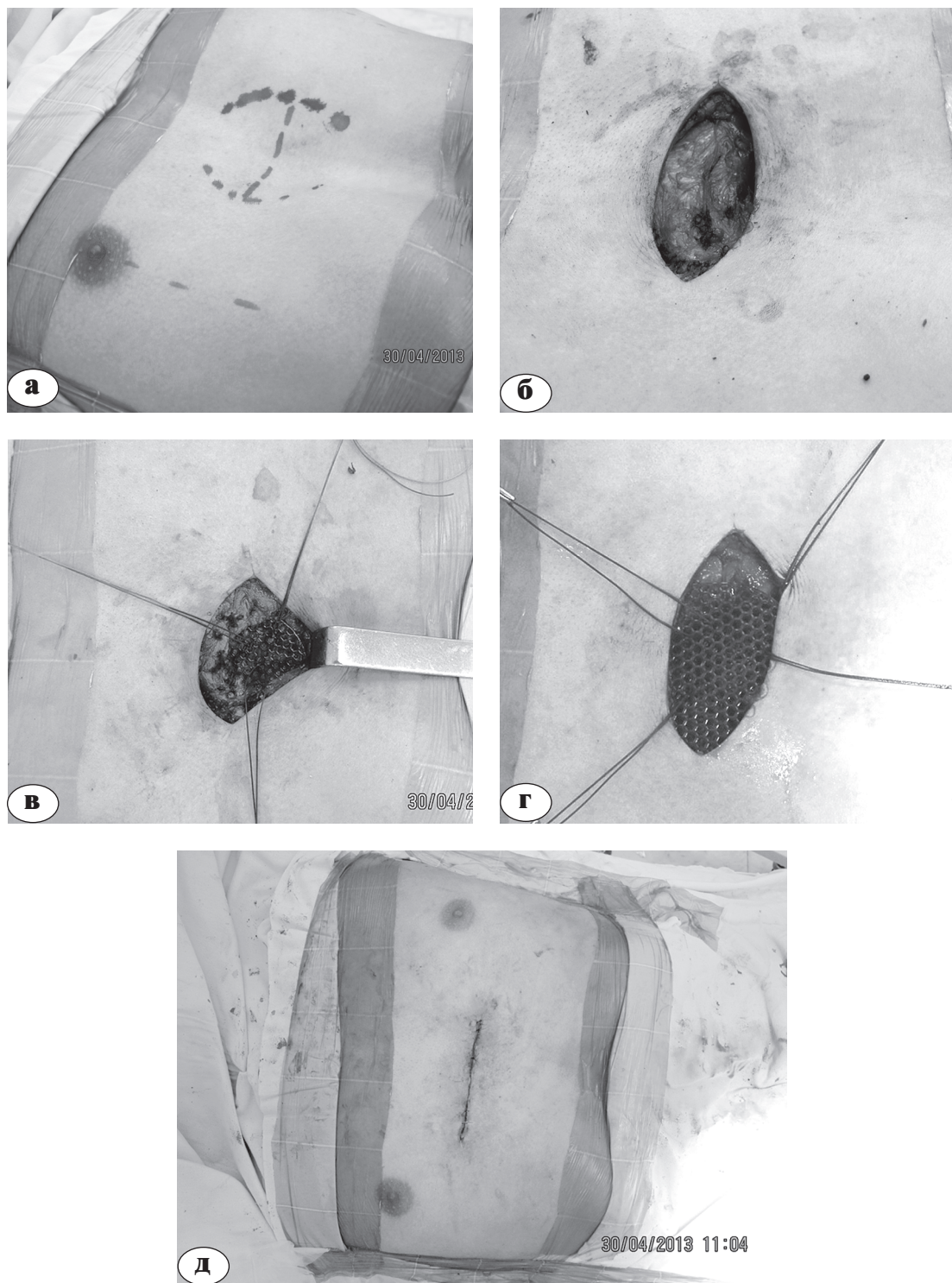


Рис. 1. Этапы операции: а – предоперационная разметка; б – доступ к ГРК; в, г – антестеральная пластика сетками «Реперен»; д – внутрикожный шов раны

Результаты

По предложенной нами методике было прооперировано 10 пациентов. Все вмешательства были проведены успешно. Средняя продолжительность операции составила $55,0 \pm 4,1$ минут, средняя продолжительность пребывания пациентов в стационаре – $8,7 \pm 1,2$ дней. Послеоперационный период протекал гладко, осложнений не наблюдали, аугменты не удалялись.

Результаты, представленные в таблице, демонстрируют, что ИГ в дооперационном периоде составлял в среднем $0,77 \pm 0,01$. После операции средний показатель ИГ в группе возрос до $0,99 \pm 0,01$, что соответствует норме ($0,90 - 1,00$). Различия ИГ в дооперационном и послеоперационном периодах статистически достоверны и демонстрируют увеличение показателя ИГ в среднем на 0,22, что составляет 28,5% от первоначального.

Результаты удовлетворенности самих пациентов исходом операции, полученные из анкеты, также представлены в таблице. Баллы предоперационной и послеоперационной оценок в целом отражают удовлетворенность пациентов результатами операции, как внешним видом, так и повседневной активностью. Все 10 пациентов отметили значительное улучшение после операции. Достоверность различий результатов удовлетворенности пациентов до и после операции подтверждена статистически: 8 из 10 пациентов (80%) оценили эстетический эффект операции на 4–5 балла, что соответствует результату «хорошо».

Производя оценку полученных результатов, мы выделили среди них 3 группы: хороший, удовлетворительный и неудовлетворительный.

В первую группу вошли пациенты, ИГ которых варьировал от 0,9 до 1, что соответствует норме, а средний балл по результатам анкетирования составил 4–5. Во вторую группу вошли пациенты с ИГ также в пределах нормы, но их результат анкетирования варьировал от 3 до 4 баллов; отрицательным результатом считали наличие у пациентов послеоперационных осложнений, которые повлекли бы удаление имплантата, или средний балл анкетирования менее 3.

Хороший результат получен у 8 (80%) пациентов; удовлетворительный – у 2 (20%). Отрицательных результатов отмечено не было, так как послеоперационных осложнений не возникло, а результаты анкетирования превышали 3 балла. Установленные имплантаты не удалялись, избыточного контурирования не наблюдалось.

Для наглядности приводим клинический пример пациента С., 19 лет, диагноз – ВДГК 1 ст. (рис. 2).

Обсуждение

Наши исследования, посвященные применению полимерных сеток «Реперен» в косметической торакопластике ВДГК, продемонстрировали в хорошие результаты с высокой степенью удовлетворенности пациентов (в 80% случаев).

В своем исследовании мы опирались на то, что пациентам с показателем ИГ, соответствующим I степени деформации ($0,7 - 0,9$), можно предложить косметическую операцию, которая не затрагивает ГРК. Это предположение основано на том, что при такой степени деформации, как правило, отсутствуют нарушения кардиореспираторной системы [1].

Таблица

Характеристика пациентов и результатов лечения

№ п/п	Возраст, лет	Срок наблюдения, лет	Осложнения	Индекс Гижицкой		Результаты анкетирования		Результат, трактуемый исследователем
				до операции	после операции	до операции (1 – 5)	после операции (1 – 5)	
1	17	2,5	-	0,75	0,95	3,0	4,4	Хороший
2	22	1	-	0,78	1,00	3,0	4,4	Хороший
3	19	1	-	0,80	1,00	2,2	4,4	Хороший
4	21	2,5	-	0,75	0,97	3,0	4,2	Хороший
5	26	1,5	-	0,77	1,00	2,6	3,8	Удовлетв.
6	17	1	-	0,80	1,00	3,2	4,2	Хороший
7	16	1,5	-	0,76	1,00	3,0	4,4	Хороший
8	15	2	-	0,75	0,96	2,4	4,4	Хороший
9	18	1	-	0,76	0,98	3,0	4,2	Хороший
10	16	1,5	-	0,75	1,00	3,4	3,6	Удовлетв.
Среднее	18,7	1,55	-	0,77	0,99	2,9	4,2	Хороший
p	-	-	-	0,01	0,01	0,3	0,2	-

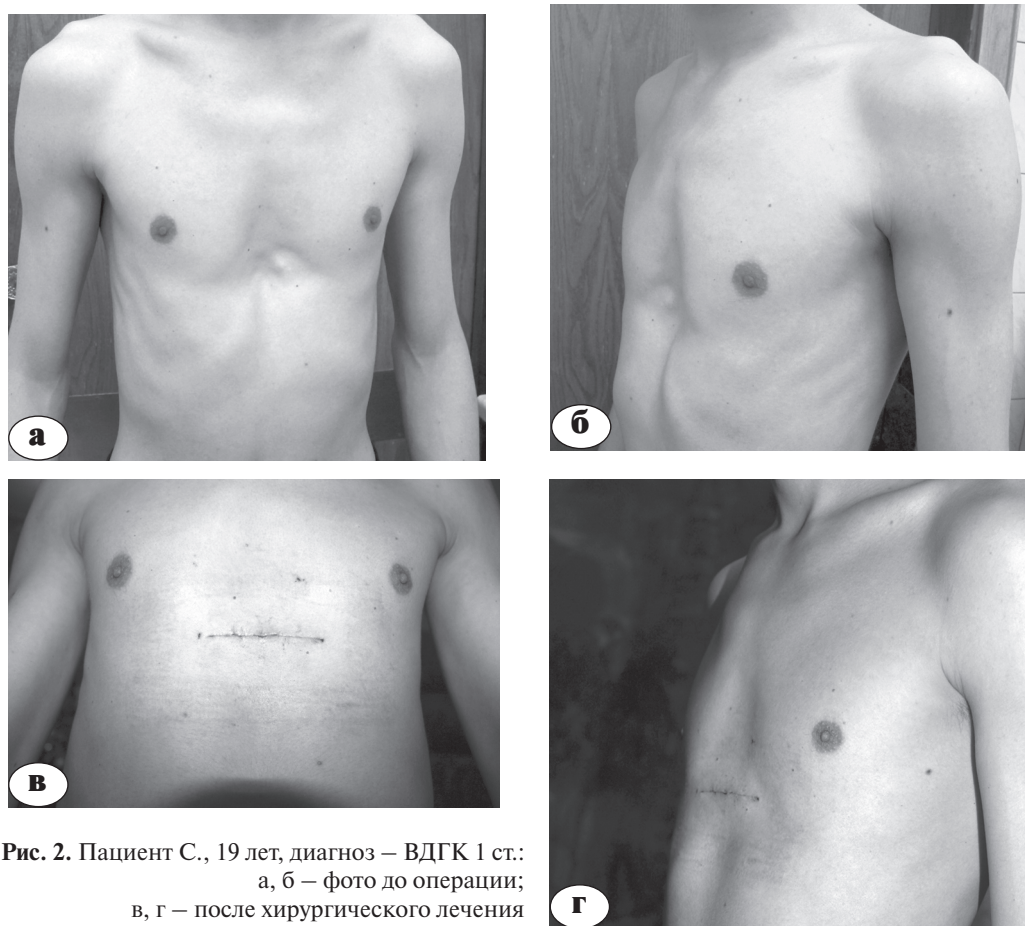


Рис. 2. Пациент С., 19 лет, диагноз – ВДГК 1 ст.:
а, б – фото до операции;
в, г – после хирургического лечения

В нашем исследовании у всех пациентов в послеоперационном периоде наблюдали ИГ, соответствующий норме. У 6 из 10 пациентов показатель ИГ возрос до 1,00 (60%), что позволяет говорить о высокой эффективности данной операции.

По результатам анкетирования видно, что общий средний балл до операции составлял $2,9 \pm 0,3$ и находился в диапазоне от 2 до 3, что соответствовало неудовлетворительному результату. После проведенной пластики общий средний балл вырос до $4,2 \pm 0,2$, что соответствовало хорошему результату лечения. Увеличение показателя балльной оценки составило 45% от первоначальной, что указывает на значительную удовлетворенность больных результатами выполненной операции. Все пациенты отметили, что проведенное лечение улучшило их внешний вид, а также повысило их уверенность в себе и повседневную активность. Шесть из десяти пациентов сообщили, что безусловно согласились бы на оперативное лечение еще раз, остальные 4 сказали, что скорее всего прошли бы тоже самое лечение при тех же условиях.

Наиболее частыми осложнениями при использовании силиконовых имплантатов являются серома, миграция имплантата, перси-

стирующая боль, дискомфорт [4, 5, 8]. В нашем исследовании у пациентов осложнений не возникло. Мы предполагаем, что этот факт объясняется структурой «Реперена». Отсутствие сером связано с возможностью депонирования экссудата в самом имплантате за счет его сетчатой структуры. Нестабильность имплантата исключена за счет плотного механического контакта окружающих тканей с зубчатыми краями пластин и лигатурной фиксации каждого слоя.

Основным недостатком предложенной методики можно считать наличие послеоперационного рубца на передней стенке грудной клетки. R.E. Norch с соавторами в 2006 г. предложили методику эндоскопической постановки силиконового имплантата, при которой аугмент вводили через трансумбиликальный доступ, что позволило избежать появления видимого послеоперационного рубца [5]. По нашему мнению, во-первых, данное вмешательство является более трудоемким, во-вторых, крайне затруднено введение крупного имплантата, что накладывает определенные ограничения на проведение такого вмешательства. Кроме того, не исключена возможность миграции и нестабильности имплантатов, установленных подобным образом.

В настоящее время коррекция ВДГК с помощью подкожных эндопротезов получает все большее распространение. Подавляющее большинство пациентов с ВДГК 1 ст. не страдают от нарушений кардиореспираторной системы и нуждаются лишь в косметической коррекции западения.

Заключение

Предложенная методика торакопластики ВДГК I степени с использованием сеток «Реперен», согласно проведенным исследованиям, дает хороший косметический результат с низким риском развития осложнений.

Данный вид торакопластики легко переносится пациентами и характеризуется короткими сроками периодов госпитализации и реабилитации.

Преимущества использования материала «Реперен» заключаются в следующем: уставленный имплант не мигрирует; сетчатая структура импланта способствует прорастанию соединительной ткани, что в дальнейшем обеспечивает дополнительную стабильность; важным преимуществом «Реперена» является также его низкая стоимость в отличие от зарубежных аналогов.

С помощью сеток «Реперен» можно устранять как первичные косметические дефекты у пациентов с I степенью, так и остаточные деформации после первичной торакопластики.

Литература

1. Виноградов А.В., Тилкин А.Е., Хаспекоев Д.В. Перекрестная транспозиция реберных дуг – новый способ хирургического лечения воронкообразных деформаций грудной клетки. *Детская хирургия*. 2001; (4):4-6.
2. Урмонас В.К., Кондрашин Н.И. Воронкообразная грудная клетка. Вильнюс: Москалас; 1983. 115 с. *Urmonas V.K., Kondrashin N.I. Voronkoobraznaya grudnaya kletka [The funneled chest wall]. Vilnius: Moskalas; 1983. 115 s.*
3. Felts E., Jouve J-L., Blondel B. et al. Traitement chirurgical mini-invasif du pectus excavatum chez l'enfant: resultants preliminaires à propos de 25 cas. *Rev. Chir. Orthop.* 2009; 95(3):227-232.
4. Hodgkinson D.J. The management of anterior chest wall deformity in patient presenting for breast augmentation. *Plast Reconstr Surg.* 2002; 109:1714.
5. Horch R.E., Stoelben E., Carbon R., et al. Pectus excavatum breast and chest deformity: indications for aesthetic plastic surgery versus thoracic surgery in a multicenter experience. *Aesthetic Plast. Surg.* 2006; 30:403-411.
6. Nordquist J., Svensson H., Johnsson M. Silastic implant for reconstruction of pectus excavatum: an update. *Scan. J. Plast. Reconstr. Surg. Hand Surg.* 2001;35:65-69.
7. Shulman A.G., Amid P.K., Lichtenstein I.L. The safety of mesh repair for primary inguinal hernias: results of 3,019 operations from five diverse surgical sources. *Am. Surg.* 1992;58(4):255-257.
8. Snel B., Spronk C., Werker P. Pectus excavatum reconstruction with silicone implants. Long-term results and the review of the english-language literature. *Ann. Plast. Surg.* 2009;62:205-209.
9. Wechselberger G., Ohlbauer M., Haslinger J. et al. Silicone implant correction of pectus excavatum. *Ann. Plast. Surg.* 2001;47:489-493.

СВЕДЕНИЯ ОБ АВТОРАХ

Крупко Алексей Владимирович – ученый секретарь ФГБУ «ННИИТО» Минздрава России; *Krupko Aleksei V.* – academic secretary of Nizhny Novgorod Research Institute of Traumatology and Orthopedics; e-mail: krupkoav@rambler.ru

Богосьян Александр Богосович – д.м.н. ведущий научный сотрудник группы детской ортопедии ФГБУ «ННИИТО» Минздрава России; *Bogos'yan Aleksandr B.* – leading researcher of Nizhny Novgorod Research Institute of Traumatology and Orthopedics; e-mail: al.bogos@mail.ru

Крупко Марина Сергеевна – эксперт-криминалист ЭКЦ ГУ МВД России по Нижегородской области; *Krupko Marina S.* – criminal law expert; e-mail: krupko.marina@list.ru

Рукопись поступила 17.04.2014