УДК 616.718.46-001.5-089.84

Экспериментальное и теоретическое обоснование двухколонной теории остеосинтеза при переломах дистального отдела бедренной кости

И.Г. Беленький [1], Г.Д. Сергеев [1], Б.А. Майоров [1], С.Г. Семенов [2], А.В. Бенин [2]

[1] *ФГБОУ ВО «Первый Санкт-Петербургский государственный медицинский университет им. акад. И.П. Павлова» Минздрава России,*
Ул. Льва Толстого, д. 6-8, Санкт-Петербург, 197022, Россия

[2] *ФГБУ ВО «Петербургский государственный университет путей сообщения Императора Александра I»*
Московский пр., д. 9, Санкт-Петербург, 190031, Россия

Реферат

Цель исследования — сравнить в эксперименте эффективность латеральной и двусторонней (латеральной и медиальной) фиксации пластинами переломов дистального отдела бедренной кости и обосновать целесообразность использования двухколонной теории строения дистального отдела бедренной кости при остеосинтезе у пациентов с переломами указанной локализации.

Материал и методы. Биомеханическое исследование было проведено в двух сериях на пенополиуретановых моделях правых бедренных костей, соответствующих размерам натуральной бедренной кости. Смоделированный перелом типа 33-С2 фиксировали латеральной пластиной или двумя (латеральной и медиальной) пластинами, после чего модели были испытаны в шести нагрузочных диапазонах с максимальной нагрузкой от 20 до 120 кгс в циклирующем режиме.

Результаты. Получено значимое различие в абсолютных значениях амплитуды смещения отломков зависимости от метода фиксации перелома бедренной кости. В первой серии эксперимента (одна пластина по латеральной поверхности бедренной кости) при минимальной нагрузке амплитуда смещения составила 0,3 мм, а при максимальной нагрузке 1,9 мм, во второй серии экспериментов (две пластины по латеральной и медиальной сторонам бедренной кости) амплитуда смещения составила 0,35 мм и 0,95 мм соответственно.

Выводы. Наличие или отсутствие медиальной опоры после остеосинтеза играет важную роль для обеспечения стабильности при многооскольчатых переломах дистального отдела бедренной кости, приводящих к ее потере. В связи с этим использование двухколонной теории строения дистального отдела бедренной кости при операциях остеосинтеза может значительно улучшить результаты лечения больных с подобными травмами. После отработки методики малоинвазивного остеосинтеза на анатомическом материале теория может быть внедрена в клиническую практику.

Ключевые слова: перелом дистального отдела бедренной кости, малоинвазивный остеосинтез.

DOI: 10.21823/2311-2905-2017-23-3-86-94.

Беленький И.Г., Сергеев Г.Д., Майоров Б.А., Семенов С.Г., Бенин А.В. Экспериментальное и теоретическое обоснование двухколонной теории остеосинтеза при переломах дистального отдела бедренной кости. *Травматология и ортопедия России.* 2017;23(3):86-94. DOI: 10.21823/2311-2905-2017-23-3-86-94.

Cite as: Belenky I.G., Sergeev G.D., Mayorov B.A., Semenov S.G., Benin A.V. [Experimental and Theoretical Validation of Double Column Internal Fixation Theory for Distal Femoral Fractures]. *Travmatologiya i ortopediya Rossii* [Traumatology and Orthopedics of Russia]. 2017;23(3):86-94. (in Russian). DOI: 10.21823/2311-2905-2017-23-3-86-94.

Игорь Григорьевич Беленький. Ул. Льва Толстого, д. 6-8, Санкт-Петербург, 197022, Россия / *Igor G. Belenky.* 6-8, ul. L'va Tolstogo, St. Petersburg, 197022, Russian Federation; e-mail: belenkiy.trauma@mail.ru

Рукопись поступила/Received: 28.04.2017. Принята в печать/Accepted for publication: 30.06.2017.

Experimental and Theoretical Validation of Double Column Internal Fixation Theory for Distal Femoral Fractures

I.G. Belenky [1], G.D. Sergeev [1], B.A. Mayorov [1], S.G. Semenov [2], A.V. Benin [2]

[1] *Pavlov First Saint Petersburg State Medical University*
6-8, ul. L'va Tolstogo, St. Petersburg, 197022, Russian Federation

[2] *Emperor Alexander I St. Petersburg State Transport University*
9, Moskovskii pr., St. Petersburg,, 190031, Russian Federation

Abstract

Purpose of the study – to experimentally compare efficiency of lateral and bilateral (lateral and medial) plate fixation of distal femoral fractures and to validate the appropriateness of double column theory of distal femur anatomy for internal fixation for these fractures.

Material and Methods. The authors performed a biomechanical study in two series on polyurethane models of right femur corresponding in dimensions to natural femur. After simulating a 33 C2 fracture type it was fixed by one lateral plate or two (lateral and medial) plates. After fixation the models were tested in six load ranges with maximal load from 20 to 120 kgf in cyclic mode.

Results. The authors obtained a significant difference in absolute values of fragments displacement amplitude depending on fixation method. In the first series of the experiment – one plate fixed on the lateral surface of the femur – under minimal load the displacement value was reported as 0.3 mm and under maximal load — 1.9 mm; in the second series of experiment – two plates fixed on the lateral and medial surfaces of the femur – displacement values were reported as 0.35 mm and 0.95 mm respectively.

Conclusion. The presence or absence of medial support after internal fixation has a profound impact on ensuring stability in cases of comminuted fractures of distal femoral fractures. In this context the use of double column theory of distal femur anatomy for internal fixation can significantly improve the treatment outcomes for such patients. After trials of minimally invasive fixation method on anatomical specimen the described theory can be implemented into the clinical practice.

Keywords: distal femoral fracture, minimally invasive internal fixation.

DOI: 10.21823/2311-2905-2017-23-3-86-94.

Competing interests: the authors declare that they have no competing interests.

Funding: the authors have no support or funding to report.

Введение

Повреждения бедренной кости составляют 15–45% в общей структуре переломов [1]. Однако переломы дистального отдела бедренной кости встречаются относительно редко — их частота варьирует от 0,4 до 7% от всех переломов бедренной кости [2–6]. По данным B.D. Crist с соавторами, у европейцев переломы этой локализации встречаются в 10 раз реже, чем переломы проксимального отдела бедренной кости [7]. При этом в 84% случаев возраст больных с переломами дистального отдела бедренной кости превышает 50 лет [2]. Причинами такой травмы у людей молодого и среднего возраста чаще всего являются дорожно-транспортные происшествия, в то время как у людей пожилого возраста (преимущественно женщин) данные переломы происходят и при низкоэнергетической травме, например, при падении с высоты собственного роста [8, 9]. Однако у пострадавших с множественными и сочетанными повреждениями частота переломов дистального отдела бедренной кости намного выше — от 13 до 17% от общего числа переломов бедренной кости [10].

Актуальность темы исследования обусловлена большим количеством неудовлетворительных результатов лечения таких переломов. Так, независимо от метода лечения переломов дистального отдела бедра, частота несращений составляет 6%, несостоятельности фиксации — 3,3%, инфекционных осложнений — 2,7%. При этом в 16,8% случаев требуется выполнение повторных хирургических вмешательств [11, 12], а в ряде наблюдений сохраняются стойкие функциональные ограничения [13]. Даже при использовании современных фиксаторов с угловой стабильностью неудовлетворительные результаты составляют 8,6% [14], а при множественных и сочетанных травмах почти в половине случаев отдаленные результаты лечения расцениваются как неудовлетворительные [10].

Большое количество осложнений у пострадавших с этой травмой обусловлено тем, что при сложных многооскольчатых переломах дистального отдела бедренной кости (типы 33-A3, 33-C1, 33-C2, 33-C3 по классификации Ассоциации остеосинтеза — AO) традиционная операция остеосинтеза одной пластиной, расположенной по латеральной стороне бедренной

кости, не обеспечивает необходимых условий для сращения перелома из-за утраты медиальной стабильности [15]. Это особенно важно потому, что из-за несовпадения анатомической и механической осей бедренной кости большая часть осевой нагрузки приходится на ее медиальный мыщелок. Поэтому при многооскольчатых переломах дистальных отделов бедренной кости перспективным способом лечения мы считаем двустороннюю фиксацию, которая осуществляется двумя пластинами, установленными по ее латеральной и медиальной сторонам.

Следует отметить, что в современной научной литературе имеются лишь единичные публикации, посвященные разработке методик остеосинтеза, способных обеспечить медиальную стабильность при переломах дистального отдела бедренной кости [16—18]. Недостаток сведений о сравнительной эффективности фиксации многооскольчатых переломов только латеральной или двумя пластинами послужил основанием для проведения собственного экспериментального исследования.

Цель исследования — сравнить в эксперименте эффективность латеральной и двусторонней (латеральной и медиальной) фиксации пластинами переломов дистального отдела бедренной кости и обосновать целесообразность использования двухколонной теории строения дистального отдела бедренной кости при остеосинтезе у пациентов с переломами указанной локализации.

Материал и методы

Биомеханическое исследование было проведено в двух сериях на пенополиуретановых моделях правых бедренных костей человека, соответствующих по размерам натуральной бедренной кости. Длина моделей от межмыщелковой вырезки до верхушки большого вертела составляла 430 мм, а от межмыщелковой вырезки до наиболее отдаленной точки головки бедренной кости — 445 мм. Расстояние от верхушки большого вертела до центра вращения головки бедренной кости составило 53 мм. Наибольший поперечник в области мыщелков бедренной кости был равен 81 мм, а наименьший диаметр в средней трети диафиза бедренной кости — 32 мм. Для достижения механических характеристик моделей бедренной кости, сходных с натуральной костью, их послойно обклеивали стеклотканью до достижения сопоставимых параметров жесткости при четырехточечном изгибе [19]. После этого наименьший диаметр модели бедренной кости в средней трети ее диафиза составил 43 мм.

Биомеханические эксперименты на моделях бедренных костей проводили следующим образом. Вначале от межмыщелковой вырезки вверх по передней поверхности модели бедренной кости отмеряли 50 мм. На этом уровне параллельно плоскости предполагаемой суставной щели коленного сустава производили поперечный распил диафиза бедренной кости. Далее образовавшийся дистальный фрагмент кости распиливали в сагиттальной плоскости по линии, перпендикулярной линии горизонтального распила и проходящей через центр межмыщелковой вырезки, имитируя таким образом чрезнадмыщелковый перелом дистального отдела бедренной кости. После этого мыщелки бедренной кости фиксировали двумя винтами для губчатой кости диаметром 6,5 мм, длиной 70 и 75 мм соответственно с резьбовой частью длиной 32 мм, которые вводили параллельно друг другу во фронтальной плоскости.

На следующем этапе на латеральную сторону модели бедренной кости укладывали пластину для фиксации переломов длиной 260 мм и фиксировали ее в дистальной части пятью винтами с угловой стабильностью диаметром 5 мм и длиной 70 мм, а в проксимальной части — тремя винтами с угловой стабильностью диаметром 5 мм и длиной 50 мм. После этого на расстоянии 50 мм сверху от горизонтального распила и параллельно ему производили второй горизонтальный распил модели бедренной кости, удаляя при этом участок нижней трети ее диафиза цилиндрической формы длиной 50 мм. В результате получали модель внутрисуставного перелома дистального отдела бедренной кости типа 33-С2 по классификации АО с дефектом в нижней трети диафиза, фиксированного пластиной с угловой стабильностью винтов, расположенной по латеральной стороне бедренной кости. На этой модели проводили первую серию биомеханических экспериментов (рис. 1 а).

При выполнении второй серии экспериментов действовали аналогично, но после формирования циркулярного дефекта модели бедренной кости дополнительно осуществляли фиксацию предварительно смоделированной реконструктивной пластиной длиной 197 мм, которую устанавливали по медиальной стороне модели с перекрытием зоны ее циркулярного дефекта. При этом пластину фиксировали дистально двумя винтами с угловой стабильностью диаметром 3,5 мм и длиной 50 мм, а проксимально — двумя винтами с угловой стабильностью диаметром 3,5 мм и длиной 32 мм. В результате получали вторую модель чрезнадмыщелкового перелома бедренной кости (тип 33-С2 по классификации АО) с дефектом

нижней трети ее диафиза, фиксированного двумя пластинами с угловой стабильностью винтов, расположенными по латеральной и по медиальной сторонам кости (рис. 1 b).

Далее эксперименты проводили следующим образом. На медиальную сторону обеих моделей бедренной кости в месте отсутствующего участка в нижней трети устанавливали датчик перемещений, позволяющий регистрировать взаимные смещения основных фрагментов бедренной кости. Затем обе модели последовательно устанавливали в сервогидравлическую испытательную машину Amsler HB 250 фирмы Zwick в захваты из жесткого пластика, моделирующие суставы (рис. 2).



Рис. 1. Модели переломов бедренной кости с установленными датчиками перемещений:
a — первая серия с латеральной фиксацией;
b — вторая серия с двусторонней (латеральной и медиальной) фиксацией

Fig. 1. Simulated fracture models with mounted motion sensors:
a — first series with lateral fixation;
b — second series with bilateral (lateral and medial) fixation

Рис. 2. Установка моделей переломов в испытательной машине:
a — первая серия с латеральной фиксацией;
b — вторая серия с двусторонней (латеральной и медиальной) фиксацией

Fig. 2. Bone models positioning in testing machine:
a — first series with lateral fixation;
b — second series with bilateral (lateral and medial) fixation

Нагрузку прикладывали вдоль механической оси бедренной кости, проходящей через центр ротации ее головки и середину межмыщелковой вырезки, в циклирующем режиме с увеличением амплитуды нагружения через каждые 5000 циклов. При этом последовательно использовали 6 нагрузочных диапазонов: первый — от 2 до 20 кгс, второй — от 3 до 40 кгс, третий — от 5 до 60 кгс, четвертый — от 8 до 80 кгс, пятый — от 12 до 100, шестой — от 16 до 120 кгс (рис. 3).

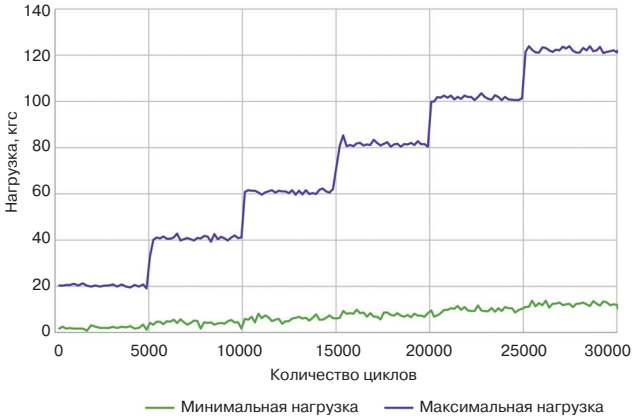

Рис. 3. Изменения минимальных и максимальных нагрузок в шести последовательных циклах нагружения

Fig. 3. Recording of minimal and maximal loads in six consecutive load cycles

Таким образом, максимальная нагрузка (Fmax) в каждом из шести диапазонов составляла 20, 40, 60, 80, 100, 120 кгс, а коэффициент асимметрии нагрузки R был равен 0,1. Следует также отметить, что по мере ступенчатого роста максимальной нагрузки происходило и увеличение амплитуды нагружения, так как минимальная нагрузка возрастала более плавно и на сравнительно меньшую величину.

Результаты

В результате проведенных экспериментов было установлено, что при исключительно латеральной фиксации смоделированного перелома (первая серия) перемещения фрагментов бедренной кости во всех нагрузочных диапазонах были значимо больше по абсолютным значениям, чем при двусторонней фиксации (вторая серия), что подтверждается результатами измерений датчиков перемещений (табл.). Эта закономерность хорошо видна на представленном графике (рис. 4). Следует также отметить, что амплитуда смещений тоже была больше в первой серии экспериментов во всех нагрузочных диапазонах, за исключением первого.

Таблица/Table

Результаты измерений смещения фрагментов бедренной кости в двух сериях биомеханических экспериментов

Values of displacement of femoral fragments in two series of biomechanical study

Нагрузочные диапазоны	Параметры					
	Первая серия			Вторая серия		
	Смещения при Fmin, мм	Смещения при Fmax, мм	Амплитуда, мм	Смещения при Fmin, мм	Смещения при Fmax, мм	Амплитуда, мм
I (2–20 кгс)	0,3	0,6	0,3	0,1	0,45	0,35
II (3–40 кгс)	0,4	0,9	0,5	0,2	0,6	0,4
III (5–60 кгс)	0,5	1,3	0,8	0,3	0,8	0,5
IV (8–80 кгс)	0,6	1,7	1,1	0,4	1,1	0,7
V (12–100 кгс)	0,7	2,2	1,5	0,5	1,3	0,8
VI (16–120 кгс)	0,9	2,8	1,9	0,6	1,55	0,95

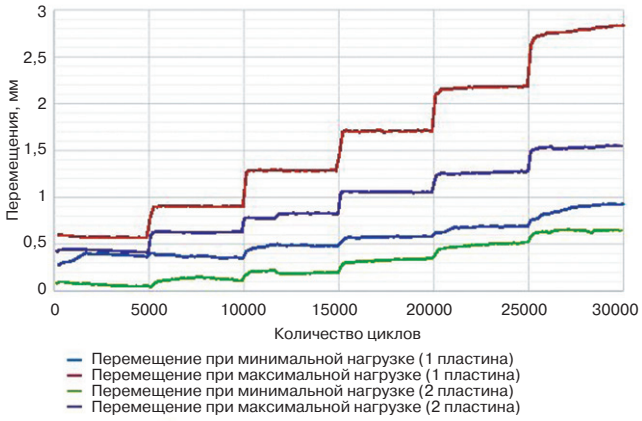

Рис. 4. Взаимные вертикальные перемещения фрагментов моделей бедренной кости при нагружении в шести разных диапазонах в двух сериях экспериментов

Fig. 4. Relative vertical displacement of femoral fragments in bone models under load in six various loading ranges in two series of experiments

На основании проведенных биомеханических экспериментов и сравнения полученных данных мы сделали вывод о том, что фиксация многооскольчатых переломов дистального отдела бедренной кости двумя пластинами вместо одной, расположенными не только по латеральному, но и по медиальному краю бедренной кости, обеспечивает большую стабильность и, соответственно, создает сравнительно лучшие условия для консолидации костных отломков.

Обсуждение

Полученные результаты проведенного экспериментального биомеханического исследования свидетельствуют о том, что наличие или отсутствие медиальной опоры после остеосинтеза играет важную роль для обеспечения стабильности при многооскольчатых переломах рассматриваемой локализации. На наш взгляд, важность наличия медиальной опоры для полноценного обеспечения опорной функции во многом определяется анатомией дистального отдела бедренной кости, где диафизарная часть в форме цилиндра расширяется и переходит в надмыщелки и мыщелки, через которые осевая нагрузка передается на суставную поверхность большеберцовой кости. При этом из-за несовпадения анатомической и механической осей бедренной кости большая часть нагрузки приходится на ее медиальный мыщелок. При многооскольчатых переломах дистального отдела бедренной кости при осевой нагрузке концентрация сил растяжения происходит по латеральной стороне, а концентрация сил сжатия — по медиальной стороне кости. Пластина для остеосинтеза переломов рассматриваемой локализации, традиционно имплантируемая на латеральной стороне бедренной кости, нейтрализует силы растяжения, однако силам сжатия по ее медиальной стороне противостоит лишь незначительно. Это приводит к избыточной подвижности в зоне перелома, которая препятствует сращению и может явиться причиной несостоятельности фиксации, а в итоге — к замедленной консолидации или формированию ложного сустава. Риски таких осложнений освещены в научной литературе [20], а также

подтверждаются результатами нашего биомеханического эксперимента.

Необходимо отметить, что на современном этапе развития оперативной травматологии при переломах длинных трубчатых костей в местах, характеризующихся неравномерным распределением функциональной нагрузки, особое внимание уделяется полноценному обеспечению стабильности костных отломков в ходе операций остеосинтеза. Поэтому наряду с общепринятыми методиками остеосинтеза, выбор которых основан на традиционных классификациях, в последние годы все чаще используются классификации, разделяющие поврежденный сегмент на несколько колонн, несущих функциональные нагрузки. Такое разделение во многом условно, однако позволяет более рационально планировать операции остеосинтеза, так как ориентирует хирургов на достижение стабильной фиксации переломов с восстановлением важных в функциональном отношении колонн.

Так, например, J.B. Jupiter и D.K. Mehne в 1992 г. предложили теорию двух колонн для лечения пострадавших с переломами дистального отдела плечевой кости. Авторы выделили латеральную и медиальную колонны, объединенные блоком. На основании своего исследования они сделали вывод о необходимости внутренней фиксации обеих колонн при их нестабильности вследствие переломов [21].

Работа D.A. Rikli и P. Regazzoni (1996) посвящена анализу 20 случаев остеосинтеза при сложных переломах дистального отдела лучевой кости в аспекте разработанной авторами биомеханической концепции трехколонного строения скелета в дистальных отделах предплечья. К медиальной колонне авторы отнесли локтевую кость, треугольный суставной хрящ и дистальный лучелоктевой сустав. Среднюю колонну, по их мнению, образует медиальная часть лучевой кости с полулунной ямкой и сигмовидной вырезкой. Латеральная колонна состоит из латеральной части лучевой кости с ладьевидной ямкой и шиловидным отростком [22].

В статье C.F. Luo с соавторами приводятся результаты проспективного исследования, посвященного разработке трехколонной концепции применительно к фиксации переломов проксимального метаэпифиза большеберцовой кости (тибиального плато). При этом авторы выделили медиальную, латеральную и заднюю колонны и сделали вывод о том, что в случае сложных (многооскольчатых) переломов тибиального плато для достижения стабильности в зоне перелома необходимо производить фиксацию всех трех колонн из комбинированных доступов [23].

Эту концепцию подтверждает биомеханическое исследование V.G. Cuéllar с соавторами, показавшее, что сгибание и варусно-вальгусные деформации с нефиксированными заднемедиальными фрагментами тибиального плато приводят к неприемлемому смещению отломков. На основании этого авторы делают вывод, что заднемедиальные фрагменты подлежат обязательной фиксации опорными пластинами [24].

Важным биомеханическим аспектом состоятельности фиксации при переломах костей в неравномерно (эксцентрично) нагружаемых зонах является наличие или отсутствие медиальной стабильности. Многочисленные публикации различных авторов подтверждают, что медиальная стабильность при переломах метаэпифизарных отделов длинных трубчатых костей конечностей играет важную роль в обеспечении общей стабильности остеосинтеза и является фактором, способствующим предотвращению развития несостоятельности имплантатов или их переломов. В частности, W. Zhang с соавторами и P. Yang с соавторами пришли к выводу о том, что металлоконструкции, обеспечивающие медиальную стабильность при переломах проксимального отдела плечевой кости, проявляют лучшие биомеханические показатели по сравнению с пластинами без медиальной поддержки [25, 26]. W.B. Jung с соавторами пришли к выводу о том, что наличие медиальной опоры при остеосинтезе переломов проксимального отдела плечевой кости приводит к снижению количества осложнений [27].

В литературе также описаны примеры использования двух пластин (по латеральной и по медиальной сторонам) при остеосинтезе переломов проксимального отдела плечевой кости. По мнению авторов, такая методика обеспечивает бóльшую стабильность в зоне перелома и приводит к снижению риска варусной деформации и несращения [28].

В работе M. Marmor с соавторами, посвященной остеосинтезу переломов проксимального отдела бедренной кости, также сделан вывод о том, что утрата медиальной опоры увеличивает нестабильность перелома, а имплантаты, обеспечивающие медиальную поддержку, предпочтительнее в использовании при остеосинтезе переломов этой локализации [29].

В 2016 г. N. Briffa с соавторами опубликовали результаты биомеханического сравнительного анализа стабильности пластин при осевой нагрузке, расположенных по медиальной и латеральной поверхностям дистального отдела бедренной кости. Авторы пришли к выводу, что в случае перелома с утратой медиальной опоры,

медиально размещенная пластина обеспечивает большую стабильность фиксации, что проявляется меньшей подвижностью отломков, меньшей угловой эластической их деформацией при нагрузке по оси и меньшим напряжением непосредственно в зоне перелома [16].

Данные, полученные в результате описанных выше исследований, можно соотнести с теорией межфрагментарной деформации S.M. Perren, предложенной в 1979 г. [30], согласно которой степень допустимой подвижности отломков в зоне перелома в меньшей мере зависит от их смещения относительно друг друга и в большей — от отношения расстояния между отломками к величине их смещения. Величина растяжения (относительной деформации) в зоне перелома должна находиться в пределах от минимально необходимой для индукции биологической регенерации кости и образования костной мозоли до максимально допустимой величины, которая не препятствует костному сращению. Таким образом, для каждой локализации перелома существует предельно допустимая величина межфрагментарной подвижности. Она определяется как отношение изменения длины костного сегмента под действием заданной нагрузки к исходной его длине, выраженное в процентах. Следовательно, микроподвижность в зоне перелома должна быть достаточной для обеспечения непрямого костного сращения с образованием мозоли, но не превышать предельно допустимой величины, при которой развивается несращение. Обеспечение достаточной стабильности в зоне перелома при сохранении микроподвижности фрагментов, по мнению автора, является целью биологического остеосинтеза [31].

С учетом приведенных выше данных мы считаем целесообразным выделить применительно к операциям остеосинтеза при переломах в дистальном отделе бедренной кости две колонны: латеральную (к ней относятся латеральная часть нижней трети диафиза, а также латеральный надмыщелок и латеральный мыщелок) и медиальную (медиальная часть нижней трети диафиза, медиальный надмыщелок и медиальный мыщелок). Практическая значимость такой двухколонной классификации заключается в привлечении внимания хирургов к необходимости полноценной фиксации в ходе остеосинтеза сложных переломов дистального отдела бедренной кости (типы 33-A3, 33-C1, 33-C2, 33-C3 по классификации AO). Известно, что в таких случаях стабильность остеосинтеза во многом зависит от отсутствия или наличия медиальной опоры в зоне перелома или, согласно предложенной классификации, от восстановления прочности медиальной колонны. Наши биомеханические исследования показали, что при повреждении обеих колонн раздельная фиксация каждой из них значительно повышает устойчивость системы имплантаты — кость к циклическим нагрузкам. Поэтому в таких клинических ситуациях в ходе операций остеосинтеза требуется восстановление стабильности обеих колонн.

Однако сегодня общепринятой методикой остеосинтеза при переломах дистального отдела бедренной кости является фиксация одной пластиной по ее латеральной стороне [9]. Такой остеосинтез обеспечивает фиксацию только латеральной колонны. Но при переломах с большим количеством костных фрагментов в дистальной части бедренной кости одной пластины, расположенной по латеральной стороне, может быть недостаточно для обеспечения стабильности в зоне перелома, необходимой для биологического сращения кости. Поэтому, на наш взгляд, в подобных случаях требуется фиксация как латеральной, так и медиальной колонн в дистальном отделе бедренной кости.

Попытки выполнения остеосинтеза переломов дистального отдела бедренной кости с позиционированием пластины по медиальной ее стороне описаны в литературе. Так, еще в 1991 г. R. Sanders с соавторами предложили установку медиальной пластины из традиционного широкого медиального доступа. Однако этот способ остеосинтеза не нашел широкого применения из-за большой травматичности и риска повреждения магистральных сосудов бедра [18]. Описания же случаев клинического использования малоинвазивного остеосинтеза бедренной кости медиальной пластиной в научной литературе нам найти не удалось.

C. Jiamton с соавторами выполнили исследование малоинвазивного остеосинтеза на анатомическом материале с использованием длинной пластины, предназначенной для фиксации переломов проксимального отдела большеберцовой кости. Проксимальную часть этой пластины авторы фиксировали из доступа, который выполняли по линии, соединяющей верхнюю переднюю подвздошную ость и медиальный мыщелок бедренной кости. Доступ осуществляли поверхностно между портняжной и прямой мышцами бедра, после чего продольно рассекали волокна медиальной и промежуточной широкой мышц до бедренной кости. При этом авторы отметили риск повреждения при выполнении проксимального доступа нисходящей ветви латеральной огибающей бедренную кость артерии и необходимость лигирования ветвей этой артерии в ряде случаев [17].

В целом же в настоящее время можно констатировать отсутствие детально разработанной методики малоинвазивного остеосинтеза пластиной, установленной по медиальной стороне бедренной кости для восстановления стабильности ее медиальной колонны. Это, в свою очередь, не позволяет внедрить в клиническую практику эффективную методику двухколонной фиксации двумя пластинами при сложных переломах дистального отдела бедренной кости. Поэтому, на наш взгляд, требуются дополнительные исследования с целью изучения оптимальной длины и формы пластины для фиксации медиальной колонны, разработки хирургических доступов, а также техники ее малоинвазивной установки и безопасной фиксации. В случае положительных результатов таких исследований, проведенных на анатомическом материале, возможна будет клиническая апробация такого способа и его дальнейшее внедрение в клиническую практику.

Практическая значимость предложенной теории и вытекающей из нее двухколонной классификации состоит, на наш взгляд, в том, что она привлекает внимание хирургов к необходимости полноценной фиксации переломов дистального отдела бедренной кости при остеосинтезе и ориентирует их на установку дополнительной медиальной пластины при разрушении медиальной колонны и соответствующем отсутствии медиальной стабильности. Необходимо проведение новых прикладных научных исследований, призванных обосновать и способствовать внедрению в клиническую практику отсутствующих к настоящему времени эффективных способов малоинвазивного накостного остеосинтеза пластинами по медиальной стороне поврежденной бедренной кости.

Конфликт интересов: не заявлен.

Источник финансирования: исследование проведено без спонсорской поддержки.

Литература / References

1. Барабаш А.П., Шпиняк С.П., Барабаш Ю.А. Сравнительная характеристика методов остеосинтеза у пациентов с оскольчатыми переломами диафиза бедренной кости. *Травматология и ортопедия России*. 2013;(2):116-124. DOI: 10.21823/2311-2905-2013-2-116-124.
   Barabash A.P., Shpinyak S.P., Barabash J.A. [Comparative characteristics of osteosynthesis techniques in patients with comminuted diaphyseal femoral fractures]. T*ravmatologiya i ortopediya Rossii* [Traumatology and Orthopedics of Russia]. 2013;(2):116-124. (in Russian). DOI: 10.21823/2311-2905-2013-2-116-124.
2. Kolmert L., Wulff K. Epidemiology and treatment of distal femoral fractures in adults. *Acta Orthop Scand*. 1982;53(6):957-962. DOI: 10.3109/17453678208992855.
3. Martinet O., Cordey J., Harder Y. The epidemiology of fractures of the distal femur. *Injury*. 2000;31(3):62-63. DOI: 10.1016/s0020-1383(00)80034-0.
4. Ali M.A., Shafique M., Shoaib M. Fixation of femoral supracondylar fractures by dynamic condylar screw. *Med Channel*. 2004;10:65-67.
5. Iftikhar A. Surgical outcome of supracondylar and intercondylar fractures femur in adults treated with dynamic condylar screw. *JPMI*. 2011;25(1):49-55.
6. Ehlinger M, Ducrot G, Adam P, Bonnomet F. Distal femur fractures. Surgical techniques and a review of the literature. *Orthop Traumatol Surg Res*. 2013;99(3):353-360. DOI: 10.1016/j.otsr.2012.10.014.
7. Crist D.B., Della Rocca J.G., Murtha M.Y. Treatment of Acute Distal Femur Fractures. *Orthopedics*. 2008;31(7): 681-690. DOI: 10.3928/01477447-20080701-04.
8. Virk J.S., Garg S.K., Gupta P., Jangira V., Singh J., Rana S. Distal Femur Locking Plate: The Answer to All Distal Femoral Fractures. *J Clin Diagn Res*. 2016;10(10):RC01-RC05. DOI: 10.7860/jcdr/2016/22071.8759.
9. Pietu G., Lebaron M., Flecher X., Hulet C., Vandenbussche E.; SOFCOT. Epidemiology of distal femur fractures in France in 2011-12. *Orthop Traumatol Surg Res*. 2014;100(5):545-548. DOI: 10.1016/j.otsr.2014.06.004.
10. Соколов В.А., Бялик Е.И., Такиев А.Т., Бояршинова О.И. Оперативное лечение переломов дистального отдела бедра у пострадавших с сочетанной и множественной травмой. *Вестник травматологии и ортопедии им. Н.Н. Приорова*. 2004;(1):20-26.
    Sokolov V.A., Byalik E.I., Takiev A.T., Boyarshinova O.I. [Surgical treatment of distal femur fractures in patients with concomitant and multiple injury]. *Vestnik travmatologii i ortopedii im. N.N. Priorova* [Reporter of Traumatology and Orthopedics named Priorov]. 2004;(1):20-26.
11. Zlowodzki M., Bhandari M., Marek D.J., Cole P.A., Kregor P.J. Operative Treatment of Acute Distal Femur Fractures: Systematic Review of 2 Comparative Studies and 45 Case Series (1989 to 2005). *J Orthop Trauma*. 2006;20(5):366-371. DOI: 10.1097/00005131-200605000-00013.
12. Дулаев А.К., Дыдыкин А.В., Заяц В.В., Бобрин М.И., Рефицкий Ю.В., Джусоев И.Г. Интрамедуллярный остеосинтез штифтами с блокированием при около- и внутрисуставных переломах длинных костей конечностей в комплексном лечении пострадавших с тяжелой травмой. *Скорая медицинская помощь*. 2013;(1):69-73.
    Dulaev A.A., Dydykin A.V., Zayats V.V., Bobrin M.I., Refickiy J.V., Dzhusoev I.G. [Intramedullary periarticular and intraarticular fractures internal fixation in patients with severe trauma]. *Skoraya meditsinskaya pomoshch* [Emergency Medical Care]. 2013;(1):69-73.
13. Schatzker J., Tile M. Supracondylar fractures of the femur (33-A, B, and C). In Schatzker J., Tile M., eds. The Rationale of Operative Fracture Care. 3rd ed. Berlin: Springer; 2005. pp. 409-439.
14. Апагуни А. Э., Власов А. Ю. Анатомо-функциональные результаты различных методов лечения пациентов с повреждениями диафиза и дистальной трети бедренной кости. *Кубанский научный медицинский вестник*. 2009;(2):19-21.
    Apaguni A.E., Vlasov A.U. [Anatomo-functional results of different types of patients treatment with damage of diaphysis and distal third of femoral bone]. *Kubanskij nauchnyj medicinskij vestnik* [Kuban Scientific Medical Bulletin] 2009;(2):19-21.

15. Ruedi T.P., Buckley R.E., Moran C.G. AO principles of fracture mamagement. 2th ed. Stuttgart etc: Thieme Medical Publishers; 2007. 947 p.
16. Briffa N., Karthickeyan R., Jacob J., Khaleel A. Comminuted supracondylar femoral fractures: a biomechanical analysis comparing the stability of medial versus lateral plating in axial loading. *Strategies Trauma Limb Reconstr.* 2016;3(11):187-191. DOI: 10.1007/s11751-016-0268-0.
17. Jiamton C., Apivatthakakul T. The safety and feasibility of minimally invasive plate osteosynthesis (MIPO) on the medial side of the femur: A cadaveric injection study. *Injury.* 2015;46(11):2170-2176. DOI: 10.1016/j.injury.2015.08.032.
18. Sanders R., Swiontkowski M., Rosen H., Helfet D. Double-plating of comminuted, unstable fractures of the distal part of the femur. *J Bone Joint Surg Am.* 1991;73(3):341-346 DOI: 10.2106/00004623-199173030-00004.
19. Heiner A.D., Brown T.D. Structural properties of a new design of composite replicate femurs and tibias. *J Biomech.* 2001;34(6):773-781.
20. Henderson C.E., Kuhl L.L., Fitzpatrick D.C., Marsh J.L. Locking plates for distal femur fractures: is there a problem with fracture healing? *J Orthop Trauma.* 2011;25(1):8-14. DOI: 10.1097/bot.0b013e3182070127.
21. Jupiter J.B., Mehne D.K. Fractures of the distal humerus. *Orthopedics.* 1992;7(15):825-833.
22. Rikli D.A., Regazzoni P. Fractures of the distal end of the radius treated by internal fixation and early function. A preliminary report of 20 cases. *J Bone Joint Surg Br.* 1996;4(78):588-592.
23. Luo C.F., Sun H., Zhang B., Zeng B.F. Three-column fixation for complex tibial plateau fractures. *J Orthop Trauma.* 2010;11(24):683-692. DOI: 10.1097/bot.0b013e3181d436f3.
24. Cuéllar V.G., Martinez D., Immerman I., Oh C., Walker P.S., Egol K.A. A biomechanical study of posteromedial tibial plateau fracture stability: do they all require fixation? *J Orthop Trauma.* 2015;29(7):325-330. DOI: 10.1097/BOT.0000000000000277.
25. Yang P., Zhang Y., Liu J., Xiao J., Ma L.M., Zhu C.R. Biomechanical effect of medial cortical support and medial screw support on locking plate fixation in proximal humeral fractures with a medial gap: a finite element analysis. *Acta Orthop Traumatol Turc.* 2015;49(2):203-209. DOI: 10.3944/aott.2015.14.0204.
26. Zhang W., Zeng L., Liu Y., Pan Y., Zhang W., Zhang C., Zeng B., Chen Y. The mechanical benefit of medial support screws in locking plating of proximal humerus fractures. *PLoS One.* 2014;8(9):e103297. DOI: 10.1371/journal.pone.0103297.
27. Jung W.B., Moon E.S., Kim S.K., Kovacevic D., Kim M.S. Does medial support decrease major complications of unstable proximal humerus fractures treated with locking plate? *BMC Musculoskelet Disord.* 2013;14:102. DOI: 10.1186/1471-2474-14-102.
28. He Y., He J., Wang F., Zhou D., Wang Y., Wang B., Xu S. Application of Additional Medial Plate in Treatment of Proximal Humeral Fractures With Unstable Medial Column: A Finite Element Study and Clinical Practice. *Medicine (Baltimore).* 2015;94(41):e1775. DOI: 10.1097/MD.0000000000001775.
29. Marmor M., Liddle K., Pekmezci M., Buckley J., Matityahu A. The effect of fracture pattern stability on implant loading in OTA type 31-A2 proximal femur fractures. *J Orthop Trauma.* 2013;27(12):683-689. DOI: 10.1097/bot.0b013e31828bacb4.
30. Perren S.M. Physical and biological aspects of fracture healing with special reference to internal fixation. *Clin Orthop Relat Res.* 1979;138:175-196.
31. Perren S.M., Fernandez A., Regazzoni P. Understanding Fracture Healing Biomechanics Based on the "Strain" Concept and its Clinical Applications. *Acta Chir Orthop Traumatol Cech.* 2015;4(82): 253-260.

ИНФОРМАЦИЯ ДЛЯ АВТОРОВ:

Беленький Игорь Григорьевич — д-р мед. наук, доцент кафедры травматологии и ортопедии ГБОУ ВПО «Первый Санкт-Петербургский государственный медицинский университет им. акад. И.П. Павлова» Минздрава России, Санкт-Петребург

Сергеев Геннадий Дмитриевич – ассисиент кафедры травматологии и ортопедии ГБОУ ВПО «Первый Санкт-Петербургский государственный медицинский университет им. акад. И.П. Павлова» Минздрава России, Санкт-Петребург

Борис Александрович Майоров — ассистент кафедры травматологии и ортопедии ГБОУ ВПО «Первый Санкт-Петербургский государственный медицинский университет им. акад. И.П. Павлова» Минздрава России, Санкт-Петребург

Сергей Георгиевич Семенов — руководитель группы динамических испытаний ФГБУ ВО «Петербургский государственный университет путей сообщения Императора Александра I», Санкт-Петребург

Андрей Владимирович Бенин — начальник научно-исследовательской части ФГБУ ВО «Петербургский государственный университет путей сообщения Императора Александра I», Санкт-Петребург

INFORMATION ABOUT AUTHORS:

Igor G. Belenky – Dr. Sci. (Med.), Associate Professor of Department of Traumatology and Orthopedics, Pavlov First Saint-Petersburg State Medical University. St. Petersburg, Russian Federation

Gennady D. Sergeev — Orthopedic Surgeon, Department of Traumatology and Orthopedics, Pavlov First Saint-Petersburg State Medical University, St. Petersburg, Russian Federation

Boris A. Mayorov — Junior Lecturer, Department of Traumatology and Orthopedics, Pavlov First Saint-Petersburg State Medical University, St. Petersburg, Russian Federation

Sergey G. Semenov — Head of Dynamic Test Group, Emperor Alexander I St. Petersburg State Transport University, St. Petersburg, Russian Federation

Andrey V. Benin — Head of Research Department, Emperor Alexander I St. Petersburg State Transport University, St. Petersburg, Russian Federation