

ПРИМЕНЕНИЕ Z-ОБРАЗНОГО ДОСТУПА ПРИ ХИРУРГИЧЕСКОМ ЛЕЧЕНИИ РАЗРЫВОВ АХИЛЛОВА СУХОЖИЛИЯ

А.А. Грицюк, В.А. Семенцов, А.П. Середа

*Государственный институт усовершенствования врачей Министерства обороны Российской Федерации, начальник – генерал-майор медицинской службы д.м.н. профессор В.А. Решетников
Москва*

Авторами разработан и апробирован рациональный Z-образный доступ к ахиллову сухожилию с учетом анатомо-физиологических и биомеханических особенностей данной области. Его применение позволило достоверно снизить частоту и площадь краевых некрозов послеоперационной раны и как следствие – частоту послеоперационных осложнений при хирургическом лечении разрывов ахиллова сухожилия.

Ключевые слова: повреждения ахиллова сухожилия, хирургическое лечение.

Z-APPROACH USAGE IN SURGICAL TREATMENT OF ACHILLES TENDON RUPTURES

A.A. Gritsyuk, V.A. Sementsov, A.P. Sereda

The authors worked out and checked out rational Z-approach to the Achilles tendon with taking into consideration anatomical, physiological and biomechanical features of this region. Entrance allowed trustworthy reduce frequency and area of postoperative wound rim necrosis, and allowed statistic trustworthy reduce number of complications after surgical treatment of Achilles tendon ruptures.

Key words: Achilles tendon rupture, surgical treatment.

Разрывы ахиллова сухожилия являются частой травмой и, по данным M.L. Costa и соавторов, составляют 18 случаев на 100 тысяч населения в год [2]. Наиболее часто разрыв происходит в 30–40-летнем возрасте. Это обусловлено, вероятно, снижением его эластичности, а также еще относительно высоким уровнем физической активности [5]. В крупных систематических обзорах было установлено, что оперативные вмешательства на ахилловом сухожилии сопряжены со значительной частотой послеоперационных осложнений, таких как инфекционные и рубцово-спаечные процессы (относительный риск составляет 10,6) [3]. Традиционно вмешательства на ахилловом сухожилии осуществляются через прямой доступ, при этом частота поверхностных инфекций и краевых некрозов области хирургического вмешательства во многих исследованиях характеризуется как крайне высокая и может достигать 35% и более [5]. В связи с этим одним из наиболее актуальных путей улучшения результатов лечения пациентов с разрывами ахиллова сухожилия является снижение частоты и тяжести осложнений оперативного лечения, в частности краевых некрозов послеоперационной раны.

Цель исследования – разработать и апробировать рациональный Z-образный доступ к ахиллову сухожилию с учетом анатомо-физиологических и биомеханических особенностей данной области, применение которого позволит снизить частоту послеоперационных осложнений с заживлением послеоперационной раны.

Для реализации поставленной цели разработан оригинальный Z-образный доступ для сшивания ахиллова сухожилия при его разрыве [1]. Суть предложенного доступа заключается в следующем: производится Z-образный разрез по задней поверхности голени в проекции ахиллова сухожилия (рис. 1).

Обнажают место разрыва ахиллова сухожилия, эвакуируют гематому и выполняют обвивной шов ахиллова сухожилия по Краскову или другой биомеханически стабильный вид шва. Затем восстанавливают паратенон, сшивая его рассасывающимися нитями. Кожу ушивают следующим образом (рис. 2): края раны, находящиеся на линиях aa' и bb' , сшивают между собой (точки d , d' , c), при этом не восстанавливают исходное положение точек c и c' (рис. 3).

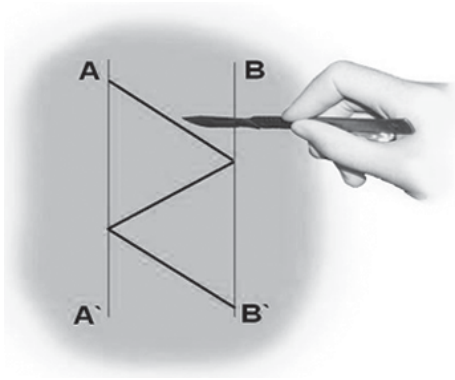


Рис. 1. Схематическое изображение Z-образного доступа

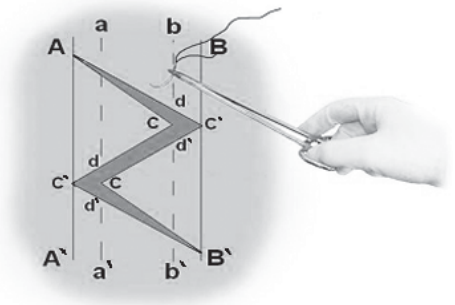


Рис. 2. Схематический вид раны перед ушиванием; линии сведения лоскутов

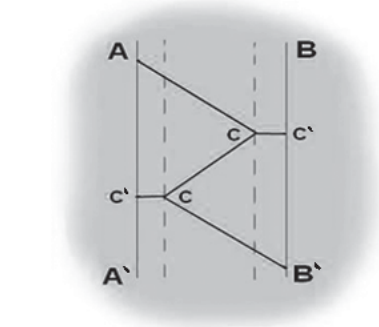


Рис. 3. Схематический вид ушитой раны; линии сведения лоскутов

Благодаря появлению отрезка cc' ослабевает натяжение раны в горизонтальном направлении, что положительно сказывается на перфузии кожи и, соответственно, на заживлении и снижает вероятность краевого некроза. Через 14 суток после операции снимают кожные швы.

В наше исследование было включено 94 пациента с разрывами ахиллова сухожилия, из них у 34 (36,2%) пациентов применялся Z-образный доступ, а у 60 (63,8%) – прямой медиальный. Количество пациентов в данных группах оказалось достаточным для непараметрического анализа. Оценку результатов производили по шкале J. Leppilahti. Такие параметры, как частота, площадь краевых некрозов и нарушение чувствительности в зоне иннервации икроножного нерва, мы оценивали во время реабилитационного периода пациентов. Так как площадь некроза раны является динамической величиной и может как увеличиваться, так и уменьшаться, то для сравнения мы брали максимально зарегистрированную площадь. Частоту лигатурных свищей, спаянность рубца с подлежащими тканями и удовлетворенность пациента внешним видом рубца мы оценивали на тех же сроках, когда производили оценку результатов лечения.

В ходе исследования применялись следующие процедуры и методы статистического анализа:

- определение числовых характеристик переменных;
- оценка соответствия эмпирического закона распределения переменных теоретическому закону нормального распределения по критерию хи-квадрат Пирсона;
- оценка значимости различий относительных величин частоты по t-критерию Стьюдента с использованием преобразования Фишера;
- оценка корреляции с использованием критерия Пирсона.

При оценке результатов лечения среднее значение в баллах по модифицированной шкале J. Leppilahti в группе с Z-образным доступом составило $78,0 \pm 13,6$ баллов, а в группе с прямым доступом – $70,4 \pm 9,4$ баллов. Различия между группами были незначимыми ($p=0,3527$).

В группе пациентов с прямыми доступами краевые некрозы послеоперационной раны развились у 19 (31,7%) больных и их средняя площадь равнялась $1,6 \pm 0,2$ см². Во всех случаях краевые некрозы локализовались у нижнего полюса раны. У 17 (28,3%) пациентов из группы с прямым доступом краевой некроз эпителизировался в результате консервативных мероприятий, а 2 (3,3%) пациентам потребовались хирургические вмешательства. Одному из них была выполнена хирургическая обработка с дермотензией, а второму – несвободная пластика островковым лоскутом на сосудистой ножке.

В группе с Z-образным доступом в послеоперационном периоде краевые некрозы операционной раны возникли только у 2 (5,9%) пациентов. У одного пациента дефект мягких тканей возник при падении на костылях после поскальзывания (с расхождением неокрепшего послеоперационного руб-

ца в результате падения). В этом случае было предпринято оперативное лечение, в ходе которого и был скорректирован диастаз краев раны. У второго пациента из группы с Z-образным доступом краевой некроз площадью 0,5 см² был успешно разрешен с помощью консервативных мероприятий.

Площадь некрозов была достоверно меньше среди пациентов с Z-образным доступом (p=0,0044), частота некрозов при непараметрическом анализе была также достоверно меньше (p=0,0027) (табл. 1).

Было проведено сравнение по спаянности послеоперационного рубца с подлежащими тканями (табл. 2) и по удовлетворенности пациентов внешним видом рубца (табл. 3) с помощью непараметрических методов, поскольку эти данные не являются частями шкал и не имеют балльной оценки. В результате мы не смогли обнаружить достоверных преимуществ в какой-либо группе (p>0,05 во всех случаях).

Таблица 1
Непараметрический анализ частоты краевых некрозов в группах с Z-образным и прямым доступом

Критерий	Значение	P
χ^2 (df=1)	8,32	0,0039
V^2 (df=1)	8,23	0,0041
χ^2 с поправкой Йейтса	6,90	0,0086
ϕ^2	0,08847	
Точный критерий Фишера, однонаправленный		0,0 027

Таблица 2
Сравнение подвижности послеоперационного рубца в группах

Подвижность рубца	Z-образный доступ, n=34 (36,2%)		Прямой доступ, n=60 (63,8%)	
	Абс.	%	Абс.	%
Легко сдвигается	28	82,4	47	78,3
Умеренно подвижен	5	14,7	9	15,0
Практически не подвижен	1	2,9	4	6,7

СВЕДЕНИЯ ОБ АВТОРАХ:

Грицюк Андрей Анатольевич – д.м.н. профессор, консультант кафедры военно-полевой хирургии ГИУВ МО РФ;
Середа Андрей Петрович – к.м.н. преподаватель кафедры военно-медицинских экспертиз ГИУВ МО РФ;
Семенов Вадим Александрович – внешний соискатель кафедры военно-полевой хирургии ГИУВ МО РФ
E-mail: sementsov@yandex.ru.

Таблица 3
Удовлетворенность пациентов внешним видом послеоперационного рубца

Оценка пациентом послеоперационного рубца	Z-образный доступ, n=34 (36,2%)		Прямой доступ, n=60 (63,8%)	
	Абс.	%	Абс.	%
Отлично	7	20,6	11	18,3
Хорошо	26	76,5	44	73,3
Удовлетворительно	1	2,9	5	8,3

Выводы

Z-образный доступ позволил достоверно снизить как частоту, так и площадь краевых некрозов послеоперационной раны, по другим критериям достоверных различий между анализируемыми группами не обнаружено. Применение данного доступа оправданно для снижения частоты послеоперационных осложнений при хирургическом лечении ахиллова сухожилия.

Литература

1. Пат. 2381761 РФ, МПК А61В17/56. Способ лечения свежих разрывов ахиллова сухожилия / Николенко В.К., Грицюк А.А., Середа А.П., Семенов В.А. – № 2008148544/14; заявл. 10.12.08; опубл. 20.02.10, Бюл. № 5.
2. Costa, M.L. Randomized controlled trials of immediate weightbearing mobilization for rupture of the tendon Achilles / M.L. Costa [et al.] // J. Bone Joint Surg. – 2006. – Vol. 88-B, N 1. – P. 69–77.
3. Khan, R.J. Interventions for treating acute Achilles tendon ruptures / R.J. Khan [et al.] Cochrane Database Syst Rev. 2004;(3):CD003674. Review. Update in: Cochrane Database Syst Rev. 2009;(1):CD003674.
4. Leppilahti, J. Isokinetic evaluation of calf muscle performance after Achilles rupture repair / J. Leppilahti, P. Siira, H. Vanharanta, S. Orava // Int. J. Sports Med. – 1996. – Vol. 17. – P. 619–623.
5. Maffulli, N. Current concepts review: management of chronic ruptures of the Achilles tendon / N. Maffulli, A. Aji // J. Bone Joint Surg. – 2008. – Vol. 90-A. – P. 1348–1360.
6. Yasuda, T. Reconstruction of chronic achilles tendon rupture with the use of interposed tissue between the stumps / T. Yasuda, M. Kinoshita, R. Okuda // Am. J. Sports Med. – 2007. – Vol. 35. – P. 582–588.