

ХИРУРГИЧЕСКОЕ ЛЕЧЕНИЕ ОПУХОЛЕЙ ГОЛЕНОСТОПНОГО СУСТАВА И СТОПЫ

Ф.Ю. Засульский¹, М.Ю. Зайцева¹, В.Г. Емельянов¹, А.М. Привалов²

¹ ФГУ «Российский научно-исследовательский институт травматологии и ортопедии им. Р.Р. Вредена» Минздравсоцразвития России, директор – д.м.н. профессор Р.М. Тихилов;

² Военно-медицинская академия им. С.М. Кирова, начальник – д.м.н. профессор генерал-майор медицинской службы А.Б. Белевитин Санкт-Петербург

Обобщен опыт лечения и последующего наблюдения 47 пациентов с опухолями области голеностопного сустава и стопы. При относительно редкой встречаемости опухоли этой анатомической зоны чрезвычайно полиморфны, что требует тщательного обследования пациентов с данной патологией. Правильное соблюдение алгоритма обследования позволило в большинстве наблюдений (91,5%) выполнить пациентам адекватное органосохраняющее оперативное лечение и достигнуть хороших и удовлетворительных результатов.

Ключевые слова: опухоли, голеностопный сустав, стопа, хирургическое лечение.

SURGICAL TREATMENT OF ANKLE AND FOOT TUMORS

Ph.Yu. Zaslusky, M.Yu. Zaytseva, V.G. Emelyanov, A.M. Privalov

The experience of treatment and follow-up 47 patients with tumors of ankle and foot is described. The tumors of this anatomic zone are occurred relatively rarely, they are extremely polymorphic that requires carefully observation of patients with this pathology. Correct maintenance the observation algorithm allows in the most of cases (91,5%) to perform the appropriate organo-preserving surgical treatment and achieve good and satisfactory results.

Key words: tumors, ankle joint, foot, surgical treatment.

Введение

Опухоли стопы и голеностопного сустава относятся к достаточно редкой патологии. Сведения об их встречаемости малочисленны и противоречивы. По данным различных авторов, поражение этой анатомической области опухолевым процессом встречается у 9,4–15,5% больных с опухолями костной системы [1, 2]. В большинстве же публикаций авторами приводятся только абсолютные цифры наблюдений [4, 7, 8], указание на редкость поражения [6] или рассматриваются вопросы поражения стопы отдельными опухолями – это описание случаев из практики [9–15]. Опухоли, нарушая сложное анатомическое строение стопы, приводят к достаточно тяжелым нарушениям биомеханики шага и снижению опорности нижней конечности. Отсутствие единой тактики обследования и лечения таких пациентов нередко приводит к неудовлетворительным результатам. До настоящего времени не решен вопрос об объемах оперативного

лечения, вариантах пластической коррекции возникших дефектов, последующей реабилитации оперированных пациентов. Клинические и литературные данные разных авторов значительно отличаются, методы лечения подобных пациентов до конца не разработаны.

Материал и методы

Для лечения пациентов с онкологическими заболеваниями опорно-двигательной системы в РНИИТО им. Р.Р. Вредена в 2005 г. было организовано отделение восстановительной хирургии и костной онкологии, в котором за прошедшее время было пролечено 47 пациентов с опухолями стопы и голеностопного сустава в возрасте от 13 до 67 лет (средний возраст $34,3 \pm 1,6$ года), составивших 12,5% от общего количества больных с новообразованиями, поступивших в отделение. Мужчин было 23 (48,6%), женщин – 24 (51,1%). Преобладали пациенты с опухолями костей – 34 (72,3%) человека, в то время как мягкотканые новообразования диагностированы у 13 (27,7%) пациентов.

Преимущественно опухоли локализовывались в дистальном отделе большеберцовой кости – 17 (36,2%), остальные распределились следующим образом: фаланги пальцев – 14 (29,8%), плюсневые кости – 8 (19%), пяточная кость – 7 (14,9%), наружная лодыжка – 1 (2,1%).

Патоморфологически верифицированы следующие опухоли: остеохондрома – 12 (25,5%), саркома – 8 (17%), в т. ч. хондросаркома – 2 (4,3%) наблюдения, остеогенная и синовиальная саркомы – по 3 (6,4%) случая. Фиброма выявлена в 5 (10,6%) случаях, киста и энхондрома – по 4 (8,5%) случая, гемангиома и гигантоклеточная опухоль – по 3 (6,4%). У 2 (4,3%) пациентов верифицирована адвантиннома и по одному наблюдению (2,1%) выявлены липома, остеоид-остеома, синовиома, неврома, папиллома и метастатическое поражение.

Несмотря на значительную нагрузку, приходящуюся на кости стопы в связи с её опорной функцией, патологический перелом был отмечен в 3 (6,4%) наблюдениях. В 37 (78,7%) случаях первыми симптомами заболевания были боли различной степени интенсивности. Однако у 7 (14,9%) пациентов опухолевый процесс протекал без болевого синдрома и проявлялся прогрессирующей деформацией стопы и наличием опухолевидного образования.

Предоперационное обследование преследовало своей целью решение нескольких задач. Наиболее важной составляющей была верификация диагноза на дооперационном этапе. В связи с этим у 29 (61,7%) пациентов выполнялась биопсия: в 19 (40,4%) случаях трепанационная, а в 10 (21,3%) – ножевая. У пациентов с опухолями небольших размеров, без поражения окружающих тканей, патоморфологическое исследование выполнялось после хирургического удаления новообразования. Для определения границ распространения опухолевого процесса и объёма поражения окружающих тканей всем пациентам выполнялись рентгенография, КТ и МРТ дистального отдела голени и стопы. Кроме того, в 12 (25,5%) случаях проводилось ультразвуковое исследование мягких тканей.

Данные предоперационного обследования в большинстве случаев позволили точно верифицировать новообразование, тщательно спланировать и провести адекватное хирургическое лечение.

Всем пациентам были выполнены оперативные вмешательства, объём которых определялся локализацией и размерами опухоли, а также степенью биомеханических нарушений. В зависимости от типа все операции были распределены на 3 группы (табл.).

Операции органосохраняющего типа выполнены 38 (80,9%) пациентам. При этом проводилось удаление опухоли с сохранением анатомической целостности костей и суставов и биомеханической функции суставов стопы. В 24 (51,1%) случаях удаление опухоли не потребовало какого-либо пластического замещения пострезекционного дефекта. Значительный дефект мягких тканей у 6 (12,8%) пациентов потребовал его закрытия перемещением близлежащих мышц или дополнительной кожной пластики. У 8 (17%) пациентов в связи со значительным размером опухоли, приводившим к формированию большого пострезекционного дефекта кости, для восполнения иссечённых участков выполнялась пластика аллотрансплантатом.

Клинический пример 1.

Пациент О., 17 лет, обратился в клинику РНИИТО им. Р.Р. Вредена с жалобами на ноющие боли в области голеностопного сустава. Со слов пациента, боли возникли после резкой, как ему показалось, физической нагрузки за год до обращения. Первоначально за медицинской помощью не обращался. При прохождении медицинского осмотра по месту учёбы выполнена рентгенография левой голени, которая выявила патологическое образование в области наружной лодыжки (рис. 1 а), расцененное как аневризмальная киста. Выполнена операция экскохлеация кисты, в ходе которой было удалено более 2/3 объёма губчатой кости. С целью профилактики патологического перелома вследствие значительного ослабления кости пострезекционный дефект заполнен «чипсами» губчатой аллокости.

Таблица

Распределение больных в зависимости от типа и вида выполненного оперативного вмешательства

Тип операции	Вид операции	Количество больных	
		Абс.	%
Органосохраняющие	Удаление опухоли	24	51,1
	Пластика мягких тканей	6	12,8
	Костная пластика	8	17
Органозамещающие	Артродезирование	4	8,5
	Эндопротезирование	1	2,1
Калечащие	Ампутация	4	8,5

Послеоперационный период протекал без особенностей. Имобилизация голеностопного сустава осуществлялась в течение 6 недель. Полная нагрузка на оперированную конечность была разрешена через 3 месяца. При рентгенологическом обследовании через 8 месяцев после операции нарушения целостности кортикальных пластинок малоберцовой кости не выявлено, наблюдается перестройка аллотрансплантатов (рис. 1 б).

Органозамещающие операции были выполнены у 5 (10,6%) пациентов с поражением дистального эпифиза большеберцовой кости и распространением новообразования на кости заднего отдела стопы. В отличие от органосохраняющих операций, в результате оперативного этапа удаления опухоли анатомическая целостность поражённой кости и ею сформированного сустава не могла быть сохранена и пострезекционный дефект возмещался в одном случае эндопротезом голеностопного сустава и дистального отдела большеберцовой кости, а в остальных случаях выполнялось артродезирование поврежденных суставов (голеностопного и подтаранного).

В ходе оперативного вмешательства выполнялась резекция суставных поверхностей вышеперечисленных костей с последующим выполнением артродеза голеностопного и подтаранного суставов и фиксацией компрессионно-дистракционным аппаратом или погружными металлоконструкциями (в основном, канюлированными винтами).

Клинический пример 2.

Пациент Б., 14 лет, направлен в клинику РНИИТО им. Р.Р. Вредена с жалобами на боли в нижней трети правой голени при физической нагрузке, отечность правого голеностопного сустава, появление там же новообразования. Из анамнеза: ушиб в результате падения на правую голень. В связи с этим лечился консервативно в районной больнице. Рентгенологи-

ческое исследование не проводилось. После курса физиотерапии почувствовал ухудшение в виде усиления болей и нарастания отёка мягких тканей. Выполнено рентгенологическое исследование, выявившее наличие новообразования большеберцовой кости. Пациент направлен в онкологический стационар, где по результатам обследования был установлен диагноз: остеогенная саркома правой большеберцовой кости II стадии, T2N0M0 (рис. 2 а). Начато комбинированное лечение – 3 курса неoadъювантной химиотерапии (цисплатин и доксорубин), по окончании которых направлен в РНИИТО для оперативного этапа лечения. Первым этапом было выполнено радикальное удаление опухоли – резекция дистальной 1/2 правой большеберцовой кости (17,5 см) малоберцовой кости (7 см). Пострезекционный дефект большеберцовой кости замещён спейсером (рис. 2 б). После заживления операционных ран выписан в циркулярной гипсовой повязке для окончания комбинированного лечения в онкологический стационар по месту жительства, где ему провели 3 курса ПХТ в адъювантном режиме.

По окончании лечебной программы повторно поступил в клинику РНИИТО им. Р.Р. Вредена для окончательного замещения пострезекционного дефекта костей дистального отдела голени. Оперирован повторно. Выполнены удаление спейсера, наложение аппарата Илизарова на правую голень и стопу и поднадкостничная остеотомия большеберцовой кости в верхней её трети. После заживления ран начата постоянная микродистракция дистального фрагмента большеберцовой кости с формированием регенерата по Илизарову 1 мм/сутки и последующего артродезирования голеностопного сустава (рис. 3).

Через один год и 8 месяцев аппарат демонтирован. Клинически и рентгенологически артродез голеностопного сустава состоялся и восстановлена опороспособность нижней конечности.

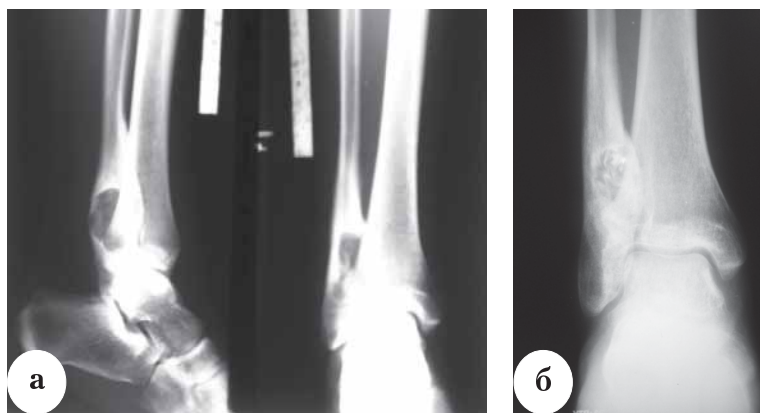


Рис. 1. Аневризмальная киста наружной лодыжки голени у пациента О., 17 лет: а – при поступлении в клинику; б – перестройка аллотрансплантата при сохранении целостности кортикальной кости наружной лодыжки через 8 мес. после операции

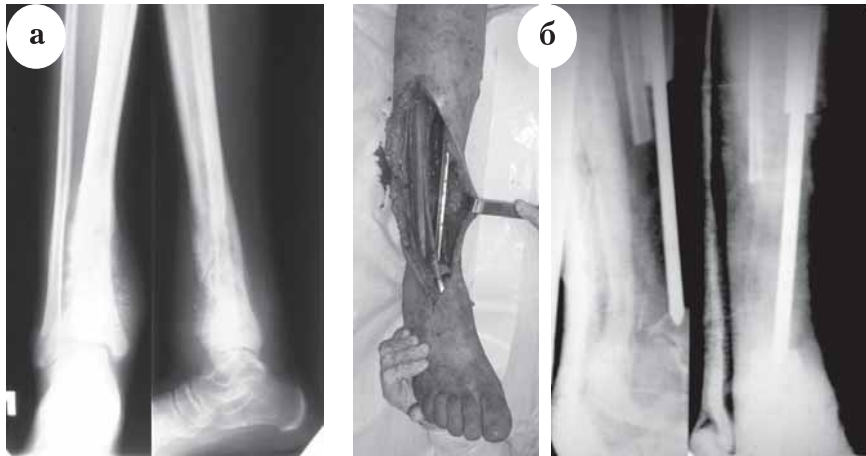

Рис. 2. Остеогенная саркома дистального 1/3 правой большеберцовой кости у пациента Б., 14 лет: а – рентгенограммы при госпитализации; б – временное замещение пострезекционного дефекта, постановка спейсера

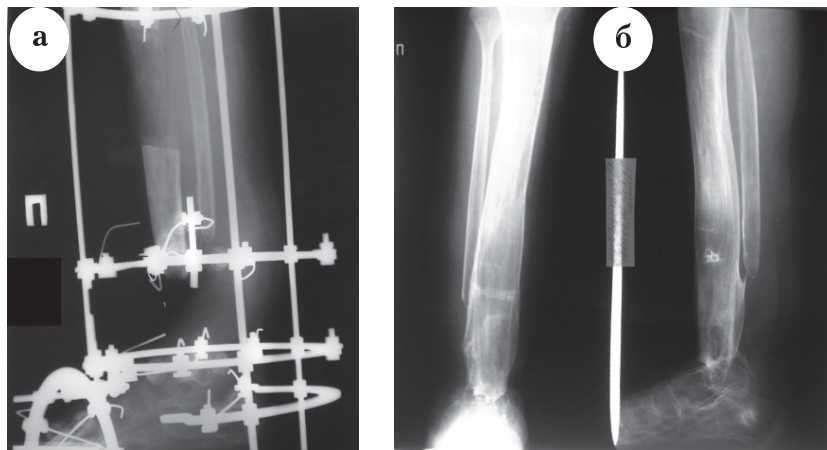


Рис. 3. Замещение пострезекционного дефекта по Илизарову и артродезирование голеностопного сустава у пациента Б., 14 лет: а – этап замещения дефекта; б – конечный результат

У одной (2,1%) пациентки после удаления опухоли дистального эпифиза большеберцовой кости выполнено эндопротезирование голеностопного сустава эндопротезом фирмы W. Link с положительным клиническим эффектом – восстановлены опорность нижней конечности и амплитуда движений в голеностопном суставе.

Так называемые калечащие операции выполнены у 4 (8,5%) пациентов в связи с тем, что тип и объём новообразования, а также обширное поражение окружающих тканей и сопутствующие заболевания определили невозможность выполнения иного типа оперативного лечения. Преимущественно выполнены ампутации различных сегментов нижней конечности.

Клинический пример 3.

Пациент Д., 35 лет, обратился в клинику РНИИТО им. Р.Р. Вредена с жалобами на медленно растущую (в течение 15 лет), но с недавнего времени резко болезненную опухоль I пальца левой стопы (рис. 4 а). В процессе обследования выполнена трепанбиопсия новообразования и диагностирована хондросаркома (T2N0M0G2). Учитывая распространенность опухолевого процесса, поразившего всю костную массу ногтевой и основной фаланги I пальца, а также её гистологический тип (резистентность к химио- и лучевой терапии), единственно адекватной операцией была признана ампутация I пальца левой стопы (рис. 4 б). Послеоперационный период протекал без осложнений. Через 1 год и 2 месяца осмотрен, признаков рецидива опухоли не выявлено, опороспособность конечности восстановлена, от планировавшегося пластического восстановления I луча стопы пациент воздержался.

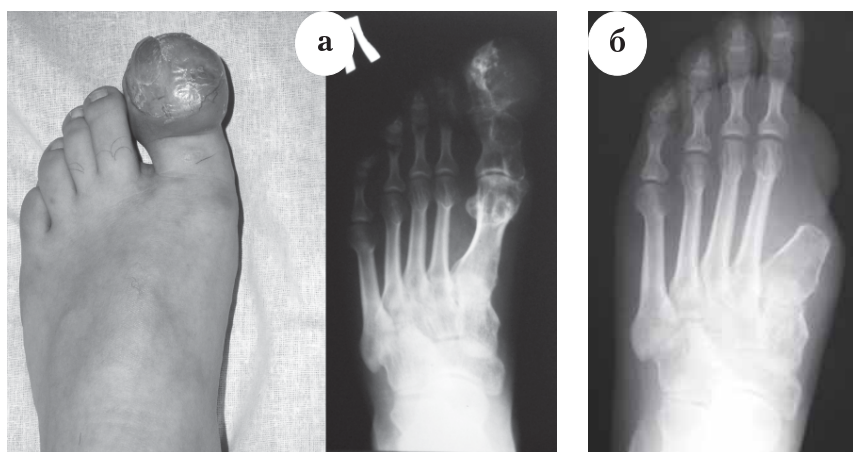


Рис. 4. Хондросаркома I пальца стопы у пациента Д., 35 лет:
а – внешний вид и рентгенологическая картина при поступлении в клинику;
б – рентгенограмма стопы после операции

Результаты и обсуждение

Непосредственные исходы и ближайшие результаты лечения изучены у всех пациентов. Сроки наблюдения составили от 6 месяцев до 3 лет (средний срок – $2,15 \pm 0,2$ года). При оценке онкологического результата лечения были использованы такие критерии, как общая и безрецидивная выживаемость пациентов. Общая выживаемость пациентов с опухолями стопы составила 95,7%. Местный рецидив опухоли диагностирован у 4 (8,5%) пациентов – по два случая аденокарциномы и синовиальной саркомы. Это потребовало в одном случае выполнения калечащей операции (ампутации), в остальных – повторных оперативных вмешательств.

При оценке ортопедического результата лечения были использованы балльные схемы Нижегородского НИИТО [5], модифицированные нами для последствий повреждений костей стопы. Оценивались такие критерии, как выраженность болевого и посттромботического синдромов, а также степень нарушения опорной функции оперированной конечности по совокупности субъективных, объективных и рентгенологических признаков. Функциональный результат расценен как хороший у 28 (59,6%) пациентов – у них отсутствовали боли и отеки, функция стопы и голеностопного сустава были полными. Удовлетворительный результат отмечен в 13 (26,7%) наблюдениях – у больных сохранялись болевые ощущения, пастозность конечности, функция суставов стопы была снижена или (в случае его артродезирования) отсутствовала. Неудовлетворительный исход лечения был у 6 (12,8%) больных. В первую очередь, это пациенты с местным рецидивом опухоли – 4 (8,5%) человека. У одного

(2,1%) пациента (клинический пример 3) неудовлетворительный результат был обусловлен нарушением функции стопы в связи с утратой I пальца, у другого – развитием инфекционного процесса в области эндопротеза, что повлекло его удаление и последующее многоэтапное лечение.

В современной медицинской литературе проблема лечения опухолей стопы освещается незаслуженно скупо и до настоящего времени остается нерешенной. Отчасти это объясняется их относительно редкой встречаемостью и трудностью диагностики, особенно на ранних стадиях. Но, учитывая чрезвычайно важную роль стопы как органа опоры и передвижения, этот вопрос требует самого пристального внимания.

Стопа – достаточно сложное по своему строению анатомическое образование. Она состоит более чем из 30 костей, образующих между собой сочленения с разной степенью подвижности. Переходящие с голени, а также собственные мышцы и сухожилия располагаются в нескольких слоях по тыльной и подошвенной поверхностям. Кровоснабжение, как известно, осуществляется из трех основных артерий – передней большеберцовой, задней большеберцовой и малоберцовой. Разветвляясь в области голеностопного сустава, они образуют обширную многоэтажную артериальную сеть вокруг костей заднего отдела стопы, плюснефаланговых суставов, области подошвенного апоневроза. Артериальные ветви, переходя на средний и передний отделы стопы, соединяются между собой отдельными ответвлениями, образуя артериальные дуги в области сустава Лисфранка, плюснефаланговых сочленений и на подошвенной поверхности стопы. Иннервация сегмента осуществ-

ляется веточками подкожного, икроножного и малоберцового нервов, образующих сложные сплетения в области межплюсневых промежутков. Опорная функция стопы обуславливает наличие выраженной жировой клетчатки в подошвенной области, вокруг точки прикрепления пяточного сухожилия, в межплюсневых промежутках. В силу анатомических особенностей на тыльной поверхности стопы сосудисто-нервные пучки находятся неглубоко под кожей или проходят в достаточно узких межкостных промежутках.

Особенности строения – наличие различных тканей в относительно небольшой анатомической области, в определенной степени обуславливают полиморфизм опухолей. Обширная сосудистая сеть, с одной стороны, создает условия для быстрого метастазирования, но с другой – обеспечивает благоприятные условия для результатов пластики при оперативных вмешательствах. Хорошо выраженная жировая клетчатка может маскировать опухоль, особенно на ранних стадиях, когда нет никаких клинических проявлений. Нервные стволы, расположенные в узких межкостных промежутках, могут сдавливаться тканью опухоли, вызывая интенсивные боли, характерные для онкологических заболеваний стопы.

Вышеперечисленные факты требуют особого внимания к пациентам с подобной патологией. Обычное рентгенологическое исследование в стандартных и специальных проекциях в большинстве случаев не позволяет выявить патологию. Поэтому обследование необходимо дополнить компьютерной томографией, которая позволит выявить и определить границы распространения опухоли в костной ткани. В современной клинике точная диагностика немислима без выполнения МРТ. Данное исследование возможно проводить в так называемом режиме жироподавления, что позволяет выявить опухоль в толще жировой ткани. По совокупности признаков при разных режимах сканирования можно выявить и охарактеризовать различные жидкости, что облегчает дифференциальную диагностику опухоли с кистами, ганглиями и другими подобными образованиями. При отсутствии соответствующего оборудования, в крайних случаях, на диагностическом этапе можно выполнить ультразвуковое исследование мягких тканей с привлечением квалифицированного специалиста лучевой диагностики. При планировании оперативного вмешательства выполнение МРТ обязательно.

До настоящего времени важнейшим диагностическим методом, позволяющим практически абсолютно точно выявить и дифференцировать опухоль, является биопсия и последующее патоморфологическое исследование. К ней необходимо прибегать уже на дооперационном этапе.

В случае незначительного размера опухоли при интактных окружающих тканях возможно проведение патоморфологического исследования после удаления новообразования.

При выполнении оперативных вмешательств хирург должен сохранить или минимально снизить опорную функцию стопы. Для этого, после удаления опухоли и пораженных окружающих тканей, необходимо выполнять пластику возникшего дефекта с использованием местных тканей или аллотрансплантатов. Так, в ходе операций на переднем и среднем отделах стопы нужно восстановить непрерывность лучей пальцев с использованием костных трансплантатов (особое внимание надо уделять восстановлению лучей опорных первого и пятого пальцев). В случае необходимости можно выполнить микрохирургическую пересадку здоровых пальцев на место ампутированных для сохранения биомеханики шага. При вовлечении в патологический процесс суставов (голеностопного, подтаранного и др.) после удаления опухоли следует выполнять артродезирование вышеуказанных суставов, по показаниям дополняя операцию костной пластикой. При наличии соответствующей материально-технической базы вместо ограничивающих возможности больного операций артродезирования возможно выполнение эндопротезирования поврежденных голеностопного или плюснефаланговых суставов.

Полиморфизм опухолей, сложное анатомическое строение и биомеханическая функция стопы приводят к необходимости сотрудничества в ходе лечения пациентов с подобной патологией онкологов, травматологов-ортопедов, подиатров и микрохирургов для избежания ошибок в диагностике и выполнения адекватного и максимального органосохраняющего оперативного вмешательства.

Соблюдение вышеперечисленных принципов организационного, диагностического и лечебного характера позволило в большинстве наших наблюдений (91,5%) выполнить пациентам адекватные органосохраняющие оперативные вмешательства с хорошими и удовлетворительными результатами в отдаленном периоде.

Литература

1. Аустамян, Э.Э. Криохирurgia и костная пластика при лечении хондром : автореф. дис. ... канд. мед. наук / Аустамян Э.Э. – Самара, 2009. – 13 с.
2. Демичев, Н.П. Хирургическое лечение опухолей стопы и голеностопного сустава / Н.П. Демичев, С.В. Дианов // Травматология и ортопедия России. – 2008. – № 2 (приложение). – С. 119.
3. Маслов, В.В. Диагностика и лечение переломов пяточной кости : дис. ... канд. мед. наук / Маслов В.В. – Иваново, 2006. – 134 с.

4. Пашкевич, А.Л. Лечение опухолей и опухолеподобных заболеваний костей и суставов стопы / А.Л. Пашкевич, Н.О. Голутвина // Ортопедия, травматология и протезирование. — 2003. — № 3. — С. 78–82.
5. Привалов, А.М. Подтаранный артродез в лечении заболеваний и травм костей заднего отдела стопы : дис. ... канд. мед. наук / Привалов А.М. — СПб., 2009. — 186 с.
6. Райнберг, С.А. Рентгенодиагностика заболеваний костей и суставов / С.А. Райнберг. — М., 1964. — Кн. 2. — С. 106, 239.
7. Тарасов, А.Н. Некоторые аспекты диагностики опухолей стопы и голеностопного сустава / А.Н. Тарасов // Травматология и ортопедия России. — 2008. — № 2 (приложение). — С. 136.
8. Adler, C.-P. Primary bone tumors and tumorous condition in children / C.-P. Adler, R. Kozlowski. — N.-Y. : Springer-Verlag, 1993. — 267 p.
9. Akmaz, I. Calcaneal osteochondroma / I. Akmaz [et al.] // J. Am. Podiatr. Med. Assoc. — 2004. — Vol. 94, N 4. — P. 409–411.
10. Dridi, M. Giant cell tumour of a phalanx in the foot: a case report / M. Dridi [et al.] // Acta Orthop Belg. — 2008. — Vol. 74, N 2. — P. 273–275.
11. Iltar, S. A case of an aneurysmal bone cyst of a metatarsal: review of the differential diagnosis and treatment options / S. Iltar [et al.] // J. Foot Ankle Surg. — 2009. — Vol. 48, N 1. — P. 74–79.
12. Maheshwari, A.V. Metastatic skeletal disease of the foot: case reports and literature review / A.V. Maheshwari [et al.] // Foot Ankle Int. — 2008. — Vol. 29, N 7. — P. 699–710.
13. Malik, R. Transformation of solitary osteochondroma calcaneum to chondrosarcoma — a case report / R. Malik [et al.] // Indian J. Pathol. Microbiol. — 2004. — Vol. 47, N 1. — P. 42–43.
14. Repбраз, F.J. Chondroblastoma of the carpal scaphoids / F.J. Repбраз [et al.] // An. Sist. Sanit. Navar. — 2008. — Vol. 31, N 3. — P. 295–300.
15. Skinner, R. Calcaneal osteochondroma. / R. Skinner [et al.] // J. Okla State Med. Assoc. — 2007. — Vol. 100, N 4. — P. 120–124.

СВЕДЕНИЯ ОБ АВТОРАХ:

Засульский Филипп Юрьевич – к.м.н. ведущий научный сотрудник отделения нейроортопедии и костной онкологии ФГУ «РНИИТО им. Р.Р. Вредена» Минздравсоцразвития России

E-mail: herihor@rambler.ru;

Зайцева Марина Юрьевна – к.м.н. научный сотрудник экспериментально-морфологического отделения ФГУ «РНИИТО им. Р.Р. Вредена» Минздравсоцразвития России;

Емельянов Владимир Геннадьевич – к.м.н. заведующий травматолого-ортопедическим отделением №19 ФГУ «РНИИТО им. Р.Р. Вредена» Минздравсоцразвития России;

Привалов Анатолий Михайлович – к.м.н. ассистент кафедры оперативной хирургии с топографической анатомией ВМА им. С.М. Кирова.