

## ВАРИАНТЫ ОСТЕОСИНТЕЗА ПОЗВОНОЧНИКА В УСЛОВИЯХ СНИЖЕННОЙ МИНЕРАЛЬНОЙ ПЛОТНОСТИ КОСТИ

В.Д. Усиков, Д.А. Пташников, М.Ю. Докиш

*ФГУ «Российский научно-исследовательский институт травматологии и ортопедии им.Р.Р. Вредена Росмедтехнологий»,  
директор – д.м.н. профессор Р.М. Тихилов  
Санкт-Петербург*

Рассмотрены возможности металлофиксации позвоночника при лечении патологических компрессионных переломов позвонков на фоне остеопороза. Анализируются результаты хирургического лечения 47 человек, которым за период с 2004 по 2009 год выполнялись различные оперативные вмешательства на позвоночнике с имплантацией металлоконструкций. У 27 пациентов применялись протяженные многвинтовые транспедикулярные конструкции. У 20 пациентов осуществляли дополнительное введение костного цемента в фиксируемые тела позвонков в сочетании с транспедикулярной фиксацией. Результаты лечения оценивались на основании достигнутой коррекции деформации позвоночника, восстановления его опороспособности и купирования болевого синдрома по шкале ВАШ-100. Достигнуты положительные результаты лечения в обеих группах больных. Лучшие результаты отмечены у больных, которым проводилось дополнительное укрепление транспедикулярных конструкций костным цементом.

**Ключевые слова:** остеопороз, позвоночник, компрессионный перелом, хирургическое лечение, транспедикулярная фиксация, вертебропластика.

## VARIANTS OF SPINE OSTEOSYNTHESIS AT LOW MINERAL DENSITY OF BONE

V.D. Usikov, D.A. Ptashnikov, M.Yu. Dokish

The analysis of the results of transpedicular screw fixation in the treatment of patients with osteoporotic vertebral compression fractures was done. In the first group (N=27) the polysegmental transpedicular screw fixation was applied. In the second group (N=20) we used short-level stabilization with additional augmentation of transpedicular screws by bone cement. The spinal stability, restoration of function, correction of spine's deformation and pain relief was same in both groups. But in the second group the results was achieved with less traumatization and time of rehabilitation of the patients.

**Key words:** osteoporosis, spine, vertebral compression fractures, surgical treatment, transpedicular screw fixation, vertebroplasty.

### Введение

Создание оптимальных условий для консолидации переломов различной локализации путем надежной фиксации отломков является одной из ключевых проблем в травматологии и ортопедии [5, 7]. Развитие способов решения этой задачи в историческом аспекте шло по пути использования разнообразных внешних фиксирующих устройств (шины, лонгеты, гипсовые повязки) и разработки различных видов оперативных вмешательств [7]. Однако все применяемые операции на костях, даже при точной репозиции перелома, не всегда могут обеспечить надежное соединение и удержание костных отломков на весь необходимый период иммобилизации [6]. Лишь во второй половине XX века, с появлением новых металлоконструкций и проведением

глубоких научных исследований в этой области, удалось достигнуть определенных успехов в решении проблемы стабильной фиксации переломов [5]. Специально для разработки способов надежного внутреннего остеосинтеза в 1958 г. в Давосе (Швейцария) была организована научная группа АО/ASIF, на работах которой базируется современная концепция внутренней фиксации [5].

Если в оперативном лечении переломов периферического скелета были достигнуты существенные успехи, то надежная фиксация позвоночника долгое время оставалась нерешенной проблемой [1, 9]. В этой области длительное время единственным способом оперативного лечения травм и заболеваний позвоночника являлось использование различных костно-пластических

материалов, а иммобилизация достигалась за счет различных внешних корсетов и требовала длительного постельного режима [9, 11]. Имеющиеся конструкции не обеспечивали надежную фиксацию позвонков, позволяющую выдерживать осевую нагрузку на позвоночник, и в значительной степени играли вспомогательную роль [1, 11]. Только с появлением внутреннего транспедикулярного остеосинтеза позвоночника и разработкой других современных конструкций в арсенале врачей, занимающихся спинальной хирургией, появились способы надежной фиксации позвоночника при его травмах и заболеваниях [8, 12].

В последнее время в связи с общим улучшением качества жизни, высоким уровнем оказываемой медицинской помощи и естественным старением населения всего мира одной из крупнейших медицинских и социально значимых проблем во всех странах мира стал остеопороз, который является одним из наиболее распространенных метаболических заболеваний скелета [3, 25]. Так, по данным Института ревматологии РАМН, остеопорозом в России страдают 28% мужчин и женщин старше 50 лет [3]. По данным ВОЗ, свыше 20% женщин во всем мире старше 50 лет имеют остеопороз шейки бедра и около 16% – остеопороз позвоночника [25]. В США ежегодно происходит более 1,5 млн. переломов, связанных с остеопорозом. При этом из общего числа переломов около 700 000 случаев приходится на переломы позвоночника [19].

Учитывая наиболее частую локализацию патологических переломов при остеопорозе именно в позвоночнике и повышенные требования к устойчивой фиксации металлоконструкций в позвонках, определяемые высокой механической нагрузкой на оперированный отдел позвоночника в вертикальном положении, проблема остеопороза в вертебрологии занимает особое место.

В настоящее время хирургическому лечению травмы позвоночника на фоне системного остеопороза у лиц пожилого возраста посвящены многочисленные публикации. Но почти все они касаются малоинвазивного метода лечения таких переломов, заключающегося в закрытом пункционном введении различных стабилизирующих позвонков имплантов – закрытой чрескожной пункционной вертебропластики и кифопластики [2, 10, 18].

Однако, несмотря на высокую эффективность, вертебропластика не позволяет восстановить высоту тела сломанного позвонка и исключить развитие в последующем кифотической деформации позвоночного столба, не восстанавливает сагиттальный баланс туловища, что вызывает нарушение биомеханики всего позвоночника и приводит

к перегрузке других позвоночно-двигательных сегментов. В результате в среднем через 1 год после выполненной вертебропластики у 15–20% пациентов происходят новые компрессионные переломы позвонков на других уровнях, чаще смежных с оперированным [17]. Несмотря на тот факт, что большинство компрессионных переломов позвонков при остеопорозе являются неосложненными [3, 4, 19], в 2–3% случаев они сопровождаются неврологическими нарушениями, связанными с компрессией содержимого позвоночного канала за счет возникающего вертебро-медуллярного конфликта [16, 21]. Поэтому при необходимости декомпрессии сосудисто-нервных образований позвоночного канала с целью устранения имеющихся неврологических расстройств, при выраженной нестабильности позвоночного столба и наличии кифотической деформации лица пожилого возраста с переломами позвоночника на фоне остеопороза нуждаются в проведении сложных реконструктивно-восстановительных оперативных вмешательств, где к остеосинтезу позвоночника предъявляются повышенные требования.

Использование стандартного подхода к остеосинтезу позвоночника у данной категории больных ограничено в связи с тем, что отсутствует возможность выполнения жесткой фиксации элементов металлоконструкции в порозных позвонках с часто развивающейся в последующем миграцией конструкции и высоким процентом неудовлетворительных результатов [13–15, 22, 24].

Одним из возможных способов повышения надежности спондилосинтеза у больных с остеопорозом является увеличение протяженности фиксации позвоночника за счет использования многовинтовых конструкций, что уменьшает риск несостоятельности остеосинтеза и миграции конструкции. Однако при этом значительно возрастает травматичность операции вследствие увеличения размеров операционной раны, длительности оперативного вмешательства, величины кровопотери, что является лимитирующим фактором у лиц пожилого возраста, которые часто имеют серьезные сопутствующие соматические заболевания, неблагоприятно сказывающиеся на возможности проведения им обширных реконструктивных операций.

Вышеперечисленное указывает на то, что при переломах позвоночника на фоне системного остеопороза у лиц пожилого возраста с сопутствующей сердечно-легочной патологией, перспективным направлением является повышение надежности фиксации винтов в телах позвонков за счет дополнительного укрепления их костным цементом [20, 23, 26]. Сочетание металлоостеосинтеза позвоночника с вертебропластикой позволяет добиться стабильного остеосинтеза без

увеличения травматичности оперативного вмешательства, так как введенный в тела позвонков костный цемент обеспечивает опороспособность позвонков и предотвращает прорезывание винтов в кости и их вырывание из позвонков при нагрузке. Введение цемента в фиксируемые тела позвонков может осуществляться пункционным способом через трепаны, которые устанавливаются рядом с винтами в телах позвонков, или с применением специальных перфорированных винтов, имеющих центральный канал с отверстиями, выходящими на боковую поверхность резьбовой части винтов. В последнем случае цемент в позвонки вводится непосредственно через установленные винты.

### Материал и методы

За период с 2004 по 2009 г. в отделении нейроортопедии с костной онкологией РНИИТО им. Р.Р. Вредена было прооперировано 47 человек с нестабильными патологическими переломами позвонков на фоне остеопороза, которым выполнялись различные хирургические вмешательства на позвоночнике с имплантацией металлоконструкций. В основном это были женщины с постменопаузальным остеопорозом (рис. 1, 2). У пациентов молодого и среднего возраста выявленный остеопороз развился после длительного приема стероидных гормонов.

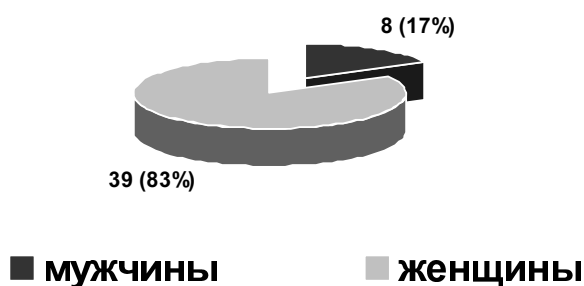


Рис. 1. Распределение больных с переломами позвоночника на фоне остеопороза по полу

В группу исследования вошли пациенты с нестабильными компрессионно-оскольчатыми переломами позвонков, грубой деформацией позвоночного столба и с признаками вертебро-медуллярного конфликта, которые нуждались в инструментальной фиксации позвоночника. С целью устранения кифотической деформации, декомпрессии спинного мозга и фиксации позвоночного столба этим пациентам потребовалась имплантация различных металлоконструкций, стабилизирующих позвоночник.




Рис. 2. Распределение больных с переломами позвоночника на фоне остеопороза по возрасту

Диагностика патологических компрессионных переломов позвонков основывалась на клинико-анамнестических данных, результатах рентгенографии позвоночника в стандартных проекциях и спиральной КТ позвоночника. При наличии признаков компрессии нервно-сосудистых образований спинного мозга проводилось МРТ-исследование, а при необходимости – электромиография. У пациентов с тяжелой сопутствующей патологией в план обследования включался осмотр специалистов: терапевта, кардиолога, эндокринолога, уролога, гинеколога и врача-анестезиолога. Диагноз остеопороза подтверждался по данным рентгеновской денситометрии (DEXA), которая показала снижение минеральной плотности костной ткани у всех пациентов (средний T-критерий составил -2,86 SD). При этом у 16% больных отмечался выраженный остеопороз с T-критерием ниже -3,5. Данное исследование проводилось всем пациентам в возрасте 60 лет и старше, имеющих в анамнезе низкоэнергетическую травму позвоночника. Часть пациентов до травмы наблюдалась и получала лечение по поводу выявленного ранее остеопороза.

Нестабильный характер перелома определялся по данным стандартной спондилографии в двух проекциях и компьютерной томографии. Неврологические проявления в основном заключались в виде одно- или двусторонних радикулопатий (10 больных – 21,3%). Значительно реже, у трех больных (6,4%), при выраженном смещении отломков в просвет позвоночного канала или при натяжении спинного мозга на вершине кифоза возникали более тяжелые проявления вертебро-медуллярного конфликта в виде глубоких нижних парапарезов и плегий.

С целью устранения кифотической деформации, декомпрессии спинного мозга и фиксации позвоночного столба этим пациентам потребо-

васась имплантация различных металлоконструкций, стабилизирующих позвоночник.

Всем пациентам с подтвержденным диагнозом остеопороза одновременно с оперативным лечением назначалась системная терапия комбинированными препаратами кальция и витамина D<sub>3</sub> и одним из препаратов группы бисфосфонатов.

Учитывая слабые фиксирующие свойства имплантатов в условиях сниженной минеральной плотности костной ткани, тактика лечения у больных с патологическими переломами позвонков на фоне остеопороза была различной.

В первой группе пациентов, куда вошли 27 человек (57,4%), применялись протяженные, многоточечные транспедикулярные конструкции. Увеличение точек фиксации конструкции в позвоночнике позволяло повысить надежность спондилосинтеза и снизить риск миграции имплантата. В этом случае применялись конструкции с установкой от 8 до 12 транспедикулярных винтов. После установки винтов в позвонки осуществляли дозированную коррекцию деформации и окончательную фиксацию позвоночника в достигнутом состоянии. В данной группе больных мы стремились по возможности исправить имеющуюся деформацию, так как даже умеренная коррекция посттравматической кифотической деформации позволяла восстанавливать биомеханическую ось позвоночника.

Во второй группе больных (20 пациентов или 42,6%) применялось введение костного цемента в фиксируемые тела позвонков в сочетании с транспедикулярной фиксацией. Введение цемента в тела фиксируемых позвонков позволяет, прежде всего, повысить прочность сцепления установленных транспедикулярных винтов с фиксируемыми позвонками и при этом уменьшить у этих больных протяженность металлоостеосинтеза, снижая тем самым хирургическую «агрессию». Первоначально введение костного цемента в фиксируемые тела порозных позвонков нами осуществлялось после установки транспедикулярных винтов через трепаны, вводимые рядом с винтами, что требовало дополнительного времени для установки трепана. При этом распределение костного цемента вокруг винтов чаще происходило неравномерно. Поэтому в последнее время мы стали применять более эффективный и удобный способ остеосинтеза с применением перфорированных винтов, через которые вводится цемент непосредственно в тела позвонков. Эти винты имеют канал в центре сердечника и несколько отверстий, выходящих на боковую поверхность винта в разных направлениях. Использование перфорированных винтов обеспечивало во всех случаях равномерное распределение костного цемента

вокруг винта с формированием цементной мантши, надежно фиксирующей винт в порозной кости. Через каждый винт вводилось от 1,5 до 3 мл костного цемента для вертебропластики, при этом использовался цемент различных марок (Simplex, Spineplex, Osteopal V, CementoFixx, Parallax, Synicem).

## Результаты и обсуждение

Результаты лечения оценивали на основании достигнутой коррекции деформации позвоночника, восстановления его опороспособности и купирования болевого синдрома.

По данным клинико-рентгенологического контроля непосредственно после операции, затем через 1, 3, 6 и 12 месяцев проводилась оценка стабильности металлофиксации позвоночника и опороспособности позвоночного столба.

Степень купирования болевого синдрома нами определялась при помощи визуально-аналоговой шкалы (VAS-100).

Хорошие результаты лечения характеризовались восстановлением опороспособности позвоночного столба, отсутствием клинических и рентгенологических признаков нестабильности фиксации и миграции конструкций и полным или практически полным купированием болевого синдрома (0–24 балла по VAS-100).

Результаты лечения были расценены как удовлетворительные у больных с отсутствием признаков миграции металлоконструкции, неполным восстановлением сагиттального баланса и умеренным болевым синдромом (25–49 баллов по шкале VAS).

К неудовлетворительным результатам относили явления нестабильности фиксации с миграцией элементов конструкции и сохранение или нарастание сильного болевого синдрома (более 50 баллов по шкале VAS-100).

Результаты лечения больных были следующими.

В первой группе больных, которым выполнялась протяженная многвинтовая транспедикулярная фиксация позвоночника, у двух пациентов (7,4%) в раннем послеоперационном периоде, после перевода в вертикальное положение, отмечалась нестабильность остеосинтеза с явлениями миграции винтов в позвонках, что потребовало проведения реопераций с дополнительным укреплением транспедикулярных винтов в телах позвонков костным цементом.

При оценке отдаленных результатов лечения у 5 пациентов первой группы (18,5%) наблюдались резорбция костной ткани вокруг винтов и их дислокация в телах позвонков. Это потребовало практически постоянного ношения ортопедических корсетов, что в сочетании с умеренно

выраженным хроническим болевым синдромом значительно снижало качество их жизни. У всех этих пациентов имелся тяжелый остеопороз осевого скелета с Т-критерием ниже  $-3.0$  SD по данным денситометрии. Повторные оперативные вмешательства в этой группе в отдаленном периоде были выполнены двум пациентам (7,4%).

Результаты лечения больных второй группы, которым выполнялся металлоостеосинтез позвоночника в сочетании с вертебропластикой костным цементом, показали, что во всех случаях удалось добиться надежной фиксации конструкции и восстановить опороспособность позвоночника. Осложнений в раннем послеоперационном периоде не было. У 4 человек отмечался выход небольшого количества костного цемента в область мягких паравертебральных тканей, у 1 больного произошло незначительное вытекание цемента под заднюю продольную связку без каких-либо клинических проявлений.

Отдаленные результаты лечения пациентов этой группы показали, что лишь у одного больного (5%) отмечалась миграция металлоконструкции, что, на наш взгляд, было связано с недостаточным введением цемента вокруг винтов в фиксируемых позвонках при пункционном

варианте вертебропластики. Повторная операция у данного пациента не выполнялась.

Динамика болевого синдрома в анализируемых группах больных в до- и послеоперационном периоде по шкале VAS-100 представлена на рисунке 3. Достоверных различий между группами не отмечалось.

В таблице представлены сводные результаты лечения пациентов в обеих группах в ближайшем и отдаленных периодах. В обеих группах больных при оценке ближайших результатов лечения в большинстве случаев удалось достичь хороших и удовлетворительных результатов. Однако в дальнейшем результаты лечения больных во второй группе (сочетание остеосинтеза позвоночника и вертебропластики костным цементом) были достоверно лучше, чем в первой. Более высокий процент неудовлетворительных результатов в отдаленном периоде у пациентов первой группы был обусловлен отсутствием надежной фиксации транспедикулярных винтов в порозной кости и их миграцией даже при многоуровневом остеосинтезе позвоночника. В основном это происходило при наличии у больных тяжелого остеопороза с выраженным снижением минеральной плотности костной ткани.

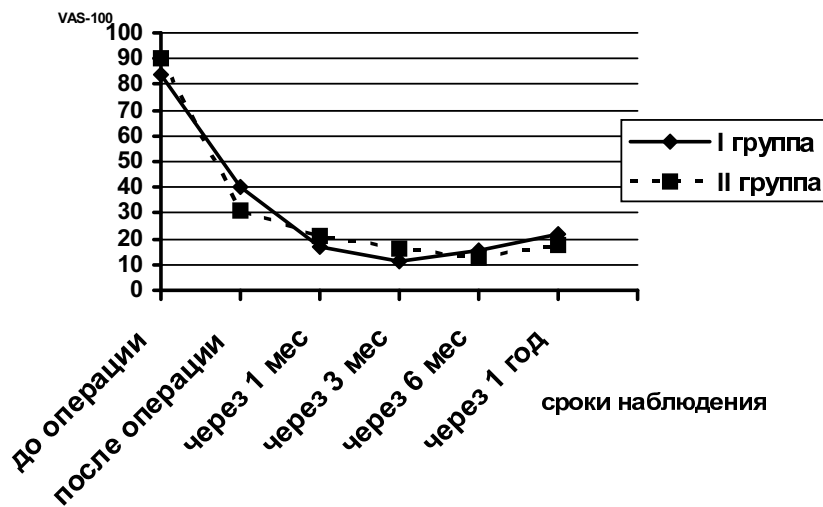


Рис. 3. Динамика болевого синдрома до и после операции в первой и второй группах больных

Ближайшие и отдаленные результаты хирургического лечения у пациентов в первой и второй группах

Таблица

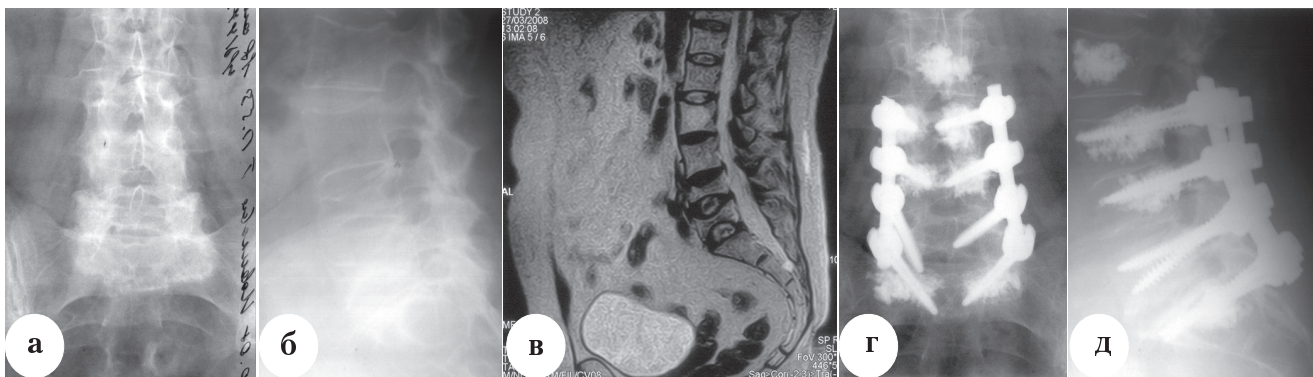
Результаты		Группа	
		Первая (n=27)	Вторая (n=20)
Ближайшие	Хорошие	21 (77,8%)	18 (90,0%)
	Удовлетворительные	4 (14,8%)	2 (10,0%)
	Неудовлетворительные	2 (7,4%)	—
Отдаленные	Хорошие	18 (66,7%)	17 (85,0%)
	Удовлетворительные	4 (14,8)	2 (10,0%)
	Неудовлетворительные	5 (18,5%)	1 (5,0%)

Дополнительное введение костного цемента в тела позвонков, фиксируемых металлоконструкцией, создавало вокруг установленных транспедикулярных винтов цементную мантию, благодаря которой удалось достигнуть надежного «сцепления» конструкции с костной тканью и снизить риск миграции винтов из тел позвонков. Применение данной методики позволило обойтись ограниченным остеосинтезом позвоночника даже в случаях выраженного системного остеопороза. Уменьшение протяженности металлофиксации, достигаемое за счет введения костного цемента, и соответственно степени травматизации мягких тканей и уровня кровопотери, снижает величину хирургической «агрессии» на организм пациента, что особенно актуально у лиц пожилого и старческого возраста, которые составляют основную часть больных остеопорозом.

**Клинический пример.**

Пациентка Н., 61 год, поступила в отделение нейрортопедии и костной онкологии РНИИТО им.

опороза, гемангиома в теле L<sub>2</sub> позвонка. Консервативное лечение дало кратковременный эффект. По поводу хронического болевого синдрома постоянно вынуждена пользоваться ортопедическими корсетами. После обследования пациентке был выполнен репозиционно-стабилизирующий транспедикулярный остеосинтез L<sub>3</sub>-L<sub>4</sub>-L<sub>5</sub>-S<sub>1</sub> позвонков восьмивинтовой системой с использованием перфорированных винтов и дополнительной фиксацией конструкции костным цементом. Также одновременно была выполнена пункционная вертебропластика L<sub>2</sub> позвонка по поводу гемангиомы (рис. 4.). Длительность операции составила 4 часа, кровопотеря – 800 мл. Сразу после операции пациентка отметила регресс болевого синдрома (с 80 до 15 баллов по визуально-аналоговой шкале). В дальнейшем при сроке наблюдения до 1 года на контрольных осмотрах признаков нестабильности конструкции не отмечалось, болевой синдром не беспокоил, сохранялось чувство незначительного дискомфорта в спине. Через 3 месяца после операции пациентка перестала пользоваться корсетом и вернулась к привычному образу жизни.



**Рис. 4.** Больная Н. с нестабильными компрессионными переломами L<sub>4</sub>, L<sub>5</sub> позвонков на фоне остеопороза: а, б – рентгенограммы до лечения; в – МРТ до лечения, г, д – рентгенограммы после оперативного лечения с установкой транспедикулярной конструкции и дополнительной вертебропластикой фиксируемых позвонков костным цементом

Р.Р. Вредена с жалобами на постоянные выраженные боли тупого ноющего характера в поясничном отделе позвоночника, возникающие при любых физических вертикальных нагрузках, тряской езде в транспорте, поворотах в постели, постоянное чувство усталости в пояснице, ощущение слабости мышц спины при длительном нахождении в вертикальном положении. Пациентка в течение последних 2-х лет наблюдалась и получала лечение по поводу постменопаузального остеопороза. Т-критерий – 3.1 SD. Около года назад при поездке в общественном транспорте почувствовала острую боль в спине. По данным рентгенографии позвоночника и МРТ выявлены компрессионные переломы L<sub>4</sub>, L<sub>5</sub> позвонков на фоне осте-

## Выводы

1. При остеосинтезе позвоночника с использованием транспедикулярных конструкций у пациентов с тяжелыми формами остеопороза необходимо дополнительное укрепление винтов в позвонках за счет введения костного цемента, так как даже многовинтовые конструкции не позволяют у данных больных осуществить надежную фиксацию оперированного отдела позвоночника и предотвратить миграцию конструкции. Использование костного цемента позволяет добиться устойчивого остеосинтеза прооперированного отдела позвоночника и снизить травматичность операции, за счет уменьшения протяженности металлофиксации.



2. При сочетании транспедикулярного остеосинтеза позвоночника и вертебропластики предпочтительным является использование специальных перфорированных винтов для введения костного цемента в тела позвонков, так как это позволяет осуществить введение цемента непосредственно вокруг фиксируемых винтов конструкции и более надежную их фиксацию в телах позвонков, за счет формирования полноценной цементной мантии вокруг винтов.

## Литература

- Берснев, В.П. Хирургия позвоночника, спинного мозга и периферических нервов / В.П. Берснев, Е.А. Давыдов, Е.Н. Кондаков. — СПб.: Специальная литература, 1998. — 368 с.
- Кавалерский, Г.М. Пункционные методы хирургического лечения остеопоротических переломов тел позвонков / Г.М. Кавалерский [и др.] // Русский медицинский журнал. — 2006. — Т. 14, № 16. — С. 1175—1177.
- Михайлов Е.Е. Руководство по остеопорозу / Е.Е. Михайлов, Л.И. Беневоленская. — М.: БИНОМ, 2003.
- Педаченко, Е.Г. Пункционная вертебропластика при компрессионных переломах тел позвонков у больных с остеопорозом / Е.Г. Педаченко, С.В. Куцаев / Украинський медичний часопис. — 2006. — №6 (56) — С. 96—101.
- Руководство по внутреннему остеосинтезу / М.Е. Мюллер, М. Альговер, Р. Шнейдер, Х. Виллингер: пер. с нем. — М.: Ad Marginem, 1996. — 750 с.
- Травматология и ортопедия / В.М. Шаповалов [и др.]. — СПб.: Фолиант, 2004. — 544 с.
- Уотсон-Джонс, Р. Переломы костей и повреждения суставов / Р. Уотсон-Джонс: пер. с англ. — М.: Медицина, 1972. — 672 с.
- Усиков, В.Д. Руководство по транспедикулярному остеосинтезу позвоночника: Часть I. Повреждения позвоночника и спинного мозга / В.Д. Усиков. — СПб.: Гиппократ, 2006. — 176 с.
- Цивьян, Я.Л. Повреждения позвоночника / Я.Л. Цивьян. — М.: Медицина, 1971. — 312 с.
- Cortet, V. Percutaneous vertebroplasty in the treatment of osteoporotic vertebral compression fractures: an open prospective study / V. Cortet [et al.] // J. Rheumatol. — 1999. — Vol. 26, N 10. — P. 2222—2228.
- Cotler, J.M. Spinal fusion: science and technique / J.M. Cotler, H.B. Cotler. — New York: Springer-Verlag, 1990. — 407 p.
- Dick, W. Posterior instrumentation and fusion for unstable fractures and fracture-dislocations of the thoracic and lumbar spine: a comparative study of three fixation devices in 70 patients / W. Dick // Spine. — 1993. — Vol. 18. — P. 450—460.
- Dickman, C. Transpedicular screw-rod fixation of the lumbar spine: operative technique and outcome in 104 cases / C. Dickman, R.G. Fessler, M. MacMillan [et al.] // J. Neurosurg. — 1992. — Vol. 77. — P. 860—870.
- Essens, S. Complications associated with the technique of pedicle screw fixation: a selected survey of ABC members / S. Essens, B.L. Sacs, V. Dreyzin // Spine. — 1993. — Vol. 18. — P. 2231—2239.
- Halvorson, T.L. Effects of bone mineral density on pedicle screw fixation / T.L. Halvorson [et al.] // Spine. — 1994. — Vol. 19. — P. 2415—2420.
- Kim, K.T. Delayed vertebral collapse with neurological deficits secondary to osteoporosis / K.T. Kim, K.S. Suk, J.M. Kim, S.H. Lee // Int. Orthop. — 2003. — Vol. 27. — P. 65—69.
- Kim, S.H. Risk factors of new compression fractures in adjacent vertebrae after percutaneous vertebroplasty / S.H. Kim, H.S. Kang, J.A. Choi, J.M. Ahn // Acta Radiol. — 2004. — Vol. 45, N 4. — P. 440—445.
- Molinari, R.W. Vertebroplasty and kyphoplasty: biomechanics, outcomes, and complications / R.W. Molinari // Curr. Opin. Orthop. — 2004. — Vol. 15, N 3. — P. 142—149.
- Riggs B.L. The prevention and treatment of osteoporosis / B.L. Riggs, L.J. III Melton // N. Engl. J. Med. — 1992. — Vol. 327. — P. 620—627.
- Sarzier, J.S. Increased pedicle screw strength with vertebroplasty augmentation in osteoporotic spines / J.S. Sarzier, A.J. Evans, D.W. Cahill // J. Neurosurg. — 2002. — Vol. 96. — P. 309—312.
- Shikata J. Surgical treatment for paraplegia resulting from vertebral fractures in senile osteoporosis / J. Shikata [et al.] // Spine. — 1990. — Vol. 15. — P. 485—489.
- Soshi, S. An experimental study on transpedicular screw fixation in relation to osteoporosis of the lumbar spine / S. Soshi [et al.] // Spine. — 1991. — Vol. 16. — P. 1335—1341.
- Wittenberg R.H. Effect of screw diameter, insertion technique, and bone cement augmentation of pedicular screw fixation strength / R.H. Wittenberg [et al.] // Clin. Orthop. — 1993. — N 296. — P. 278—287.
- Wittenberg, R.H. Importance of bone mineral density in instrumented spine fusions / R.H. Wittenberg [et al.] // Spine. — 1991. — Vol. 16. — P. 647—652.
- World Health Organization: Assessment of fracture risk and its application to screening for postmenopausal osteoporosis: report of a WHO study group // World Health Organ Tech Rep Ser. — 1994. — Vol. 843. — P. 1—129.
- Yerby, S.A. Revision of failed pedicle screws using hydroxyapatite cement: a biomechanical analysis / S.A. Yerby, E. Toh, R.F. McLain // Spine. — 1998. — Vol. 23. — P. 1657—1661.

## СВЕДЕНИЯ ОБ АВТОРАХ:

Усиков Владимир Дмитриевич — д.м.н. профессор, научный руководитель отделения нейроортопедии и костной онкологии ФГУ «РНИИТО им. Р.Р. Вредена Росмедтехнологий»;

Пташников Дмитрий Александрович — д.м.н. заведующий травматолого-ортопедическим отделением №18 ФГУ «РНИИТО им. Р.Р. Вредена Росмедтехнологий»

e-mail: drptashnikov@yandex.ru;

Докиш Михаил Юрьевич — врач-нейрохирург травматолого-ортопедического отделения №18 ФГУ «РНИИТО им. Р.Р. Вредена Росмедтехнологий»

e-mail: drdokish@mail.ru.