

## СИНДРОМ ХАГЛУНДА: ИСТОРИЧЕСКАЯ СПРАВКА И СИСТЕМАТИЧЕСКИЙ ОБЗОР

А.П. Серeda, Г.М. Кавалерский

ГБОУ ВПО «Первый Московский государственный медицинский университет им. И.М. Сеченова»,  
ректор – член-кор. РАМН, д.м.н., профессор П.В. Глыбочко  
Москва

Синдром Хаглунда является одной из основных причин болей и функциональных нарушений в задней пяточной области. Он состоит из ретрокальканеального бурсита и импинджмент-тенопатии ахиллова сухожилия из-за имеющейся деформации Хаглунда. В статье проводится подробный исторический обзор и систематический обзор существующих консервативных и хирургических методов лечения синдрома Хаглунда.

**Ключевые слова:** синдром Хаглунда, деформация Хаглунда, тенопатия ахиллова сухожилия, консервативное и хирургическое лечение.

## HAGLUND SYNDROME: HISTORICAL AND SYSTEMATIC REVIEW

A.P. Sereda, G.M. Kavalerskiy

Sechenov First Moscow State Medical University,  
rector – P.V. Glybochko, MD Professor, corresponding member of RAMS, Moscow

Haglund syndrome is one of the leading causes of pain and functional disorders in the posterior heel. It consists of retrocalcaneal pain caused by retrocalcaneal bursitis and impingement Achilles tendon tenopathy due to Haglund's deformity. Throughout historical review and systematic review of current conservative and surgical treatments for Haglund syndrome performed in the article.

**Key words:** Haglund syndrome, Haglund's deformity, Achilles tendon tenopathy, conservative treatment and surgical correction.

### Введение

Тенопатия ахиллова сухожилия достаточно часто встречается у спортсменов и физически активных людей [48, 72]. J. Leppilahti с соавторами считают, что примерно в трети всех случаев тенопатии ахиллова сухожилия локализируются в дистальной его части [38]. В структуре дистальной тенопатии ахиллова сухожилия принято различать ретрокальканеальный бурсит, синдром Хаглунда и энтезопатию ахиллова сухожилия [30, 38].

В литературе часто встречается мнение о клинической корреляции деформации Хаглунда и энтезопатии ахиллова сухожилия, и при хирургическом лечении энтезопатии нужно выполнять коррекцию деформации Хаглунда как фактора риска развития тенопатии. Однако S. Kang с соавторами в своей работе показали, что деформация Хаглунда не связана с энтезопатией и с такой же частотой присутствует и у асимптоматичных индивидуумов [31].

Неоднозначность таких заключений во многом определяется существующей термино-

логической путаницей при описании патологических состояний и причин болей в области ахиллова сухожилия.

В своей работе Patrick Haglund описал боль, причиной которой является выступающая задне-верхняя часть бугра пяточной кости в сочетании с ношением обуви с жестким задником [25]. Сейчас врачи, используя термин «экзостоз Хаглунда», обычно подразумевают клиническую ситуацию, при которой имеются боль и отек в постеро-латеральной части пяточной области, где пальпируется проминенция пяточной кости [68]. В англоязычной литературе встречаются и такие синонимы этого состояния, как «rump-bump»; «calcaneus altus»; «high prow heel» (пятка, задравшая нос), «knobbly heel» (бугристая пятка) и т.д. [68]. Помимо «экзостоза Хаглунда», встречаются термины «деформация Хаглунда» [24, 30], «синдром Хаглунда» [34, 73] и «триада Хаглунда» [11], которые не всегда являются полными синонимами, описывающими одну и ту же клиническую проблему. Попытки разобраться в этом вопросе невозможны без исторического экскурса.

**Историческая справка.** Впервые научное описание боли в задней пяточной области было сделано в 1893 году чешско-австрийским хирургом Eduard Albert (1841–1900), который предложил термин «ахиллодиния» [5], однако в своей работе он не выдвигал каких-либо предположений о патогенезе и этиологии этого состояния. Двумя годами позже, в 1885 году, вышла работа А. Rössler [56], в которой в качестве причины ахиллодинии рассматривалось воспаление сумки, расположенной между энтезисом ахиллова сухожилия и задне-верхней частью бугра пяточной кости. Спустя еще три года С.Ф. Painter опубликовал работу, в которой он гистологически обнаружил воспаление в «посткальканеальной» сумке, причиной которой являлся экзостоз пяточной кости. В свою очередь, экзостоз пяточной кости С.Ф. Painter рассматривал как одно из проявлений остеоартроза [50].

В 1923 году А.Л. Neilson назвал сумку, расположенную между ахилловым сухожилием и пяточной костью, ретрокальканеальной и впервые употребил термин «ретрокальканеальный бурсит», в качестве причин которого назвал травматизацию тесной обувью, чрезмерной ходьбой и т.д. При этом автор считал, что бурсит может возникать и в результате инфекционно-метаболического, в частности туберкулезного поражения, что определяет частый двусторонний характер воспаления. В своей работе А.Л. Neilson использовал термины «ахиллодиния» и «ретрокальканеальный бурсит» как синонимы [45].

Patrick Haglund в своей работе 1928 года впервые стал размышлять о том, что боль в дистальной части ахиллова сухожилия может вызываться разными причинами. По его мнению, термин «ахиллодиния» — слишком общий и не описывает истинную причину болей. Р. Haglund предложил выделять три причины: оссифицирующий ахиллотендинит, ахиллобурсит и патология ростковой зоны эпифиза

пяточной кости у детей. Описывая ахиллобурсит, Р. Haglund отметил, что существуют две сумки: одна, поверхностная, расположена между пяточной костью и кожей (*bursa Achillea infero-posterior*), а вторая, глубокая, — между ахилловым сухожилием и пяточной костью (*bursa Achillea supero-anterior*). По его мнению, причиной поверхностного бурсита является ношение некорректной обуви, а причиной глубокого — острая или хроническая травматизация. Глубокий бурсит, сопровождающийся импинджментом ахиллова сухожилия и бугра пяточной кости, при неэффективной консервативной терапии Р. Haglund предложил лечить оперативно путем сглаживания задне-верхней поверхности бугра пяточной кости [25]. Краевая резекция бугра пяточной кости была предложена Spitzу в 1933 году, а первая публикация, описывающая эту операцию, была сделана Aberle в 1937 году [4].

В 1939 году I. Zadek предложил лечить ахиллобурсит путем клиновидной резекции пяточной кости [74]. Для доступа к пяточной кости у трех пациентов он использовал поперечный или продольный латеральный доступ длиной 6,5 см. Помимо остеотомии, автор иссекал обе воспаленные сумки. Ширина удаляемого клина на вершине составляла около 6 мм, протяженность — 2/3 от высоты бугра пяточной кости, а сам клин располагался в 1,5–2,0 см кпереди от заднего края бугра пяточной кости (рис. 1).

В 1943 году W. Spalteholz назвал поверхностную сумку подкожной сумкой ахиллова сухожилия и считал ее хоть и не постоянной, но частой [63]. Н.Л. DuVries (1959) в своей книге «Surgery of the foot» также описал эту сумку как непостоянную [20]. При этом оба автора считали, что другая сумка, расположенная между ахилловым сухожилием и бугром пяточной кости, является постоянной. W. Spalteholz предлагал называть эту сумку *bursa tendinis calcanei* [63].

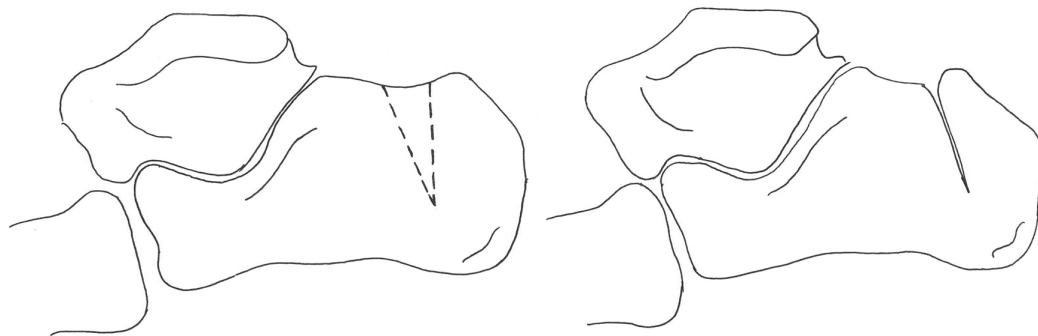


Рис. 1. Клиновидная остеотомия по I. Zadek [14]

Попытка описать вариантность выраженности бугра пяточной кости впервые была предпринята А. Fowler и J.F. Philip в 1945 году [22]. Авторы изучали шесть морфометрических параметров пяточной кости, но применительно к боли в пяточной области главным они считают угол, образуемый линиями, идущими по задней и плантарной поверхностям пяточной кости (рис. 2). Величина этого угла по результатам исследования авторов, в норме варьирует от  $44^\circ$  до  $69^\circ$ , а в случае пяточной боли, обусловленной деформацией пяточной кости, составляет  $75^\circ$  и более. Помимо описания вариантной анатомии пяточной кости, авторы подытожили и свой опыт хирургического лечения двух пациентов. Для резекции части бугра пяточной кости ими использовался задний дугообразный доступ, обращенный вершиной проксимально. После этого лоскут кожи с подкожножировой клетчаткой сдвигается вниз, выполняется иссечение «поверхностной» сумки, далее делается продольный разрез в центре ахиллова сухожилия длиной 5 см, края которого разводятся в стороны, иссекается ретрокальканеальная сумка, и выполняется частичная резекция бугра пяточной кости.

В 1965 году S.W. Keck и P.J. Kelly представили свой опыт хирургического лечения 18 пациентов (26 операций) с бурситом в задней пяточной области. Авторы утверждали, что выступающая часть бугра пяточной кости является причиной поверхностного бурсита, но она не приводит к воспалению ретрокальканеальной сумки. Ретрокальканеальный бурсит, по мнению S.W. Keck и P.J. Kelly, образуется скорее в результате системного воспалительного заболевания, а не вследствие механической травматизации выступающей частью бугра пяточной кости [32]. Авторы применяли два варианта хирургической коррекции. При первом варианте выполнялась частичная резекция бугра пяточной кости через медиальный, латеральный (предлагался K.I. Nissen в 1957 году [47]) или задний транссухожильный доступ (ранее предлагался А. Fowler и J.F. Philip в 1945 году [22]). В качестве альтернативного варианта коррекции формы пяточной кости S.W. Keck и P.J. Kelly предложили выполнять клиновидную резекцию части бугра пяточной кости, что приводило к уменьшению G-угла. Отличие от варианта клиновидной остеотомии по I. Zadek [14] заключается в том, что протяженность клина составляет всю высоту бугра пяточной кости, а не  $2/3$  (рис. 3).



Рис. 2. Угол пяточной кости по А. Fowler и J.F. Philip [22]

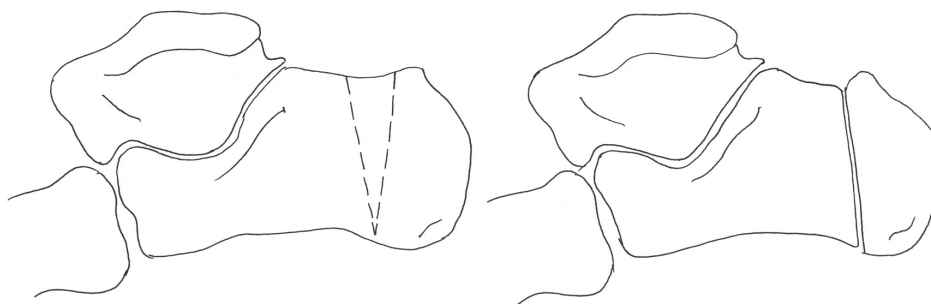


Рис. 3. Схема клиновидной резекции пяточной кости по S.W. Keck и P.J. Kelly [32]

В 1966 году P.H. Dickinson с соавторами, описывая конфликт между задне-верхним краем пяточной кости и задником обуви, предложили термин «rump bump» [19]. По мнению авторов, эта проблема чаще встречается у молодых женщин, причем неэффективному консервативному лечению способствует более выраженный, чем обычно, задне-верхний край бугра пяточной кости. Авторы выполнили хирургическую коррекцию у 21 пациента (40 операций), в ходе которой через медиальный слегка изогнутый доступ они выполняли резекцию задне-верхней части бугра пяточной кости. Медиальное расположение доступа авторы аргументировали эстетическими причинами, при том, что чаще физикально деформация локализовалась по латеральному краю от энтезиса пяточной кости. После операции авторы применяли иммобилизацию стопы в эквинусном положении в течение 4 недель. Размышляя о хирургической коррекции бугра пяточной кости, P.H. Dickinson с соавторами подчеркивали, что при конфликте бугра пяточной кости и задника обуви имеется «бурсит сумки ахиллова сухожилия». Они использовали термин, предложенный W. Spalteholz [63], намеренно отвергая термин «ретрокальканеальная сумка», предлагавшийся ранее A.L. Neilson [45], S.W. Keck и P.J. Kelly [32]. P.H. Dickinson с соавторами были знакомы с работой S.W. Keck и P.J. Kelly, но предпочли отказаться от разделения «поверхностного» и «глубокого» бурситов, считая, что ведущей причиной является патологически увеличенный костный выступ бугра пяточной кости.

В следующие два десятилетия интерес исследователей к проблеме снизился, и немногочисленные публикации описывали связь ретрокальканеального или неуточненного бурсита с системными заболеваниями (ревматоидный артрит, синдром Рейтера и т.д.), а случаи хирургического лечения носили единичный характер [12, 55, 65].

До 1982 года для описания болей в пяточной области использовались термины «тендинит», «теносиновит», «бурсит», «ретрокальканый бурсит» и т.д., пока Н. Pavlov с соавторами [52] не предложили термин «синдром Хаглунда», отдавая дань уважения Patrick Haglund, предположившему существование принципиально разных причин болей в пяточной области. Синдром Хаглунда был описан как частая причина задней пяточной боли, проявляющаяся болезненным, отеком, увеличенным в размере комплексом в области энтезиса ахиллова сухожилия. Н. Pavlov с соавторами описали следующие составные части синдрома Хаглунда: выступающая более чем обычно часть бугра

пяточной кости в области соседствующей с ней ретрокальканеальной сумки, собственно ретрокальканеальный бурсит, утолщенное ахиллово сухожилие и физикальная выпуклость в области энтезиса, которую и называют «rump bump» [52]. Работа Н. Pavlov с соавторами была первой, в которой прозвучал эпоним Хаглунд, однако стоит обратить внимание, что авторы использовали термин «синдром», а не «деформация».

Двумя годами позже M.R. Vega с соавторами [70] предложили термин «деформация Хаглунда», который получил намного более широкое распространение, чем «синдром Хаглунда». Авторы описали деформацию Хаглунда как болезненное уплотнение в области энтезиса ахиллова сухожилия с видимым выступом пяточной кости по задне-наружной поверхности, при этом свой вклад в физикальное увеличение вносят и бурсит поверхностной сумки ахиллова сухожилия и/или бурсит ретрокальканеальной сумки.

В работах 1990 и 1991 г. сохранялась терминологическая путаница: помимо синдрома и деформации Хаглунда использовались термины «ахиллобурсит», «ахиллодиния», «ретрокальканеальный бурсит» [35, 54]. В 1993 году к этому списку прибавилась и «болезнь Хаглунда» [9], хотя ранее этот термин предлагался в качестве эпонима остеохондропатии добавочной ладьевидной кости (*os tibiale externum*) [13, 35, 70]. В отечественной литературе для описания патологии в пяточной области использовались термины «болезнь Хаглунда» [1, 2] или «болезнь Хаглунда – Шинца» [3].

По мнению E.J. Sella с соавторами, такое терминологическое разнообразие является недопустимым. Они предложили понимать под болезнью Хаглунда остеохондропатию *os tibiale externum*, под деформацией Хаглунда – хронически увеличенные задне-верхнюю и латеральную пяточную области с периодическими болевыми обострениями, а под синдромом Хаглунда – боль, обусловленную воспалением в ретрокальканеальной сумке, ахилловом сухожилии и поверхностной сумке ахиллова сухожилия [62]. Однако это предложение не получило повсеместного признания, и во многих публикациях термины продолжали использоваться как синонимы [11, 26, 28, 29, 37, 40, 49, 61].

С 1998 года «Terminologia Anatomica» обязывает называть ретрокальканеальную сумку *bursa tendinis calcanei*, а поверхностную сумку – *bursa subcutanea calcanea* [21], но в публикациях по-прежнему продолжает использоваться термин «ретрокальканеальный бурсит» [33, 41, 49].

В 2006 году до этого безымянную выступающую верхнюю часть бугра пяточной кости



Н. Lohrer предложил называть бугристостью Хаглунда [39]. Отсутствие внимания анатомов к этому образованию обусловлено тем, что к нему не прикрепляются сухожильные, связочные или фасциальные структуры, однако эта бугристость, несомненно, имеет важное клиническое значение.

Для описания степени выраженности деформации Хаглунда, помимо уже упомянутого угла А. Fowler и J.F. Philip [22], авторами предлагалось измерять и другие геометрические показатели (рис. 4), однако во многих работах не удалось обнаружить связь этих показателей с выраженностью симптомов [23, 27, 70].

Планирование краевой резекции бугристости Хаглунда может осуществляться по способу параллельных наклонных линий (posterior pitch lines – PPL), предложенному Н. Pavlov с соавторами [52]. Планирование выполняется следующим образом. Нижнюю линию проводят через передний и медиальный бугорки пяточной кости, затем выстраивают к ней перпендикуляр, проходящий через задний край суставной фасетки таранной кости. Затем проводят верхнюю линию, которая должна проходить параллельно нижней через исходную точку перпендикуляра. Выступающая над линией часть пяточной кости расценивается как подлежащий резекции участок (позитивный PPL).

В своей клинической практике мы считаем более обоснованным способ планирования по Enzo J. Sella [37] (рис. 5), суть которого состоит в следующем. Сначала проводят линию инклинации пяточной кости (линия 1), затем

через точку, соответствующую наиболее вогнутой части *facies articularis cuboidea* (точка 2) параллельно линии 1 проводят еще одну линию (линия 3). Затем от заднего края бугра пяточной кости, начиная от линии 3 под углом в 50° (угол 5) к ней строят луч, который сверху выходит к основанию бугристости Хаглунда (точка 4). Резекции подлежит та часть пяточной кости, которая располагается кзади от луча (зона 6).

**Лечение синдрома Хаглунда.** Традиционно лечение синдрома Хаглунда начинается с консервативных мероприятий, к которым относят применение нестероидных противовоспалительных препаратов, локальную криотерапию, снижение нагрузки и ношение обуви с каблучком высотой 4–5 см [14]. Однако контролируемых исследований по эффективности этих мероприятий не проводилось. G.J. Sammarco, A.L. Taylor [57] сообщают, что консервативное лечение оказывается эффективным в 35% случаев. Применительно к другим методам консервативного лечения мы обнаружили только две работы. В рандомизированном контролируемом исследовании V.M. Matilla с соавторами доказали, что ортопедические стельки не предотвращают обострений ретрокальканеального бурсита и не имеют терапевтического эффекта [42]. В работе R. Aliyev с соавторами был получен положительный результат при использовании микро-токовой терапии прибором CellVAS, но авторы в качестве критерия включения использовали собирательный диагноз «ахиллодиния» [6], который, несомненно, шире, чем синдром Хаглунда.

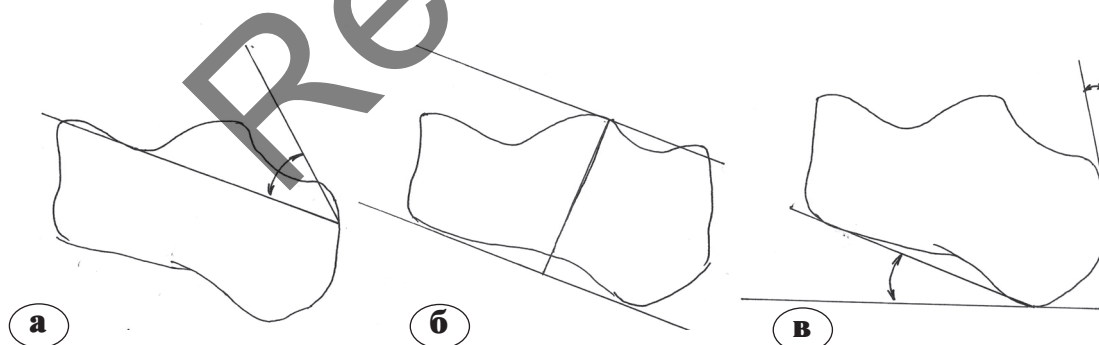


Рис. 4. Измерение степени выраженности деформации Хаглунда: а – угол J.C.A. Steffensen и A. Evensen [64], б – параллельные наклонные прямые по Н. Pavlov [52], в – угол D. Chauveaux [16]

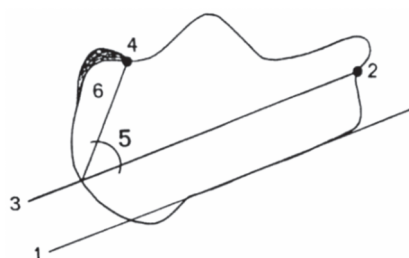


Рис. 5. Планирование объема краевой резекции по Enzo J. Sella [37]. Пояснения в тексте

При неэффективности консервативных мероприятий или при первичных жалобах эстетического характера рекомендуется оперативное лечение. В настоящее время для хирургической коррекции деформации Хаглунда, являющейся основной патогенетической причиной ретрокальканеального бурсита и импинджмент-тенопатии ахиллова сухожилия, используются следующие группы хирургических вмешательств: краевая резекция бугристости Хаглунда, клиновидная остеотомия пяточной кости и коррекция деформации с полным отсечением энтезиса ахиллова сухожилия. В свою очередь, краевая резекция, получившая наибольшее распространение, может быть выполнена открыто или эндоскопически.

Нам удалось обнаружить четырнадцать работ [1, 7, 8, 9, 11, 17, 36, 37, 46, 51, 57, 58, 59, 62], в которых сообщались результаты открытого оперативного лечения синдрома Хаглунда. Авторы использовали различные доступы для коррекции деформации Хаглунда, и во всех работах, кроме одной, выполнялось иссечение ретрокальканеальной сумки (табл. 1). Выбор доступа (медиальный или латеральный) для коррекции деформации Хаглунда во многих случаях определяется ее локализацией, и, как видно из таблицы, чаще деформация локализуется в постеро-латеральной части бугра пяточной кости [11]. Коррекция постеро-латеральной локализации деформации Хаглунда из медиального доступа сопряжена с техническими трудностями и несет в себе риск недостаточной резекции, однако в тех случаях, когда резекция выполняется по эстетическим показаниям, особенно у девушек, может быть предпочтителен именно медиальный доступ. Это утверждение было выдвинуто Р.Н. Dickinson с соавторами [19], и мы в своей клинической практике поддерживаем их.

Эндоскопическая коррекция деформации Хаглунда описывалась в семи работах [29, 37, 44, 49, 60, 67, 69], в которых суммарно изучался опыт 245 операций (табл. 2).

Среди них только в одной работе выполнялось сравнение открытой и эндоскопической резекции. Z. Leitze с соавторами в группу эндоскопической коррекции включили 30 операций (наблюдение в течение 22 месяцев), а в группу открытой коррекции – 17 операций (наблюдение в течение 42 месяцев) [37]. Результаты лечения по шкале AOFAS и продолжительность реабилитации в группах оказались одинаковыми (87,5 vs 79,3 баллов соответственно;  $p=0,115$ ), но продолжительность операции оказалась достоверно меньшей в эндоскопической группе (44 и 56 мин соответственно). Кроме того, эндоскопическая кор-

рекция позволила снизить риск осложнений. Частота поверхностных инфекций области хирургического вмешательства составила 3% и 12%, нарушения чувствительности 10% и 18%, гиперчувствительность послеоперационного рубца – 7% и 18% в эндоскопической и открытой группах соответственно. Интересен тот факт, что авторы назвали выполняемую ими процедуру ретрокальканеальной декомпрессией, что позволяет провести аналогию синдрома Хаглунда с субакромиальным импинджмент-синдромом, субакромиальным бурситом и тенонитом сухожилий ротаторной манжеты.

H. Lohrer с соавторами выполнили сравнение открытой и эндоскопической кальканеопластики при синдроме Хаглунда на трупах [39]. В этом анатомическом исследовании было выполнено 9 открытых и 6 эндоскопических операций. После операции выполнялась диссекция с целью определения повреждения окружающих структур. Оказалось, что риск повреждения икроножного нерва, сухожилия подошвенной мышцы и медиальной части ахиллова сухожилия был одинаковым. Ограничением этого исследования является тот факт, что трупные ткани менее эластичны и затрудняют проведение эндоскопической операции.

Выполнить мета-анализ имеющихся публикаций по открытой и эндоскопической коррекции деформации Хаглунда невозможно ввиду значительной гетерогенности работ и использования авторами различных инструментов оценки результатов лечения.

Нам удалось обнаружить три работы, в которых авторы выполняли чрескожную коррекцию деформации Хаглунда под флюороскопическим контролем [1, 15]. В одной из них А.А. Карданов с соавторами, анализируя опыт 18 таких операций, сообщили о 15 хороших, 2 удовлетворительных и 1 неудовлетворительном результате [2]. Кроме того, работа А.А. Карданова с соавторами являлась контролируемой: выполнялось сравнение открытой и чрескожной краевой резекции: отдаленные результаты лечения в группах оказались одинаковыми. Еще в одной работе сообщалось о коррекции деформации Хаглунда под ультразвуковым контролем [41]. Ввиду небольшого количества этих работ и принципиальных отличий в технике операций мы не стали приводить их результаты в суммирующих таблицах.

Клиновидная коррекция по S.W. Keck и P.J. Kelly [32] используется сравнительно редко. Нам удалось обнаружить только пять работ, сообщающих о ее применении, после оригинальной публикации S.W. Keck и P.J. Kelly [32]. А.Е. Miller и Т.А. Vogel сооб-

щили об успешных результатах 18 хирургических вмешательств со средним изменением угла Fowler-Philip на 11,3° [43]. В 1998 году С. Маупоу с соавторами сообщили о результатах 36 операций у 27 пациентов в среднем через 29 месяцев (выбыло из наблюдения 7 пациентов). В 12 случаях были получены отличные, в 10 – хорошие, в 5 – удовлетворительные и в 2 – плохие результаты. Среди осложнений были отмечены 2 случая рефлекторной сим-

патической дистрофии и 2 случая нейропатии *n. suralis* [12]. Оба эти исследования не были контролируемы.

М.Д. Perlman описал один случай коррекции, в котором ему удалось уменьшить угол Fowler-Philip на 24° [13]. Т.Д. Voffeli и М.С. Peterson детально описали этапы операции и планирование, при этом они не указали, скольким пациентам была выполнена такая остеотомия [10].

Таблица 1

**Характеристика открытых операций по лечению синдрома Хаглунда и их результаты**

Автор	n	Доступ	Описание	Осложнения		Результат			
				Большие	Малые	Отл.	Хор.	Без изменений	Ухудшение
Карданов [2]	8	Латеральный	Краевая резекция и иссечение сумки	0	3	6	2	0	0
Anderson с соавторами [7]	35	Латеральный	Рефиксация сухожилия якорными фиксаторами при отделении от энтезиса >50%, резекция бугристости и иссечение ретро-кальканеальной сумки	0	2	–			
	31	Центральный транссухожильный	Рефиксация сухожилия якорными фиксаторами при отделении от энтезиса >50%, резекция бугристости и иссечение ретро-кальканеальной сумки	1	3	–			
Angermann [8]	40	Латеральный	Краевая резекция и иссечение сумки	0	4	20	8	9	3
Brunner с соавторами [11]	44	4 медиальный 40 латеральный	Краевая резекция и иссечение сумки, рефиксация при необходимости	86 AOFAS					
Chen с соавторами [17]	30	Медиальный	Краевая резекция и иссечение сумки	–	--	27	0	0	3
Biyani, Jones [9]	37	Латеральный	Краевая резекция и иссечение сумки	3	11	0	21	12	3
Lehto с соавторами [36]	28	Билатеральный	Краевая резекция и иссечение сумки	4	0	13	10	2	3
Leitze с соавторами [37]	17	Медиальный или латеральный	Краевая резекция и иссечение сумки	0	5	79,3±19,0 AOFAS			3
Nesse, Finsen [46]	35	34 медиальный 1 латеральный	Нет данных	3	19	0	20	10	5
Pauker [51]	19	18 латеральный 10 медиальный	Краевая резекция и иссечение сумки	–	–	0	15	2	2
Sammarco [57]	39	Медиальный	Краевая резекция с частичным отсечением ахиллова сухожилия и рефиксацией якорными фиксаторами	–	–	19	18	1	0
Schepesis [58]	21	Медиальный J-образный	Краевая резекция и иссечение сумки	1	0	13	5	6	0
Schneider [59]	49	Латеральный	Краевая резекция и иссечение сумки	3	5	34	7	1	7
Sella [62]	16	Латеральный	Краевая резекция и иссечение сумки	3	0	0	13	0	3
Всего	449								

Таблица 2

## Характеристика эндоскопических операций по лечению синдрома Хаглунда и их результаты

Автор	n	Описание операции	Осложнения		Результат			
			Боль- шие	Малые	Отл.	Хор.	Без изме- нений	Ухуд- ше- ние
Leitze [37]	30	На животе, два портала с флюороскопическим контролем	0	3	19	5	3	3
Jerosch [29]	81	На спине, через два портала по методике van Dijk	0	1	41	34	3	3
Morag [44]	5	На животе, два портала	0	0	5	0	0	0
Ortmann [49]	30	На спине, через два портала по методике van Dijk	1	0	26	3	0	1
Scholten [60]	39	На спине, через два портала по методике van Dijk	0	1	24	6	4	2
Sterkenburg [69]	39	На животе, через два портала с флюороскопическим контролем у первых пациентов	–	–	26	8	5	0
van Dijk [67]	21	Авторская методика	0	0	15	4	1	0
Всего	245							

В единственном контролируемом исследовании, выполненном G.J. Taylor [13], сравнивались результаты 8 остеотомий по I. Zadek у 5 пациентов с результатами 61 краевой резекции у 37 пациентов. Удовлетворенность пациентов результатами операции в группах оказалась одинаковой, но при краевой резекции в 51% случаев отмечалось резидуальное выстояние пяточной кости, а в группе клиновидной остеотомии таких случаев не было.

Особым вариантом открытой кальканеопластики являются операции с полным отделением энтезиса ахиллова сухожилия от бугра пяточной кости. В ретроспективной работе J.G. DeVries с соавторами использовался медиальный J-образный доступ у 17 пациентов (22 операции). Рефиксация сухожилия осуществлялась двумя биодеградируемыми анкерами. Результаты по шкале ВАШ улучшились с  $7,9 \pm 2,3$  до  $1,6 \pm 1,3$  баллов ( $p < 0,001$ ) через  $40,1 \pm 27,0$  месяцев после операции. Полностью удовлетворенными результатами операции оказались 12 пациентов, частично удовлетворенными – 4, и один пациент был не удовлетворен результатами [18]. Аналогичная операция выполнялась A.D. Watson с соавторами в 14 случаях, однако они использовали постеролатеральный доступ [71]. Случаев осложнений не было, а послеоперационный результат по шкале AOFAS составил 98,6 баллов.

### Заключение

В настоящее время, вероятно, наиболее полным термином, описывающим суть клинической проблемы, заключающуюся в триаде ретрокальканеального бурсита (воспаления *bursa tendinis calcanei* по «Terminologia anatomica»), деформации пяточной кости и импинджментенопатии ахиллова сухожилия является «син-

дром Хаглунда». В свою очередь, в клинической практике выступающую верхнюю часть бугра пяточной кости можно называть «бугристостью Хаглунда», как предложили H. Lohrer с соавторами [12]. Вариантно синдром может протекать с воспалением субкутанеальной сумки (*bursa subcutanea calcanei*).

Лечение синдрома Хаглунда должно начинаться с консервативных мероприятий в тех случаях, когда пациент предъявляет жалобы функционального, а не эстетического характера, которые оказываются эффективным в 35% случаев [57].

Хирургическое лечение должно включать в себя кальканеопластику с целью устранения импинджмента бугристости Хаглунда с *bursa tendinis calcanei* и ахилловым сухожилием как основного патогенетического звена синдрома.

Хирургическое лечение по поводу синдрома Хаглунда может быть выполнено открыто, эндоскопически или чрескожно, однако существующая в настоящий момент доказательная база не позволяет отдать предпочтение какому-либо виду хирургических вмешательств. В некоторых работах была получена высокая частота осложнений при открытой краевой резекции (до 54%, по данным E. Nesse и V. Finsen [46]). По всей видимости, эндоскопические операции позволяют снизить риск осложнений [37], однако эта методика может приводить к недостаточной резекции, особенно если деформация распространяется по боковым флангам от энтезиса.

Для изучения эффективности и возможностей эндоскопической кальканеопластики необходимо проведение новых контролируемых исследований.

Хорошие результаты лечения показала клиновидная остеотомия бугра пяточной ко-



сти, но эта операция не получила широкого распространения.

Планируя операцию, необходимо помнить об ее обманчивой простоте. К неудовлетворительным результатам может привести неправильный выбор объема и локализации резекции, а избыточная резекция – к разрыву или отрыву ахиллова сухожилия.

Однако даже адекватная резекция не всегда приводит к успешным результатам. W. Schneider с соавторами сообщают, что ими получено 69% отличных и 14% хороших результатов, в 3% изменений не было, а 14% случаев были получены неудовлетворительные результаты [59].

Сама операция для пациента оказывается также не такой комфортной, как хотелось бы. J. Brunner с соавторами обнаружили, что 6 из 36 пациентов не рекомендовали бы эту операцию другим людям. В качестве основных причин они называли сохраняющуюся через год после операции боль и неожиданно долгий период реабилитации (у одного из пациентов восстановление заняло более 3 лет, а в среднем симптомы купировались через 6–24 месяца после операции) [11].

## Литература

- Ежов М.Ю., Баталов О.А. Хирургическое лечение редкой и ятрогенной ортопедической патологии стопы. Саратовский научно-медицинский журнал. 2012; (4):979-982.  
*Yezhov M.Yu., Batalov O.A. Khirurgicheskoye lecheniye redkoy i yatrogennoy ortopedicheskoy patologii stopy [Surgical treatment of rare and iatrogenic orthopedic foot pathology]. Saratovskiy nauchno-meditsinskiy zhurnal. 2012; (4):979-982.*
- Карданов А.А., Буали Н.М., Русанова В.В., Непомящий И.С. Результаты хирургического лечения болезни Хагlundа. Травматология и ортопедия России. 2013; (1): 67-71.  
*Kardanov A.A., Buali N.M., Rusanova V.V., Nepomyashchiy I.S. Rezul'taty Khirurgicheskogo lecheniya bolezni Khaglund'a [Results of surgical treatment of Haglund's disease]. Travmatologiya i Ortopediya Rossii. 2013; (1): 67-71.*
- Швед С.И., Сысенко Ю.М., Шилов В.Г. Чрескостный остеосинтез по Илизарову у больного с патологическим переломом пяточной кости на фоне ее остеохондропатии. Гений ортопедии. 1997; (2): 32-35.  
*Shved S.I., Sysenko YU.M., Shilov V.G. Chreskostnyy osteosintez po Ilizarovu u bol'nogo s patologicheskim perelomom pyatochnoy kosti na fone yeye osteokhondropatii [Ilizarov external fixation in a patient with pathological fracture of the calcaneus against her osteochondropathy]. Geniy ortopedii. 1997; (2): 32-35.*
- Aberle W. Der hohe Calcaneus und seine operative Behandlung nach Spitzzy. Z. Orthop. 1937;66:281-290.
- Albert E. Achillodynie. Wien Med Presse. 1893; 34:41-43.
- Aliyev R., Muslimov Q., Geiger G. Results of conservative treatment of achillodynia with application micro-current therapy. Georgian Med. News. Oct;187:35-42.
- Anderson J.A., Suero E., O'Loughlin P.F., Kennedy J.G. Surgery for retrocalcaneal bursitis: a tendon-splitting versus a lateral approach. Clin. Orthop. 2008;466:1678-1682.
- Angermann P. Chronic retrocalcaneal bursitis treated by resection of the calcaneus. Foot Ankle. 1990;10:285-287.
- Biyani A., Jones D.A. Results of excision of calcaneal prominence. Acta Orthop. Belg. 1993;59:45-49.
- Boffeli T.J., Peterson M.C. The Keck and Kelly wedge calcaneal osteotomy for Haglund's deformity: a technique for reproducible results. J Foot Ankle Surg. 2012;51(3):398-401.
- Brunner J., Anderson J., O'Malley M., Bohne W., Deland J., Kennedy J. Physician and patient based outcomes following surgical resection of Haglund's deformity. Acta Orthop. Belg. 2005;71:718 – 723.
- Burry H.C., Pool C.J. Central degeneration of the achilles tendon. Rheumatol. Rehabil. 1973;12:177-181.
- Caffey J. Pediatric X-ray diagnosis. Year Book Medical, Chicago. 1962
- Calder J.D.F. Achilles tendon study group disorders of the Achilles tendon insertion: Current Concepts, 2012, 218 p.
- Cazeau C. et al. Chirurgie mini-invasive at percutanee du pied. Sauramps Medical. 2009:207.
- Chauveaux D.; Liet, P.; Le Huec J.C, Midy D. A new radiologic measurement for the diagnosis of Haglund's deformity. Surg. and Radiol. Anal. 1991;13: 39-44.
- Chen C.H., Huang P.J., Chen T.B., Cheng Y.M., Lin S.Y., Chiang H.C. et al. Surgical treatment for Haglund's deformity. Kaohsiung J. Med. Sci. 2001; 7:419-422.
- DeVries J.G., Summerhays B., Guehlstorf D.W. Surgical correction of Haglund's triad using complete detachment and reattachment of the Achilles tendon. J. Foot Ankle Surg. 2009;48:447-451.
- Dickinson P.H., Coutts M.B., Woodward E.P., Handler D. Tendo Achillis bursitis. Report of twenty-one cases. J. Bone Joint Surg. Am. 1966; 48:77 – 81.
- DuVries H.L. Surgery of the foot. St. Louis: CV Mosby; 1959. 381 p.
- Federative Committee on Anatomical Terminology. Terminologia anatomica. New York; 1998. 45 p.
- Fowler A., Philip J. F. Abnormality of the calcaneus as a cause of painful heel its diagnosis and operative treatment. British Journal Surgery. 1945; 32 (128):494 – 498.
- Fuglsang F., Torup D. Bursitis retrocalcanearis. Acta Orthop. Scandinavica. 1961; 30:315-323.
- Gillott E., Ray P. Tuberculosis of the calcaneum masquerading as Haglund's deformity: a rare case and brief literature review. BMJ Case Rep. 2013. doi:pii: bcr2013009252. 10.1136/bcr-2013-009252.
- Haglund P. Beitrag zur Klinik der Achillessehne. Zeitschr. Orthop. Chir. 1928;49:49 – 58.
- Harris C.A., Peduto A.J. Achilles tendon imaging. Australas Radiol. 2006;50:513 – 525.
- Heneghan M.A., Pavlov H. The Haglund painful heel syndrome. Experimental investigation of cause and therapeutic implications. Clin. Orthop. 1984;(187):228-234.

28. Jerosch J., Nasef N.M. Endoscopic calcaneoplasty – rationale, surgical technique, and early results: a preliminary report. *Knee Surg. Sports Traumatol. Arthrosc.* 2003;11:190–195.
29. Jerosch J., Schunck J., Sokkar S.H. Endoscopic calcaneoplasty (ECP) as a surgical treatment of Haglund's syndrome. *Knee Surg. Sports Traumatol. Arthrosc.* 2007;15:927-934.
30. Johansson K.J., Sarimo J.J., Lempainen L.L., Laitala-Leinonen T., Orava S.Y. Calcific spurs at the insertion of the Achilles tendon: a clinical and histological study. *Muscles Ligaments Tendons J.* 2013;2(4):273-277.
31. Kang S., Thordarson D.B., Charlton T.P. Insertional Achilles tendinitis and Haglund's deformity. *Foot Ankle Int.* 2012;33(6):487-491.
32. Keck S.W.; Kelly P.J. Bursitis of the Posterior Part of the Heel. Evaluation of surgical treatment of eighteen patients. *J. Bone Joint Surg. Am.* 1965;47(2):267-273.
33. Kondreddi V., Gopal R.K., Yalamanchili R.K. Outcome of endoscopic decompression of retrocalcaneal bursitis. *Indian J. Orthop.* 2012;46(6):659-663.
34. Kucuksen S., Karahan A.Y., Erol K. Haglund syndrome with pump bump. *Med. Arh.* 2012;66(6):425-427.
35. Le T.A., Joseph P.M. Common exostectomies of the rearfoot. *Clin. Podiatr. Med. Surg.* 1991;(8):601–623.
36. Lehto M.U.K., Jarvinen M., Suominen P. Chronic Achilles peritendinitis and retrocalcaneal bursitis. *Knee Surg. Sports. Traumatol. Arthrosc.* 1994;2:182-185.
37. Leitze Z., Sella E.J., Aversa J.M. Endoscopic decompression of the retrocalcaneal space. *J. Bone Joint Surg. Am.* 2003; 85:1488–1496.
38. Leppilahti J., Karpakka J., Gorra A., Puranen J., Orava S. Surgical treatment of overuse injuries to the achilles tendon. *Clinical J. of Sport Med.* 1994;4:100–107.
39. Lohrer H., Nauck T., Dorn N.V., Konecny M.A. Comparison of endoscopic and open resection for Haglund tuberosity in a cadaver study. *Foot Ankle Int.* 2006; 27:445–450
40. Ly J.Q., Bui-Mansfield L.T. Anatomy of and abnormalities associated with Kager's fat Pad. *Am. J. Roentgenol.* 2004; 182:147–154.
41. Madarevic T., Rakovac I., Ruzic L., Tudor A., Gudac Madarevic D., Prpic T., Seštan B. Ultrasound-assisted calcaneoplasty. *Knee Surg. Sports Traumatol. Arthrosc.* 2013 Sep 26. [Epub ahead of print].
42. Mattila V.M., Sillanpää P.J., Salo T., Laine H.J., Mäenpää H., Pihlajamäki H. Can orthotic insoles prevent lower limb overuse injuries? A randomized-controlled trial of 228 subjects. *Scand. J. Med. Sci. Sports.* 2011; 21(6):804-808.
43. Maynou C., Mestdagh H., Dubois H.H., Petroff E., Elise S. Is calcaneal osteotomy justified in Haglund's disease? *Rev. Chir. Orthop. Reparatrice Appar. Mot.* 1998;84(8):734-738.
44. Miller A.E., Vogel T.A. Haglund's deformity and the Keck and Kelly osteotomy: a retrospective analysis. *J. Foot Surg.* 1989; 28:23-29.
45. Morag G., Maman E., Arbel R. Endoscopic treatment of hind-foot pathology. *Arthroscopy.* 2003; 19:1-6.
46. Neilson A.L. Diagnostic and therapeutic point in retrocalcaneal bursitis. *J. Amer. Med. Ass.* 1921; 77(6):463.
47. Nesse E., Finsen V. Poor results after resection for Haglund's heel. Analysis of 35 heels in 23 patients after 3 years. *Acta Orthop. Scand.* 1994;65:107-109.
48. Nissen K.I. Remodelling of the Posterior tuberosity of the Calcaneum. In: *Operative burger.* Ed. by Rob Ch., Smith R. London: Butterworth and Co., Ltd.;1957. Vol. 5, P. 315-317.
49. Orava S., Leppilahti J., Karpakka J. Operative treatment of typical overuse injuries in sport. *Annales Chirurgiae et Gynaecologiae.* 1991;80:208–211.
50. Ortmann F.W., McBryde A.M. Endoscopic bony and soft-tissue decompression of the retrocalcaneal space for the treatment of Haglund deformity and retrocalcaneal bursitis. *Foot Ankle Int.* 2007;28:149-153.
51. Painter C.F. Inflammation of the post-calcaneal bursa associated with exostosis. *J. Bone Joint Surg. Am.* 1898; 11:169–180.
52. Pauker M., Katz K., Yosipovitch Z. Calcaneal osteotomy for Haglund disease. *J. Foot Surg.* 1992;31:588-589.
53. Pavlov H., Heneghan M.A., Hersh A., Goldman A.B., Vigorita V. The Haglund syndrome: initial and differential diagnosis. *Radiology.* 1982; 144:83–88.
54. Perlman M.D. Enlargement of the entire posterior aspect of the calcaneus: treatment with the Keck and Kelly calcaneal osteotomy. *J. Foot Surg.* 1992;31(5):424-433.
55. Reinherz R.P., Smith B.A., Henning K.E. Understanding the pathologic Haglund's deformity. *J. Foot Surg.* 1990; 29:432–435.
56. Resnick D., Feingold M.L., Curd J., Niwayama G., Goergen T.G. Calcaneal abnormalities in articular disorders. Rheumatoid arthritis, ankylosing spondylitis, psoriatic arthritis, and Reiter syndrome. *Radiology.* 1977;125(2):355-366.
57. Rössler A. Zur Kenntniss der Achillodynie. *Deutsch Ztschr f Chir.* 1895; 52:274–291.
58. Sammarco G.J., Taylor A.L. Operative management of Haglund's deformity in the nonathlete: a retrospective study. *Foot Ankle Int.* 1998; 19:724-729.
59. Schepsis A.A., Wagner C., Leach R.E. Surgical management of Achilles tendon overuse injuries. A long-term follow-up study. *Am. J. Sports Med.* 1994; 22:611-619.
60. Schneider W., Niehus W., Knahr K. Haglund's syndrome: disappointing results following surgery: a clinical and radiographic analysis. *Foot Ankle Int.* 2000; 21:26-30
61. Scholten P.E., van Dijk C.N. Endoscopic calcaneoplasty. *Foot Ankle Clin.* 2006; 11:439-446.
62. Schunck J., Jerosch J. Operative treatment of Haglund's syndrome. Basics, indications, procedures, surgical techniques, results and problems. *Foot Ankle Surg.* 2005; 11:123–130.
63. Sella E.J., Caminear D.S., McLarney E.A. Haglund's syndrome. *J. Foot Ankle Surg.* 1997;37:110-114.
64. Spaltelholz W. *Hand-Atlas of Human Anatomy.* Philadelphia: J.B. Lippincott Co.; 1943. Ed. 7. p. 366-369.
65. Steffensen J.C.A., Evensen A.: Bursitis retrocalcanea achilli. *Acta Orthop. Scandinavica.* 1958; 27: 228-236.
66. Sturgill B.C., Allan J.H. Rheumatoid-like nodules presenting as "pump bumps" in a patient without rheumatoid arthritis. *Arthritis Rheum.* 1970; 13(2):175-180.
67. Taylor G.J. Prominence of the calcaneus: is operation justified? *J. Bone Joint Surg. Br.* 1986; 68(3):467-470.
68. van Dijk C.N., van Dyk G.E., Scholten P.E., Kort N.P. Endoscopic calcaneoplasty. *Am. J. Sports Med.* 2001; 29(2): 185-189.

69. van Dijk C.N., van Sterkenburg M.N., Wiegerinck J.I., Karlsson J., Maffulli N. Terminology for Achilles tendon related disorders. *Knee Surg. Sports Traumatol. Arthrosc.* 2011;19(5):835-841.
70. van Sterkenburg M.N. Achilles tendinopathy: new insights in cause of pain, diagnosis and management. Dissertation. Faculty of Medicine Universiteit van Amsterdam, 2012. 239 p.
71. Vega M.R., Cavolo D.J., Green R.M., Cohen R.S. Haglund's deformity. *J. Am. Podiatry Assoc.* 1984;74:129 – 135.
72. Watson A.D., Anderson R.B., Davis W.H. Comparison of results of retrocalcaneal decompression for retrocalcaneal bursitis and insertional achilles tendinosis with calcific spur. *Foot Ankle Int.* 2000;21:638-642.
73. Williams J.P.G. Achilles tendon lesions in sport. Review. *Sports Med.* 1986;3:114 – 135.
74. Wu Z., Hua Y., Li Y., Chen S. Endoscopic treatment of Haglund's syndrome with a three portal technique. *Int. Orthop.* 2012;36(8):1623-1627.
75. Zadek I. An operation for the cure of achillobursitis. *Am. J. Surg.* 1939; 43: 542 – 546.

## СВЕДЕНИЯ ОБ АВТОРАХ:

Серёда Андрей Петрович – к.м.н. заместитель директора научно-образовательного клинического центра «Травматология и ортопедия» ГБОУ ВПО «Первый МГМУ им. И.М. Сеченова»

e-mail: drsereda@gmail.com;

Кавалерский Геннадий Михайлович – д.м.н., профессор директор научно-образовательного клинического центра «Травматология и ортопедия» ГБОУ ВПО Первый МГМУ им. И.М. Сеченова»

e-mail: gkavalerskiy@mail.ru.

## AUTHOR'S DATA:

Sereda Andrey P. - MD deputy director of clinical research and educational center «Traumatology and Orthopedics»

e-mail: drsereda@gmail.com;

Kavalerskiy Gennadiy M. – director of clinical research and educational center «Traumatology and Orthopedics»

e-mail: gkavalerskiy@mail.ru.

Рукопись поступила 18.11.2013