

СОВРЕМЕННЫЕ МЕТОДЫ ХИРУРГИЧЕСКОЙ КОРРЕКЦИИ ПЛОСКОВАЛЬГУСНОЙ ДЕФОРМАЦИИ СТОП У ПАЦИЕНТОВ С ДОБАВОЧНОЙ *OS TIBIALE EXTERNUM*

С.К. Тамоев¹, Н.В. Загородный¹, В.Г. Процко¹, Э.М. Султанов¹, З.Х. Хамоков¹, Б.Г. Бутаев²

¹ГОУ ВПО «Российский университет дружбы народов», ректор – академик РАО д.м.н. профессор В.М. Филиппов
²ГКБ №79, главный врач – д.м.н. А.Г. Косаченко
Москва

С ноября 2007 г. по декабрь 2010 г. были прооперированы 25 пациентов с плосквальгусной деформацией, у которых имелись добавочные *os tibiale externum*. Возраст больных варьировал от 16 до 35 лет. В 80% случаях операции проводились на одной стопе, а в 20% – одновременно на двух стопах. Результаты лечения оценивали по шкале Американского ортопедического общества стопы и голеностопного сустава (AOFAS). В среднем показатель боли улучшился с 14,3 до 29,0, улучшение функций стопы и пятки с 29,4 до 42,0, а правильное положение изменилось от среднего значения 2,7 до 8,5. Рентгенография показала среднее уменьшение угла продольного свода на 12,3°, уменьшение таранно-пяточного угла – на 8°, увеличение высоты свода – на 5–8 мм.

Результатами исследования подтвердили причастность наличия *os tibiale externum* к развитию плосквальгусной деформации стоп. Лечение таких пациентов требует комплексного подхода, основным этапом которого является удаление добавочной кости. Подтаранный артролиз в сочетании с пластикой сухожилия задней большеберцовой мышцы (СЗББМ) и транспозицией сухожилия длинного сгибателя пальцев (СДСП) является достаточно эффективной и современной методикой хирургической коррекции плосквальгусной деформации стоп с добавочной *os tibiale externum*.

Ключевые слова: *os tibiale externum*, подтаранный артролиз, эндортез.

MODERN METHODS OF SURGICAL CORRECTION *PES PLANOVALGUS* WITH *OS TIBIALE EXTERNUM*

S.K. Tamoyev, N.V. Zagorodny, V.G. Protsko, E.M. Sultanov, Z.Kh. Khamokov, B.G. Butayev

From November 2007 to December 2010 on 25 patients with *pes planovalgus* accompanied by *os tibiale externum* were operated. Age of patients ranged from 16 to 35 years. In 80% of cases operations were performed on one foot, and 20% – at the same time on two feet. Treatment results were evaluated on a scale American Orthopaedic Society Foot and Ankle (AOFAS). The average pain scores improved from 14.3 to 29.0, the improvement of foot and heel functions – from 29.4 to 42.0, while the correct position has changed from the average value of 2.7 to 8.5. Radiography showed an average reduction of longitudinal arch angle to about 12.3, a decrease astragalocalcaneal corner – at 8 on, the increase in height of the arch – on 5-8 mm. The study results confirmed the involvement of the presence of *os tibiale externum* to the development of *planovalgus* deformity. Treatment of such patients requires a comprehensive approach, the main stage of which is to remove the extra bone. Subtalar arthroereisis in conjunction with plasty of tendon of posterior tibial muscle and transposition of the tendons of flexor digitorum longus is effective and modern methods of surgical correction of *pes planovalgus* with *os tibiale externum*.

Keywords: *os tibiale externum*, subtalar arthroereisis, endorthesis.

Введение

Роль *os tibiale externum* (*os naviculare accessorium*) в развитии плосквальгусной деформации стоп уже давно является объектом исследований ученых и хирургов. Впервые в 1605 г. ее описал G. Bauhin [цит. по 5]. А.Е. Рубашева считает, что *os tibiale externum* является точкой окостенения бугристости ладьевидной кости, сохранившей самостоятельность [1]. P. Schroder полагал, что *os tibiale externum* есть результат первичного поражения (болезнь типа Келлера) с последующим «отшнурованием» части «рога» ладьевидной

кости [12]. На основании гистологических исследований M.R. Francillon пришел к выводу, что *os tibiale externum* может возникать на основе первичной хрящевой закладки [6]. Данные результаты позволили предположить, что отрицательный результат рентгенографии не исключает наличия или формирования добавочной кости в области ладьевидной кости.

J.M. Mellado с соавторами выделил 3 типа стопы в зависимости от размеров *os tibiale externum*: I тип – 2–3 мм, II тип – 9–12 мм с синхондральным сочленением с ладьевидной

костью, III тип – 9–12 мм, сочленяющаяся с ладьевидной костью костными мостиками [7].

На рубеже XIX–XX веков была впервые опубликована статистика встречаемости *os tibiale externum*. W. Pfitzner подсчитал, что эта аномалия встречается у 11–12% населения [11], а T. Dwight считал, что этот показатель составляет около 10% [4]. J.M. Mellado в 2003 году опубликовал более высокие показатели – до 21% [7]. У женщин *os tibiale externum* встречается чаще, чем у мужчин [13].

Представляя собой несросшийся апофиз ладьевидной кости в процессе роста человека, *os tibiale externum* фактически является местом прикрепления как основного пучка волокон сухожилия задней большеберцовой мышцы (СЗББМ), так и его отдельной части. Такие анатомические особенности подтверждают непосредственное участие *os tibiale externum* в поддержании внутреннего продольного свода стопы.

Клинико-рентгенологические исследования, проведенные в 30-е годы XX в. М.И. Ситенко [2], Г.И. Турнером и Н.С. Маркеловым [3], показали высокую значимость этой косточки в патогенезе развития плосковальгусной деформации стоп как у детей, так и у взрослых.

В данной работе мы представляем первые результаты применения подтаранного артроэреза в комбинации с операцией F.C. Kidner [8] и транспозицией сухожилия длинного сгибателя пальцев (СДСП) для хирургической коррекции плосковальгусной деформации стоп с добавочной *os tibiale externum*. Подтаранный артроэрез является малоинвазивной методикой хирургической коррекции статической плосковальгусной деформации, в основе которой лежит экзогенное ограничение движений в подтаранном суставе с помощью имплантата, помещенного в *sinus tarsi*. По нашему мнению, термин «артроэрез» более правильный, так как образуется путем слияния двух корней: *arthro* (сустав) + греч. *ereisis*, от *ereido* (укреплять, подпирать). В отличие от артродеза при артроэрезе «полезная» подвижность в подтаранном суставе сохраняется.

Материал и методы

Основу исследования составили 25 пациентов с плосковальгусной деформацией, у которых имелась добавочная *os tibiale externum*, проходивших лечение с ноября 2007 по декабрь 2010 г. У 30% из них на фоне плосковальгусной деформации стопы имелись поперечная распластанность переднего отдела, вальгусная деформация первого пальца и метатарзалгии. Среди больных было 17 женщин, 8 мужчин в возрасте

от 16 до 35 лет. В 80% случаев операции проводились на одной стопе, в 20% – одновременно на двух стопах.

Основными методами диагностики были клинический и рентгенологический.

При клиническом анализе обращали внимание на жалобы пациентов, которые отмечали болезненные ощущения в области внутреннего продольного свода, дискомфорт, утомляемость при ходьбе на небольшие дистанции и неустойчивость при физической нагрузке. В некоторых случаях, когда имелись относительно большие размеры *os tibiale externum*, пациенты отмечали подкожное плотное образование в проекции ладьевидной кости (рис. 1).

Для определения степени плосковальгусной деформации, а также состояния сухожильно-связочного аппарата использовали следующие диагностические пробы: с подъемом на носки на одной ноге (рис. 2), симптом «подглядывающих» пальцев. Полученные результаты позволяют судить о состоянии СЗББМ.

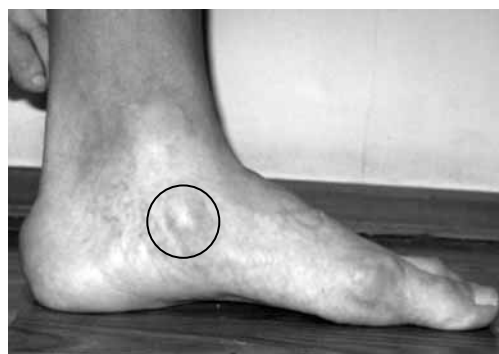

Рис. 1. Боковая поверхность стопы с *os tibiale externum*

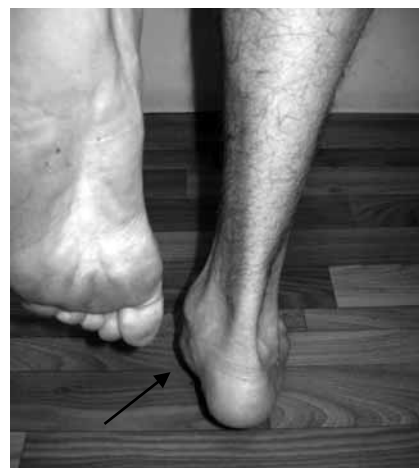

Рис. 2. Проба с подъемом на носки на одной ноге

Рентгенологический метод подтверждал наличие добавочной кости и степень продольного плоскостопия. Выполнялись рентгенограммы обеих стоп в дорсоплантарной и латеральной проекциях. Последняя выполнялась в положении стоя под нагрузкой. По рентгенограммам измерялись следующие показатели: угол продольного свода стопы по Богданову, угол наклона пяточной кости, таранно-I-плюсневый угол (ТПЛУ), таранно-пяточный угол (ТПУ), высота свода. Некоторым пациентам выполнялась магнитно-резонансная томография (МРТ) (рис. 3 а, б).

Для выявления распределения нагрузки на стопу использовалась плантография. Всех больных оценивали перед операцией по шкале Американского ортопедического общества стопы и голеностопного сустава (AOFAS) [9].

Хирургическая техника. В зависимости от объема оперативного вмешательства была разработана определенная последовательность проведения манипуляции. В первую очередь выполняли подтаранный артролиз, который являлся основным, или опорным, этапом всей операции. Нам были доступны два типа имплантатов, относящихся к группе эндортезов с самоблокирующим краем по классификации Vogler [14]: Kalix®II (Newdeal, Франция) и Vilex (Vilex, США) (рис. 4 а, б).

Больного укладывают в положение на спине. На нижнюю треть бедра накладывається отдавливающий жгут. По наружной поверхности стопы

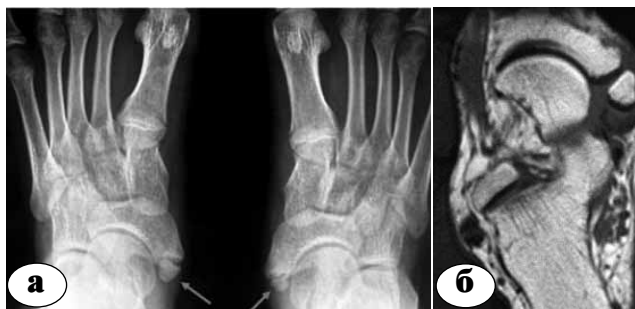

Рис. 3. Лучевая диагностика *os tibiale externum*: а – рентгенограмма; б – МРТ



Рис. 4. Эндортезы с самоблокирующим краем: а – Kalix®II; б – Vilex

производится продольный разрез чуть впереди от латеральной лодыжки над *sinus tarsi*. Через *sinus tarsi* вводится рычаг или развертка под шейку таранной кости. После подбора размера проводят имплантат с помощью направителя или импактора. В результате головка таранной кости приподнимается, устранив пронацию пятки.

Далее производится разрез на 2 см ниже и впереди от внутренней лодыжки до ладьевидной кости. В ране визуализируется СЗББМ, которое отсепаируют от ладьевидной кости на всем протяжении. Тупым и острым путем выделяют *os tibiale externum*, которая бывает различных размеров и форм. При ее выделении необходимо убедиться в отсутствии его сращения с телом ладьевидной кости (рис. 5).

После удаления *os tibiale externum* производится ревизия образованного ложа (рис. 6). В большинстве случаев оно бывает достаточно глубоким, что позволяет выполнить высверливание канала в ладьевидной кости под удобным углом. Для транспозиции СДСП с учетом его толщины подбирается диаметр сверла. Мы в основном использовали сверла диаметром 4,0 и 6,0 мм, что позволило формировать канал для проведения сухожилия без лишнего натяжения (рис. 7). После пересечения СДСП в максимально дистальной порции оно прошивается

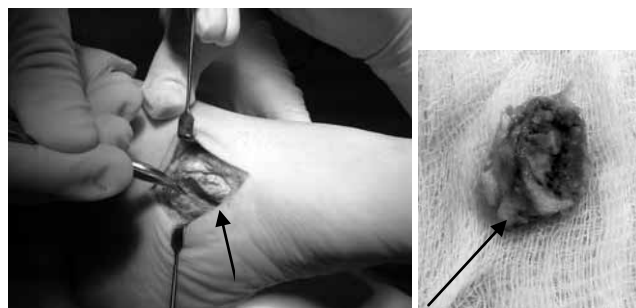


Рис. 5. Выделенная *os tibiale externum*

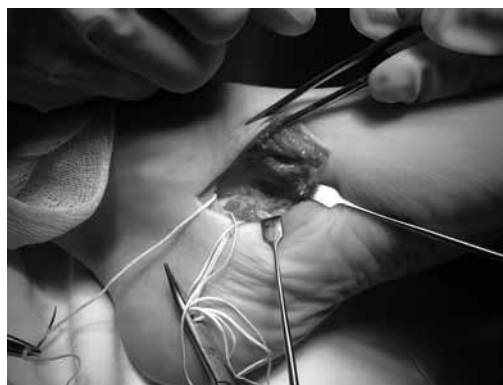

Рис. 6. Образованное ложе после удаления *os tibiale externum*

на расстоянии 3–4 см от края швом по Краскову или Кюнео. После проведения под СЗББМ оно проводится через канал в ладьевидной кости с максимальным натяжением (рис. 8) Для этого стопу необходимо максимально супинировать. Проведение сухожилия не всегда удается выполнить сразу, поэтому нужно проверять соответствие диаметра канала. Далее выполняют подшивание дистального конца СДСП трансоссально к ладьевидной кости и тенодез с СЗББМ. Важным при этом является придание постоянного натяжения СДСП. В случаях, когда СДСП является коротким и не удается вывести его через канал или оно выводится под самый край, можно для фиксации использовать обычный кортикальный винт диаметром от 4,0 мм (рис. 9). Использование спонгиозных винтов может травмировать сухожилие.

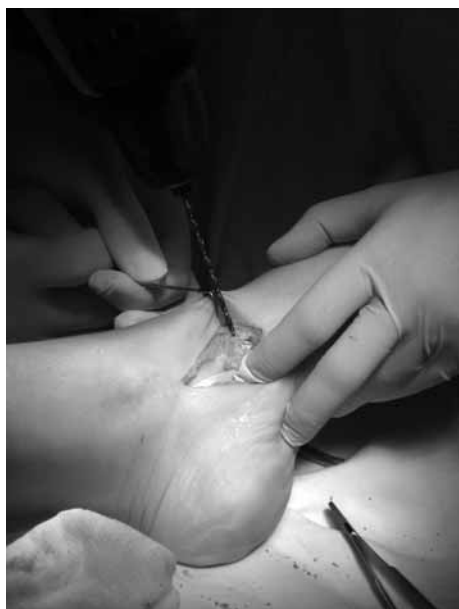

Рис. 7. Сверление канала в ладьевидной кости

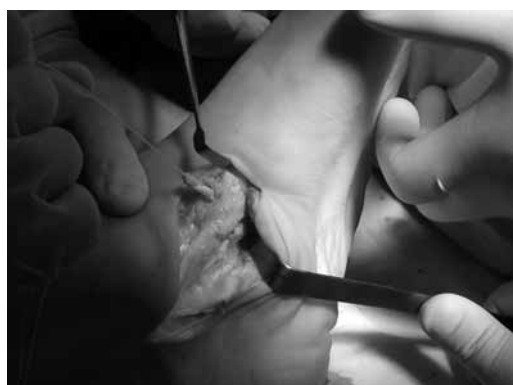

Рис. 8. Проведение СДСП через канал

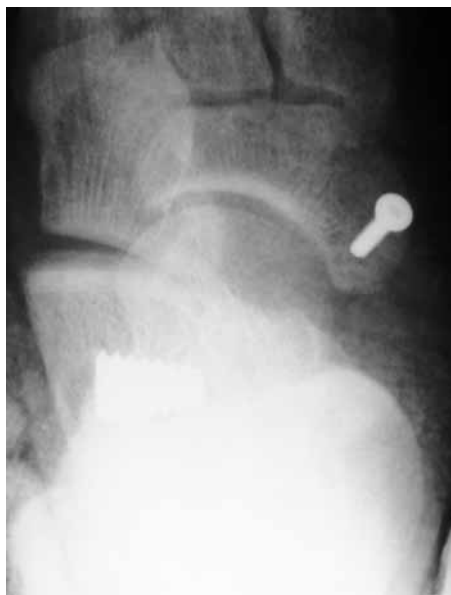

Рис. 9. Фиксация СДСП кортикальным винтом

Результаты и обсуждение

В соответствии с классификацией Mellado у 2 пациентов размеры добавочной кости соответствовало I типу, у 20 – II типу и у 3 пациентов – III типу. У пациентов с I типом *os tibiale externum* удалялась, СЗББМ подшивалось трансоссально к ладьевидной кости. У пациентов с II и III типами выполнялось также трансоссальное подшивание СЗББМ после транспозиция СДСП на ладьевидную кость. В 3 случаях при транспозиции СДСП фиксация выполнялась винтом. Чрескожное удлинение ахиллова сухожилия насечками было проведено у 10 больных. У 4 пациентов при выраженной сгибательной контрактуре была выполнена операция Strayer (поперечное рассечение у икроножной мышцы в месте перехода в ахиллово сухожилие) [10].

В послеоперационном периоде пациентам накладывалась гипсовая лонгета, а после снятия швов – циркулярная гипсовая или полимерная повязка. Пациентам разрешалась нагрузка до 30% на оперированную стопу. Если параллельно выполнялась хирургическая коррекция *hallus valgus*, то нагрузка давалась в обуви с разгрузкой переднего отдела стопы.

Средний срок последующего наблюдения 20 больных составил 13,2 месяца (от 5 до 18 месяцев).

Результаты по шкале AOFAS существенно улучшились от значения в 44,4 балла до операции до среднего значения 81,0 при последующем обследовании. Если провести анализ различных параметров, оцениваемых по этой шкале, то

можно видеть, что в среднем уменьшение боли произошло с 14,3 до 29,0, улучшение функций стопы и пятки при среднем значении до операции 29,4 балла достигло после операции 42,0, а правильное положение изменилось от среднего значения 2,7 до величины 8,5.

Рентгенография показала среднее уменьшение угла продольного свода в $12,3^\circ$ и среднее уменьшение таранно-пяточного угла на 8° , увеличение высоты свода – на 5–8 мм.

После снятия циркулярной повязки и разрешения полной нагрузки у 84% пациентов отмечались небольшой дискомфорт, болезненность, а иногда и отечность в проекции *sinus tarsi*. Это так называемое время «биомеханической адаптации» к измененной «архитектуре» стопы. После прохождения курса ЛФК дискомфорт и болевые ощущения исчезали через 3–4 месяца. У 65% пациентов в связи с блокированием движений в подтаранном суставе отмечался дискомфорт при ходьбе по неровной поверхности. При последующем обследовании отличные результаты выявлены у 20 человек. Пять пациентов были удовлетворены результатами с наибольшими оговорками.

Клинический пример.

Пациентка К., 26 лет, диагноз: комбинированное плоскостопие левой стопы. Выполнена одномоментная тотальная реконструкция левой стопы: подтаранный артролиз, операция Kidner, SCARF-остеотомия первой и пятой плюсневых костей (рис. 10).

Если плосковальгусная деформация стоп связана с наличием *os tibiale externum*, то клиническая картина может наблюдаться уже с раннего возраста. У таких пациентов с выраженным болевым синдромом наличие добавочной косточки является показанием к оперативному вмешательству уже с восьмилетнего возраста. Достижение коррекции малоинвазивными операциями является залогом положительного исхода.

Подтаранный артролиз выполнялся во всех слу-

чаях. Противопоказанием для него является наличие дегенеративно-дистрофических изменений в подтаранном суставе.

Для точного подбора размера эндортеза установку его выполняли перед выполнением сухожильной пластики. Это очень важно, так как, препятствуя смещению таранной кости относительно пяточной, он снимает натяжение на восстановленное сухожилие. Действуя как подпорка или механическая опора в период реабилитации, в дальнейшем его можно удалить, когда дисфункция СЗЗБМ будет устранена. В наших исследованиях, несмотря на болевые ощущения, острой необходимости в удалении эндортеза не отмечалось. При детальном осмотре признаков механического износа полиэтиленового каркаса у этих имплантатов не наблюдалось.

Выполнение пластики СЗЗБМ и транспозиции СДСП после удаления *os tibiale externum* в дальнейшем стабилизирует внутренний продольный свод, что является патогенетически правильным этапом операции. Мы действительно наблюдали некоторую потерю движений в подтаранном суставе, но это не повлияло в итоге на функцию стопы. Практически все пациенты в первые три месяца жаловались на неудобство при ходьбе по неровной поверхности.

Несмотря на малый размер выборки и относительно короткий период наблюдения, более углубленный анализ данных, полученных при обследовании больных, позволяет высказать некоторые соображения. Не выявлено связи между максимальным увеличением баллов по AOFAS и наибольшей коррекцией по рентгенограммам. Это расхождение клинических и рентгенографических данных позволяет предполагать, что не так важно установить нормальные углы на рентгенограмме для получения наилучшего результата для больного. У таких пациентов удаление добавочной кости почти не влияет на изменение оси стопы, что подтверждает важность блокирования смещение таранной кости относительно пяточной.

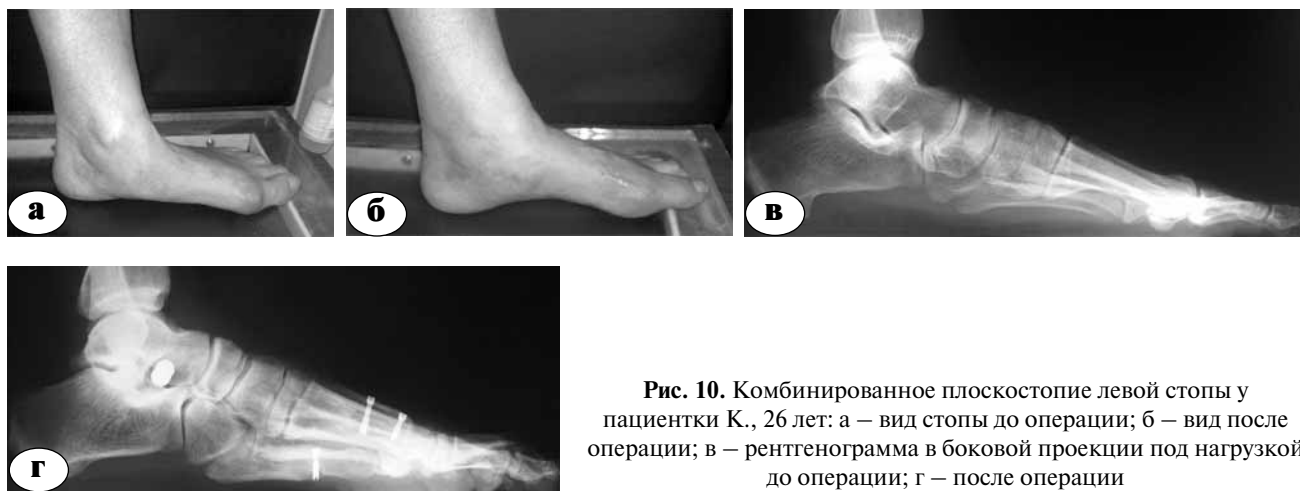

Рис. 10. Комбинированное плоскостопие левой стопы у пациентки К., 26 лет: а – вид стопы до операции; б – вид после операции; в – рентгенограмма в боковой проекции под нагрузкой до операции; г – после операции

Выводы

Результаты исследования подтвердили влияние *os tibiale externum* на развитие плоскостопной деформации стоп. Лечение таких пациентов требует комплексного подхода, основным этапом которого является удаление добавочной кости. По нашему мнению, подтаранный артролиз в сочетании с пластикой СЗББМ и транспозицией СДСП является достаточно эффективной и современной методикой хирургической коррекции плоскостопной деформации.

Литература

1. Рубашева, А.Е. Частная рентгенодиагностика заболеваний костей и суставов / А.Е. Рубашева. — Киев : Здоров'я, 1961. — 536 с.
2. Ситенко, М.И. *Os tibiale externum* и её отношение к плоской стопе / М.И. Ситенко // Ортопедия и травматология. — 1928. — Кн. 1–2. — С. 18–27.
3. Турнер, Г.И. Об аномалиях мышечной механике при *os tibiale externum* и их оперативном лечении / Г.И. Турнер, Н.С. Маркелов // Ортопедия и травматология. — 1935. — Кн. 6. — С. 5–8.
4. Dwight, T. Variations of the bones of the hands and feet: a clinical atlas / T. Dwigh. — Philadelphia : JB Lippincott Co, 1907.
5. Geist, E.S. Supernumerary bones of the foot - a rontgen study of the feet of one hundred normal individuals / E.S. Geist // Am. J. Orthop. Surg. — 1914. — Vol. 12. — P. 403–414.
6. Francillon, M.R. Untersuchungen zur Anatomischen und Klinischen Bedeutung des *Os tibiale externum* / M.R. Francillon // Z. Orthop. Chir. — 1932. — Bd. 56. — S. 61–85.
7. Mellado, J.M. Accessory ossicles and sesamoid bones of the ankle and foot: imaging findings, clinical significance and differential diagnosis / J.M. Mellado [et al.] // Eur. Radiol. — 2003. — Vol. 13. — P. L164–L177.
8. Kidner, F.C. The prehallus (accessorius scaphoid) in its relation to flat-foot / F.C. Kidner // J. Bone Joint Surg. — 1929. — Vol. 11. — P. 831–837.
9. Kitaoka, H.B. Clinical rating systems for the ankle-hindfoot, midfoot, hallux, and lesser toes / H.B. Kitaoka [et al.] // Foot Ankle. — 1994. — Vol. 15. — P. 349–353.
10. Luther, M. Gastrocnemius recession: five-year report of cases / M. Luther, J.R. Strayer // J. Bone Joint Surg. — 1958. — Vol. 40-A. — P. 1019–1030.
11. Pfizner, W. Die Varietäten im Aufbau des Fußskelets, morphologische Arbeiten / W. Pfizner // Morphol. Arb. — 1896. — Bd. VI. — S. 245–527.
12. Schboder, P. Ueber seltenen anomalien u. pathologische Bildungsformen am *os naviculare pedis* / P. Schboder // Deutsch. Ztschrft. Chir. — 1931. — Bd. 233. — S. 306.
13. Tsuruta, T. Radiological study of the accessory skeletal elements in the foot and ankle (vertaald vanuit het Japans) / T. Tsuruta [et al.] // Nippon Seikeigeka Gakkai Zasshi. — 1981. — Vol. 55. — P. 357–370.
14. Vogler, H. Subtalar joint blocking operations for pathological pronation syndromes / H. Vogler // Comprehensive textbook of foot surgery. — Baltimore : Williams & Wilkins, 1987. — Vol. 4. — P. 153–155.

СВЕДЕНИЯ ОБ АВТОРАХ:

Тамоев Саргон Константинович - аспирант кафедры травматологии и ортопедии РУДН
sargonik@mail.ru;

Загородний Николай Васильевич - д.м.н. профессор заведующий кафедрой травматологии и ортопедии РУДН;

Процко Виктор Геннадьевич - к.м.н. доцент кафедры травматологии и ортопедии РУДН;

Султанов Эльмар Маисович - к.м.н. доцент кафедры травматологии и ортопедии РУДН;

Хамоков Заурбий Хамидович - к.м.н. ассистент кафедры травматологии и ортопедии РУДН.

Бутаев Бутай Гайдарович - заведующий отделением ортопедии ГКБ №79.