

СПОСОБ АРТРОДЕЗА КОЛЕННОГО СУСТАВА

В.Г. Федоров

ГОУ ВПО «Ижевская государственная медицинская академия Росздрава»,
ректор – д.м.н. профессор Н.С. Стрелков
г. Ижевск

Представлен опыт применения костной пластики цилиндрическим аутотрансплантатом при посттравматических изменениях коленного сустава. Артродез коленного сустава предлагается применять при невозможности эндопротезирования: выраженная контрактура, возраст (остеопороз), сопутствующие заболевания, являющиеся риском для большой операции.

Ключевые слова: коленный сустав, деформирующий остеоартроз, артродез, костная аутопластика.

THE METHOD OF KNEE JOINT ARTHRODESIS

V.G. Fedorov

The usage of bone plastics by cylindrical autotransplant in cases of posttraumatic changes of knee joint is described. Knee joint arthrodesis is supposed to be used as alternate in term of replacement impossibility (for example, high-grade deformity, the age (osteoporosis), concomitant diseases that can lead to complicate operation).

Key words: knee joint, arthrodesis, osteoarthrosis, bone autoplasty.

Все травматические повреждения коленного сустава у лиц пожилого возраста в силу ряда объективных причин сопровождаются развитием гонартроза с контрактурой сустава. Эффект консервативного лечения как правило носит кратковременный характер. Из оперативных методов лечения наиболее стойкий благоприятный исход достигается при эндопротезировании. Контрактура коленного сустава, в первую очередь, сгибательная, формируемая годами, перед эндопротезированием должна быть ликвидирована. У пожилых людей разработка движений в коленном суставе является трудновыполнимой задачей, так как необходима продолжительная предоперационная подготовка (включающая несколько курсов массажа, ЛФК, физиопроцедур, работу психолога с целью максимально ликвидировать контрактуру) и эффективная система послеоперационной реабилитации пациентов, которая в нашей стране в настоящее время не сформирована. Альтернативой эндопротезированию коленного сустава для ликвидации болей различной интенсивности по-прежнему является операция создания неподвижности сустава – артродез [2]. Учитывая то, что операция артродезирования коленного сустава известными методами является резекционным артродезом и, соответственно становится травматичной, мы разработали способ артродеза коленного сустава

без резекции и, соответственно, без укорочения конечности [3].

Техника операции. Оперативное вмешательство осуществляется при помощи полой цилиндрической фрезы через два разреза по боковым поверхностям коленного сустава. До операции определяют диаметр фрезы, который должен превышать половину ширины суставной щели со стороны оперативного вмешательства (боковая поверхность коленного сустава). При этом большую часть трансплантата планируют выпиливать со стороны суставной поверхности, имеющей меньший дефект. Длина разреза зависит от диаметра фрезы и может быть не более $2\pi R : 2+1,5$ см, где π – постоянная 3,14, R – внешний радиус цилиндрической фрезы. Больного укладывают на операционном столе в положении на спине. По возможности на конечность накладывается жгут с целью обескровливания операционного поля. Производится разрез по боковым поверхностям коленного сустава через все слои до кости, мягкие ткани с надкостницей раздвигаются в стороны единым блоком, как при декорткации. При этом происходит мобилизация сустава, позволяющая совершить ручную одномоментную коррекцию вальгусной или варусной деформации сустава (рис. 1 а), задается физиологический угол сгибания в коленном суставе. Достигнутое положение временно фиксируется спицами трансартику-

лярно по центру костей, образующих коленный сустав (рис. 1 б). (Если данный этап операции не позволяет скорректировать углы, то коррекция становится возможной после выпиливания аутооттрансплантатов – это следующий этап операции). Цилиндрической фрезой выпиливаются на заранее запланированную глубину два разновеликих трансплантата при помощи центра – фиксатора (патент РФ № 88263) для цилиндрической фрезы (большой трансплантат берется из более здорового эпиметафиза бедренной или большеберцовой кости, имеющий меньший дефект) (рис. 1 в). Выпиливание двух разновеликих аутооттрансплантатов производится не на всю глубину мыщелка, как внутреннего, так и наружного. Оба трансплантата извлекаются или сразу же разворачиваются примерно на 90° в образовавшемся туннеле так, чтобы полностью заполнить дефект в эпиметафизе большеберцовой или бедренной кости, чтобы перекрыть зону коленного сустава (рис. 1 г). Сразу же производится остеосинтез каждого трансплантата спицей или винтами или же винтом обоих трансплантатов с одновременным фиксированием сустава. Если дефект эпиметафиза (чаще всего это один из мыщелков большеберцовой кости) большой и полуцилиндрические трансплантаты не полноценно закрывают область артродеза, то между ними вбивается дополнительный аутооттрансплантат, взятый через небольшой разрез из надколенника. Или же вбиваются оставшиеся костные фрагменты, полученные при резекции краевых костных разрастаний. Таким образом, два полуцилиндрических аутооттрансплантата интимно фиксируются в материнском ложе. Вводится дренажная трубка в коленный сустав, рана зашивается. С противоположной стороны выполняется аналогичная операция. Производится дополнительная иммобилизация гипсовой повязкой на срок до 3 месяцев. Осевая нагрузка на оперированную

конечность разрешается через 1,5 мес. в гипсовой повязке или тугоре с дополнительной порой на костыли.

Клинический пример. Больная Ш., 68 лет. Диагноз: деформирующий остеоартроз 3 ст. (по Косинской) левого коленного сустава с наружным подвывихом голени, варусной установкой, хондроматоз, контрактура 3 ст. Боли в левом коленном суставе, отсутствие полноценной опоры при ходьбе, ограничение амплитуды движения в нем. Пользуется костылями, гипотрофия мышц левого бедра и голени. Боль при пальпации коленного сустава по ходу суставной щели с внутренней стороны. Сгибание/разгибание – 80/150°. Выполнена операция: фрезевой артродез левого коленного сустава, остеосинтез спицами, болтом стяжкой и винтом (рис. 2).

В ортопедическом отделении № 1 РКБ артродез коленного сустава предложенным методом выполнен двум пациенткам в возрасте 71 и 68 лет. Первая операция выполнена в 2004 г. вторая – в 2007 г. Отдаленный результат изучен в обоих случаях. Вживление цилиндрического аутооттрансплантата у обеих пациенток наступило в течение трех месяцев (рис. 2 в). Через 8 месяцев после операции практически полностью исчезла суставная щель коленного сустава (рис. 2 г). Мы считаем, что эффективность данной методики заключается, во-первых, в том, что аутооттрансплантат и материнское ложе идеально подходят друг к другу; во-вторых, площадь соприкосновения аутооттрансплантата более чем в два раза больше при данной пластике (см. геометрический расчет), чем при резекционном артродезе; в-третьих, не происходит укорочения конечности. Это существенно, поскольку при укорочении конечности ухудшается трофика тканей ввиду нарушения кровообращения (падает тонус сосудистой стенки артерий и вен, из-за потери тонуса мышц в данном сегменте ухудшается венозный отток и т.д.).

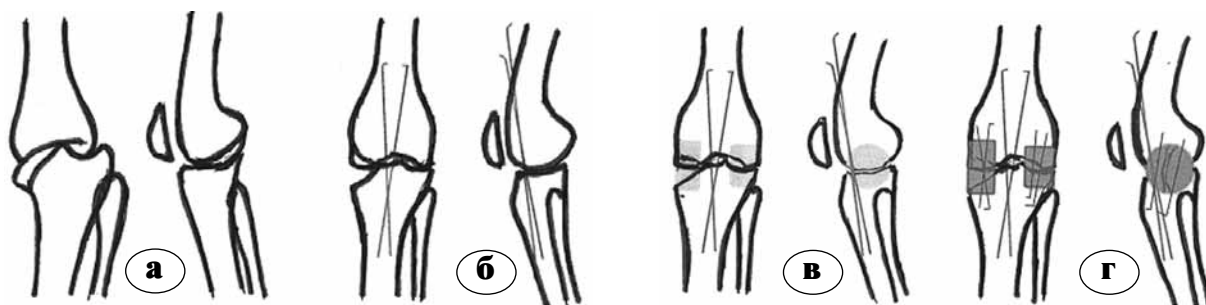


Рис. 1. Схема артродеза коленного сустава (патент № 2384302):

а – до репозиции; б - после репозиции и фиксации спицами достигнутого положения; в – планируемая костная пластика; г – окончательный результат, резецирован надколенник

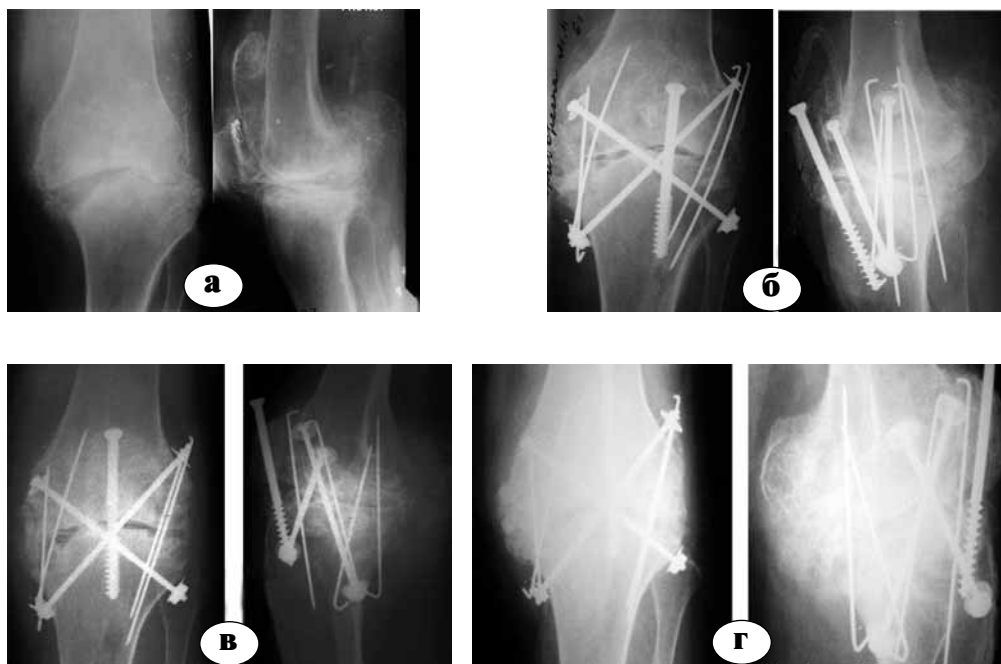


Рис. 2. Рентгенограммы больной Ш., 68 лет:
а – до операции; б – в день операции; в – через 3 мес. после операции: костный анкилоз (артродез состоялся); г – через 8 мес. после операции

Литература

1. Камерин, В.К. Замещение дефекта эпифизарных концов костей, образующих коленный сустав (экспериментальное исследование) / В.К. Камерин, Н.И. Гордиевских // Гений ортопедии. – 2006. – № 2. – С. 29–34.
2. Уотсон-Джонс, Р. Переломы костей и повреждения суставов : пер. с англ. – М. : Медицина, 1972. – 672 с.
3. Федоров, В.Г. Костная пластика костей губчатого строения / В.Г. Федоров, В.М. Соловьев // Труды Ижевской государственной медицинской академии. – Ижевск, 2007. – Т. 45. – С. 66–67.

СВЕДЕНИЯ ОБ АВТОРЕ:

Федоров Владимир Григорьевич – к.м.н. ассистент кафедры травматологии, ортопедии и ВПХ Ижевской ГМА Росздрава
e-mail.: doctorfv@yandex.ru.