

ВЫБОР СПОСОБА ХИРУРГИЧЕСКОГО ЛЕЧЕНИЯ ВОРОНКООБРАЗНОЙ ДЕФОРМАЦИИ ГРУДНОЙ КЛЕТКИ У ДЕТЕЙ НА ОСНОВЕ КРИТЕРИЕВ ЭЛАСТИЧНОСТИ ГРУДИНО-РЕБЕРНОГО КОМПЛЕКСА

И.Ю. Ходжанов, Ш.К. Хакимов, Х.А. Касымов

Научно-исследовательский институт травматологии и ортопедии
Министерства здравоохранения Республики Узбекистан,
директор – д.м.н., профессор М.Ж. Азизов
г. Ташкент, Узбекистан

Приводятся результаты оперативной коррекции воронкообразной деформации грудной клетки у 45 детей в возрасте от 5 до 15 лет. В зависимости от степени эластичности и возраста больного им была проведена оперативная коррекция воронкообразной деформации по методу D. Nuss и в модификации клиники с применением металлической пластины собственной конструкции. При нормоэластичности (I степень) переднего грудино-реберного комплекса 22 (48,9%) больным было выполнено оперативное вмешательство по методу D. Nuss. Получены хорошие результаты у 21 (95,4%) и удовлетворительные – у 1 (4,5%) больного. При средней степени эластичности (II степень) 13 (28,9%) больным выполнена операция D. Nuss в модификации клиники. Коррекцию воронкообразной деформации грудной клетки выполняли путем хондротомии деформированных ребер и установления металлической пластины под реберно-грудинным каркасом. Хорошие результаты отмечены у 11 (84,6%), удовлетворительные у 2 (15,4%). При гипоэластичном грудино-реберном каркасе (III степень) деформация устранялась путем T-образной или поперечной стернотомии с резекцией нескольких ребер, затем под реберно-грудинный каркас устанавливалась пластина D. Nuss. Хорошие результаты отмечены у 7 (70%), удовлетворительные – у 1 (10%) и неудовлетворительные – у 2 (20%) пациентов.

Таким образом, чем меньше эластичность грудинно-реберного комплекса и старше возраст ребенка, тем травматичнее оперативное вмешательство и хуже отдаленные результаты лечения.

Ключевые слова: грудная клетка, воронкообразная деформация, эластичность, торакопластика.

CHOICE OF SURGICAL TREATMENT OF *PECTUS EXCAVATUM* IN CHILDREN BASED ON ELASTICITY CRITERIA OF STERNOCOSTAL COMPLEX

I.Yu. Khodjanov, Sh.K. Khakimov, Kh.A. Kasimov

Institute of Traumatology and Orthopaedics, Department of Health of the Republic of Uzbekistan,
director – M.Zh. Azizov, MD Professor
Tashkent, Republic of Uzbekistan

This report presents the results of the operative correction of the *pectus excavatum* in 45 children aged from 5 to 15 years. In relation to the elasticity degree and age of the patients there was performed correction of the *pectus excavatum* by method of D. Nuss and in modification with application of a metal plate of the own construction. At normal elasticity (degree I) of the anterior sternocostal complex in 22 (48,9%) patients was executed operative intervention by method of D. Nuss, with good result in 21 (95,4%) and satisfactory in 1 (4,5%) patient.

At moderate degree of elasticity (II-degree) in 13 (28,9 %) patients procedure of D. Nuss in modification of our clinic was performed. The correction of the *pectus excavatum* was carried out by chondrotomy of the deformed ribs and placement of the metal plate under the sternocostal complex. The good results were noted in 11 (84,6 %) patients, satisfactory – in 2 (15,4%). At the hypoplastic sternocostal complex (degree III) the deformation was removed by T-shaped or cross sternotomy with chondroresection of some ribs and then placement of the metal plate of D. Nuss under sternocostal complex. The good results were found in 7 (70 %), satisfactory – in 1 (10 %) and unsatisfactory – in 2 (20 %) patients. Thus, the long-term results of treatment depend on the elasticity of sterno-costal complex and the child's age.

Key words: thorax, *pectus excavatum*, thoracoplasty.

Деформация грудной клетки имеет разнообразные формы, среди которых преобладают воронкообразная (90%) и килевидная (8%) [1, 5]. Частота воронкообразной деформации грудной клетки (ВДГК) колеблется от 0,06 до 2,3% [5]. Лечение детей и подростков с ВДГК явля-

ется актуальной и не до конца решенной проблемой детской ортопедии в связи с высоким процентом неудовлетворительных результатов ее оперативной коррекции (свыше 20%) [2, 3].

Кроме того, в некоторых случаях, несмотря на хорошие функциональные результа-

ты, после оперативной коррекции ВДГК по мере роста детей формируются и прогрессируют атипичные деформации грудной клетки. При множестве различных методов оперативной коррекции ВДГК косметический эффект остаётся не до конца решенной проблемой. Именно в этом направлении проведены исследования D. Nuss с соавторами (с 1988 до 1998 г.), которые оперативную коррекцию деформированного грудино-реберного комплекса (ГРК) выполняют без резекции реберных хрящей и стернотомии. По данным авторов, в результате 10-летнего опыта лечения ВДГК количество неудовлетворительных результатов составило до 8% [6, 7]. В свое время этот метод торакопластики вызвал большой интерес среди ортопедов и детских хирургов. Однако, по данным А.Ю. Разумовского и А.А. Павлова, частота неудовлетворительных результатов после операции по методу D. Nuss достигает 21% [4].

Выполнение одного и того же метода торакопластики при разных видах и глубине ВДГК у больных различных возрастных групп приводит к возникновению послеоперационных осложнений и неудовлетворительным результатам лечения в отдаленном периоде. По нашему мнению, одной из причин появления значительного количества неудовлетворительных результатов торакопластики по методу D. Nuss может быть выполнение ее без учёта состояния эластичности грудино-реберного комплекса (ЭГРК) у детей в различных возрастных группах. Для решения этой задачи мы осуществляем выбор способа хирургического лечения на основе разработанных нами критериев ЭГРК.

В клинике НИИТО МЗ РУз за период с 2007 по 2012 г. было прооперировано 45 пациентов с ВДГК в возрасте от 5 до 15 лет. Всем больным проводилось лечение с учетом критериев эластичности, к которым относятся следующие показатели: тест аутокоррекции, разница экскурсии грудной клетки при глубоком вдохе и выдохе, торсия грудины и угол деформации ребер. Для оценки торсии грудины и угла деформации ребер мы проводили мультиспиральную компьютерную томографию на базе кафедры лучевой диагностики и онкологии Ташкентской медицинской академии. По этим критериям и по степени ВДГК больные были разделены на группы, для каждой из которых определяли метод лечения. Для оперативной коррекции ГРК мы использовали разработанные нами (2010) и произведенные фирмой ChM (Польша) металлические пластины.

Тест аутокоррекции – один из достоверных критериев ЭГРК, который проводится путем глубокого вдоха. При этом пациент, удерживая вдыхаемый воздух, создаёт повышенное давление внутри грудной клетки, чтобы устранить деформацию, и напрягает переднюю стенку грудной клетки (рис. 1). Известно, что в дошкольном возрасте у больных с ВДГК костная часть грудной клетки особенно эластична. Поэтому в этой возрастной группе передняя стенка грудной клетки, именно область ГРК, эластичная и податливая. С возрастом из-за увеличения количества грубоволокнистых коллагеновых волокон хрящевая часть постепенно теряет свою эластичность и становится твердой. В таких случаях результат теста аутокоррекции расценивается как отрицательный или слабоположительный.

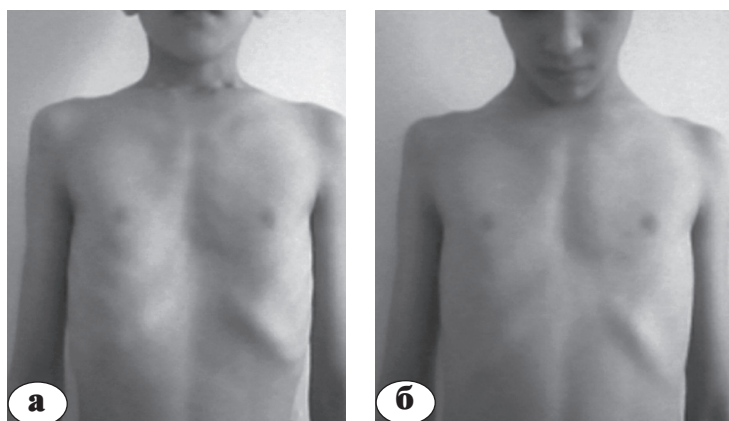


Рис. 1. Больной А., 8 лет, ВДГК субкомпенсированной стадии симметричного вида II степени. Тест аутокоррекции до 80%:
а – при вдохе; б – устранение деформации при повышении давления в грудной полости

По критериям теста аутокоррекции мы различаем три степени: I степень – если устранение деформации достигается более чем на 80% от исходного положения, II степень – если больной может устранить от 60 до 80% от исходного положения, III степень – если устранение деформации достигается меньше 60% исходного. Так, I степень была установлена у 22 (48,9%), II степень – у 14 (31,1%) и III степень – у 9 (20%) детей.

Экскурсия грудной клетки – это также один из достоверных показателей критериев эластичности. У ребенка в положении стоя дважды измеряется окружность грудной клетки: на глубоком вдохе и в состоянии полного выдоха с помощью сантиметровой ленты. Определяется разница между значениями на вдохе и выдохе. Если разница между этими двумя показателями составляет больше 10% от окружности грудной клетки при вдохе, то это свидетельствует о достаточной эластичности грудной клетки (I степень); 5–10% расценивается как средняя степень эластичности (II степень), если разница меньше 5% – то грудная клетка считается гипоэластичной (III степень). По этим критериям больные были разделены на три группы: у 24 (53,3%) – I степень, у 12 (26,7%) – II степень, у 9 (20%) – III степень эластичности (рис. 2).

Результаты мультиспиральной компьютерной томографии (МСКТ) дают информацию о состоянии органов грудной клетки и морфологических структур ГРК и его частей (грудина, хрящевые части ребер) в разных плоскостях. На горизонтальном срезе измерялся угол торсии грудины (рис. 3).

При ВДГК грудина с близлежащими хрящевыми частями ребер во фронтальной плоскости ротируется по своей оси в левую или правую сторону тела. Увеличение степени торсии грудины способствует появлению асимметричных деформаций. По величине угла торсии грудины больные разделяются на 3 группы: I – легкая степень торсии (до 15°), хорошая эластичность ГРК; II – средняя степень торсии грудины (16–30°); III – тяжелая степень торсии грудины (угол торсии более 30°).

Из 45 детей 22 (48,9%) имели легкую степень торсии грудины, 12 (26,7%) – среднюю степень, 11 (24,4%) – тяжелую.

Как правило, торсия грудины сопровождается образованием деформированного выпячивания ребер передней стенки грудной клетки. Такие деформации визуализируются на МСКТ и в горизонтальной плоскости. Эти выпячивания грудной клетки на стороне торсии грудины в зависимости от величины угла деформации ребер имеют заостренную форму, а с противоположной стороны более тупую. Угол деформации ребер у больных ВДГК различен по объему и чаще не симметричен (рис. 4).

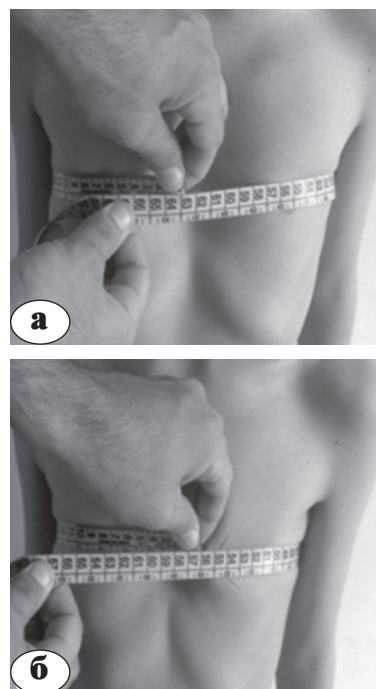


Рис. 2. Определение экскурсии грудной клетки: а – во время максимального вдоха – 63 см; б – во время полного выдоха – 57 см. Экскурсия грудной клетки: $63-57=7$ см. $7/63*100\%=11,12\%$

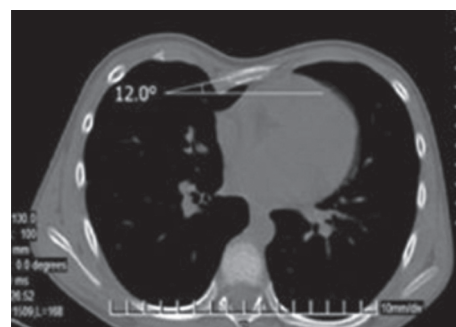


Рис. 3. Больной Э., 10 лет. ВДГК, субкомпенсированная стадия, асимметричной формы. Торсия грудины с правой стороны 12°

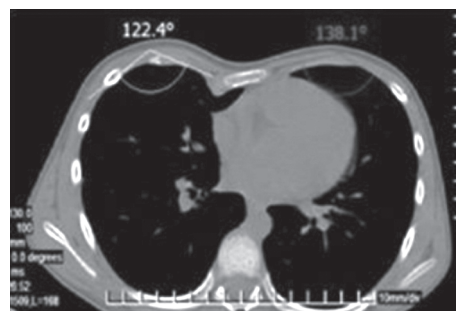


Рис. 4. Больной Э., 10 лет. ВДГК, субкомпенсированная стадия, асимметричная форма. Угол деформации ребер справа 122,4°, слева 138,1°

Мы выделяем три степени деформации ребер: I степень – угол деформации ребер составляет 180–120°; II степень – 120–90°, III степень (тяжелая форма деформации) – меньше 90°. По этим критериям больные были распределены следующим образом: I степени деформации – 19 (42,2%) детей, II степень – 17 (37,8%), III степень – 9 (20%). У 20 (44,5%) пациентов угол деформации ребер был более выражен с правой стороны, у 25 (55,5%) – слева.

При тяжелой степени торсии грудины и асимметричной деформации ребер III степени (9–20% случаев) во время оперативной коррекции чаще возникали технические трудности.

В конце исследования определяли эластичность переднего грудно-реберного комплекса. Распределение 45 детей с ВДГК по критериям деформации грудно-реберного сочленения и степени эластичности грудной клетки представлено в таблице 1.

У 22 (48,9%) детей с достаточной эластичностью ГРК была проведена истинная торакопластика по D. Nuss. В послеоперационном периоде в отделении реанимации и интенсивной терапии (ОРИТ) больные находились в течение суток. Температура тела была субфебрильной ($37^{\circ}\pm 0,2^{\circ}\text{C}$). В этой группе относительно быстрее восстанавливались общее состояние и физическая активность больных. На вторые сутки после операции больным разрешали сидеть и удаляли дренажные трубки, т.к. отделяемое из плевральной полости, как правило, было скудным. Для проведения обезболивания достаточно было использования ненаркотических анальгетиков. С третьих суток дети начинали выполнять дыхательную гимнастику путем надувания шаров.

Хороший результат получен у 21 (95,4%) ребенка, при этом ВДГК была устранена с хорошим рельефом без рецидива и жалоб со стороны больного. У 1 (4,5%) больного получен удовлетворительный результат.

У 13 (28,9%) больных со средней степенью эластичности (чаще это дети в возрасте от 11 до 15 лет) с целью уменьшения силы сопротивления ГРК торакопластика по D. Nuss была вы-

полнена в модификации клиники. При выравнивании передней стенки грудной клетки у этих больных проводилась хондротомия в хрящевых частях нескольких ребер через маленькие разрезы кожи (от 1 до 2,5 см) в нескольких местах на границе с воронкообразной деформацией, после чего проводили разворот пластины на 180° по фронтальной оси тела. Послеоперационное течение у этих больных также было без осложнений, в ОРИТ они находились до двух суток. Температура тела в раннем послеоперационном периоде поднималась до 38° и постепенно нормализовалась на третьи сутки после операции. Со второго дня этим больным разрешали сидеть в постели. Использовалась комбинированная анальгезия наркотическими и ненаркотическими анальгетиками. Интраоперационная потеря крови составляла до 50 мл. Дренажные трубки удаляли на 2–3-и сутки после операции. С третьих суток пациенты активизировались, выполняли дыхательную гимнастику. Хороший результат в этой группе больных получен у 11 (84,6%) детей, у них отмечался хороший рельеф в области ГРК, рецидивов не было. В 2 (15,4%) случаях получены удовлетворительные результаты. У этих больных были отмечены незначительные периодические болевые ощущения в области послеоперационной раны и кожные растяжки из-за грубых келоидных рубцов. Неудовлетворительных результатов не было.

Гипоэластичная грудная клетка была установлена у 10 (22,2%) больных в возрасте 14–15 лет. Им была выполнена торакопластика в модификации авторов, т.е. устранение деформации выполнялось путем Т-образной или поперечной стернотомии с хондрорезекцией нескольких ребер (обычно хондрорезекция проводилась на уровне IV, V, VI и VII ребер), затем под ГРК устанавливалась пластина D. Nuss. Оперативное вмешательство в этой группе было более травматичным, чем в предыдущих, и нередко сопровождалось техническими трудностями. Интраоперационная кровопотеря составила более 100 мл. Больные после операции находились в ОРИТ до 5 суток.

Таблица 1

Распределение детей с ВДГК по критериям деформации грудно-реберного сочленения и степени эластичности грудной клетки (n=45)

Критерии	Степень эластичности		
	Легкая (n=22)	Средняя (n=13)	Тяжелая (n=10)
Тест аутокоррекции	22 (48,9%)	14 (31,1%)	9 (20%)
Экскурсия грудной клетки	24 (53,3%)	12 (26,7%)	9 (20%)
Торсия грудины	22 (48,9%)	12 (26,7%)	11 (24,4%)
Угол деформации ребер	19 (42,2%)	17 (37,8%)	9 (20%)

Им проводились терапия для поддержания гомеостаза, пролонгированная аналгезия, антибиотикотерапия, витаминотерапия, а также назначались препараты для улучшения функции сердечнососудистой и дыхательной систем. В раннем послеоперационном периоде у этой категории больных чаще отмечалась выраженная гипертермическая реакция организма, температура тела поднималась до $38,0^{\circ}\pm 0,5^{\circ}\text{C}$, с постепенным уменьшением до нормальных значений. С 3–4-го дня больных активизировали с помощью врача или родителей. Дренажные трубки удаляли на 3–4-е сутки после операции с последующим выполнением дыхательной гимнастики. ЛФК и дыхательные нагрузки проводили с использованием небулайзера с растворами соды 4% – 50 мл, преднизолона 30 мг – 1 мл, эуфиллина 2,4% – 10 мл. Хороший результат был получен у 7 (70%) детей, удовлетворительный – у 1 (10%), неудовлетворительный – у 2 (20%). По нашему мнению, это связано с неполной компенсацией силы сопротивления ГРК установленной пластиной, то есть рецидивом деформации. Этим больным выполняли повторные оперативные вмешательства.

Отдаленные результаты лечения были изучены у 31 (68,9%) оперированного пациента в сроки от 2 до 4 лет, у остальных 14 (31,1%) больных ближайшие послеоперационные результаты.

Результаты оперативной коррекции расценивались следующим образом:

– хороший результат – больной не предъявляет жалоб, хороший косметический эффект, полное восстановление дыхательной и сердечной деятельности;

– удовлетворительным результатом считали периодические болевые ощущения в области оперативного вмешательства, боль в межреберьях, легкую воспалительную реакцию в области послеоперационной раны на фоне хорошего косметического результата;

– неудовлетворительный результат – западение ГРК в виде ВДГК I степени, то есть рецидив деформации в легкой степени.

Результаты оперативного вмешательства зависят от степени эластичности переднего ГРК и становятся хуже с уменьшением эластичности переднего грудного-реберного комплекса (табл. 2). Темп восстановления и улучшения состояния больного прямо пропорционален объему оперативного вмешательства при торакопластике по методу D. Nuss (1-я группа больных) составила $25,0\pm 2,5$ минут, при модификации метода D. Nuss (2–3-я группа) больше часа – $72,0\pm 9,4$ минут ($p>0,001$).

Из-за сильного болевого синдрома в послеоперационном периоде у больных 2-й и 3-й групп ограничивается и ухудшается вентиляционная функция легких, не восполняется потребность организма в кислороде. Это проявляется замедлением физической активизации больного, в результате пациенты более длительный период получают лечение в условиях ОРИТ – $3,4\pm 0,8$ суток.

При легкой степени эластичности воронкообразная деформация легко устраняется без отрицательного воздействия на внутренние органы грудной клетки. При средней и гипоэластичной грудной клетке устранение деформации выполняется с определенными трудностями и с дополнительными вмешательствами. В этих случаях риск интраоперационных осложнений увеличивается. Конечно, резекция ребер и стернотомия помогают устранить деформацию, но нарушают каркасность передней грудной стенки, что может привести к нарушениям рельефности в передней стенке грудной клетки или вторичным деформациям. Мы считаем, что наличие торсии грудины и выраженная крутизна деформированных ребер являются предрасполагающими факторами возникновения вторичных деформаций.

Таблица 2

Результаты оперативной коррекции у больных с ВДГК (n=45)

Результат	Степень эластичности			Всего
	Легкая (n=22)	Средняя (n=13)	Тяжелая (n=10)	
Хороший	21 (95,4%)	11 (84,6%)	7 (70%)	39 (86,7)
Удовлетворительный	1 (4,5%)	2 (15,4%)	1 (10%)	4 (8,9%)
Неудовлетворительный	0 (0%)	0 (0%)	2 (20%)	2 (4,4%)
Итого	22 (48,9%)	13 (28,9%)	10 (22,2%)	45 (100%)

Выводы

Результаты антропометрических и инструментальных исследований, основанные на определении критериев (тест аутокоррекции, разница значений экскурсии грудной клетки при глубоком вдохе и выдохе; торсии грудины и углу крутизны деформированных ребер) позволяют определить степень эластичности переднего ГРК.

Проведение оперативного вмешательства с учётом степени эластичности переднего ГРК позволяет создать хороший косметический рельеф передней стенки грудной клетки, уменьшить количество интра- и послеоперационных осложнений, способствует ранней физической активизации больных.

Литература

1. Абдрахманов А.Ж., Тажин К.Б., Анашев Т.С. Врожденные деформации грудной клетки и их лечение. Травматология және Ортопедия. 2010; (1):3-7. *Abdrakhmanov A.Zh., Tazhin K.B., Anashev T.S. Vrozhdennyye deformatsii grudnoy kletki i ikh lecheniye [Congenital chest deformations and its treatment]. Travmatologiya zhene Ortopediya. 2010; (1):3-7.*
2. Виноградов А.В. Хирургическое лечение редких врожденных и приобретенных деформаций грудной клетки у детей [дис. ... канд. мед. наук]. М.;1999. *Vinogradov A.V. Khirurgicheskoye lecheniye redkikh vrozhdennykh i priobretennykh deformatsiy grudnoy kletki u detey [Surgical treatment of rare congenital and acquired deformities of the chest in children] [dis. ... kand. med. nauk]. M.;1999.*
3. Мирзакаримов Б.Х. Оптимизация методов диагностики и коррекции грудной клетки у детей при её воронкообразной деформации [дис. ... канд. мед. наук]. Т.; 2010. *Mirzakarimov B.Kh. Optimizatsiya metodov diagnostiki i korreksii grudnoy kletki u detey pri yeyo voronkoobraznoy deformatsii [Optimization methods for diagnosis and correction of the chest in children with its funnel] [dis. ... kand. med. nauk]. T.; 2010.*
4. Разумовский А.Ю., Павлов А.А. Хирургические методы лечения воронкообразной деформации грудной клетки. Детская хирургия. 2005; (3):44-47. *Razumovskiy A.Yu., Pavlov A.A. Khirurgicheskiye metody lecheniya voronkoobraznoy deformatsii grudnoy kletki [Funnel chest surgical procedures]. Detskaya khirurgiya. 2005; (3):44-47.*
5. Урмонас В.К., Кондрашин Н.И. Воронкообразная грудная клетка. Вильнюс; 1983. 113 с. *Urmonas V.K., Kondrashin N.I. Voronkoobraznaya grudnaya kletka [Funnel chest]. Vil'nyus; 1983. 113 s.*
6. Nuss D., Kelly R.E. Jr., Croitoru D.P., Katz M.E. A 10-year review of a minimally invasive technique for the correction of pectus excavatum. J. Pediatr. Surg. 1998;33(4):545-552.
7. Hebra A., Swoveland B., Egbert M., Tagge E.P., Georgeson K., Othersen H.B. Jr., Nuss D. Outcome analysis of minimally invasive repair of pectus excavatum: review of 251 cases. J. Pediatr. Surg. 2000;35(2):252-257.

СВЕДЕНИЯ ОБ АВТОРАХ

Ходжанов Искандар Юнусович – д.м.н., профессор руководитель отделения детской травматологии, деформаций грудной клетки и патологии позвоночника
e-mail: khodjanov_iskandar@mail.ru;

Хакимов Шерали Кузиевич – старший научный сотрудник отделения детской травматологии, деформаций грудной клетки и патологии позвоночника
e-mail: sher-fannel@mail.ru;

Касымов Хатам Абдураимжанович – старший научный сотрудник соискатель отделения детской травматологии, деформаций грудной клетки и патологии позвоночника
e-mail: kasimov_khatam21@mail.ru.

Рукопись поступила 28.02.2013