



Научная статья
УДК 616.728.2-007.17-053.4:616.718.16-089
<https://doi.org/10.17816/2311-2905-2012>



Варианты деформации вертлужной впадины при дисплазии тазобедренных суставов у детей младшего возраста

П.И. Бортулёв¹, Т.В. Баскаева¹, С.В. Виссарионов^{1,2}, Д.Б. Барсуков¹, И.Ю. Поздникин¹, М.С. Познович¹

¹ ФГБУ «Национальный медицинский исследовательский центр детской травматологии и ортопедии им. Г.И. Турнера» Минздрава России, г. Санкт-Петербург, Россия

² ФГБОУ ВО «Северо-Западный государственный медицинский университет им. И.И. Мечникова» Минздрава России, г. Санкт-Петербург, Россия

Актуальность. Выбор методики реконструкции таза у детей с дисплазией тазобедренного сустава остается предметом дискуссий на протяжении многих лет и часто зависит от личных предпочтений хирурга, а не от рентгеноанатомического состояния вертлужной впадины, варианты строения которой не отражены в научной литературе.

Цель исследования — на основании рентгеноанатомического анализа строения вертлужной впадины выявить наиболее распространенные варианты ее деформации у детей с различной степенью тяжести дисплазии тазобедренных суставов.

Материал и методы. Исследование основано на результатах обследования 200 пациентов (200 тазобедренных суставов) в возрасте от 2 до 4 лет ($3,10 \pm 0,45$) с дисплазией тазобедренных суставов II–IV ст. по классификации D. Tönnis. Всем пациентам проводили клиническое и лучевое исследование по общепринятой методике. Лучевое исследование заключалось в выполнении рентгенографии тазобедренных суставов в нескольких проекциях и компьютерной томографии. В качестве критериев для определения наиболее типичных вариантов деформации вертлужной впадины нами были выбраны значения ацетабулярного индекса, величина протяженности свода вертлужной впадины и наличие или отсутствие костного эркера.

Результаты. Рентгенометрический анализ состояния вертлужной впадины у детей младшего возраста с различной степенью тяжести дисплазии тазобедренных суставов показал наличие трех наиболее часто встречающихся вариантов деформации вертлужной впадины: вариант 1 — умеренно выраженное недоразвитие свода вертлужной впадины ($AI \leq 35^\circ$), его укорочение и наличие костного эркера; вариант 2 — выраженное недоразвитие свода вертлужной впадины ($AI > 35^\circ$), его укорочение и наличие костного эркера; вариант 3 — выраженное недоразвитие свода вертлужной впадины ($AI > 35^\circ$), его достаточная протяженность и отсутствие костного эркера.

Заключение. Предложенные дополнения к имеющейся классификации дисплазии тазобедренных суставов, разработанной D. Tönnis, могут стать основой алгоритма выбора методики хирургической коррекции вертлужной впадины у детей с различной степенью тяжести дисплазии тазобедренного сустава.

Ключевые слова: дисплазия тазобедренного сустава, дети, деформация вертлужной впадины, остеотомия таза.

Бортулёв П.И., Баскаева Т.В., Виссарионов С.В., Барсуков Д.Б., Поздникин И.Ю., Познович М.С. Варианты деформации вертлужной впадины при дисплазии тазобедренных суставов у детей младшего возраста. *Травматология и ортопедия России*. 2023;29(1):5-16. <https://doi.org/10.17816/2311-2905-2012>.

✉ Бортулёв Павел Игоревич; e-mail: pavel.bortulev@yandex.ru

Рукопись получена: 24.10.2022. Рукопись одобрена: 09.12.2022. Статья опубликована онлайн: 25.01.2023.

© Бортулёв П.И., Баскаева Т.В., Виссарионов С.В., Барсуков Д.Б., Поздникин И.Ю., Познович М.С., 2023



Variants of Acetabular Deformity in Developmental Dysplasia of the Hip in Young Children

Pavel I. Bortulev¹, Tamila V. Baskaeva¹, Sergei V. Vissarionov^{1,2}, Dmitriy B. Barsukov¹, Ivan Yu. Pozdnykin¹, Makhmud S. Poznovich¹

¹ H. Turner National Medical Research Center for Children's Orthopedics and Trauma Surgery, St. Petersburg, Russia

² Mechnikov North-Western State Medical University, St. Petersburg, Russia

Background. The choice of pelvic reconstruction technique in children with developmental dysplasia of the hip (DDH) has been the subject of discussion for many years and is often determined by personal preferences of a surgeon rather than by X-ray anatomical state of the acetabulum. The variants of its anatomy structure have still not been reflected in the available scientific literature.

Aim of the study – to identify the most typical variants of acetabular deformation in children with varying severity of DDH, based on the X-ray anatomical analysis of structure of the acetabulum.

Methods. The study was based on the results of examination of 200 patients (200 hip joints) aged 2 to 4 years (3.1 ± 0.45) with Tönnis grade II-IV DDH. All patients underwent conventional clinical and radiological examination. The latter consisted of hip radiography in several views and computed tomography. We took the values of acetabular index, the extent of acetabulum arch and the presence or the absence of bone oriel as criteria for determination of the most typical variants of acetabular deformation.

Results. X-ray analysis of anatomical structure of the acetabulum in young children with varying severity of DDH revealed 3 most common variants of acetabular deformity: 1 – moderate underdevelopment of the acetabulum arch ($AI \leq 35^\circ$), its shortening and the presence of bone oriel; 2 – pronounced underdevelopment of the acetabulum arch ($AI > 35^\circ$), its shortening and the presence of bone oriel; 3 – pronounced underdevelopment of the acetabulum arch ($AI > 35^\circ$), its sufficient length and the absence of bone oriel.

Conclusion. Suggested supplements to existing Tönnis DDH classification might become basic for choosing the surgical correction technique of the acetabulum in children with different severity of DDH.

Keywords: developmental dysplasia of the hip, DDH, children, acetabular deformity, pelvic osteotomy.

Cite as: Bortulev P.I., Baskaeva T.V., Vissarionov S.V., Barsukov D.B., Pozdnykin I.Yu., Poznovich M.S. [Variants of Acetabular Deformity in Developmental Dysplasia of the Hip in Young Children]. *Travmatologiya i ortopediya Rossii* [Traumatology and Orthopedics of Russia]. 2023;29(1):5-16. (In Russian). <https://doi.org/10.17816/2311-2905-2012>.

✉ Pavel I. Bortulev; pavel.bortulev@yandex.ru

Submitted: 24.10.2022. Accepted: 09.12.2022. Published Online: 25.01.2023.

© Bortulev P.I., Baskaeva T.V., Vissarionov S.V., Barsukov D.B., Pozdnykin I.Yu., Poznovich M.S., 2023

ВВЕДЕНИЕ

По данным различных авторов, дисплазия тазобедренного сустава является наиболее распространенным детским ортопедическим заболеванием, встречающимся с частотой от 3–4 до 50 случаев на 1000 новорожденных. Дисплазия тазобедренного сустава, характеризующаяся выраженными анатомическими изменениями, которые развились в ante- и постнатальном периодах развития, продолжает занимать одну из лидирующих позиций по отношению ко всем врожденным порокам развития костно-мышечной системы [1, 2, 3, 4].

Невозможность проведения ультразвукового скрининга, а также некорректная интерпретация полученных данных при его выполнении в совокупности с применением бессистемных методик консервативного лечения приводят к необходимости хирургической стабилизации сустава с целью воссоздания правильных соотношений между тазовым и бедренным компонентами путем проведения реконструктивно-пластических операций. Для верификации нарушения соотношений в тазобедренном суставе перед проведением хирургического лечения на сегодняшний день используется классификация дисплазии тазобедренных суставов, разработанная D. Tönnis, а также ее модификация IHDI (International Hip Dysplasia Institute) [5, 6]. Многими отечественными и зарубежными авторами убедительно доказана эффективность таких операций на тазовом компоненте, как подвздошная реориентирующая остеотомия таза, разработанная R.B. Salter; перикапсулярная ацетабулопластика по P. Pemberton; ацетабулопластика по W. Dega, а также комбинация операций Salter и Pemberton, описанная P.C. Perlik [7, 8, 9, 10, 11, 12, 13].

Выбор методики реконструкции таза остается предметом дискуссий на протяжении многих лет и часто определяется квалификацией и опытом хирурга, а также его личными предпочтениями той или иной технологии, а не рентгеноанатомическим состоянием вертлужной впадины, варианты строения которой нами не были обнаружены в доступной научной литературе. Кроме того, имеющиеся классификации дисплазии тазобедренных суставов отражают лишь степень дислокации головки бедренной кости. Вышеуказанные факты диктуют необходимость более детального изучения рентгеноанатомического состояния вертлужной впадины с целью выявления наиболее типичных ее деформаций, от особенностей пато-

логических изменений которой, на наш взгляд, будет зависеть выбор методики реконструкции вертлужной впадины.

Цель исследования — на основании рентгеноанатомического анализа строения вертлужной впадины выявить наиболее распространенные варианты ее деформации у детей в возрасте от 2 до 4 лет с различной степенью тяжести дисплазии тазобедренных суставов.

МАТЕРИАЛ И МЕТОДЫ

Дизайн исследования: моноцентровое когортное ретроспективное.

Критерии включения пациентов в исследование:

- возраст 2–4 лет;
- наличие односторонней дисплазии тазобедренных суставов II–IV ст. по классификации D. Tönnis [5];
- отсутствие любых признаков изменений диспластического характера в контралатеральном суставе;
- отсутствие любых предшествующих хирургических вмешательств на тазовом компоненте сустава;
- отсутствие неврологических заболеваний;
- отсутствие генетических заболеваний и системных дисплазий скелета;
- согласие законных представителей пациента на участие в исследовании.

Критерии исключения:

- возраст младше 2 лет и старше 4 лет;
- наличие двусторонней дисплазии тазобедренных суставов;
- наличие перенесенных операций на тазобедренном суставе;
- наличие неврологических, системных и генетических заболеваний;
- отказ от заполнения информированного согласия для участия в исследовании.

В исследование были включены 200 пациентов (200 тазобедренных суставов) в возрасте от 2 до 4 лет ($3,10 \pm 0,45$) с дисплазией тазобедренных суставов II–IV ст. по классификации Tönnis, госпитализированных для проведения хирургического лечения в период с 2016 по 2021 г. Всем пациентам проводили общепринятое клиническое обследование, характерное для данного ортопедического заболевания, рентгенографию тазобедренных суставов в прямой проекции, в положении по Lauenstein и в положении отведения и внутренней ротации нижних конечностей, а также компьютерную томографию.

В качестве критериев для определения наиболее типичных вариантов деформации вертлужной впадины нами были выбраны:

- ацетабулярный индекс (АИ) — угол, образованный линией, соединяющей оба Y-образных хряща (линия Хильгенрайнера), и касательной к своду вертлужной впадины;

- протяженность свода вертлужной впадины — расстояние от нижнемедалльной до верхне-латеральной его точки (до линии Омбредана–Перкина);

- костный эркер — наличие или отсутствие ступенеобразного перехода верхнего края вертлужной впадины в крыло подвздошной кости.

С целью объективизации данных расчеты вышеобозначенных критериев проводили как по рентгенограммам, так и по компьютерным томограммам — срезу в середине вертлужной впадины (рис. 1, 2).

Статистический анализ

Статистический анализ проводили при помощи программы SPSS Statistic v.26 (IBM, США). Выполняли расчет средних арифметических величин (M), стандартного отклонения (SD), медианы (Me) с квантилями (25–75%). Внутри групп анализ полученных данных проводили по критерию Уилкоксона. Осуществляли корреляционный анализ (критерий Pearson), при этом силу связи расценивали по следующим показателям: $0,01 \leq p \leq 0,29$ — слабая связь; $0,30 \leq p \leq 0,69$ — умеренная связь; $0,70 \leq p \leq 1,00$ — сильная связь. Значение коэффициента определяло наличие положительной или отрицательной связи. Для оценки степени и варианта влияния одного признака на другой выполняли регрессионный анализ в виде парной линейной и квадратичной регрессионной модели. Оценку доли выборки проводили с помощью коэффициента множественной детерминации (R^2).

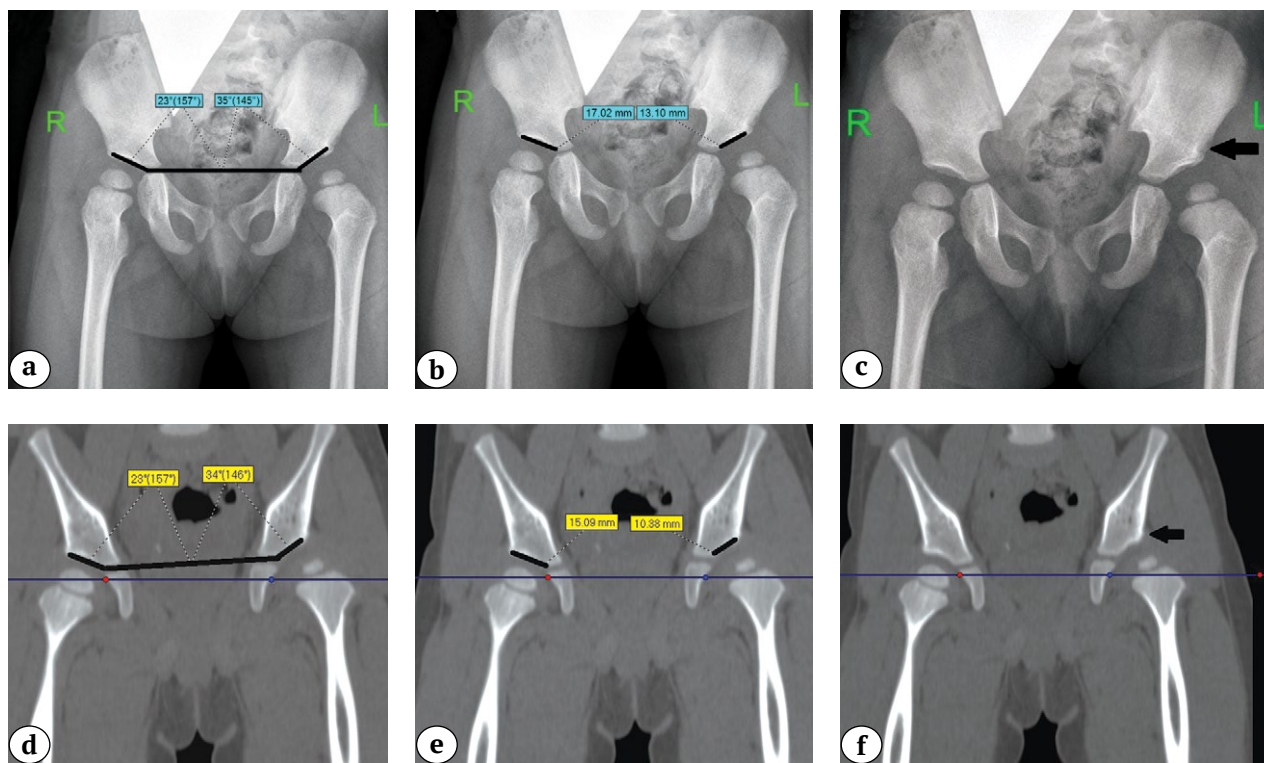


Рис. 1. Определение у пациента с дисплазией тазобедренных суставов II ст. по классификации Tönnis по данным рентгенограмм и КТ:

- a, d — ацетабулярного индекса;
- b, e — протяженности свода вертлужной впадины;
- c, f — наличие костного эркера (обозначен черной стрелкой)

Fig. 1. Determination in patients with Tönnis grade II DDH based on X-ray and CT results:

- a, d — acetabular index;
- b, e — extent of acetabulum arch (length of the sclerosis zone);
- c, f — presence of bone oriel (indicated by black arrow)

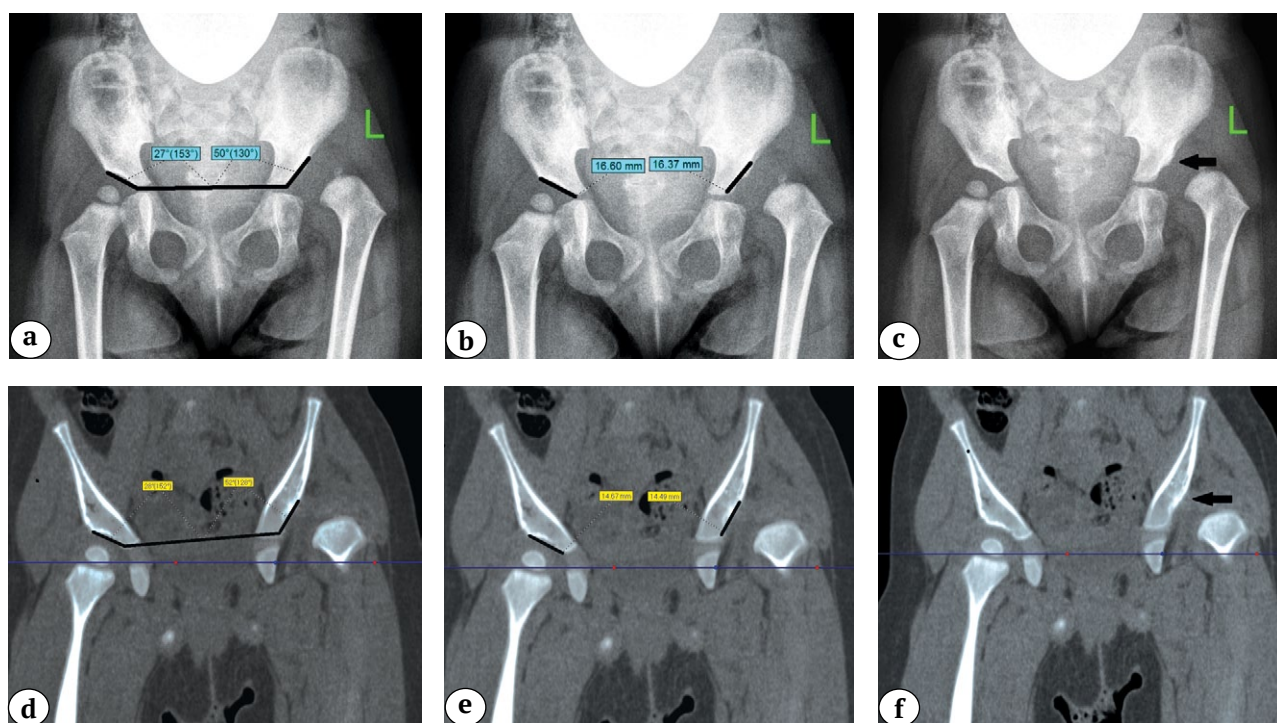


Рис. 2. Определение у пациента с дисплазией тазобедренных суставов IV ст. по классификации Tönnis по данным рентгенограмм и КТ:

a, d — ацетабулярного индекса; b, e — протяженности свода вертлужной впадины; c, f — отсутствия костного эркера (обозначен черной стрелкой)

Fig. 2. Determination in patients with Tönnis grade IV DDH based on X-ray and CT results:

a, d — acetabular index; b, e — length of acetabulum arch; c, f — absence of bone oriel (indicated by black arrow)

РЕЗУЛЬТАТЫ

При поступлении в стационар законные представители пациентов предъявляли жалобу на хромоту у детей. Относительное укорочение нижней конечности составило $1,7 \pm 0,5$ см. Изменения гониометрии имели типичные для дисплазии тазобедренного сустава нарушения в виде ограничения разведения и избыточных ротационных движений со стороны поражения.

Результаты проведенной рентгенометрии по вышеобозначенным нами критериям рентгеноанатомического строения вертлужной впадины у пациентов с различной степенью тяжести дисплазии представлены в таблице 1.

Из представленных в таблице 1 данных можно сделать заключение, что в общей когорте пациентов имели место выраженное недоразвитие и укорочение свода вертлужной впадины. Необходимо отметить, что под укорочением свода мы понимаем ситуацию, при которой различие в измерении по сравнению с контралатеральным суставом составляет не менее 25% от индивидуальной нормы. Помимо этого, у 1/3 пациентов отмечалось наличие костного эркера — перехода свода вертлужной впадины в крыло подвздошной кости, которое

выражалось в виде закругленного книзу костного края. Проведенный корреляционный анализ между значениями АИ и протяженностью свода вертлужной впадины, измеренными по рентгенограммам и компьютерной томографии, показал наличие сильной положительной связи, которая составила $r = 0,96$ и $0,98$ соответственно.

Регрессионный анализ показал, что коэффициент детерминации (R^2) по взаимосвязи значений АИ и протяженности свода вертлужной впадины, измеренных по данным рентгенограмм и компьютерной томографии, составил $0,93$ и $0,96$ соответственно и не имел значимых отличий между линейной и квадратичной моделями, что приближало изучаемые признаки к линейной регрессии (рис. 3). При этом аппроксимация считается очень хорошей, поскольку более 90% выборки может быть обосновано формулой регрессии. Таким образом, достоверная рентгенометрия таких показателей анатомического строения вертлужной впадины, как АИ и протяженность свода вертлужной впадины, может быть адекватно проведена без применения компьютерной томографии, что существенно снизит лучевую нагрузку на организм ребенка.

Таблица 1

Показатели деформации вертлужной впадины у пациентов с различной степенью дисплазии тазобедренных суставов

Показатель	Пациенты с дисплазией тазобедренных суставов M±SD (min-max) Me (25–75%)	Контралатеральный сустав M±SD (min-max) Me (25–75%)
АИ по рентгенограмме, град.	40,6±5,0 (31,0–51,0) 41,0 (37,0–44,0)	20,6±2,0 (15,0–24,0) 20,5 (19,0–22,8)
АИ по КТ, град.	39,9±4,9 (30,0–52,0) 41,0 (36,0–43,0)	20,5±2,0 (14,0–23,0) 20,3 (19,0–22,5)
Протяженность свода по рентгенограмме, мм	14,1±3,5 (10,0–22,1) 13,2 (11,3–16,7)	19,3±2,6 (14,3–24,3) 19,4 (17,2–21,4)
Протяженность свода по КТ, мм	13,8±3,4 (10,0–21,7) 13,0 (10,9–16,2)	19,1±2,3 (13,9–24,1) 18,8 (16,7–21,1)
Костный эркер: – есть – нет	37% 63%	100% –

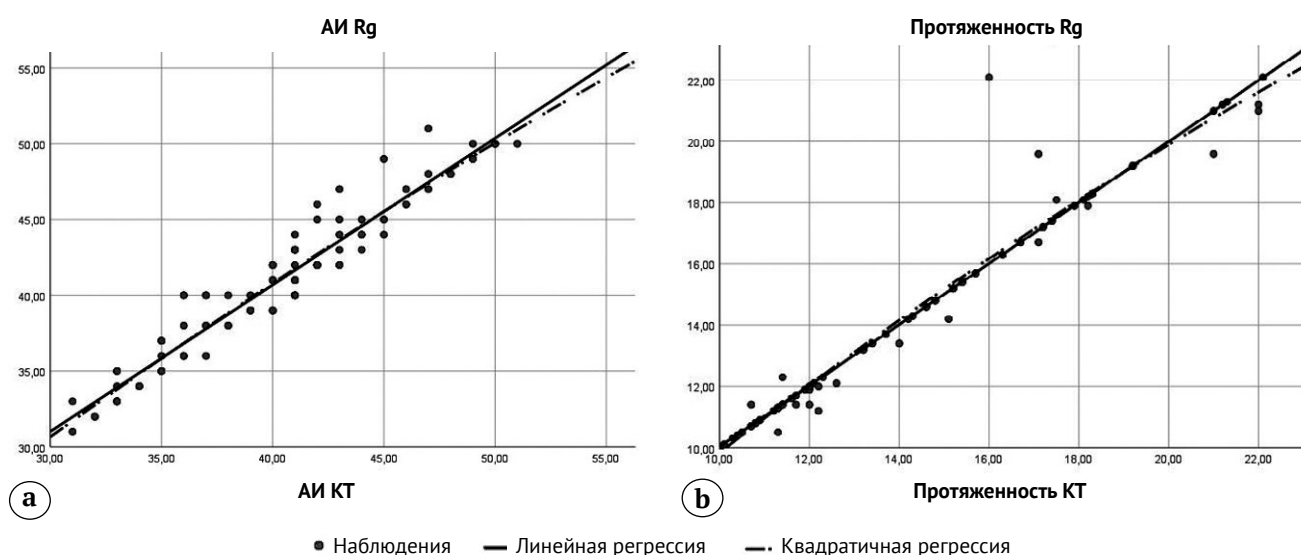


Рис. 3. Результаты регрессионного анализа, отражающего взаимоотношения между:
 а — значениями АИ, измеренными по рентгенограммам и компьютерным томограммам;
 б — значениями протяженности свода вертлужной впадины, измеренными по рентгенограммам и компьютерным томограммам

Fig. 3. Results of regression analysis reflecting the correlation between:
 a — values of AI measured in X-rays and CT scans;
 b — values of acetabulum arch length measured in X-rays and CT scans

С целью более детального изучения возможных вариантов деформации вертлужной впадины пациенты были разделены на две группы в зависимости от тяжести диспластической нестабильности тазобедренного сустава. Первую группу составили 90 пациентов (90 тазобедренных суставов) с дис-

плазией II ст., то есть подвывихом бедра, вторую — 110 пациентов (110 тазобедренных суставов) с дисплазией III–IV ст., то есть вывихом бедра.

Данные проведенного рентгенометрического анализа у пациентов с подвывихом бедра представлены в таблице 2.

Таблица 2

Показатели деформации вертлужной впадины у детей с II ст. дисплазии тазобедренных суставов по классификации Tönnis

Показатель	Пациенты I группы M±SD (min-max) Me (25–75%)	Контралатеральный сустав M±SD (min-max) Me (25–75%)
АИ по рентгенограмме, град.	39,2±5,2 (31,0–50,0) 40,0 (35,0–42,0)	20,6±2,0 (15,0–24,0) 20,5 (19,0–22,8)
Протяженность свода по рентгенограмме, мм	16±3 (10,0–22,1) 15,7 (14,3–18,2)	19,2±2,6 (14,3–24,1) 19,3 (14,3–21,4)
Костный эркер: – есть – нет	44% 56%	100% –

Анализ данных рентгеноанатомического строения вертлужной впадины у детей с подвывихом бедра (II ст. по классификации Tönnis) показал, что у 44% пациентов (40 тазобедренных суставов) имелся четкий костный эркер, значения АИ не превышали 35°, а укорочение свода вертлужной впадины составляло 25% и более по сравнению со здоровым суставом. В 56% наблюдений

(50 тазобедренных суставов) костный эркер не был верифицирован, значения АИ превышали 35° и не сопровождалось укорочением свода вертлужной впадины. Проведенный корреляционный и регрессионный анализ показал наличие сильной положительной связи ($r = 0,66$) между показателем АИ и протяженностью свода вертлужной впадины, а коэффициент детерминации составил 0,44 с величиной аппроксимации 44% (рис. 4).

Данные проведенного рентгенометрического анализа по вышеобозначенным показателям у пациентов с вывихом бедра представлены в таблице 3.

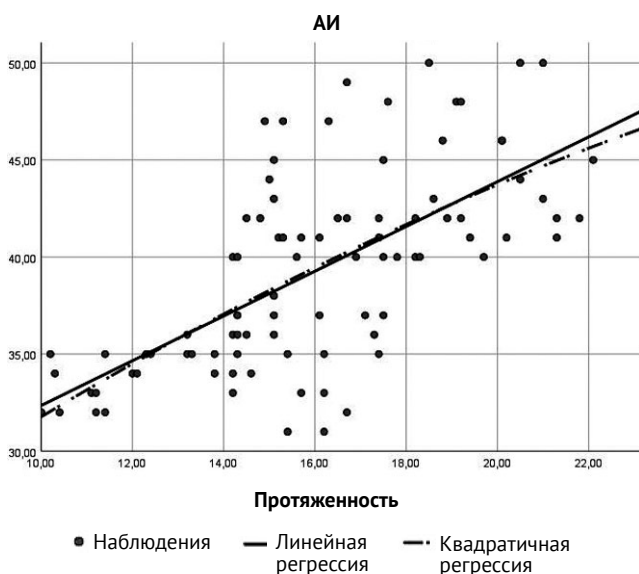


Рис. 4. Результаты регрессионного анализа, отражающего взаимоотношения между значениями АИ и протяженностью свода вертлужной впадины у детей с подвывихом бедра

Fig. 4. Results of regression analysis reflecting the correlation between AI values and acetabulum arch length in children with hip subluxation

Таблица 3

Показатели деформации вертлужной впадины у детей с III–IV ст. дисплазии тазобедренных суставов по классификации Tönnis

Показатель	Пациенты II группы M±SD Me (25–75%)	Контралатеральный сустав M±SD Me (25–75%)
АИ по рентгенограмме, град.	39,0±5,3 (31,0–51,0) 39,0 (35,0–43,0)	20,6±2,0 (15,0–24,0) 20,5 (19,0–22,8)
Протяженность свода, мм	15,3±3,0 (10,0–22,1) 15,1 (13,1–17,7)	19,2±2,6 (14,3–24,1) 19,3 (14,3–21,4)
Костный эркер: – есть – нет	51,8% 48,2%	100% –

Анализ данных рентгеноанатомического строения вертлужной впадины у детей с вывихом бедра (III–IV ст. по классификации Tönnis) показал, что у 51,8% пациентов (57 тазобедренных суставов) отмечалось наличие костного эркера. У 38 пациентов (34,5%) значения АИ не превышали 35°, и было верифицировано укорочение свода вертлужной впадины, а у 19 пациентов (17,3%) значения АИ превышали 35° в сочетании с укорочением свода вертлужной впадины по сравнению с контралатеральным суставом. В 48,2% наблюдений (53 тазобедренных сустава) переход вертлужной впадины в крыло подвздошной кости не был верифицирован, значения АИ превышали 35°, а свод вертлужной впадины оставался протяженным. Проведенный корреляционный и регрессионный анализ показал наличие умеренной положительной связи ($r = 0,4$) между показателем АИ и протяженностью свода вертлужной впадины, а коэффициент детерминации составил 0,16 с величиной аппроксимации 16% (рис. 5).

Низкий показатель коэффициента детерминации свидетельствует о достаточно большой вариативности возможных деформаций вертлужной впадины у детей с вывихом бедра.

Таким образом, на основании проведенного рентгенометрического анализа анатомического строения вертлужной впадины, а также корреляционного и регрессионного анализа можно выделить три наиболее часто встречающихся варианта деформации вертлужной впадины при дисплазии тазобедренных суставов у детей младшего возраста.

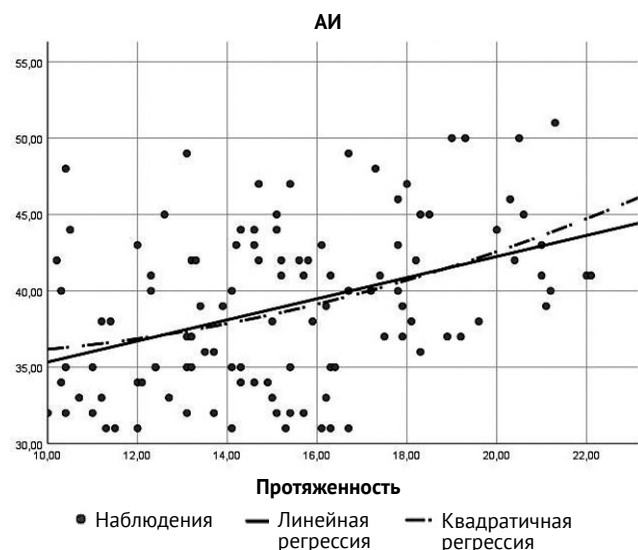

Рис. 5. Результаты регрессионного анализа, отражающего взаимоотношения между значениями АИ и протяженностью свода вертлужной впадины у детей с вывихом бедра

Fig. 5. Results of regression analysis reflecting the correlation between AI and acetabulum arch length in children with hip dislocation

1. Умеренно выраженное недоразвитие свода вертлужной впадины со значениями АИ $\leq 35^\circ$, укорочение свода вертлужной впадины и наличие костного эркера. Данный вариант встречался в 44% случаев при подвывихе бедра и в 34,5% — при вывихе.

2. Выраженное недоразвитие свода вертлужной впадины со значениями АИ $> 35^\circ$, наличие протяженного свода вертлужной впадины и отсутствие костного эркера. Данный вариант встречался в 56% случаев при подвывихе бедра и в 48,2% — при вывихе.

3. Выраженное недоразвитие свода вертлужной впадины со значениями АИ $> 35^\circ$, укорочение свода вертлужной впадины и наличие костного эркера. Данный вариант деформации встречался в 17,3% наблюдений только у детей с вывихом бедра.

ОБСУЖДЕНИЕ

Тяжесть патологии, а также ошибки на этапах диагностики и консервативного лечения детей с различной степенью тяжести дисплазии тазобедренных суставов неизбежно приводят к необходимости выполнения различных хирургических вмешательств, целью которых является воссоздание корректных соотношений в тазобедренном суставе с обеспечением условий для его корректного развития и ремоделирования в процессе роста ребенка [14, 15, 16, 17].

В настоящее время у детей старше одного года верификация диагноза с определением степени нарушения соотношений в пораженном тазобедренном суставе не представляет сложностей [5, 6, 18]. Вместе с тем подавляющее большинство ортопедов при планировании хирургического вмешательства проводят рентгенометрическую оценку выраженности недоразвития свода вертлужной впадины по значениям АИ, деформации проксимального отдела бедренной кости, а также степени дислокации головки бедренной кости по отношению к вертлужной впадине по интегральным показателям и имеющимся международным классификациям [19, 20, 21, 22, 23]. Необходимо подчеркнуть, что в последних отражен лишь характер нарушения соотношений в тазобедренном суставе без детальной верификации возможных вариантов деформации тазового и бедренного компонентов сустава. Эта информация достаточно ограничивает представления о патологических нарушениях в пораженном суставе и дает возможность определиться лишь с необходимостью выполнения артротомии с последующим выполнением внутрисуставных манипуляций. Выбор методики выполнения остеотомии таза на сегодняшний день остается за оперирующим хирургом в зависимости от его опыта и предпочтений, поскольку имеющиеся научные данные свидетель-

ствуют о высокой эффективности применяющихся в мировой ортопедической практике методик хирургической коррекции диспластичной вертлужной впадины как в среднесрочном, так и в отдаленном периодах наблюдения [24, 25, 26, 27]. Отечественными учеными были разработаны рабочие классификации дисплазии тазобедренного сустава. Так, И.Ф. Ахтямов с О.А. Соколовским выделяют два типа дисплазии — бедренный и тазовый [28]. В.Д. Макушин с М.П. Тепленьким разработали более детальную классификацию дисплазии тазобедренных суставов, в основе которой лежат два варианта патологического состояния — стабильный и нестабильный. Оба они подразделяются на бедренную, ацетабулярную и смешанную формы, а нестабильный тип, помимо этого, характеризуется еще и направлением дислокации головки бедренной кости по отношению к вертлужной впадине [29]. Обе классификации предназначены для определения методологического подхода к методу выбора коррекции тазового, бедренного или обоих компонентов сустава. На наш взгляд, недостатком этих классификаций является отсутствие характеристики вариантов деформации со стороны вертлужной впадины. В настоящее время имеется сонографическая классификация дисплазии тазобедренных суставов у детей первого года жизни, разработанная R. Graf и отражающая как соотно-

шения в тазобедренном суставе, так и характер деформации со стороны структур вертлужной впадины [30]. Именно эта классификация и подтолкнула нас к проведению настоящего исследования.

По нашему мнению, на основании верифицированных в ходе настоящего исследования наиболее часто встречающихся вариантов деформации вертлужной впадины у детей с дисплазией тазобедренных суставов II–IV ст. по классификации Tönnis целесообразно их включение в имеющуюся классификацию, которая представлена на рисунке 6.

ЗАКЛЮЧЕНИЕ

Проведенный анализ рентгеноанатомического состояния вертлужной впадины у детей младшего возраста с различной степенью тяжести дисплазии тазобедренных суставов, основанный на изучении выраженности недоразвития свода вертлужной впадины, его протяженности, а также наличия или отсутствия костного эркера, показал наличие трех наиболее часто встречающихся вариантов деформации вертлужной впадины, которые характеризуются: 1 — умеренно выраженным недоразвитием свода вертлужной впадины ($AI \leq 35^\circ$), его укорочением и наличием костного эркера; 2 — выраженным недоразвитием свода вертлужной впадины ($AI > 35^\circ$), его достаточной протяженностью

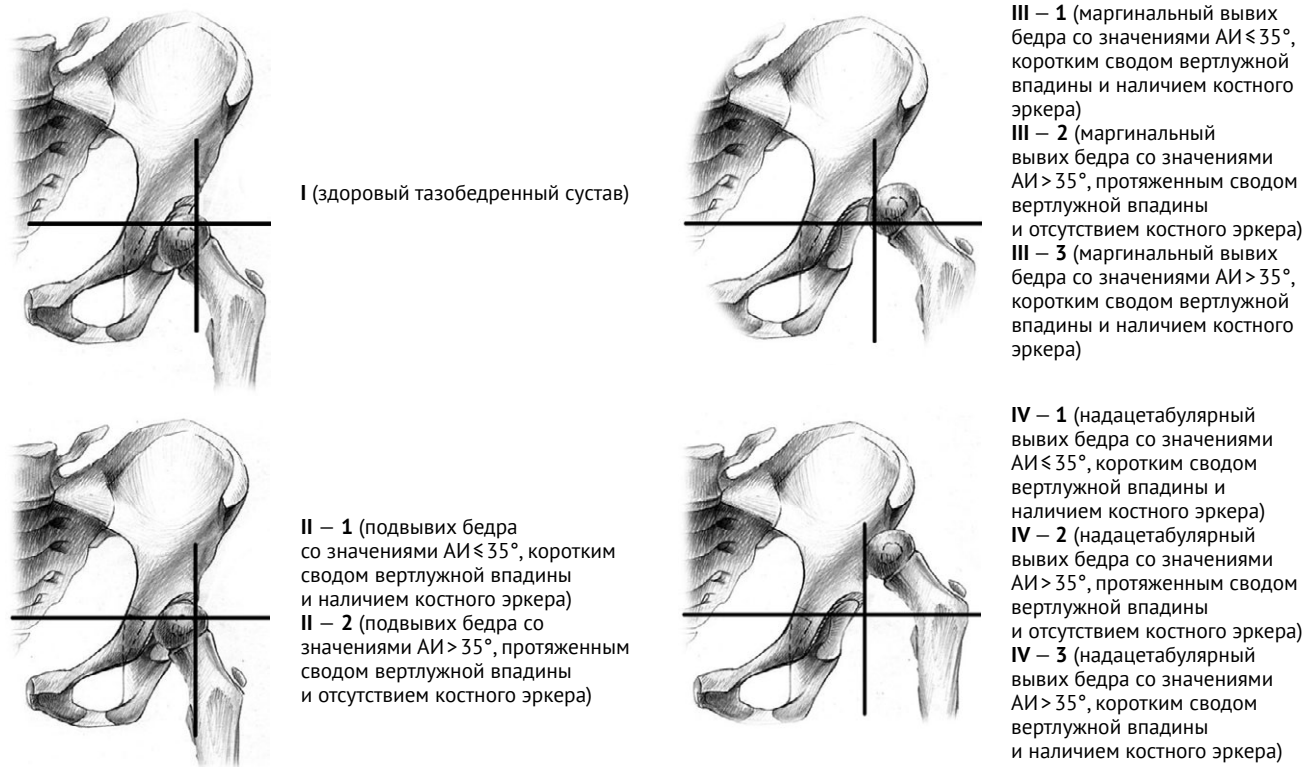


Рис. 6. Дополненная классификация степени тяжести дисплазии тазобедренных суставов Tönnis
Fig. 6. Supplemented Tönnis classification of hip dysplasia severity

и отсутствием костного эркера; 3 — выраженным недоразвитием свода вертлужной впадины (АИ > 35°), его укорочением и наличием костного эркера.

Предложенные дополнения к имеющейся классификации дисплазии тазобедренных суставов, разработанной D. Tönnis, на наш взгляд,

ДОПОЛНИТЕЛЬНАЯ ИНФОРМАЦИЯ

Заявленный вклад авторов

Бортулёв П.И. — концепция и дизайн исследования, сбор и статистический анализ данных, анализ литературы, написание текста статьи.

Баскаева Т.В. — сбор данных, редактирование текста статьи.

Виссарионов С.В. — редактирование текста статьи.

Барсуков Д.Б. — сбор данных, редактирование текста статьи.

Поздникин И.Ю. — сбор данных, редактирование текста статьи.

Познович М.С. — сбор данных, редактирование текста статьи.

Все авторы прочли и одобрили финальную версию рукописи статьи. Все авторы согласны нести ответственность за все аспекты работы, чтобы обеспечить надлежащее рассмотрение и решение всех возможных вопросов, связанных с корректностью и надежностью любой части работы.

Источник финансирования. Исследование выполнено в рамках государственного задания Минздрава России (НИР № 121031700122-6).

Конфликт интересов. Авторы декларируют отсутствие явных и потенциальных конфликтов интересов, связанных с публикацией настоящей статьи.

Этическая экспертиза. Не применима.

Информированное согласие на публикацию. Авторы получили письменное согласие законных представителей пациентов на публикацию медицинских данных и фотографий.

ЛИТЕРАТУРА [REFERENCES]

- Kotlarsky P., Haber R., Bialik V., Eidelman M. Developmental dysplasia of the hip: What has changed in the last 20 years? *World J Orthop.* 2015;6(11):886-901. doi: 10.5312/wjo.v6.i11.886.
- Čustović S., Šadić S., Vujadinović A., Hrustić A., Jašarević M., Čustović A. et al. The predictive value of the clinical sign of limited hip abduction for developmental dysplasia of the hip (DDH). *Med Glas (Zenica).* 2018;15(2):174-178. doi: 10.17392/954-18.
- Dezateux C., Rosendahl K. Developmental dysplasia of the hip. *Lancet.* 2007;369(9572):1541-1552. doi: 10.1016/S0140-6736(07)60710-7.
- Roof A.C., Jinguji T.M., White K.K. Musculoskeletal screening: developmental dysplasia of the hip. *Pediatr Ann.* 2013;42(11):229-235. doi: 10.3928/00904481-20131022-10.
- Tönnis D. Congenital dysplasia and dislocation of the hip in children and adults. Berlin, Heidelberg: Springer-Verlag; 1987. p. 80-83.

могут стать основой алгоритма выбора методики хирургической коррекции вертлужной впадины у детей с различной степенью тяжести дисплазии тазобедренных суставов, что является приоритетным направлением нашего дальнейшего исследования.

DISCLAIMERS

Author contribution

Pavel I. Bortulev — conception and design of the study, collection and processing of material, data statistical processing, literature review, writing the draft.

Tamila V. Baskaeva — collection and processing of material, text editing.

Sergei V. Vissarionov — text editing.

Dmitriy B. Barsukov — collection and processing of material, text editing.

Ivan Yu. Pozdnikin — collection and processing of material, text editing.

Makhmud S. Poznovich — collection and processing of material, text editing.

All authors have read and approved the final version of the manuscript of the article. All authors agree to bear responsibility for all aspects of the study to ensure proper consideration and resolution of all possible issues related to the correctness and reliability of any part of the work.

Funding source. State budgetary funding.

Competing interests. The authors declare that they have no competing interests.

Ethics approval. Not applicable.

Consent for publication. Written consent was obtained from legal representatives of children for publication of relevant medical information and all of accompanying images within the manuscript.

- Ramo B.A., De La Rocha A., Sucato D.J., Jo C.H. A New Radiographic Classification System for Developmental Hip Dysplasia is Reliable and Predictive of Successful Closed Reduction and Late Pelvic Osteotomy. *J Pediatr Orthop.* 2018;38(1):16-21. doi: 10.1097/BPO.0000000000000733.
- Камоско М.М., Григорьев И.В. Остеотомии таза в лечении диспластической патологии тазобедренного сустава. *Вестник травматологии и ортопедии им. Н.Н. Приорова.* 2010;17(1):90-93. doi: 10.17816/vto201017190-93.
- Kamosko M.M., Grigor'ev I.V. [Pelvic Osteotomies at Treatment of Dysplastic Hip Pathology]. *Vestnik travmatologii i ortopedii im. N.N. Priorova* [N.N. Priorov Journal of Traumatology and Orthopedics]. 2010;17(1):90-93. (In Russian). doi: 10.17816/vto201017190-93.
- Pekmezci M., Yazici M. [Salter osteotomy: an overview]. *Acta Orthop Traumatol Turc.* 2007;41 Suppl 1:37-46. (In Turkish).

9. Huang S.C., Wang T.M., Wu K.W., Fang C.F., Kuo K.N. Pemberton Osteotomy for Acetabular Dysplasia. *JBJS Essent Surg Tech.* 2011;1(1):e2. doi: 10.2106/JBJS.ST.K.00003.
10. Woźniak Ł., Idzior M., Józwiak M. Dega Transiliac Pelvic Osteotomy: the History of Surgical Technique Development. *Ortop Traumatol Rehabil.* 2020;22(6):455-464. doi: 10.5604/01.3001.0014.6057.
11. Perlik P.C., Westin G.W., Marafioti R.L. A combination pelvic osteotomy for acetabular dysplasia in children. *J Bone Joint Surg Am.* 1985;67(6):842-850.
12. Bursali A., Tonbul M. How are outcomes affected by combining the Pemberton and Salter osteotomies? *Clin Orthop Relat Res.* 2008;466(4):837-846. doi: 10.1007/s11999-008-0153-3.
13. Agarwal A., Rastogi P. Clinico-radiological outcomes following mbersal acetabular osteotomy for developmental dysplasia of hip in young children: A series of 16 cases followed minimum 2 years. *J Clin Orthop Trauma.* 2021;23:101669. doi: 10.1016/j.jcot.2021.101669.
14. Поздникин И.Ю., Басков В.Е., Волошин С.Ю., Барсуков Д.Б., Краснов А.И., Познович М.С. и др. Ошибки диагностики и начала консервативного лечения детей с врожденным вывихом бедра. *Ортопедия, травматология и восстановительная хирургия детского возраста.* 2017;5(2):42-51. Pozdnikin I.Yu., Baskov V.E., Voloshin S.Yu., Barsukov D.B., Krasnov A.I., Poznovich M.S. et al. [Errors of diagnosis and the initiation of conservative treatment in children with congenital hip dislocation]. *Ortopediya, travmatologiya i vosstanovitel'naya khirurgiya detskogo vozrasta* [Pediatric Traumatology, Orthopaedics and Reconstructive Surgery]. 2017;5(2):42-51. doi: 10.17816/PTORS5242-51. (In Russian).
15. Aydin A., Kalali F., Yildiz V., Ezirmik N., Aydin P., Dostbil A. The results of Pemberton's pericapsular osteotomy in patients with developmental hip dysplasia. *Acta Orthop Traumatol Turc.* 2012;46(1):35-41. doi: 10.3944/aott.2012.2615.
16. Malvitz T.A., Weinstein S.L. Closed reduction for congenital dysplasia of the hip. Functional and radiographic results after an average of thirty years. *J Bone Joint Surg Am.* 1994;76(12):1777-1792. doi: 10.2106/00004623-199412000-00004.
17. Басков В.Е., Камоско М.М., Барсуков Д.Б., Поздникин И.Ю., Кожевников В.В., Григорьев И.В. и др. Транспозиция вертлужной впадины после подвздошно-седалищной остеотомии таза при лечении дисплазии тазобедренного сустава у детей. *Ортопедия, травматология и восстановительная хирургия детского возраста.* 2016;4(2):5-11. doi: 10.17816/PTORS425-11. Baskov V.E., Kamosko M.M., Barsukov D.B., Pozdnikin I.Y., Kozhevnikov V.V., Grigoriev I.V. et al. [Transposition of the acetabulum after iliac ischial osteotomy in the treatment of hip dysplasia in infants]. *Ortopediya, travmatologiya i vosstanovitel'naya khirurgiya detskogo vozrasta* [Pediatric Traumatology, Orthopaedics and Reconstructive Surgery]. 2016;4(2):5-11. (In Russian). doi: 10.17816/PTORS425-11.
18. Тихилов Р.М., Шубняков И.И., Плиев Д.Г., Богопольский О.Е., Гуацаев М.С. Возможности рентгенографии в ранней диагностике патологии тазобедренного сустава. *Травматология и ортопедия России.* 2017;23(1):117-131. doi: 10.21823/2311-2017-23-1-117-131. Tikhilov R.M., Shubnyakov I.I., Pliev D.G., Bogopolsky O.Y., Guatsaev M.S. [Roentgenography Potentialities for Early Diagnosis of Hip Pathologies]. *Travmatologiya i ortopediya Rossii* [Traumatology and Orthopedics of Russia]. 2017;23(1):117-131. (In Russian). doi: 10.21823/2311-2017-23-1-117-131.
19. Czubak J., Kowalik K., Kawalec A., Kwiatkowska M. Dega pelvic osteotomy: indications, results and complications. *J Child Orthop.* 2018;12(4):342-348. doi: 10.1302/1863-2548.12.180091.
20. Badrinath R., Bomar J.D., Wenger D.R., Mubarak S.J., Upasani V.V. Comparing the Pemberton osteotomy and modified San Diego acetabuloplasty in developmental dysplasia of the hip. *J Child Orthop.* 2019;13(2):172-179. doi: 10.1302/1863-2548.13.190004.
21. Balioğlu M.B., Öner A., Aykut Ü.S., Kaygusuz M.A. Mid term results of Pemberton pericapsular osteotomy. *Indian J Orthop.* 2015;49(4):418-424. doi: 10.4103/0019-5413.159627.
22. Dello Russo B., Candia Tapia J.G. Comparison Results between Patients with Developmental Hip Dysplasia Treated with Either Salter or Pemberton Osteotomy. *Ortho Res Online J.* 1(4). OPROJ.000519. 2017. doi: 10.31031/OPROJ.2017.01.000519. Available from: <https://crimsonpublishers.com/oproj/fulltext/OPROJ.000519.php>.
23. Бортулёв П.И., Баскаева Т.В., Виссарионов С.В., Барсуков Д.Б., Поздникин И.Ю., Кожевников В.В. Salter vs Pemberton: сравнительный рентгенологический анализ изменения вертлужной впадины и таза после хирургической коррекции у детей с врожденным вывихом бедра. *Травматология и ортопедия России.* 2022;28(2):27-37. doi: 10.17816/2311-2905-1748. Bortulev P.I., Baskaeva T.V., Vissarionov S.V., Barsukov D.B., Pozdnikin I.Y., Kozhevnikov V.V. [Salter vs Pemberton: Comparative Radiologic Analysis of Changes in the Acetabulum and Pelvis After Surgical Correction in Children with Hip Dysplasia]. *Travmatologiya i ortopediya Rossii* [Traumatology and Orthopedics of Russia]. 2022;28(2):27-37. (In Russian). doi: 10.17816/2311-2905-1748.
24. Merckaert S.R., Zambelli P.Y., Edd S.N., Daniele S., Brigitte J. Mid- and long-term outcome of Salter's, Pemberton's and Dega's osteotomy for treatment of developmental dysplasia of the hip: a systematic review and meta-analysis. *Hip Int.* 2021;31(4):444-455. doi: 10.1177/1120700020942866.
25. Gharanzadeh K., Bagherifard A., Abolghasemian M., Ahmadzadeh H., Vaziri Kordkandi Sh., Bayat Sh. Comparison of Pemberton Osteotomy and Kalamchi Modification of Salter Osteotomy in the Treatment of Developmental Dysplasia of the Hip. *J Res Orthop Sci.* 2020;7(4):169-174.
26. Ertürk C., Altay M.A., Işikan U.E. A radiological comparison of Salter and Pemberton osteotomies to improve acetabular deformations in developmental dysplasia of the hip. *J Pediatr Orthop B.* 2013;22(6):527-532. doi: 10.1097/BPB.0b013e32836337cd.
27. Wang C.W., Wang T.M., Wu K.W., Huang S.C., Kuo K.N. The comparative, long-term effect of the Salter osteotomy and Pemberton acetabuloplasty on pelvic height, scoliosis and functional outcome. *Bone Joint J.* 2016;98-B(8):1145-1150. doi: 10.1302/0301-620X.98B8.37215.
28. Ахтямов И.Ф., Соколовский О.А. Хирургическое лечение дисплазии тазобедренного сустава. Казань; 2008. 371 с. Akhtyamov I.F., Sokolovsky O.A. [Surgical Treatment of Hip Dysplasia]. Kazan; 2008. 371 p. (In Russian).

29. Макушин В.Д., Тепленький М.П. Рентгенологический классификация врожденной дисплазии тазобедренного сустава. *Гений ортопедии*. 2010;(2):103-108.
Makushin V.D., Tyoplenky M.P. [Roentgenological classification of the hip congenital dysplasia]. *Genij Ortopedii* [Orthopaedic Genius]. 2010;(2):103-108. (In Russian).
30. Graf R. Hip sonography: background; technique and common mistakes; results; debate and politics; challenges. *Hip Int.* 2017;27(3):215-219. doi: 10.5301/hipint.5000514.

Сведения об авторах

✉ *Бортулёв Павел Игоревич* — канд. мед. наук
Адрес: Россия, 196603, г. Санкт-Петербург, г. Пушкин, ул. Парковая, д. 64-68
<https://orcid.org/0000-0003-4931-2817>
e-mail: pavel.bortulev@yandex.ru

Баскаева Тамила Владимировна
<https://orcid.org/0000-0001-9865-2434>
e-mail: tamila-baskaeva@mail.ru

Виссарионов Сергей Валентинович — чл.-корр. РАН, д-р мед. наук, профессор
<https://orcid.org/0000-0003-4235-5048>
e-mail: vissarionovs@gmail.com

Барсуков Дмитрий Борисович — канд. мед. наук
<https://orcid.org/0000-0002-9084-5634>
e-mail: dbbarsukov@gmail.com

Поздниккин Иван Юрьевич — канд. мед. наук
<https://orcid.org/0000-0002-7026-1586>
e-mail: pozdnikin@gmail.com

Познович Махмуд Станиславович
<https://orcid.org/0000-0003-2534-9252>
e-mail: poznovich@bk.ru

Authors' information

✉ *Pavel I. Bortulev* — Cand. Sci. (Med.)
Address: 64-68, Parkovaya st., St. Petersburg, Pushkin, 196603, Russia
<https://orcid.org/0000-0003-4931-2817>
e-mail: pavel.bortulev@yandex.ru

Tamila V. Baskaeva
<https://orcid.org/0000-0001-9865-2434>
e-mail: tamila-baskaeva@mail.ru

Sergei V. Vissarionov — Dr. Sci. (Med.), Professor
<https://orcid.org/0000-0003-4235-5048>
e-mail: vissarionovs@gmail.com

Dmitriy B. Barsukov — Cand. Sci. (Med.)
<https://orcid.org/0000-0002-9084-5634>
e-mail: dbbarsukov@gmail.com

Ivan Yu. Pozdnikin — Cand. Sci. (Med.)
<https://orcid.org/0000-0002-7026-1586>
e-mail: pozdnikin@gmail.com

Makhmud S. Poznovich
<https://orcid.org/0000-0003-2534-9252>
e-mail: poznovich@bk.ru