



Обзорная статья
УДК 616.728.3-007.281-089
<https://doi.org/10.17816/2311-2905-2007>

Заднелатеральная ротационная нестабильность коленного сустава: эволюция и современные тренды хирургического лечения

Д.А. Шулепов, Е.П. Сорокин, Н.С. Коновальчук, Е.А. Пашкова, К.А. Демьянова

ФГБУ «Национальный медицинский исследовательский центр травматологии и ортопедии им. Р.Р. Вредена»
Минздрава России, г. Санкт-Петербург, Россия

Введение. Диагностика и лечение пациентов с хронической задней и заднелатеральной нестабильностью коленного сустава является одной из малоизученных проблем современной ортопедии. Связано это с достаточно низкой частотой встречаемости данной патологии, а также со сложностью анатомического строения связочно-сухожильных структур заднелатерального отдела коленного сустава. Неизменно возрастающее число зарубежных публикаций, посвященное данной теме, говорит о том, что на данный момент нет единого подхода к тактике хирургического лечения пациентов данной категории.

Цель обзора — на основе анализа научной литературы оценить основные тренды хирургического лечения заднелатеральной ротационной нестабильности в зависимости от степени вовлеченности в патологический процесс различных анатомических структур.

Результаты. Несмотря на большое количество методик хирургического лечения повреждений заднелатерального угла при анализе современных публикаций можно выделить несколько основных тенденций развития хирургических методов лечения заднелатеральной нестабильности коленного сустава. При заднелатеральной нестабильности 1-го типа оптимальной является изолированная артроскопическая пластика задней крестообразной связки. При нестабильности 3-го и 4-го типов на сегодняшний день анатомические методики типа Larson и LaPrade полностью вытеснили методики неанатомической реконструкции заднелатерального угла. Кроме того, в последние годы появилось большое количество публикаций, посвященных артроскопическим методикам выполнения подобных операций. Наибольшую проблему вызывает вопрос об объеме оптимальным выполнении таким пациентам пластики задней крестообразной связки, дополненной пластикой сухожилия подколенной мышцы, выполненными артроскопическим способом.

Заключение. Анализ литературы показал, что наименее освященным является вопрос об объеме и способе хирургического вмешательства при заднелатеральной нестабильности 2-го типа. Наиболее подходящим мы считаем выполнение таким пациентам пластики задней крестообразной связки, дополненное пластикой сухожилия подколенной мышцы, выполненной артроскопическим способом.

Ключевые слова: артроскопия коленного сустава, заднелатеральная ротационная нестабильность, заднелатеральный угол, сухожилие подколенной мышцы.

Шулепов Д.А., Сорокин Е.П., Коновальчук Н.С., Пашкова Е.А., Демьянова К.А. Заднелатеральная ротационная нестабильность коленного сустава: эволюция и современные тренды хирургического лечения. *Травматология и ортопедия России*. 2023;29(1):111-122. <https://doi.org/10.17816/2311-2905-2007>.

✉ Шулепов Дмитрий Александрович; e-mail: dr.shulepov@gmail.com

Рукопись получена: 19.12.2022. Рукопись одобрена: 16.01.2023. Статья опубликована онлайн: 03.02.2023.

© Шулепов Д.А., Сорокин Е.П., Коновальчук Н.С., Пашкова Е.А., Демьянова К.А., 2023



Posterolateral Rotational Knee Instability: Evolution and Current Trends in Surgical Treatment

Dmitrii A. Shulepov, Evgenii P. Sorokin, Nikita S. Konovalchuk, Ekaterina A. Pashkova, Ksenia A. Demyanova

Vreden National Medical Research Center of Traumatology and Orthopedics, St. Petersburg, Russia

Background. Diagnostics and treatment of patients with chronic posterior and posterolateral instability of the knee is one of the most understudied problems of modern orthopedics. This is due to rather low frequency of this pathology, as well as to complex anatomy of tendoligamentous structures of the posterolateral part of the knee joint. Steadily increasing number of foreign publications dedicated to this topic say that there is no common approach to the tactics of surgical treatment of patients of this category at the moment.

Aim of review — to evaluate the main trends of surgical treatment of this pathology according to the stage of involvement of various anatomical structures responsible for posterolateral rotational instability in the pathologic process.

Results. Despite a large number of methods of surgical treatment of posterolateral corner injuries, when analyzing modern publications, several main trends concerning posterolateral instability of the knee joint can be identified. In case of type 1 posterolateral instability, an isolated arthroscopic posterior cruciate ligament plasty is the most optimal. As for types 3 and 4, today such anatomical techniques as Larson and LaPrade have completely replaced the methods of non-anatomical reconstruction of the posterolateral corner. In addition, a large number of publications have recently appeared concerning arthroscopic techniques of these surgeries. The most important problem concerns the extent and the methods of surgical intervention in case of type 2 instability. Authors of the article consider that an arthroscopic posterior cruciate ligament plasty combined with popliteal tendon plasty is the most optimal for such category of patients.

Conclusion. The actual problem is the question of the method of surgical treatment in case of type 2 instability. The optimal technique for such patients is arthroscopic posterior cruciate ligament plasty combined with popliteal tendon plasty.

Keywords: knee arthroscopy, posterolateral knee instability, posterolateral corner, popliteal tendon.

Cite as: Shulepov D.A., Sorokin E.P., Konovalchuk N.S., Pashkova E.A., Demyanova K.A. [Posterolateral Rotational Knee Instability: Evolution and Current Trends in Surgical Treatment]. *Travmatologiya i ortopediya Rossii* [Traumatology and Orthopedics of Russia]. 2023;29(1):111-122. (In Russian). <https://doi.org/10.17816/2311-2905-2007>.

✉ Dmitrii A. Shulepov; e-mail: dr.shulepov@gmail.com

Submitted: 19.12.2022. Accepted: 16.01.2023. Published Online: 03.02.2023.

© Shulepov D.A., Sorokin E.P., Konovalchuk N.S., Pashkova E.A., Demyanova K.A., 2023

ВВЕДЕНИЕ

Одной из малоизученных проблем современной хирургии коленного сустава является диагностика и лечение пациентов с хронической задней и заднелатеральной нестабильностью коленного сустава. Связано это, с одной стороны, с достаточно низкой частотой встречаемости данной патологии, а с другой стороны, — со сложностью анатомического строения связочно-сухожильных структур заднелатерального отдела коленного сустава.

Большинство авторов сходятся во мнении, что возникновение заднелатеральной ротационной нестабильности связано с повреждением не только задней крестообразной связки (ЗКС), но и структур заднелатерального угла (ЗЛУ) [1, 2]. До настоящего времени понимание анатомии заднелатерального угла и входящих в него анатомических структур является дискуссионным, а понятие «заднелатеральный угол» называется «темным пятном» в функциональной анатомии коленного сустава [1, 3, 4].

Цель обзора — на основе анализа научной литературы оценить основные тренды хирургического лечения заднелатеральной ротационной нестабильности в зависимости от степени вовлеченности в патологический процесс различных анатомических структур.

МАТЕРИАЛ И МЕТОДЫ

Поиск литературы был выполнен в базах данных PubMed/MEDLINE и eLIBRARY по результатам запросов от сентября 2022 г. Для поиска в PubMed использовались следующие ключевые слова: posterolateral reconstruction, arthroscopic posterolateral reconstruction, PLC reconstruction, posterolateral corner reconstruction, popliteus reconstruction, arthroscopic popliteus reconstruction. Для поиска в eLIBRARY: заднелатеральный угол, реконструкция заднелатерального угла, пластика заднелатерального угла, заднелатеральная нестабильность коленного сустава. Мы сознательно не включили в спектр рассматриваемой патологии варианты сочетанного повреждения передней крестообразной связки и структур заднелатерального угла, поскольку возникающая в этом случае нестабильность коленного сустава носит другой биомеханический характер и не относится к заднелатеральной ротационной нестабильности. Публикации, посвященные этому варианту мультилигаментарной травмы, были исключены из результатов поиска.

РЕЗУЛЬТАТЫ

Анатомия заднелатерального угла и входящих в него структур

Термин «заднелатеральный угол» стал использоваться в 1970–1980 гг. Это понятие включает в себя комплекс анатомических структур, препятствующих варусной девиации и избыточной наружной ротации голени. К анатомическим структурам ЗЛУ принято относить:

- сухожилие подколенной мышцы — *m. popliteum* (СПКМ);
- подколенно-малоберцовую связку — *lig. popliteofibulare* (ПкМС);
- малоберцовую коллатеральную связку — *lig. collaterale fibulare* (МКС);
- по мнению J. Chahla с соавторами и С.Е. Franciozi с соавторами, также дугообразную связку (утолщение заднего отдела капсулы коленного сустава), переднюю менискофemorальную связку, латеральную головку *m. gastrocnemius* и *lig. popliteum* [1, 5].

Первые три анатомические структуры играют основную роль в формировании заднелатеральной ротационной нестабильности коленного сустава (рис. 1). Поэтому следует подробнее остановиться на их анатомии и биомеханической функции [1, 6, 7, 8].

Малоберцовая коллатеральная связка представляет собой плотный фиброзно-сухожильный тяж, проходящий по латеральной поверхности коленного сустава. Длина ее составляет около 60 мм [9]. Проксимально зона крепления МКС имеет овальную форму, расположена на латеральном надмыщелке бедренной кости, несколько проксимальнее и кзади от зоны крепления сухожилия подколен-

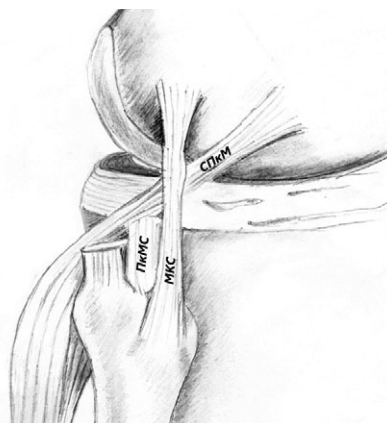


Рис. 1. Основные структуры заднелатерального угла
Fig. 1. Main structures of posterolateral corner

ной мышцы, центр ее крепления практически совпадает с верхушкой латерального надмыщелка. Дистально МКС крепится к малоберцовой кости, овальная зона ее крепления распространяется кпереди и дистально от шиловидного отростка [9, 10, 11]. Основной функцией этой связки является препятствие варусному смещению голени.

Сухожилие подколенной мышцы имеет округлую зону крепления на латеральном надмыщелке бедренной кости кпереди и несколько дистальнее от МКС, далее проходит дистально и, огибая латеральный мыщелок, проходит интраартикулярно позади заднего рога латерального мениска и ниже щели коленного сустава переходит в мышечную часть подколенной мышцы [11]. В биомеханических исследованиях показано, что СПкМ является основной структурой, ограничивающей избыточную наружную ротацию при повреждениях ЗЛУ [8, 11, 12].

Подколенно-малоберцовая связка является одной из наиболее спорных и неоднозначных (как в анатомическом, так и в функциональном плане) структур ЗЛУ. По данным литературы, эта структура встречается более чем в 95% коленных суставов [9, 13]. Представляет собой короткий сухожильный тяж, соединяющий дистальный отдел СПкМ и сухожильно-мышечный переход с областью позади шиловидного отростка малоберцовой кости. Фактически это сухожилие создает дополнительную точку фиксации и стабилизирует протяженное СПкМ при ротационной нагрузке на коленный сустав. По мнению некоторых авторов, ПкМС самостоятельно выполняет важную роль в ограничении избыточной наружной ротации [13, 14, 15]. Однако в экспериментальных анатомических исследованиях встречаются также данные, что изолированное ее рассечение значимо не влияет на ротационную стабильность коленного сустава [12, 16].

Хирургическое лечение заднелатеральной ротационной нестабильности коленного сустава

Лечение острых травм с повреждением структур заднелатерального угла

На сегодняшний день нет единого подхода к лечению травм ЗКС и ЗЛУ в остром периоде (до 3 нед. с момента травмы). Опубликованный в 2018 г. консенсус по повреждениям ЗЛУ приводит следующую статистику: 25% опрошенных экспертов поддержали преимущественно консервативную тактику лечения пациентов с острыми мультилигаментарными повреждениями, в то время как 71% высказались за раннее оперативное вмешательство. Более 90% экспертов согласились, что при планировании сроков оперативного лечения следует учитывать такие факторы, как сопутствующие повреждения менисков, нервов и

сосудов, общесоматическое состояние пациента и травма мягких тканей [3]. При этом нет единого мнения об объеме и методах хирургического лечения. Несмотря на явное преимущество операций, проведенных в острый период (возможность восстановления собственных поврежденных структур без использования пластического материала и раннее начало реабилитационного периода), такой подход может приводить к недостаточной оценке объема повреждения связочного аппарата и, как следствие, к послеоперационной остаточной нестабильности сустава. Из современных публикаций, посвященных этой проблеме, наибольшее внимание заслуживает работа J.P. Stannard с соавторами, показавших высокую частоту (37%) неудачных исходов вмешательств, направленных на восстановление поврежденных структур ЗЛУ [17]. В то же время первичная реконструкция и пластика ЗЛУ имела 9% неудовлетворительных результатов. Учитывая столь высокий процент неудач, представляется более рациональным выполнять реконструкцию поврежденных структур при мультилигаментарных повреждениях в отсроченном периоде [18].

Лечение хронической заднелатеральной ротационной нестабильности

Наличие у пациента хронической заднелатеральной нестабильности коленного сустава является показанием к оперативному лечению, что подтверждается мнением абсолютного большинства экспертов [3]. В то же время общего мнения об оптимальном виде оперативного вмешательства на сегодняшний день не существует. Не вызывает сомнений концепция необходимого и достаточного объема оперативного вмешательства — стремление большинства авторов восстанавливать только те структуры, повреждение которых доказано клинически и инструментально.

Нарушение биологической оси конечности может вносить свой вклад в развитие посттравматической нестабильности коленного сустава. Комплексная оценка пациента, включающая при необходимости выполнение телерентгенограмм, позволяет правильно спланировать этапы хирургического лечения. При выявлении на телерентгенограммах варусной деформации нижней конечности первым этапом рекомендуется выполнять тот или иной вариант корригирующей остеотомии для восстановления нормальной оси нижней конечности [19, 20]. В настоящей статье мы не будем останавливаться на этой теме, а обсудим возможные варианты реконструкции капсульно-связочного аппарата коленного сустава.

Проведенные биомеханические исследования показывают, что к возникновению задней нестабильности приводит преимущественно повреждение ЗКС. При дальнейшем усилении

травмирующего агента возникает повреждение структур подколенного комплекса (СПкМ и ПкМС), что приводит к усилению задней нестабильности с одновременным возникновением ротационного компонента — избыточной наружной ротации голени. Наличие варусной нестабильности коленного сустава говорит о повреждении МКС [8]. S. Weiss с соавторами приводят следующую классификацию заднелатеральной ротационной нестабильности коленного сустава, основанную на вышеприведенных данных [2]:

- тип 1 — задняя нестабильность из-за изолированного повреждения ЗКС;
- тип 2 — заднелатеральная ротационная нестабильность без варусной нестабильности (ЗКС и СПкМ/ПкМС повреждены, МКС не повреждена);
- тип 3 — заднелатеральная ротационная нестабильность с варусной нестабильностью (ЗКС, СПкМ/ПкМС и МКС повреждены);
- тип 4 — заднелатеральная ротационная нестабильность с выраженной варусной нестабильностью (ЗКС, СПкМ/ПкМС и МКС повреждены, кроме того, повреждены вторичные стабилизаторы — илиотибиальный тракт, сухожилие двуглавой мышцы и др.).

При оценке нестабильности коленного сустава структурам ЗЛУ уделяется недостаточное внимание, несмотря на то, что их повреждение сопровождается до 16% всех травм колена, а при повреждении ЗКС достигает 70% [21].

На сегодняшний день опубликовано много различных методов хирургического лечения пациентов с заднелатеральной нестабильностью. Безусловно, все предложенные методы подразумевают комбинацию с восстановлением ЗКС. Обзор современных методов пластики ЗКС был опубликован нами ранее [22]. Кроме того, основные тренды пластики ЗКС были подробно описаны S.V.S. Kambhampati с соавторами в 2020 г. [23].

Нами была проведена работа, направленная на создание максимально безопасной методики артроскопической реконструкции ЗКС [24].

Все предложенные типы операций при повреждении ЗЛУ можно разделить на два основных направления: 1) использование местных тканей и создание различных вариантов тенодеза; 2) операции по пластике структур ЗЛУ с использованием алло- и ауто трансплантатов.

Неанатомические методы реконструкции заднелатерального угла. Многие авторы описывали реконструкцию ЗЛУ с использованием лоскута латеральной фасции бедра. Подробно описанные J.C. Hughston, K.E. Jacobson и A. Trillat методы подразумевают использование латеральной головки бицепса, его сухожилия и порции широкой фасции бедра для создания натяжения поврежденных структур ЗЛУ [25, 26].

J.L. Lerat с соавторами предложили создавать натяжение заднелатеральных структур путем транспозиции головки малоберцовой кости и натяжения задней капсулы [27].

G. Bousquet с соавторами предложили два типа реконструкции: малая подколенная реконструкция подразумевала натяжение структур ЗЛУ с использованием «петли» из лоскута сухожилия бицепса, большая подколенная реконструкция — использование Y-образного трансплантата из связки надколенника и сухожилия полусухожильной и нежной мышц [28] (рис. 2).

Свою модификацию большой реконструкции предложили в 1994 г. J.H. Jaeger с соавторами [29] (рис. 3).

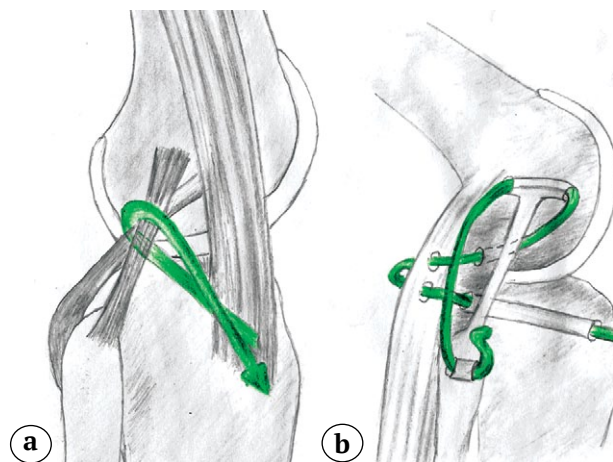


Рис. 2. Схема реконструкции заднелатерального угла по G. Bousquet с соавторами: а — малая реконструкция; б — большая реконструкция

Fig. 2. Scheme of PLC reconstruction according to G. Bousquet et al.: а — small-size reconstruction; б — large-size reconstruction

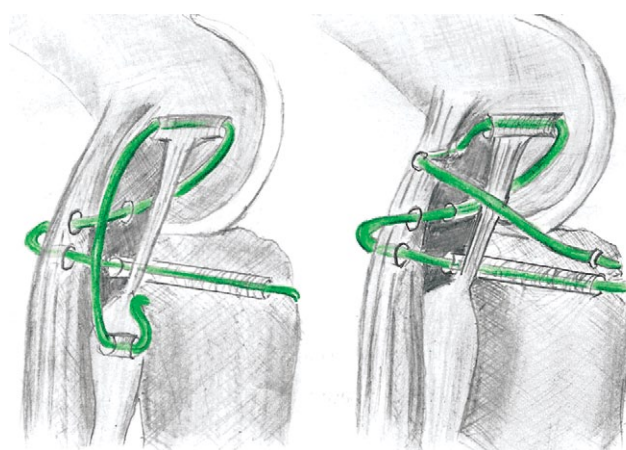


Рис. 3. Схема реконструкции заднелатерального угла по J.H. Jaeger с соавторами

Fig. 3. Scheme of PLC reconstruction according to J.H. Jaeger et al.

Описанные методики имели несколько принципиальных недостатков. Во-первых, изометрия восстановленных структур оперированного сустава значительно отличается от изометрии исходных анатомических структур. Поэтому ротационная стабильность достигается только в положении разгибания, при этом уже в начале и на протяжении всего сгибания происходит уменьшение натяжения структур ЗЛУ, и они не могут контролировать избыточную ротацию голени [30]. Кроме того, такие операции очень травматичны и требуют широких доступов, а значит, возрастает и риск повреждения сосудов и нервов, возникновения послеоперационных контрактур и септических осложнений. Учитывая вышесказанное, вполне объяснимо отсутствие современных публикаций, посвященных выполнению данного вида оперативных вмешательств.

Анатомические методы реконструкции заднелатерального угла. К анатомическим реконструкциям ЗЛУ принято относить операции, направленные на восстановление МКС, СПкМ и ПкМС с использованием алло- или ауто трансплантатов с учетом анатомических зон их крепления, описанных нами выше. Такие реконструкции наиболее устойчивы к заднему и ротационному смещению голени.

Восстановление малоберцовой коллатеральной связки. К переходной от неанатомических к анатомическим операциям можно считать методику, предложенную W.G. Clancy [31]. При этой технике используется сухожилие бицепса, для которого создают дополнительную точку фиксации в зоне анатомического крепления МКС на латеральной мыщелке бедренной кости (рис. 4). Аналогичная техника, но с использованием части сухожилия бицепса, предложена A. Trillat [26].

Сейчас эти методики используются редко, а при изолированной пластике МКС используются трансплантаты из связки надколенника, сухожилий полусухожильной мышцы или аллотрансплантаты [32, 33]. При этом создаются две точки

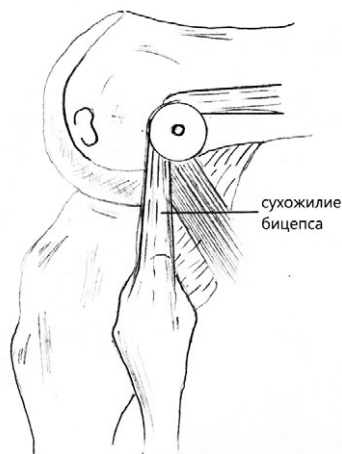


Рис. 4. Техника пластики ЗЛУ по W.G. Clancy
Fig. 4. Technique of PLC plasty according to W.G. Clancy

фиксации трансплантата — на латеральном мыщелке бедренной кости и на головке малоберцовой кости в положении максимального сгибания с дополнительной внутренней ротацией голени. Такой вариант пластики позволяет устранить боковую нестабильность, однако не препятствует избыточной наружной ротации голени.

В связи с этим стали развиваться методики оперативного вмешательства, обеспечивающие ротационную стабильность. Они основываются на пластике ПкМС и/или СПкМ с использованием ауто- или аллотрансплантатов.

Пластика подколенно-малоберцовой связки. В 2001 г. R.V. Larson описал оригинальную технику, пользующуюся популярностью и сегодня [34]. Свободное сухожилие полусухожильной мышцы фиксируется в своей центральной части в сформированном горизонтальном сквозном тоннеле в головке малоберцовой кости, а свободные его концы проходят по обе стороны от головки малоберцовой кости и фиксируются винтом в латеральном мыщелке бедренной кости. Таким образом, формируются как МКС, так и ПкМС. При отсутствии латеральной нестабильности методика предполагает пластику только ПкМС (рис. 5).

В модифицированной C.G. Rios с соавторами технике было предложено фиксировать в бедренной кости ауто трансплантат не в одном, а в двух слепых костных тоннелях: один для реконструкции ПкМС, а другой — для реконструкции МКС [35]. E.P. Но с соавторами в эксперименте сравнили обе

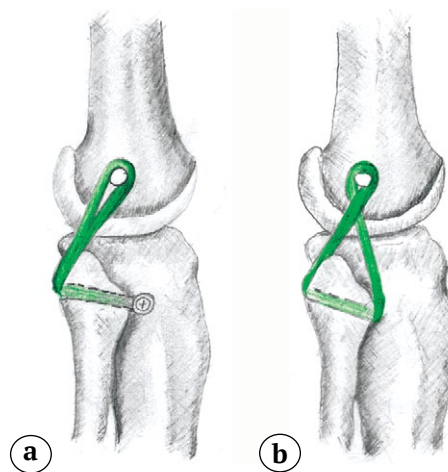


Рис. 5. Методика Larson:
а — изолированная пластика подколенно-малоберцовой связки;
б — пластика подколенно-малоберцовой связки и малоберцовой коллатеральной связки
Fig. 5. Larson's method:
а — isolated popliteofibular ligament plasty;
б — plasty of popliteofibular and lateral collateral ligaments

эти методики [36]. Варусная стабильность обеспечивалась эффективно обеими методиками, но ротационная стабильность была выше при технике с двумя бедренными туннелями. R.A. Arciero в 2005 г. предложил схожую с C.G. Rios с соавторами методику [37], которая в эксперименте на анатомическом материале показала свою эффективность и хорошую стабильность [38]. H. Zhang с соавторами предложили выполнять реконструкцию только ПкМС у пациентов, у которых клинически выявлена только избыточная наружная ротация более чем на 15° без признаков варусной нестабильности. Реконструкция основана на методике Larson с незначительными изменениями. В эксперименте на кадаверах была показана эффективность пластики только СПкМ для ограничения избыточной наружной ротации [39].

Методика Larson имеет ряд преимуществ: универсальность для коррекции как варусной, так и ротационной нестабильности, относительно простая методика выполнения, относительно невысокая стоимость имплантатов для фиксации трансплантата. Это объясняет, почему и по сей день эта техника охотно используется во всем мире и публикуются хорошие отдаленные результаты ее использования [40, 41, 42].

В 2015 г. G. Song с соавторами описали полностью артроскопическую технику пластики ПкМС [43]. Фактически она являлась модификацией Larson, выполненной через 6 артроскопических доступов, в том числе и с выполнением транссептального доступа, описанного J.H. Ahn, C.W. Na в 2000 г. [44]. Методика была описана у одного пациента с хорошим клиническим результатом и возвратом к спорту через 2 года после вмешательства. Полностью артроскопическая пластика по типу Arciero была предложена в 2019 г., однако отдаленных результатов на сегодняшний день не опубликовано [45]. P. Liu с соавторами в 2020 г. показали на кадаверах, что артроскопическую пластику по этой методике возможно выполнить и без применения дополнительного транссептального доступа [46].

Пластика сухожилия подколенной мышцы. Пластика СПкМ возможна как в изолированном виде, так и в комбинации с пластикой МКС. Реконструкция подколенного сухожилия требует формирования сквозного костного туннеля в латеральном мыщелке большеберцовой кости, а проведенное через него сухожилие, огибая мыщелок бедренной кости, крепится в слепом костном туннеле интерферентным винтом в зоне анатомического крепления СПкМ (рис. 6).

Трансплантат фиксируется с максимальным натяжением после пластики ЗКС в положении неполного разгибания ($10\text{--}15^\circ$) в коленном суставе с нейтральной ротацией большеберцовой кости. Это позволяет избежать избыточного ограничения наружной ротации. В 2009 г. H. Feng с соавторами описали полностью артроскопическую процедуру пластики СПкМ [47]. В 2016 г. K.H. Frosch с соавторами предложили свой вариант артроскопической пластики СПкМ, основываясь на четкой визуализации анатомических ориентиров для установки трансплантата в положении, максимально близком к анатомическому [21]. Предлагалось выполнять эту операцию с формированием шести доступов, в том числе с использованием дополнительного «транссептального» заднего артроскопического доступа. Позиционирование большеберцового и бедренного туннелей проводилось под артроскопическим контролем. Положение сформированных по такой методике зон фиксации трансплантата достаточно точно повторяло зоны анатомической фиксации нативного СПкМ с ошибкой не более чем на 3 мм [48].

В 2016 г. K.H. Frosch с соавторами представили клинические результаты предложенной в 2014 г. пластики СПкМ и ЗКС у 19 пациентов (в группу вошли пациенты со 2-м типом повреждений ЗЛУ). Осложнений, связанных с техникой, не выявлено. Заднее смещение большеберцовой кости уменьшилось с $13,3\pm 1,9$ мм (до операции) до $2,9\pm 2,2$ мм. Через год после вмешательства средний балл по опроснику Lysholm составил $88,4\pm 8,7$ баллов [49].

В исследовании биомеханики, опубликованном H. Zhang с соавторами, сравнивалась ротационная стабильность при выполнении техники Larson с реконструкцией подколенного сухожилия. Обе техники показали хорошие результаты, однако, по данным авторов, техника реконструкции СПкМ избыточно ограничивала наружную ротацию голени [39]. В исследовании биомеханики на 18 коленных суставах T.C. Drenck с соавторами пока-

тава с нейтральной ротацией большеберцовой кости. Это позволяет избежать избыточного ограничения наружной ротации. В 2009 г. H. Feng с соавторами описали полностью артроскопическую процедуру пластики СПкМ [47]. В 2016 г. K.H. Frosch с соавторами предложили свой вариант артроскопической пластики СПкМ, основываясь на четкой визуализации анатомических ориентиров для установки трансплантата в положении, максимально близком к анатомическому [21]. Предлагалось выполнять эту операцию с формированием шести доступов, в том числе с использованием дополнительного «транссептального» заднего артроскопического доступа. Позиционирование большеберцового и бедренного туннелей проводилось под артроскопическим контролем. Положение сформированных по такой методике зон фиксации трансплантата достаточно точно повторяло зоны анатомической фиксации нативного СПкМ с ошибкой не более чем на 3 мм [48].

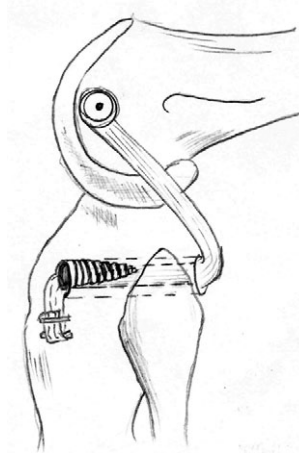


Рис. 6. Схема пластики сухожилия подколенной мышцы

Fig. 6. Scheme of popliteal tendon plasty

зали клиническую и биомеханическую эффективность пластики СПкМ, не уступающую методике Larson [12].

Комбинированные анатомические реконструкции заднелатерального угла. В 2004 г. R.F. LaPrade с соавторами опубликовали методику, позволяющую одновременно реконструировать все три основные структуры ЗЛУ [50]. На сегодняшний день методики, основывающиеся на технике LaPrade, чаще всего носят название «анатомическая реконструкция ЗЛУ». Согласно ей, формируются следующие туннели:

- два туннеля в латеральном мыщелке бедренной кости для фиксации трансплантатов МКС и СПкМ;
- костный тоннель в латеральном мыщелке большеберцовой кости для трансплантата СПкМ;
- горизонтальный туннель в головке малоберцовой кости.

Таким образом, методика, по сути, является комбинацией техники Larson с пластикой СПкМ.

В.В. Хоминец с соавторами в 2020 г. предложили использовать для фиксации трансплантата на костную систему типа TightRope, что позволяло скорректировать натяжение трансплантата и степень ограничения наружной ротации [51].

Техника LaPrade и ее модификации на сегодняшний день получили большое распространение. Ее эффективность доказана в отдаленных результатах многими авторами [5, 40, 41, 52, 53, 54].

В биомеханическом исследовании S. Apsingi с соавторами техники Larson и LaPrade показали сходные результаты варусной и ротационной стабильности [55]. Не получено значимых различий в среднесрочных результатах пластики ЗЛУ между методиками Larson и LaPrade и другими авторами [39, 40]. При этом стоит отметить, что техника LaPrade является более сложной, более травматичной и дорогостоящей (с точки зрения необходимых имплантатов).

В 2019 г. два независимых автора опубликовали разработанные ими модифицированные техники LaPrade: малоинвазивную артроскопически ассистированную, не требующую большого доступа к структурам ЗЛУ [56] и полностью артроскопическую [57]. В 2020 г. В. Freychet с соавторами подробно описали технику артроскопической визуализации основных структур ЗЛУ [58]. В 2022 г. М.М. Sajjadi с соавторами опубликовали свой вариант малоинвазивной пластики по методике LaPrade, предполагающей выполнение двух мини-доступов к зонам анатомического крепления структур ЗЛУ [59]. Несмотря на значительно меньшую травматичность и возможность визуализации зон крепления трансплантатов, представленные методики требуют высоких навыков и отличаются технической сложностью, а отдален-

ных результатов таких вариантов хирургического лечения нет. На сегодняшний день артроскопические и малоинвазивные модификации пластики по LaPrade еще не нашли широкого применения, однако являются перспективным направлением развития малоинвазивной хирургии коленного сустава.

ОБСУЖДЕНИЕ

Несмотря на большое количество методик хирургического лечения повреждений ЗЛУ, на данный момент можно выделить несколько основных тенденций развития хирургии заднелатеральной нестабильности коленного сустава.

Во-первых, на сегодняшний день анатомические методики типа Larson и LaPrade полностью вытеснили методики неанатомической реконструкции ЗЛУ. Во-вторых, в последние годы появилось большое количество публикаций, посвященных артроскопическим методикам выполнения подобных операций. Однако все эти методики либо носят экспериментальный характер, либо не имеют опубликованных отдаленных результатов применения в клинической медицине.

В настоящее время нет единого мнения о том, какая методика оперативного лечения пациентов с данной патологией является наиболее рациональной и достаточной для получения хорошей стабильности коленного сустава. Существует достаточно четкое понимание объема оперативного вмешательства у пациентов с повреждениями 1-го типа (пластика ЗКС без пластики ЗЛУ) [22] и 3–4-го типов (различные модификации пластики типа Larson или LaPrade) [39, 40, 41, 51, 52, 53, 54]. При этом тактика и объем вмешательства при повреждениях 2-го типа неоднозначны и вызывают большое количество дискуссий. Часть авторов предлагают ограничиться только пластикой СПкМ, другая часть — только пластикой ПкМС [34, 46, 47, 48, 49].

Стоит отметить, что философия необходимости и достаточности восстановления только поврежденных структур ЗЛУ позволяет минимизировать травматичность операции, обеспечивая достаточный стабилизирующий эффект оперативного вмешательства.

Авторы статьи разделяют эту точку зрения и придерживаются мнения, что при повреждении ЗЛУ 2-го типа достаточным будет выполнение пластики ЗКС и СПкМ. Мы считаем, что избыточная наружная ротация при отсутствии варусной нестабильности коленного сустава связана в большей степени с повреждением СПкМ. Анатомическая функция ПкМС, по нашему мнению, сводится прежде всего к созданию точки фиксации мобильного СПкМ и жесткой сухожильной конструкции ЗЛУ. При этом изолиро-

ванная пластика СПкМ сама по себе подразумевает фиксацию трансплантата в костном тоннеле на латеральном мышечке большеберцовой кости, что обеспечивает отсутствие избыточной его мобильности. Мы разработали собственную оригинальную методику полностью артроскопической пластики СПкМ и апробировали ее в клинике. Полученные среднесрочные результаты были опубликованы нами в 2020 г. [60] и не уступают таковым у зарубежных авторов [45, 47, 49].

ДОПОЛНИТЕЛЬНАЯ ИНФОРМАЦИЯ

Заявленный вклад авторов

Все авторы сделали эквивалентный вклад в подготовку публикации.

Все авторы прочли и одобрили финальную версию рукописи статьи. Все авторы согласны нести ответственность за все аспекты работы, чтобы обеспечить надлежащее рассмотрение и решение всех возможных вопросов, связанных с корректностью и надежностью любой части работы.

Источник финансирования. Авторы заявляют об отсутствии внешнего финансирования при проведении исследования.

Конфликт интересов. Авторы декларируют отсутствие явных и потенциальных конфликтов интересов, связанных с публикацией настоящей статьи.

Этическая экспертиза. Не применима.

Информированное согласие на публикацию. Не требуется.

ЗАКЛЮЧЕНИЕ

Таким образом, данная методика может рекомендоваться нами как оптимальная для лечения пациентов с повреждением ЗЛУ 2-го типа. Однако она будет являться недостаточной для повреждений 3-го и 4-го типов, которые требуют реконструкций ЗЛУ методами LaPrade или Larson. Данные методики являются сопоставимыми по клиническому эффекту, а выбор одной из них зависит исключительно от предпочтений хирурга.

DISCLAIMERS

Author contribution

All authors made equal contributions to the study and the publication.

All authors have read and approved the final version of the manuscript of the article. All authors agree to bear responsibility for all aspects of the study to ensure proper consideration and resolution of all possible issues related to the correctness and reliability of any part of the work.

Funding source. This study was not supported by any external sources of funding.

Competing interests. The authors declare that they have no competing interests.

Ethics approval. Not applicable.

Consent for publication. Not required.

ЛИТЕРАТУРА [REFERENCES]

- Chahla J., Moatshe G., Dean C.S., LaPrade R.F. Posterolateral corner of the knee: current concepts. *Arch Bone Jt Surg.* 2016;4(2):97-103.
- Weiss S., Krause M., Frosch K.H. Posterolateral corner of the knee: a systematic literature review of current concepts of arthroscopic reconstruction. *Arch Orthop Trauma Surg.* 2020;140(12):2003-2012. doi: 10.1007/s00402-020-03607-z.
- Chahla J., Murray I.R., Robinson J., Lagae K., Margheritini F., Fritsch B. et al. Posterolateral corner of the knee: an expert consensus statement on diagnosis, classification, treatment, and rehabilitation. *Knee Surg Sports Traumatol Arthrosc.* 2019;27(8):2520-2529. doi: 10.1007/s00167-018-5260-4.
- Geeslin A.G., Moulton S.G., LaPrade R.F. A systematic review of the outcomes of posterolateral corner knee injuries, part 1: surgical treatment of acute injuries. *Am J Sports Med.* 2016;44(5):1336-1342.
- Franciozi C.E., Albertoni L.J.B., Gracitelli G.C., Rezende F.C., Ambra L.F., Ferreira F.P. et al. Anatomic posterolateral corner reconstruction with autografts. *Arthrosc Tech.* 2018;7(2):e89-e95. doi: 10.1016/j.eats.2017.08.053.
- LaPrade R.F., Tso A., Wentorf F.A. Force measurements on the fibular collateral ligament, popliteofibular ligament, and popliteus tendon to applied loads. *Am J Sports Med.* 2004;32(7):1695-1701. doi: 10.1177/0363546503262694.
- Rosas H.G. Unraveling the Posterolateral Corner of the Knee. *Radiographics.* 2016;36(6):1776-1791. doi: 10.1148/rg.2016160027.
- Domnick C., Frosch K.-H., Raschke M.J., Vogel N., Schulz M., von Glahn M. et al. Kinematics of Different Components of the Posterolateral Corner of the Knee in the Lateral Collateral Ligament-intact State: A Human Cadaveric Study. *Arthroscopy.* 2017;33(10):1821-1830.e1. doi: 10.1016/j.arthro.2017.03.035.
- Тюрюпов М.С., Гайворонский И.В., Кудяшев А.Л., Базаров И.С. Совершенствование хирургического лечения пациентов с посттравматической задне-латеральной нестабильностью коленного сустава. *Вестник Российской военно-медицинской академии.* 2021; 40(1):71-78. doi: 10.17816/rmmar64488. Tyuryupov M.S., Gaivoronsky I.V., Kudyashev A.L., Bazarov I.S. [Improvement of surgical treatment of patients with posttraumatic posterior-lateral instability of the knee joint]. *Vestnik Rossijskoi voenno-meditsinskoi akademii* [Russian Military Medical Academy Reports]. 2021; 40(1):71-78. doi: 10.17816/rmmar64488.
- Nannaparaju M., Mortada S., Wiik A., Khan W., Alam M. Posterolateral corner injuries: Epidemiology, anatomy, biomechanics and diagnosis. *Injury.* 2018;49(6):1024-1031. doi: 10.1016/j.injury.2017.10.008.
- Sobrado M.F., Helito C.P., Melo L.D.P., Asperti A.M., Gobbi R.G., Angelini F.J. et al. Anatomical study of the posterolateral ligament complex of the knee: lcl and popliteus tendon. *Acta Ortop Bras.* 2021;29(5):249-252. doi: 10.1590/1413-785220212905241252.

12. Drenck T.C., Preiss A., Domnick C., Herbort M., Frings J., Akoto R. The Popliteus Bypass provides superior biomechanical properties compared to the Larson technique in the reconstruction of combined posterolateral corner and posterior cruciate ligament injury. *Knee Surg Sports Traumatol Arthrosc.* 2021;29(3):732-741. doi: 10.1007/s00167-020-05987-6.
13. Pękala P.A., Mann M.R., Pękala J.R., Tomaszewski K.A., LaPrade R.F. Evidence-Based Clinical Anatomy of the Popliteofibular Ligament and Its Importance in Orthopaedic Surgery: Cadaveric Versus Magnetic Resonance Imaging Meta-analysis and Radiological Study. *Am J Sports Med.* 2020;49(6):1659-1668. doi: 10.1177/0363546520950415.
14. Plaweski S., Belvisi B., Moreau-Gaudry A. Reconstruction of the Posterolateral Corner After Sequential Sectioning Restores Knee Kinematics. *Orthop J Sports Med.* 2015.12;3(2):232596711557056. doi: 10.1177/2325967115570560.
15. van der Wal W.A., Heesterbeek P.J., van Tienen T.G., Busch V.J., van Ochten J.H., Wymenga A.B. Anatomical reconstruction of posterolateral corner and combined injuries of the knee. *Knee Surg Sports Traumatol Arthrosc.* 2016;24(1):221-228. doi: 10.1007/s00167-014-3369-7.
16. Pasque C., Noyes F.R., Gibbons M., Levy M., Grood E. The role of the popliteofibular ligament and the tendon of popliteus in providing stability in the human knee. *J Bone Joint Surg Br.* 2003;85(2):292-298. doi: 10.1302/0301-620x.85b2.12857.
17. Stannard J.P., Stannard J.T., Cook J.L. Repair or reconstruction in acute posterolateral instability of the knee: decision making and surgical technique introduction. *J Knee Surg.* 2015;28(6):450-454. doi: 10.1055/s-0035-1563403.
18. Kennedy M.I., Bernhardsen A., Moatshe G., Buckley P.S., Engebretsen L., LaPrade R.F. Fibular collateral ligament/posterolateral corner injury: when to repair, reconstruct, or both. *Clin Sports Med.* 2019;38(2):261-274. doi: 10.1016/j.csm.2018.11.002.
19. Cantin O., Magnussen R.A., Corbi F., Servien E., Neyret P., Lustig S. The role of high tibial osteotomy in the treatment of knee laxity: a comprehensive review. *Knee Surg Sports Traumatol Arthrosc.* 2015.23(10):3026-3037. doi: 10.1007/s00167-015-3752-z.
20. LaPrade R.F., Wentorf F.A., Fritts H., Gundry C., Hightower C.D. A prospective magnetic resonance imaging study of the incidence of posterolateral and multiple ligament injuries in acute knee injuries presenting with a hemarthrosis. *Arthroscopy.* 2007;23(12):1341-1347. doi: 10.1016/j.arthro.2007.07.024.
21. Frosch K.H., Akoto R., Heitmann M., Enderle E., Giannakos A., Preiss A. Arthroscopic reconstruction of the popliteus complex: Accuracy and reproducibility of a new surgical technique. *Knee Surg Sports Traumatol Arthrosc.* 2015;23:3114-3120. doi: 10.1007/s00167-014-3000-y.
22. Кузнецов И.А., Фомин Н.Ф., Шулепов Д.А., Салихов М.Р. Современные подходы к хирургическому лечению хронической задней нестабильности коленного сустава (обзор литературы). *Травматология и ортопедия России.* 2015;1(75):95-105. Kuznetsov I.A., Fomin N.F., Shulepov D.A., Salikhov M.R. [The modern approaches to the treatment of chronic posterior instability of the knee (Review)]. *Травматология и ортопедия России* [Traumatology and Orthopedics of Russia] 2015;1(75):95-105. (In Russian).
23. Kambhampati S.B.S., Vaishya R. Publication trends of PCL in the last 40 years on PubMed. *J Clin Orthop Trauma.* 2020;11(Suppl. 3):S354-S361. doi: 10.1016/j.jcot.2019.10.007.
24. Шулепов Д.А., Салихов М.Р., Злобин О.В. Результаты одномоментной артроскопической реконструкции обеих крестообразных связок коленного сустава с использованием модифицированной методики формирования костных тоннелей. *Вестник травматологии и ортопедии им. Н.Н. Приорова.* 2019;4:12-21. Shulepov D.A., Salikhov M.R., Zlobin O.V. [Mid-term results of multi-ligament posterior and anterior cruciate ligament reconstruction using a modified method of bone tunnels drilling]. *Vestnik travmatologii i ortopedii im. N.N. Priorova* [N.N. Priorov Journal of Traumatology and Orthopedics]. 2019;4:12-21. (In Russian).
25. Hughston J.C., Jacobson K.E. Chronic posterolateral rotatory instability of the knee. *J Bone Joint Surg Am.* 1985;67(3):351-359.
26. Trillat A. Posterolateral instability. In: Schultz K.P., Strahl H., Stein W.H., editors. *Late reconstruction of injured ligaments of the knee.* New York: Springer Verlag; 1978. p. 99-105.
27. Lerat J.L., Dejour H., Trillat A. [Treatment problems in old and recent rupture of the lateral knee ligament]. *Rev Chir Orthop Reparatrice Appar Mot.* 1978;64(3):231-241. (In French).
28. Bousquet G., Charmion L., Passot J.P., Girardin P., Relave M., Gazielly D. [Stabilization of the external condyle of the knee in chronic anterior laxity. Importance of the popliteal muscle]. *Rev Chir Orthop Reparatrice Appar Mot.* 1986;72(6):427-434. (In French).
29. Jaeger J.H., Balliet J.M., Schlatterer B., Hamdan M. [Surgical treatment of chronic postero-lateral instability of the knee. Techniques, indications, results]. *Acta Orthop Belg.* 1994;60(Suppl. 1):71-80. (In French).
30. Djian P. Posterolateral knee reconstruction. *Orthop Traumatol Surg Res.* 2015;101(1):S159-S170. doi: 10.1016/j.otsr.2014.07.032.
31. Clancy W.G. LCL Reconstruction. In: Chapman M.W. (ed.). *Operative orthopaedics.* Philadelphia: Lippincott; 1988. p. 1651-1665.
32. Latimer H.A., Tibone J.E., Attrache N.S., McMahon P.J. Reconstruction of the lateral collateral ligament of the knee with patellar tendon allograft. Report of a new technique in combined ligament injuries. *Am J Sports Med.* 1998;26(5):656-662. doi: 10.1177/03635465980260051001
33. Noyes F.R., Barber-Westin S.D. Posterolateral knee reconstruction with an anatomical bone-patellar tendon-bone reconstruction of the fibular collateral ligament. *Am J Sports Med.* 2007;35(2):259-273. doi: 10.1177/0363546506293704.
34. Larson R.V. Isometry of the lateral collateral and popliteofibular ligaments and techniques for reconstruction using a free tendon graft. *Oper Tech Sports Med.* 2001;9(2):84-90.
35. Rios C.G., Leger R.R., Cote M.P., Yang C., Arciero R.A. Posterolateral corner reconstruction of the knee: evaluation of a technique with clinical outcomes and stress radiography. *Am J Sports Med.* 2010;38(8):1564-1574. doi: 10.1177/0363546510363462.
36. Ho E.P., Lam M.H., Chung M.M., Fong D.T., Law B.K., Yung P.S. et al. Comparison of 2 surgical techniques for reconstructing posterolateral corner of the knee: a cadaveric study evaluated by navigation system. *Arthroscopy.* 2011;27(1):89-96. doi: 10.1016/j.arthro.2010.06.006

37. Arciero R.A. Anatomic posterolateral corner knee reconstruction. *Arthroscopy*. 2005;21(9):1147. doi: 10.1016/j.arthro.2005.06.008.
38. Treme G.P., Salas C., Ortiz G., Gill G.K., Johnson P.J., Menzer H. et al. A Biomechanical comparison of the Arciero and LaPrade reconstruction for posterolateral corner knee injuries. *Orthop J Sports Med*. 2019;7(4): 2325967119838251. doi: 10.1177/2325967119838251.
39. Zhang H., Zhang J., Liu X., Shen J.W., Hong L., Wang X.S. et al. In vitro comparison of popliteus tendon and popliteofibular ligament reconstruction in an external rotation injury model of the knee: a cadaveric study evaluated by a navigation system. *Am J Sports Med*. 2013;41(9):2136-2142. doi: 10.1177/0363546513495640.
40. van Gennip S., van der Wal W.A., Heesterbeek P.J.C., Wymenga A.B., Busch V.J.J.F. Posterolateral corner reconstruction in combined injuries of the knee: Improved stability with Larson's fibular sling reconstruction and comparison with LaPrade anatomical reconstruction. *Knee*. 2020;27(1):124-131. doi: 10.1016/j.knee.2019.09.008.
41. Sharma A., Saha P., Bandyopadhyay U. Reconstruction of the Posterolateral Corner of the Knee Using LaPrade and Modified Larson Technique: A Prospective Study. *Indian J Orthop*. 2021;56(1):125-132. doi: 10.1007/s43465-021-00435-0.
42. Ng J.W., Ahmad A.R., Solayar G.N. Functional Outcomes Following Posterior Cruciate Ligament and Posterolateral Corner Reconstructions. A Three-year Experience in Seremban, Malaysia. *Malays Orthop J*. 2020;14(2):90-93. doi: 10.5704/MOJ.2007.017.
43. Song G., Zhang H., Zhang J., Li Y., Feng H. Anatomical popliteofibular ligament reconstruction of the knee joints: an all-arthroscopic technique. *Knee Surg Sports Traumatol Arthrosc*. 2015;23(10):2925-2929. doi: 10.1007/s00167-015-3531-x.
44. Ahn J.H., Ha C.W. Posterior trans-septal portal for arthroscopic surgery of the knee joint. *Arthroscopy*. 2000;16(7):774-779. doi: 10.1053/jars.2000.7681.
45. Frings J., Kolb J.P., Drenck T.C., Krause M., Alm L., Akoto R., Frosch K.H. Anatomic reconstruction of the posterolateral corner: an all-arthroscopic technique. *Arthrosc Tech*. 2019;8(2):e153-e161. doi: 10.1016/j.eats.2018.10.010.
46. Liu P., Gong X., Zhang J., Ao Y. Anatomic, all-arthroscopic reconstruction of posterolateral corner of the knee: a cadaveric biomechanical study. *Arthroscopy*. 2020; 36(4):1121-1131. doi: 10.1016/j.arthro.2019.10.035.
47. Feng H., Hong L., Geng X.S., Zhang H., Wang X.S., Zhang J. Posterolateral sling reconstruction of the popliteus tendon: an all-arthroscopic technique. *Arthroscopy*. 2009;25(7):800-805. doi: 10.1016/j.arthro.2008.12.019.
48. Krause M., Akoto R., Drenck T.C., Frosch K.H., Preiss A. Posterolateral rotatory knee instability-MRI evaluation of anatomic landmarks for tibial drill tunnel placement in open and arthroscopic popliteus tendon reconstruction. *J Knee Surg*. 2019;32(7):667-672. doi: 10.1055/s-0038-1666832.
49. Frosch K.H., Akoto R., Drenck T., Heitmann M., Pahl C., Preiss A. Arthroscopic popliteus bypass graft for posterolateral instabilities of the knee: a new surgical technique. *Oper Orthop Traumatol*. 2016;28(3):193-203. doi: 10.1007/s00064-015-0432-6.
50. LaPrade R.F., Johansen S., Wentorf F.A., Engebretsen L., Esterberg J.L., Tso A. Analysis of an anatomical posterolateral knee reconstruction: an in vitro biomechanical study and development of a surgical technique. *Am J Sports Med*. 2004;32(6):1405-1414. doi: 10.1177/0363546503262687.
51. Хоминец В.В., Кудяшев А.Л., Базаров И.С., Гранкин А.С., Рикун О.В., Резванцев М.В. и др. Особенности хирургического лечения пациентов с повреждениями крестообразных связок и стабилизаторов задне-наружного угла коленного сустава. *Травматология и ортопедия России*. 2020;26(4):32-44. doi: 10.21823/2311-2905-2020-26-4-32-44.
52. Khominets V.V., Kudyashev A.L., Bazarov I.S., Grankin A.S., Rikun O.V., Rezvantsev M.V. et al. [Alternative Techniques of Ligament Reconstruction in Patients with Combined Cruciate and Posterolateral Corner Injuries of the Knee]. *Travmatologiya i ortopediya Rossii* [Traumatology and Orthopedics of Russia]. 2020;26(4):32-44. (In Russian). doi: 10.21823/2311-2905-2020-26-4-32-44.
53. Fang K., Dai Z., Lin X. Effect of modified Laprade technique on posterolateral ligament injury of knee. *Eur J Med Res*. 2022;27(1):171. doi: 10.1186/s40001-022-00764-2.
54. Pache S., Sienna M., Larroque D., Talamás R., Aman Z.S., Vilensky E. et al. Anatomic Posterolateral Corner Reconstruction Using Semitendinosus and Gracilis Autografts: Surgical Technique. *Arthrosc Tech*. 2021;10(2):e487-e497. doi: 10.1016/j.eats.2020.10.033.
55. Головаха М.Л., Диденко И.В., Красноперов С.Н., Орлянский В. Результаты лечения комбинированных повреждений задней крестообразной связки и структур заднелатерального угла коленного сустава. *Ортопедия, травматология и протезирование*. 2018; 4(613):92-101. doi: 10.15674/0030-59872018492-101.
56. Golovakha M.L., Didenko I.V., Krasnoperov S.N., Orljanski W. [The results of treatment of combined injuries of the posterior cruciate ligament and structures of the posterior lateral corner of the knee joint]. *Ortopediya, travmatologiya i protezirovaniye* [Orthopedics, Traumatology and Prosthetics]. 2018;4(613):92-101. doi: 10.15674/0030-59872018492-101. (In Russian).
57. Apisingi S., Nguyen T., Bull A.M., Unwin A., Deehan D.J., Amis A.A. A comparison of modified Larson and 'anatomic' posterolateral corner reconstructions in knees with combined PCL and posterolateral corner deficiency. *Knee Surg Sports Traumatol Arthrosc*. 2009;17(3):305-312. doi: 10.1007/s00167-008-0696-6.
58. Hermanowicz K., Malinowski K., Góralczyk A., Guszczyn T., LaPrade R.F. Minimally Invasive, Arthroscopic-Assisted, Anatomic Posterolateral Corner Reconstruction. *Arthrosc Tech*. 2019;8(3):e251-e257. doi: 10.1016/j.eats.2018.10.021.
59. Kolb J. P., Frings J., Krause M., Hartel M., Frosch K.H. An All-Arthroscopic Technique for Complex Posterolateral Corner Reconstruction. *Arthrosc Tech*. 2019; 8(9):e999-e1006. doi: 10.1016/j.eats.2019.05.010.
60. Freychet B., Sonnery-Cottet B., Vieira T.D., Sanders T.L., Kennedy N.I., Krych A.J. et al. Arthroscopic Identification of the Knee Posterolateral Corner Structures and Anatomic Arthroscopic Posterolateral Corner Reconstruction: Technical Note - Part 1. *Arthrosc Tech*. 2020;9(12):e1977-e1983. doi: 10.1016/j.eats.2020.08.026.
61. Sajjadi M.M., Behroozi A., Matini S.A. A Modified LaPrade Technique in Posterolateral Corner Reconstruction of the Knee. *Arthrosc Tech*. 2022;11(3):e413-e417. doi: 10.1016/j.eats.2021.11.010.

60. Шулепов Д.А., Салихов М.Р., Злобин О.В. Метод артроскопического оперативного лечения пациентов с заднелатеральной ротационной нестабильностью коленного сустава. *Современные проблемы науки и образования*. 2020;(5). Режим доступа: <https://science-education.ru/ru/article/view?id=30220>.

Shulepov D.A., Salihov M.R., Zlobin O.V. [Arthroscopic surgical treatment of patients with posterolateral knee instability]. *Sovremennye problemy nauki i obrazovaniya* [Modern Problems of Science and Education. Surgery]. 2020;(5). (In Russian). Available from: <https://science-education.ru/ru/article/view?id=30220>.

Сведения об авторах

✉ Шулепов Дмитрий Александрович — канд. мед. наук
Адрес: Россия, 195427, г. Санкт-Петербург,
ул. Академика Байкова, д. 8
<https://orcid.org/0000-0002-6297-0710>
e-mail: dr.shulepov@gmail.com

Сорокин Евгений Петрович — канд. мед. наук
<https://orcid.org/0000-0002-9948-9015>
e-mail: sorokinortoped@gmail.com

Коновальчук Никита Сергеевич — канд. мед. наук
<https://orcid.org/0000-0002-2762-816X>
e-mail: konovalchuk91@gmail.com

Пашкова Екатерина Анатольевна
<https://orcid.org/0000-0003-3198-9985>
e-mail: caterinapashkova@yandex.ru

Демьянова Ксения Андреевна
<https://orcid.org/0000-0002-2239-2792>
e-mail: ksunyablack@yandex.ru

Authors' information

✉ Dmitrii A. Shulepov — Cand. Sci. (Med.)
Address: 8, Akademika Baykova st., St. Petersburg, 195427,
Russia
<https://orcid.org/0000-0002-6297-0710>
e-mail: dr.shulepov@gmail.com

Evgenii P. Sorokin — Cand. Sci. (Med.)
<https://orcid.org/0000-0002-9948-9015>
e-mail: sorokinortoped@gmail.com

Nikita S. Konovalchuk — Cand. Sci. (Med.)
<https://orcid.org/0000-0002-2762-816X>
e-mail: konovalchuk91@gmail.com

Ekaterina A. Pashkova
<https://orcid.org/0000-0003-3198-9985>
e-mail: caterinapashkova@yandex.ru

Ksenia A. Demyanova
<https://orcid.org/0000-0002-2239-2792>
e-mail: ksunyablack@yandex.ru