

НЮАНСЫ ПРЕДОПЕРАЦИОННОГО ПЛАНИРОВАНИЯ ТОТАЛЬНОГО ЭНДОПРОТЕЗИРОВАНИЯ У ПАЦИЕНТОВ С ДИСПЛАЗИЕЙ ТАЗОБЕДРЕННОГО СУСТАВА

Р.М. Тихилов^{1,2}, И.И. Шубняков¹, А.О. Денисов¹, А.А. Бояров¹, М.А. Черкасов¹

¹ ФГБУ «Российский научно-исследовательский институт травматологии и ортопедии им. Р.Р. Вредена» Минздрава России,
ул. Ак. Байкова, д. 8, Санкт-Петербург, Россия, 195427

² ГБОУ ВПО «Северо-Западный государственный медицинский университет им. И.И. Мечникова» Минздрава России,
ул. Кирочная, д. 41, Санкт-Петербург, Россия, 191015

Реферат

Цель исследования – оценить в разных группах пациентов вариабельность анатомических изменений, которые могут влиять на разницу в длине нижних конечностей и сказываться на результатах предоперационного планирования.

Материал и методы. Материалом исследования послужили телерентгенограммы нижних конечностей 142 пациентов. Основную группу составили 69 пациентов с дисплазией тазобедренного сустава различной степени, контрольную группу – 73 пациента без патологии тазобедренных суставов. Всем пациентам были выполнены телерентгенограммы нижних конечностей, по которым выполнялось измерение относительной и абсолютной длины нижних конечностей с последующим анализом полученных данных.

Результаты. Анализ измерений показал, что ни у одного пациента не было абсолютно равной длины нижних конечностей. Даже у пациентов контрольной группы в 56,2% наблюдений отмечалась абсолютная разница в длине нижних конечностей свыше 5 мм, а у 9,6% пациентов – от 20 до 35 мм.

Оценка разницы в длине нижних конечностей по обзорной рентгенограмме таза в основной группе показала, что только у одного пациента из 69 нижние конечности были одинаковой длины, а у 61 пациента разница превышала 5 мм, т.е. была клинически значимой. Практический интерес представляет то, что в основной группе укорочение оперируемой конечности на обзорных рентгенограммах таза наблюдалось у 51 из 69 пациентов, однако результаты измерений анатомической длины конечностей на телерентгенограммах в сравнении с измерениями относительного укорочения на рентгенограммах таза показали, что клинически значимая разница, превышающая 5 мм, между измерениями наблюдалась в 68,1% случаях. Наибольшая разница между измерениями длины конечностей по рентгенограмме таза и телерентгенограмме наблюдалась у пациентов с односторонним вывихом бедра и в среднем составила 17 мм.

Заключение. Выполнение предоперационного планирования у пациентов с дисплазией тазобедренного сустава только по обзорным рентгенограммам таза не позволяет корректно скомпенсировать разницу в длине нижних конечностей, что может негативно отразиться на функциональных результатах оперативного вмешательства и, как следствие, удовлетворенности пациента. Поэтому при планировании операции тотального эндопротезирования тазобедренного сустава, особенно при высоких вывихах бедра, необходимо более детально рассчитывать разницу в длине нижних конечностей, как по обзорной рентгенограмме, так и по телерентгенограммам.

Ключевые слова: дисплазия тазобедренного сустава, тотальное эндопротезирование тазобедренного сустава, предоперационное планирование, телерентгенография.

Введение

Одной из распространенных жалоб пациентов, нуждающихся в замене тазобедренного сустава, помимо болевого синдрома, является разница в длине нижних конечностей. Как правило, патологический процесс в суставе приводит к укорочению конечности вследствие снижения высоты суставной щели, разрушения головки

бедренной кости или ее смещения относительно сустава – так называемому относительному укорочению. Особенно существенная разница, достигающая нескольких сантиметров, наблюдается у пациентов с односторонними врожденными подвывихами и вывихами головки бедренной кости. Нередко не болевой синдром, а именно нарушение биомеханики, связанное

Тихилов Р.М., Шубняков И.И., Денисов А.О., Бояров А.А., Черкасов М.А. Нюансы предоперационного планирования тотального эндопротезирования у пациентов с дисплазией тазобедренного сустава. *Травматология и ортопедия России*. 2015; (4):5-14.

Бояров Андрей Александрович. Ул. Ак. Байкова, д. 8, Санкт-Петербург, Россия, 195427; e-mail: Wojaroffaa@mail.ru

Рукопись поступила: 14.12.2015; принята в печать: 28.12.2015

со значительным укорочением одной из конечностей, заставляет пациентов обращаться за хирургической помощью.

В таких случаях тщательное предоперационное планирование необходимо не только для определения размеров эндопротеза, но и для разметки ориентиров, позволяющих корректно установить компоненты искусственного сустава, т.е. задать необходимый офсет и устранить разницу в длине нижних конечностей [1, 2, 6, 7]. В соответствии с общепринятой методикой планирование операции осуществляется на основании обзорной рентгенограммы таза и рентгенограммы тазобедренного сустава в прямой и боковой проекциях [2, 8, 9, 10]. Тем не менее сохранение разницы в длине ног после эндопротезирования является достаточно распространенной проблемой [3, 5]. Одной из причин этого может быть разная длина анатомических сегментов нижних конечностей, возникшая в результате особенностей роста или предшествующего лечения, особенно у пациентов с дисплазией тазобедренного сустава различной степени. Разумеется, подавляющее большинство рекомендаций по планированию операции эндопротезирования тазобедренного сустава (ТБС) подчеркивают важность клинического определения относительной и абсолютной длины ног. Но точность клинического измерения еще в большей степени, чем рентгеновское исследование, зависит от наличия контрактур и деформаций в тазобедренном и коленном суставах, выраженности атрофии мышц, наличия фиксированных деформаций позвоночника и таза [3]. Поэтому проблема определения необходимой степени коррекции длины оперируемой конечности на дооперационном этапе и реализация задуманного во время хирургического вмешательства не теряет своей актуальности. Одним из возможных способов повышения точности предоперационного планирования является оценка разницы в длине нижних конечностей по телерентгенограммам.

Цель данного исследования – оценить в разных группах пациентов вариабельность анатомических изменений, которые могут влиять на разницу в длине нижних конечностей и сказываться на результатах предоперационного планирования.

Материал и методы

Материалом исследования послужили телерентгенограммы нижних конечностей 142 пациентов, поступивших в РНИИТО им. Р.Р. Вредена для оперативного лечения. Основную группу составили 69 пациентов с дисплазией ТБС различной степени. Основная группа была разделена на 3 подгруппы: 1-я подгруппа – 37 пациен-

тов с I–III степенями дисплазии по J.F. Crowe; 2-я подгруппа – 21 пациент с односторонним высоким вывихом головки бедренной кости (IV степень по Crowe) [4]; 3-я подгруппа – 11 пациентов с двусторонним высоким вывихом головок бедренных костей (IV степень по Crowe) [4]. Контрольную группу составили 73 пациента без патологии тазобедренных суставов, которые поступили для эндопротезирования коленных суставов. Всем пациентам при предоперационной подготовке были выполнены телерентгенограммы нижних конечностей.

Измерение относительной и абсолютной разницы в длине нижних конечностей выполнялось в программе Roman версии 1.7 (рис. 1). Для исключения влияния патологии коленного сустава на результаты вычисления оценка относительной разницы в длине конечностей проводилась путем измерения расстояния от середины голеностопного сустава до середины мыщелка большеберцовой кости и от межмышцелковой вырезки бедренной кости до точки пересечения середины бедренной кости с линией, проведенной через нижние края «фигур слезы». Оценка абсолютной разницы в длине конечностей осуществлялась путем сравнения результатов посегментного измерения анатомических сегментов нижних конечностей от середины голеностопного сустава до середины мыщелка большеберцовой кости и от межмышцелковой вырезки бедренной кости до верхушки большого вертела бедренной кости. Оценка разницы в длине нижних конечностей по обзорным рентгенограммам таза выполнялась от середины малого вертела до точки пересечения с линией, проведенной через нижние края «фигур слезы». После измерения относительной и абсолютной длины нижних конечностей по телерентгенограммам и оценки разницы в длине по рентгенограммам таза был проведен анализ полученных данных.

Ни у одного пациента основной и контрольной групп не было абсолютно равной длины одинаковых сегментов нижних конечностей (бедро и голень). Однако в ряде случаев разница в длине была пренебрежительно мала и составляла десятые доли миллиметра. Разумеется, при визуальной оценке этих величин такие показатели были бы отнесены в одну группу, однако измерение в компьютерной программе дает очень высокую точность оценки и соответственно – большую вариабельность полученных значений, которые не имеют клинического смысла. Поэтому мы посчитали допустимым разницу в длине, не превышающую 1,5 мм, рассматривать как одинаковый показатель, а следующей качественной ступенью, которую мы посчитали клинически значимой, являлась разница в 5 мм.

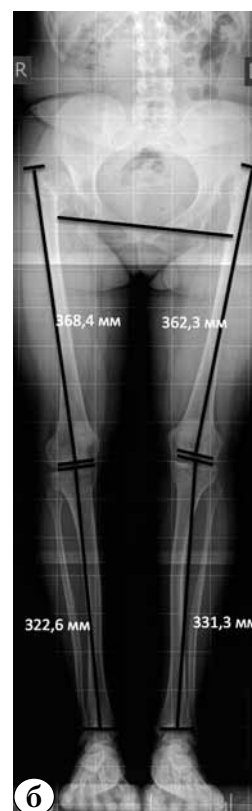
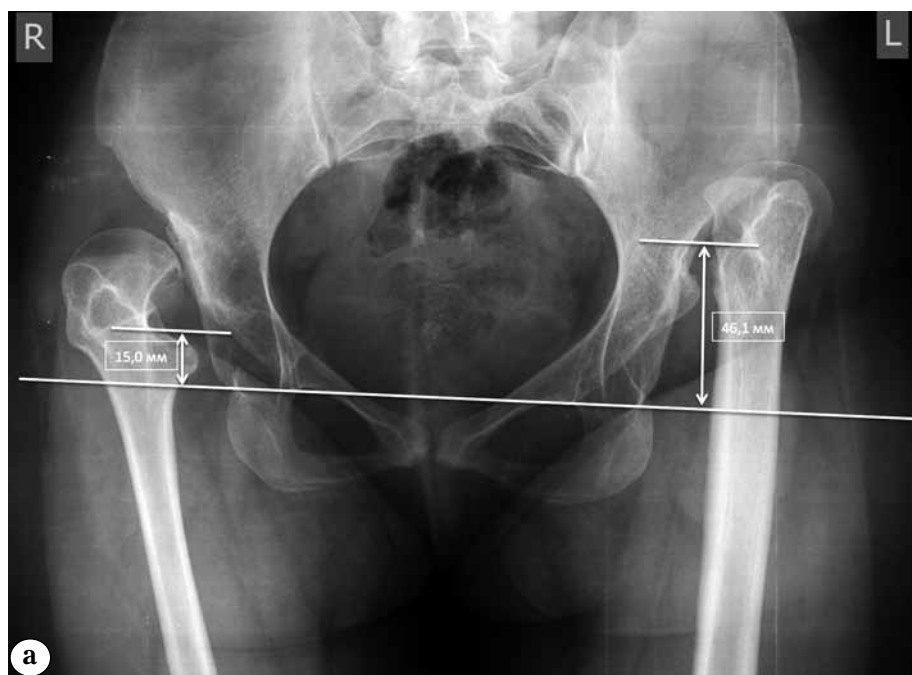
Рис. 1. Предоперационное планирование эндопротезирования тазобедренного сустава:
 а – по обзорной рентгенограмме таза;
 б – по телерентгенограммам нижних конечностей

Результаты

Как показал анализ измерений, разница в длине конечностей является весьма распространенным явлением, и даже у пациентов контрольной группы, которые не имели патологии тазобедренного сустава, в 41 из 73 (56,2%) наблюдений отмечалась абсолютная разница в длине нижних конечностей свыше 5 мм, а у 7 (9,6%) пациентов эта разница колебалась от 20 до 35 мм.

Оценка разницы в длине нижних конечностей по обзорной рентгенограмме таза в основной группе показала, что только у одного пациента из 69 нижние конечности были одинаковой длины, а у 61 пациента разница превышала

5 мм, т.е. была клинически значимой (табл. 1). При этом укорочение оперируемой конечности наблюдалось у 23 из 37 (62,2%) пациентов первой подгруппы, у всех пациентов второй подгруппы и у 7 из 11 (63,6%) пациентов третьей подгруппы. Диапазон укорочения составил от 0 до 80,7 мм, причем наибольшие значения наблюдались во 2-й подгруппе, где определялось выраженное относительное укорочение конечности со стороны высокого вывиха бедра, которое составило в среднем 48,3 мм (от 17,7 до 80,7 мм). В 1-й и 3-й подгруппах разница в длине была значительно меньше и составила в среднем 17,3 мм (от 2,2 до 28,6 мм) и 17,9 мм (от 8,8 до 32,5 мм) соответственно.

Таблица 1

Распределение пациентов по длине оперируемой конечности, оцениваемой по рентгенограммам таза

Диагноз	Укорочение, мм				Равная длина конечностей	Удлинение, мм			Всего
	>50	21–50	5–20	<5		<5	5–20	>20	
Двухсторонняя дисплазия	–	8	14	1	1	4	7	2	37
Односторонний высокий вывих	10	9	2	–	–	–	–	–	21
Двухсторонний высокий вывих	–	4	3	–	–	2	2	–	11

Часть пациентов, 14 из 38 в 1-й подгруппе (36,8%) и 4 из 11 во 2-й подгруппе имели удлинение оперируемой конечности от 2,3 до 42 мм, что в ряде случаев создавало значительные трудности уже на этапе предоперационного планирования (табл. 2–4). Однако показатели относительного укорочения, определяемые по телерентгенограммам, в ряде случаев отличались от данных, полученных при анализе рентгенограмм таза. Лишь 8 из 69 (11,6%) пациентов

имели идентичные показатели (с разницей, не превышающей 1,5 мм). Еще у 14 (20,3%) пациентов отмечалась клинически незначимая разница, не превышающая 5 мм. У остальных 47 (68,1%) пациентов значения различались более чем на 5 мм, средняя разница составила 12,8 мм в большую или меньшую сторону. При этом у 25 пациентов на телерентгенограммах оперируемая нога была длиннее, чем на рентгенограммах таза, а у 29 – короче.

Таблица 2

Длина нижних конечностей у пациентов с диспластическим коксартрозом, мм

Анатомическая длина нижних конечностей (посегментное измерение)			Требуемая коррекция длины по рентгенограммам таза	Величина ошибки
оперируемая	неоперируемая	требуемая коррекция длины по телерентгенограммам		
669	642	-14,5	12,5	27
638,7	661,2	12,5	-10	22,5
787,2	794,1	19,7	12,8	6,9
713,4	718,8	21	15,6	5,4
657	672	23,4	8,4	15
745,5	773,1	19,9	-7,7	27,6
702	679,2	-15,6	7,2	22,8
571,2	568,5	24,9	27,6	2,7
712,2	718,8	16,8	10,2	6,6
795,6	769,2	-20,7	5,7	26,4
726	722,1	24,7	28,6	3,9
791,7	778,8	-17,4	-4,5	12,9
734,4	722,7	-53,7	-42	11,7
727,2	716,7	-8,3	2,2	10,5
701,4	729,6	50,5	22,3	28,2
723,3	715,2	-30,1	-22	8,1
882,9	885,3	-5,5	-7,9	2,4
716,4	731,4	7,2	-7,8	15
672	667,5	-17,2	-12,7	4,5
773,4	773,1	-0,3	0	0,3
789,6	788,7	47,1	48	0,9
718,2	711,9	6,7	13	6,3
685,8	685,5	15,4	15,7	0,3
727,5	723,9	0,2	3,8	3,6
788,7	795	-14	-20,3	6,3
835,5	836,7	-16,2	-17,4	1,2
812,4	815,1	-14,5	-17,2	2,7
731,4	738,9	-2	-9,5	7,5

Окончание таблицы 2

Анатомическая длина нижних конечностей (посегментное измерение)			Требуемая коррекция длины по рентгенограммам таза	Величина ошибки
оперируемая	неоперируемая	требуемая коррекция длины по телерентгенограммам		
718,8	721,2	7,8	5,4	2,4
710,7	730,2	-3,1	-22,6	19,5
695,7	688,2	-3,5	4	7,5
815,1	835,8	14,7	-6	20,7
896,7	870,6	-35,5	-9,4	26,1
712,2	716,1	-24,7	-28,6	3,9
580,5	570	-5,8	4,7	10,5
757,8	753,9	-38,7	-34,8	3,9
851,4	821,4	-48	-18	30

Таблица 3

Длина нижних конечностей у пациентов с односторонним высоким вывихом, мм

Анатомическая длина нижних конечностей (посегментное измерение)			Требуемая коррекция длины по рентгенограммам таза	Величина ошибки
оперируемая	неоперируемая	требуемая коррекция длины по телерентгенограммам		
757,5	751,5	26,2	32,2	6
795	795,9	28,9	28	0,9
674,4	647,4	-9,3	17,7	27
701,7	701,4	20,5	20,8	0,3
752,4	741,6	57,3	68,1	10,8
702,3	683,7	24,7	43,3	18,6
693,6	693	79,4	80	0,6
735,3	744,9	69,8	60,2	9,6
738,6	736,5	52,3	54,4	2,1
711,9	728,7	64,7	47,9	16,8
741,3	768,9	79,1	51,5	27,6
720,9	737,7	36,6	19,8	16,8
802,8	748,2	-3,9	50,7	54,6
691,2	686,4	75,9	80,7	4,8
730,2	768,9	86,8	48,1	38,7
722,1	719,1	43,3	46,3	3
750,6	734,1	5,6	22,1	16,5
767,4	750,6	27,9	44,7	16,8
769,2	720	15	64,2	49,2
697,8	677,7	43,7	63,8	20,1
681,9	666,6	54,1	69,4	15,3

Таблица 4

Длина нижних конечностей у пациентов с двухсторонним высоким вывихом, мм

Анатомическая длина нижних конечностей (посегментное измерение)			Требуемая коррекция длины по рентгенограммам таза	Величина ошибки
оперируемая	неоперируемая	требуемая коррекция длины по телерентгенограммам		
694	690,3	28,8	32,5	3,7
741,7	729,2	-22,9	-10,4	12,5
746,2	736,9	-0,5	8,8	9,3
782,1	784,8	23,8	21,1	2,7
760,7	755,1	4,5	10,1	5,6
757,3	750,5	-9,1	-2,3	6,8
750,6	751,3	-19,3	-20	0,7
830,4	807	-0,7	22,7	23,4
621,9	646,8	33,9	9	24,9
742,2	729,3	7,9	20,8	12,9
697,1	705	5,3	-2,6	7,9

Практический интерес представляет то, что в основной группе укорочение оперируемой конечности на обзорных рентгенограммах таза наблюдалось у 51 из 69 пациентов и соответственно требовалось выравнивание конечностей на соответствующую величину. Однако результаты измерений анатомической длины конечностей на телерентгенограммах в сравнении с измерениями относительного укорочения на рентгенограммах таза показали, что клинически значимая разница, превышающая

5 мм между измерениями наблюдалась в 47 (68,1%) случаях.

Наибольшая разница между измерениями длины конечностей по рентгенограммам таза и телерентгенограммам наблюдалась в подгруппе пациентов с односторонним вывихом бедра и в среднем составила 17,0 мм (от 0,3 мм до 54,6 мм) (табл. 5, рис. 2, 3). При этом в 1-й и 3-й подгруппах средняя разница составила 11,2 мм (от 0,3 до 30 мм) и 10,0 мм (от 0,7 до 24,9 мм) соответственно.

Таблица 5

Распределение пациентов основной группы по величине ошибки измерения длины оперируемой конечности по рентгенограммам таза в сравнении с измерением по телерентгенограммам

Диагноз	Величина ошибки измерения, мм					Всего
	<5	5–10	11–20	21–30	>30	
Двухсторонняя дисплазия	13	8	7	9	–	37
Односторонний высокий вывих	6	2	7	3	3	21
Двухсторонний высокий вывих	3	4	2	2	–	11

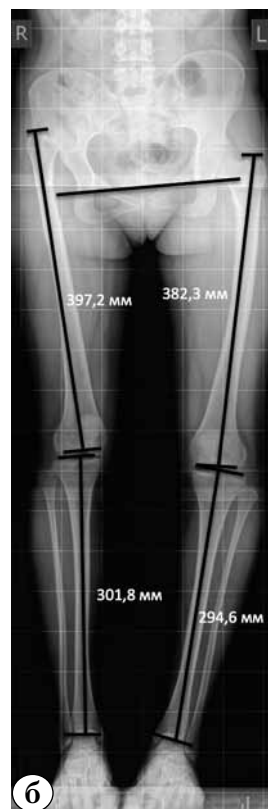
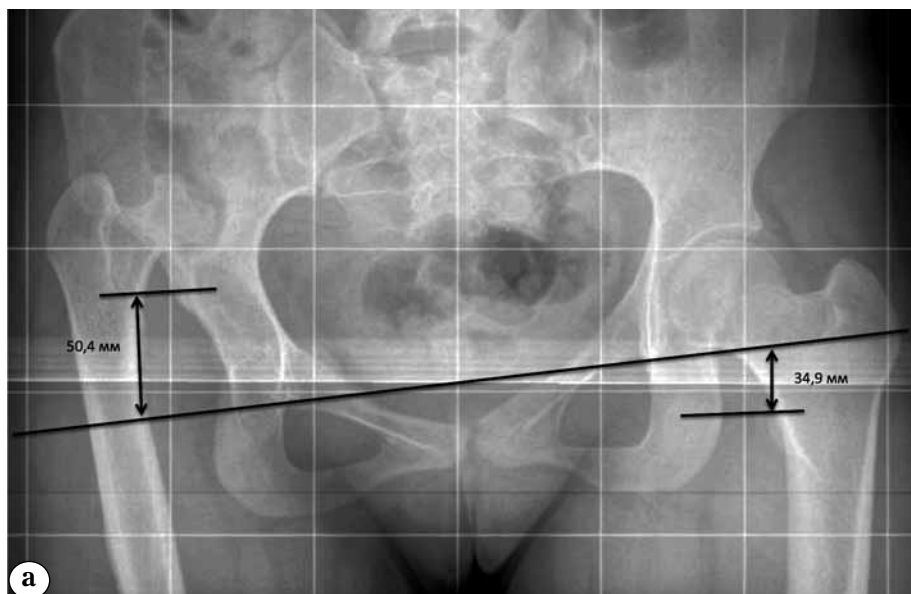


Рис. 2. Рентгенограммы пациентки 48 лет с односторонним высоким вывихом бедра IV степени по Crowe, C2 – по Hartofilakidis:
 а – при планировании операции по обзорной рентгенограмме таза величина укорочения оперируемой конечности составляет 63,8 мм;
 б – при оценке телерентгенограммы нижних конечностей определяется удлинение правой голени на 6 мм, а правого бедра – на 14,1 мм в сравнении с контралатеральной конечностью. Ошибка измерения по рентгенограмме таза составляет 20,1 мм, а величина необходимой коррекции длины – 43,7 мм

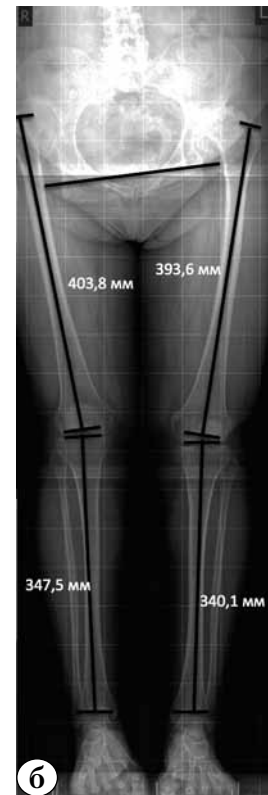
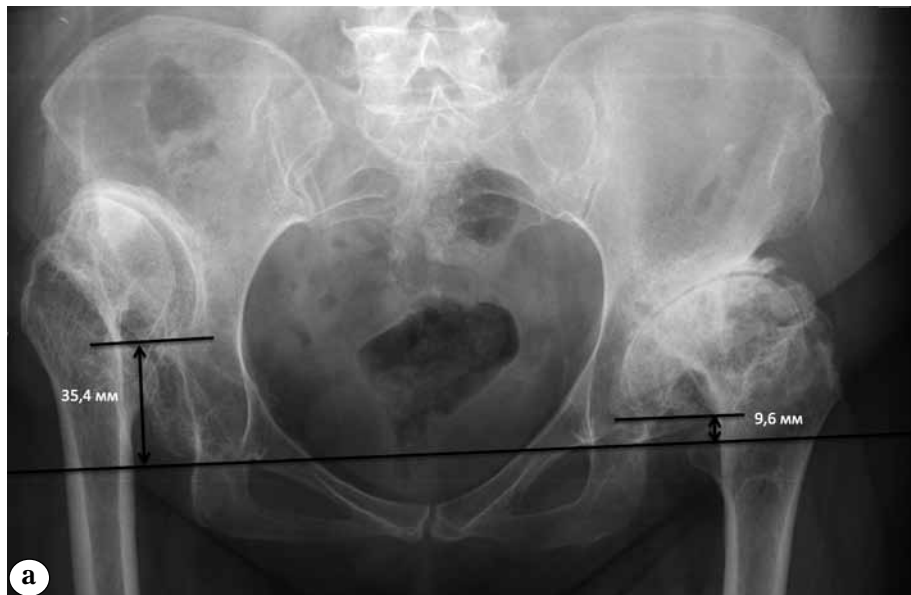
Рис. 3. Рентгенограммы пациентки 53 лет с двухсторонним диспластическим коксартрозом (справа – степень IV по Crowe, C1 – по Hartofilakidis, слева – Crowe III, B2 по Hartofilakidis):
 а – при планировании операции по обзорной рентгенограмме таза величина укорочения правой конечности составляет 22,1 мм;
 б – при оценке телерентгенограммы нижних конечностей определяется удлинение правой голени на 7,2 мм, а правого бедра – на 9,3 мм в сравнении с контралатеральной конечностью. Ошибка измерения по рентгенограмме таза составляет 16,5 мм, а величина необходимой коррекции длины – 5,6 мм

Обсуждение

Предоперационное планирование тотального эндопротезирования тазобедренного сустава направлено на восстановление во время операции оптимальной биомеханики, включая устранение разницы в длине конечностей. При этом, как показывают наши измерения, общепринятая методика предоперационного планирования и расчёт укорочения или удлинения оперируемой конечности по обзорным рентгенограммам таза, особенно у пациентов с диспластическим коксартрозом и высоким вывихом бедра, не всегда позволяет точно определить необходимую величину компенсации длины оперируемой конечности.

Хорошо известно, что на длину конечности, помимо патологического процесса в тазобедренном суставе, дополнительно может влиять наличие контрактур в смежных суставах, фиксированные деформации поясничного отдела позвоночника и деформации таза. Однако изменение длины анатомических сегментов конечности в результате ранее перенесённых операций, в частности некоторых видов остеотомий, в том числе с использованием аппаратов внешней фиксации, также оказывает значительное влияние на общую длину конечности и не всегда может быть определено только на основании обзорных рентгенограмм таза. Более того, даже при отсутствии в анамнезе хирургического воздействия в ряде случаев отмечается весьма значимое увеличение или уменьшение длины бедра и голени одной из конечностей, которое сформировалось в период роста костей, особенно у пациентов высоким вывихом одного или обоих бедер. Какие факторы вызывают такую разницу в интенсивности роста на настоящий момент не известно, и требуются дополнительные исследования в этой области.

В литературе имеются указания на уменьшенные размеры костей таза на стороне высокого вывиха при одностороннем характере процесса, предположительно это связано с разницей в прилагаемой нагрузке [11]. Возможно, что в отличие от костей таза ограничение нагрузки на изначально укороченную конечность стимулирует ускоренный рост длинных костей (бедро и голень), и в таком случае укорочение, обусловленное высоким смещением головки, частично компенсируется большей длиной самой конечности.

Заключение

Выполнение предоперационного планирования у пациентов с высоким вывихом бедра только по обзорным рентгенограммам таза не

позволяет корректно скомпенсировать разницу в длине нижних конечностей, что может негативно отразиться на функциональных результатах оперативного вмешательства и, как следствие, удовлетворённости пациента. Поэтому при планировании операции тотального эндопротезирования тазобедренного сустава, особенно при высоких вывихах бедра, необходимо более детально рассчитывать разницу в длине нижних конечностей, учитывая как разницу в длине по обзорной рентгенограмме, так и по телерентгенограмме.

Конфликт интересов: не заявлен.

Литература

1. Абельцев В.П. Эндопротезирование тазобедренного сустава при диспластическом коксартрозе (оптимальные методы лечения): автореф. дис. ... д-ра мед. наук. М.; 2004. 49 с.
2. Тихилов Р.М., Шубняков И.И., Плиев Д.Г. Руководство по хирургии тазобедренного сустава. СПб.; 2015. Т. 2. Гл. 10. С. 7-24.
3. Austin M.S., Hozack W.J., Sharkey P.F., Rothman R.H. Stability and leg length equality in total hip arthroplasty. *J Arthroplasty*. 2003; 18, Suppl. 1:88-90.
4. Crowe J.F., Mani V.J., Ranawat C.S. Total hip replacement in congenital dislocation and dysplasia of the hip. *J Bone Joint Surg. Am.* 1979; 61:15-23.
5. Konyves A., Bannister G.C. The importance of leg length discrepancy after total hip arthroplasty. *J Bone Joint Surg. Br.* 2005; 87(2):155-157.
6. Lecerf G., Fessy M.H., Philippot R., Massin P., Giraud F., Flecher X., Girard J., Mertil P., Marchetti E., Stindel E. Femoral offset: anatomical concept, definition, assessment, implications for preoperative templating and hip arthroplasty. *Orthop Traumatol Surg Res.* 2009; 95(3):210-219.
7. Miller C.D., Stiltner A.R., Cui Q. Preoperative planning for hip surgery. In: Brown T.E., Cui Q., Mihalko W.M., Saleh K.J. (eds). *Arthritis and arthroplasty*. 1st ed. Philadelphia: Saunders Elsevier; 2009. p. 24-33.
8. Murzic W.J., Glzman Z., Lowe P. The accuracy of digital (filmless) templating in total hip replacement. In: 72nd Annual meeting of the American Academic of Orthopaedic Surgeons. Washington; 2005.
9. Oddy M.J., Jones M.J., Pendegrass C.J., Pilling J.R., Wimhurst J.A. Assessment of reproducibility and accuracy in templating hybrid total hip arthroplasty using digital radiographs. *J Bone Joint Surg. Br.* 2006; 88:581-585.
10. White S.P., Shardlow D.L. Effect of introduction of digital radiographic techniques on preoperative templating in orthopaedic practice. *Ann R Coll Surg Engl.* 2005; 87:53-54.
11. Zhang Y, Chang F, Wang C, Yang M, Wang J. Pelvic reference selection in patients with unilateral Crowe type IV DDH for measuring leg length inequality. *Hip Int.* 2015; 25(5):457-460. doi: 10.5301/hipint.5000235.

СВЕДЕНИЯ ОБ АВТОРАХ:

Тихилов Рашид Муртузалиевич – д-р мед. наук профессор директор ФГБУ «Российский научно-исследовательский институт травматологии и ортопедии им. Р.Р. Вредена» Минздрава России; профессор кафедры травматологии и ортопедии ГБОУ ВПО «Северо-Западный государственный медицинский университет им. И.И. Мечникова» Минздрава России

Шубняков Игорь Иванович – канд. мед. наук Ученый секретарь ФГБУ «Российский научно-исследовательский институт травматологии и ортопедии им. Р.Р. Вредена» Минздрава России

Денисов Алексей Олегович – канд. мед. наук заведующий научным отделением патологии тазобедренного сустава ФГБУ «Российский научно-исследовательский институт травматологии и ортопедии им. Р.Р. Вредена» Минздрава России

Бояров Андрей Александрович – лаборант-исследователь ФГБУ «Российский научно-исследовательский институт травматологии и ортопедии им. Р.Р. Вредена» Минздрава России

Черкасов Магомед Ахмедович – аспирант ФГБУ «Российский научно-исследовательский институт травматологии и ортопедии им. Р.Р. Вредена» Минздрава России

NUANCES OF PREOPERATIVE PLANNING OF TOTAL HIP ARTHROPLASTY IN PATIENTS WITH HIP DYSPLASIA

R.M. Tikhilov^{1,2}, I.I. Shubnyakov¹, A.O. Denisov¹, A.A. Boyarov¹, M.A. Cherkasov¹

¹ *Vreden Russian Research Institute of Traumatology and Orthopedics, ul. Ak. Baykova, 8, St. Petersburg, Russia, 195427*

² *Mechnikov North-Western State Medical University, Kirochnaya ul., 41, St. Petersburg, Russia, 191015*

Abstract

Purpose of the study – to evaluate in different groups of patients variability of anatomical changes that may affect the difference in the length of the lower extremities and affect on the results of the preoperative planning.

Material and methods. As study material we used long film X-rays of 142 patients. A main group comprised 69 patients with varying severity of hip dysplasia. Control group consisted of 73 patients without hip pathology. All patients were performed long film X-rays, and measurements of relative and absolute lengths of the lower limbs, followed by analysis of the data.


Results. Analysis of the measurements showed that none of the patients had absolutely equal length of the lower limbs, even in the control group in 56.2% of the observations noted the absolute difference of the lower extremities length more than 5 mm, and in 9.6% of patients – from 20 to 35 mm. In assessing the difference of the lower extremities length on AP pelvic view in the main group only one patient of 69 had the same length of the legs, and in 61 cases the difference was more than 5 mm, that it was clinically significant. Of practical interest is the fact that in the main group shortening of the operated limb was observed in 51 of 69 patients in AP views of the pelvis, but the results of measurements of the anatomical length of limbs long film X-rays compared with measurements of the relative shortening on the pelvis AP views showed that clinically significant difference exceeding 5 mm between measurements observed in 68.1% of cases.

The greatest difference between the measurements of the limbs length on the pelvis AP views and long film X-rays observed in patients with unilateral hip dislocation and averaged 17.0 mm.

Conclusion. Performing preoperative planning in patients with dysplasia only on pelvis AP views not allow properly compensate the difference of the lower extremities lengths, which may adversely affect the functional results of surgery and as a result, the patient's satisfaction. Therefore, planning THA, especially at high hip dislocation, it is necessary to calculate the difference of the lower extremities lengths considering as the difference of the lengths on AP pelvis views and long film X-rays.

Key words: hip dysplasia, total hip arthroplasty, long film X-rays, preoperative planning.

Conflict of interest: none.

 **Cite as:** Tikhilov RM, Shubnyakov II, Denisov AO, Boyarov AA, Cherkasov MA. [Nuances of preoperative planning of total hip arthroplasty in patients with hip dysplasia]. *Traumatologiya i ortopediya Rossii*. 2015; (4): 5-14. [in Russian]

 *Boyarov Andrey A.* ul. Ak. Baykova, 8, St. Petersburg, Russia, 195427; e-mail: Bojaroffaa@mail.ru

 Received: 14.12.2015; Accepted for publication: 28.12.2015

References

1. Abeltsev VP. Endoprotezirovanie tazobedrennogo sustava pri displasticheskom koksartroze (optimalnye metody lecheniya) [Hip arthroplasty in dysplastic coxarthrosis (optimal treatment)]: avtoref. dis. ... d-ra med. nauk. M.; 2004. 49 s. [in Rus.]
2. Tikhilov RM, Shubnyakov II. Rukovodstvo po khirurgii tazobedrennogo sustava [Guidelines for hip surgery]. SPb.; 2015; Vol. 2, Ch. 10. p. 7-24. [in Rus.]
3. Austin MS, Hozack WJ, Sharkey PF, Rothman RH. Stability and leg length equality in total hip arthroplasty. *J Arthroplasty*. 2003;18, Suppl. 1:88-90.
4. Crowe JF, Mani VJ, Ranawat CS. Total hip replacement in congenital dislocation and dysplasia of the hip. *J Bone Joint Surg. Am.* 1979; 61:15-23.
5. Konyves A, Bannister GC. The importance of leg length discrepancy after total hip arthroplasty. *J Bone Joint Surg. Br.* 2005; 87(2):155-157.
6. Lecerf G, Fessy MH, Philippot R, Massin P, Giraud F, Flecher X, Girard J, Mertl P, Marchetti E, Stindel E. Femoral offset: anatomical concept, definition, assessment, implications for preoperative templating and hip arthroplasty. *Orthop Traumatol Surg Res.* 2009; 95(3):210-219.
7. Miller CD, Stiltner AR, Cui Q. Preoperative planning for hip surgery. In: Brown TE, Cui Q, Mihalko WM, Saleh KJ (Eds). *Arthritis and arthroplasty*. 1st ed. Philadelphia: Saunders Elsevier; 2009. p. 24-33.
8. Murzic WJ, Glzman Z, Lowe P. The accuracy of digital (filmless) templating in total hip replacement. In: 72nd Annual meeting of the American Academic of Orthopaedic Surgeons. Washington; 2005. <http://www.usbji.org/civicrm/event/info?reset=1&id=17048>
9. Oddy MJ, Jones MJ, Pendegrass CJ, Pilling JR, Wimhurst JA. Assessment of reproducibility and accuracy in templating hybrid total hip arthroplasty using digital radiographs. *J Bone Joint Surg. Br.* 2006; 88:581-585.
10. White SP, Shardlow DL. Effect of introduction of digital radiographic techniques on preoperative templating in orthopaedic practice. *Ann R Coll Surg Engl.* 2005; 87:53-54.
11. Zhang Y, Chang F, Wang C, Yang M, Wang J. Pelvic reference selection in patients with unilateral Crowe type IV DDH for measuring leg length inequality. *Hip Int.* 2015; 25(5):457-460. doi: 10.5301/hipint.5000235.

INFORMATION ABOUT AUTHORS:

Tikhilov Rashid M. – director of Vreden Russian Research Institute of Traumatology and Orthopedics; professor of Mechnikov North-Western State Medical University

Shubnyakov Igor I. – Academic secretary, Vreden Russian Research Institute of Traumatology and Orthopedics

Denisov Alexey O. – head of hip pathology department, Vreden Russian Research Institute of Traumatology and Orthopedics

Boyarov Andrey A. – assistant researcher, Vreden Russian Research Institute of Traumatology and Orthopedics

Cherkasov Magomed A. – postgraduate student, Vreden Russian Research Institute of Traumatology and Orthopedics

УВАЖАЕМЫЕ КОЛЛЕГИ!

**Приглашаем Вас пройти обучение на курсах повышения квалификации
в ФГБУ «РНИИТО им. Р.Р. Вредена» Минздрава России
по новым программам:**

- Основы тотального эндопротезирования тазобедренного сустава
- Ревизионное эндопротезирование тазобедренного сустава
- Перипротезная инфекция в травматологии и ортопедии
- Основы тотального эндопротезирования коленного сустава
- Новые тренды, противоречия и сложные случаи тотальной артропластики коленного сустава
- Ревизионное эндопротезирование коленного сустава
- Одномыщечковое эндопротезирование коленного сустава
- Лечение повреждений и заболеваний кисти
- Основы реконструктивной хирургии переднего отдела стопы
- Реконструктивная хирургия переднего отдела стопы
- Основы чрескостного остеосинтеза при переломах
- Основы коррекции деформаций длинных трубчатых костей по Илизарову
- Коррекция деформаций длинных костей аппаратом, работающем на основе компьютерной навигации (Орто-СУВ)
- Комбинированное и последовательное использование чрескостного остеосинтеза и внутренней фиксации при лечении переломов, замещении дефектов и коррекции деформаций длинных костей

Курсы проводят ведущие специалисты института.

Подробную информацию можно получить на сайте института и по телефону +7 (812) 670-89-05.

Вишнева Марина Геннадьевна