

Научная статья
УДК 616.71-001.5-092.4
<https://doi.org/10.17816/2311-2905-1976>



Гемодинамика и температура тканей в области сращения первичного и повторного переломов длинных костей: эксперимент *in vivo*

А.А. Косимов^{1,2}, И.Ю. Ходжанов¹, Н.А. Кононович³

¹ Республиканский специализированный научно-практический медицинский центр травматологии и ортопедии Минздрава Республики Узбекистан, г. Ташкент, Республика Узбекистан

² Ташкентская медицинская академия Минздрава Республики Узбекистан, г. Ташкент, Республика Узбекистан

³ ФГБУ «Национальный медицинский исследовательский центр травматологии и ортопедии им. акад. Г.А. Илизарова» Минздрава России, г. Курган, Россия

Актуальность. Адекватное кровообращение в тканях при сращении переломов является фактором достижения положительных результатов лечения.

Цель исследования — в эксперименте *in vivo* изучить особенности температурной реакции и кровообращения в области сращения первичного и повторного переломов большеберцовой кости.

Материал и методы. Крысам моделировали перелом большеберцовой кости, зафиксированный наружной конструкцией. В 1-й серии ($n = 13$) фиксацию продолжали до сращения. Во 2-й серии ($n = 18$) через 21 сут. моделировали рефрактуру и повторно фиксировали. Изучали кровообращение и температуру тканей в проекции перелома в норме; через 21 и 35 сут. после перелома и рефрактуры; через 28 сут. после прекращения фиксации.

Результаты. Температура и кровообращение были однотипными, но разной степени выраженности. Выявили следующие типы реакции: 1) пониженные скорость кровотока и температура тканей, признаки затруднения венозного оттока; 2) усиленный кровоток, неизменный венозный отток, пониженная температура тканей; 3) незначительно сниженный кровоток, усиленный венозный отток, незначительно повышенная температура тканей. К окончанию фиксации (35 сут.) в 1-й серии параметры нормализовались. Во 2-й серии через 28 сут. после прекращения фиксации у животных с первым и вторым типами реакции температура и венозный отток нормализовались, скорость кровотока снижалась. При третьем типе температура нормализовалась, венозный отток усиливался, скорость кровотока увеличивалась.

Заключение. При сращении первичного перелома кровообращение и температура тканей нормализовались к окончанию фиксации, а при рефрактурах через месяц после прекращения фиксации изменения сохранялись.

Ключевые слова: перелом, рефрактура, гемодинамика, температура тканей, экспериментальное исследование.

Косимов А.А., Ходжанов И.Ю., Кононович Н.А. Гемодинамика и температура тканей в области сращения первичного и повторного переломов длинных костей: эксперимент *in vivo*. *Травматология и ортопедия России*. 2022;28(4):159-169. <https://doi.org/10.17816/2311-2905-1976>.

Кононович Наталья Андреевна; e-mail: n.a.kononovich@mail.ru

Рукопись получена: 18.08.2022. Рукопись одобрена: 27.10.2022. Статья опубликована онлайн: 24.11.2022.

© Косимов А.А., Ходжанов И.Ю., Кононович Н.А., 2022



Hemodynamics and Tissue Temperature in Bone Union Area of Long Bones Primary Fractures and Refractures: *in vivo* Experiment

Azam A. Kosimov^{1,2}, Iskandar Yu. Khodzhanov¹, Natalia A. Kononovich³

¹Republican Specialized Scientific and Practical Medical Center of Traumatology and Orthopaedics, Tashkent, Republic of Uzbekistan

²Tashkent Medical Academy, Tashkent, Republic of Uzbekistan

³National Ilizarov Medical Research Centre for Traumatology and Ortopaedic, Kurgan, Russia

Background. Adequate blood flow in tissues during bone union is a factor that enables to achieve positive treatment results.

Aim of study – to study *in vivo* experiment the features of temperature response and blood flow in consolidation area of tibial primary fractures and refractures.

Methods. A tibial fracture was simulated in rats and then immobilized with external fixator. In series 1 (n = 13) the fixation was kept until union. In series 2 (n = 18) a refracture was simulated 21 days after the surgery and refixed until union. The blood flow and tissue temperature were studied in the fracture area in normal conditions; 21 and 35 days after fracture or refracture; 28 days after the end of fixation.

Results. The temperature and blood flow were of the same type, but of different intensity. Three types of reactions were identified: 1) reduced blood flow velocity and tissue temperature, signs of venous outflow difficulty; 2) increased blood flow, unchanged venous outflow, reduced tissue temperature; 3) slight blood flow decrease, increased venous outflow, slight tissue temperature increase. By the end of fixation (35 days) all parameters in series 1 returned to normal. 28 days after the end of fixation the tissue temperature and venous outflow returned to normal in series 2 animals with the first and the second types of hemodynamics, their blood flow velocity decreased. As for the third type, the tissue temperature returned to normal, the venous outflow and the blood flow velocity increased.

Conclusion. In case of primary fractures, the blood flow and the tissue temperature normalized by the end of fixation. In case of refractures the changes persisted 1 month after the end of fixation.

Keywords: fracture, refracture, hemodynamics, tissue temperature, experimental study.

Cite as: Kosimov A.A., Khodzhanov I.Yu., Kononovich N.A. [Hemodynamics and Tissue Temperature in Bone Union Area of Long Bones Primary Fractures and Refractures: *in vivo* Experiment]. *Travmatologiya i ortopediya Rossii* [Traumatology and Orthopedics of Russia]. 2022;28(4):159-169. (In Russian). <https://doi.org/10.17816/2311-2905-1976>.

✉ Natalia A. Kononovich; e-mail: n.a.kononovich@mail.ru

Submitted: 18.08.2022. Accepted: 27.10.2022. Published Online: 24.11.2022.

© Kosimov A.A., Khodzhanov I.Yu., Kononovich N.A., 2022

ВВЕДЕНИЕ

В настоящее время проблема профилактики и лечения рефрактур диафиза длинных костей, в частности у пациентов детского возраста, не теряет своей актуальности. По данным разных авторов, частота встречаемости рефрактур варьирует от 0,4 до 21,3% случаев и не имеет тенденции к снижению [1, 2, 3]. Причины данного патологического состояния могут быть различными. Основными из них принято считать следующие: недостаточное клиническое и лабораторное обследование пациентов, вид и локализация костного повреждения, неточная репозиция отломков, недостаточная иммобилизация и ошибки при ее выполнении независимо от выбранного способа лечения, большое количество оперативных вмешательств и репозиционных манипуляций на травмированном сегменте, наличие системных заболеваний скелета, остеомиелитические поражения. В качестве причины формирования рефрактуры в области костного сращения также можно выделить раннее прекращение иммобилизации, когда процессы репаративного остеогенеза еще не завершились, и костная мозоль имеет недостаточную устойчивость к механическим нагрузкам.

Определение признаков сращения перелома имеет решающее значение для принятия решения об удалении фиксаторов. В этом плане общепринятым методом является рентгенография в двух стандартных проекциях (прямой и боковой), а признаками консолидации считают наличие непрерывной корковой пластинки в области сращения с трех или четырех сторон [4, 5]. Однако, по мнению некоторых авторов, стандартная визуальная оценка рентгенограмм не всегда является информативной [6, 7]. Поэтому не прекращаются поиски информативных недорогих и легко выполнимых неинвазивных либо малоинвазивных методик оценки качества костного регенерата [8, 9, 10]. Для прогноза скорости заживления переломов и дефектов костей представляются перспективными методы измерения кровотока в костной и мягких тканях, на потенциал которых указывают многие авторы [11, 12, 13].

Во многих работах есть сведения об особенностях кровообращения в тканях сегмента на разных этапах сращения первичного перелома как у взрослых пациентов, так и у детей [14, 15, 16, 17]. Однако в доступной литературе нет информации об изменениях гемодинамики при консолидации рефрактуры, в частности, сформированной в результате раннего прекращения иммобилизации. Соответственно, изучение гемодинамических изменений и связанных с этим других процессов, в том числе температурных реакций в области формирующегося сращения первичного и повторного переломов, имеет важное научное и клиническое значение.

Цель исследования — в эксперименте *in vivo* изучить особенности температурной реакции и кровообращения в области сращения первичного и повторного переломов большеберцовой кости.

МАТЕРИАЛ И МЕТОДЫ

Дизайн исследования

Для выполнения эксперимента *in vivo* были отобраны 36 крыс обоего пола линии *Wistar*, вес которых варьировал от 306 до 506 г. Во всех случаях осуществляли поперечную остеотомию в середине диафиза правой большеберцовой кости. Костные отломки фиксировали наружной моноклатеральной конструкцией. После операции животные были случайным образом разделены на две серии опытов. В 1-й серии ($n = 13$) после моделирования первичного перелома фиксацию продолжали до формирования костного сращения, которое регистрировали клиническим и рентгенологическим методами. Во 2-й серии через 21 сут. после операции моделировали рефрактуру в области повреждения ($n = 18$) путем прикладывания к отломкам флекссионных нагрузок и осуществляли повторно внешний остеосинтез до сращения перелома [18].

Критерии включения. В эксперименте использовали клинически здоровых животных в возрасте 5–6 мес.

Критерии исключения. В 1-й серии опытов у 5 животных в период до 28 сут. после зарегистрированного костного сращения и прекращения наружной фиксации формировалась рефрактура в области костной мозоли. Данное обстоятельство расценивалось как критерий исключения, и эти случаи не учитывались при анализе полученных результатов. Соответственно, 1-я серия опытов включала в себя 13 животных из 18 прооперированных.

Условия проведения

Все животные содержались в условиях вивария в индивидуальных клетках. В помещении были обеспечены одинаковые условия освещения и температурный режим. В рационе использовали одинаковые сбалансированные по питательным веществам корма и чистую питьевую воду. Физиологические обследования выполнял один и тот же исследователь в специально оборудованном помещении.

Продолжительность исследования

Для достижения поставленной цели изучали кровообращение и локальную температуру тканей в проекции костной травмы на следующих этапах: перед началом эксперимента; через 21 сут. фиксации после моделирования перелома и остеосинтеза в 1-й и 2-й сериях; через 35 сут. фиксации после моделирования перелома и остеосинтеза в 1-й серии; через 35 сут. фиксации после моде-

лирования рефрактуры и остеосинтеза во 2-й серии; через 28 сут. после достижения костного сращения и прекращения наружной фиксации в 1-й и 2-й сериях.

Процедуры физиологического обследования, основные исходы исследования и методы их регистрации

Исследования выполняли при помощи реографа-полианализатора РГПА-6/12 «Реан-Поли» (НПКФ «Медиком МТД», Россия) и входящих в комплект принадлежностей. Животных предварительно наркотизировали путем внутримышечного введения препарата Золетил в дозе 2–5 мг/100 г. После этого с медиальной поверхности опытного сегмента аккуратно выстригали шерсть при помощи ножниц, исключая повреждение кожного покрова. Для регистрации локальной температуры тканей (T , °C) в проекции перелома устанавливали контактный температурный датчик ДТ-3. Термометрию выполняли в течение 3 мин. Далее в этой же области осуществляли фотоплетизмографию (ФПГ) при помощи датчика ФПГ-2 (поверхностного) в течение 1 мин. По характеру изменения максимальной скорости быстрого кровенаполнения (МСБКН, Ом/с) и средней скорости медленного кровенаполнения (ССМКН, Ом/с) оценивали вазомоторные реакции артерий крупного, среднего и мелкого калибров. Для оценки венозного оттока анализировали изменение индекса венозного оттока (ИВО, %). В качестве нормы использовали значения изучаемых показателей, полученные перед началом выполнения экспериментальных исследований и от 15 интактных животных.

Дополнительные исходы исследования и методы их регистрации

Дополнительно на этапах обследования регистрировали частоту сердечных сокращений (ЧСС) путем выполнения электрокардиографии на том же оборудовании. Также измеряли общую температуру тела ($T_{\text{общ}}$) при помощи электронного термометра. В периоды обследований визуально отмечали наличие патологических изменений мягких тканей в проекции костной травмы (экссудативное воспаление, гематомы и др.).

Статистический анализ

Количественные данные подвергали статистической обработке с использованием программы AtteStat 13.1 (Россия). Совокупности количественных показателей описывали при помощи значений медианы (Me) и нижнего и верхнего квартилей ($Q1$ – $Q3$). Статистическую значимость различий оценивали с помощью критерия Вилкоксона для парных и независимых выборок. Различия считались статистически значимыми при уровне значимости $p < 0,05$.

РЕЗУЛЬТАТЫ

Основные результаты исследования

На протяжении эксперимента не было случаев гибели животных. Определили нормальные значения изучаемых показателей, которые составили: T — 31,1 (30,48–31,81)°C, МСБКН — 2,3 (1,76–2,55) Ом/с, ССМКН — 0,88 (0,54–1,49) Ом/с, ИВО — 56,73 (53,4–65,0) %.

Анализ результатов, полученных во время регистрации локальной температуры тканей и выполнения ФПГ, показал, что динамика изменения изучаемых параметров в период аппаратной фиксации была различной.

Через 21 сут. после выполнения оперативного вмешательства у 38,7% ($n = 12$) обследованных животных в сравнении с дооперационным уровнем наблюдали статистически значимое снижение T на 1,11°C ($p = 0,02$). Параметры МСБКН и ССМКН были уменьшены на 75,77% ($p = 0,003$) и 79,76% ($p = 0,03$) соответственно. Среди случаев с подобной динамикой (в последующем — животные « $T \downarrow$ МСБКН \downarrow ССМКН \downarrow », на рисунках «Тип $\downarrow\downarrow\downarrow$ ») 50% животных были из 1-й серии опытов и, соответственно, 50% вошли во 2-ю серию. В этих наблюдениях регистрировали повышение ИВО более чем на 20% ($p = 0,01$).

В других наблюдениях (38,7%; $n = 12$) происходило значимое уменьшение T на 1,77°C ($p = 0,0006$). При этом МСБКН и ССМКН были увеличены в 2,97 раза ($p = 0,006$) и 2,96 раза ($p = 0,01$) соответственно (в последующем — животные « $T \downarrow$ МСБКН \uparrow ССМКН \uparrow », на рисунках «Тип $\downarrow\uparrow\uparrow$ »). Из них в 1-ю серию вошло 33,3% ($n = 4$), а во 2-ю серию — 66,7% ($n = 8$) таких случаев. У этих животных интенсивность венозного оттока не нарушалась, значения ИВО соответствовали нормальным, хоть и были во 2-й серии незначительно выше дооперационного уровня ($p = 0,03$).

У 22,6% ($n = 7$) животных определяли незначительное повышение T — в среднем на $0,32 \pm 0,20$ °C ($p = 0,56$), однако МСБКН и ССМКН были статистически значимо снижены на 29,82% ($p = 0,02$) и 10,07% ($p = 0,02$) соответственно. Из них в 1-ю серию вошло 42,9% ($n = 3$), а во 2-ю серию — 57,1% ($n = 4$) случаев (в последующем — животные « $T \uparrow$ МСБКН \downarrow ССМКН \downarrow », на рисунках «Тип $\uparrow\downarrow\downarrow$ »). У этих животных во всех наблюдениях выявили слабую тенденцию к усилению венозного оттока, что характеризовалось уменьшением значений ИВО в сравнении с дооперационным уровнем ($p = 0,03$). Но статистически значимых отличий данного параметра от нормы не было ($p = 0,08$).

К окончанию периода аппаратной фиксации в 1-й серии эксперимента (через 35 сут. после операции) у животных с изменениями, соответствующими « $T \downarrow$ МСБКН \downarrow ССМКН \downarrow », параметр T увеличивался по отношению к предыдущему периоду

обследования на 0,48°C. Его значения варьировали в диапазоне нижней границы физиологической нормы. Параметры МСБКН и ССМКН увеличивались в сравнении с предыдущим периодом обследования, достигая нормальных значений. При этом ИВО незначительно снижался и статистически значимо не отличался от дооперационного уровня и интактных значений.

Во 2-й серии через 35 сут. после моделирования рефрактуры и остеосинтеза при подобных изменениях показатель Т повышался до физиологической нормы ($p = 0,06$). ИВО хоть и соответствовал интактным значениям, но в сравнении с дооперационным уровнем повышался на 11%, что расценивали как слабо выраженное затруднение венозного оттока. МСБКН и ССМКН продолжали снижаться. Их значения были уменьшены по отношению к дооперационному периоду на 88,80% ($p = 0,002$) и 82,14% ($p = 0,004$) соответственно.

У животных 1-й серии с изменениями «Т↓ МСБКН↑ ССМКН↑» также происходила нормализация показателей, характеризующих вазомоторные реакции артерий (Т, МСБКН и ССМКН). Выявляли признаки, свидетельствующие об усилении венозного оттока. На это указывало статистически значимое понижение значений ИВО как по отношению к дооперационному уровню ($p = 0,03$), так и в сравнении с предыдущим этапом обследования ($p = 0,02$). Во 2-й серии при изменениях «Т↓ МСБКН↑ ССМКН↑» регистрировали увеличение Т в сравнении с нормой более чем на 0,5°C ($p = 0,05$), а по отношению к предыдущему периоду обследования — более чем на 2,0°C ($p = 0,04$). Параметр МСБКН снижался, но по отношению к норме оставался повышенным в 1,4 раза ($p = 0,04$). ССМКН уменьшался. Его значения варьировали в диапазоне верхней границы физиологической нормы ($p = 0,3$). При этом ИВО нормализовался.

В 1-й серии у животных с изменениями «Т↑ МСБКН↓ ССМКН↓» в этот период все изучаемые показатели соответствовали дооперационному уровню и нормальным значениям, полученным при обследовании интактных животных. Во 2-й серии регистрировали повышение показателей в сравнении с дооперационным уровнем: Т — более чем на 1°C ($p = 0,03$), МСБКН — в 3,8 раза ($p = 0,001$), ССМКН — в 2,1 раза ($p = 0,001$). Показатель ИВО сохранялся на достигнутом уровне.

Динамика изменения на этапе фиксации локальной температуры покровных тканей, а также параметров, характеризующих вазомоторные реакции артерий и отражающих интенсивность венозного оттока в проекции костной травмы, представлена на рисунках 1–4.

Через 28 сут. после прекращения аппаратной фиксации у животных 1-й серии во всех наблюдениях (независимо от типа кровообращения) значения изучаемых параметров варьировали в диапазоне физиологической нормы.

Во 2-й серии через 28 сут. после прекращения фиксации в случаях «Т↓ МСБКН↓ ССМКН↓» и «Т↓ МСБКН↑ ССМКН↑», как правило, Т и ИВО не имели статистически значимых различий с нормальными значениями ($p = 0,4$; $p = 0,6$ соответственно). Остальные показатели были значительно снижены по сравнению с нормой (более чем в 3 раза; $p = 0,001$). У животных с динамикой «Т↑ МСБКН↓ ССМКН↓» в этот период параметр Т снижался на 0,95°C ($p = 0,04$) в сравнении с предыдущим этапом обследования, а от нормы статистически значимо не отличался ($p = 0,3$). МСБКН и ССМКН увеличивались еще в 1,5 раза в сравнении со значениями, полученными в период прекращения аппаратной фиксации ($p = 0,002$). Показатель ИВО был меньше физиологической нормы и дооперационного уровня на 24,6% ($p = 0,009$).

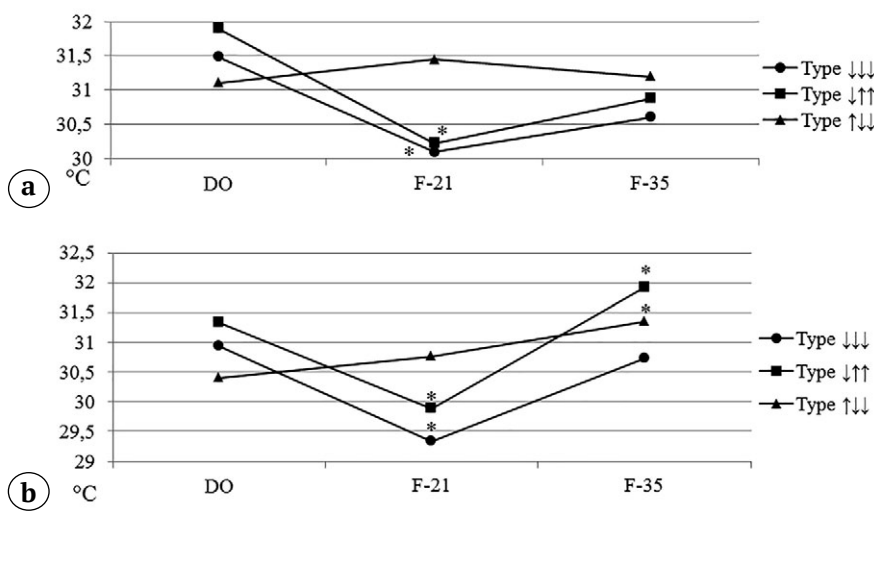


Рис. 1. Динамика изменения температуры покровных тканей в проекции костной травмы на этапе фиксации при разных вариантах кровообращения: а — 1-я серия; б — 2-я серия; * — $p > 0,05$.

Здесь и далее: DO — перед операцией; F-21 — фиксация 21 сут.; F-35 — фиксация 35 сут.

Fig. 1. Dynamics of changes in the soft tissues temperature in the projection of bone trauma at the fixation stage with different variants of blood flow: a — 1st series; b — 2nd series; * — $p > 0.05$.

Hereafter: DO — before surgery; F-21 — fixation 21 days; F-35 — fixation 35 days

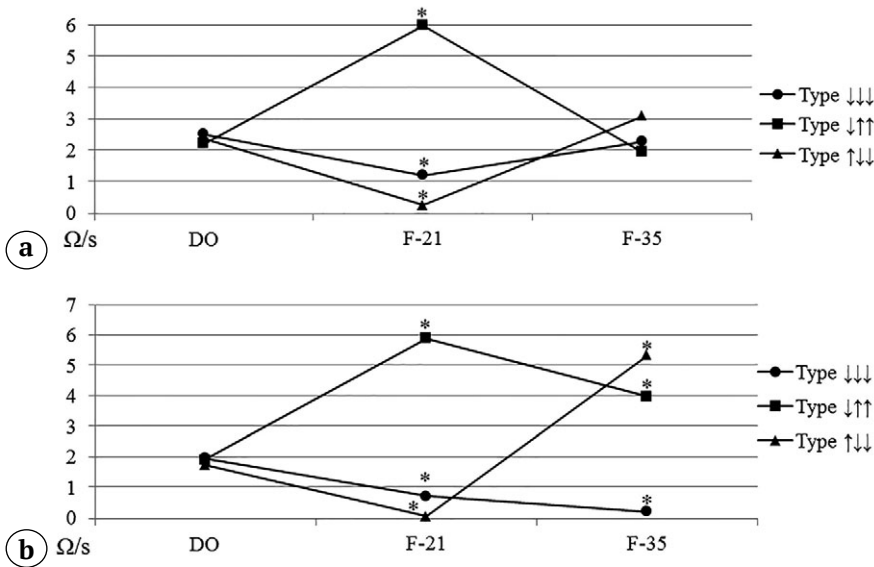


Рис. 2. Динамика изменения максимальной скорости быстрого кровенаполнения на этапе фиксации при разных вариантах кровообращения: а – 1-я серия; б – 2-я серия; * – $p > 0,05$

Fig. 2. Dynamics of changes in the maximum rate of rapid blood filling at the fixation stage with different variants of blood flow: a – 1st series; b – 2nd series; * – $p > 0.05$

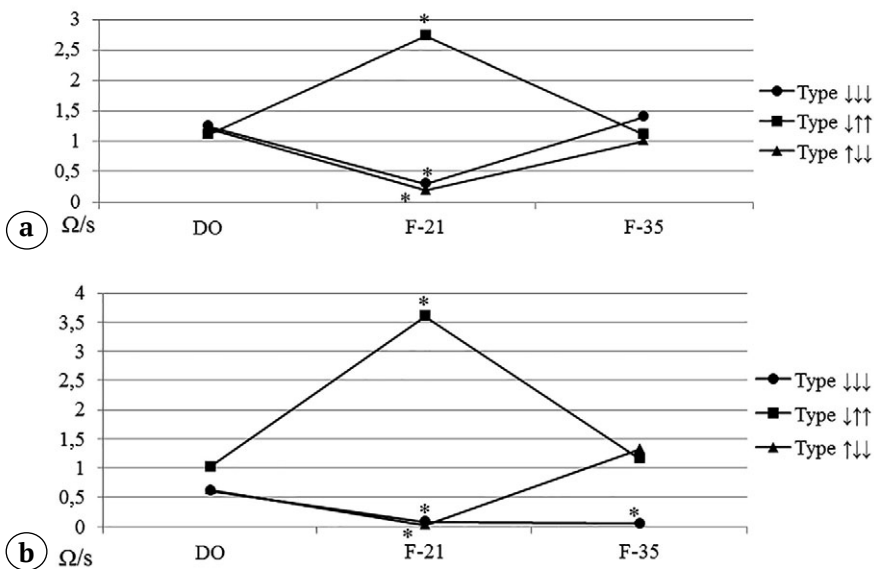


Рис. 3. Динамика изменения средней скорости медленного кровенаполнения на этапе фиксации при разных вариантах кровообращения: а – 1-я серия; б – 2-я серия; * – $p > 0,05$

Fig. 3. Dynamics of changes in the average rate of slow blood filling at the fixation stage with different variants of blood flow: a – 1st series; b – 2nd series; * – $p > 0.05$

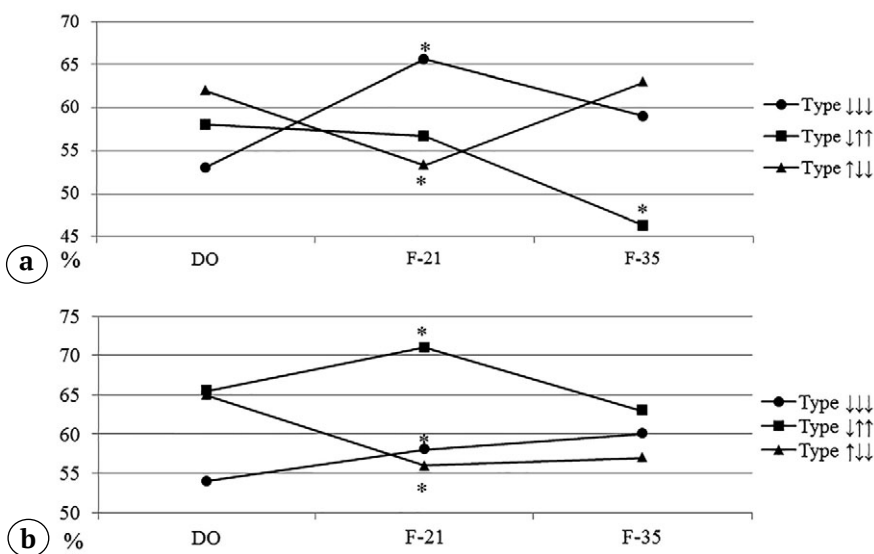


Рис. 4. Динамика изменения индекса венозного оттока на этапе фиксации при разных вариантах кровообращения: а – 1-я серия; б – 2-я серия; * – $p > 0,05$

Fig. 4. Dynamics of changes in the venous outflow index at the fixation stage with different variants of blood flow: a – 1st series; b – 2nd series; * – $p > 0.05$

Дополнительные результаты исследования

В ходе выполнения экспериментов в периоды обследования у всех животных не было выявлено признаков патологических изменений мягких тканей в проекции моделированного перелома. Также не было отмечено статистически значимых изменений частоты сердечных сокращений и общей температуры тела на разных этапах по отношению к дооперационным значениям. Не было зарегистрировано статистически значимых различий данных параметров на разных сроках эксперимента и между сериями (табл. 1).

ОБСУЖДЕНИЕ

При сращении первичного либо повторного (рефрактура, обусловленная ранним прекращением фиксации) перелома диафиза костей голени в области повреждения происходили однотипные, но разной степени выраженности изменения температурной реакции и кровообращения гипо- или гиперкинетического характера. При однотипной динамике в условиях сращения первичного перелома кровообращение и температура тканей нормализовались в течение 1 мес. после прекращения фиксации. При этом консолидация рефрактур сопровождалась более выраженными изменениями вазомоторных реакций сосудов, которые сохранялись и через 1 мес. после прекращения фиксации.

Известно, что восстановление периферического кровообращения и его интенсивность являются одними из главных факторов, оказывающих влияние на процессы ремоделирования при травматических повреждениях костной и мягких тканей [19, 20]. В настоящее время для оценки перфузии тканей в области сращения переломов чаще всего применяют неинвазивные методы исследования,

базирующиеся на оптических системах ближнего инфракрасного диапазона. Наиболее дешевым и простым в исполнении считается ФПГ [21, 22]. Длина световой волны от 470 нм и выше способна достигать дермы кожи человека, что соответствует 0,5–6,0 мм толщины тканей. При этом в приложенных датчиком тканях световая волна проникает в более глубокие слои за счет увеличения сигнала ФПГ, тем самым достигаются глубже расположенные сосуды [23].

В выполненном экспериментальном исследовании для изучения гемодинамики в созданных условиях также применяли метод ФПГ. В результате проведенного исследования выявили, что при сращении первичного либо повторного перелома диафиза костей голени в условиях наружной фиксации в области повреждения могут происходить однотипные, но с разной степенью выраженности, изменения кровообращения. При этом процессы гемодинамики могут протекать как по гипокинетическому, так и по гиперкинетическому типам.

Через 21 сут. после моделирования перелома и остеосинтеза в 33% наблюдений определяли изменение венозного оттока по отношению к дооперационному уровню, однако в сравнении с физиологической нормой значимых различий не выявили. При этом преобладали процессы вазодилатации артерий разного калибра, о чем свидетельствовало зарегистрированное уменьшение скорости притока крови более чем на 70%. Это объясняло понижение температуры покровных тканей в проекции повреждения. При подобной динамике кровоснабжения к окончанию периода аппаратной фиксации в случаях с первичным переломом восстанавливались вазомоторные свойства артерий и температура тканей, нормализовался венозный отток. В последующем изменения кровообраще-

Таблица 1

Динамика изменения частоты сердечных сокращений и общей температуры тела, Me (Q1–Q3)

№ серии	Этап эксперимента			
	перед началом опыта	фиксация 21 сут.	фиксация 35 сут.	без аппарата 28 сут.
Частота сердечных сокращений, уд./мин.				
1 (n = 13)	294 (246,5–325,0)	264 (256–308)	304,5 (251,5–327,0)	278 (257,5–299,0)
2 (n = 18)	291 (254,5–331,0)	276,5 (245–322)	302 (290,5–332,0)	276,5 (238–322)
T_{общ.}, °C				
1 (n = 13)	34,3 (33,9–34,9)	34,74 (34,0–34,9)	35,0 (34,2–35,5)	34,52 (34,1–34,8)
2 (n = 18)	34,7 (34,0–35,4)	34,8 (34,3–35,3)	34,97 (34,1–35,7)	34,9 (34,7–35,3)

По отношению к дооперационным значениям и на разных этапах между сериями уровень значимости различий $p > 0,05$.

ния в области сформированного костного сращения не происходило. У животных, которым моделировали рефрактуру, в период ее консолидации температурная реакция тканей восстанавливалась, однако скорость кровотока продолжала снижаться, венозный отток слабо затруднялся. После прекращения аппаратной фиксации до окончания эксперимента нормализации кровообращения в проекции перелома не происходило.

Есть сведения, что у детей при лечении переломов длинных костей разными методами через 7–14 сут. после остеосинтеза происходит усиление кровотока в области повреждения, а в период формирования костного сращения гемодинамика в тканях сегмента нормализуется [14, 15]. Подобный гиперкинетический тип кровообращения более чем в 30% наблюдений был зарегистрирован и в выполненном исследовании, когда через 21 сут. фиксации происходило значимое увеличение скорости кровотока в проекции костной мозоли. Венозный отток в этих случаях обеспечивался в достаточной степени. По всей видимости, повышение скорости кровенаполнения сосудов было обусловлено гипертонусом стенки сосудов. В этот период вазоконстрикция артерий, особенно мелкого диаметра, стала причиной снижения температуры покровных тканей более чем на 1,5 °С.

При данной динамике в период формирования механически прочного костного сращения после первичного перелома вазомоторные свойства артерий и температура тканей нормализовались, а венозный отток усиливался. В случаях сращения рефрактур к окончанию периода аппаратной фиксации степень вазоконстрикции сосудов крупного калибра уменьшалась, а тонус мелких артерий нормализовался. Это способствовало усилению притока крови в поврежденной области. В результате температура тканей повышалась. При этом венозный отток нормализовался. После прекращения фиксации температура тканей и венозный отток сохранялись, однако тонус стенок артерий значительно снижался, о чем свидетельствовало уменьшение скорости кровенаполнения сосудов.

Третий вариант кровообращения, выявленный через 21 сут. после моделирования перелома и остеосинтеза, был зарегистрирован у 22% животных. В этих случаях локально наблюдали слабо выраженную вазодилатацию артерий в сочетании с усиленным венозным оттоком. Подобная динамика изменений функциональных свойств сосудов способствовала слабому повышению температуры тканей. При таких изменениях в период формирования консолидации первичного перелома все показатели нормализовались и в последующем не изменялись. В случаях сращения рефрактур к окончанию этапа аппаратной фиксации

происходило резкое увеличение тонуса сосудов, характеризующееся увеличением скорости их кровенаполнения. Температура покровных тканей повышалась. Сохранялись признаки усиления венозного оттока. В период после прекращения фиксации артерии находились в состоянии вазоконстрикции, а венозный отток еще более усиливался. Все это способствовало ухудшению кровенаполнения тканей и закономерно приводило к снижению их температуры.

Разные типы кровотока в динамике лечения пациентов с травмами верхних и нижних конечностей зарегистрированы и другими авторами [16, 24, 25]. При этом некоторые из них наблюдали преимущественно усиление притока крови в тканях конечности при лечении переломов костей разными методами [26, 27], тогда как другие отмечали его снижение [17, 28, 29].

В выполненном исследовании у всех животных (кроме случаев, которые были отнесены к критериям исключения) после прекращения аппаратной фиксации не отмечали формирования рефрактур. Это свидетельствует о том, что выявленные три варианта гемодинамических изменений и температурной реакции в тканях области костной травмы можно расценивать в качестве положительных критериев течения остеобразования при сращении как первичного перелома, так и рефрактуры, обусловленной ранним прекращением иммобилизации сегмента. Ценность полученных результатов для клинического применения связана с возможностью их использования в качестве прогностических признаков течения репаративного остеогенеза при лечении травм длинных костей, в частности в условиях наружной аппаратной фиксации.

ЗАКЛЮЧЕНИЕ

При сращении первичного либо повторного (рефрактура, обусловленная ранним прекращением фиксации) перелома диафиза костей голени в области повреждения происходят однотипные, но разной степени выраженности изменения кровообращения, которые могут быть как гипотермическими, так и гиперкинетическими.

Благоприятными прогностическими критериями течения репаративного остеогенеза могут являться варианты локальной гемодинамики, такие как понижение скорости кровотока в сочетании с гипотермией тканей и признаками затруднения венозного оттока; усиление скорости кровотока при локальной гипотермии и сохраненном венозном оттоке; незначительно выраженные признаки замедления скорости кровотока, локальной гипотермии тканей и усиления венозного оттока.

При сращении первичного перелома кровообращение и температурная реакция тканей в об-

ласти костной мозоли восстанавливаются в период формирования консолидации отломков. Сращение рефрактур сопровождается более выраженными

изменениями этих показателей и через 1 мес. после прекращения фиксации их восстановления не происходит.

ДОПОЛНИТЕЛЬНАЯ ИНФОРМАЦИЯ

Заявленный вклад авторов

Косимов А.А. — концепция и дизайн исследования, написание и редактирование текста статьи.

Ходжанов И.Ю. — концепция и дизайн исследования, редактирование текста статьи.

Кононович Н.А. — сбор, анализ и интерпретация данных, написание текста статьи.

Все авторы прочли и одобрили финальную версию рукописи статьи. Все авторы согласны нести ответственность за все аспекты работы, чтобы обеспечить надлежащее рассмотрение и решение всех возможных вопросов, связанных с корректностью и надежностью любой части работы.

Источник финансирования. Работа выполнена на базе НМИЦ ТО им. акад. Г.А. Илизарова в рамках договора № 165 на выполнение научно-исследовательских работ при финансовой поддержке канд. мед. наук А.А. Косимова. Результаты исследования будут учитываться при выполнении государственного задания НМИЦ ТО им. акад. Г.А.Илизарова в 2021–2023 гг.

Конфликт интересов. Авторы декларируют отсутствие явных и потенциальных конфликтов интересов, связанных с публикацией настоящей статьи.

Этическая экспертиза. Получено положительное решение локального этического комитета при ФГБУ «НМИЦ ТО им. акад. Г.А. Илизарова» Минздрава России на проведение исследования — протокол № 18 от 19.03.2018.

При выполнении экспериментов соблюдали принципы гуманного отношения к животным, которые соответствовали требованиям Европейской конвенции по защите позвоночных животных, используемых для экспериментов и других научных целей, и директиве 2010/63/EU Европейского парламента и Совета Европейского союза от 22 сентября 2010 г. по охране животных, используемых в научных целях.

Информированное согласие на публикацию. Не требуется.

DISCLAIMERS

Author contribution

Kosimov A.A. — the idea and design of the study, writing the draft, editing.

Khodzhanov I.Yu. — the idea and design of the study, text editing.

Kononovich N.A. — data collection and analysis, manuscript writing

All authors have read and approved the final version of the manuscript of the article. All authors agree to bear responsibility for all aspects of the study to ensure proper consideration and resolution of all possible issues related to the correctness and reliability of any part of the work.

Funding source. The work was carried in the National Ilizarov Medical Research Centre for Traumatology and Orthopaedic under contract No. 165 for the implementation of research work with the financial support of A.A. Kosimov.

Competing interests. The authors declare that they have no competing interests.

Ethics approval. The study was approved by the local ethics committee of National Ilizarov Medical Research Centre for Traumatology and Orthopaedic, protocol No 18, 19.03.2018.

The study was carried out in accordance with the European Convention for the Protection of Vertebrate Animals and Directive 2010/63/EU of the European Parliament and the Council of the European Union on the protection of animals used for scientific purposes.

Consent for publication. Not required.

ЛИТЕРАТУРА [REFERENCES]

- Ходжанов И.Ю., Храповицкая А.Ю., Косимов А.А. Рефрактуры длинных костей у детей (обзор литературы). *Ортопедия, травматология и протезирование*. 2012;1:117-120.
Khodzhanov I.Yu., Khrapovitskaya A.Yu., Kosimov A.A. [Refractures long bones in children (literature review)]. *Ortopediya, travmatologiya i protezirovanie* [Orthopedics, Traumatology and Prosthetics]. 2012;1:117-120. (In Russian).
- Шальгина О.И., Кузнецова Н.Л. Причины, способствующие развитию рефрактур длинных трубчатых костей после изолированных и множественных повреждений. *Медицинская наука и образование Урала*. 2012;13(3-1):120-122.
- Shalygina O.I., Kuznetsova N.L. [The reasons for promoting the development of long bones refracture after isolated and multiple injuries]. *Meditsinskaya nauka i obrazovanie Urala* [Medical Science and Education in the Urals]. 2012;13(3-1):120-122. (In Russian).
- Fernandez F.F., Langendörfer M., Wirth T., Eberhardt O. Failures and complications in intramedullary nailing of children's forearm fractures. *J Child Orthop*. 2010;4(2):159-167. doi: 10.1007/s11832-010-0245-y.
- Starr K.A., Fillman R., Raney E.M. Reliability of radiographic assessment of distraction osteogenesis site. *J Pediatr Orthop*. 2004;24(1):26-29. doi: 10.1097/00004694-200401000-00006.
- Ten Berg P.W.L., Kraan R.B., Jens S., Maas M. Interobserver Reliability in Imaging-Based Fracture Union Assessment – Two Systematic Reviews. *J Orthop Trauma*. 2020;34(1):e31-e37. doi: 10.1097/BOT.0000000000001599.

6. Atwan Y., Schemitsch E.H. Radiographic evaluations: Which are most effective to follow fracture healing? *Injury*. 2020;51(Suppl 2):S18-S22. doi: 10.1016/j.injury.2019.12.028.
7. Litrenta J., Tornetta P. 3rd, Ricci W., Sanders R.W., O'Toole R.V., Nascone, J.W. et al. In vivo correlation of radiographic scoring (radiographic union scale for tibia fractures) and biomechanical data in a sheep osteotomy model: can we define union radiographically? *J Orthop Trauma*. 2017;31(3):127-130. doi: 10.1097/BOT.0000000000000753.
8. Кононович Н.А., Попков А.В. Гемодинамика в разных группах мышц при лечении оскольчатых переломов костей голени (экспериментальное исследование). *Международный журнал прикладных и фундаментальных исследований*. 2015;(5-2):246-250. Режим доступа: <https://applied-research.ru/ru/article/view?id=6720>. Kononovich N.A., Popkov A.V. [Hemodynamics in different muscle groups when treating comminuted fractures of leg bones (an experimental study)]. *Mezhdunarodnyj zhurnal prikladnyh i fundamental'nyh issledovaniy* [International Journal of Applied and Fundamental Research]. 2015; (5-2):246-250. Available from: <https://applied-research.ru/ru/article/view?id=6720>. (In Russian).
9. Sadoughi F., Behmanesh A., Najd Mazhar F., Joghataei M.T., Yazdani S., Shams R. et al. Bone Healing Monitoring in Bone Lengthening Using Bioimpedance. *J Healthc Eng*. 2022;2022:3226440. doi: 10.1155/2022/3226440.
10. Glatt V., Evans C.H., Tetsworth K. A Concert between Biology and Biomechanics: The Influence of the Mechanical Environment on Bone Healing. *Front Physiol*. 2017;7:678. doi: 10.3389/fphys.2016.00678.
11. Kononovich N.A., Shastov A.L. Use of impedance plethysmography for assessment of intraosseous hemodynamics in Ilizarov transosseous osteosynthesis. *Biomed Eng*. 2021;55(4):245-249. doi: 10.1007/s10527-021-10111-0.
12. Han S., Proctor A.R., Vella J.B., Benoit D.S., Choe R. Non-invasive diffuse correlation tomography reveals spatial and temporal blood flow differences in murine bone grafting approaches. *Biomed Opt Express*. 2016;7(9):3262-3279. doi: 10.1364/BOE.7.003262.
13. Ren J., Han S., Proctor A.R., Desa D.E., Ramirez G.A., Ching-Roa V.R.D. et al. Longitudinal 3D blood flow distribution provided by diffuse correlation tomography during bone healing in a murine fracture model. *Photochem Photobiol*. 2020;96(2):380-387. doi: 10.1111/php.13201
14. Ватолин К.В., Пыков М.И., Выборнов Ю.В., Гуревич А.И., Синицына Н.В. Возможности комплексной ультразвуковой диагностики репаративного остеогенеза в норме при переломах длинных костей у детей. *Вестник Российского научного центра рентгенодиагностики*. 2011;(11-2). Режим доступа: http://vestnik.mccr.ru/vestnik/v11/papers/sinits_v11.htm. Vatolin K.V., Pykov M.I., Vubornov D.Yu., Gurevich A.I., Sinitsyna N.V. [Possibility of complex ultrasound examination of the long bones fractures in children with normal osteogenesis]. *Vestnik Rossijskogo nauchnogo centra rentgenoradiologii Minzdrava Rossii* [Bulletin of the Russian Scientific Center for Roentgen Radiology]. 2011;(11-2). (In Russian). Available from: http://vestnik.mccr.ru/vestnik/v11/papers/sinits_v11.htm.
15. Зюзько А.В., Ситко Л.А., Никонов В.М., Степанов М.А., Тищенко А.Б. Ультразвуковая диагностика переломов длинных костей у детей с мониторингом репозиции и репарации. *Медицинская визуализация*. 2012;6:112-119. Zusko A.V., Sitko L.A., Nikonov V.M., Stepanov M.A., Tishenko A.B. [Ultrasound investigation of children long bone fracture including monitoring of reduction and reparation process]. *Medicinskaya vizualizaciya* [Medical Visualization]. 2012;6:112-119. (In Russian).
16. Шпагина Л.А., Карпенко А.Г., Колосов Н.Г., Локтин Е.М., Шелепова Н.В., Фирсов С.А. Состояние микроциркуляции у больных со скелетной травмой в динамике лечения. *Вестник новых медицинских технологий*. 2008;(1):107-110. Shpagina L.A., Karpenko A.G., Kolosov N.G., Shelepova N.V., Firsov S.A. [Microcirculation state in patients with the skeletal injury in dynamic treatment]. *Vestnik novyh medicinskih tekhnologij* [Journal of New Medical Technologies]. 2008;(1):107-110. (In Russian).
17. Щуров В.А., Мацукатов Ф.А. Функциональное состояние больных с переломами костей голени при лечении с помощью аппарата Мацукидиса-Шевцова. *Ортопедия, травматология и протезирование*. 2013;(2):69-72. Shchurov V.A., Macukatov F.A. [Functional state of patients with fractures of the shin bones during treatment using the Matsoukidis-Shevtsov apparatus]. *Ortopediya, travmatologiya i protezirovaniye* [Orthopedics, Traumatology and Prosthetics]. 2013;(2):69-72. (In Russian).
18. Косимов А.А., Ходжанов И.Ю., Горбач Е.Н., Силантьева Т.А., Дюрягина О.В., Борзунов Д.Ю. Морфологические особенности регенерации костной ткани при экспериментальном моделировании рефрактуры длинных трубчатых костей в периоде их роста. *Гений ортопедии*. 2019;25(4):555-560. doi: 10.18019/1028-4427-2019-25-4-555-560 Kosimov A.A., Khodzhanov I.Yu., Gorbach E.N., Silanteva T.A., Diuriagina O.V., Borzunov D.Yu. [Morphological features of bone regeneration in simulated refracture of growing long bones]. *Genij Ortopedii* [Orthopaedic Genius]. 2019;25(4):555-560. (In Russian). doi: 10.18019/1028-4427-2019-25-4-555-560.
19. Pliefke J., Rademacher G., Zach A., Bauwens K., Ekkernkamp A., Eisenschenk A. Postoperative monitoring of free vascularized bone grafts in reconstruction of bone defects. *Microsurgery*. 2009;29(5):401-407. doi: 10.1002/micr.20662.
20. Белокрылов Н.М., Белокрылов А.Н., Мухамадеев И.С., Денисов А.С., Киряков В.Н., Горковец К.И. Повреждения магистральных сосудов конечностей с полным нарушением кровотока у детей (результаты клинических наблюдений). *Гений ортопедии*. 2022;28(1):7-11. doi: 10.18019/1028-4427-2022-28-1-7-11 Belokrylov N.M., Belokrylov A.N., Mukhamadeev I.S., Denisov A.S., Kiryakov V.N., Gorkovets K.I. [Damage to the major limb vessels with complete disturbance of blood flow in children (results of clinical observations)]. *Genij Ortopedii* [Orthopaedic Genius]. 2022;28(1):7-11. (In Russian). doi: 10.18019/1028-4427-2022-28-1-7-11.
21. Becker R.L., Siamwala J.H., Macias B.R., Hargens A.R. Tibia bone microvascular flow dynamics as compared to anterior tibial artery flow during body tilt. *Aerosp Med Hum Perform*. 2018;89(4):357-364. doi: 10.3357/AMHP.4928.2018.
22. Rodrigues L.M., Rocha C., Ferreira H., Silva H. Different lasers reveal different skin microcirculatory flow motion-data from the wavelet transform analysis of human hindlimb perfusion. *Sci Rep*. 2019;9(1):16951. doi: 10.1038/s41598-019-53213-2.

23. Castaneda D., Esparza A., Ghamari M., Soltanpur C., Nazeran H. A review on wearable photoplethysmography sensors and their potential future applications in health care. *Int J Biosens Bioelectron*. 2018;4(4):195-202. doi: 10.15406/ijbsbe.2018.04.00125.
24. Бакланова Д.А., Шакирова Ф.В., Ахтямов И.Ф., Ключкина Ю.А. Артериальная гемодинамика тазовых конечностей кролика при интрамедуллярном остеосинтезе имплантатами с покрытиями нитридами титана и гафния. *Ветеринарный врач*. 2015;(5):37-40. (In Russian).
Baklanova D.A., Shakirova F.V., Akhtyamov I.F., Klushkina Yu.A. [Arterial hemodynamics in rabbit hind limbs after intramedullary osteosynthesis using implants coated with titanium and hafnium nitrides]. *Veterinarnyj vrach* [Veterinary Surgeon]. 2015;(5):37-40. (In Russian).
25. Melnyk M., Henke T., Claes L., Augat P. Revascularisation during fracture healing with soft tissue injury. *Arch Orthop Trauma Surg*. 2008;128(10):1159-1165. doi: 10.1007/s00402-007-0543-0.
26. Плахов А.И., Колесникова Л.И., Корытов Л.И., Виноградов В.Г., Даренская М.А. Изменения показателей микроциркуляции в ранний послеоперационный период при лечении диафизарных переломов костей голени с помощью пластины с ограниченным контактом. *Acta Biomedica Scientifica*. 2019;4(3):58-62. doi: 10.29413/ABS.2019-4.3.8.
Plakhov A.I., Kolesnikova L.I., Korytov L.I., Vinogradov V.G., Darenskaya M.A. [Changes in indicators of microcirculation in the early postoperative period in the treatment of diaphyseal fractures of the shin bones using a plate with limited contact]. *Acta Biomedica Scientifica* 2019;4(3):58-62. (In Russian). doi: 10.29413/ABS.2019-4.3.8.
27. Рахматулина А.А., Лунева С.Н., Накоскина Н.В., Ключин Н.М., Люлин С.В., Долганова Т.И. и др. Содержание некоторых сосудистых факторов роста в сыворотке крови больных с гнойными осложнениями высокоэнергетической травмы. *Гений ортопедии*. 2021;27(3):325-330. doi: 10.18019/1028-4427-2021-27-3-325-330.
Rakhmatulina A.A., Luneva S.N., Nakoskina N.V., Kliushin N.M., Lyulin S.V., Dolganova T.I. et al. [The serum vascular endothelial growth factor levels in patients with high-energy trauma complicated with infection]. *Genij Ortopedii* [Orthopaedic Genius]. 2021;27(3):325-330. doi: 10.18019/1028-4427-2021-27-3-325-330.
28. Писарев В.В., Львов С.Е., Васин И.В., Тихомолова Э.В. Регионарная гемодинамика при различных видах оперативного лечения диафизарных переломов костей голени. *Травматология и ортопедия России*. 2012;1:36-42. doi: 10.21823/2311-2905-2012-0-1-36-43.
Pisarev V.V., Lvov S.E., Vasin I.V., Tikhomolova E.V. [Regional hemodynamics in different types of surgical treatment of diaphyseal fractures of the shin bone]. *Travmatologiya i ortopediya Rossii* [Traumatology and Orthopedics in Russia]. 2012;(1):36-42. (In Russian). doi: 10.21823/2311-2905-2012-0-1-36-43.
29. Kalbas Y., Qiao Z., Horst K., Teuben M., Tolba R.H., Hildebrand F. et al. Early local microcirculation is improved after intramedullary nailing in comparison to external fixation in a porcine model with a femur fracture. *Eur J Trauma Emerg Surg*. 2018;44(5):689-696. doi: 10.1007/s00068-018-0991-y.

Сведения об авторах

✉ Наталья Андреевна Кононович — канд. вет. наук
Адрес: Россия, 640014, г. Курган, ул. М. Ульяновой, д. 6
<https://orcid.org/0000-0002-5990-8908>
e-mail: n.a.kononovich@mail.ru

Косимов Аззам Азимович — канд. мед. наук
<https://orcid.org/0000-0001-9253-2597>
e-mail: azamrefracture@mail.ru

Ходжанов Искандар Юнусович — д-р мед. наук, профессор
<https://orcid.org/0000-0001-9420-3623>
e-mail: prof.Khodjanov@mail.ru

Authors' information

✉ Natalia A. Kononovich — Cand. Sci. (Vet.)
Address: 6, M. Ulyanova st., Kurgan, 640014, Russia
<https://orcid.org/0000-0002-5990-8908>
e-mail: n.a.kononovich@mail.ru

Azam A. Kosimov — Cand. Sci. (Med.)
<https://orcid.org/0000-0001-9253-2597>
e-mail: azamrefracture@mail.ru

Iskandar Yu. Khodzhanov — Dr. Sci. (Med.), Professor
<https://orcid.org/0000-0001-9420-3623>
e-mail: prof.Khodjanov@mail.ru