



Клиническое наблюдение  
УДК 616.717.4-001.5-089.844  
<https://doi.org/10.17816/2311-2905-1777>

## Реверсивное эндопротезирование плечевого сустава после оскольчатого перелома плечевой кости: клинический случай

А.В. Фролов<sup>1,2</sup>, А.Н. Логвинов<sup>1</sup>, М.Е. Бурцев<sup>1</sup>, М.Н. Майсигов<sup>1</sup>,  
А.А. Ольчев<sup>3</sup>, П.М. Каданцев<sup>1</sup>, А.В. Королёв<sup>1,2</sup>

<sup>1</sup> Европейская клиника спортивной травматологии и ортопедии (ECSTO), г. Москва, Россия

<sup>2</sup> ФГАОУ ВО «Российский университет дружбы народов», г. Москва, Россия


<sup>3</sup> ГБУ РО «Городская клиническая больница скорой медицинской помощи», г. Рязань, Россия

**Актуальность.** Переломы проксимального отдела плечевой кости — распространенная травма, особенно среди пациентов старшей возрастной группы. Для лечения большинства данных повреждений применяется консервативная тактика, однако некоторым пациентам требуется хирургическое лечение: остеосинтез, эндопротезирование. Переломы проксимального отдела плечевой кости с распространением на метадиафизарную и диафизарную зоны встречаются значительно реже, и их лечение представляет сложную задачу для травматологов.

**Описание случая.** Представлен успешный опыт двухэтапного лечения перелома проксимального отдела плечевой кости с распространением до средней трети диафиза у пациентки старшей возрастной группы. Первым этапом выполнен остеосинтез плечевой кости пластиной PHILOS Long, вторым этапом — реверсивное эндопротезирование плечевого сустава.

**Заключение.** Последовательное применение остеосинтеза и тотального реверсивного эндопротезирования плечевого сустава позволяет добиться удовлетворительных результатов лечения с восстановлением функции травмированной конечности и купированием болевого синдрома.

**Ключевые слова:** перелом плечевой кости, остеосинтез пластиной, эндопротезирование плечевого сустава, аваскулярный некроз головки плечевой кости.

 Фролов А.В., Логвинов А.Н., Бурцев М.Е., Майсигов М.Н., Ольчев А.А., Каданцев П.М., Королёв А.В. Реверсивное эндопротезирование плечевого сустава после оскольчатого перелома плечевой кости: клинический случай. *Травматология и ортопедия России*. 2022;28(3):74-82. <https://doi.org/10.17816/2311-2905-1777>.

 Логвинов Алексей Николаевич; e-mail: [logvinov09@gmail.com](mailto:logvinov09@gmail.com)

Рукопись получена: 29.04.2022. Рукопись одобрена: 14.07.2022. Статья опубликована онлайн: 25.07.2022.

© Фролов А.В., Логвинов А.Н., Бурцев М.Е., Майсигов М.Н., Ольчев А.А., Каданцев П.М., Королёв А.В., 2022

## Reverse Shoulder Arthroplasty After Communitated Humerus Fracture: A Case Report

Aleksandr V. Frolov<sup>1,2</sup>, Aleksey N. Logvinov<sup>1</sup>, Mikhail E. Burtsev<sup>1</sup>, Musa N. Maysigov<sup>1</sup>, Aleksandr A. Olchev<sup>3</sup>, Pavel M. Kadantsev<sup>1</sup>, Andrey V. Korolev<sup>1,2</sup>

<sup>1</sup> *European Clinic of Sports Traumatology and Orthopedics (ECSTO), Moscow, Russia*

<sup>2</sup> *RUDN University, Moscow, Russia*

<sup>3</sup> *City Clinical Emergency Hospital, Ryazan, Russia*

**Background.** Fractures of the proximal humerus are common injury, especially among older age group patients. For the treatment of most cases, conservative tactics are required, some require surgery: osteosynthesis, arthroplasty. Proximal humerus fractures with extension to the metadiaphyseal and diaphyseal zones uncommon, and treatment of this type of injuries is complex for trauma surgeons.

**The aim of the study** is to demonstrate successful experience of two-stage treatment of the proximal humerus fracture with extension to the diaphysis middle third in an older age group patient.

**Case presentation.** The clinical case presents successful two-stage treatment of the proximal humerus fracture with extension to the middle third of the diaphysis in an older age group patient. The first stage was performed osteosynthesis of the humerus with the PHILOS Long plate, the second stage — reverse shoulder arthroplasty.

**Conclusion.** Consistent performing of osteosynthesis and total reverse shoulder arthroplasty allows to achieve satisfactory treatment results with restoration of the injured limb function and relief of pain syndrome.

**Keywords:** humerus fracture, plate osteosynthesis, shoulder arthroplasty, the humerus head avascular necrosis.

---

**Cite as:** Frolov A.V., Logvinov A.N., Burtsev M.E., Maysigov M.N., Olchev A.A., Kadantsev P.M., Korolev A.V. [Reverse Shoulder Arthroplasty After Communitated Humerus Fracture: A Case Report]. *Travmatologiya i ortopediya Rossii* [Traumatology and Orthopedics of Russia]. 2022;28(3):74-82. (In Russian). <https://doi.org/10.17816/2311-2905-1777>.

✉ Aleksey N. Logvinov; e-mail: logvinov09@gmail.com

Submitted: 29.04.2022. Accepted: 14.07.2022. Published Online: 25.07.2022.

© Frolov A.V., Logvinov A.N., Burtsev M.E., Maysigov M.N., Olchev A.A., Kadantsev P.M., Korolev A.V., 2022

## ВВЕДЕНИЕ

Изолированные переломы проксимального отдела плечевой кости (ПОПК) — третья по частоте встречаемости травма среди гериатрических пациентов [1, 2]. Как правило, такие переломы происходят на фоне остеопороза, а низкоэнергетические травмы могут привести к сложным типам переломов в этой области [3]. В большинстве случаев для лечения таких переломов используется консервативная тактика, но в некоторых случаях требуется хирургическая стабилизация по классическим показаниям с применением интрамедуллярного или накостного остеосинтеза [3]. Основными задачами лечения пациентов старшей возрастной группы с переломами ПОПК являются ранняя реабилитация и быстрое возвращение к повседневной активности [4]. Однако переломы ПОПК с распространением на метадиафизарную и диафизарную зоны встречаются гораздо реже и у пожилых пациентов могут привести к резкому снижению функции верхней конечности и качества жизни [5]. Дистальное распространение данного типа перелома снижает успех консервативного лечения различными видами повязок и брейсов, а также затрудняет применение интрамедуллярного остеосинтеза [6]. Методом выбора для лечения данных видов переломов является накостный остеосинтез блокированными пластинами [7, 8]. При этом низкое качество костной ткани, риск потери репозиции, развития варус-коллапса и аваскулярного некроза головки плечевой кости приводят к высокому количеству осложнений.

Представляем редкий клинический случай этапного хирургического лечения пациентки старшей возрастной группы с переломом ПОПК с распространением на диафизарную зону.

### Клиническое наблюдение

Пациентка 73 лет обратилась в Европейскую клинику спортивной травматологии и ортопедии (ECSTO) спустя 4 дня с момента травмы, полученной в результате падения с упором на левую верхнюю конечность. При поступлении выполнено

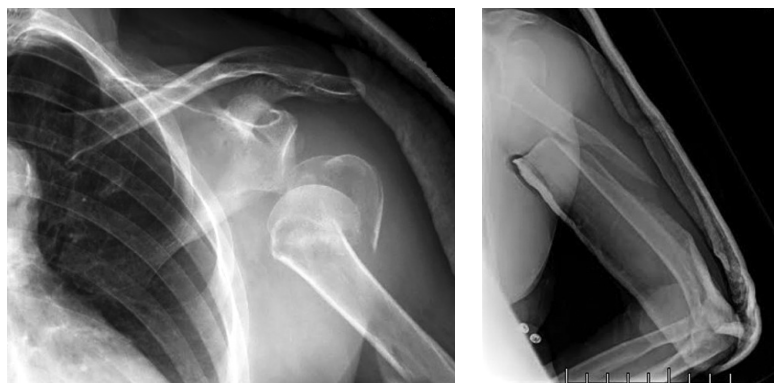рентгенографическое исследование — диагностирован многооскольчатый перелом проксимальной и средней трети плечевой кости, вывих головки плечевой кости (рис. 1). При поступлении были выявлены признаки нейропатии левого лучевого нерва, вторичная анемия вследствие потери крови (гемоглобин 110,0 г/л, эритроциты  $3,53 \times 10^{12}/л$ , гематокрит 32,10%).

После обследования пациентки и подготовки к хирургическому лечению были выполнены открытая прямая репозиция и остеосинтез пластиной через дельтовидно-пекторальный доступ, дополнительный латеральный доступ. Хирургическое лечение выполнялось в положении «пляжное кресло».

Первым этапом было выполнено проведение стягивающих винтов через диафизарную часть перелома, однако добиться удовлетворительной репозиции не удалось. Стягивающие винты были удалены, наложены два серкляжных шва (рис. 2). Далее был выполнен остеосинтез пластиной PHILOS Long (Synthes) (рис. 3).

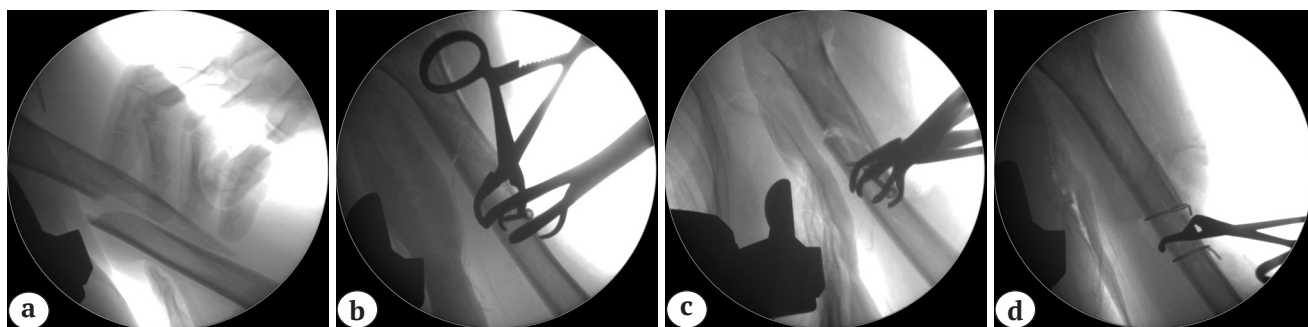
В послеоперационном периоде у пациентки сохранялся парез лучевого нерва, была начата терапия нейронтином и берлитином. После операции проводились иммобилизация в косыночной повязке в течение 6 нед., затем активная реабилитационная терапия, этапная рентгенография. Парез лучевого нерва разрешился к 9 мес. с момента операции с полным восстановлением функции лучевого нерва.

На контрольных рентгенограммах через 9 мес. с момента операции — консолидированный перелом диафиза плечевой кости и развитие аваскулярного некроза головки левой плечевой кости, несращение и миграция большого бугорка в субакромиальное пространство (рис. 4). Функция плечевого сустава была ограничена — сохранялись болевой синдром при движениях до 5 баллов по ВАШ, выраженное ограничение амплитуды активных движений: отведение до  $70^\circ$ , сгибание до  $90^\circ$ , наружная ротация до  $0^\circ$ , внутренняя ротация на уровне L5. Однако пациентка была полностью адаптирована к повседневной деятельности.



**Рис. 1.** Рентгенограммы левого плеча при поступлении: многооскольчатый перелом проксимальной и средней трети плечевой кости, вывих головки плечевой кости

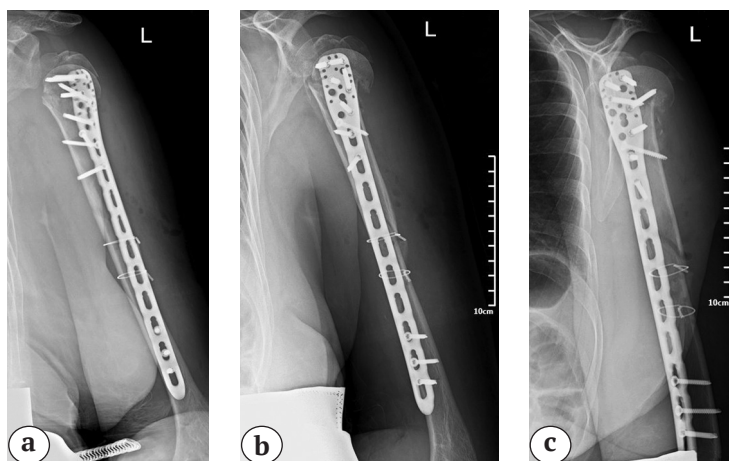
**Fig. 1.** X-rays of the left shoulder at admission: multi-comminuted fracture of the proximal and middle third of the humerus bone, dislocation of the humeral head



**Рис. 2.** Интраоперационные рентгенограммы:  
 а — смещение отломков диафиза плечевой кости; б — репозиция диафиза плечевой кости, проведение стягивающих винтов; с — потеря репозиции; d — удаление стягивающих винтов, установка серкляжей

**Fig. 2.** Intraoperative X-rays:

а — humerus diaphysis fragments displacement; б — reposition of the humerus shaft, lag screws insertion; с — loss of reposition; d — removal of lag screws, cerclages osteosynthesis

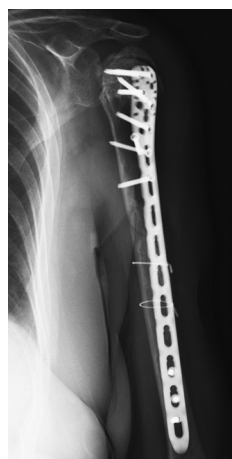


**Рис. 3.** Рентгенограммы в раннем послеоперационном периоде после остеосинтеза плечевой кости пластиной Long PHILOS и серкляжами:

а — прямая проекция;  
 б — боковая проекция;  
 с — косая проекция

**Fig. 3.** Postoperative X-rays after osteosynthesis of the humerus with a PHILOS Long plate and cerclages:

а — frontal view;  
 б — lateral view;  
 с — oblique view



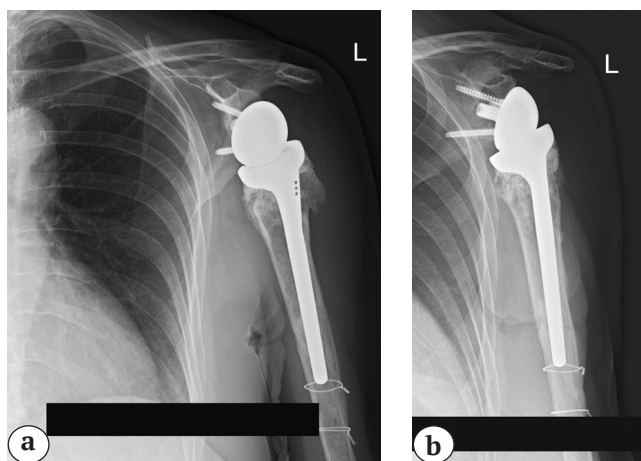
**Рис. 4.** Контрольная рентгенограмма плеча через 9 мес. с момента операции: отмечается консолидация диафизарной части, несращение, вторичная миграция большого бугорка и аваскулярный некроз головки плечевой кости

**Fig. 4.** Shoulder control X-ray after 9 months since surgery: consolidation of the diaphyseal part, nonunion, secondary displacement of the greater tubercle and avascular necrosis of the humeral head

Через 20 мес. в связи с сохраняющимся болевым синдромом совместно с пациенткой было принято решение о выполнении второго этапа хирургического лечения: удаление металлофиксаторов, тотальное реверсивное эндопротезирование левого плечевого сустава. Был выполнен дельтовидно-пекторальный доступ, удалены металлофиксаторы. Затем выполнена тенотомия сухожилия подлопаточной мышцы и сухожилия длинной головки бицепса, обеспечен доступ к плечевому суставу; удалены оставшиеся нежизнеспособные фрагменты головки плечевой кости, установлен бесцементный метаглен с фиксацией тремя винтами, установлена гленосфера диаметром 38 мм.

Учитывая сниженное качество кости, тонкие кортикальные стенки, риск низкой интеграции и, как следствие, риск нестабильности ножки эндопротеза, было принято решение об установке цементной ножки эндопротеза (размер 1, диаметр 10). Высота посадки плечевого компонента определялась по наиболее сохранному медиальному костному краю плечевой кости. После примерки была установлена чашка 38/+3. Финальные рентгенограммы представлены на рисунке 5.

Учитывая сниженное качество кости, тонкие кортикальные стенки, риск низкой интеграции и, как следствие, риск нестабильности ножки эндопротеза, было принято решение об установке цементной ножки эндопротеза (размер 1, диаметр 10). Высота посадки плечевого компонента определялась по наиболее сохранному медиальному костному краю плечевой кости. После примерки была установлена чашка 38/+3. Финальные рентгенограммы представлены на рисунке 5.



**Рис. 5.** Послеоперационные рентгенограммы плеча в раннем послеоперационном периоде после установки эндопротеза левого плечевого сустава:

a — Y-образная проекция;

b — прямая проекция

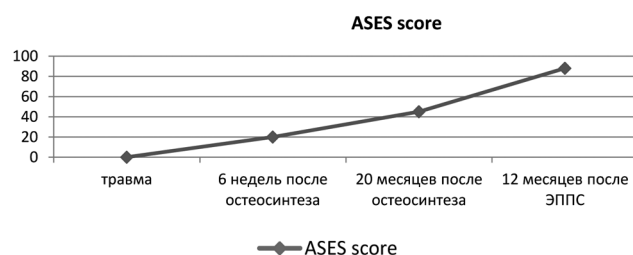
**Fig. 5.** Shoulder X-rays in the early postoperative period after left shoulder arthroplasty:

a — Y-shaped view;

b — direct view

В послеоперационном периоде болевой синдром не беспокоил, пациентка выписана на 5-е сут. с момента операции. В послеоперационном периоде проводились иммобилизация в косыночной повязке, реабилитационная терапия.

Субъективная оценка функции левого плечевого сустава по шкале ASES (American Shoulder and Elbow Surgeons score) проводилась на этапных контрольных осмотрах (рис. 6).



**Рис. 6.** Динамика результатов по шкале ASES

**Fig. 6.** Dynamics of ASES scores

На финальном контрольном осмотре болевой синдром пациентку не беспокоил (0 баллов по ВАШ), субъективная оценка функции левого плечевого сустава — 90%, результаты по шкале ASES — 88. У пациентки достигнут полный безболезненный объем движений, сохранялся дефицит наружной ротации, и отмечался положительный тест lag-sign, когда пациент не может удержать руку в положении максимальной наружной ротации.

### ОБСУЖДЕНИЕ

Перелом ПОПК с распространением на диафиз у гериатрических пациентов является относительно редкой травмой и может привести к резкому снижению функции конечности и качества жизни. Внутренняя фиксация с помощью пластины

PHILOS Long (Synthes) обеспечивает стабильную фиксацию благодаря анатомической форме пластины [9].

Согласно данным литературы, хирургическое лечение изолированных переломов ПОПК сопряжено с большим количеством осложнений — от 17 до 32% [10, 11], среди которых аваскулярный некроз головки плечевой кости составляет до 5% [12, 13, 14]. По данным F. Brunner с соавторами, у гериатрических пациентов в 2–3 раза выше риск осложнений по сравнению с молодыми людьми [10].

Результаты лечения пациентов с переломами ПОПК с распространением на диафизарную зону в литературе варьируются. По данным V. Arumilli с соавторами, из 12 пациентов с 13 переломами только у 2 пациентов развились послеоперационные осложнения — минимальный варус-коллапс у пациента 73 лет и миграция винта у пациента 53 лет [6]. В работе I.V. James с соавторами только у одного из 18 пациентов развилось послеоперационное осложнение в виде транзитного пареза лучевого нерва, случаев развития аваскулярного некроза, несращения или замедленного сращения не было выявлено [5]. В нашем наблюдении были диагностированы асептический некроз головки плечевой кости и несращение бугорков плечевой кости, что может быть связано с тяжестью перелома, характером смещения отломков и использованием открытой прямой репозиции.

Согласно классификации изолированных переломов ПОПК, предложенной P. Voileau с соавторами, характер осложнений в нашем клиническом примере можно отнести к типу 1 (асептический некроз головки) и типу 4 (несращение бугорков плечевой кости) [15]. В работе V. Schliemann с соавторами показано, что тотальное реверсивное эндопротезирование плечевого сустава после остеосинтеза ПОПК с развитием асептического некроза позволяет добиться удовлетворительных результатов [16]. В работе F. Grubhofer с соавтора-

ми также были опубликованы удовлетворительные результаты применения тотального реверсивного эндопротезирования плечевого сустава после осложнений первичного остеосинтеза. Пациенты с внутрикапсулярными осложнениями перелома (типы 1 и 2) имели статистически значимо лучший результат, чем пациенты с экстракапсулярными осложнениями (типы 3 и 4) [17]. Во всех работах отмечено значимое улучшение значений по ортопедическим шкалам в послеоперационном периоде. Аналогичные результаты были получены и в нашем клиническом наблюдении — 88 баллов по шкале ASES на финальном контрольном осмотре.

По данным литературы, применение одноэтапного тотального реверсивного эндопротезирования плечевого сустава для лечения переломов ПОПК у пациентов старшей возрастной группы позволяет добиться лучших клинических результатов, чем однополюсное эндопротезирование или остеосинтез [18]. В когортном исследовании E. Sebastia-Forcada с соавторами сравнили результаты первичного и ревизионного тотального реверсивного эндопротезирования плечевого сустава. Несмотря на значимое улучшение функции, в обеих группах выявлены лучшие функциональные результаты, меньшее количество осложнений в группе первичного тотального реверсивного эндопротезирования плечевого сустава [19]. Аналогичные результаты были получены в работе S.F. Shannon с соавторами [20].

Одним из методов лечения трех- и четырехфрагментарных переломов ПОПК является одноэтапное однополюсное эндопротезирование. Согласно мнению некоторых авторов, данный метод эффективно снижает уровень болевого синдрома, однако часто сохраняется нарушение функции плечевого сустава в связи с повреждением вращательной манжеты плечевого сустава или несращением бугорков плечевой кости [21, 22]. Так, например, в статье М.О. Раджабова с соавторами описан успешный опыт хирургического лечения тяжелых переломов ПОПК с применением однополюсного эндопротезирования плечевого сустава [23]. Стоит отметить, что однополюсное эндопротезирование в данной работе проводилось у пациентов без повреждения вращательной манжеты и признаков омартроза. В работе H.W. Vonns с соавторами не было выявлено статистически значимой разницы в результатах лечения пациентов старше 65 лет с четырехфрагментарными переломами ПОПК при консервативном лечении или применении однополюсного эндопротеза [24].

Согласно результатам систематического обзора D.C. Austin с соавторами, результаты, достигнутые при применении тотального реверсивного эндопротезирования плечевого сустава (421 пациент), значительно превосходят результаты однопо-

люсного эндопротезирования (492 пациента) по уровню послеоперационного болевого синдрома и объему движений [25]. В систематическом обзоре D. Gallinet с соавторами пациенты после тотального реверсивного эндопротезирования плечевого сустава достигали лучших клинических результатов и амплитуды сгибания, однако пациенты после однополюсного эндопротезирования обладали большей амплитудой наружной и внутренней ротации. Также в их работе было выявлено, что у пациентов после тотального реверсивного эндопротезирования плечевого сустава выше частота осложнений и повторных операций, а у пациентов после однополюсного эндопротезирования выше процент ревизий [26].

На наш взгляд, применение одноэтапного однополюсного эндопротезирования в представленном нами случае нецелесообразно ввиду оскольчатого характера перелома бугорков плечевой кости и проксимального метафиза.

В работе S. Greiner с соавторами был проведен анализ 50 случаев тотального реверсивного эндопротезирования плечевого сустава у пациентов с переломами ПОПК после консервативного лечения, остеосинтеза или однополюсного эндопротезирования. Было выявлено, что сформировавшийся метафизарный дефект кости более 3 см и атрофия или отрыв малой круглой мышцы являются статистически значимыми отрицательными прогностическими факторами, влияющими на клинические результаты лечения. Авторами отмечено, что при метафизарных дефектах плечевой кости фиксация плечевого компонента эндопротеза зависит от диафизарной фиксации, которая часто может быть несостоятельной. Часто наблюдается недостаточность натяжения дельтовидной мышцы в сочетании со сложностями реконструкции передней и задней порции вращательной манжеты плеча [27].

При переломах ПОПК дефект метафизарной зоны ведет к ротационной и осевой нестабильности, сложностям установки из-за отсутствия костных ориентиров и, как следствие, к повышенному риску нестабильности плечевого компонента эндопротеза, вывихов, слабости верхней конечности и ухудшению функции.

В представленном нами клиническом случае сформированного метафизарного дефекта на момент первичной операции не было, однако промежуточный фрагмент был значительно больше 3 см и распространялся до средней трети диафиза плечевой кости, что могло бы отрицательно сказаться на стабильности фиксации плечевого компонента эндопротеза при одноэтапной операции и функции дельтовидной мышцы (натяжения). Однако, на наш взгляд, применение тотального реверсивного эндопротезирования плечевого сустава

в сочетании с остеосинтезом диафиза серкляжами в данном случае возможно, но сопряжено с определенными рисками.

### ЗАКЛЮЧЕНИЕ

Представленное нами клиническое наблюдение показывает, что применение последовательного остеосинтеза и тотального реверсивного эндопротезирования плечевого сустава позволяет

добиться удовлетворительных результатов лечения с восстановлением функции травмированной конечности и отсутствием болевого синдрома. Повреждение вращательной манжеты или бугорков плечевой кости, степень метафизарного дефекта плечевой кости, возраст и сопутствующие заболевания являются важными факторами, которые следует учитывать при планировании хирургического лечения.

### ДОПОЛНИТЕЛЬНАЯ ИНФОРМАЦИЯ

#### Заявленный вклад авторов

Все авторы сделали эквивалентный вклад в подготовку публикации.

Все авторы прочли и одобрили финальную версию рукописи статьи. Все авторы согласны нести ответственность за все аспекты работы, чтобы обеспечить надлежащее рассмотрение и решение всех возможных вопросов, связанных с корректностью и надежностью любой части работы.

**Источник финансирования.** Авторы заявляют об отсутствии внешнего финансирования при проведении исследования.

**Конфликт интересов.** Авторы декларируют отсутствие явных и потенциальных конфликтов интересов, связанных с публикацией настоящей статьи.

**Этическая экспертиза.** Не применима.

**Информированное согласие на публикацию.** Авторы получили письменное согласие пациента на публикацию медицинских данных и фотографий.

### DISCLAIMERS

#### Author contribution

All authors made equal contributions to the study and the publication.

All authors have read and approved the final version of the manuscript of the article. All authors agree to bear responsibility for all aspects of the study to ensure proper consideration and resolution of all possible issues related to the correctness and reliability of any part of the work.

**Funding source.** This study was not supported by any external sources of funding.

**Competing interests.** The authors declare that they have no competing interests.

**Ethics approval.** Not applicable.

**Consent for publication.** Written consent was obtained from the patient for publication of relevant medical information and all of accompanying images within the manuscript.

### ЛИТЕРАТУРА [REFERENCES]

- Court-Brown C. M., Garg A., McQueen M.M. The epidemiology of proximal humeral fractures. *Acta Orthop Scand.* 2001;72(4):365-371. doi: 10.1080/000164701753542023.
- Rangan A., Handoll H., Brealey S., Jefferson L., Keding A., Martin B.C. et al. Surgical vs nonsurgical treatment of adults with displaced fractures of the proximal humerus: the PROFHER randomized clinical trial. *JAMA.* 2015;313(10):1037-1047. doi: 10.1001/jama.2015.1629.
- Giannoudis P.V., Schneider E. Principles of fixation of osteoporotic fractures. *J Bone Joint Surg Br.* 2006;88(10):1272-1278. doi: 10.1302/0301-620X.88B10.17683.
- Seyfettinoğlu F., Oğur H.U., Tuhanoğlu Ü., Çiçek H., Kapukaya A. Management of AO type 12C humerus proximal metadiaphyseal fractures with minimally invasive plate osteosynthesis in geriatric patients. *Clin Interv Aging.* 2018;13:1003-1010. doi: 10.2147/CIA.S162356.
- James I.B., Farrell D.J., Evans A.R., Siska P.A., Tarkin I.S. Open reconstruction of complex proximal metadiaphyseal fragility fractures of the humerus. *Geriatr Orthop Surg Rehabil.* 2014;5(1):9-13. doi: 10.1177/2151458514520701.
- Arumilli B., Suhm N., Marcel J., Rikli D. Long PHILOS plate fixation in a series of humeral fractures. *Eur J Orthop Surg Traumatol.* 2014;24(8):1383-1387. doi: 10.1007/s00590-013-1324-9.
- Egol K.A., Kubiak E.N., Fulkerson E., Kummer F.J., Koval K.J. Biomechanics of locked plates and screws. *J Orthop Trauma.* 2004;18(8):488-493. doi: 10.1097/00005131-200409000-00003.
- Strauss E.J., Schwarzkopf R., Kummer F., Egol K.A. The current status of locked plating: the good, the bad, and the ugly. *J Orthop Trauma.* 2008;22(7):479-486. doi: 10.1097/BOT.0b013e31817996d6.
- Konrad G., Bayer J., Hepp P., Voigt C., Oestern H., Käb M. et al. Open reduction and internal fixation of proximal humeral fractures with use of the locking proximal humerus plate. Surgical technique. *Bone Joint Surg Am.* 2010;92 Suppl 1 Pt 1:85-95. doi: 10.2106/JBJS.I.01462.
- Brunner F., Sommer C., Bahrs C., Heuwinkel R., Hafner C., Rillmann P. et al. Open reduction and internal fixation of proximal humerus fractures using a proximal humeral locked plate: a prospective multicenter analysis. *J Orthop Trauma.* 2009;23(3):163-172. doi: 10.1097/BOT.0b013e3181920e5b.
- Solberg B.D., Moon C.N., Franco D.P., Paiement G.D. Locked plating of 3- and 4-part proximal humerus fractures in older patients: the effect of initial fracture pattern on outcome. *J Orthop Trauma.* 2009;23(2):113-119. doi: 10.1097/BOT.0b013e31819344bf.

12. Björkenheim J.-M., Pajarinen J., Savolainen V. Internal fixation of proximal humeral fractures with a locking compression plate: a retrospective evaluation of 72 patients followed for a minimum of 1 year. *Acta Orthop Scand.* 2004;75(6):741-745. doi: 10.1080/00016470410004120.
13. Kettler M., Biberthaler P., Braunstein V., Zeiler C., Kroetz M., Mutschler, W. [Treatment of proximal humeral fractures with the PHILOS angular stable plate. Presentation of 225 cases of dislocated fractures]. *Unfallchirurg.* 2006;109(12):1032-1040. (In German). doi: 10.1007/s00113-006-1165-7.
14. Mückter H., Herzog L., Becker M., Vogel W., Meeder P.J., Buchholz J. [Angle- and rotation-stable internal fixation of proximal humerus fractures with the humerus fixator plate. Early clinical experience with a newly developed implant]. *Chirurg.* 2001;72(11):1327-1335. (In German). doi: 10.1007/s001040170039.
15. Boileau P., Chuinard C., Le Huec J.-C., Walch G., Trojani C. Proximal humerus fracture sequelae: impact of a new radiographic classification on arthroplasty. *Clin Orthop Relat Res.* 2006;442:121-130. doi: 10.1097/01.blo.0000195679.87258.6e.
16. Schliemann B., Theisen C., Kösters C., Raschke M.J., Weimann A. Reverse total shoulder arthroplasty for type I fracture sequelae after internal fixation of proximal humerus fractures. *Arch Orthop Trauma Surg.* 2017;137(12):1677-1683. doi: 10.1007/s00402-017-2789-5.
17. Grubhofer F., Wieser K., Meyer D.C., Catanzaro S., Schürholz K., Gerber C. Reverse total shoulder arthroplasty for failed open reduction and internal fixation of fractures of the proximal humerus. *J Shoulder Elbow Surg.* 2017;26(1):92-100. doi: 10.1016/j.jse.2016.05.020.
18. Dezfuli B., King J.J., Farmer K.W., Struk A.M., Wright T.W. Outcomes of reverse total shoulder arthroplasty as primary versus revision procedure for proximal humerus fractures. *J Shoulder Elbow Surg.* 2016;25(7):1133-1137. doi: 10.1016/j.jse.2015.12.002.
19. Sebastia-Forcada E., Lizaur-Utrilla A., Cebrian-Gomez R., Miralles-Muñoz F.A., Lopez-Prats F.A. Outcomes of reverse total shoulder arthroplasty for proximal humeral fractures: primary arthroplasty versus secondary arthroplasty after failed proximal humeral locking plate fixation. *J Orthop Trauma.* 2017;31(8):236-240. doi: 10.1097/BOT.0000000000000858.
20. Shannon S.F., Wagner E.R., Houdek M.T., Cross W.W. 3<sup>rd</sup>, Sánchez-Sotelo J. Reverse shoulder arthroplasty for proximal humeral fractures: outcomes comparing primary reverse arthroplasty for fracture versus reverse arthroplasty after failed osteosynthesis. *J Shoulder Elbow Surg.* 2016;25(10):1655-1660. doi: 10.1016/j.jse.2016.02.012.
21. Antuña S.A., Sperling J.W., Cofield R.H. Shoulder hemiarthroplasty for acute fractures of the proximal humerus: a minimum five-year follow-up. *J Shoulder Elbow Surg.* 2008r;17(2):202-209. doi: 10.1016/j.jse.2007.06.025.
22. Hackett D.J. Jr., Hsu J.E., Matsen F.A. 3rd. Primary Shoulder Hemiarthroplasty: What Can Be Learned From 359 Cases That Were Surgically Revised? *Clin Orthop Relat Res.* 2018;476(5):1031-1040. doi: 10.1007/s11999.000000000000167.
23. Раджабов М.О., Алексанян М.М., Кочемасов В.М., Никольский И.Н. Первичное эндопротезирование плечевого сустава при тяжелых повреждениях проксимального отдела плечевой кости. *Журнал имени Н.В. Склифосовского «Неотложная медицинская помощь».* 2017;6(2):154-157. doi: 10.23934/2223-9022-2017-6-2-154-157.
- Radzhabov M.O., Alexanyan M.M., Kochemasov V.M., Nikolsky I.N. [Primary shoulder-joint arthroplasty in patients with severe injuries of proximal humerus]. *Zhurnal imeni N.V. Sklifosovskogo «Neotlozhnaya meditsinskaya pomoshch'»* [Russian Sklifosovsky Journal of "Emergency Medical Care"]. 2017;6(2):154-157. doi: 10.23934/2223-9022-2017-6-2-154-157.
24. Boons H.W., Goosen J.H., van Grinsven S., van Susante J.L., van Loon C.J. Hemiarthroplasty for humeral four-part fractures for patients 65 years and older: a randomized controlled trial. *Clin Orthop Relat Res.* 2012;470(12):3483-3491. doi: 10.1007/s11999-012-2531-0.
25. Austin D.C., Torchia M.T., Cozzolino N.H., Jacobowitz L.E., Bell J.E. Decreased Reoperations and Improved Outcomes With Reverse Total Shoulder Arthroplasty in Comparison to Hemiarthroplasty for Geriatric Proximal Humerus Fractures: A Systematic Review and Meta-Analysis. *J Orthop Trauma.* 2019;33(1):49-57. doi: 10.1097/BOT.0000000000001321.
26. Gallinet D., Ohl X., Decroocq L., Dib C., Valenti P, Boileau P. Is reverse total shoulder arthroplasty more effective than hemiarthroplasty for treating displaced proximal humerus fractures in older adults? A systematic review and meta-analysis. *Orthop Traumatol Surg Res.* 2018;104(6):759-766. doi: 10.1016/j.otsr.2018.04.025.
27. Greiner S., Uschok M., Herrmann S., Gwinner C., Perka C., Scheibel M. The metaphyseal bone defect predicts outcome in reverse shoulder arthroplasty for proximal humerus fracture sequelae. *Arch Orthop Trauma Surg.* 2014;134(6):755-764. doi: 10.1007/s00402-014-1980-1.

**Сведения об авторах**

✉ Логвинов Алексей Николаевич — канд. мед. наук  
 Адрес: Россия, 129110, г. Москва, Орловский пер., д. 7  
<https://orcid.org/0000-0003-3235-5407>  
 e-mail: logvinov09@gmail.com

Фролов Александр Владимирович — канд. мед. наук  
<https://orcid.org/0000-0002-2973-8303>  
 e-mail: a.frolov1980@gmail.com

**Authors' information**

✉ Aleksey N. Logvinov — Cand. Sci. (Med.)  
 Address: 7, Orlovskii str., Moscow, 129110, Russia  
<https://orcid.org/0000-0003-3235-5407>  
 e-mail: logvinov09@gmail.com

Aleksandr V. Frolov — Cand. Sci. (Med.)  
<https://orcid.org/0000-0002-2973-8303>  
 e-mail: a.frolov1980@gmail.com



*Бурцев Михаил Евгеньевич* — канд. мед. наук  
<https://orcid.org/0000-0003-1614-1695>  
e-mail: mburtsev@emcmos.ru

*Майсигов Муса Назирович* — канд. мед. наук  
<https://orcid.org/0000-0002-2096-5876>  
e-mail: mmaysigov@emcmos.ru

*Ольчев Александр Александрович*  
<https://orcid.org/0000-0001-5081-8319>  
e-mail: olchevshoulder@gmail.com

*Каданцев Павел Михайлович*  
<https://orcid.org/0000-0002-8027-3898>  
e-mail: pkadantsev@emcmos.ru

*Королев Андрей Вадимович* — д-р мед. наук, профессор  
<https://orcid.org/0000-0002-8769-9963>  
e-mail: akorolev@emcmos.ru

*Mikhail E. Burtsev* — Cand. Sci. (Med.)  
<https://orcid.org/0000-0003-1614-1695>  
e-mail: mburtsev@emcmos.ru

*Musa N. Maysigov*  
<https://orcid.org/0000-0002-2096-5876>  
e-mail: mmaysigov@emcmos.ru

*Aleksandr A. Olchev*  
<https://orcid.org/0000-0001-5081-8319>  
e-mail: olchevshoulder@gmail.com

*Pavel M. Kadantsev*  
<https://orcid.org/0000-0002-8027-3898>  
e-mail: pkadantsev@emcmos.ru

*Andrey V. Korolev* — Dr. Sci. (Med.), Professor  
<https://orcid.org/0000-0002-8769-9963>  
e-mail: akorolev@emcmos.ru