



## Причины и результаты ревизионных вмешательств после эндопротезирования проксимального межфалангового сустава кисти

П.В. Федотов<sup>1</sup>, Д.В. Ковалев<sup>1</sup>, Н.С. Николаев<sup>1,2</sup>, А.С. Михайлов<sup>1</sup>

<sup>1</sup> ФГБУ «Федеральный центр травматологии, ортопедии и эндопротезирования» (г. Чебоксары) Минздрава России, г. Чебоксары, Россия

<sup>2</sup> ФГБОУ ВО «Чувашский государственный университет им. И.Н. Ульянова», г. Чебоксары, Россия

### Реферат

**Актуальность.** В последние десятилетия в мире значительно возросло количество выполненных первичных операций эндопротезирования проксимального межфалангового сустава операций, что повлекло за собой увеличение числа ревизионных вмешательств.

**Цель работы** — определить причины и оценить результаты ревизионных вмешательств после эндопротезирования проксимального межфалангового сустава кисти на примере федерального травматолого-ортопедического центра.

**Материал и методы.** Проведен анализ половозрастного состава пациентов, количества ревизионных операций, возможных причин нестабильности эндопротеза, локализации нестабильного эндопротеза и его типа, срока службы конструкции, хирургических подходов. Глубина исследования — 15 лет.

**Результаты.** Среди 95 выполненных операций первичного эндопротезирования проксимального межфалангового сустава выявлено 15 (15,8%) случаев неблагоприятных исходов у 14 пациентов. Зарегистрированы один перипротезный перелом; 2 случая перелома имплантата; 12 случаев нестабильности компонентов, связанных с травмой, повышенной физической нагрузкой и другими причинными факторами. Максимальная частота неудач выявлена на II пальце (31,6% от числа первично установленных эндопротезов). После первичного эндопротезирования нестабильность чаще всего выявлялась после установки связанных эндопротезов (SBI D.G.T. PIP joint implant и RM Finger Mathys). Вариантом повторного вмешательства в двух (16,7%) случаях явился артродез проксимального межфалангового сустава, в 11 (83,3%) — ревизионное эндопротезирование.

**Заключение.** Неблагополучные исходы составляют значительную долю (15,8%) первичного эндопротезирования проксимального межфалангового сустава. Наиболее частой причиной является нестабильность эндопротеза. В то же время срок службы конструкций достигает в ряде случаев 10 лет и зависит, вероятно, и от типа эндопротеза, и от рода занятий пациента. Ревизионное эндопротезирование проксимального межфалангового сустава позволяет сохранить подвижность сустава, статистически значимо уменьшая интенсивность болевого синдрома.

**Ключевые слова:** проксимальный межфаланговый сустав, нестабильность эндопротеза, ревизионное эндопротезирование, артродез межфалангового сустава, перипротезный перелом, перелом имплантата.

**Для цитирования:** Федотов П.В., Ковалев Д.В., Николаев Н.С., Михайлов А.С. Причины и результаты ревизионных вмешательств после эндопротезирования проксимального межфалангового сустава кисти. *Травматология и ортопедия России*. <https://doi.org/10.17816/2311-2905-17646>.

Федотов Павел Владимирович; e-mail: [mr\\_vulfgar@mail.ru](mailto:mr_vulfgar@mail.ru)

Рукопись получена: 04.12.2024. Рукопись одобрена: 10.01.2025. Статья опубликована онлайн: 06.02.2025.

© Федотов П.В., Ковалев Д.В., Николаев Н.С., Михайлов А.С., 2025



## Revision Interventions for Failed Proximal Interphalangeal Joint Arthroplasty: Causes and Outcomes

Pavel V. Fedotov<sup>1</sup>, Dmitry V. Kovalev<sup>1</sup>, Nikolai S. Nikolaev<sup>1,2</sup>, Anatoly S. Mikhailov<sup>1</sup>

<sup>1</sup> Federal Center for Traumatology, Orthopedics and Arthroplasty, Cheboksary, Russia

<sup>2</sup> Chuvash State University named after I.N. Ulyanov, Cheboksary, Russia

### Abstract

**Background.** In recent decades, interest in proximal interphalangeal (PIP) joint arthroplasty has significantly increased around the world. At the same time, a growing number of operations entail an increase in the number of reinterventions.

**The aim of the study** — to determine the causes and evaluate the outcomes of revision interventions for proximal interphalangeal joint arthroplasty on the example of the federal center for trauma and orthopedics.

**Methods.** We analysed gender and age distribution of patients, number of revisions, possible causes of implant instability, localizations of unstable implant and its type, service life of the construct, surgical approaches. The depth of the study is 15 years.

**Results.** Among 95 performed primary PIP joint arthroplasties, 15 (15.8%) cases of failure were observed in 14 patients. There was 1 periprosthetic fracture, 2 cases of implant fracture; instability of implant components — 12 cases (80%) associated with injury, increased physical activity and other causative factors. The maximum failure rate was detected on the 2nd finger (31.6% of the number of initially installed implants). After primary arthroplasty, instability was most often observed in hinged implants (SBI D.G.T. PIP joint implant and the RM Finger implant). The option for reintervention in 2 cases was PIP arthrodesis (16.7%), in 11 — revision arthroplasty (83.3%).

**Conclusions.** Despite a significant proportion (15.8%) of unfavorable outcomes of primary arthroplasty (predominantly due to implant instability), the service life of the constructs reaches 10 years in some cases. Probably, it depends on the implant type (the hinged ones more often lose stability) and on the patient's occupation (hard physical labor). In general, revision arthroplasty of the proximal interphalangeal joint allows preserving its mobility with a statistically significant reduction of pain severity.

**Keywords:** proximal interphalangeal joint, implant instability, revision arthroplasty, interphalangeal arthrodesis, periprosthetic fracture, implant fracture.

---

**Cite as:** Fedotov P.V., Kovalev D.V., Nikolaev N.S., Mikhailov A.S. Revision Interventions for Failed Proximal Interphalangeal Joint Arthroplasty: Causes and Outcomes. *Traumatology and Orthopedics of Russia*. (In Russian). <https://doi.org/10.17816/2311-2905-17646>.

✉ Pavel V. Fedotov; e-mail: mr\_vulfgar@mail.ru

Submitted: 04.12.2024. Accepted: 10.01.2025. Published online: 06.02.2025.

© Fedotov P.V., Kovalev D.V., Nikolaev N.S., Mikhailov A.S., 2025

## ВВЕДЕНИЕ

Заболевания и повреждения проксимального межфалангового сустава (ПМФС), в частности остеоартрит, встречаются приблизительно у 15,5% населения. Эндопротезирование ПМФС на сегодняшний день становится наиболее предпочтительной и перспективной операцией для восстановления функции сустава и кисти в целом [1, 2, 3].

Впервые об эндопротезировании ПМФС задумались в 1940 г., когда М. Vurman описал результаты артропластики чашкой Vitallium пястно-фаланговых суставов и межфаланговых суставов пальцев кисти [4]. Тотальное эндопротезирование ПМФС берет свое начало в 1960-х гг. и изначально выполнялось у пациентов с терминальной стадией ревматоидного артрита [5]. В ранних исследованиях сообщалось о серьезных осложнениях, включая инфекцию, периартикулярный фиброз и резорбцию кости. Со временем показания к эндопротезированию расширились и стали включать последствия тяжелых травм, идиопатический артроз, а также более редкие системные заболевания, такие как ювенильный идиопатический артрит, подагрический артрит и другие [6, 7, 8, 9, 10].

Интерес к данной теме возрос с начала 1970-х гг., когда стали публиковаться статьи, посвященные технологическим особенностям, проблемам и первым результатам первичного эндопротезирования ПМФС. С 2014 г. до настоящего времени можно наблюдать рост количества публикаций до 20–30 в год.

В последние десятилетия в мире значительно возросло количество выполненных первичных операций эндопротезирования ПМФС, что повлекло за собой увеличение числа ревизионных вмешательств. Часто после удаления эндопротезов наблюдается значительная потеря костной ткани, что существенно ограничивает возможности повторных оперативных вмешательств. Ревизионное эндопротезирование предъявляет высокие требования к хирургу и используемым системам имплантатов.

**Цель работы** — определить причины и оценить результаты ревизионных вмешательств после эндопротезирования проксимального межфалангового сустава кисти на примере федерального травматолого-ортопедического центра.

## МАТЕРИАЛ И МЕТОДЫ

**Дизайн исследования** — ретроспективное сплошное одноцентровое.

Исследование основано на данных медицинской информационной системы о 95 выполненных в ФГБУ «Федеральный центр травматологии, ортопедии и эндопротезирования» Минздрава

России (г. Чебоксары) операциях эндопротезирования ПМФС. Глубина исследования — 15 лет (2009–2024).

Мы провели анализ половозрастного состава пациентов, количества ревизионных операций, возможных причин нестабильности эндопротеза, локализации нестабильного эндопротеза и его типа, срока службы конструкции, хирургических подходов.

Ревизионным эндопротезированием ПМФС считали замену по крайней мере одного (проксимального или дистального) компонента эндопротеза. Пациенты с другими вмешательствами на данном суставе после первичной артропластики были исключены.

Перипротезные переломы, механическая несостоятельность имплантата и асептическое расшатывание оценивались рентгенологически и при необходимости с помощью компьютерной томографии.

Выполняли дорсальный хирургический доступ по старому послеоперационному рубцу, при необходимости расширяя доступ проксимально или дистально. После удаления компонентов эндопротеза производили окончательную оценку сформировавшихся дефектов. Если при удалении эндопротезов не нарушалась целостность кортикального слоя, подбирался эндопротез большего размера с бесцементной или цементной фиксацией компонентов. Если в ранние годы работы мы не обращали пристального внимания на восстановление разгибательного аппарата интраоперационно и надеялись на иммобилизацию на 2–3-й нед. после операции, то, накопив опыт, в обязательном порядке восстанавливали сухожилие разгибателя. В частности, выполняли рефиксацию центрального пучка сухожилия разгибателя к основанию средней фаланги, при необходимости дополняли подшиванием боковых пучков и начинали раннюю реабилитацию. В случае образования значительных дефектов кортикальной кости после удаления имплантатов выполняли артрорез ПМФС.

Нестабильность ПМФС, выявленную в период до 2 лет после первичного эндопротезирования, считали ранней (I группа), после 2 лет — поздней неудачей (II группа). Таким образом, исследуемые случаи были разделены на две группы — ранней и поздней неудачи.

В случае более чем одной ревизионной операции (повторные ревизии) регистрировалось общее количество ревизий. Срок функционирования эндопротеза определялся интервалом от первичной до ревизионной операции. При повторных ревизионных вмешательствах — от предыдущей до настоящей ревизии.

Оценку результатов ревизионного вмешательства на этапе катамнеза проводили как по объективным (объем движений в суставе, измеренный угломером до и после операции; данные рентгенологического исследования), так и по субъективным критериям (оценка болевого синдрома по ВАШ).

### Статистический анализ

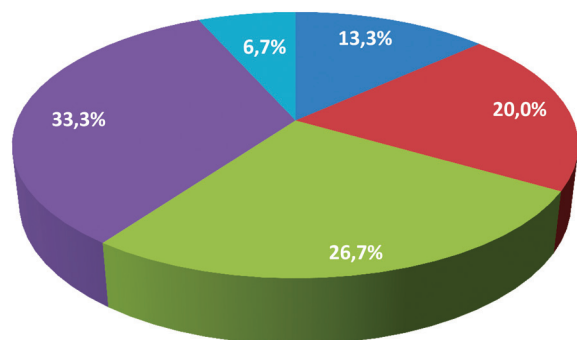
Статистическая обработка полученных данных проводилась с помощью программ Microsoft Excel 2007 и GraphPad. Категориальные данные (пол, локализацию и вид эндопротеза, причины нестабильности) описывали условными кодами неизмеряемых категорий, не подлежащих упорядочиванию. Количественные показатели оценивали на предмет соответствия нормальному распределению с помощью критерия Шапиро–Уилка. При нормальном распределении для описания признака использовали его среднее значение и стандартное отклонение (SD); при распределении, отличающемся от нормального, — медиану и верхний и нижний квартили — Me (Q1–Q3). В обоих случаях применяли 95% ДИ. Достоверность различий между группами рассчитывали с помощью с помощью U-теста Манна–Уитни и точного теста Фишера.

### РЕЗУЛЬТАТЫ

Гендерный состав выборки представлен 44 (46,3%) мужчинами и 51 (53,7%) женщиной. На момент первичной операции средний возраст пациентов составлял 41,6 лет (SD = 12,5; 37,4–42,6).

Среди 95 выполненных операций первичного эндопротезирования ПМФС выявлено 15 (15,8%) случаев неблагоприятных исходов у 14 пациентов (у одной пациентки — повторно), из них 6 (42,9%) мужчин и 8 (57,1%) женщин, возрастной диапазон 18–62 года, средний возраст — 43,5 года (SD = 12,3; 41,2–54,8).

Оценка возрастного состава пациентов, подвергшихся первичному и ревизионному эндопротезированию ПМФС, на момент выполнения операции показала следующее распределение (рис. 1).



■ 18–29 лет ■ 30–39 лет ■ 40–49 лет ■ 50–59 лет ■ 60 лет и старше

**Рис. 1.** Возрастная структура пациентов на момент выполнения операции

**Figure 1.** Age distribution of patients at the time of surgery

тезированию ПМФС, на момент выполнения оперативных вмешательств показала значительное преобладание (60%) прооперированных в возрасте от 18 до 50 лет (рис. 1).

После 95 выполненных операций первичного эндопротезирования ПМФС запланировано 15 повторных оперативных вмешательств по поводу несостоятельности эндопротеза (доля неблагоприятных исходов 15,8%): выполнено 13 (86,7%), два пациента ожидают плановой госпитализации. В структуре причин впервые выполненных повторных ревизий и ревизий в листе ожидания ( $n = 15$ ) зарегистрированы 1 (6,7%) перипротезный перелом и 2 (13,3%) случая перелома имплантата. Наиболее частой причиной повторного хирургического вмешательства являлась нестабильность компонентов — 12 случаев (80%), из них вследствие травмы — 3 случая, связаны с повышенной физической нагрузкой (активные пациенты, занятые тяжелым физическим трудом) 4 случая, у 5 пациентов причина несостоятельности имплантата не была установлена.

Среди выявленных случаев нестабильности эндопротеза ПМФС 6 случаев отнесено к I группе (в том числе ожидает плановой госпитализации один пациент), 9 случаев — к II группе (в том числе один пациент также ожидает ревизии).

В Центре выполнялось эндопротезирование ПМФС II–V пальцев кисти. Наибольшее количество операций выполнено на III (42,1%) и IV (35,8%) пальцах кисти, однако максимальная частота неудач (нестабильность эндопротеза ПМФС) выявлена на II пальце (6 из 19 — 31,6% от числа первично установленных эндопротезов) (табл. 1).

Нестабильность чаще всего выявлялась после установки связанных эндопротезов (SBI D.G.T. PIP joint implant и RM Finger Mathys).

По видам конструкций несостоятельные эндопротезы распределились следующим образом: SBI D.G.T. PIP joint implant ( $n = 11$ ), RM Finger Mathys ( $n = 1$ ), Moje ACAMO PIP ( $n = 1$ ), силиконовый эндопротез Swanson ( $n = 2$ ).

Вариантом повторного вмешательства в двух случаях (16,7%) явился артродез ПМФС, в 11 случаях (83,3%) выполнялось ревизионное эндопротезирование. При этом одной из пациенток ревизионное эндопротезирование выполнялось дважды: через 3 года после первичного эндопротезирования и через 7 лет после предыдущей ревизии (табл. 2).

После операции все пациенты отмечали снижение болевого синдрома ( $p < 0,05$ ). Диапазон движений в каждой группе либо оставался на прежнем уровне, либо уменьшался, однако максимально возможной амплитуды движений на этапе катамнеза достигнуть не удалось (табл. 3).

Таблица 1

**Частота случаев нестабильности эндопротезов ПМФС кисти**

Показатель	Палец							
	II		III		IV		V	
	Число первичных операций	Число случаев нестабильности	Число первичных операций	Число случаев нестабильности	Число первичных операций	Число случаев нестабильности	Число первичных операций	Число случаев нестабильности
Правая кисть, <i>n</i>	12	5	29	3	16	–	–	–
Левая кисть, <i>n</i>	7	1	11	3	18	3	2	–
Итого	19	6	40	6	34	3	2	–
Частота неудач, %	31,6		15,0		8,8		–	

Таблица 2

**Причины нестабильности эндопротезов ПМФС и исходы хирургического лечения**

Показатель	Перелом имплантата		Перипротезный перелом	Причина												
				Травма			Тяжелый физический труд				Неизвестная этиология					
Количество	2		1	3			4				5					
Удаленный имплантат	Mathys	Силикон	DGT SBI	DGT SBI	DGT SBI	DGT SBI	DGT SBI	DGT SBI	DGT SBI	DGT SBI	DGT SBI	Moje	DGT SBI	DGT SBI	DGT SBI	Силикон
Установленный имплантат	Moje	Moje	АДЗ	DGT SBI	DGT SBI	Moje	DGT SBI	АДЗ	DGT SBI	DGT SBI	DGT SBI	–	DGT SBI	Силикон	–	Силикон
Способ лечения	РЭ	РЭ	АДЗ	РЭ	РЭ	РЭ	РЭ	АДЗ	РЭ	РЭ	РЭ	–	РЭ	РЭ	–	РЭ
Срок службы, лет	10	8	2	1	3	7	<1	1	2	3	2	3	7	10	7	

РЭ – ревизионное эндопротезирование; АДЗ – артродез.

Таблица 3

**Оценка функциональных результатов ревизионного эндопротезирования ПМФС**

Показатель	I группа ( <i>n</i> = 5*)		<i>p</i>	II группа ( <i>n</i> = 8*)		<i>p</i>
	До операции	На этапе катамнеза		До операции	На этапе катамнеза	
Болевой синдром по шкале ВАШ, баллы	6,4 (4,6–9,4)	0,6 (0,3–1,7)	0,0014**	5,5 (3,7–7,3)	0,5 (0,0–1,0)***	0,0002**
Диапазон движений, град.	9,0 (0,8–19,2)	11,0 (0,8–19,2)	0,6811	8,8 (4,2–15,8)	16,9 (7,0–23,0)	0,0747

\* – по одному пациенту в каждой группе ожидают госпитализации для проведения ревизионной операции; \*\* – статистически значимые различия; \*\*\* – Me (Q1–Q3).

Средний срок функционирования удаленных в ходе ревизионных вмешательств эндопротезов составил 4,5 года (SD = 3,3; 1,2–4,8) при диапазоне от 10 лет до менее года.

## ОБСУЖДЕНИЕ

Проксимальный межфаланговый сустав очень важен для полноценного функционального хвата кисти, он обеспечивает 85% сгибательной дуги пальцев, остальные 15% берет на себя дистальный межфаланговый сустав [11, 12, 13]. Основным достоинством эндопротезирования является сохранение движений, несмотря на высокие показатели осложнений и повторных операций [14, 15].

По результатам нашего исследования, большинство пациентов — лица трудоспособного возраста с высокой физической активностью, которым важна как эстетическая привлекательность кисти, так и отличная функциональность, в связи с чем сохранить подвижность в данном суставе очень важно.

Обращает на себя внимание различный исход первичного эндопротезирования ПМФС в зависимости от локализации. По нашим данным, наиболее часто выявляется нестабильность эндопротеза проксимального межфалангового сустава II пальца. В литературе встречаются данные о том, что целесообразность эндопротезирования ПМФС II пальца остается спорной, поскольку он подвергается большим боковым и осевым вращательным нагрузкам во время хвата. При этом авторы указывают на четырехкратный рост риска осложнений и предлагают рассматривать артродез как основной метод лечения патологии данного сустава [16, 17]. Между тем в своем исследовании T. Richards с соавторами оспаривают тенденции рекомендовать артродез ПМФС II пальца в качестве операции по умолчанию и выступают за эндопротезирование указательного пальца, в частности силиконовыми имплантатами [18].

M.T. Milone с соавторами сравнили три других пальца с указательным и пришли к выводу, что частота деформаций и осложнений, связанных с нестабильностью, при артропластике ПМФС III пальца может не отличаться от таковой для II пальца. E.R. Wagner с соавторами и M.T. Milone с соавторами считают, что частота возникающих осложнений является относительным противопоказанием к эндопротезированию ПМФС и III пальца [19, 20]. По нашим данным, наблюдается рост доли нестабильности эндопротезов проксимального межфалангового сустава от V к II пальцу кисти — с 0,0%; 8,8%; 15,0% до 31,6% для V, IV, III и II пальцев соответственно.

Ревизионное эндопротезирование ПМФС является сложной задачей. После удаления эндопротеза остается минимальное количество кор-

тикальной кости, а губчатая кость в значительной степени отсутствует в костномозговых каналах [21]. В своей практике как при первичных, так и при повторных операциях мы используем дорсальный хирургический доступ с последующей рефиксацией центрального пучка сухожилия разгибателя. Тем не менее в литературе активно обсуждаются также и другие подходы, такие как ладонный и латеральный хирургические доступы с обсуждением их преимуществ и недостатков [22, 23]. Выбор имплантата и хирургической тактики — наиболее частая проблема при первичном эндопротезировании ПМФС [12, 24], актуальная и при ревизионном вмешательстве.

Целями как первичной, так и ревизионной операции эндопротезирования ПМФС являются уменьшение болевого синдрома, увеличение объема движений, восстановление биологической оси пальцев кисти и улучшение их функции [25, 26, 27]. Настоящее исследование показало, что ревизионное эндопротезирование статистически значимо приводит к снижению болевого синдрома и позволяет сохранить движения в ПМФС, подтверждая результаты нашей предыдущей работы [28].

Следует отметить, что динамика диапазона движений после ревизионной операции по сравнению с предоперационными показателями очень незначительна, и артродез данного сустава остается методом выбора при нарушении целостности костной структуры после удаления имплантата или вследствие перипротезного перелома.

Существует несколько хирургических методов как артродеза, так и способов фиксации ПМФС кисти. Остеосинтез компрессионным винтом показывает превосходные результаты в отношении несращений по сравнению со спицами Киршнера. За последние 10 лет наблюдается тенденция к большему количеству опубликованных методик с компрессией, что может подразумевать переход к компрессионным методикам. Ограниченные данные имеющихся исследований по артродезу ПМФС не содержат четких показаний для использования других специальных методик. Остеосинтез спицами Киршнера по-прежнему актуален при острой травме с дефектами мягких тканей или обширных дефектах при неудачной артропластике ПМФС [29, 30, 31, 32, 33]. Только крупные многоцентровые рандомизированные контролируемые исследования могут ответить на вопрос о том, какая методика артродеза ПМФС является лучшей.

## Ограничение исследования

Ограничением данного исследования можно считать малую выборку и недостаточное количество литературных данных для проведения метаанализа проблемы.

## ЗАКЛЮЧЕНИЕ

Анализ результатов эндопротезирования проксимального межфалангового сустава на примере федерального травматолого-ортопедического центра показал востребованность данного вида лечения в большей степени у молодых пациентов, очевидно, вследствие высоких функциональных потребностей.

Несмотря на значительную долю (15,8%) неблагоприятных исходов первичной операции, наиболее частой причиной которых явилась нестабильность эндопротеза, срок службы конструкций достигает в ряде случаев 10 лет и зависит и от типа эндопротеза (связанные чаще теряют стабильность), и от рода занятий пациента (тяжелым физическим трудом заняты более трети поступивших на ревизию пациентов с нестабильностью эндопротеза).

## ДОПОЛНИТЕЛЬНАЯ ИНФОРМАЦИЯ

### Заявленный вклад авторов

*Федотов П.В.* — сбор, анализ и интерпретация данных; написание и редактирование текста рукописи.

*Ковалев Д.В.* — сбор, анализ и интерпретация данных; написание и редактирование текста рукописи.

*Николаев Н.С.* — концепция и дизайн исследования, редактирование текста рукописи.

*Михайлов А.С.* — сбор, анализ и интерпретация данных; написание и редактирование текста рукописи.

Все авторы прочли и одобрили финальную версию рукописи статьи. Все авторы согласны нести ответственность за все аспекты работы, чтобы обеспечить надлежащее рассмотрение и решение всех возможных вопросов, связанных с корректностью и надежностью любой части работы.

**Источник финансирования.** Авторы заявляют об отсутствии внешнего финансирования при проведении исследования.

**Возможный конфликт интересов.** Авторы декларируют отсутствие явных и потенциальных конфликтов интересов, связанных с публикацией настоящей статьи.

**Этическая экспертиза.** Не применима.

**Информированное согласие на публикацию.** Не требуется.

## ЛИТЕРАТУРА [REFERENCES]

1. Котельников Г.П., Колсанов А.В., Николаенко А.Н., Згирский Д.О., Дороганов С.О. Анализ биомеханики проксимального межфалангового сустава после эндопротезирования. *Гений ортопедии*. 2023;29(5): 468-474. doi: 10.18019/1028-4427-2023-29-5-468-474. Kotelnikov G.P., Kolsanov A.V., Nikolaenko A.N., Zgirskii D.O., Doroganov S.O. Biomechanics of the proximal interphalangeal joint after total joint replacement. *Genij Ortopedii*. 2023;29(5):468-474. (In Russian). doi: 10.18019/1028-4427-2023-29-5-468-474.

Обращает на себя внимание рост удельного веса неудач от V к II пальцу, достигая при протезировании проксимального межфалангового сустава последнего 31,6% ввиду, очевидно, большей повседневной функциональной нагрузки. Ведущим методом хирургического лечения нестабильности эндопротеза проксимального межфалангового сустава остается ревизионное эндопротезирование (83,3%), однако в ряде случаев при наличии показаний оправдано выполнение артродезирующего вмешательства. В целом ревизионное хирургическое лечение нестабильности эндопротеза проксимального межфалангового сустава позволяет сохранить подвижность сустава, статистически значимо уменьшая интенсивность болевого синдрома.

Малое количество научных работ по данной проблеме диктует необходимость дальнейшего ее изучения с проведением мультицентровых исследований.

## DISCLAIMERS

### Author contribution

*Fedotov P.V.* — data acquisition, analysis and interpretation; drafting and editing the manuscript.

*Kovalev D.V.* — data acquisition, analysis and interpretation; drafting and editing the manuscript.

*Nikolaev N.S.* — study concept and design, editing the manuscript.

*Mikhailov A.S.* — data acquisition, analysis and interpretation; drafting and editing the manuscript.

All authors have read and approved the final version of the manuscript of the article. All authors agree to bear responsibility for all aspects of the study to ensure proper consideration and resolution of all possible issues related to the correctness and reliability of any part of the work.

**Funding source.** This study was not supported by any external sources of funding.

**Disclosure competing interests.** The authors declare that they have no competing interests.

**Ethics approval.** Not applicable.

**Consent for publication.** Not required.

2. Hensler S., Behm P., Wehrli M., Marks M., Ferguson S.J., Herren D.B. et al. Lateral stability in healthy proximal interphalangeal joints versus surface replacement and silicone arthroplasty: Results of a three-dimensional motion analysis study. *Hand Surg Rehabil*. 2020;39(4):296-301. doi: 10.1016/j.hansur.2020.02.013.
3. Matter-Parrat V. Proximal interphalangeal joint prosthetic arthroplasty. *Hand Surg Rehabil*. 2023;42(3):184-193. doi: 10.1016/j.hansur.2023.02.001.

4. Welford P., Blencowe N.S., Pardington E., Jones C.S., Blazeby J.M., Main B.G. Systematic review of the introduction, early phase study and evaluation of pyrocarbon proximal interphalangeal joint arthroplasty. *PLoS One*. 2021;16(10):e0257497. doi: 10.1371/journal.pone.0257497.
5. Николаенко А.Н., Иванов В.В., Згирский Д.О., Дороганов С.О., Исайкин П.Ю., Кулебакина Я.А. Эндопротезирование проксимального межфалангового сустава. Обзор литературы. 2022;23:748-766. Режим доступа: <https://www.medline.ru/public/art/tom23/art45.html>. Nikolaenko A., Ivanov V., Zgirsky D., Doroganov S., Isaikin P., Kulebakina Y. Endoprosthetics of the proximal interphalangeal joint. Literature review. 2022;23:748-766. (In Russian). Available from: <https://www.medline.ru/public/art/tom23/art45.html>.
6. Raducha J.E., Weiss A.C. Proximal Interphalangeal Joint Arthroplasty for Fracture. *Hand Clin*. 2023;39(4):575-586. doi: 10.1016/j.hcl.2023.06.004.
7. Laurent R., El Rifai S., Loisel F., Lepage D., Obert L., Pluvy I. Functional evaluation following emergency arthroplasty of the proximal interphalangeal joint for complex fractures with silicone implant. *Hand Surg Rehabil*. 2020;39(5):423-430. doi: 10.1016/j.hansur.2020.05.003.
8. Wu C., Drake M., Means R. Jr. Total Joint Arthroplasty of a Proximal Interphalangeal Joint with Proximal Metal Surface Replacement and Distal Hemi-Hamate Autograft: A Long-Term Follow-Up. *J Hand Surg Glob Online*. 2022;4(3):189-193. doi: 10.1016/j.jhsg.2022.02.002.
9. Mora A.N., Earp B.E., Blazar P.E. Midterm Clinical and Radiographic Follow-Up of Pyrolytic Carbon PIP Arthroplasty. *J Hand Surg Am*. 2020;45(3):253.e1-253.e6. doi: 10.1016/j.jhsa.2019.06.008.
10. Regas I., Pluvy I., Leroy M., Obert L., Bellemère P., Loisel F. Arthroplasty for destroyed proximal interphalangeal joint in hand trauma surgery: Silicone hinged NeuFlex® or gliding Tactys®? *Hand Surg Rehabil*. 2022;41(6):681-687. doi: 10.1016/j.hansur.2022.09.006.
11. Forte A., Murray P. Osteoarthritis and Prosthetic Joints in the Hand. In: *Plastic Surgery – Principles and Practice*. 2022. p. 896-905. doi: 10.1016/B978-0-323-65381-7.00057-5.
12. Федотов П.В., Ковалев Д.В., Михайлов А.С. Эндопротезирование проксимального межфалангового сустава кисти: современное состояние проблемы. *Гений ортопедии*. 2024;30(5):743-752. doi: 10.18019/1028-4427-2024-30-5-743-752. Fedotov P.V., Kovalev D.V., Mikhailov A.S. Arthroplasty of the proximal interphalangeal joint of the hand: the current state of the problem. *Genij Ortopedii*. 2024;30(5):743-752. (In Russian). doi: 10.18019/1028-4427-2024-30-5-743-752.
13. Faulkner H., An V., Lawson R.D., Graham D.J., Sivakumar B.S. Proximal Interphalangeal Joint Arthrodesis Techniques: A Systematic Review. *Hand (N Y)*. 2023;18(1):74-79. doi: 10.1177/1558944721998019.
14. Hunag Y.C., Chang C.M., Huang S.F., Hong C.H., Lin C.L. Development and Biomechanical Evaluation of an Anatomical 3D Printing Modularized Proximal Inter-Phalangeal Joint Implant Based on the Computed Tomography Image Reconstructions. *Int J Bioprint*. 2022;8(3):579. doi: 10.18063/ijb.v8i3.579.
15. Selig H.F., Schulz M., Pillukat T., Prommersberger K.J., van Schoonhoven J., Mühlendorfer-Fodor M. Outcome of proximal interphalangeal joint replacement with pyrocarbon implants: a long-term longitudinal follow-up study. *Arch Orthop Trauma Surg*. 2020;140(11):1847-1857. doi: 10.1007/s00402-020-03592-3.
16. Uchiyama S., Cooney W.P. 3<sup>rd</sup>, Linscheid R.L., Niebur G., An K.N. Kinematics of the proximal interphalangeal joint of the finger after surface replacement. *J Hand Surg Am*. 2000;25(2):305-312. doi: 10.1067/jhsu.2000.jhsu25a0305.
17. Boeckstyns M.E.H. My personal experience with arthroplasties in the hand and wrist over the past four decades. *J Hand Surg Eur Vol*. 2019;44(2):129-137. doi: 10.1177/1753193418817172.
18. Richards T., Ingham L., Russell I., Newington D. The Long-term Results of Proximal Interphalangeal Joint Arthroplasty of the Osteoarthritic Index Finger. *Hand (N Y)*. 2022;17(2):266-270. doi: 10.1177/1558944720921468.
19. Wagner E.R., Barras L.A., Fort M.W., Robinson W., Rizzo M. Results of proximal interphalangeal arthroplasty: border digits versus middle digits. *J Hand Surg Eur Vol*. 2020;45(7):709-714. doi: 10.1177/1753193420926127.
20. Milone M.T., Klifto C.S., Hacquebord J.H. Prosthetic Arthroplasty of Proximal Interphalangeal Joints for Treatment of Osteoarthritis and Posttraumatic Arthritis: Systematic Review and Meta-Analysis Comparing the Three Ulnar Digits With the Index Finger. *Hand (N Y)*. 2019;14(5):658-663. doi: 10.1177/1558944718791186.
21. Moran S.L., Rizzo M. Managing Difficult Problems in Small Joint Arthroplasty: Challenges, Complications, and Revisions. *Hand Clin*. 2023;39(3):307-320. doi: 10.1016/j.hcl.2023.02.006.
22. Renfree K.J. Surgical approaches for proximal interphalangeal joint arthroplasty. *Bone Joint J*. 2022;104-B(12):1329-1333. doi: 10.1302/0301-620X.104B12.BJJ-2022-0946.
23. Bodmer E., Marks M., Hensler S., Schindele S., Herren D.B. Comparison of outcomes of three surgical approaches for proximal interphalangeal joint arthroplasty using a surface-replacing implant. *J Hand Surg Eur Vol*. 2020;45(6):608-614. doi: 10.1177/1753193419891382.
24. Lans J., Notermans B.J.W., Germawi L., Lee H., Jupiter J.B., Chen N.C. Factors Associated With Reoperation After Silicone Proximal Interphalangeal Joint Arthroplasty. *Hand (N Y)*. 2021;16(4):461-466. doi: 10.1177/1558944719864453.
25. Louvion E., Santos C., Samuel D. Rehabilitation after proximal interphalangeal joint replacement: A structured review of the literature. *Hand Surg Rehabil*. 2022;41(1):14-21. doi: 10.1016/j.hansur.2021.09.007.
26. Sharma S., Ong J., Putti A. Proximal Interphalangeal Joint Arthroplasty Using the Wide-Awake Local Anesthesia No Tourniquet Technique. *Hand (N Y)*. 2023;18(4):612-615. doi: 10.1177/15589447211063545.
27. Notermans B.J.W., Teunissen J.S., Selles R.W., de Boer L.H.L.; Hand Wrist Study Group; van der Heijden BEPA. Type of Work and Preoperative Ability to Perform Work Affect Return to Usual Work Following Proximal Interphalangeal Joint Arthroplasty for Osteoarthritis. *Hand (N Y)*. 2024;19(4):648-655. doi: 10.1177/15589447221141485.



28. Федотов П.В., Ковалев Д.В., Рыбаков С.Н. Оценка отдаленных результатов эндопротезирования проксимального межфалангового сустава кисти. *Гений ортопедии*. 2024;30(2):191-199. doi: 10.18019/1028-4427-2024-30-2-191-199. Fedotov P.V., Kovalev D.V., Rybakov S.N. The long-term results of proximal interphalangeal joint arthroplasty of the hand. *Genij Ortopedii*. 2024;30(2):191-199. (In Russian). doi: 10.18019/1028-4427-2024-30-2-191-199.
29. Millrose M., Gesslein M., Ittermann T., Kim S., Vonderlind H.C., Ruettermann M. Arthrodesis of the proximal interphalangeal joint of the finger – a systematic review. *EFORT Open Rev*. 2022;7(1):49-58. doi: 10.1530/EOR-21-0102.
30. Millrose M., Vonderlind H.C., Thannheimer A., Ittermann T., Rütther J., Willauschus M. et al. Arthrodesis of the Proximal Interphalangeal Joint of the Finger-A Biomechanical Study of Primary Stability. *J Pers Med*. 2023;13(3):465. doi: 10.3390/jpm13030465.
31. Uhiara O., Hussain S., Deshmukh S. Plate-augmented tension band wiring for arthrodesis of the proximal interphalangeal and metacarpophalangeal joints: a case series. *J Hand Surg Eur Vol*. 2021;46(6):679-681. doi: 10.1177/1753193421991762.
32. Xu J., Yong F.C., Lim C.W., Wong K.J.H., Teoh L.C. The impact of various simulated arthrodesis angles of the proximal interphalangeal joint of the ring and middle finger on grip strength. *Arch Orthop Trauma Surg*. 2022;142(4):701-705. doi: 10.1007/s00402-021-04317-w.
33. Dimitrova P., Reger A., Prommersberger K.J., van Schoonhoven J., Mühlendorfer-Fodor M. Effect of a single proximal interphalangeal Joint Fusion of the Index, Middle or Ring Finger on the Grip and Finger Force and Load Distribution in the Hand. *Handchir Mikrochir Plast Chir*. 2022;54(5):409-417. (In German). doi: 10.1055/a-1750-9586.

#### Сведения об авторах

✉ Федотов Павел Владимирович

Адрес: Россия, 428020, г. Чебоксары,  
ул. Федора Гладкова, д. 33

<https://orcid.org/0000-0003-2833-235X>

e-mail: mr\_vulfgar@mail.ru

Ковалев Дмитрий Васильевич

<https://orcid.org/0000-0002-4011-6409>

e-mail: kovalev@orthoscheb.ru

Николаев Николай Станиславович — д-р мед. наук,  
профессор

<https://orcid.org/0000-0002-1560-470X>

e-mail: nikolaevns@mail.ru

Михайлов Анатолий Сергеевич

<https://orcid.org/0000-0003-0533-0570>

e-mail: orelwolf@gmail.com

#### Authors' information

✉ Pavel V. Fedotov

Address: 33, F. Gladkova st., Cheboksary, 428020, Russia

<https://orcid.org/0000-0003-2833-235X>

e-mail: mr\_vulfgar@mail.ru

Dmitry V. Kovalev

<https://orcid.org/0000-0002-4011-6409>

e-mail: kovalev@orthoscheb.ru

Nikolai S. Nikolaev — Dr. Sci. (Med.), Professor

<https://orcid.org/0000-0002-1560-470X>

e-mail: nikolaevns@mail.ru

Anatoly S. Mikhailov

<https://orcid.org/0000-0003-0533-0570>

e-mail: orelwolf@gmail.com