

Изменения в донорской зоне после забора трансплантата из связки надколенника с оставлением или закрытием дефектов

П.А. Трачук, А.П. Трачук, О.Е. Богопольский

ФГБУ «Национальный медицинский исследовательский центр травматологии и ортопедии им. Р.Р. Вредена»
Минздрава России, г. Санкт-Петербург, Россия

Реферат

Актуальность. Связку надколенника часто используют как источник трансплантата для пластики передней крестообразной связки. Поиск факторов, повышающих качество заживления донорского дефекта, может способствовать улучшению анатомо-функциональных результатов.


Цель — на основании изучения послеоперационных изменений в связке надколенника после двух вариантов забора трансплантата определить особенности техники, обеспечивающие более полноценное заживление донорской зоны.


Материал и методы. Проведено исследование состояния связки надколенника после двух вариантов забора трансплантата в одинаковых условиях ранней мобилизации. В первую (ретроспективную) группу вошли 30 пациентов, которым в различные сроки после операции выполняли МРТ, связочные и костные дефекты не устраняли. Вторую (проспективную) группу составили 30 пациентов, у которых выполняли полнослойный шов связки и костную аутопластику дефектов. У всех пациентов выполняли рентгенографию и изучали индекс положения надколенника Insall–Salvati после операции. Во второй группе выполняли МРТ до операции и через 12 мес., КТ — через 1 день и 6 мес. после операции. По МРТ измеряли размеры и качественно оценивали состояние связки, по КТ — состояние костных дефектов.

Результаты. Рентгенологический индекс положения надколенника соответствовал физиологической норме и не отличался между группами ($M_1 = 1,11$; $SD_1 = 0,13$ и $M_2 = 1,12$; $SD_2 = 0,15$; $p = 0,955$). У пациентов второй группы через 12 мес. длина связки была меньше на 3,1% ($M = -1,4$ мм; $SD = 2,4$ мм; $p = 0,003$); ширина связки в верхней трети и в середине незначительно увеличивалась ($M = 0,3$ мм; $SD = 2,4$ мм; $p = 0,502$ и $M = 0,5$ мм; $SD = 2,1$ мм; $p = 0,205$), а в нижней трети она была больше на 2,7% ($M = 0,7$ мм; $SD = 1,7$ мм; $p = 0,034$); толщина связки возрастала на 55% ($M = 2,4$ мм; $SD = 1,6$ мм; $p = 0,001$). У всех пациентов первой группы имелись стойкие костные и связочные дефекты. Во второй группе через 6 мес. после операции губчатая кость заполняла дефекты и прирастала к стенкам, через 12 мес. связка становилась целостной, ее форма и размеры приближались к дооперационным показателям.

Заключение. Полнослойное шивание связки надколенника, пластика дефектов губчатой аутокостью и ранняя мобилизация обеспечивают заживление костных дефектов и восстановление целостности, формы и размеров связки.

Ключевые слова: связка надколенника, передняя крестообразная связка, донорское место, техника забора.

 **Для цитирования:** Трачук П.А., Трачук А.П., Богопольский О.Е. Изменения в донорской зоне после забора трансплантата из связки надколенника с оставлением или закрытием дефектов. *Травматология и ортопедия России*. 2024;30(4):60-71. <https://doi.org/10.17816/2311-2905-17606>.

 Трачук Павел Александрович; e-mail: trachukpav@gmail.com

Рукопись получена: 02.09.2024. Рукопись одобрена: 18.10.2024. Статья опубликована онлайн: 11.11.2024.

© Трачук П.А., Трачук А.П., Богопольский О.Е., 2024

Changes in the Donor Site Following Bone-Patellar Tendon-Bone Graft Harvesting with Open or Closed Defects

Pavel A. Trachuk, Aleksandr P. Trachuk, Oleg E. Bogopolskiy

Vreden National Medical Research Center of Traumatology and Orthopedics, St. Petersburg, Russia

Abstract

Background. The patellar tendon is frequently used as a graft source for anterior cruciate ligament reconstruction. The search of the factors that enhance the healing process of the donor site may contribute to improved anatomical and functional outcomes.

The aim of the study – to determine the features of the harvesting techniques for better donor site healing by examining postoperative changes in the patellar tendon following two different graft harvesting methods.

Methods. This study examined the condition of the patellar tendon after two methods of graft harvesting under the same early mobilization protocols. Group 1 (retrospective) enrolled 30 patients who underwent follow-up MRI at different times after surgery, during which ligamentous and bony defects were not closed. Group 2 (prospective) included 30 patients who received full-layer suturing of the patellar tendon and patellar and tibial bone defects plasty. Postoperatively, all patients underwent radiography and the Insall-Salvati ratio of their patellar position was evaluated. In Group 2, MRI was performed preoperatively and 12 months post-surgery, while CT scans were taken 1 day and 6 months post-surgery. MRI was utilized to measure the size and qualitatively assess the condition of the tendon, whereas bone defects were evaluated on CT scans.

Results. The Insall-Salvati ratio of patellar position was within the physiological norm and did not differ between the groups ($M_1 = 1.11$; $SD_1 = 0.13$ and $M_2 = 1.12$; $SD_2 = 0.15$; $p = 0.955$). In Group 2, after 12 months, the length of the tendon was 3.1% shorter ($M = -1.4$ mm; $SD = 2.4$ mm; $p = 0.003$). The width of the tendon in the upper third and middle third was slightly increased ($M = 0.3$ mm; $SD = 2.4$ mm; $p = 0.502$ and $M = 0.5$ mm; $SD = 2.1$ mm; $p = 0.205$), while in the lower third it was 2.7% larger ($M = 0.7$ mm; $SD = 1.7$ mm; $p = 0.034$). The thickness of the tendon increased by 55% ($M = 2.4$ mm; $SD = 1.6$ mm; $p = 0.001$). All patients in Group 1 exhibited persistent bony and ligamentous defects. In Group 2, six months after surgery, cancellous bone filled the defects and integrated with the bone bed; 12 months later, the tendon was healed, and its shape and size approximated preoperative parameters.

Conclusion. Full-layer suturing of the patellar tendon, reconstruction of defects using cancellous bone autograft, and early mobilization promote the healing of bone defects and restore the integrity, shape, and size of the tendon.

Keywords: patellar tendon, anterior cruciate ligament, donor site, graft harvesting technique.

Cite as: Trachuk P.A., Trachuk A.P., Bogopolskiy O.E. Changes in the Donor Site Following Bone-Patellar Tendon-Bone Graft Harvesting with Open or Closed Defects. *Traumatology and Orthopedics of Russia*. 2024;30(4):60-71. (In Russian). <https://doi.org/10.17816/2311-2905-17606>.

✉ Pavel A. Trachuk; e-mail: trachukpav@gmail.com

Submitted: 02.09.2024. Accepted: 18.10.2024. Published online: 11.11.2024.

© Trachuk P.A., Trachuk A.P., Bogopolskiy O.E., 2024

ВВЕДЕНИЕ

Вопросы совершенствования хирургической реконструкции поврежденной передней крестообразной связки (ПКС) остаются актуальными, поскольку до настоящего времени идут дискуссии о преимуществах и недостатках различных трансплантатов [1, 2, 3, 4], появляются сообщения о новых технических приемах их забора [5, 6, 7], рационального размещения [8, 9, 10, 11], снижения последствий, связанных с послеоперационными изменениями в донорских местах [12, 13, 14, 15]. Необходимым условием эффективной операции большинство хирургов считает реализацию анатомической концепции реконструкции [16, 17, 18, 19]. В ее основе лежит функциональное восстановление поврежденной связки путем применения подходящего биологического трансплантата, его размещения и надежного приживления в местах прикрепления нативной ПКС [20, 21, 22].

Наиболее близким по структуре, форме и свойствам материалом является трансплантат из средней трети связки надколенника [23]. Многие хирурги используют его особенно для молодых пациентов, профессионально занимающихся контактными, игровыми и прыжковыми видами спорта [24, 25, 26, 27]. Так, по данным международного опроса, в 2020 г. трансплантатом первого выбора связку надколенника называли 45,5% респондентов из стран Северной Америки, из других стран их было в среднем 16,1% [28]. Данные практически всех национальных регистров показывают, что после применения этого трансплантата частота ревизий была наименьшей (от 1,5 до 3,2%), что особенно важно, т.к. его чаще использовали у физически активных пациентов с высоким риском повторных травм [4, 29, 30]. Кроме того, функциональное состояние оперированного коленного сустава отличалось более высоким уровнем ротационной стабильности в сравнении с мягкоткаными сухожильными трансплантатами [31].

В то же время применение трансплантата из связки надколенника может сопровождаться существенными изменениями в месте забора трансплантата. После операции у пациентов наблюдали грубые фиксированные рубцы [32, 33, 34], болезненные пальпируемые дефекты в области донорской зоны [35, 36], укорочение связки [37], переломы надколенника, стойкие дегенеративные изменения в связке и ее разрывы [38, 39]. Предложены пути снижения проблем донорского места, но их эффективность продолжает быть предметом обсуждения. Остается неясным, как лучше закрывать связочный дефект: оставить открытым, сшить только перитенон, рыхло сблизить поверхностные слои или выполнить полнослойный шов связки и перитенона. Нет общего мнения

по поводу необходимости и возможных последствий костной пластики донорских дефектов.

Естественно предположить, что если причиной клинических проблем являются изменения в месте забора связки надколенника, то более полноценное восстановление связки приведет к лучшим результатам. Поэтому предметом данного исследования было выбрано состояние связки надколенника после забора трансплантата при реконструкции ПКС.

Цель исследования — на основании изучения послеоперационных изменений в связке надколенника после двух вариантов забора трансплантата определить особенности техники, обеспечивающие более полноценное заживление донорской зоны.

МАТЕРИАЛ И МЕТОДЫ

Проведено ретроспективно-проспективное исследование по изучению состояния связки надколенника у 60 пациентов, которым при реконструкции ПКС забор трансплантата и закрытие дефекта выполняли двумя различными способами.

Критерии включения: 1) возраст от 18 до 45 лет; 2) отсутствие признаков артроза; 3) наличие доступных для изучения послеоперационных рентгенограмм и данных МРТ; 4) одинаковая программа реабилитации, предусматривающая восстановление опороспособности нижней конечности, полного разгибания и подвижности в коленном суставе, активацию мышц бедра с 1–3-х сут. после операции.

Критерием невключения было наличие патологических состояний в области забора трансплантата (тендинитов, остеохондропатий, травм разгибательного аппарата в анамнезе и их последствий).

В первую (ретроспективную) группу вошли 30 случайно отобранных пациентов, которым после реконструкции ПКС по разным поводам (наблюдение, новые жалобы, рецидивы) выполняли МРТ. В данной группе был 21 мужчина и 9 женщин, их средний возраст составил 28 лет ($M = 28,2$; $SD = 7,0$). Срок наблюдения составил от 1 до 20 лет, медиана срока наблюдения — 4,7 лет ($Q1 = 3,8$; $Q3 = 6,4$).

Всем больным первой группы забор трансплантата выполняли из двух горизонтальных разрезов (рис. 1). Разрезы длиной до 3 см выполняли вне костных выступов: верхний — под верхушкой надколенника и нижний — над основанием бугристости большеберцовой кости. Перитенон рассекали только на уровне кожных разрезов, между ними перитенон мобилизовывали с помощью зажима и выкраивали трансплантат, сохраняя целостность фасциального футляра. После забора трансплантата края перитенона и пучков связки сшивали на уровне кожных разрезов над концами связки

одним-двумя узловыми швами рассасывающейся нитью. Пластику костных дефектов не выполняли. Пучки связки на уровне сохраненного футляра не сшивали, предполагая, что наводящих швов на концах связки будет достаточно для их сближения и последующего заживления. Всем больным первой группы была выполнена артроскопическая транстибиальная реконструкция ПКС.

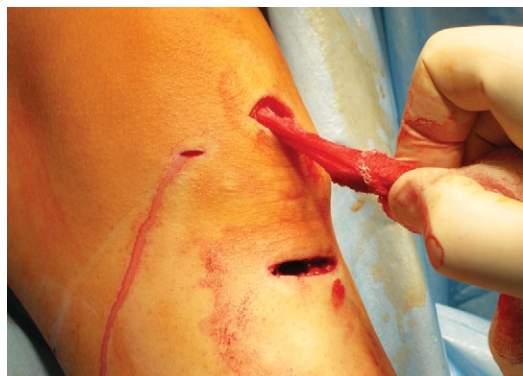

Рис. 1. Этап забора трансплантата из связки надколенника через горизонтальные разрезы у пациента первой группы

Figure 1. Stage of graft harvesting from the patellar tendon through horizontal incisions in a patient from Group 1

Вторую (проспективную) группу составили 30 пациентов, которым в 2022 г. была выполнена анатомическая двухдоступная реконструкция ПКС ауто трансплантатом из средней трети связки надколенника. Среди них было 22 мужчины и 8 женщин, средний возраст составил 30 лет ($M = 30,1$; $SD = 6,9$), срок наблюдения — 12 мес. ($M = 11,9$; $SD = 0,2$).

Забор трансплантата осуществляли следующим образом. Выполняли продольный разрез кожи и подкожной клетчатки над связкой надколенника длиной 5–7 см; продольно рассекали и мобили-

зовывали перитенон, выделяли края связки надколенника. Выкраивали трансплантат из средней трети связки надколенника шириной 10–12 мм с костными блоками из надколенника и бугристости длиной 20 мм и 30 мм соответственно и глубиной до 8 мм. Со дна костного ложа бугристости забирали два столбика губчатой кости диаметром по 4,5 мм. У края верхушки надколенника накладывали узловый шов рассасывающейся нитью № 2 с захватом листков перитенона, краев связки на всю толщину и подлежащего жирового тела. Таким образом костный дефект надколенника изолировали от связочного дефекта, что должно было бы препятствовать миграции костных фрагментов и клеток костного мозга. В костный дефект надколенника плотно укладывали два ранее подготовленных губчатых столбика длиной до 2 см, и сшивали над ним листки перитенона и препателлярной сумки. Далее перитенон и пучки связки на всю толщину сшивали узловыми швами рассасывающейся нитью № 2 с шагом 0,5–1,0 см между стежками до костного дефекта бугристости большеберцовой кости (рис. 2). В ходе реконструкции ПКС при обработке костных концов трансплантата и формировании костных туннелей собирали костную стружку, которую затем укладывали в дефект бугристости, над которым сшивали края связки и перитенона. Завершая операцию, послойно зашивали подкожную клетчатку и кожу внутрикожным швом.

Для оценки возможного укорочения связки надколенника после различных вариантов забора трансплантата был проведено изучение послеоперационных рентгенограмм и вычисление рентгенологического индекса положения надколенника (Insall–Salvati). По рентгенограммам в боковой проекции определяли отношение расстояния между точками прикрепления связки надколенника к максимальному вертикальному размеру надколенника [40] и сравнивали значения между группами. Далее по МРТ отмечали наличие или отсутствие дефектов в донорском месте.

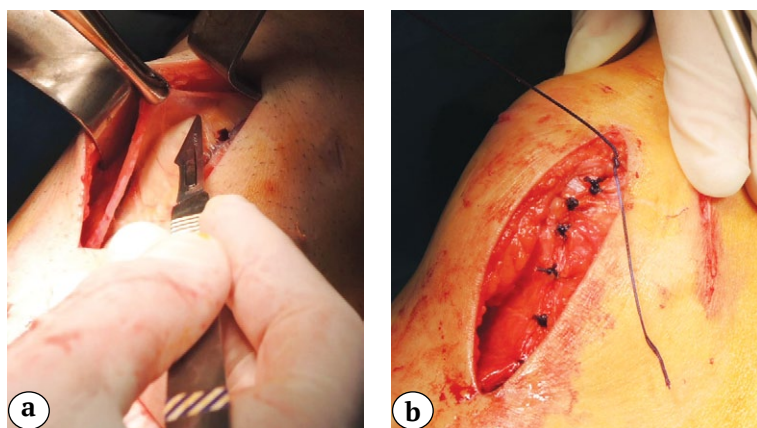


Рис. 2. Этапы забора трансплантата из продольного разреза у пациентов второй группы:

- a — мобилизация продольно рассеченного перитенона и выделение передней поверхности связки надколенника;
- b — вид сшитого донорского дефекта

Figure 2. Stages of graft harvesting through a longitudinal incision in patients from Group 2: a — mobilization of the longitudinally incised peritenon and exposure of the anterior surface of the patellar tendon;

b — appearance of the sutured donor site defect

У всех пациентов второй группы были выполнены: МРТ до операции, рентгенография и КТ на следующий день после операции, КТ — через 6 мес. после операции и МРТ — через 12 мес. после операции. По МРТ до операции и через 12 мес. после определяли размеры (длину, ширину и толщину) связки надколенника. Длину измеряли вдоль заднего контура связки между точками прикрепления по МРТ на срезе в сагиттальной плоскости, на котором длина связки надколенника была минимальной. Ширину связки измеряли на аксиальных срезах в верхней, средней и нижней трети: первый замер выполняли в 6–8 мм от края надколенника, второй — на уровне середины связки и третий — в 6–8 мм от большеберцового прикрепления. При измерении толщины на аксиальном срезе на уровне середины связки выбирали максимальный размер. При изучении КТ в динамике оценивали характер заживления замещенных губчатой аутокостью дефектов надколенника и бугристости. Все КТ и МРТ исследования выполняли на используемых в НМИЦ ТО им. Р.Р. Вредена аппаратах: компьютерный томограф Siemens Somatom Definition AS (Германия) и МР-томограф Siemens Magnetom Verio 3.0 T (Германия). Измерения проводили в программе RadiAntDICOMViewer 4.2.1 (Medixant, Польша).

Статистический анализ

Статистическую обработку результатов проводили в программе SPSS v. 17.0 (Microsoft®, США). Для описания количественных показателей индекса положения надколенника Insall–Salvati в обеих группах, размеров связки надколенника до и после операции в проспективной группе была при-

менена проверка на нормальность распределения тестом Шапиро–Уилка. Для описания количественных переменных использовались среднее арифметическое (M) и стандартное отклонение (SD). Сравнение индекса положения надколенника Insall–Salvati в исследуемых группах было осуществлено при помощи двухвыборочного t-критерия Стьюдента. При сравнении количественных переменных в проспективной группе в динамике использовали парный t-критерий Стьюдента. Различия между группами считались статистически значимыми при $p < 0,05$.

РЕЗУЛЬТАТЫ

Выполненный тест Шапиро–Уилка показал, что все исследуемые данные распределены нормально ($p > 0,05$). Рентгенологический индекс положения надколенника Insall–Salvati после операции находился в пределах физиологической нормы, значимых различий между группами не было — $M_1 = 1,11$ ($SD_1 = 0,13$) — в первой группе и $M_2 = 1,12$ ($SD_2 = 0,15$) — во второй группе, $p = 0,955$, $t(58) = 0,06$.

У всех пациентов первой группы наблюдали незаполненные костные дефекты надколенника и бугристости, которые прослеживались вплоть до предельного срока наблюдения (рис. 3). В местах, где пучки связки сшивали, обнаруживали однородную связку достаточной ширины и толщины. На участках, где связку не сшивали, у всех пациентов наблюдали стойкие дефекты, заполненные рубцовой тканью, похожей по плотности и структуре на прилежащую жировую ткань. Никаких признаков замещения дефектов тканью, напоминающей связку, не наблюдалось и через 20 лет после операции (рис. 4).

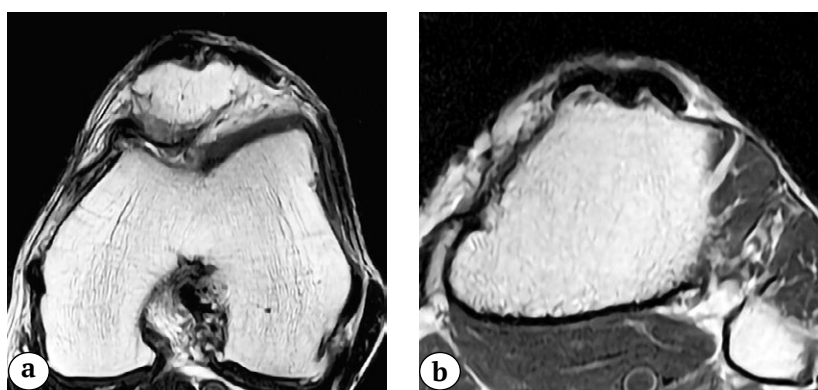


Рис. 3. Незаполненные костные дефекты донорской зоны надколенника (а) и бугристости большеберцовой кости (б) у пациента первой группы через 20 лет после забора трансплантата
Figure 3. Unfilled bone defects at the donor site of the patella (a) and tibial tuberosity (b) in a patient from Group 1 at 20-year follow-up

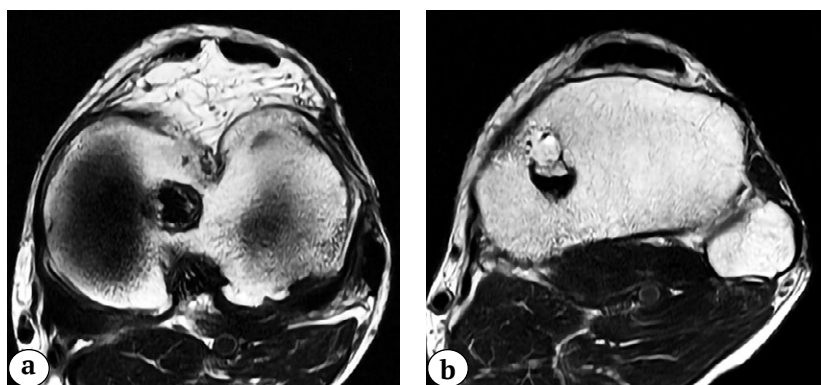


Рис. 4. Несшитый участок связки надколенника заполнен рубцовой тканью, похожей по плотности и структуре на прилежащую жировую ткань (а); сшитый участок связки выглядит однородным, достаточно широким и немного утолщенным (b) у пациента первой группы через 20 лет после забора трансплантата

Figure 4. The unsutured segment of the patellar tendon filled with scar tissue resembling the adjacent adipose tissue in density and structure (a); the sutured segment appears homogeneous, broad enough, and slightly thickened (b) in a patient from Group 1 at 20-year follow-up

Проведенный у пациентов второй группы анализ послеоперационных изменений размеров связки надколенника представлен в таблице 1. Через 12 мес. укорочение связки надколенника в среднем составило 3,1%, ширина связки в верхней трети и в середине практически восстанавливалась до первоначального размера, а в нижней трети она была в среднем на 2,6% больше. Толщина связки возрастала в среднем на 55%.

У всех пациентов второй группы, которым был выполнен забор трансплантата с последующим полнослойным сшиванием дефекта, связка после операции представляла собой единую структуру. Линия шва либо не была заметной, либо едва прослеживалась. Никаких сухожильных дефектов или деформаций, которые могли бы появляться вследствие расхождения швов, не наблюдали. Ширина связки практически полностью восстанавливалась. Заметным изменением было лишь умерен-

ное утолщение связки, прослеживаемое на всех аксиальных срезах (рис. 5).

У двух пациентов, которым швы накладывали с интервалом более 2 см и не через все слои, наблюдали участки деформированной и не полностью зажившей связки (рис. 6).

При оценке КТ на следующий день после операции наблюдали, что костные дефекты после забора связки были практически полностью заполнены губчатой костной тканью, причем весь пластический материал находился в зонах дефектов (рис. 7). Через 6 мес. во всех наблюдениях определяли, что костные трансплантаты прирастали к стенкам дефектов и по плотности были практически неотличимы от окружающей кости, поверхность их становилась более гладкой. Никаких признаков образования гетеротопических оссификатов не наблюдали (рис. 8).

Таблица 1

Изменения размеров связки надколенника через 12 мес. после забора трансплантата у пациентов второй группы (n = 30)

Параметры связки надколенника	Значение параметра до операции (L ₀ , мм)	Значение параметра через 12 мес. после операции (L ₁₂ , мм)	Разница параметров (L ₁₂ -L ₀ , мм)	p
Длина	M = 44,5 (SD = 4,8)	M = 43,1 (SD = 4,7)	M = -1,4 (SD = 2,4; t(29) = -3,284)	0,003
Ширина в верхней трети	M = 30,7 (SD = 3,6)	M = 31,0 (SD = 3,3)	M = 0,3 (SD = 2,4; t(29) = 0,681)	0,502
Ширина в середине связки	M = 28,9 (SD = 3,6)	M = 29,4 (SD = 3,5)	M = 0,5 (SD = 2,1; t(29) = 1,297)	0,205
Ширина в нижней трети	M = 26,8 (SD = 3,5)	M = 27,5 (SD = 3,7)	M = 0,7 (SD = 1,7; t(29) = 2,225)	0,034
Толщина в середине связки	M = 4,4 (SD = 0,6)	M = 6,8 (SD = 1,7)	M = 2,4 (SD = 1,6; t(29) = 8,138)	0,001

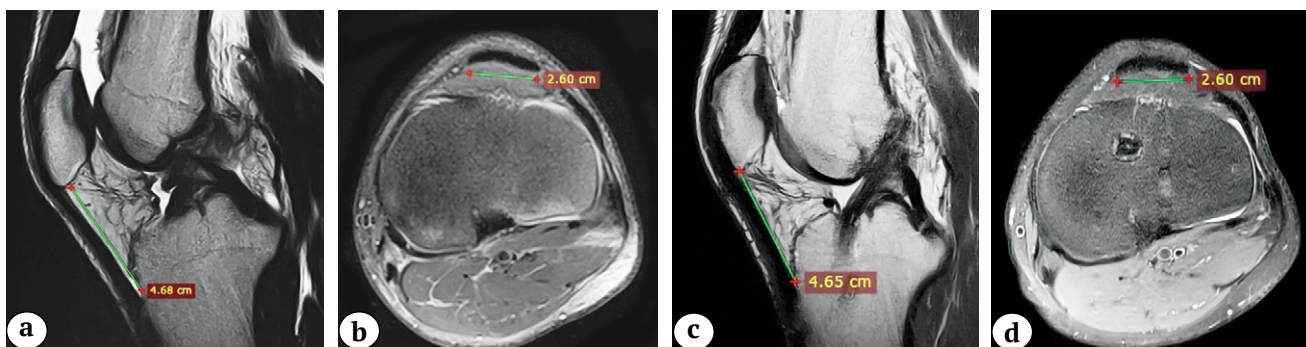


Рис. 5. Вид связки надколенника на МРТ у пациента второй группы до (а, б) и после забора трансплантата (с, д)
Figure 5. MRI scan of the patellar tendon in a patient from Group 2 before (a, b) and after graft harvesting (c, d)

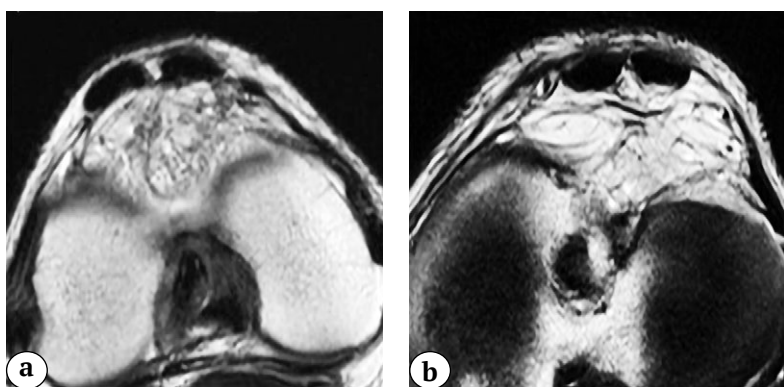


Рис. 6. Вид деформированной связки надколенника после забора трансплантата и неполноценного шва: края пучков сближены, но не сшиты (а), сшит только поверхностный слой и перитенон (б)

Figure 6. Appearance of the deformed patellar tendon after graft harvesting with non-full-thickness suturing: tendon edges are approximated but not sutured (a), only the superficial layer and peritenon are sutured (b)

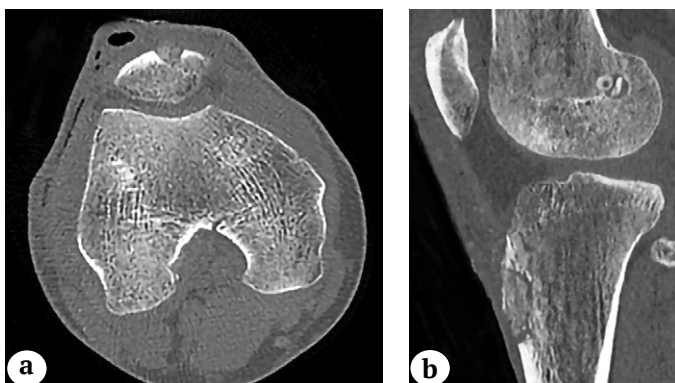

Рис. 7. Вид заполненных костных дефектов надколенника (а) и бугристости большеберцовой кости (б) на КТ, выполненных на следующий день после операции

Figure 7. CT scans showing filled bone defects of the patella (a) and tibial tuberosity (b) on the first postoperative day

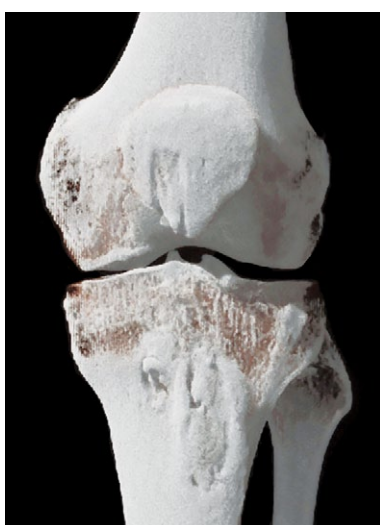

Рис. 8. Трехмерная КТ-реконструкция коленного сустава: видны зоны заполненных губчатой костью донорских дефектов надколенника и бугристости большеберцовой кости через 6 мес. после операции

Figure 8. Three-dimensional CT reconstruction of the knee joint showing cancellous bone-filled donor defects of the patella and tibial tuberosity 6 months after surgery

Таким образом, выявленные особенности послеоперационных изменений в связке надколенника в условиях ранней мобилизации свидетельствуют о том, что для восстановления структурной целостности и размеров связки необходимо создать надежный полнослойный контакт пучков связки, заполнить костные дефекты надколенника и бугристости губчатой аутокостью и тщательно укрыть зону заживления перитеноном. В таких условиях через 6 мес. наблюдали костное сращение и закрытие дефектов надколенника и бугристости, а через 12 мес. связка надколенника становилась целостной однородной структурой. Ее форма и размеры приближались к дооперационным показателям: ширина практически восстанавливалась, длина уменьшалась незначительно, и лишь толщина умеренно увеличивалась.

Эффективное заживление донорского места достигалось при соблюдении следующих технических приемов: продольный разрез кожи вне костных выступов; полнослойное сшивание пучков связки после забора трансплантата, мобилизация и последующее сшивание листков перитенона; пластика дефектов надколенника и бугристости губчатой аутокостью; зашивание раны резорбируемой нитью.

ОБСУЖДЕНИЕ

Многолетний опыт использования трансплантата из средней трети связки надколенника дает основания считать его наиболее подходящим для пациентов с высокими требованиями к уровню функционального восстановления, прежде всего для спортсменов [24, 41]. Однако нередко после операции больные отмечали болезненные ощущения, пальпируемые деформации, крепитацию в области донорского места, которые связывали с последствиями забора трансплантата.

Первоначально (в доартроскопический период) пластику ПКС выполняли посредством артротомии. Герметичный шов капсулы и пучков связки надколенника был необходимым условием для восстановления синовиальной среды полости сустава и снижения риска послеоперационной инфекции. Применение мер по защите трансплантата в течение 1–2 мес. после операции (ограничение опорной нагрузки на ногу, иммобилизация или ношение ортеза с ограничением подвижности от 10 до 90°, запрет на активное, т.е. с сокращением *m. quadriceps*, полное разгибание голени, осторожная и медленная реабилитация) способствовали образованию фиксированных рубцов и контрактур. Именно тогда стали появляться сообщения о значительном рубцовом укорочении связки надколенника, артрофиброзе, стойких контрактурах и неблагоприятных последствиях взятия трансплантата, которые в последующем послужили основанием для перехода

к более «агрессивной» реабилитации и в том числе к оставлению дефекта связки и сшиванию только перитенона [31, 36, 37, 38].

Одними из первых о применении МРТ для оценки донорского места сообщили S.D. Courens с соавторами [44]. Оценивая аксиальные срезы толщиной 6 мм, они показали, что к 18 мес. после полнослойного шва дефекта ширина связки восстанавливалась, толщина была на 42,5% больше, ее структура приближалась к норме. Длину связки надколенника авторы не изучали, контролем служил контралатеральный сустав. Наши данные, полученные в проспективной части исследования, были похожими, но мы имели возможность на более тонких (3 мм) срезах определить размеры связки надколенника каждого исследуемого пациента до операции (длину, ширину и толщину на разных уровнях) и сравнить их через 12 мес. после забора.

В 1994 г. D. Kohn и A. Sander-Beuermann с помощью УЗИ обнаруживали дефекты между несшитыми пучками связки через 2 года после операции. Кроме того, у 36% пациентов они получили болезненные костные шипы у верхушки надколенника в результате пластики надколенника стружкой, полученной при обработке трансплантата [32]. Наш материал содержит МРТ-изображения пациентов и на более длительных сроках после операции. Во всех случаях в местах, где пучки связки надколенника после забора трансплантата не сшивали, мы наблюдали связку, состоящую из двух пучков, между которыми отчетливо прослеживался дефект, заполненный неорганизованным рубцом. Во второй группе пациентов мы выполняли пластику дефектов надколенника и бугристости губчатой аутокостью после сшивания пучков связки надколенника. По данным КТ, выполненных на следующий день и через 6 мес. после операции, мы не видели признаков миграции костных фрагментов, образования костных шпор надколенника и оссификации участков связки. Костные фрагменты срастались с костным ложем дефектов в том месте, где их разместили. По-видимому, плотный контакт пучков сшитой связки и сшивание перитенона над зонами костной пластики способствовали удержанию костных фрагментов в пределах костного ложа.

В 1995 г. E. Adriani с соавторами с помощью УЗИ и рентгенографии в сроки от 3 до 12 мес. изучили незакрытые и закрытые донорские места связки надколенника. Высота положения надколенника незначительно снижалась и не отличалась между группами. В группе с открытыми связочными дефектами при УЗИ-сканировании наблюдали «бинокулярный» рисунок двух пучков связки с гиперэхогенным мостиком между ними, а в группе с закрытыми дефектами через год экзогенность связки возвращалась к норме [34]. По нашим дан-

ным, значения рентгенологического индекса положения надколенника после операции также не отличались между группами, т.е. сшивание пучков связки надколенника после забора трансплантата не укорачивало связку. Отсутствие влияния поперечных швов на вертикальную позицию надколенника, а следовательно, на длину связки надколенника, было подтверждено полученными данными о минимальном изменении длины связки через 12 мес. после операции.

Большие разрезы над связкой надколенника нередко повреждают веточки подкожного нерва бедра и вызывают стойкие невропатии на голени, что проявляется дискомфортом при ходьбе на коленях [13, 15, 33]. Чтобы уменьшить проблемы донорского места были предложены менее инвазивные техники забора трансплантата: малые горизонтальные или вертикальные разрезы, выделение тела связки без рассечения фасциального футляра и перитенона [6, 13, 15, 33]. Предполагалось, что сохранение целостности перитенона будет способствовать удержанию пучков связки в контакте и улучшению условий кровоснабжения донорского места. В 1999 г. J. Kartus с соавторами сравнили открытую технику забора трансплантата с малоинвазивной [42]. Изучив аксиальные срезы МРТ через 2 года после операции, авторы отметили, что диастаз между пучками связки надколенника имелся в обеих группах, но был несколько меньше после применения подкожной техники. В нашем исследовании у пациентов первой группы также применялась малоинвазивная техника забора трансплантата, однако ни в одном наблюдении мы не видели на МРТ самопроизвольного заживления оставленных дефектов, несшитая связка надколенника оставалась фрагментированной длительное время.

Выявленные по данным МРТ, УЗИ, пункционной биопсии длительные патологические изменения в тканях донорского места [39, 42, 43] послужили основанием для предостережения от попыток повторного взятия трансплантата из этой зоны, а также побудили хирургов к более широкому использованию других источников трансплантатов. Публикации более позднего времени были посвящены в основном сравнительному анализу клинических результатов применения различных трансплантатов и отмечали относительно более частые проблемы в переднем отделе коленного сустава после пластики ПКС трансплантатом из связки надколенника [1, 3]. До настоящего времени в литературе нет обоснованного мнения о наиболее рациональной технике забора трансплантата и закрытия связочных и костных дефектов [5, 12, 14]. Некоторые недавние сообщения указывают на то, что современные технологии реконструкции ПКС с использованием трансплантата из связки надколенника могут давать меньше осложнений, чем

предполагали раньше, однако связывали это в основном с улучшением системы оценки и с более правильной техникой пластики ПКС [7].

Предметом настоящей работы была выбрана связка надколенника и прижизненная оценка особенностей послеоперационных изменений в донорском месте после различных вариантов забора трансплантата. Объединяющим фактором в проведенном ретроспективно-проспективном исследовании была одинаковая реабилитация, предусматривающая кратковременную (до 3 дней) иммобилизацию в состоянии полного разгибания, мануальную мобилизацию надколенника, раннее восстановление подвижности коленного сустава и ходьбы.

Анализ данных МРТ в ретроспективной группе позволил определить, что самопроизвольного полноценного заживления связочных и костных дефектов не происходит. Возникающие при реабилитационных мероприятиях силы в донорском месте не способствовали поддержанию контакта между пучками связки. У всех пациентов формировались стойкие связочные и костные дефекты, заполненные неориентированной рубцовой тканью. Лишь на концах связки, где был выполнен шов связки и перитенона, наблюдали восстановление целостности, формы и ширины связки.

У пациентов второй группы донорские дефекты устраняли полнослойными швами связки, а поверх линии швов сшивали рассеченный ранее перитенон. Проведенные у каждого пациента измерения размеров связки надколенника до и после операции, а также изучение послеоперационных МРТ (через 12 мес.) показали, что, несмотря на раннюю мобилизацию, швы плотно удерживали пучки связки в контакте и не деформировали связку. В ходе процесса заживления связка надколенника после забора 10–12 мм полоски трансплантата становилась вновь такой же по ширине, как до операции, и выглядела единой структурой. Длина ее была немного меньше, что не вызывало патологического снижения высоты положения надколенника. Толщина связки умеренно увеличивалась через 12 мес. после операции.

Полнослойное сшивание краев связки надколенника в местах прикрепления ограничивает костное ложе от связочного дефекта, тем самым предупреждает возможную миграцию костных фрагментов из зоны костной пластики при выполнении физических упражнений в раннем восстановительном периоде. Выполненные КТ-исследования в динамике показали, что к 6 мес. после операции как столбики из губчатой кости (в надколеннике), так и фрагменты костной стружки (в бугристости) срастаются со стенками костного ложа, не рассасываются и не мигрируют. Никаких признаков формирования гетеротопи-

ческих оссификатов через 1 год после операции не наблюдали.

Ограничения исследования

Недостатками выполненного исследования можно считать, во-первых, отсутствие анализа взаимосвязи изменений в связке надколенника и выраженности клинических проблем «донорского места». К сожалению, корректное сравнение имевшихся в нашем наблюдении групп пациентов было невозможным, т.к. техника пластики ПКС операции существенно отличалась. Поэтому мы сосредоточились на объективной оценке изменений в связке надколенника и выявлении условий для более полноценного заживления дефектов. Во-вторых, срок наблюдения в проспективной группе пациентов представляется минимально возможным для вынесения достоверного заключения, т.к. за этот период процесс репаративной регенерации в основном завершается.

ДОПОЛНИТЕЛЬНАЯ ИНФОРМАЦИЯ

Заявленный вклад авторов

Трачук П.А. — дизайн исследования, сбор, анализ и интерпретация данных, написание и редактирование текста рукописи

Трачук А.П. — дизайн исследования, редактирование текста рукописи.

Богопольский О.Е. — анализ и интерпретация данных, редактирование текста рукописи.

Все авторы прочли и одобрили финальную версию рукописи статьи. Все авторы согласны нести ответственность за все аспекты работы, чтобы обеспечить надлежащее рассмотрение и решение всех возможных вопросов, связанных с корректностью и надежностью любой части работы.

Источник финансирования. Авторы заявляют об отсутствии внешнего финансирования при проведении исследования.

Возможный конфликт интересов. Авторы декларируют отсутствие явных и потенциальных конфликтов интересов, связанных с публикацией настоящей статьи.

Этическая экспертиза. Не применима.

Информированное согласие на публикацию. Авторы получили письменное согласие пациентов на публикацию медицинских данных и изображений.

ЛИТЕРАТУРА [REFERENCES]

1. Arnold M.P., Calcei J.G., Vogel N., Magnussen R.A., Clatworthy M., Spalding T. et al. ACL Study Group survey reveals the evolution of anterior cruciate ligament reconstruction graft choice over the past three decades. *Knee Surg Sports Traumatol Arthrosc.* 2021;29(11):3871-3876. doi: 10.1007/s00167-021-06443-9.
2. Fukuda H., Ogura T., Asai S., Omodani T., Takahashi T., Yamaura I. et al. Bone-patellar tendon-bone autograft maturation is superior to double-bundle hamstring tendon autograft maturation following anatomical anterior cruciate ligament reconstruction. *Knee Surg Sports Traumatol Arthrosc.* 2022;30(5):1661-1671. doi: 10.1007/s00167-021-06653-1.

Перспективы

У данной выборки пациентов проследить возможные изменения в связке надколенника в более поздние сроки.

ЗАКЛЮЧЕНИЕ

Малоинвазивная техника забора трансплантата из средней трети связки надколенника с сохранением фасциального футляра и сшиванием пучков связки надколенника лишь у ее концов приводят к формированию стойких связочных и костных дефектов. Полнослойное сшивание пучков связки и перитенона, пластика дефектов губчатой аутокостью обеспечивают более благоприятные условия для заживления в донорском месте. Костно-пластическое закрытие дефектов надколенника и бугристости происходит к 6 мес. после операции. Связка надколенника становится единой структурой, приобретает форму и размеры, близкие к дооперационным параметрам, к 12 мес. после операции.

DISCLAIMERS

Author contribution

Trachuk P.A. — study design, acquisition, data analysis and interpretation, drafting and editing the manuscript.

Trachuk A.P. — study design, editing the manuscript.

Bogopolskiy O.E. — data analysis and interpretation, editing the manuscript.

All authors have read and approved the final version of the manuscript of the article. All authors agree to bear responsibility for all aspects of the study to ensure proper consideration and resolution of all possible issues related to the correctness and reliability of any part of the work.

Funding source. This study was not supported by any external sources of funding.

Disclosure competing interests. The authors declare that they have no competing interests.

Ethics approval. Not applicable.

Consent for publication. Written consent was obtained from the patients for publication of relevant medical information and all of accompanying images within the manuscript.

3. Gabler C.M., Jacobs C.A., Howard J.S., Mattacola C.G., Johnson D.L. Comparison of Graft Failure Rate Between Autografts Placed via an Anatomic Anterior Cruciate Ligament Reconstruction Technique: A Systematic Review, Meta-analysis, and Meta-regression. *Am J Sports Med.* 2016;44(4):1069-1079. doi: 10.1177/0363546515584043.
4. Gifstad T., Foss O.A., Engebretsen L., Lind M., Forssblad M., Albrektsen G. et al. Lower risk of revision with patellar tendon autografts compared with hamstring autografts: a registry study based on 45,998 primary ACL reconstructions in Scandinavia. *Am J Sports Med.* 2014;42(10):2319-2328. doi: 10.1177/0363546514548164.

5. Frank R.M., Mascarenhas R., Haro M., Verma N.N., Cole B.J., Bush-Joseph C.A. et al. Closure of patellar tendon defect in anterior cruciate ligament reconstruction with bone-patellar tendon-bone autograft: systematic review of randomized controlled trials. *Arthroscopy*. 2015;31(2):329-338. doi: 10.1016/j.arthro.2014.09.004.
6. Gaudot F., Leymarie J.B., Drain O., Boisrenoult P., Charrois O., Beaufils P. Double-incision mini-invasive technique for BTB harvesting: its superiority in reducing anterior knee pain following ACL reconstruction. *Orthop Traumatol Surg Res*. 2009;95(1):28-35. doi: 10.1016/j.otsr.2008.09.006.
7. Hacken B.A., Keyt L.K., Leland D.P., LaPrade M.D., Camp C.L., Levy B.A. et al. A Novel Scoring Instrument to Assess Donor Site Morbidity After Anterior Cruciate Ligament Reconstruction With a Patellar Tendon Autograft at 2-Year Follow-up Using Contemporary Graft-Harvesting Techniques. *Orthop J Sports Med*. 2020;8(6):2325967120925482. doi: 10.1177/2325967120925482.
8. Маланин Д.А., Сучилин И.А., Демещенко М.В., Черезов Л.Л. Формирование бедренного туннеля при артроскопической пластике передней крестообразной связки с использованием референтных анатомических структур межмышечковой ямки. *Травматология и ортопедия России*. 2013; 19(3):22-28. doi: 10.21823/2311-2905-2013--3-22-28. Malanin D.A., Suchilin I.A., Demeschenko M.V., Tscherezov L.L. Femoral tunnel formation using reference anatomical structures of the femoral intercondylar space during anterior cruciate ligament reconstruction. *Traumatology and Orthopedics of Russia*. 2013; 19(3):22-28. doi: 10.21823/2311-2905-2013--3-22-28.
9. Маланин Д.А., Демещенко М.В., Краюшкин А.И., Сучилин И.А., Черезов Л.Л. Область большеберцового прикрепления передней крестообразной связки с позиций хирургической анатомии. Вестник Волгоградского государственного медицинского университета. 2015;12(1):43-46. Malanin D.A., Demeschenko M.V., Krayushkin A.I., Suchilin I.A., Cherezov L.L. Area of the tibial attachment of the anterior cruciate ligament from the perspective of surgical anatomy. *Journal of Volgograd State Medical University*. 2015;12(1):43-46.
10. Iwahashi T., Shino K., Nakata K., Otsubo H., Suzuki T., Amano H. et al. Direct anterior cruciate ligament insertion to the femur assessed by histology and 3-dimensional volume-rendered computed tomography. *Arthroscopy*. 2010;26(9 Suppl):13-20. doi: 10.1016/j.arthro.2010.01.023.
11. Pearle A.D., McAllister D., Howell S.M. Rationale for Strategic Graft Placement in Anterior Cruciate Ligament Reconstruction: I.D.E.A.L. Femoral Tunnel Position. *Am J Orthop (Belle Mead NJ)*. 2015;44(6):253-258.
12. Lameire D.L., Abdel Khalik H., Zakharia A., Kay J., Almasri M., de Sa D. Bone Grafting the Patellar Defect After Bone-Patellar Tendon-Bone Anterior Cruciate Ligament Reconstruction Decreases Anterior Knee Morbidity: A Systematic Review. *Arthroscopy*. 2021;37(7):2361-2376. doi: 10.1016/j.arthro.2021.03.031.
13. Mishra A.K., Fanton G.S., Dillingham M.F., Carver T.J. Patellar tendon graft harvesting using horizontal incisions for anterior cruciate ligament reconstruction. *Arthroscopy*. 1995;11(6):749-752. doi: 10.1016/0749-8063(95)90123-x.
14. Peebles L.A., Akamefula R.A., Aman Z.S., Verma A., Scillia A.J., Mulcahey M.K. et al. Following Anterior Cruciate Ligament Reconstruction With Bone-Patellar Tendon-Bone Autograft, the Incidence of Anterior Knee Pain Ranges From 5.4% to 48.4% and the Incidence of Kneeling Pain Ranges From 4.0% to 75.6%: A Systematic Review of Level I Studies. *Arthrosc Sports Med Rehabil*. 2024;6(2):1-9. doi: 10.1016/j.asmr.2024.100902.
15. Tsuda E., Okamura Y., Ishibashi Y., Otsuka H., Toh S. Techniques for reducing anterior knee symptoms after anterior cruciate ligament reconstruction using a bone-patellar tendon-bone autograft. *Am J Sports Med*. 2001;29(4):450-456. doi: 10.1177/03635465010290041201.
16. Borque K.A., Laughlin M.S., Pinheiro V.H., Jones M., Williams A. Rebranding the 'anatomic' ACL reconstruction: Current concepts. *J ISAKOS*. 2023;8(1):23-28. doi: 10.1016/j.jisako.2022.11.001.
17. Fox M.A., Engler I.D., Zsidai B.T., Hughes J.D., Musahl V. Anatomic anterior cruciate ligament reconstruction: Freddie Fu's paradigm. *J ISAKOS*. 2023;8(1):15-22. doi: 10.1016/j.jisako.2022.08.003.
18. Musahl V., Nazzal E.M., Lucidi G.A., Serrano R., Hughes J.D., Margheritini F. et al. Current trends in the anterior cruciate ligament part 1: biology and biomechanics. *Knee Surg Sports Traumatol Arthrosc*. 2022;30(1):20-33. doi: 10.1007/s00167-021-06826-y.
19. Musahl V., Engler I.D., Nazzal E.M., Dalton J.F., Lucidi G.A., Hughes J.D. et al. Current trends in the anterior cruciate ligament part II: evaluation, surgical technique, prevention, and rehabilitation. *Knee Surg Sports Traumatol Arthrosc*. 2022;30(1):34-51. doi: 10.1007/s00167-021-06825-z.
20. Mochizuki T., Fujishiro H., Nimura A., Mahakkanukrauh P., Yasuda K., Muneta T. et al. Anatomic and histologic analysis of the mid-substance and fan-like extension fibres of the anterior cruciate ligament during knee motion, with special reference to the femoral attachment. *Knee Surg Sports Traumatol Arthrosc*. 2014;22(2):336-344. doi: 10.1007/s00167-013-2404-4.
21. Siebold R., Schuhmacher P., Fernandez F., Śmigielski R., Fink C., Brehmer A. et al. Flat midsubstance of the anterior cruciate ligament with tibial "C"-shaped insertion site. *Knee Surg Sports Traumatol Arthrosc*. 2015;23(11):3136-3142. doi: 10.1007/s00167-014-3058-6.
22. Śmigielski R., Zdanowicz U., Drwięga M., Cizek B., Ciszowska-Lysoń B., Siebold R. Ribbon like appearance of the midsubstance fibres of the anterior cruciate ligament close to its femoral insertion site: a cadaveric study including 111 knees. *Knee Surg Sports Traumatol Arthrosc*. 2015;23(11):3143-3150. doi: 10.1007/s00167-014-3146-7.
23. Shino K., Nakata K., Nakamura N., Toritsuka Y., Horibe S., Nakagawa S. et al. Rectangular tunnel double-bundle anterior cruciate ligament reconstruction with bone-patellar tendon-bone graft to mimic natural fiber arrangement. *Arthroscopy*. 2008;24(10):1178-1183. doi: 10.1016/j.arthro.2008.06.010.
24. Hospodar S.J., Miller M.D. Controversies in ACL reconstruction: bone-patellar tendon-bone anterior cruciate ligament reconstruction remains the gold standard. *Sports Med Arthrosc Rev*. 2009; 17(4):242-246. doi: 10.1097/JSA.0b013e3181c14841.
25. Kaeding C.C., Pedroza A.D., Reinke E.K., Huston, L.J., MOON Consortium, Spindler K.P. Risk Factors and Predictors of Subsequent ACL Injury in Either Knee After ACL Reconstruction: Prospective Analysis of 2488 Primary ACL Reconstructions From the MOON Cohort. *Am J Sports Med*. 2015;43(7):1583-1590. doi: 10.1177/0363546515578836.

26. Murgier J., Hansom D., Clatworthy M. Current evidence around patellar tendon graft in ACLR for high-risk patients: current concepts. *J ISAKOS*. 2020;5(1):32-35. doi: 10.1136/jisakos-2019-000399.
27. Murgier J., Powell A., Young S., Clatworthy M. Effectiveness of thicker hamstring or patella tendon grafts to reduce graft failure rate in anterior cruciate ligament reconstruction in young patients. *Knee Surg Sports Traumatol Arthrosc*. 2021;29(3):725-731. doi: 10.1007/s00167-020-05973-y.
28. Tuca M., Valderrama I., Eriksson K., Tapasvi S. Current trends in anterior cruciate ligament surgery. A worldwide benchmark study. *J ISAKOS*. 2023;8(1):2-10. doi: 10.1016/j.jisako.2022.08.009.
29. MOON Knee Group, Spindler K.P., Huston L.J., Zajichek A., Reinke E.K., Amendola A. et al. Anterior Cruciate Ligament Reconstruction in High School and College-Aged Athletes: Does Autograft Choice Influence Anterior Cruciate Ligament Revision Rates? *Am J Sports Med*. 2020;48(2):298-309. doi: 10.1177/0363546519892991.
30. Rahr-Wagner L., Thillemann T.M., Pedersen A.B., Lind M. Comparison of hamstring tendon and patellar tendon grafts in anterior cruciate ligament reconstruction in a nationwide population-based cohort study: results from the danish registry of knee ligament reconstruction. *Am J Sports Med*. 2014;42(2):278-284. doi: 10.1177/0363546513509220.
31. Aglietti P., Buzzi R., D'Andria S., Zaccherotti G. Long-term study of anterior cruciate ligament reconstruction for chronic instability using the central one-third patellar tendon and a lateral extraarticular tenodesis. *Am J Sports Med*. 1992;20(1):38-45. doi: 10.1177/036354659202000111.
32. Kohn D., Sander-Beuermann A. Donor-site morbidity after harvest of a bone-tendon-bone patellar tendon autograft. *Knee Surg Sports Traumatol Arthrosc*. 1994;2(4):219-223. doi: 10.1007/BF01845591.
33. Kartus J., Movin T., Karlsson J. Donor-site morbidity and anterior knee problems after anterior cruciate ligament reconstruction using autografts. *Arthroscopy*. 2001;17(9):971-980. doi: 10.1053/jars.2001.28979.
34. Adriani E., Mariani P.P., Maresca G., Santori N. Healing of the patellar tendon after harvesting of its mid-third for anterior cruciate ligament reconstruction and evolution of the unclosed donor site defect. *Knee Surg Sports Traumatol Arthrosc*. 1995;3(3):138-143. doi: 10.1007/BF01565472.
35. Brandsson S., Faxén E., Eriksson B.I., Kälebo P., Swärd L., Lundin O. et al. Closing patellar tendon defects after anterior cruciate ligament reconstruction: absence of any benefit. *Knee Surg Sports Traumatol Arthrosc*. 1998;6(2):82-87. doi: 10.1007/s001670050077.
36. Cerullo G., Puddu G., Gianni E., Damiani A., Pigozzi F. Anterior cruciate ligament patellar tendon reconstruction: it is probably better to leave the tendon defect open! *Knee Surg Sports Traumatol Arthrosc*. 1995;3(1):14-17. doi: 10.1007/BF01553519.
37. Muellner T., Kaltenbrunner W., Nikolic A., Mittlboeck M., Schabus R., Vecsei V. Shortening of the patellar tendon after anterior cruciate ligament reconstruction. *Arthroscopy*. 1998;14(6):592-596. doi: 10.1016/s0749-8063(98)70055-6.
38. Eilerman M., Thomas J., Marsalka D. The effect of harvesting the central one-third of the patellar tendon on patellofemoral contact pressure. *Am J Sports Med*. 1992;20(6):738-741. doi: 10.1177/036354659202000616.
39. Lidén M., Movin T., Ejerhed L., Papadogiannakis N., Blomén E., Hultenby K., Kartus J. A histological and ultrastructural evaluation of the patellar tendon 10 years after reharvesting its central third. *Am J Sports Med*. 2008;36(4):781-788. doi: 10.1177/0363546507311092.
40. Insall J., Salvati E. Patella position in the normal knee joint. *Radiology*. 1971;101(1):101-104. doi: 10.1148/101.1.10.
41. Balendra G., Jones M., Borque K.A., Willinger L., Pinheiro V.H., Williams A. Factors affecting return to play and graft re-rupture after primary ACL reconstruction in professional footballers. *Knee Surg Sports Traumatol Arthrosc*. 2022;30(7):2200-2208. doi: 10.1007/s00167-021-06765-8.
42. Kartus J., Lindahl S., Stener S., Eriksson B.I., Karlsson J. Magnetic resonance imaging of the patellar tendon after harvesting its central third: a comparison between traditional and subcutaneous harvesting techniques. *Arthroscopy*. 1999;15(6):587-593. doi: 10.1053/ar.1999.v15.015058.
43. Svensson M., Kartus J., Ejerhed L., Lindahl S., Karlsson J. Does the patellar tendon normalize after harvesting its central third?: a prospective long-term MRI study. *Am J Sports Med*. 2004;32(1):34-38. doi: 10.1177/0363546503258935.
44. Coupens S.D., Yates C.K., Sheldon C., Ward C. Magnetic resonance imaging evaluation of the patellar tendon after use of its central one-third for anterior cruciate ligament reconstruction. *Am J Sports Med*. 1992;20(3):332-335. doi: 10.1177/036354659202000317.

Сведения об авторах

✉ Трачук Павел Александрович

Адрес: Россия, 195427, г. Санкт-Петербург,
ул. Академика Байкова, д. 8

<https://orcid.org/0000-0002-4442-5831>

e-mail: trachukpav@gmail.com

Трачук Александр Павлович — канд. мед. наук

<https://orcid.org/0009-0005-5457-0003>

e-mail: trachukalex@mail.ru

Богопольский Олег Евгеньевич

<https://orcid.org/0000-0002-4883-0543>

e-mail: 9202211@gmail.com

Authors' information

✉ Pavel A. Trachuk

Address: 8, Akademika Baykova st., St. Petersburg, 195427,
Russia

<https://orcid.org/0000-0002-4442-5831>

e-mail: trachukpav@gmail.com

Aleksandr P. Trachuk — Cand. Sci. (Med.)

<https://orcid.org/0009-0005-5457-0003>

e-mail: trachukalex@mail.ru

Oleg E. Bogopolskiy

<https://orcid.org/0000-0002-4883-0543>

e-mail: 9202211@gmail.com