



Научная статья  
УДК 616.718.71-007.248-089.881  
<https://doi.org/10.17816/2311-2905-17605>

## Способ пяточно-большеберцового артродеза при тотальном дефекте таранной кости у больных с нейроостеоартропатией Шарко

С.А. Оснач<sup>1</sup>, В.Г. Процко<sup>1,4</sup>, В.Н. Оболенский<sup>2,3</sup>, В.А. Виноградов<sup>4</sup>,  
В.В. Кузнецов<sup>1</sup>, С.К. Тамоев<sup>1</sup>

<sup>1</sup> ГБУЗ «Городская клиническая больница им. С.С. Юдина ДЗМ», г. Москва, Россия

<sup>2</sup> ГБУЗ «Городская клиническая больница №13 ДЗМ», г. Москва, Россия

<sup>3</sup> ФГАО ВО «Российский национальный исследовательский медицинский университет им. Н.И. Пирогова» Минздрава России, г. Москва, Россия

<sup>4</sup> ФГАОУ ВО «Российский университет дружбы народов им. Патриса Лумумбы», г. Москва, Россия

### Реферат

**Актуальность.** Лечение пациентов с нейроостеоартропатией Шарко остается в настоящее время нерешенной проблемой. Современное состояние проблемы мотивировало нас разработать новый оригинальный способ реконструкции заднего отдела стопы для формирования пяточно-большеберцового костного блока с максимально возможным сохранением длины конечности у пациентов с нейроостеоартропатией Шарко.

**Цель работы** — продемонстрировать новый метод одноэтапного пяточно-большеберцового артродеза с максимально возможным сохранением длины конечности.

**Техника операции.** На предоперационном этапе осуществляется измерение на рентгенограммах угла, смежного с углом Гиссана, и его биссектрисы. После осуществления доступа к голеностопному суставу по Кохеру с резекцией латеральной лодыжки и остеонекрэктомии производится опил дистального метаэпифиза большеберцовой кости в косо-горизонтальной плоскости под углом биссектрисы, открытым кзади и равным предоперационно измеряемому значению. Получившийся костный фрагмент треугольной формы разворачивается на 180°, и производится адаптация костных фрагментов в аппарате внешней фиксации.

**Заключение.** Предложенный нами метод оперативного вмешательства при тотальном разрушении таранной кости у пациентов с остеоартропатией Шарко удобен и прост для адаптации дисконгруэнтных друг к другу поверхностей пяточной и большеберцовой костей и позволяет уменьшить укорочение нижней конечности при пяточно-большеберцовом артродезе.

**Ключевые слова:** нейроостеоартропатия Шарко, тотальный дефект таранной кости, пяточно-большеберцовый артродез, сохранение длины конечности.

**Для цитирования:** Оснач С.А., Процко В.Г., Оболенский В.Н., Виноградов В.А., Кузнецов В.В., Тамоев С.К. Способ пяточно-большеберцового артродеза при тотальном дефекте таранной кости у больных с нейроостеоартропатией Шарко. *Травматология и ортопедия России*. 2025;31(1):125-132. <https://doi.org/10.17816/2311-2905-17605>.

Виноградов Владимир Алексеевич; e-mail: vovavin15@gmail.com

Рукопись получена: 29.08.2024. Рукопись одобрена: 16.12.2024. Статья опубликована онлайн: 27.01.2025.

© Оснач С.А., Процко В.Г., Оболенский В.Н., Виноградов В.А., Кузнецов В.В., Тамоев С.К., 2025

## Method of Tibiocalcaneal Arthrodesis for a Total Defect of the Talus in Patients with Charcot Neuroarthropathy

Stanislav A. Osnach<sup>1</sup>, Victor G. Protsko<sup>1,4</sup>, Vladimir N. Obolenskiy<sup>2,3</sup>, Vladimir A. Vinogradov<sup>4</sup>, Vasilii V. Kuznetsov<sup>1</sup>, Sargon K. Tamoev<sup>1</sup>

<sup>1</sup> Yudin City Clinical Hospital, Moscow, Russia

<sup>2</sup> City Clinical Hospital No 13, Moscow, Russia

<sup>3</sup> Pirogov Russian National Research Medical University, Moscow, Russia

<sup>4</sup> Peoples' Friendship University of Russia named after Patrice Lumumba, Moscow, Russia

### Abstract

**Background.** At present, treatment of patients with Charcot neuroarthropathy remains an unsolved problem. The current state of the problem motivated us to develop a new original method of hindfoot reconstruction aimed to form a tibiocalcaneal bone block with maximum possible preservation of limb length in patients with Charcot neuroarthropathy. **The aim of the paper** was to demonstrate a new one-stage tibiocalcaneal arthrodesis technique aimed at preserving maximum possible limb length.

**Surgical technique description.** At the preoperative stage, the angle adjacent to the Gissan angle and its bisector is measured on X-rays. After performing the Kocher ankle approach with subsequent lateral malleolus resection and osteonecrectomy, the distal metaepiphysis of the tibia is cut in an oblique-horizontal plane at the bisector angle, open posteriorly and equal to the preoperatively measured value. The resulting triangular bone fragment is rotated by 180° and adapted within the external fixator.

**Conclusion.** The proposed method for total talar destruction in patients with Charcot neuroarthropathy is convenient and simple for adapting incongruent calcaneal and tibial surfaces and allows reducing the lower limb shortening in tibiocalcaneal arthrodesis.

**Keywords:** Charcot neuroarthropathy, total defect of the talus, tibiocalcaneal arthrodesis, limb length preservation.

**Cite as:** Osnach S.A., Protsko V.G., Obolenskiy V.N., Vinogradov V.A., Kuznetsov V.V., Tamoev S.K. Method of Tibiocalcaneal Arthrodesis for a Total Defect of the Talus in Patients with Charcot Neuroarthropathy. *Traumatology and Orthopedics of Russia*. 2025;31(1):125-132. (In Russian). <https://doi.org/10.17816/2311-2905-17605>.

✉ Vladimir A. Vinogradov; e-mail: vovavin15@gmail.com

Submitted: 29.08.2024. Accepted: 16.12.2024. Published online: 27.01.2025.

© Osnach S.A., Protsko V.G., Obolenskiy V.N., Vinogradov V.A., Kuznetsov V.V., Tamoev S.K., 2025

## ВВЕДЕНИЕ

Нейроостеоартропатия Шарко (стопа Шарко) — заболевание, при котором происходит поражение костей, суставов, мягких тканей стопы и голеностопного сустава. Хотя данное состояние может развиваться при различных периферических нейропатиях, именно диабетическая нейропатия чаще всего является его причиной. В основе данного состояния лежит несколько факторов: диабетическая сенсомоторная нейропатия, автономная нейропатия, травма, метаболические нарушения в костной ткани. Взаимодействие этих факторов приводит к локальному воспалению, которое в дальнейшем вызывает костную деструкцию, подвывихи, вывихи и деформации конечности [1].

По результатам анализа литературы вопрос лечения пациентов с нейроостеоартропатией Шарко до сих пор остается нерешенным. Однако, несмотря на существующее множество вариантов решения данной проблемы, ни один из подходов полностью не удовлетворяет авторов и их коллег. Использование методов консервативного лечения, безусловно, необходимо, но не приводит к стойкой ортопедической коррекции, не гарантирует отсутствия рисков вторичных деформаций стопы, возникновения трофических поражений мягких тканей [2, 3, 4]. Задачей хирургического лечения пациентов с осложненной диабетической нейроостеоартропатией является радикальное устранение хирургическим путем очага деструкции костной ткани, устранение деформаций и костных остеофитов, провоцирующих появление трофических язв, и последующее восстановление функциональных возможностей стопы за счет оптимальной реконструкции ее анатомической структуры с рациональным восстановлением длины сегмента и биомеханики [5, 6, 7]. Клинически сложной задачей является восстановление опороспособности и сохранение длины конечности. Известные технологии реконструкции стопы Шарко имеют высокую частоту осложнений, рецидивов и неоднозначные исходы лечения [8, 9].

Выполнение пяточно-большеберцового артрореза с использованием интрамедуллярного блокируемого гвоздя является достаточно успешным способом оперативного лечения [10, 11]. При данном методе частота сращения у пациентов с сахарным диабетом достигает 75% [12]. Двухэтапные методы артрорезирования с пластикой дефекта свободным аутографтом имеют значительно больше преимуществ для коррекции абсолютного укорочения сегмента и сроков интеграции аутокости, но требуют проведения второго этапа оперативного вмешательства при сохраняющихся более длительных сроках фиксации [13]. Описаны случаи реконструкции стопы, когда для восстановления длины конечности использовали гетеротопичес-

кий аллографт в виде головки бедренной кости с последующим артрорезом блокируемым штифтом [14, 15, 16]. Использование аддитивных технологий для замещения дефектов таранной кости при пяточно-большеберцовом артрорезе с использованием титановых имплантов с дополнением аутоили аллографтов описано в зарубежной литературе [9, 17]. Преимуществом данной техники является создание индивидуальных имплантатов на основе компьютерной томографии, позволяющих минимизировать резекцию пяточной и большеберцовой костей и, соответственно, укорочение конечности, а также риск развития коллапса ауто- или аллографтов в период интеграции имплантата [18].

К сожалению, выполнение реконструктивных операций или артрореза голеностопного и подтаранного суставов с полным сохранением длины сегмента конечности невозможно. Талэктомия с пяточно-большеберцовым артрорезом в аппарате внешней фиксации является хорошим способом реконструкции стопы, возвращения опороспособности конечности, особенно у пациентов с сопутствующей остеопенией, гиповитаминозом витамина D [19]. Однако при выполнении пяточно-большеберцового артрореза укорочение конечности происходит не только за счет высоты удаленной таранной кости, но и за счет высоты резецированных концов большеберцовой и, в большей степени, пяточной костей для придания поверхностям конгруэнтности. По данным R. Rochman с соавторами, у пациентов, которым выполняли пяточно-большеберцовый артрорез, укорочение конечности в среднем составляло 4 см (от 2,5 до 5 см) [8].

Современное состояние проблемы мотивировало нас разработать новый оригинальный способ реконструкции заднего отдела стопы для формирования пяточно-большеберцового костного блока с максимально возможным сохранением длины конечности у пациентов с нейроостеоартропатией Шарко.

*Цель работы* — продемонстрировать новый метод одноэтапного пяточно-большеберцового артрореза с максимально возможным сохранением длины конечности.

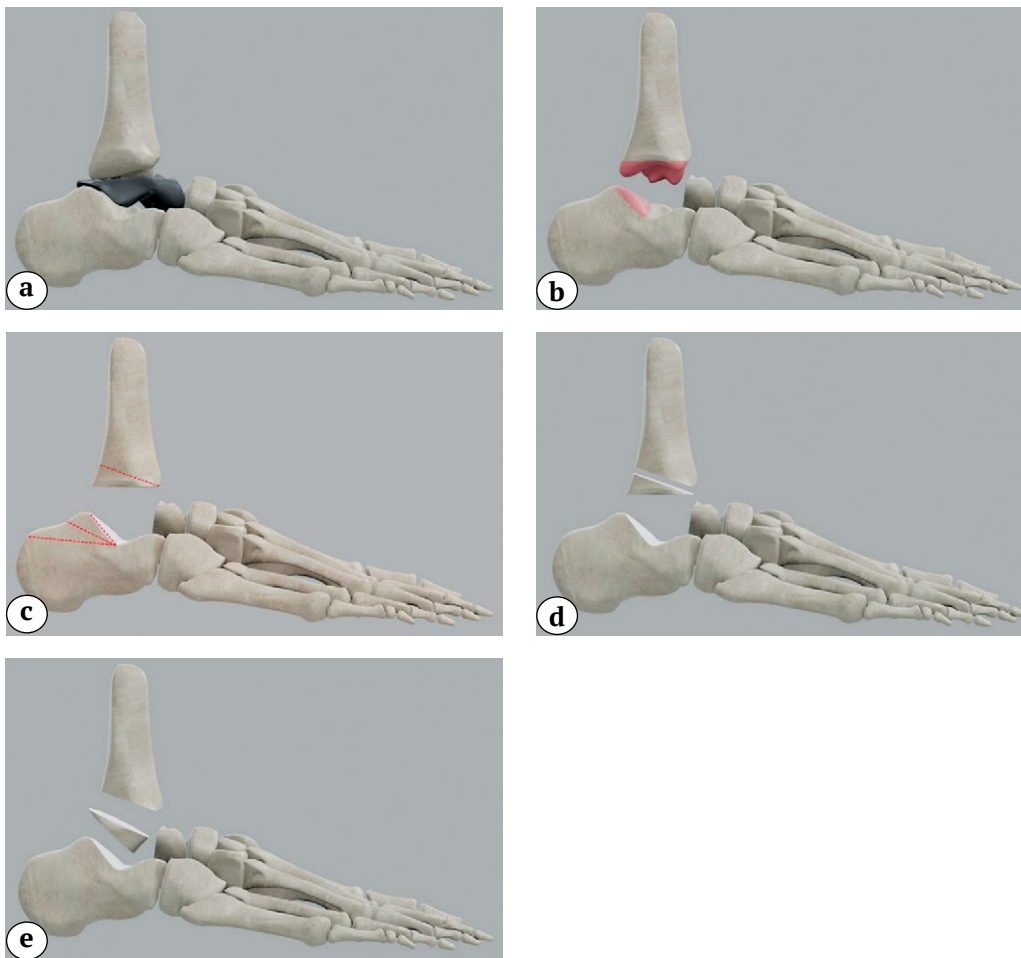
## ТЕХНИКА ОПЕРАЦИИ

На этапе предоперационного планирования на рентгенограммах измеряется угол, смежный с углом Гиссана, и его биссектриса. Интраоперационно в положении пациента на спине после обработки операционного поля антисептиками и наложения в нижней трети бедра пневмомюжута осуществляется доступ к голеностопному суставу по Кохеру с резекцией латеральной лодыжки. Производится визуальная ревизия зоны деструкции, удаление деформированных и пораженных

частей таранной кости, рубцовых тканей и патологических грануляций, синовэктомия и резекция хрящей суставных поверхностей костей.

Затем выполняется внеочаговый остеосинтез компрессионно-дистракционным аппаратом внешней фиксации (АВФ), состоящим из двух колец, фиксируемых на голени, а также двух полуколец на стопе: одно полукольцо устанавливалось в задней части стопы и одно — на переднем отделе стопы. В проекции колец и полуколец проводятся спицы в косо-фронтальной плоскости, которые фиксируются в плоскости колец, спицы натягиваются спицнатягивателем. Полукольца

соединяются между собой резьбовыми стержнями и одно-, двухплоскостными шарнирами. Далее производится опил дистального метаэпифиза большеберцовой кости в косо-горизонтальной плоскости под углом биссектрисы, открытым кзади и равным предоперационно измеренному значению. Сформированный костный фрагмент треугольной формы разворачивается на 180°, и производится адаптация костных фрагментов в аппарате внешней фиксации. Фиксация продолжается до формирования костного пяточно-большеберцового блока. Этапы оперативного вмешательства представлены на рисунке 1.



**Рис. 1.** Схематическое изображение этапов оперативного вмешательства:

- a — деструктивно измененная таранная кость;
- b — резекция суставных поверхностей дистального метаэпифиза большеберцовой и пяточной костей;
- c — разметка опилов;
- d — опил заднего края большеберцовой кости с выделением клиновидного трансплантата;
- e — разворот трансплантата на 180° для лучшей адаптации фрагментов

**Figure 1.** Schematic representation of the surgery stages:

- a — destruction of the talus;
- b — resection of the articular surfaces of both the distal tibial and calcaneal metaepiphysis;
- c — markings performed;
- d — sawing of the posterior edge of the tibia with the isolation of a wedge-shaped graft;
- e — turning the graft by 180° for better adaptation of the fragments



С применением данного метода было пролечено в Центре хирургии стопы и диабетической стопы ГКБ им. С.С. Юдина 11 пациентов, находившихся на лечении в 2021–2023 гг.: с сахарным диабетом 2-го типа было 6 (55%) пациентов, сахарным диабетом 1-го типа — 4 (36%) больных, у 1 (9%) пациента была дистальная нейропатия без сахарного диабета. Женщин было 9 (82%), мужчин — 2 (18%). Средний возраст составил  $53,4 \pm 3,8$  лет (30–72). Срок наблюдения после завершения лечения — больше 1 года.

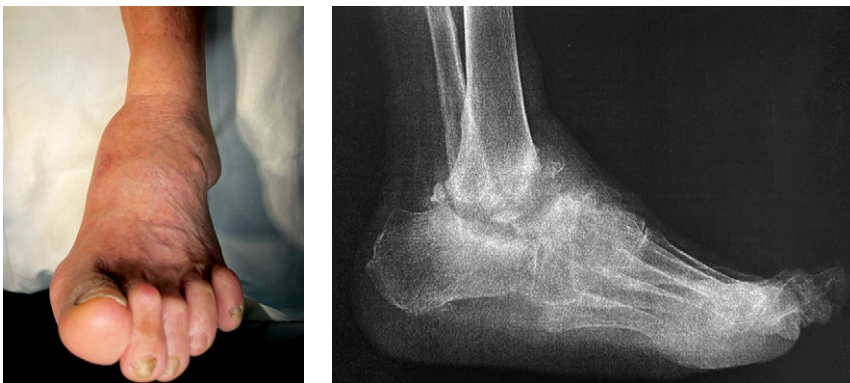Средняя длительность фиксации в АВФ составила  $6,4 \pm 0,2$  мес. (5,5–7,0). Нагноений, несращения, спического остеомиелита не выявлено.

Представляем клинический пример лечения пациентки с использованием описанной технологии. Пациентка 72 лет с дистальной нейропатией без сахарного диабета. За год до обращения от-

метила появление деформации левой стопы, наблюдалась амбулаторно. Получала консервативное лечение, ходила в ортезе в течение одного года без явлений положительной динамики (рис. 2).

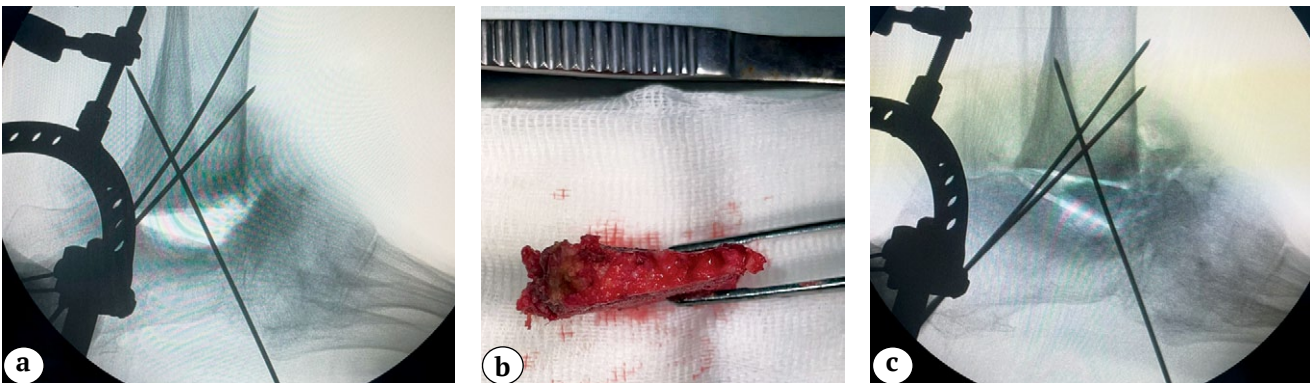
Пациентка прооперирована в Центре хирургии стопы и диабетической стопы ГКБ им. С.С. Юдина. Выполнен резекционный пяточно-большеберцовый артродез по описанной методике с использованием АВФ, фиксация в аппарате в течение 7 мес. (рис. 3).

После демонтажа аппарата реабилитацию и постепенную дозированную нагрузку на конечность осуществляли в иммобилизирующем голеностопном ортезе с пневмокамерой в течение 10 мес. В дальнейшем был выполнен переход на индивидуальную ортопедическую обувь с перекатной подошвой. Результат лечения через 1,5 года представлен на рисунке 4.



**Рис. 2.** Фото и рентгенограмма стопы и голеностопного сустава перед началом стационарного лечения

**Figure 2.** Photograph and X-ray of the foot and ankle joint before inpatient treatment

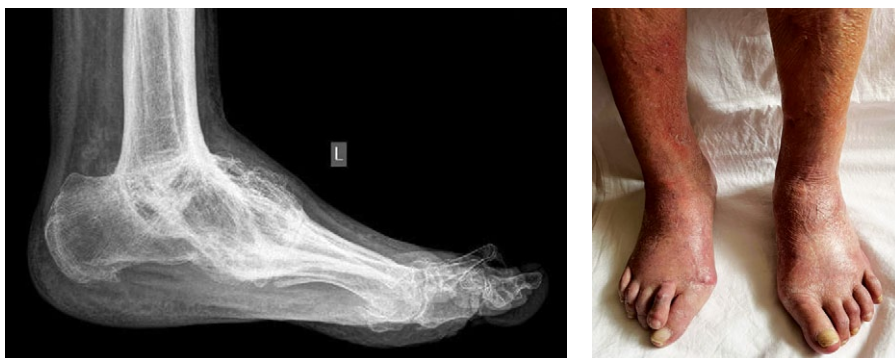

**Рис. 3.** Этапы оперативного вмешательства:

- a — интраоперационный ЭОП-снимок — адаптация фрагментов;
- b — клиновидный костный трансплантат;
- c — ЭОП-снимок после установки клиновидного аутографта

**Figure 3.** Stages of surgical intervention:

- a — intraoperative X-ray — fragments adaptation;
- b — photograph of the wedge-shaped bone graft;
- c — X-ray after installation of the wedge-shaped autograft



**Рис. 4.** Рентгенограмма и фото стоп и голеностопных суставов через 1,5 года после демонтажа АВФ

**Figure 4.** X-ray and photograph of the patient's feet and ankle joints 1.5 years after dismantling the external fixation device

## ОБСУЖДЕНИЕ

Согласно L.I. Sanders и R.G. Frykberg, нейроостеоартропатия Шарко поражает область голеностопного и подтаранного суставов (4 и 5 типы по Sanders) с частотой до 10% случаев [20]. Особое значение эта зона имеет из-за особенностей кровоснабжения таранной кости, повышенных рисков асептического некроза и роли в опороспособности конечности при функциональной нагрузке. Несмотря на то, что данная локализация у пациентов с нейроостеоартропатией Шарко встречается реже, чем патология суставов Лисфранка и Шопара (до 27,60 и 30,35% соответственно), поражение области голеностопного сустава протекает тяжелее [21]. При наличии дистальной нейропатии пациенты продолжают ходить с полной нагрузкой на пораженный сегмент, что приводит к развитию патологических переломов, в частности к переломам таранной кости. При диабетической нейроостеоартропатии происходит нарушение в системе RANKL-RANK-OPG, в связи с чем превалирует продукция остеокластов и, как следствие, костная резорбция. Также к активации RANKL приводит повышение уровня провоспалительных цитокинов на фоне локальной воспалительной реакции. Все это снижает репаративные возможности костной ткани и приводит к ее постепенному разрушению [22, 23]. Формируются тотальные и субтотальные дефекты таранной кости, многоплоскостные деформации, а также нестабильность голеностопного сустава [24], что ведет к неопорности конечности и требует выполнения оперативных вмешательств.

При этом, несмотря на большой выбор методов и способов фиксации, возможность проведения одноэтапных реконструктивных вмешательств у пациентов, которые не готовы к длительному многоэтапному вмешательству для восстановления длины пораженного сегмента, не теряет свою актуальность.

Предложенный нами метод оперативного вмешательства при тотальном разрушении таранной кости у пациентов с остеоартропатией Шарко более удобен и прост для адаптации дисконгруэнтных друг к другу поверхностей пяточной и

большеберцовой костей при проведении пяточно-большеберцового артродеза. На данную методику получен патент РФ № 2782784 от 02.11.22 «Способ пяточно-большеберцового артродеза при нейроостеоартропатии Шарко».

По нашему мнению, такой способ выполнения пяточно-большеберцового артродеза является методом выбора у пациентов с остеоартропатией Шарко при 4 и 5 типах по Sanders. Он позволяет выполнить оперативное лечение в один этап с максимально возможным сохранением размеров пяточной кости, не прибегая к использованию дополнительных костных трансплантатов и не увеличивая сроки фиксации сегмента.

В настоящее время, анализируя результаты применения аппаратов внешней фиксации для достижения стабильного костного артродеза, нет возможности доказательно сформулировать стандартный алгоритм действий, позволяющий определить достоверно продолжительность внешней фиксации, режимы функциональной нагрузки, ее начало и продолжительность, особенности ортезного сопровождения.

Внедренная в клиническую практику технология реконструкции заднего отдела стопы для формирования пяточно-большеберцового костного блока является одним из вариантов эффективного и технически простого восстановления опороспособности конечности у пациентов с нейроостеоартропатией Шарко.

## ЗАКЛЮЧЕНИЕ

Предложенный нами метод пяточно-большеберцового артродеза при наличии больших костных дефектов заднего отдела стопы отличается очевидной простотой применения в повседневной практике. Мы надеемся, что наш опыт будет интересен для коллег, занимающихся реконструкцией стопы, в том числе с применением чрескостного остеосинтеза. По нашему мнению, предложенный нами способ выполнения артродеза имеет перспективу внедрения в клиническую практику при лечении пациентов с нейроостеоартропатией Шарко и может служить альтернативой известным методикам.

## ДОПОЛНИТЕЛЬНАЯ ИНФОРМАЦИЯ

### Заявленный вклад авторов

Все авторы сделали эквивалентный вклад в подготовку публикации.

Все авторы прочли и одобрили финальную версию рукописи статьи. Все авторы согласны нести ответственность за все аспекты работы, чтобы обеспечить надлежащее рассмотрение и решение всех возможных вопросов, связанных с корректностью и надежностью любой части работы.

**Источник финансирования.** Авторы заявляют об отсутствии внешнего финансирования при проведении исследования.

**Возможный конфликт интересов.** Авторы декларируют отсутствие явных и потенциальных конфликтов интересов, связанных с публикацией настоящей статьи.

**Этическая экспертиза.** Исследование одобрено локальным этическим комитетом ФГАО ВО «Российский национальный исследовательский медицинский университет им. Н.И. Пирогова» Минздрава России.

**Информированное согласие на публикацию.** Авторы получили письменное согласие пациентов на участие в исследовании и публикацию результатов.

## ЛИТЕРАТУРА [REFERENCES]

- Rogers L.C., Frykberg R.G., Armstrong D.G., Boulton A.J., Edmonds M., Van G.H. et al. The Charcot foot in diabetes. *Diabetes Care*. 2011;34(9):2123-2129. doi: 10.2337/dc11-0844.
- Gratwohl V., Jentzsch T., Schöni M., Kaiser D., Berli M.C., Böni T. et al. Long-term follow-up of conservative treatment of Charcot feet. *Arch Orthop Trauma Surg*. 2022;142(10):2553-2566. doi: 10.1007/s00402-021-03881-5.
- Blume P.A., Sumpio B., Schmidt B., Donegan R. Charcot neuroarthropathy of the foot and ankle: diagnosis and management strategies. *Clin Podiatr Med Surg*. 2014;31(1):151-172. doi: 10.1016/j.cpm.2013.09.007.
- Sticha R.S., Frascione S.T., Wertheimer S.J. Major arthrodeses in patients with neuropathic arthropathy. *J Foot Ankle Surg*. 1996;35(6):560-566. doi: 10.1016/s1067-2516(96)80130-x.
- Zgonis T., Stapleton J.J., Jeffries L.C., Girard-Powell V.A., Foster L.J. Surgical treatment of Charcot neuropathy. *AORN J*. 2008;87(5):971-990. doi: 10.1016/j.aorn.2008.03.002.
- Pinzur M.S. Surgical treatment of the Charcot foot. *Diabetes Metab Res Rev*. 2016;32 Suppl 1:287-291. doi: 10.1002/dmrr.2750.
- Stuto A.C., Stapleton J.J. Surgical Considerations for the Acute and Chronic Charcot Neuroarthropathy of the Foot and Ankle. *Clin Podiatr Med Surg*. 2022;39(2):331-341. doi: 10.1016/j.cpm.2021.11.005.
- Rochman R., Jackson Hutson J., Alade O. Tibiocalcaneal arthrodesis using the Ilizarov technique in the presence of bone loss and infection of the talus. *Foot Ankle Int*. 2008;29(10):1001-1008. doi: 10.3113/FAI.2008.1001.
- Steele J.R., Kadakia R.J., Cunningham D.J., Dekker T.J., Kildow B.J., Adams S.B. Comparison of 3D Printed Spherical Implants versus Femoral Head Allografts for Tibiocalcaneal Arthrodesis. *J Foot Ankle Surg*. 2020;59(6):1167-1170. doi: 10.1053/j.jfas.2019.10.015.

## DISCLAIMERS

### Author contribution

All authors made equal contributions to the study and the publication.

All authors have read and approved the final version of the manuscript of the article. All authors agree to bear responsibility for all aspects of the study to ensure proper consideration and resolution of all possible issues related to the correctness and reliability of any part of the work.

**Funding source.** This study was not supported by any external sources of funding.

**Disclosure competing interests.** The authors declare that they have no competing interests.

**Ethics approval.** The study was approved by the local ethics committee of Pirogov Russian National Research Medical University.

**Consent for publication.** The authors obtained written consent from patients to participate in the study and publish the results..

- Love B., Alexander B., Ray J., Halstrom J., Barranco H., Solar S. et al. Outcomes of Tibiocalcaneal Arthrodesis in High-Risk Patients: An Institutional Cohort of 18 Patients. *Indian J Orthop*. 2020;54(1):14-21. doi: 10.1007/s43465-020-00048-z.
- Caravaggi C.M., Sganzeroli A.B., Galenda P., Balardo M., Gherardi P., Simonetti D. et al. Long-term follow-up of tibiocalcaneal arthrodesis in diabetic patients with early chronic Charcot osteoarthropathy. *J Foot Ankle Surg*. 2012;51(4):408-411. doi: 10.1053/j.jfas.2012.04.007.
- Vitiello R., Perna A., Peruzzi M., Pitocco D., Marco G. Clinical evaluation of tibiocalcaneal arthrodesis with retrograde intramedullary nail fixation in diabetic patients. *Acta Orthop Traumatol Turc*. 2020;54(3):255-261. doi: 10.5152/j.aott.2020.03.334.
- Оснач С.А., Оболенский В.Н., Процко В.Г., Борзунов Д.Ю., Загородний Н.В., Тамоев С.К. Метод двухэтапного лечения пациентов с тотальными и субтотальными дефектами стопы при нейроостеоартропатии Шарко. *Гений ортопедии*. 2022;28(4):523-531. doi: 10.18019/1028-4427-2022-28-4-523-531.
- Osnach S., Obolensky V., Protsko V., Borzunov D., Zagorodniy N., Tamoev S. Method of two-stage treatment of total and subtotal defects of the foot in Charcot neuroosteoarthropathy. *Genij Ortopedii*. 2022;28(4):523-531. (In Russian). doi: 10.18019/1028-4427-2022-28-4-523-531.
- Berkowitz M.J., Clare M.P., Walling A.K., Sanders R. Salvage of failed total ankle arthroplasty with fusion using structural allograft and internal fixation. *Foot Ankle Int*. 2011;32(5):S493-502. doi: 10.3113/FAI.2011.0493.
- Jeng C.L., Campbell J.T., Tang E.Y., Cerrato R.A., Myerson M.S. Tibiocalcaneal arthrodesis with bulk femoral head allograft for salvage of large defects in the ankle. *Foot Ankle Int*. 2013;34(9):1256-1266. doi: 10.1177/1071100713488765.
- Clowers B.E., Myerson M.S. A novel surgical technique for the management of massive osseous defects in the hindfoot with bulk allograft. *Foot Ankle Clin*. 2011;16(1):181-189. doi: 10.1016/j.fcl.2010.12.005.



17. Ramhamadany E., Chadwick C., Davies M.B. Treatment of Severe Avascular Necrosis of the Talus Using a Novel Keystone-Shaped 3D-Printed Titanium Truss Implant. *Foot Ankle Orthop.* 2021;6(4):24730114211043516. doi: 10.1177/24730114211043516.
18. LaPorta G.A., Nasser E.M., Mulhern J.L. Tibiocalcaneal arthrodesis in the high-risk foot. *J Foot Ankle Surg.* 2014;53(6):774-786. doi: 10.1053/j.jfas.2014.06.027.
19. Yoho R.M., Frerichs J., Dodson N.B., Greenhagen R., Geletta S. A comparison of vitamin D levels in non-diabetic and diabetic patient populations. *J Am Podiatr Med Assoc.* 2009;99(1):35-41. doi: 10.7547/0980035.
20. Sanders L.I., Frykberg R.G. The Charcot foot. In: Levin and O'Neal's The Diabetic Foot. 7<sup>th</sup> edn. Philadelphia: Mosby Elsevier; 2007. 258 p.
21. Trepman E., Nihal A., Pinzur M.S. Current topics review: Charcot neuroarthropathy of the foot and ankle. *Foot Ankle Int.* 2005;26(1):46-63. doi: 10.1177/107110070502600109.
22. Ndip A., Williams A., Jude E.B., Serracino-Inglott F., Richardson S., Smyth J.V. et al. The RANKL/RANK/OPG signaling pathway mediates medial arterial calcification in diabetic Charcot neuroarthropathy. *Diabetes.* 2011;60(8): 2187-2196. doi: 10.2337/db10-1220.
23. Kaynak G., Birsal O., Güven M.F., Oğüt T. An overview of the Charcot foot pathophysiology. *Diabet Foot Ankle.* 2013;4. doi: 10.3402/dfa.v4i0.21117.
24. Wukich D.K., Raspovic K.M., Hobizal K.B., Sadoskas D. Surgical management of Charcot neuroarthropathy of the ankle and hindfoot in patients with diabetes. *Diabetes Metab Res Rev.* 2016;32 Suppl 1:292-296. doi: 10.1002/dmrr.2748.

#### Сведения об авторах

- ✉ **Виноградов Владимир Алексеевич**  
 Адрес: Россия, 117198, г. Москва, ул. Миклухо-Маклая, д. 6  
<https://orcid.org/0000-0001-5228-5130>  
 e-mail: vovavin15@gmail.com
- Оснач Станислав Александрович**  
<https://orcid.org/0000-0003-4943-3440>  
 e-mail: stas-osnach@yandex.ru
- Процко Виктор Геннадьевич** — д-р мед. наук  
<https://orcid.org/0000-0002-5077-2186>  
 e-mail: 89035586679@mail.ru
- Оболенский Владимир Николаевич** — канд. мед. наук  
<https://orcid.org/0000-0003-1276-5484>  
 e-mail: gkb13@mail.ru
- Кузнецов Василий Викторович** — канд. мед. наук  
<https://orcid.org/0000-0001-6287-8132>  
 e-mail: vkuznecovniito@gmail.com
- Тамоев Саргон Константинович** — канд. мед. наук  
<https://orcid.org/0000-0001-8748-0059>  
 e-mail: sargonik@mail.ru

#### Authors' information

- ✉ **Vladimir A. Vinogradov**  
 Address: 6, Miklukho-Maklaya st., Moscow, 117198, Russia  
<https://orcid.org/0000-0001-5228-5130>  
 e-mail: vovavin15@gmail.com
- Stanislav A. Osnach**  
<https://orcid.org/0000-0003-4943-3440>  
 e-mail: stas-osnach@yandex.ru
- Victor G. Protsko** — Dr. Sci. (Med.)  
<https://orcid.org/0000-0002-5077-2186>  
 e-mail: 89035586679@mail.ru
- Vladimir N. Obolenskiy** — Cand. Sci. (Med.)  
<https://orcid.org/0000-0003-1276-5484>  
 e-mail: gkb13@mail.ru
- Vasily V. Kuznetsov** — Cand. Sci. (Med.)  
<https://orcid.org/0000-0001-6287-8132>  
 e-mail: vkuznecovniito@gmail.com
- Sargon K. Tamoev** — Cand. Sci. (Med.)  
<https://orcid.org/0000-0001-8748-0059>  
 e-mail: sargonik@mail.ru