

## Исходы онкоэндопротезирования у детей и подростков при злокачественных новообразованиях конечностей: систематический обзор литературы

В.И. Зорин<sup>1,2</sup>, С.В. Виссарионов<sup>1</sup>, А.Ю. Макаров<sup>1</sup>, Т.С. Рыбинских<sup>1</sup>,  
К.Н. Родионова<sup>1</sup>

<sup>1</sup> ФГБУ «Национальный медицинский исследовательский центр детской травматологии и ортопедии им. Г.И. Турнера» Минздрава России, г. Санкт-Петербург, Россия

<sup>2</sup> ФГБОУ ВО «Северо-Западный государственный медицинский университет им. И.И. Мечникова» Минздрава России, г. Санкт-Петербург, Россия

### Реферат

**Актуальность.** При саркомах костей конечностей у детей операцией выбора до 1980-х гг. являлась ампутация. Создание и совершенствование протоколов химиотерапии, лучевой терапии, развитие хирургической техники и имплантатов кардинально изменили возможности и результаты оказания помощи данной группе пациентов. В настоящее время органосохраняющая технология онкологического эндопротезирования является методом выбора в хирургическом лечении детей с саркомами конечностей.


**Целью систематического обзора** является анализ исходов онкологического эндопротезирования у детей и подростков.


**Материал и методы.** Поиск источников выполнялся в базах данных Google Scholar, PubMed, ScienceDirect, eLIBRARY по ключевым словам «endoprosthesis, tumors, children, эндопротезы, злокачественные опухоли, дети» с глубиной поиска с 2000 по 2024 г. Выполнялся анализ следующих данных: количество пациентов, пол, возраст, период наблюдения, диагноз, локализация опухоли, тип устанавливаемого эндопротеза, наличие осложнений, результаты оценки функции конечности по шкале Musculoskeletal Tumor Society (MSTS) в процентах, общая выживаемость и выживаемость эндопротеза.

**Результаты.** В анализируемый материал вошли данные из 30 статей, включающих всего 792 пациента в возрасте от 2 до 18 лет, из них 422 мальчика и 370 девочек. Средний возраст — 11,4 года, средний период наблюдения — 6,5 лет. На первом месте по встречаемости расположилась остеосаркома — 716 (88,8%) наблюдений, на втором — саркома Юинга — 67 (8,3%). Чаще всего выполнялось эндопротезирование дистального отдела бедренной кости — 573 (71,1%), а также проксимального отдела большеберцовой кости — 148 (18,3%). Наиболее часто используемый тип эндопротеза — неинвазивно удлиняемый — 540 (67%). Было зафиксировано 756 осложнений, частота встречаемости — 96%. В структуре осложнений преобладали онкологические и ортопедические осложнения на фоне роста ребенка — 188 (25%) и 166 (22%) соответственно. Общая выживаемость пациентов за 5 и 10 лет составила в среднем 81,68% и 77,63% соответственно при среднем значении выживаемости эндопротеза 53,93% за десятилетний период.

**Заключение.** Полученные данные свидетельствуют о крайне высокой частоте осложнений при онкопротезировании у детей, преимущественно ортопедических, что требует анализа и разработки мер по их предупреждению, а также организационных решений для коррекции данных нарушений.

**Ключевые слова:** эндопротезирование, онкопротезирование, злокачественные опухоли, дети, перипротезные пеломы, перипротезная инфекция.

 **Для цитирования:** Зорин В.И., Виссарионов С.В., Макаров А.Ю., Рыбинских Т.С., Родионова К.Н. Исходы онкоэндопротезирования у детей и подростков при злокачественных новообразованиях конечностей: систематический обзор литературы. *Травматология и ортопедия России*. <https://doi.org/10.17816/2311-2905-17569>.

 Зорин Вячеслав Иванович; e-mail: zoringlu@yandex.ru

Рукопись получена: 21.06.2024. Рукопись одобрена: 08.08.2024. Статья опубликована онлайн: 15.11.2024.

© Зорин В.И., Виссарионов С.В., Макаров А.Ю., Рыбинских Т.С., Родионова К.Н., 2024



## Outcomes of Oncological Endoprosthesis in Children and Adolescents with Malignant Limb Tumors: A Systematic Review

Vyacheslav I. Zorin<sup>1,2</sup>, Sergei V. Vissarionov<sup>1</sup>, Alexandr Yu. Makarov<sup>1</sup>, Timofey S. Rybinskikh<sup>1</sup>, Kristina N. Rodionova<sup>1</sup>

<sup>1</sup> H. Turner National Medical Research Center for Children's Orthopedics and Trauma Surgery, St. Petersburg, Russia

<sup>2</sup> Mechnikov North-Western State Medical University, St. Petersburg, Russia

### Abstract

**Background.** Amputation was historically the primary surgical intervention for children with limb bone sarcomas. However, the development and refinement of chemotherapy and radiotherapy protocols, along with advances in surgical techniques and implants, have significantly altered the treatment landscape for these patients. Currently, limb-sparing oncological endoprosthesis is the preferred surgical approach for treating limb sarcomas in children.

**The aim of the systematic review** is to analyze the outcomes of oncological endoprosthesis in children and adolescents.

**Methods.** A comprehensive literature search was performed in Google Scholar, PubMed, ScienceDirect, and eLIBRARY databases focusing on the keywords "endoprosthesis, tumors, children" from the year 2000 onwards. Data collection included patient demographics (number of patients, gender, age), follow-up period, disease diagnosis, tumor localization, type of endoprosthesis used, complications, functional outcomes based on the Musculoskeletal Tumor Society score (MSTS) in percentages, overall survival rates, and prosthesis survival rates.

**Results.** The review included the data from 30 articles on a total of 792 patients aged 2 to 18 years, with 422 males and 370 females. The average age was 11.4 years, and the average follow-up period was 6.5 years. Osteosarcoma was the most common diagnosis, accounting for 716 (88.8%) cases, followed by Ewing sarcoma with 67 (8.3%) cases. Distal femur endoprosthesis were performed most frequently (573 cases, 71.1%), followed by proximal tibia endoprosthesis (148 cases, 18.3%). The most commonly used type of endoprosthesis was the non-invasively extendable type (540 cases, 67%). A total of 756 complications were recorded, resulting in a complication rate of 96%. The complications were predominantly oncological (188 cases, 25%) and pediatric orthopedic (166 cases, 22%). The 5-year and 10-year overall survival rates were 81.68% and 77.63%, respectively, with an average prosthesis survival rate of 53.93%.

**Conclusion.** The data obtained indicate an extremely high frequency of complications during oncological prosthetics in children, mainly of an orthopedic profile, which requires analysis and development of measures to prevent them, as well as organizational solutions for the correction of these disorders.

**Keywords:** endoprosthesis, oncological endoprosthesis, malignant tumors, children, periprosthetic fractures, periprosthetic infection.

**Cite as:** Zorin V.I., Vissarionov S.V., Makarov A.Yu., Rybinskikh T.S., Rodionova K.N. Outcomes of Oncological Endoprosthesis in Children and Adolescents with Malignant Limb Tumors: A Systematic Review. *Traumatology and Orthopedics of Russia*. (In Russian). <https://doi.org/10.17816/2311-2905-17569>.

✉ Vyacheslav I. Zorin; e-mail: zoringlu@yandex.ru

Submitted: 21.06.2024. Accepted: 08.08.2024. Published Online: 15.11.2024.

© Zorin V.I., Vissarionov S.V., Makarov A.Yu., Rybinskikh T.S., Rodionova K.N., 2024

## ВВЕДЕНИЕ

Первичные злокачественные опухоли костей составляют 0,001% от всех впервые выявленных злокачественных новообразований. Заболеваемость составляет 1 случай на 100 000 населения, большая часть из них приходится на детский и подростковый возраст [1]. В прошлом единственным вариантом лечения была операция ампутации пораженной конечности. Даже при таком радикальном вмешательстве пятилетняя выживаемость после ампутации была неизменно низкой, особенно у детей, не превышая 20% [2].

С развитием химиотерапии и увеличением выживаемости пациентов с опухолями скелета встал вопрос об альтернативном ампутации лечению. В настоящее время не обнаружено убедительных данных о разнице в выживаемости и частоте местных рецидивов опухолей у пациентов после ампутации пораженной конечности и органосохраняющих операций [3]. Однако эндопротезирование у данной группы пациентов связано с высокой частотой различных осложнений, которые требуют дополнительных хирургических вмешательств и препятствуют достижению удовлетворительного функционального результата [3].

Особенные осложнения в виде расхождения длины конечностей (limb length discrepancy — LLD) возникают при работе с педиатрическими пациентами. Например, резекция дистальной части бедренной кости у детей младше 10 лет приводит к задержке роста конечности до 1,6 см каждый год, вследствие чего разница в длине конечностей может достигать 10–20 см на момент окончания роста скелета [3]. Малые выборки и их гетерогенность в различных публикациях не позволяют полноценно проанализировать исходы онкоэндопротезирования у детей и подростков, что осложняет определение тактики лечения данной группы пациентов [4].

*Цель обзора* — анализ исходов онкологического эндопротезирования у детей и подростков.

## МАТЕРИАЛ И МЕТОДЫ

Проведен поиск публикаций в электронных базах данных Google Scholar, PubMed, ScienceDirect, eLIBRARY по ключевым словам: «endoprosthesis, tumors, children, эндопротезы, злокачественные опухоли, дети» с 2000 по 2023 г.

*Критерии включения* публикаций в систематический анализ:

- 1) статьи на русском или английском языке;
- 2) доступен полный текст;
- 3) возрастная категория пациентов до 18 лет;
- 4) тип публикации: исследование случай-контроль, исследование клинической серии, клиническое наблюдение.

*Критерии исключения:*

- 1) дубликаты;
- 2) источники без упоминаний об опухолях или эндопротезах;
- 3) в ходе изучения текста выяснено, что не выполнялось онкоэндопротезирование или выполнялось только взрослым;
- 4) отсутствие сведений об осложнениях, либо отчет только об инфекционных осложнениях;
- 5) смешивание результатов эндопротезирования взрослых и детей.

Выполнялся анализ следующих данных: количество пациентов, пол, возраст, период наблюдения, диагноз, локализация опухоли, тип устанавливаемого эндопротеза, наличие осложнений, результаты оценки функции конечности по шкале Musculoskeletal Tumor Society (MSTS) в процентах, показатели выживаемости больных, продолжительность безрецидивной выживаемости эндопротезов, частота и структура осложнений после эндопротезирования.

Для описания и классификации осложнений онкологического эндопротезирования в анализируемой литературе использовалась классификационная схема Henderson. В соответствии с данной классификацией определены пять типов осложнений. В 2014 г. Международным обществом по органосохраняющим операциям (International Society of Limb Salvage — ISOLS) данная классификация была дополнена шестым типом — педиатрическими осложнениями. Эта категория включает осложнения, связанные с блокированием зоны роста и формированием деформации, а также диспластические изменения сустава на фоне протезирования [5].

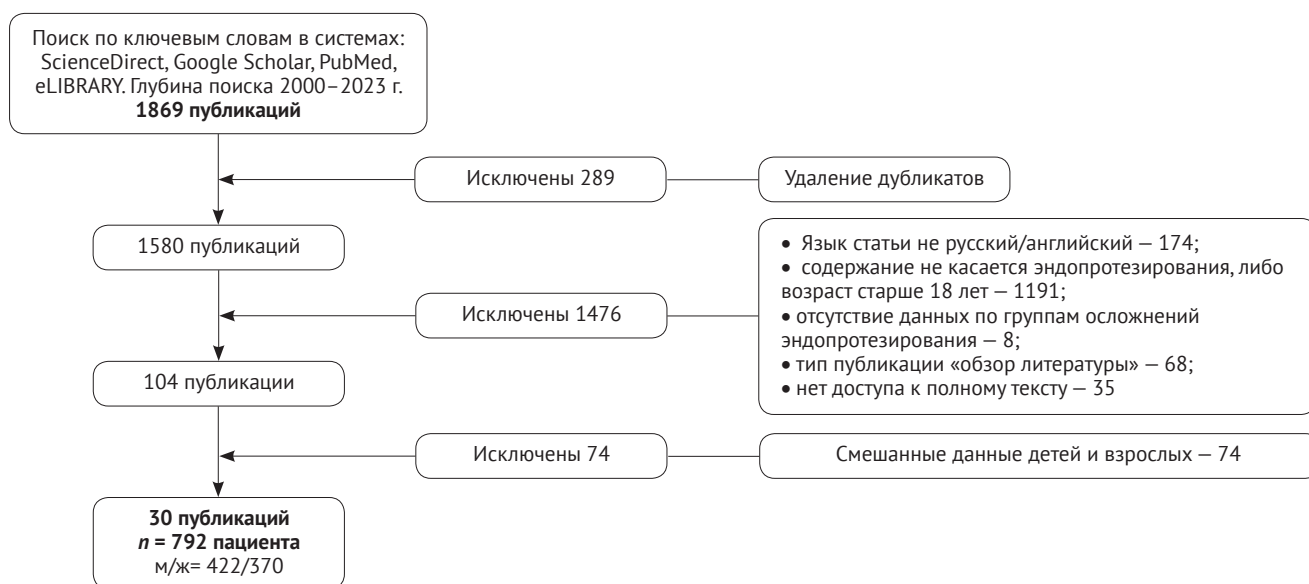
## Статистический анализ

Сбор, хранение и анализ полученных данных проводились с помощью программы Microsoft Excel 2019. Для описания данных использованы абсолютные и относительные значения того или иного признака, а также медиана (Me) и межквартильный размах. С целью проверки нулевых гипотез использован непараметрический U-критерий Манна–Уитни. Различия признавались статистически значимыми при уровне двусторонней значимости  $p < 0,05$ .

## РЕЗУЛЬТАТЫ

Из найденных при поиске публикаций после применения критериев исключения отобрано 30 статей, по данным которых выполнены сбор и анализ интересующей информации [1, 6–34].

Схема отбора публикаций с представлением количественных данных представлена на рисунке 1.



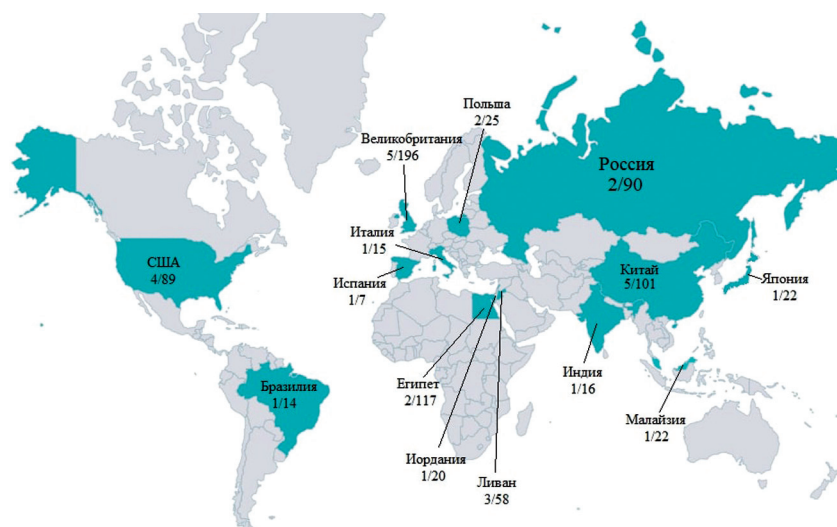
**Рис. 1.** Блок-схема отбора публикаций  
**Figure 1.** Flowchart of literature screening process

Отобранные источники включали данные о 792 пациентах в возрасте от 2 до 18 лет, средний возраст которых составил 11,4 года. Гендерный состав: 422 мальчика и 370 девочек. Средний период наблюдения за пациентами, указанный в публикациях, составил 6,5 лет.

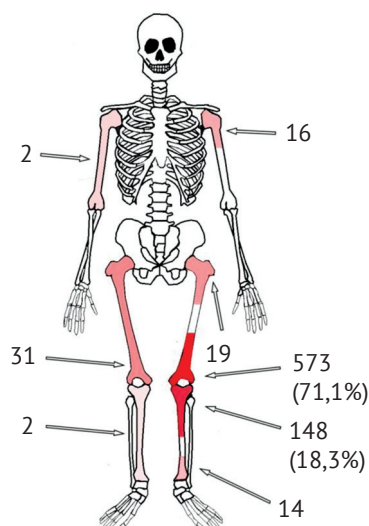
Научные исследования были проведены онкологическими и ортопедическими центрами, а также специализированными университетскими клиниками. В количественном выражении больше всего публикаций принадлежало авторам из Китая [10, 25, 29, 32, 33], Великобритании [21, 24, 26, 27, 30], США [9, 11, 22, 23], Египта [7, 34], России [1, 8], Польши [15, 20], Ливана [12, 18, 28]. Более подробно информация о географии, количестве и емкости публикаций по пациентам отражена на рисунке 2.

Структура морфологических диагнозов подтверждает известную статистику злокачественных новообразований опорно-двигательного аппарата у детей и подростков. Преобладали остеогенная саркома — 716 (88,8%) и саркома Юинга — 67 (8,3%) наблюдений. Остальные опухоли костей встречались крайне редко: эмбриональная рабдомиосаркома — 1 случай, хондросаркома — 3, гигантоклеточная опухоль с малигнизацией — 1, плеоморфная саркома — 5 наблюдений. Кроме того, в 13 случаях описаны пациенты, имеющие костные метастазы при первичном диагнозе «остеосаркома» и «саркома Юинга».

Локализация опухолей, по поводу которых выполнялось эндопротезирование, представлена на рисунке 3. Преобладали зоны дистального отдела бедренной кости и проксимального отдела большеберцовой кости.



**Рис. 2.** География включенных в систематический обзор исследований (количество исследований/количество пациентов)  
**Figure 2.** Geographic distribution of studies included in the systematic review (indicating the number of studies/number of patients)



**Рис. 3.** Локализация опухолей  
**Figure 3.** Tumor localization

В органосохраняющей хирургии злокачественных поражений конечностей у детей наиболее востребованным является неинвазивно удлиняемый тип конструкции с магнитным механизмом удлинения. По данным анализа публикаций, указанный вариант эндопротеза использовали в лечении 540 (67%) пациентов. Эндопротезы, удлиняемые хирургически (мини-инвазивно, через ограниченный доступ) использовались значительно реже — у 42 (5,2%) пациентов. Модульные конструкции имплантатов нашли применение у 211 (26,2%) больных. В одном исследовании упоминались эндопротезы монолитной конструкции, изготовленные с помощью 3D-печати — 13 (1,6%).

Результаты лечения неразрывно связаны с возникающими осложнениями эндопротезирования. Структура и статистика осложнений в соответствии с классификацией Henderson–ISOLS [5] приведены в таблице 1. Зафиксировано 756 осложнений у 792 пациентов, что составило 96%. У ряда пациентов было по два и более осложнения.

Таблица 1

**Структура осложнений по классификации Henderson–ISOLS**

Тип осложнений	Варианты и количество осложнений
<b>I</b>	
Мягкотканые Всего 82 (11%): <ul style="list-style-type: none"> <li>• функциональные — 34 (41%)</li> <li>• дефект закрытия — 48 (59%)</li> </ul>	Нейропатия — 15 (18%) Контрактура — 25 (30%) Дефекты связок и сухожилий — 8 (10%) Расхождение раны — 12 (15%) Некрозы — 12 (15%) Замедленное заживление — 10 (12%)
<b>II</b>	
Асептическая нестабильность эндопротеза	Нестабильность эндопротеза при отсутствии структурных или инфекционных причин в общей структуре осложнений — 74 (9,71%)
<b>III</b>	
Структурные Всего 134 (17%): <ul style="list-style-type: none"> <li>• связанные с эндопротезом (поломка и выход из строя элементов конструкции, механизма удлинения) — 94 (70%)</li> <li>• связанные с костью (перипротезный перелом) — 40 (30%)</li> </ul>	Поломка механизма удлинения — 41 (31%) Поломка элементов протеза — 53 (39%) Перипротезный перелом — 40 (30%)
<b>IV</b>	
Инфекционные Всего 112 (15%)	Поверхностная инфекция мягких тканей — 14 (12%) Перипротезная инфекция — 78 (70%) Инфекция, потребовавшая ампутации — 20 (18%)
<b>V</b>	
Онкологические осложнения Всего 188 (25%)	Локальный рецидив — 160 (85%) Метастатический рецидив — 28 (15%)
<b>VI</b>	
Педиатрические осложнения Всего 166 (22%)	LLD > 2 см — 138 (83%) Деформация конечности — 15 (9%) Дисплазия сустава, обусловленная наличием протеза (вывих, подвывих протеза) — 13 (8%)



В структуре типов осложнений преобладали онкологические и педиатрические осложнения. Реже всего приводились данные об асептической нестабильности имплантата, однако данное осложнение встречалось у каждого десятого пациента. Детально структура осложнений по классификации Henderson–ISOLS представлена на рисунке 4.

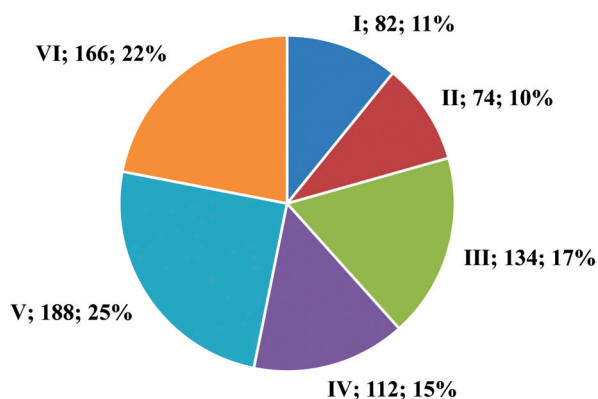


Рис. 4. Структура осложнений по типам Henderson–ISOLS

Figure 4. The structure of complications by their types according to the Henderson-ISOLS classification

На основе анализа данных были рассчитаны показатели выживаемости эндопротезов и пациентов. За выживаемость эндопротеза принимался факт возникновения ситуации, влекущей за собой необходимость ревизии с последующей заменой частей имплантата, такой как поломки, глубокие инфекции, другие причины. Оценка проводилась за пятилетний период с момента установки протеза. В течение 5 лет ревизия потребовалась в 334 (42%) случаях, таким образом, средняя выживаемость конструкции в течение 5 лет составила 58%. С учетом высокой частоты осложнений V типа проведена оценка выживаемости пациентов на рубеже 5 и 10 лет, которая составила 80,0% и 78,5% соответственно.

Уровень качества жизни оценивался во всех публикациях по шкале Musculoskeletal Tumor Society (MSTS). Некоторые авторы использовали систему с максимальным показателем в 30 баллов, остальные представляли результаты в процентах. Для удобства и объединения данных все результаты были переведены в проценты, где минимальный результат — 0%, а максимальный — 100%. Затем данные были сгруппированы по длительности наблюдения пациентов: менее 6 и более 6 лет, средний уровень качества жизни составил 85,23% и 80,77% соответственно (рис. 5).

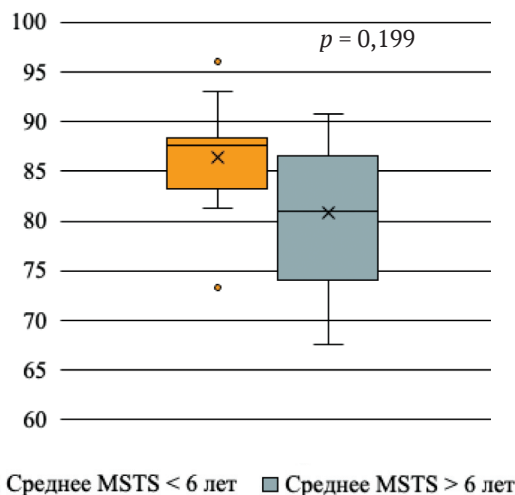


Рис. 5. Качество жизни по шкале MSTS при сроках наблюдения менее и более 6 лет

Figure 5. Quality of life measured by the MSTS scale with follow-up periods of less than 6 years and more than 6 years

Топография новообразований имела преимущественную тропность к дистальному отделу бедренной кости (ДОБК) и проксимальному отделу большеберцовой кости (ПОБК). Соответственно, большая часть пациентов с осложнениями после эндопротезирования относилась к указанной локализации. Так, количество всех осложнений для ДОБК составило 340 (93,15%), для ПОБК — 37(72,54%). При этом уровень качества жизни по шкале MSTS был статистически значимо выше ( $p = 0,0256$ ) в группе ДОБК, где средний показатель составил 86,45% против 73,96% в группе пациентов, оперированных по поводу сарком ПОБК (рис. 6).

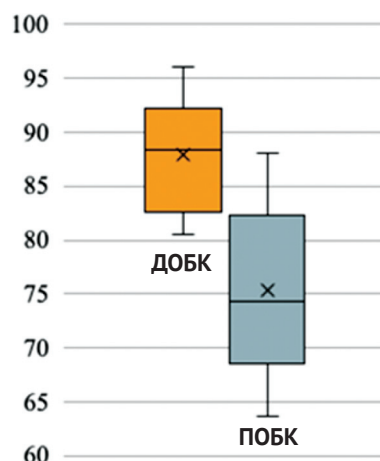


Рис. 6. Качество жизни после операций на различных локализациях

Figure 6. Quality of life after operations on different localizations

Анализ частоты осложнений в зависимости от типа установленного эндопротеза показал 538 осложнений у 530 пациентов, оперированных с имплантацией неинвазивно удлиняемых конструкций, что составило 101,51%. То есть часть пациентов имела одновременно по два и более типа

осложнений. В группе инвазивных и модульных конструкций отмечено 161 осложнение у 197 пациентов, что составило 81,72%. По показателям качества жизни и пятилетней выживаемости протеза не выявлено значимых различий в зависимости от типа эндопротеза (табл. 2).

Таблица 2

Сравнение различных видов эндопротезов

Признак сравнения	Неинвазивно удлиняемый эндопротез	Другие	<i>p</i> -value между признаками сравнения
Медиана MSTS	85%	74,29%	0,1421
Выживаемость протеза за 5 лет	54,3%	60,3%	0,3884

## ОБСУЖДЕНИЕ

Количество публикаций, посвященных проблеме лечения сарком костей скелета у детей, имеет прогрессирующий рост в последнее десятилетие, что говорит, с одной стороны, об актуальности темы, а с другой — о накоплении и осмыслении данных об этом заболевании и современных возможностях лечения. В частности, в настоящее время в 80–85% случаев у детей с саркомами костей может быть применена органосохраняющая хирургия [35]. Вышесказанное обуславливает актуальность анализа современных данных о результатах подобного лечения. К сожалению, из 1869 публикаций работами высокого качества, годными для анализа, оказались всего 30.

До 1970-х гг. преобладающий метод хирургического лечения сарком скелета позволял преодолевать рубеж пятилетней выживаемости не более чем в 25% случаев [36]. Возможности современных протоколов химиотерапии и хирургических технологий обеспечили пятилетний уровень выживаемости у 70% детей с костными саркомами [35, 37]. По полученным нами в ходе анализа данным, показатель пятилетней выживаемости у детей достигает 80%. Подобные результаты в современных условиях позволяют ставить акцент не только на сохранении жизни, но и на ее качестве наравне с детьми в общей популяции. Качество жизни зависит от результатов лечения, частоты и характера потенциальных осложнений агрессивной хирургии и химиотерапии, обеспечивающих достижение стойкой ремиссии.

Согласно полученным в результате анализа данным, основным видом применяемых эндопротезов при лечении сарком у детей являются неинвазивно удлиняемые конструкции, обеспечивающие возможности удлинения оперированной конечности на фоне роста и развития ребенка. Несмотря на высокий процент осложнений структурного типа, показатели качества жизни пациентов для данной группы конструкции были

более высокими, что подтверждает приоритет мини-инвазивности в детской хирургии и ортопедии. К сожалению, неинвазивно удлиняемые конструкции в настоящее время не производятся в Российской Федерации.

Проведенный анализ частоты осложнений выявил их крайне высокий показатель, что согласуется с данными отдельных клинических серий, представленных в различных исследованиях [7, 18]. При этом практически 75% в структуре всех осложнений приходится на неонкологический профиль, связаны с инфекциями и еще чаще — с различными ортопедическими осложнениями.

По полученным данным, опухоли чаще всего возникали во время скачков роста (средний возраст пациентов — 11,4 года), а областью первичной локализации чаще всего служили зоны роста, характеризующиеся максимальной активностью и обеспечивающие значительную часть роста организма (дистальный отдел бедренной и проксимальный отдел большеберцовой костей). Так, осложнения VI типа занимают второе место по частоте, что ставит вопрос о необходимости активного участия детских ортопедов в оказании помощи детям после проведенного онкопротезирования. А.В. Петриченко с соавторами также акцентируют внимание на данной проблеме [38].

С учетом крайне высокой частоты осложнений обращает на себя внимание уровень качества жизни по шкале MSTS — в среднем 86,3% и 80,7% за первые 6 лет наблюдений и остальные последующие годы соответственно, особенно на фоне факта выхода из строя половины эндопротезов за 5 лет с момента установки. Предполагаемыми причинами такого несоответствия могут являться высокая субъективность используемой шкалы, а также игнорирование детьми имеющихся проблем ввиду высокой адаптации и приспособляемости. В ходе проведения исследования и подготовки статьи нами не найдены публикации, изучающие данный факт. Вместе с тем M.G. Vitale с соавтора-

ми ставится вопрос о недостаточной эффективности шкал оценки качества жизни у ортопедических пациентов детского возраста в сравнении с взрослыми больными, в частности по шкале SF-36 [39]. Возможно, схожие особенности присутствуют и оценке качества жизни детей анализируемой группы. Нельзя исключить сугубо методологические особенности в возможностях шкалы, связанных с категорией пациентов. Так, у пациентов, перенесших эндопротезирование по поводу поражения дистального отдела бедра, сохраняется более высокое качество жизни при высокой частоте онкологических осложнений. Так как при метастатическом рецидиве высока вероятность гибели пациента, возникает невозможность дальнейшей оценки состояния его качества жизни, и конечный результат фиксируется на высоком уровне. В случаях же асептического расшатывания процесс растянут на годы, обычно не менее 2–3 лет [40, 41], что скрывает клиническую картину и не беспокоит ребенка.

Важным аспектом, выявленным в ходе проведенного исследования, является практически полное отсутствие работ, посвященных изучению закономерностей развития ортопедической группы осложнений, их профилактике и методам лечения у пациентов детского возраста. Несмотря на дистракционные возможности современных конструкций, механизм удлинения является достаточно сложным с инженерной точки зрения. Как показал анализ, часто возникают его поломки, что не позволяет компенсировать формирующуюся разницу в длине конечностей. Технические реше-

ния, обеспечивающие эндопротезу свойство удлинения, требуют достаточного пространства, что в конечном итоге диктует протяженность резекции кости. Одним из возможных способов преодоления данного недостатка, с одной стороны, является поиск более совершенных технических решений, с другой стороны, когда это возможно по онкологическим принципам, более предпочтительно хирургическое лечение, сохраняющее ростковую зону и сустав. Данные исследования, посвященные ограниченными резекциям и техникам биологической реконструкции в хирургии злокачественных новообразований скелета у детей, являются актуальными [42, 43, 44, 45].

## ЗАКЛЮЧЕНИЕ

Анализ публикаций показал высокий интерес к проблеме эндопротезирования детей со злокачественными новообразованиями скелета. Вместе с тем количество емких публикаций, позволяющих анализировать накопленный мировой медицинской практикой материал, не так значительно. Проведенный анализ показал крайне высокую частоту осложнений онкопротезирования у растущего ребенка, причем преимущественно неонкологического характера. Это диктует необходимость совершенствования технологий онкопротезирования, поиска и развития альтернативных решений, позволяющих сохранить собственный потенциал роста, а также определяет важность участия детского травматолога-ортопеда в лечении и наблюдении данной категории пациентов.

## ДОПОЛНИТЕЛЬНАЯ ИНФОРМАЦИЯ

### *Заявленный вклад авторов*

*Зорин В.И.* — концепция и дизайн исследования, анализ и интерпретация данных, написание и редактирование текста рукописи.

*Виссарионов С.В.* — концепция и дизайн исследования.

*Макаров А.Ю.* — сбор и анализ данных, написание текста рукописи.

*Рыбинских Т.С.* — сбор и анализ данных.

*Родионова К.Н.* — анализ данных.

Все авторы прочли и одобрили финальную версию рукописи статьи. Все авторы согласны нести ответственность за все аспекты работы, чтобы обеспечить надлежащее рассмотрение и решение всех возможных вопросов, связанных с корректностью и надежностью любой части работы.

**Источник финансирования.** Авторы заявляют об отсутствии внешнего финансирования при проведении исследования.

**Возможный конфликт интересов.** Авторы декларируют отсутствие явных и потенциальных конфликтов интересов, связанных с публикацией настоящей статьи.

**Этическая экспертиза.** Не применима.

**Информированное согласие на публикацию.** Не требуется.

## DISCLAIMERS

### *Author contribution*

*Zorin V.I.* — study concept and design, data analysis and interpretation, drafting and editing the manuscript.

*Vissarionov S.V.* — study concept and design.

*Makarov A.Yu.* — data acquisition, analysis and interpretation, drafting the manuscript.

*Rybinskikh T.S.* — data acquisition, analysis and interpretation.

*Rodionova K.N.* — data analysis and interpretation

All authors have read and approved the final version of the manuscript of the article. All authors agree to bear responsibility for all aspects of the study to ensure proper consideration and resolution of all possible issues related to the correctness and reliability of any part of the work.

**Funding source.** This study was not supported by any external sources of funding.

**Disclosure competing interests.** The authors declare that they have no competing interests.

**Ethics approval.** Not applicable.

**Consent for publication.** Not required.



## ЛИТЕРАТУРА [REFERENCES]

1. Большаков Н.А., Артемов А.Ю., Ворочай А.М., Хамин И.Г., Тихонова М.В., Слинин А.С. и др. Эндопротезирование коленного сустава как хирургический этап лечения пациентов детского и подросткового возраста с опухолями костей. *Вопросы гематологии/онкологии и иммунопатологии в педиатрии*. 2019;18(1):55-61. doi: 10.24287/1726-1708-2019-18-1-55-61. Bolshakov N.A., Artemov A.Yu., Vorochai A.M., Khamin I.G., Tikhonova M.V., Slinin A.S. et al. Endoprosthesis reconstruction, as a surgical treatment of children and adolescence with bone tumors around the knee. *Pediatric Hematology/Oncology and Immunopathology*. 2019;18(1):55-61. (In Russian). doi: 10.24287/1726-1708-2019-18-1-55-61.
2. Hagleitner M.M., de Bont E.S., Te Loo D.M. Survival trends and long-term toxicity in pediatric patients with osteosarcoma. *Sarcoma*. 2012;2012:636405. doi: 10.1155/2012/636405.
3. Dotan A., Dadia S., Bickels J., Nirkin A., Flusser G., Issakov J. et al. Expandable endoprosthesis for limb-sparing surgery in children: long-term results. *J Child Orthop*. 2010;4(5):391-400. doi: 10.1007/s11832-010-0270-x.
4. Groundland J.S., Ambler S.B., Houskamp L.D.J., Orriola J.J., Binitie O.T., Letson G.D. Surgical and Functional Outcomes After Limb-Preservation Surgery for Tumor in Pediatric Patients: A Systematic Review. *JBJS Rev*. 2016;4(2):e2. doi: 10.2106/JBJS.RVW.O.00013.
5. Henderson E.R., O'Connor M.I., Ruggieri P., Windhager R., Funovics P.T., Gibbons C.L. et al. Classification of failure of limb salvage after reconstructive surgery for bone tumours : a modified system Including biological and expandable reconstructions. *Bone Joint J*. 2014;96-B(11):1436-1440. doi: 10.1302/0301-620X.96B11.34747.
6. Penna V., Toller E.A., Pinheiro C., Becker R.G. A new approach to partialknee endoprosthesis in primary bone sarcomas. *Rev Bras Ortop*. 2015;44(1):46-51. doi: 10.1016/S2255-4971(15)30048-3.
7. Badr I., Eid T.A., Salem D., Shaheen Ahmed el Dadawy, Habeeb Mohammed el Sawy, Donati Davide Marie et al. Functional outcome and Limb length discrepancy after endoprosthetic reconstruction in skeletally immature patients with bone tumor. *Egyptian Orthop J*. 2019;54(Suppl 1):25-30.
8. Савлаев К.Ф., Петриченко А.В., Иванова Н.М., Шароев Т.А. Осложнения эндопротезирования при опухолях костей у детей. *Quantum Satis*. 2021;4(1-4):19-22. Savlaev K.F., Petrichenko A.V., Ivanova N.M., Sharoev T.A. Complications of endoprosthetics for bone tumors in children. *Quantum Satis*. 2021;4(1-4):19-22. (In Russian).
9. Henderson E.R., Pepper A.M., Letson G.D. What are estimated reimbursements for lower extremity prostheses capable of surgical and nonsurgical lengthening? *Clin Orthop Relat Res*. 2012;470(4):1194-1203. doi: 10.1007/s11999-011-2186-2.
10. Zan P., Shen J., Liu K., Wang H., Cai Z., Ma X. et al. Custom-made semi-joint prosthesis replacement combined ligament advanced reinforcement system (LARS) ligament reconstruction for the limb salvage surgery of malignant tumors in the distal femur in skeletal immature children. *Front Pediatr*. 2023;11:1168637. doi: 10.3389/fped.2023.1168637.
11. Benevenia J., Patterson F., Beebe K., Tucker K., Moore J., Ippolito J. et al. Results of 20 consecutive patients treated with the Repiphysis expandable prosthesis for primary malignant bone. *Springerplus*. 2015;4:793. doi: 10.1186/s40064-015-1582-6.
12. Haidar R., Sagghieh S., Muwakitt S., Mumtaz G., Akel S., Kamzoul R. et al. Limb salvage surgery for children and adolescents with malignant bone tumors in a developing country. *Pediatr Blood Cancer*. 2008; 51(6):787-791. doi: 10.1002/pbc.21696.
13. Futani H., Minamizaki T., Nishimoto Y., Abe S., Yabe H., Ueda T. Long-term follow-up after limb salvage in skeletally immature children with a primary malignant tumor of the distal end of the femur. *J Bone Joint Surg Am*. 2006;88(3):595-603. doi: 10.2106/JBJS.C.01686.
14. Gundavda M.K., Agarwal M.G. Growing Without Pain: The Noninvasive Expandable Prosthesis is Boon for Children with Bone Cancer, as well as Their Surgeons! *Indian J Orthop*. 2019;53(1):174-182. doi: 10.4103/ortho.IJOrtho\_53\_17.
15. Raciborska A., Malesza I., Bilaska K., Koziński T., Pachuta B. Double Endoprosthesis in the Management of Refractory Metastatic Primary Bone Tumors in Children and Young Adults. *Adv Orthop*. 2021;2021:9944702. doi: 10.1155/2021/9944702.
16. Shehadeh A., Al-Qawasmi M., Al Btoush O., Obeid Z. Tibia Multiplanar Deformities and Growth Disturbance Following Expandable Endoprosthetic Distal Femur Replacement. *J Clin Med*. 2022;11(22):6734. doi: 10.3390/jcm11226734.
17. Staals E.L., Colangeli M., Ali N., Casanova J.M., Donati D.M., Manfrini M. Are Complications Associated With the Repiphysis® Expandable Distal Femoral Prosthesis Acceptable for Its Continued Use? *Clin Orthop Relat Res*. 2015;473(9):3003-3013. doi: 10.1007/s11999-015-4355-1.
18. Masrouha K., Abboud M., Saab R., Muwakitt S.A., Houry N., Haidar R. et al. Long-term follow-up of children treated with the Repiphysis expandable prosthesis for lower extremity bone sarcoma. *J Pediatr Orthop B*. 2022;31(2):e258-e263. doi: 10.1097/BPB.0000000000000891.
19. Torner F., Segur J.M., Ullot R., Soldado F., Domenech P., DeSena L. et al. Non-invasive expandable prosthesis in musculoskeletal oncology paediatric patients for the distal and proximal femur. First results. *Int Orthop*. 2016;40(8):1683-1688. doi: 10.1007/s00264-016-3163-x.
20. Raciborska A., Bilaska K., Malesza I., Rodriguez-Galindo C., Pachuta B. Distal Tibial Reconstruction in the Management of Primary Bone Tumors in Children and Adolescents. *Foot Ankle Int*. 2021;42(11):1447-1453. doi: 10.1177/10711007211012690.
21. Sewell M.D., Spiegelberg B.G., Hanna S.A., Aston W.J., Bartlett W., Blunn G.W. et al. Total femoral endoprosthetic replacement following excision of bone tumours. *J Bone Joint Surg Br*. 2009;91(11):1513-1520. doi: 10.1302/0301-620X.91B11.21996.
22. Ahlmann E.R., Menendez L.R., Kermani C., Gotha H. Survivorship and clinical outcome of modular endoprosthetic reconstruction for neoplastic disease of the lower limb. *J Bone Joint Surg Br*. 2006;88(6):790-795. doi: 10.1302/0301-620X.88B6.17519.

23. Cipriano C.A., Gruzina I.S., Frank R.M., Gitelis S., Virkus W.W. Frequent complications and severe bone loss associated with the repiphysis expandable distal femoral prosthesis. *Clin Orthop Relat Res.* 2015;473(3): 831-838. doi: 10.1007/s11999-014-3564-3.
24. Sambri A., Staals E., Medellin M.R., Abudu A., Gikas P., Pollock R. et al. Stanmore noninvasive extendible endoprosthesis in the treatment of bone sarcoma in the preadolescent. *J Surg Oncol.* 2019;120(2):176-182. doi: 10.1002/jso.25501.
25. Gong T., Lu M., Min L., Luo Y., Tu C. Reconstruction of a 3D-printed endoprosthesis after joint-preserving surgery with intraoperative physeal distraction for childhood malignancies of the distal femur. *J Orthop Surg Res.* 2023;18(1):534. doi: 10.1186/s13018-023-04037-4.
26. Gilg M.M., Gaston C.L., Jeys L., Abudu A., Tillman R.M., Stevenson J.D. et al. The use of a non-invasive extendable prosthesis at the time of revision arthroplasty. *Bone Joint J.* 2018;100-B(3):370-377. doi: 10.1302/0301-620X.100B3.BJJ-2017-0651.R1.
27. Tsuda Y., Fujiwara T., Sree D., Stevenson J.D., Evans S., Abudu A. Physeal-preserving endoprosthetic replacement with short segment fixation in children with bone sarcomas. *Bone Joint J.* 2019;101-B(9):1144-1150. doi: 10.1302/0301-620X.101B9.BJJ-2018-1333.R1.
28. Saghieh S., Abboud M.R., Muwakkit S.A., Saab R., Rao B., Haidar R. Seven-year experience of using Repiphysis expandable prosthesis in children with bone tumors. *Pediatr Blood Cancer.* 2010;55(3):457-463. doi: 10.1002/pbc.22598.
29. Zou C., Zhao Z., Lin T., Huang Y., Xie X., Yin J. et al. Long-term outcomes of limb salvage treatment with custom-made extendible endoprosthesis for bone sarcoma around the knee in children. *J Orthop Surg Res.* 2020;15(1):14. doi: 10.1186/s13018-019-1534-x.
30. Gilg M.M., Gaston C.L., Parry M.C., Jeys L., Abudu A., Tillman R.M. et al. What is the morbidity of a non-invasive growing prosthesis? *Bone Joint J.* 2016;98-B(12): 1697-1703. doi: 10.1302/0301-620X.98B12.BJJ-2016-0467.
31. Ajit Singh V., Earnest Kunasingh D., Haseeb A., Yasin N.F. Outcome of expandable endoprosthesis: A single centre retrospective review. *J Orthop Surg (Hong Kong).* 2019;27(2):2309499019850313. doi: 10.1177/2309499019850313.
32. Huang J., Cheng J., Bi W., Xu M., Jia J., Han G. et al. Neoadjuvant Chemotherapy and Expandable Prosthesis Reconstruction to Treat Osteosarcoma around the Knee in Children. *Orthop Surg.* 2023;15(1):162-168. doi: 10.1111/os.13563.
33. Ji T., Yang Y., Li D.S., Tang X.D., Guo W. Limb Salvage Using Non-hinged Endoprosthesis and Staged Correction of Leg-length Discrepancy for Children with Distal Femoral Malignant Tumors. *Orthop Surg.* 2019;11(5):819-825. doi: 10.1111/os.12525.
34. El Ghoneimy A.M., Shehab A.M., Farid N. What is the Cumulative Incidence of Revision Surgery and What Are the Complications Associated With Stemmed Cementless Nonextendable Endoprostheses in Patients 18 Years or Younger With Primary Bone Sarcomas About the Knee. *Clin Orthop Relat Res.* 2022;480(7):1329-1338. doi: 10.1097/CORR.0000000000002150.
35. Eaton B.R., Schwarz R., Vatner R., Yeh B., Claude L., Indelicato D.J. et al. Osteosarcoma. *Pediatr Blood Cancer.* 2021;68 Suppl 2:e28352. doi: 10.1002/pbc.28352.
36. Jafari F., Javdansirat S., Sanaie S., Naseri A., Shamekh A., Rostamzadeh D. et al. Osteosarcoma: A comprehensive review of management and treatment strategies. *Ann Diagn Pathol.* 2020;49:151654. doi: 10.1016/j.anndiagpath.2020.151654.
37. Panez-Toro I., Muñoz-García J., Vargas-Franco J.W., Renodon-Cornière A., Heymann M.F., Lézot F. et al. Advances in Osteosarcoma. *Curr Osteoporos Rep.* 2023;21(4):330-343. doi: 10.1007/s11914-023-00803-9.
38. Петриченко А.В., Букреева Е.А., Романов П.А., Тиганова О.А., Иванова Н.М., Очкурено А.А. и др. Анализ ортопедических последствий многокомпонентного лечения костных сарком у детей. *Ортопедия, травматология и восстановительная хирургия детского возраста.* 2019;7(1):57-70. doi: 10.17816/PTORS7157-70.
- Petrichenko A.V., Bukreeva E.A., Romanov P.A., Tiganova O.A., Ivanova N.M., Ochkurenko A.A. et al. Musculoskeletal sequelae of childhood bone sarcoma survivors. *Pediatric Traumatology, Orthopaedics and Reconstructive Surgery.* 2019;7(1):57-70. (In Russian). doi: 10.17816/PTORS7157-70.
39. Vitale M.G., Levy D.E., Johnson M.G., Gelijns A.C., Moskowitz A.J., Roye B.P. et al. Assessment of quality of life in adolescent patients with orthopaedic problems: are adult measures appropriate? *J Pediatr Orthop.* 2001;21(5):622-628.
40. Bergin P.F., Noveau J.B., Jelinek J.S., Henshaw R.M. Aseptic loosening rates in distal femoral endoprostheses: does stem size matter? *Clin Orthop Relat Res.* 2012;470(3):743-750. doi: 10.1007/s11999-011-2081-x.
41. Zhang H.R., Zhang J.Y., Yang X.G., Qiao R.Q., Li J.K., Ren Z.P. et al. The effects of length of femoral stem on aseptic loosening following cemented distal femoral endoprosthetic replacement in tumour surgery. *Int Orthop.* 2020;44(7):1427-1433. doi: 10.1007/s00264-020-04629-3.
42. Aponte-Tinao L., Ayerza M.A., Muscolo D.L., Farfalli G.L. Survival, recurrence, and function after epiphyseal preservation and allograft reconstruction in osteosarcoma of the knee. *Clin Orthop Relat Res.* 2015;473(5):1789-1796. doi: 10.1007/s11999-014-4028-5.
43. Scancerla R., Scolari F., Muratori F., Tamburini A., Delcroix L., Scoccianti G. et al. Joint-Sparing Resection around the Knee for Osteosarcoma: Long-Term Outcomes of Biologic Reconstruction with Vascularized Fibula Graft Combined with Massive Allograft. *Cancers (Basel).* 2024;16(9):1672. doi: 10.3390/cancers16091672.
44. Takeuchi A., Yamamoto N., Hayashi K., Matsubara H., Miwa S., Igarashi K. et al. Joint-preservation surgery for pediatric osteosarcoma of the knee joint. *Cancer Metastasis Rev.* 2019;38(4):709-722. doi: 10.1007/s10555-019-09835-z.
45. Liu W., He H.B., Zhang C., Liu Y.P., Wan J. Distraction-suppression effect on osteosarcoma. *Med Hypotheses.* 2018;121:4-5. doi: 10.1016/j.mehy.2018.09.004.

**Сведения об авторах**

✉ Зорин Вячеслав Иванович — канд. мед. наук

Адрес: Россия, 196603, г. Санкт-Петербург,  
г. Пушкин, ул. Парковая, д. 64-68

<https://orcid.org/0000-0002-9712-5509>

e-mail: zoringlu@yandex.ru

Виссарионов Сергей Валентинович — д-р мед. наук,  
профессор, член-корр. РАН

<https://orcid.org/0000-0003-4235-5048>

e-mail: vissarionovs@gmail.com

Макаров Александр Юрьевич

<https://orcid.org/0000-0002-1546-8517>

e-mail: makarov.alexandr97@mail.ru

Рыбинских Тимофей Сергеевич

<https://orcid.org/0000-0002-4180-5353>

e-mail: timofey1999r@gmail.com

Родионова Кристина Николаевна

<https://orcid.org/0000-0001-6187-2097>

e-mail: rkn0306@mail.ru

**Authors' information**

✉ Vyacheslav I. Zorin — Cand. Sci. (Med.)

Address: 64-68, Parkovaya st., St. Petersburg, Pushkin,  
196603, Russia

<https://orcid.org/0000-0002-9712-5509>

e-mail: zoringlu@yandex.ru

Sergei V. Vissarionov — Dr. Sci. (Med.), Professor

<https://orcid.org/0000-0003-4235-5048>

e-mail: vissarionovs@gmail.com

Alexandr Yu. Makarov

<https://orcid.org/0000-0002-1546-8517>

e-mail: makarov.alexandr97@mail.ru

Timofey S. Rybinskikh

<https://orcid.org/0000-0002-4180-5353>

e-mail: timofey1999r@gmail.com

Kristina N. Rodionova

<https://orcid.org/0000-0001-6187-2097>

e-mail: rkn0306@mail.ru