

Научная статья

УДК 616.728.2-089.844-089.193.4:615.466

<https://doi.org/10.17816/2311-2905-17564>

Замещение дефектов вертлужной впадины методом импакционной костной пластики при ревизионном эндопротезировании тазобедренного сустава: биомеханические аспекты

В.Н. Гольник¹, Н.В. Федорова², А.Ю. Ларичкин², С.В. Бойко², А.А. Панченко³,
А.М. Косинов², В.А. Пелеганчук¹, В.В. Павлов⁴

¹ ФГБУ «Федеральный центр травматологии, ортопедии и эндопротезирования» Минздрава России,
г. Барнаул, Россия

² ФГБУН «Институт гидродинамики им. М.А. Лаврентьева» СО РАН, г. Новосибирск, Россия

³ ООО «ЛОГИКС Медицинские системы», г. Новосибирск, Россия

⁴ ФГБУ «Новосибирский научно-исследовательский институт травматологии и ортопедии им. Я.Л. Цивьяна»
Минздрава России, г. Новосибирск, Россия

Реферат

Актуальность. Важное значение для обеспечения длительной выживаемости эндопротезов, установленных с применением импакционной костной пластики, имеют механические свойства трансплантата.

Цель исследования — изучить механические свойства костно-пластического материала и определить возможное влияние циклических нагрузок на изменение пространственного положения тазового компонента после ревизионного эндопротезирования тазобедренного сустава с использованием импакционной костной пластики.

Материал и методы. Проведен эксперимент по оценке влияния циклических нагрузок на механические свойства костно-пластического материала (КПМ). Первым этапом проведены испытания на одноцикловое стесненное сжатие, вторым этапом выполнены циклические испытания. С учетом присутствия в ране крови была предусмотрена модель с добавлением 45% водного раствора глицерина. Клиническая интерпретация механических явлений проводилась на основании данных рентгенографии в динамике у двух пациентов, перенесших ревизионное эндопротезирование тазобедренного сустава (ТБС) с импакционной костной пластикой (ИКП) — оценивали изменение положения центра ротации и ориентации тазового компонента.

Результаты. При одноцикловом нагружении была выявлена зависимость напряжений от деформаций при стесненном сжатии. При циклических испытаниях было получено увеличение мгновенного модуля упругости в 2,6 раз для «сухого» образца и в 3,9–4,7 раза — для образцов с жидкостью. На рентгенограммах у обоих пациентов отмечалось смещение центра ротации краниально и латерально: в первом случае на 2,4 и 1,5 мм, во втором — на 14,9 и 9,5 мм соответственно, изменение инклинации тазового компонента составило 18,7° в первом случае и 19,8° — во втором. Оценка функционального состояния по модифицированной шкале NHS составила 97 баллов у первого пациента и 53 балла — у второго.

Заключение. Используемый для импакционной костной пластики материал подвержен деформации как во время операции, так и в послеоперационном периоде. Испытания на сжатие позволили предположить, что деформация измельченного импактированного костно-пластического материала в послеоперационном периоде постепенно стремится к выходу на плато, а с завершением деформации прекращается миграция тазового компонента. Смещение центра ротации и изменение положения ацетабулярного компонента при отсутствии рентгенопрозрачной линии не является абсолютным признаком расшатывания.

Ключевые слова: биомеханика, циклические нагрузки, импакционная костная пластика, костный дефект, трансплантат, ревизионное эндопротезирование.

Для цитирования: Гольник В.Н., Федорова Н.В., Ларичкин А.Ю., Бойко С.В., Панченко А.А., Косинов А.М., Пелеганчук В.А., Павлов В.В. Замещение дефектов вертлужной впадины методом импакционной костной пластики при ревизионном эндопротезировании тазобедренного сустава: биомеханические аспекты. *Травматология и ортопедия России*. <https://doi.org/10.17816/2311-2905-17564>.

Гольник Вадим Николаевич; e-mail: vgolnik@mail.ru

Рукопись получена: 03.06.2024. Рукопись одобрена: 05.08.2024. Статья опубликована онлайн: 05.11.2024.

© Гольник В.Н., Федорова Н.В., Ларичкин А.Ю., Бойко С.В., Панченко А.А., Косинов А.М., Пелеганчук В.А., Павлов В.В., 2024

Original article

<https://doi.org/10.17816/2311-2905-17564>

Impaction Bone Grafting for Acetabular Bone Defects Replacement in Revision Hip Arthroplasty: Biomechanical Aspects

Vadim N. Golnik¹, Natalia V. Fedorova², Alexey Yu. Larichkin², Svetlana V. Boyko², Andrey A. Panchenko³, Alexandr M. Kosinov², Vladimir A. Peleganchuk¹, Vitaliy V. Pavlov⁴

¹ Federal Center of Traumatology, Orthopedics and Arthroplasty, Barnaul, Russia

² Lavrentyev Institute of Hydrodynamics SB RAS, Novosibirsk, Russia

³ LOGEEKS MS LLC, Novosibirsk, Russia

⁴ Novosibirsk Research Institute of Traumatology and Orthopedics n.a. Ya.L. Tsivyan, Novosibirsk, Russia

Abstract

Background. The leading role in long-term survival of the prosthesis installed using impaction bone grafting is given to the mechanical properties of the graft.

The aim of the study is to explore the mechanical properties of osteoplastic material and determine the potential impact of cyclic loads on dynamic changes in the position of the acetabular component after revision hip arthroplasty using impaction bone grafting.

Methods. We conducted an experiment evaluating the impact of cyclic loads on the mechanical properties of osteoplastic material. At the first stage, a single-cycle tension-compression testing was carried out. Cyclic tests were carried out at the second stage of the experiment. Taking into account the presence of blood in the wound, we provided for a model with an aqueous solution of 45% glycerin. Clinical interpretation of biomechanics was carried out basing on the dynamic radiography data of two patients who underwent revision hip arthroplasty with the use of impaction bone grafting (IBG). The changes in the position of the rotation center and acetabular component were assessed.

Results. During a single-cycle loading, we observed stress-strain dependences and instantaneous elastic moduli for each specimen. During cyclic tests, we obtained the increase of the instantaneous elastic modulus by 2.6 times for a “dry” specimen and from 3.9 to 4.7 times for the ones with liquid. X-rays of both patients showed the shift of the center rotation cranially and laterally: 2.4 and 1.5 mm in the first case and 14.9 and 9.5 mm in the second one, respectively. In the first case the change in the inclination was 18.7°, in the second case — 19.8°. The Hip Harris Score (HHS) was 97 points for the first patient, 53 points — for the second one.

Conclusions. The material used for IBG is subject to deformation both in the intraoperative and postoperative period. Compression tests have suggested that the deformation of morselized impacted bone graft gradually tends to reach a plateau in the postoperative period, and with the completion of the deformation, migration of the acetabular component stops. The change in the position of the rotation center and acetabular component in the absence of a radiolucent line is not an absolute sign of loosening.

Keywords: biomechanics, cyclic loads, impact bone grafting, bone defect, graft, revision arthroplasty.

Cite as: Golnik V.N., Fedorova N.V., Larichkin A.Yu., Boyko S.V., Panchenko A.A., Kosinov A.M., Peleganchuk V.A., Pavlov V.V. Impaction Bone Grafting for Acetabular Bone Defects Replacement in Revision Hip Arthroplasty: Biomechanical Aspects. *Traumatology and Orthopedics of Russia*. (In Russian). <https://doi.org/10.17816/2311-2905-17564>.

✉ Vadim N. Golnik; e-mail: vgolnik@mail.ru

Submitted: 03.06.2024. Accepted: 05.08.2024. Published Online: 05.11.2024.

© Golnik V.N., Fedorova N.V., Larichkin A.Yu., Boyko S.V., Panchenko A.A., Kosinov A.M., Peleganchuk V.A., Pavlov V.V., 2024

ВВЕДЕНИЕ

Современными особенностями ревизионного эндопротезирования тазобедренного сустава (ТБС) являются увеличение числа ранних ревизий и относительно молодой возраст пациентов, в том числе в связи с расширением показаний к эндопротезированию, увеличением продолжительности жизни и снижением среднего возраста пациентов, перенесших первичное эндопротезирование [1]. Некоторым из них может понадобиться две или более ревизии в течение жизни. Неоднократные ревизионные вмешательства сопряжены с существенной потерей костной массы в области эндопротеза [2, 3].

Для возмещения костных дефектов в настоящее время существует множество решений: начиная от заполнения дефектов костным цементом и заканчивая применением различных модульных ревизионных систем с аугментами и аддитивных технологий [4, 5]. Тем не менее вопрос восполнения костного дефицита с помощью различных костно-пластических материалов (КПМ) у данной категории пациентов особенно актуален [6]. В определенных случаях достаточно эффективно это может быть достигнуто с использованием импакционной костной пластики (ИКП). Данная технология позволяет обеспечить стабильную фиксацию имплантата с последующей реставрацией костного дефекта путем частичного замещения КПМ собственной костью, что является привлекательной опцией, позволяющей вернуть костный статус близко к исходному. Несмотря на то, что ИКП позиционируется как способ биологической реставрации в расчете на инкорпорацию и перестройку импактированной кости [7], ведущее значение в обеспечении длительной выживаемости эндопротезов отводится изучению механических свойств используемого трансплантата и возможности улучшить их с помощью разнообразных методик уплотнения и комбинации различных видов КПМ [8, 9, 10, 11, 12].

Цель исследования — изучить в динамике механические свойства костно-пластических материалов и определить возможное влияние циклических нагрузок на изменение пространственного положения тазового компонента после ревизионного эндопротезирования тазобедренного сустава с использованием импакционной костной пластики.

МАТЕРИАЛ И МЕТОДЫ

Нами была проведена экспериментальная работа по оценке влияния циклических нагрузок на механические свойства КПМ, подобного тому, который используется нами в клинической практике для замещения костных дефектов вертлужной впадины при ревизионном эндопротезировании тазо-

бедренного сустава [6]. Фрагменты КПМ для пяти образцов были приготовлены вручную с помощью кусачек Люэра из кости крупного рогатого скота, приближенной по механическим свойствам к человеческой и часто используемой в клинической практике в качестве ксенотрансплантата [13].

Для объективизации данных было необходимо получить числовые значения основных физических параметров костно-пластического материала, такие как модуль Юнга (модуль нормальной упругости), характеризующий способность материала сопротивляться растяжению, сжатию при упругой деформации, и коэффициент Пуассона (коэффициент поперечной деформации), показывающий зависимость между продольными и поперечными деформациями элемента [14]. Коэффициент Пуассона и модуль Юнга полностью характеризуют упругие свойства изотропного материала.

Всего было подготовлено пять образцов. Учитывая, что механические и трибологические свойства КПМ могут меняться в зависимости от присутствия раневой крови, была предусмотрена модель с добавлением 45% водного раствора глицерина, вязкость которого во время испытаний при комнатной температуре соответствовала вязкости крови 5,3 мПа·с [15]. Таким образом, эксперименты в двух случаях проводились на «сухом» образце и в трех случаях — с жидкостью.

Экспериментальную часть работы проводили на универсальной испытательной машине Zwick/Roell Z100 (Германия). Схема испытания представлена на рисунке 1.

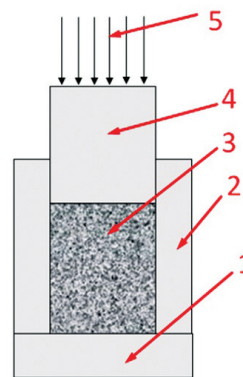


Рис. 1. Схема испытания ксенокости на стесненное сжатие в разрезе:

- 1 — круглая платформа;
- 2 — цилиндр (полый или с отверстиями);
- 3 — образец ксенотрансплантата; 4 — штамп;
- 5 — нагрузка 1500 Н, прикладываемая к образцу

Figure 1. Scheme of testing xenobone for constrained compression in section:

- 1 — round platform;
- 2 — cylinder (hollow or with holes);
- 3 — xenograft specimen; 4 — stamp;
- 5 — load of 1500 N applied to the specimen

Образцы КПМ помещались в полый металлический цилиндр со съёмной платформой для извлечения образцов. Было использовано 2 вида полых цилиндров: один со сплошной боковой поверхностью и второй с отверстиями на боковой поверхности для дренирования излишков жидкости, что соответствовало открытому и межфрагментарному пространству частиц КПМ при ревизионных операциях. Последний был использован в одном случае с образцом с жидкостью (рис. 2). Для компрессии КПМ в цилиндре использовался штамп, соответствующий внутреннему диаметру цилиндра.



Рис. 2. Образец № 4 в цилиндре с отверстиями и добавлением водного раствора глицерина, моделирующего кровь в эксперименте

Figure 2. Specimen No. 4 in a cylinder with holes and with the addition of an aqueous glycerol solution simulating blood in the experiment

Первым этапом в эксперименте на одноцикловое стесненное сжатие в каждом образце сначала задавалось перемещение штампа на 5 мм, что моделировало первичное уплотнение КПМ хирургом с помощью специализированного инструментария. Затем образцы нагружались однократно с силой до 1500 Н за 30 сек., что моделировало нагрузку весом пациента 150 кг. Спрессованные образцы КПМ извлекались из цилиндра, помещались на платформу и подвергались сжатию на 30%. Фотофиксация процесса сжатия образца производилась с помощью системы Vic-3D (Великобритания) с частотой съемки 1 кадр в сек. Коэффициент Пуассона для каждого из образцов определяли по двум ракурсам на полученных кадрах, сравнивая изменение размеров образца до и после сжатия.

На втором этапе исследования проведены циклические испытания на образцах № 2–5 через 2 мес. в связи со значительной релаксацией материала, полученной на первом этапе. Образцы

хранились в холодильнике при температуре -20°C . Каждый образец циклически нагружался в 6 этапов. Начальная сжимающая нагрузка составила около 980 Н. Каждый этап состоял из 10 циклов нагружения при постоянном значении нагрузки. После каждого 10-го цикла происходила релаксация напряжений, т.е. на 10-м цикле штамп сжимал материал и оставался в положении максимального сжатия на 300 сек. В течение этого времени напряжения в сжатом материале ксенокости снижались за счет процесса релаксации, когда происходит перестроение материала на микроструктурном уровне в стремлении к состоянию равновесия и минимуму полной энергии системы. Например, этот процесс релаксации хорошо виден на VI этапе нагружения на последнем 10-м цикле (рис. 3.), когда от пиковых значений напряжения падают по прямой от 4,7 МПа до 3,2 МПа при постоянном значении деформаций 0,43. Затем по истечении 300 сек. происходила полная разгрузка образца. После этого начинался следующий этап, нагрузка увеличивалась на 1000 Н, и образец снова сжимался в течение 10 циклов при новом постоянном значении нагрузки с последующим процессом релаксации. Описанная методика повторялась на каждом из 6 этапов эксперимента. Предполагалось, что за счет увеличения нагрузки на каждом этапе материал будет уплотняться, и, соответственно, будет увеличиваться модуль Юнга. Процесс релаксации в эксперименте моделировал периоды отдыха пациента, когда аллокость находится в статическом состоянии сжатия без воздействия циклического нагружения.

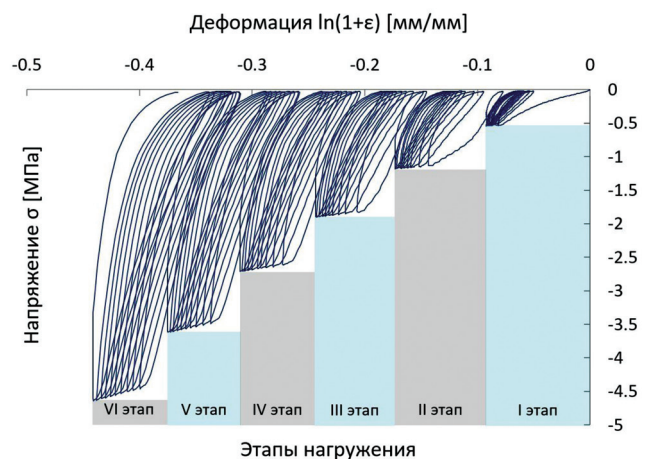


Рис. 3. Циклическое нагружение на примере образца № 2 в 6 этапов

Figure 3. Cyclic loading of specimen No. 2 in 6 stages

С целью клинической интерпретации полученных результатов биомеханического эксперимента и косвенной оценки поведения КПМ в дефекте вертлужной впадины после оперативного вмешательства под влиянием циклических нагрузок от естественной физиологической активности (ходьба) произведены измерения показателей положения вертлужного компонента эндопротеза ТБС в динамике у двух пациентов, перенесших ревизионную операцию на ТБС с применением импакционной костной пластики с отсутствием и наличием клинических признаков расшатывания тазового компонента после реэндопротезирования. На обзорных рентгенограммах таза производили измерение инклинации и оценку расположения центра ротации сустава относительно «фигуры слезы» в двухмерной системе координат по методике, описанной W.S. Vorland с соавторами [16]: по оси X оценивали латеральное смещение, по оси Y производили оценку краниального смещения. Дополнительно производили измерение антеверсии тазового компонента. Данные параметры оценивались непосредственно после операции и в среднесрочном периоде во время двух визитов. Измерения производили после калибровки изображений в DICOM-файлах с помощью программного обеспечения для планирования операций VonaPlanner 2D с использованием функции «послеоперационный контроль». При оценке признаков расшатывания тазового компонента использовали критерии, описанные J.G. DeLee и J. Charnley [17].

РЕЗУЛЬТАТЫ

В результате испытаний на одноцикловое нагружение были получены зависимости напряжений от деформаций при стесненном сжатии для каждого образца. Характер нагружения и разгрузки является нелинейным.

Модуль Юнга (мгновенный модуль упругости) вычислялся по формуле [18]:

$$E_{ic} = \frac{(\sigma^{max} - \sigma^{min})}{(\epsilon^{max} - \epsilon^{min})},$$

где σ^{max} — осевое напряжение в конце нагрузки; σ^{min} — осевое напряжение в конце разгрузки, близкое к нулю; ϵ^{max} — осевая деформация в конце нагрузки; ϵ^{min} — осевая деформация в конце разгрузки. Точки, в которых определялись эти значения, выделены на уменьшенной схеме (рис. 4).

При определении коэффициента Пуассона в процессе эксперимента наблюдалось частичное нарушение целостности образцов № 2 и № 4 (откальвались частицы). При сжатии образца № 3 (с жидкостью) изменения радиальных размеров не произошло, поэтому коэффициент Пуассона определить для него не удалось.

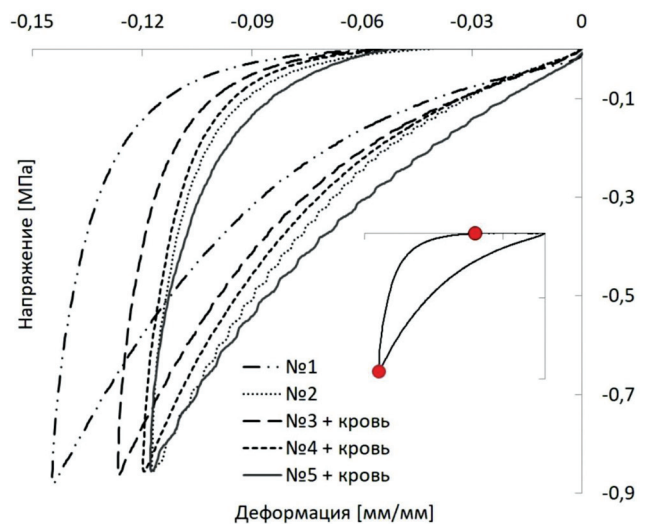


Рис. 4. Диаграмма зависимости напряжений от деформации для образцов при однократном сжатии
Figure 4. Stress-strain diagram for specimens under single-stage compression

Результаты определения мгновенного модуля упругости и коэффициента Пуассона при одноцикловом всестороннем сжатии представлены в таблице 1. Эти механические параметры материала соответствуют начальному состоянию аллокости сразу после операции до воздействия какого-либо циклического нагружения.

При циклических испытаниях образцов мгновенные модули упругости E^j_0 , $j = 1...6$ определялись по наклону кривой $\sigma - \epsilon$ диаграммы (рис. 3) на участках нагружения перед участками релаксации напряжений (табл. 2). Модуль E^j_0 определялся методом секущей прямой.

Таблица 1
Механические параметры при одноцикловом всестороннем сжатии

Показатель	Образец				
	№ 1	№ 2	№ 3	№ 4	№ 5
Мгновенный модуль упругости E_{ic} , МПа	10,780	12,190	12,840	13,020	14,020
Коэффициент Пуассона	0,348	0,240	–	0,123	0,109

Таблица 2
Значения мгновенного модуля упругости E^i , МПа

Номер цикла	Образец			
	№ 2	№ 3	№ 4	№ 5
10	17,4	15,8	15,0	16,2
20	24,9	23,1	26,2	25,2
30	31,8	33,2	40,6	34,6
40	37,2	41,2	48,0	48,9
50	41,8	48,7	57,2	57,4
60	45,8	61,6	71,2	65,4
Относительное изменение значения	2,6	3,9	4,7	4,0

В начале нагружения значения мгновенных модулей упругости для всех образцов приблизительно равны. С увеличением циклов нагружения модули упругости растут, что указывает на уплотнение материала и уменьшение его объема (рис. 5). То есть параметры модели материала будут зависеть от относительного изменения объема

образца $E = E(J)$. Необходимо отметить, что значения модулей упругости образцов с жидкостью оказались выше. Было получено увеличение мгновенного модуля упругости в 2,6 раз для «сухого» образца, а для образцов с жидкостью в диапазоне от 3,9 до 4,7 раз, что может свидетельствовать о большем уплотнении и уменьшении объема импактированного КППМ *in vivo* в присутствии крови.

Уплотнение материала и уменьшение его объема при увеличении числа циклов нагрузки можно пояснить клиническими примерами. Проведена оценка результатов рентгенологического исследования в динамике у пациентки 59 лет (пациент 1), перенесшей двухэтапное ревизионное эндопротезирование по поводу инфицированной нестабильности компонентов эндопротеза с использованием ИКП на заключительном этапе (рис. 6). Для анализа динамики миграции тазового компонента выбраны обзорные рентгенограммы таза, полученные непосредственно после операции, через 3 года после оперативного вмешательства и на последнем контрольном осмотре через 7 лет (рис. 7). Абсолютные значения представлены в таблице 3.

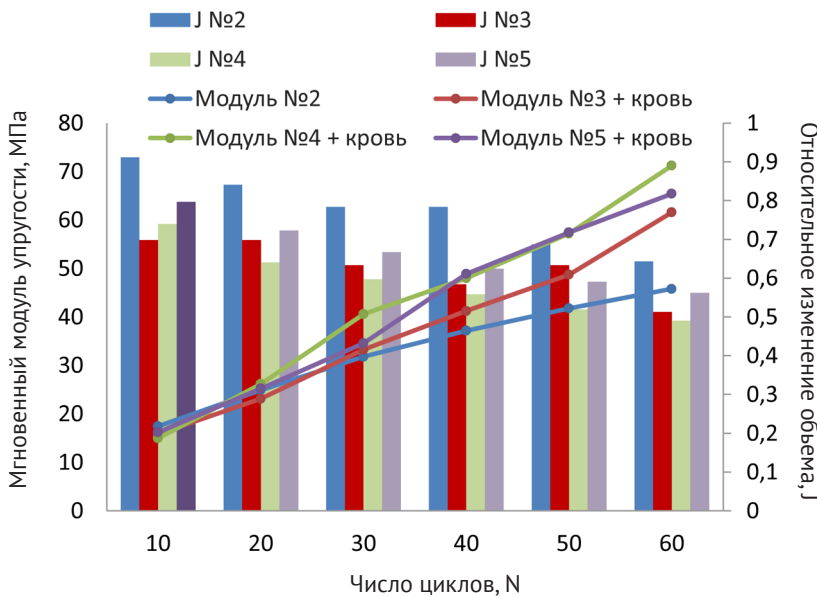


Рис. 5. Мгновенные модули упругости и относительное изменение объема в зависимости от количества циклов
Figure 5. Instantaneous elastic moduli and relative volume change depending on the number of cycles

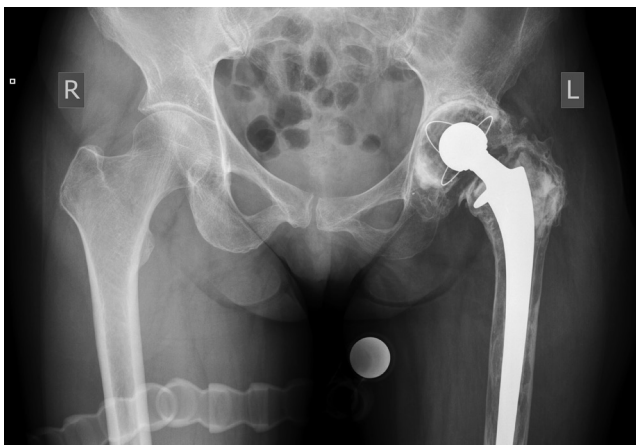

Рис. 6. Обзорная рентгенограмма таза пациента 1 с признаками расшатывания тазового и бедренного компонентов эндопротеза левого ТБС, остеолитом бедренной кости слева
Figure 6. Plain X-ray of the pelvis of patient 1. Signs of loosening of the pelvic and femoral components of the left hip joint endoprosthesis and femoral osteolysis on the left are observed

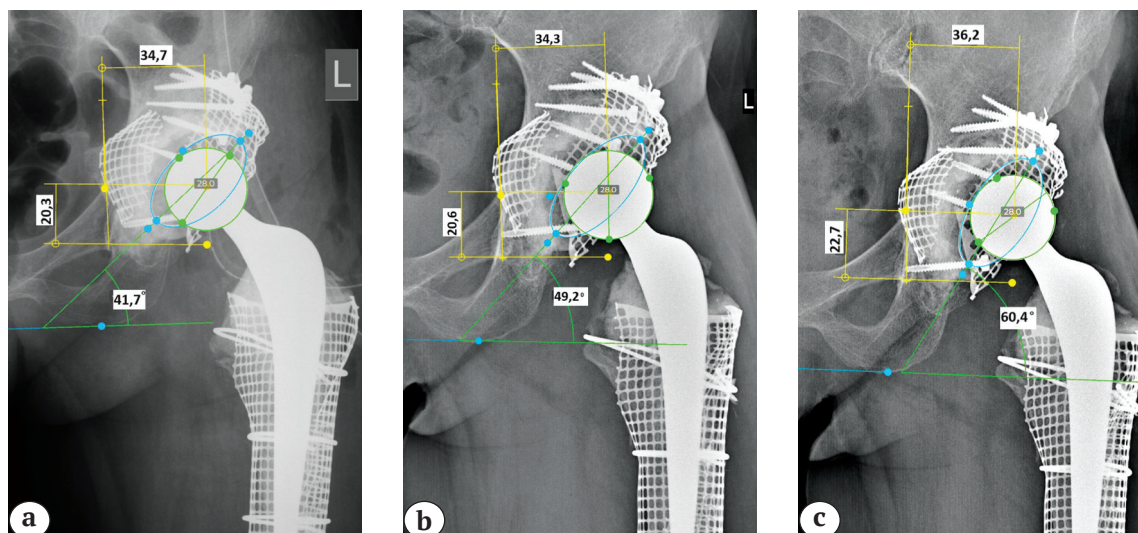


Рис. 7. Клинический пример миграции тазового компонента у пациента 1 без развития расшатывания: а – после операции; б – через 3 года; с – через 7 лет (смещение проксимально и латерально, увеличение инклинации и изменение антеверсии)

Figure 7. Clinical example of the pelvic component migration in patient 1 without subsequent loosening: a – after surgery; b – in 3 years; c – in 7 years (proximal and lateral displacement, increased inclination, change in anteversion)

Таблица 3

Показатели позиции тазового компонента эндопротеза левого тазобедренного сустава у пациента 1 на различных сроках наблюдения

Показатель	После операции	Через 3 года	Через 7 лет	Δ
Расположение центра ротации по оси Y, мм	20,3	20,6	22,7	2,4
Расположение центра ротации по оси X, мм	34,7	34,3	36,2	1,5
Инклинация, град.	41,7	49,2	60,4	18,7
Антеверсия, град.	34,0	27,8	30,8	3,2

В динамике спустя 7 лет отмечается смещение центра ротации в большей степени в краниальном направлении, увеличение инклинации тазового компонента и изменение угла антеверсии. При этом классических рентгенологических признаков расшатывания тазового компонента по Charnley в виде рентгенопрозрачных линий на границе интерфейсов кость – цемент не выявлено. Клиническая оценка функционального результата по модифицированной шкале NHS на момент последнего клинического осмотра составила 97 баллов.

Проведен анализ обзорных рентгенограмм таза пациента 53 лет (пациент 2), перенесшего ревизионное эндопротезирование левого тазобедренного сустава по поводу асептического расшатывания компонентов эндопротеза тазобедренного сустава с применением ИКП на тазовом и бедренном сегментах (рис. 8).

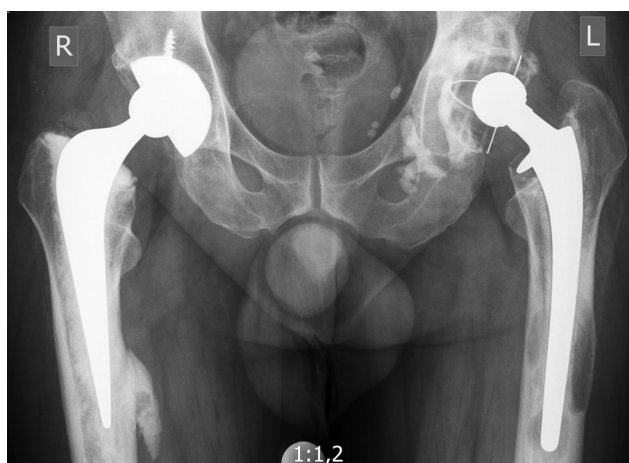

Рис. 8. Обзорная рентгенограмма таза пациента 2 с признаками расшатывания тазового и бедренного компонентов эндопротеза левого ТБС с остеолитом бедренной кости слева

Figure 8. Plain X-ray of the pelvis of patient 2. Signs of loosening of the pelvic and femoral components of the left hip joint endoprosthesis and femoral osteolysis on the left are observed

Для оценки рентгенологической динамики выбраны снимки, выполненные непосредственно после операции, через 1 год и на последнем контрольном осмотре через 5 лет с момента операции, на который пациент явился с жалобами на боли в области левого тазобедренного сустава (рис. 9). Функциональная оценка по модифицированной шкале NHS на момент последнего осмотра составила 53 балла. При оценке рентгенограмм в динамике после ревизионного эндопротезирования отмечается постепенное смещение центра ротации краниально до 14,9 мм и латерально до 9,5 мм, увеличение инклинации и изменение антеверсии тазового компонента (табл. 4). Несмотря на отсутствие рентгенологических линий просветления на границе интерфейсов данная миграция тазового компонента в совокупности с болевым синдромом была расценена как расшатывание тазового компонента.

ОБСУЖДЕНИЕ

Одной из серьезных проблем при анализе результатов ИКП как методики, интерпретации данных литературы и собственных данных является большое количество переменных и способов оценки результатов. Особенно это касается признаков расшатывания компонентов и корреляции между рентгенологическими, гистологическими и клиническими данными. Многие авторы сообщают о хорошей перестройке костно-пластического материала, однако нет единых критериев для оценки такой перестройки, а рентгенологические признаки могут значительно отличаться от клинической бессимптомной ситуации с формированием синдрома «клинико-рентгенологических ножниц». С учетом данных обстоятельств в обеспечении первичной стабильной фиксации приоритет, по нашему мнению, следует отводить именно механическим

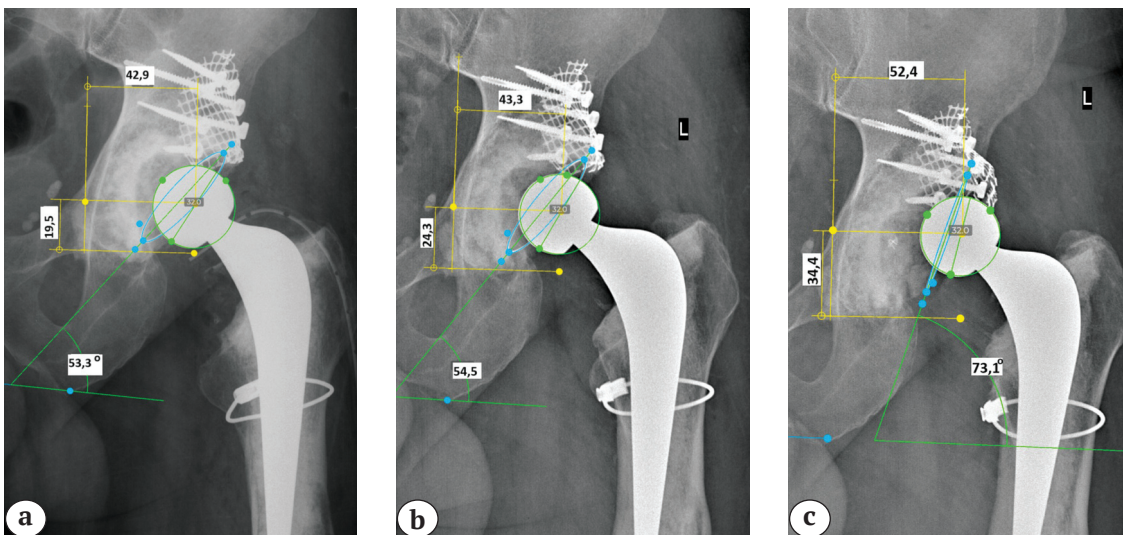


Рис. 9. Клинический пример миграции тазового компонента с развитием расшатывания у пациента 2: а — после операции; б — через 1 год; с — через 5 лет (смещение центра ротации проксимально и кнаружи, увеличение инклинации, уменьшение антеверсии)

Figure 9. Clinical example of the pelvic component migration with subsequent loosening: a — after surgery; b — in 1 year; c — in 5 years (shift of the rotation center proximally and outward, increased inclination, decreased anteversion)

Таблица 4

Показатели позиции тазового компонента эндопротеза левого тазобедренного сустава у пациента 2 на различных сроках

Показатель	После операции	Через 1 год	Через 5 лет	Δ
Расположение центра ротации по оси Y, мм	19,5	24,3	34,4	14,9
Расположение центра ротации по оси X, мм	42,9	43,3	52,4	9,5
Инклинация, град.	53,3	54,5	73,1	19,8
Антеверсия, град.	13,6	12,6	2,8	10,8

параметрам используемого костно-пластического материала.

Самым важным и наиболее трудоемким этапом при выполнении ИКП является уплотнение костно-пластического материала, которое достигается путем повторных энергичных ударов импактором. Именно после уплотнения фрагмент губчатой кости становится достаточно прочным, чтобы выдерживать нагрузку под весом пациента и силами, действующими в результате физиологической активности. На степень уплотнения в основном влияют сила удара и количество циклов. Во время процесса уплотнения трансплантата происходят пластическая деформация и смещение фрагментов КПМ друг относительно друга, что приводит к их более близкому расположению и уменьшению объема [19].

Наши эксперименты по изучению поведения напряжения и деформации, хотя и дали предварительные кривые напряжения и деформации, ни в коем случае не были исчерпывающими. Тем не менее в этих первоначальных экспериментах мы тестировали нативный костный ксеноматериал в условиях, моделирующих циклические нагрузки, действующие на трансплантат, и получили результаты, дающие представление о природе механических явлений, происходящих с КПМ в клинической практике. В циклических испытаниях образцов мы получили увеличение модуля упругости с каждой серией циклов, что говорит об увеличении плотности образцов и повышении способности противостоять нагрузкам. С другой стороны, при каждой серии циклических нагрузок на фоне уплотнения трансплантата отмечалось относительное изменение объема образцов, что в клинической практике обязательно приводит к изменению положения компонентов эндопротеза и проявляется в виде различной степени миграции — «цементный ацетабулярный компонент следует за уплотняющимся трансплантатом, при сохранении с ним непосредственного контакта по всей поверхности».

Е. Ornstein с соавторами провели радиостереометрический анализ миграции тазового компонента после выполненной ИКП с использованием вертлужной впадины цементной фиксации в 21 случае у 20 пациентов. Во время операции авторы внедряли танталовые шарики диаметром 0,8 мм в область ацетабулярного компонента, седалищного бугра и крыши вертлужной впадины с последующей оценкой их положения через 1,5; 3; 6; 12; 18 и 24 мес. после операции. Все, кроме одного из 21 компонентов, мигрировали в течение 2 лет в проксимальном направлении, медиана составила 2,1 (0,5–6,4) мм; 6 компонентов — в медиальном направлении, медиана составила 0,8 (0,4–1,2) мм; 6 — в латеральном направлении, медиана состави-

ла 0,8 (0,4–2,0) мм; 14 — в заднем направлении, медиана составила 0,8 (0,3–2,3) мм; 1 ацетабулярный компонент мигрировал на 0,6 мм в переднем направлении. Миграция постепенно замедлялась с течением времени во всех случаях, однако в 7 наблюдениях компоненты продолжали смещаться в период 1,5–2,0 года. Авторы подчеркнули, что в данном исследовании миграция показала большее смещение, чем в аналогичном исследовании с применением обычной цементной ревизии и комбинации цемента с аллогraftом [20], что не противоречит данным нашего исследования.

Позднее М. Mohaddes с соавторами в исследовании, также основанном на радиостереометрическом анализе миграции тазового компонента в течение 17 лет после операции ревизионного эндопротезирования с использованием ИКП, показали результаты, сопоставимые с данными, описанными Е. Ornstein с соавторами [21].

В работе А. Philips с соавторами, аналогичной нашей, было показано, что при постоянном уровне нагрузки с увеличением количества циклов значения модуля упругости выходят на некоторое плато, что, таким образом, подчеркивает важность хорошего уплотнения КПМ во время операции для уменьшения развития пластических деформаций, приводящих к миграции чашки эндопротеза после операции [18].

Представленные нами клинические примеры иллюстрируют описанные выше явления. В обоих случаях в среднесрочном периоде мы идентифицировали развившиеся под воздействием циклических нагрузок признаки миграции тазового компонента со смещением центра ротации, как описывалось выше, в краниальном и латеральном направлениях, а также увеличение угла инклинации и изменение антеверсии. Достаточно критическая инклинация впадины обусловлена уплотнением КПМ преимущественно в I зоне. Однако классические признаки расшатывания компонентов в виде рентгенопрозрачных линий толщиной 2 мм и более отсутствуют. Тем не менее у пациента 2 с учетом оценки функционального результата по шкале HSS в 53 балла и жалоб на боль ситуация с миграцией ацетабулярного компонента может быть расценена как развивающееся расшатывание, служить показанием к проведению ревизионного вмешательства.

С другой стороны, некоторыми авторами сообщалось о наличии рентгенопрозрачных линий в клинически здоровом суставе после ИКП, однако их значение в прогнозе выживаемости отдельного имплантата не ясно [22].

T. Slooff с соавторами, подробно описавшие процедуру ИКП на тазовом сегменте, подчеркивали, что она сильно зависит от хирургической

техники [23]. Клиническое наблюдение с использованием оценки функции ТБС широко распространено и вполне может быть уместным, однако рентгенографическая оценка сложна и может быть ненадежной для оценки интеграции и ремоделирования КПМ [24].

С точки зрения биомеханики первичная стабильная фиксация может быть гарантированно достигнута при использовании так называемой идеальной смеси костных фрагментов, имеющих градиент физических размеров, которые отмывались от жира и оптимально уплотнялась. Несмотря на то, что эти этапы достаточно произвольны и не имеют конкретных параметров, они тем не менее влияют на биологические процессы, связанные с перестройкой КПМ. Применение измельченного костного трансплантата таким способом может быть изучено через механику грунта и механику уплотнения, а сам трансплантат может быть описан как материал в виде частиц и, более конкретно, как рыхлый агломерат или агрегат [25]. В технических науках уплотнение и поведение материалов в виде частиц в относительно простых напряженных состояниях не совсем понятны, а в совокупности с механическими параметрами кости применение этих знаний весьма ограничено [26].

Некоторые исследователи попытались оптимизировать механические характеристики измельченного костного трансплантата при импакции, экспериментируя с размером фрагментов и их градацией, а также пытались смешивать с частицами других материалов, более прочных и плотных, чем кость, экспериментировали со способами уплотнения [27, 28, 29].

Также важную роль в уплотнении играет жидкость. Содержание влаги в грунте является оптимальным, когда ее достаточно, чтобы смазывать частицы, способствуя их относительному движению, но не настолько, чтобы в жидкости развивалось давление и частицы были разделены. Одной из особенностей КПМ является высокое содержание жидкости (обычно 52% воды и 31% жира), что является избыточным для непосредственного использования в клинической практике. Обычно перед применением КПМ проводится промывание костных фрагментов теплым физраствором для удаления жировой, фиброретикулярной ткани в межтрабекулярном пространстве губчатой кости. Экспериментальные исследования *in vivo* на взрослых свиньях показали, что удаление жира увеличивает начальную стабильность импактированной костной массы [25]. Таким образом, промывание костных фрагментов повышает стабильность КПМ путем улучшения прочности на сдвиг трансплантата [25].

В наших экспериментах были выявлены определенные закономерности при работе с «сухими»

образцами и с добавлением раствора глицерина, приближенного по реологическим свойствам к крови. В образцах с добавлением жидкости были получены более высокие модули упругости за счет проявления пороупругих эффектов. Несмотря на полученные данные, коррелирующие с результатами других авторов, они не являются абсолютными, поскольку тестировали нативный костный ксеноматериал в условиях, которые отличаются от условий *in vivo*, когда в ране также присутствуют клеточный дебрис, белки и др.

Поведение сложных многокомпонентных систем под влиянием сил различных величины и направления, связанных с деятельностью пациента, также находится в сфере интересов биомеханики. А. Phillips с соавторами с помощью двухмерного конечно-элементного анализа в экспериментах описали поведение тазового компонента и КПМ под действием постоянной и переменной сил. В ходе анализа контролировали развитие смещения и поворота вертлужного компонента по часовой стрелке, сравнивая впадины диаметром 44 мм и 56 мм. Было показано, что с большей впадиной пластические деформации трансплантата развивались в меньшей степени, что может быть интерпретировано как преимущество использования компонентов большего размера в сочетании с ИКП [30]. Позднее те же авторы, проведя анализ влияния физиологических нагрузок на миграцию тазового компонента при естественной активности, выявили, что при ходьбе наибольшее воздействие приходится на верхний край вертлужной впадины и приводит к миграции вверх. Присаживание и вставание были по своему эффекту схожи и вызывали миграцию впадины кзади. При оценке сил, приводящих к смещению во время ходьбы, выявлена ротация вокруг сагиттальной оси, приводящая к абдукции и демонстрирующая типичный в ревизионном эндопротезировании механизм развития расшатывания тазового компонента. Напротив, при вставании и присаживании происходит ротация вокруг фронтальной и вертикальной осей. Это происходит из-за результирующей силы, действующей в основном в верхнем направлении во время ходьбы и в заднем направлении во время присаживания и вставания [31].

W. Nele с соавторами в своем биомеханическом исследовании провели сравнительную оценку давления, торсионной нагрузки и отрыва впадины после проведенной ИКП в условиях различных сегментарных дефектов вертлужной впадины. Дефекты типа ПВ по Paprosky были фрезерованы на 15 полутазах свиньи с углами сегментных дефектов 40°, 80° и 120°. После ИКП в каждом случае имплантировали полиэтиленовую чашку цементной фиксации. Чашки с ИКП показали асимптоматическую миграцию в среднем на $0,26 \pm 0,11$ мм. В итоге ИКП

не показала худших биомеханических свойств при углах дефекта сегментарного типа ПВ до 80° по сравнению с чашками без дефектов [32].

Безусловно, важным фактором, также влияющим на стабильность подобной сложной биомеханической системы, являются биологические процессы перестройки КПП, связанные как с дегенерацией, так и костеобразованием. Существуют определенные противоречия в вопросе необходимости полной остеоинтеграции или возможности обеспечить приемлемую степень стабильности в долгосрочной перспективе за счет врастания волокнистой ткани. Данные аспекты в нашем исследовании не рассматривались.

ДОПОЛНИТЕЛЬНАЯ ИНФОРМАЦИЯ

Заявленный вклад авторов

Гольник В.Н. — оценка и интерпретация данных клинического этапа, написание текста рукописи.

Фёдорова Н.В. — оценка и интерпретация данных экспериментального этапа.

Ларичкин А.Ю. — экспериментальная работа, обработка данных, анализ, написание и редактирование текста рукописи.

Бойко С.В. — экспериментальная работа, анализ и интерпретация данных.

Панченко А.А. — экспериментальная работа, анализ и интерпретация данных.

Косинов А.М. — экспериментальная работа, анализ и интерпретация данных.

Пелеганчук В.А. — дизайн исследования, написание и редактирование текста рукописи.

Павлов В.В. — дизайн исследования, научное руководство, редактирование текста рукописи.

Все авторы прочли и одобрили финальную версию рукописи статьи. Все авторы согласны нести ответственность за все аспекты работы, чтобы обеспечить надлежащее рассмотрение и решение всех возможных вопросов, связанных с корректностью и надежностью любой части работы.

Источник финансирования. Авторы заявляют об отсутствии внешнего финансирования при проведении исследования.

Возможный конфликт интересов. Авторы декларируют отсутствие явных и потенциальных конфликтов интересов, связанных с публикацией настоящей статьи.

Этическая экспертиза. Не применима.

Информированное согласие на публикацию. Авторы получили письменное согласие пациентов на участие в исследовании и публикацию результатов.

ЛИТЕРАТУРА [REFERENCES]

1. Шубняков И.И., Тихилов Р.М., Денисов А.О., Ахмедиллов М.А., Черный А.Ж., Тотоев З.А. и др. Что изменилось в структуре ревизионного эндопротезирования тазобедренного сустава в последние годы? *Травматология и ортопедия России*. 2019;25(4):9-27. doi: 10.21823/2311-2905-2019-25-4-9-27.

ЗАКЛЮЧЕНИЕ

Используемый для импакционной костной пластики материал подвержен деформации как во время операции, так и в послеоперационном периоде. Испытания на сжатие позволили предположить, что деформация измельченного импактированного костно-пластического материала в послеоперационном периоде постепенно стремится к выходу на плато, а с завершением деформации прекращается миграция тазового компонента. Смещение центра ротации и изменение положения ацетабулярного компонента при отсутствии рентгенопрозрачной линии не является абсолютным признаком расшатывания.

DISCLAIMERS

Author contribution

Vadim N. Golnik — data analysis and interpretation of clinical stage, drafting the manuscript.

Natalia V. Fedorova — data analysis and interpretation of experimental stage.

Alexey Yu. Larichkin — performance of the experiment, data analysis and interpretation, drafting and editing the manuscript.

Svetlana V. Boyko — performance of the experiment, data analysis and interpretation.

Andrey A. Panchenko — performance of the experiment, data analysis and interpretation.

Alexandr M. Kosinov — performance of the experiment, data analysis and interpretation.

Vladimir A. Peleganchuk — study design, drafting and editing the manuscript.

Vitaliy V. Pavlov — study design, scientific management, editing the manuscript.

All authors have read and approved the final version of the manuscript of the article. All authors agree to bear responsibility for all aspects of the study to ensure proper consideration and resolution of all possible issues related to the correctness and reliability of any part of the work.

Funding source. This study was not supported by any external sources of funding.

Disclosure competing interests. The authors declare that they have no competing interests.

Ethics approval. Not applicable.

Consent for publication. The authors obtained written consent from patients to participate in the study and publish the results.

Shubnyakov I.I., Tikhilov R.M., Denisov A.O., Akhmedilov M.A., Cherny A.Zh., Totoev Z.A. et al. What Has Changed in the Structure of Revision Hip Arthroplasty? *Traumatology and Orthopedics of Russia*. 2019;25(4):9-27. (In Russian). doi: 10.21823/2311-2905-2019-25-4-9-27.

2. Kummerant J., Wirries N., Derksen A., Budde S., Windhagen H., Floerkemeier T. The etiology of revision total hip arthroplasty: current trends in a retrospective survey of 3450 cases. *Arch Orthop Trauma Surg.* 2020;140(9):1265-1273. doi: 10.1007/s00402-020-03514-3.
3. Oltean-Dan D., Apostu D., Tomoia G., Kerekes K., Păiușan M.G., Bardas C.A. et al. Causes of revision after total hip arthroplasty in an orthopedics and traumatology regional center. *Med Pharm Rep.* 2022;95(2):179-184. doi: 10.15386/mpr-2136.
4. Tikhilov R.M., Dzhavadov A.A., Kovalenko A.N., Bilyk S.S., Denisov A.O., Shubnyakov I.I. Standard Versus Custom-Made Acetabular Implants in Revision Total Hip Arthroplasty. *J Arthroplasty.* 2022;37(1):119-125. doi: 10.1016/j.arth.2021.09.003.
5. Гольник В.Н., Джухаев Д.А., Красовский И.Б., Павлов В.В., Пелеганчук В.А. Хирургические аспекты позиционирования индивидуальных трехфланцевых имплантатов при замещении дефектов тазовой кости в ревизионном эндопротезировании тазобедренного сустава. *Кафедра травматологии и ортопедии.* 2022;50(4):15-26. doi: 10.17238/2226-2016-2022-4-15-26.
6. Гольник В.Н., Пелеганчук В.А., Батрак Ю.М., Павлов В.В., Кирилова И.А. Замещение дефектов вертлужной впадины и бедренной кости с использованием импакционной костной пластики при ревизионном эндопротезировании тазобедренного сустава: клинический случай. *Травматология и ортопедия России.* 2023;29(3):102-109. doi: 10.17816/2311-2905-8008.
7. Golnik V.N., Dzhukhaev D.A., Krasovsky I.B., Pavlov V.V., Peleganchuk V.A. Surgical aspects of positioning individual three-flanged implants in replacement of bone defects in revision hip arthroplasty. *Department of Traumatology and Orthopedics.* 2022;50(4):15-26. (In Russian). doi: 10.17238/2226-2016-2022-4-15-26.
8. Гольник В.Н., Пелеганчук В.А., Батрак Ю.М., Павлов В.В., Кирилова И.А. Reconstruction of Acetabular and Femoral Bone Defects With Impaction Bone Grafting in Revision Hip Arthroplasty: A Case Report. *Traumatology and Orthopedics of Russia.* 2023;29(3):102-109. (In Russian). doi: 10.17816/2311-2905-8008.
9. Colo E., Rijnen W.H., Schreurs B.W. The biological approach in acetabular revision surgery: impaction bone grafting and a cemented cup. *Hip Int.* 2015;25(4):361-367. doi: 10.5301/hipint.5000267.
10. Fosse L., Muller S., Rønningen H., Irgens F., Benum P. Viscoelastic modelling of impacted morsellised bone accurately describes unloading behaviour: an experimental study of stiffness moduli and recoil properties. *J Biomech.* 2006;39(12):2295-2302. doi: 10.1016/j.jbiomech.2005.07.014.
11. Lunde K.B., Skallerud B. The modified cam clay model for constrained compression of human morsellised bone: effects of porosity on the mechanical behaviour. *J Mech Behav Biomed Mater.* 2009;2(1):43-50. doi: 10.1016/j.jmbbm.2008.02.004.
12. Cornu O., Schubert T., Libouton X., Manil O., Godts B., Van Tomme J. et al. Particle size influence in an impaction bone grafting model. Comparison of fresh-frozen and freeze-dried allografts. *J Biomech.* 2009;42(14):2238-2242. doi: 10.1016/j.jbiomech.2009.06.045.
13. Voor M.J., Nawab A., Malkani A.L., Ullrich C.R. Mechanical properties of compacted morsellized cancellous bone graft using one-dimensional consolidation testing. *J Biomech.* 2000;33(12):1683-1688. doi: 10.1016/s0021-9290(00)00156-1.
14. Albert C., Masri B., Duncan C., Oxland T., Fernlund G. Impaction allografting – the effect of impaction force and alternative compaction methods on the mechanical characteristics of the graft. *J Biomed Mater Res B Appl Biomater.* 2008;87(2):395-405. doi: 10.1002/jbm.b.31117.
15. Voor M.J., White J.E., Grieshaber J.E., Malkani A.L., Ullrich C. Impacted morsellized cancellous bone: mechanical effects of defatting and augmentation with fine hydroxyapatite particles. *J Biomech.* 2004;37(8):1233-1239. doi: 10.1016/j.jbiomech.2003.12.002.
16. Работнов Ю.Н. Механика деформируемого твёрдого тела. Москва: Наука; 1979. 744 с.
17. Rabotnov Yu. N. Mechanics of a deformable solid body. Moscow: Nauka; 1979. 744 p. (In Russian).
18. Ишманов М.Ю., Сертакова А.В., Соловьев А.М., Федяшина Н.А., Щербакоева Е.В. Исследование крови. В кн.: 250 показателей здоровья. Научная книга; 2013. Гл 1. 718 с.
19. Ishmanov M.Yu., Sertakova A.V., Soloviev A.M., Fedyashina N.A., Shcherbakova E.V. Blood test. In: 250 health indicators. Scientific book; 2013. Ch 1. 718 p. (In Russian).
20. Borland W.S., Bhattacharya R., Holland J.P., Brewster N.T. Use of porous trabecular metal augments with impaction bone grafting in management of acetabular bone loss. *Acta Orthop.* 2012;83(4):347-352. doi: 10.3109/17453674.2012.718518.
21. DeLee J.G., Charnley J. Radiological demarcation of cemented sockets in total hip replacement. *Clin Orthop Relat Res.* 1976;(121):20-32.
22. Phillips A.T., Pankaj, Brown D.T., Oram T.Z., Howie C.R., Usmani A.S. The elastic properties of morsellised cortico-cancellous bone graft are dependent on its prior loading. *J Biomech.* 2006;39(8):1517-1526. doi: 10.1016/j.jbiomech.2005.03.032.
23. Sawicki A., Swidzinski W. Elastic moduli of non-cohesive particulate materials. *Powder Technol.* 1998;96(1):24-32. doi: 10.1016/S0032-5910(97)03354-8.
24. Ornstein E., Franzén H., Johnsson R., Sandquist P., Stefánsdóttir A., Sundberg M. Migration of the acetabular component after revision with impacted morsellized allografts: a radiostereometric 2-year follow-up analysis of 21 cases. *Acta Orthop Scand.* 1999;70(4):338-342. doi: 10.3109/17453679908997821.
25. Mohaddes M., Herberts P., Malchau H., Johanson P.E., Kärrholm J. High proximal migration in cemented acetabular revisions operated with bone impaction grafting; 47 revision cups followed with RSA for 17 years. *Hip Int.* 2017;27(3):251-258. doi: 10.5301/hipint.5000452.
26. Wilson M.J., Whitehouse S.L., Howell J.R., Hubble M.J.W., Timperley A.J., Gie G.A. The results of acetabular impaction grafting in 129 primary cemented total hip arthroplasties. *J Arthroplast.* 2013;28(8):1394-1400. doi: 10.1016/j.arth.2012.09.019.
27. Slooff T.J., Schimmel J.W., Buma P. Cemented fixation with bone grafts. *Orthop Clin North Am.* 1993;24(4):667-677.
28. Linder L. Cancellous impaction grafting in the human femur: histological and radiographic observations in 6 autopsy femurs and 8 biopsies. *Acta Orthop Scand.* 2000;71(6):542-552. doi: 10.1080/000164700317362154.

25. Dunlop D.G., Brewster N.T., Madabhushi S.P., Usmani A.S., Pankaj P., Howie C.R. Techniques to improve the shear strength of impacted bone graft: the effect of particle size and washing of the graft. *J Bone Joint Surg Am.* 2003;85(4):639-646. doi: 10.2106/00004623-200304000-00009.
26. Toms A.D., Barker R.L., Jones R.S., Kuiper J.H. Impaction bone-grafting in revision joint replacement surgery. *J Bone Joint Surg Am.* 2004;86(9):2050-2060. doi: 10.2106/00004623-200409000-00028.
27. Brewster N.T., Gillespie W.J., Howie C.R., Madabhushi S.P., Usmani A.S., Fairbairn D.R. Mechanical considerations in impaction bone grafting. *J Bone Joint Surg Br.* 1999;81(1):118-124. doi: 10.1302/0301-620x.81b1.8480.
28. Kuiper J.H., Merry J.C., Cheah K., Richardson J.B. Graft composition influences early mechanical stability in impaction grafting. *Trans EORS.* 1996;6:45.
29. Putzer D., Mayr E., Haid C., Reinthaler A., Nogler M. Impaction bone grafting: a laboratory comparison of two methods. *J Bone Joint Surg Br.* 2011;93(8):1049-1053. doi: 10.1302/0301-620x.93B8.26819.
30. Phillips A.T.M., Pankaj P., Usmani A.S., Howie C.R. Numerical modelling of the acetabular construct following impaction grafting. In: 6th International Symposium on Computer Methods in Biomechanics and Biomedical Engineering, Madrid. 2004.
31. Phillips A.T., Pankaj P., Howie C.R., Usmani A.S., Simpson A.H. 3D non-linear analysis of the acetabular construct following impaction grafting. *Comput Methods Biomech Biomed Engin.* 2006;9(3):125-133. doi: 10.1080/10255840600732226.
32. Nele W., Martina F., Stefan R., Frank L., Georg M. Impaction bone grafting for segmental acetabular defects: a biomechanical study. *Arch Orthop Trauma Surg.* 2023;143(3):1353-1359. doi: 10.1007/s00402-021-04296-y.

Сведения об авторах

✉ Гольник Вадим Николаевич

Адрес: Россия, 656045, г. Барнаул, ул. Ляпидевского, д. 1/3

<https://orcid.org/0000-0002-5047-2060>

e-mail: vgolnik@mail.ru

Фёдорова Наталья Виталиевна — канд. техн. наук

<https://orcid.org/0000-0002-6850-995X>

e-mail: veter-nata@mail.ru

Ларичкин Алексей Юрьевич — канд. физ.-мат. наук

<https://orcid.org/0000-0002-7306-9522>

e-mail: larichking@gmail.com

Бойко Светлана Владимировна — канд. физ.-мат. наук

<https://orcid.org/0000-0002-1478-0533>

e-mail: boykosv.hydro@gmail.com

Панченко Андрей Александрович

<https://orcid.org/0000-0002-1018-5059>

e-mail: andrey.a.panchenko@gmail.com

Косинов Александр Михайлович

<https://orcid.org/0009-0004-8973-172X>

e-mail: kos.alexander@bk.ru

Пелеганчук Владимир Алексеевич — д-р мед. наук

<https://orcid.org/0000-0002-2386-4421>

e-mail: 297501@mail.ru

Павлов Виталий Викторович — д-р мед. наук

<https://orcid.org/0000-0002-8997-7330>

e-mail: pavlovdoc@mail.ru

Authors' information

✉ Vadim N. Golnik

Address: 1/3, st. Lyapidevsky, Barnaul, 656045, Russia

<https://orcid.org/0000-0002-5047-2060>

e-mail: vgolnik@mail.ru

Natalia V. Fedorova — Cand. Sci. (Tech.)

<https://orcid.org/0000-0002-6850-995X>

e-mail: veter-nata@mail.ru

Alexey Yu. Larichkin — Cand. Sci. (Phys.-Math.)

<https://orcid.org/0000-0002-7306-9522>

e-mail: larichking@gmail.com

Svetlana V. Boyko — Cand. Sci. (Phys.-Math.)

<https://orcid.org/0000-0002-1478-0533>

e-mail: boykosv.hydro@gmail.com

Andrey A. Panchenko

<https://orcid.org/0000-0002-1018-5059>

e-mail: andrey.a.panchenko@gmail.com

Alexandr M. Kosinov

<https://orcid.org/0009-0004-8973-172X>

e-mail: kos.alexander@bk.ru

Vladimir A. Peleganchuk — Dr. Sci. (Med.)

<https://orcid.org/0000-0002-2386-4421>

e-mail: 297501@mail.ru

Vitaliy V. Pavlov — Dr. Sci. (Med.)

<https://orcid.org/0000-0002-8997-7330>

e-mail: pavlovdoc@mail.ru