



Научная статья  
УДК 616.728.2-089.844-089.193.4:616.718.42-001.5-089  
<https://doi.org/10.17816/2311-2905-17545>

## Причины ревизионного эндопротезирования тазобедренного сустава после гемиартропластики по поводу перелома шейки бедренной кости

А.Н. Цед, Н.Е. Муштин, А.К. Дулаев

ФГБОУ ВО «Первый Санкт-Петербургский государственный медицинский университет им. акад. И.П. Павлова»  
Минздрава России, г. Санкт-Петербург, Россия

### Реферат

**Введение.** Применение гемиартропластики у пациентов пожилого возраста с переломами шейки бедренной кости до сих пор вызывает споры в научной литературы.

**Цель** — проанализировать неудовлетворительные результаты применения гемиэндопротезов и сравнить их с аналогичными исходами тотального эндопротезирования тазобедренного сустава после перелома шейки бедра у пациентов старших возрастных групп.

**Материал и методы.** Проведено ретроспективное рандомизированное исследование, в которое вошли 36 пациентов, подвергшихся ревизионному эндопротезированию после различных вариантов артропластики по поводу перелома шейки бедренной кости. Пациенты были разделены на три группы. В 1-ю группу вошли 10 пациентов, которым эндопротезирование выполнялось с применением гемиэндопротезов, во 2-ю — 15 пациентов после тотального эндопротезирования с использованием вертлужных компонентов цементной фиксации, в 3-ю — 11 пациентов, которым были установлены вертлужные компоненты бесцементной фиксации.

**Результаты.** Средний возраст больных на момент выполнения ревизионного эндопротезирования в 1-й группе составил 79 лет и статистически значимо отличался от возраста пациентов 2-й и 3-й групп (74,4 и 74,9 лет соответственно). Средний срок ревизионных вмешательств после гемиартропластики составил 40,2 мес. и значимо отличался от сроков ревизий после тотального цементного (82,7 мес.) и тотального бесцементного (86,6 мес.) эндопротезирования. Средний срок появления болевого синдрома у пациентов 2-й группы составил 68,2 мес., а у пациентов 3-й группы — 71,2 мес. Наиболее часто встречались костные дефекты типов 2С и 3А (суммарно 41,6% во всех группах). Во всех 100% случаев выполнения гемиартропластики были допущены ошибки в выборе величины вертлужного биполярного или монополярного компонента. Использование чашки гемипротеза большего размера по сравнению с головкой бедренной кости приводило к ранней эрозии хрящевой ткани, а меньшего размера — к развитию ранних протрузий дна вертлужной впадины. Основными ошибками тотального эндопротезирования являлись мальпозиция ацетабулярного компонента (33,3–54,5%) и неадекватная цементная мантия (20%). Необходимо отметить, что инфекции у пациентов 2-й и 3-й групп развивались в сроки до 24,7 мес. после первичной артропластики.

**Заключение.** Ошибки, связанные с неправильным выбором размера ацетабулярного компонента эндопротеза во время первичной гемиартропластики, приводят к ранним осложнениям — эрозии и протрузии вертлужной впадины. Выраженный болевой синдром при неправильном выборе размера вертлужного компонента гемиэндопротеза развивается в среднем через 13,9 мес., а сроки выполнения ревизионного эндопротезирования составляют 40,2 мес. после первичной операции. При эрозиях вертлужной впадины костные дефекты отсутствуют, при протрузиях, чаще возникают костные дефекты типов 2С и 3А. В сравнении с исходами тотального эндопротезирования тазобедренного сустава при использовании гемиэндопротезов отмечается их низкая выживаемость (40,2 мес.).

**Ключевые слова:** перелом шейки бедренной кости, ревизионное эндопротезирование тазобедренного сустава, гемиартропластика, биполярное эндопротезирование, осложнения.

**Для цитирования:** Цед А.Н., Муштин Н.Е., Дулаев А.К. Причины ревизионного эндопротезирования тазобедренного сустава после гемиартропластики по поводу перелома шейки бедренной кости. *Травматология и ортопедия России*. 2024;30(4):25-37. <https://doi.org/10.17816/2311-2905-17545>.

Цед Александр Николаевич; e-mail: [travma1@mail.ru](mailto:travma1@mail.ru)

Рукопись получена: 07.05.2024. Рукопись одобрена: 19.08.2024. Статья опубликована онлайн: 29.11.2024.

© Цед А.Н., Муштин Н.Е., Дулаев А.К., 2024

Original article

<https://doi.org/10.17816/2311-2905-17545>

## Causes of Revision Hip Arthroplasty After Hemiarthroplasty for Femoral Neck Fracture

Alexander N. Tsed, Nikita E. Mushtin, Alexander K. Dulaev

*Pavlov First Saint Petersburg State Medical University, Department of Traumatology and Orthopedics, St. Petersburg, Russia*

### Abstract

**Background.** Hemiarthroplasty as a surgical choice for elderly patients with femoral neck fractures is still a matter of scientific controversy.

**The aim of the study** is to analyse unsatisfactory outcomes of hemiarthroplasty and compare them with the similar outcomes of total hip arthroplasty in elderly patients with femoral neck fractures.

**Methods.** We conducted a retrospective randomized study, which enrolled 36 patients who underwent revision endoprosthetics after various types of arthroplasty for a femoral neck fracture. The patients were divided into 3 groups. Group 1 included 10 patients who underwent arthroplasty with the use of hemiendoprostheses; Group 2 — 15 patients with cemented acetabular components; Group 3 — 11 patients who had cementless acetabular components.

**Results.** The average age of patients in Group 1 at the time of revision arthroplasty was 79 years and was statistically significantly different from the age of patients in Groups 2 and 3 (74.4 and 74.9 years, respectively). The average time for revision interventions after hemiarthroplasty was 40.2 months and significantly differed from the time for the revisions after total cemented (82.7) as well as total cementless (86.6) arthroplasties. The average time for the onset of pain among patients in Group 2 was 68.2 months, and among patients in Group 3 — 71.2 months. The most common bone defects were types 2C and 3A (total of 41.6% in all groups). There were errors in choice of the size of the acetabular bipolar or monopolar component in all 100% of hemiarthroplasty cases. The use of a larger hemiendoprosthesis cup compared to the femoral head led to early erosion of cartilage tissue. Smaller hemiendoprosthesis cups were complicated by early protrusions of the acetabulum floor. The main errors in total arthroplasty were malposition of the acetabular component (33.3-54.5%) and inadequate cement mantle (20%). It should be noted that infections among patients from Groups 2 and 3 developed up to 24.7 months after primary arthroplasty.

**Conclusions.** Errors associated with incorrect choice of the acetabular endoprosthesis component size during primary hemiarthroplasty lead to early complications: erosion and protrusion of the acetabulum. Severe pain syndrome due to incorrect selection of the acetabular hemiendoprosthesis component size develops on average after 13.9 months, and the time period for revision endoprosthetics is 40.2 months after the primary operation. With erosions of the acetabulum, there are no bone defects; with protrusions — bone defects of type 2C and 3A more often occur. In comparison with the outcomes of total hip arthroplasty, the use of hemiendoprostheses shows a low survival rate of 40.2 months.

**Keywords:** femoral neck fracture, revision hip arthroplasty, hemiarthroplasty, bipolar arthroplasty, complications.

**Cite as:** Tsed A.N., Mushtin N.E., Dulaev A.K. Causes of Revision Hip Arthroplasty After Hemiarthroplasty for Femoral Neck Fracture. *Traumatology and Orthopedics of Russia*. 2024;30(4):25-37. (In Russian). <https://doi.org/10.17816/2311-2905-17545>.

✉ Alexander N. Tsed; e-mail: [travma1@mail.ru](mailto:travma1@mail.ru)

Submitted: 07.05.2024. Accepted: 19.08.2024. Published online: 29.11.2024.

© Tsed A.N., Mushtin N.E., Dulaev A.K., 2024

## ВВЕДЕНИЕ

Гемиартропластика является методом выбора при эндопротезировании тазобедренного сустава у пациентов пожилого возраста с переломами шейки бедренной кости [1, 2, 3, 4, 5]. Основными преимуществами гемиартропластики по сравнению с тотальным эндопротезированием тазобедренного сустава (ТБС) является значимо меньшее время операции и объем периоперационной кровопотери [6, 7, 8], а также меньшая частота послеоперационных вывихов эндопротеза [3, 9]. Однако, если говорить об отдаленных функциональных результатах эндопротезирования ТБС, то гемиартропластика существенно уступает тотальной замене ТБС. На сегодняшний день существует два варианта гемиэндопротезов: монополярные и биполярные (модульные). Несмотря на то, что в современной литературе встречаются публикации, указывающие на отсутствие разницы в результатах применения моно- и биполярных чашек эндопротезов [10], использование модульных систем показывает лучшие функциональные исходы операции в среднесрочной перспективе [11, 12]. Большое число исследований в последние годы посвящено анализу отдаленных результатов гемиартропластики ТБС в сравнении с тотальным эндопротезированием. Авторы приводят противоречивые данные и не отдают предпочтения тому или иному виду артропластики у пациентов пожилого возраста с переломами шейки бедренной кости.

**Цель исследования** — проанализировать неудовлетворительные результаты применения гемиэндопротезов и сравнить их с аналогичными исходами тотального эндопротезирования тазобедренного сустава после перелома шейки бедра среди пациентов старших возрастных групп.

## МАТЕРИАЛ И МЕТОДЫ

### Дизайн исследования

На базе клиники травматологии и ортопедии ПСПбГМУ им. акад. И.П. Павлова в период с 2020 по 2023 г. проведено ретроспективное исследование, в которое вошли 36 пациентов, подвергшихся

ревизионному эндопротезированию ТБС после различных вариантов артропластики по поводу перелома шейки бедренной кости в анамнезе. Ревизионное эндопротезирование у пациентов всех групп выполнялось одной хирургической бригадой.

Пациенты были разделены на три группы сравнения. В 1-ю группу вошли 10 (27,7%) пациентов, которым эндопротезирование ТБС выполнялось с применением различных вариантов гемиэндопротезов; 2-ю группу составили 15 (41,6%) пациентов с установленными вертлужными компонентами (ВК) цементной фиксации; в 3-ю — 11 (30,7%) больных, которым были установлены вертлужные компоненты бесцементной пресс-фит фиксации. Все пациенты 1-й группы (гемиартропластика), а также более 75% больных 2-й (цементные вертлужные компоненты) и 3-й групп (бесцементные вертлужные компоненты) исследования ранее были оперированы в городских больницах Санкт-Петербурга и других регионов Российской Федерации.

**Критерии включения** в исследование: возраст пациентов старше 60 лет; эндопротезирование ТБС по поводу свежего перелома шейки бедренной кости типов В1 и В2 по классификации АО в анамнезе.

**Критерий невключения** в исследование: декомпенсация соматической патологии.

### Характеристика пациентов

Перед выполнением ревизионного эндопротезирования ТБС производилась оценка половозрастных характеристик пациентов всех групп: определяли ИМТ, локализацию болей и степень их выраженности по ВАШ, наличие или отсутствие хромоты, срок с момента первичного хирургического вмешательства. Оценивали данные рентгенограмм и МСКТ в отношении имплантированных компонентов, наличия и классификационного типа костных дефектов вертлужной впадины (по W. Paprosky), функциональные показатели по шкале OHS и степень активности пациентов по шкале ВОЗ/ECOG [13]. Исходные характеристики пациентов представлены в таблице 1.

Таблица 1

Общая характеристика пациентов групп исследования

Показатель	Стат. показатель	Группа 1 (n = 10)	Группа 2 (n = 15)	Группа 3 (n = 11)	p
Возраст, лет	M±SD	79,0±7,2	74,4±7,8	74,9±6,1	$p_{1-2} = 0,29$ $p_{1-3} = 0,36$ $p_{2-3} = 0,98$
	Min-max	66–88	65–86	6–82	
	Me [LQ; UQ]	80 [77,5; 83,5]	75 [67,5; 81,5]	79 [70,0; 79,0]	
ИМТ, кг/м <sup>2</sup>	M±SD	26,88±6,02	27,4±5,02	26,2±4,5	>0,05
	Min-max	18–37	19–37	18–31	
	Me [LQ; UQ]	26,7 [23,5; 30,6]	28,1 [24,6; 30,3]	28,4 [23,6; 29,9]	

Окончание таблицы 1

Показатель	Стат. показатель	Группа 1 (n = 10)	Группа 2 (n = 15)	Группа 3 (n = 11)	p
Lahey Clinic Hip Implant Standartization Score	M±SD	13,90±1,66	16,10 ±2,73	17,30±2,76	$p_{1-2} = 0,11$ $p_{1-3} = 0,05$ $p_{2-3} = 0,43$
	Min-max	11–16	13–22	13–22	
	Me [LQ; UQ]	14 [13; 15]	15 [14; 18]	18 [15,5; 18,5]	
Срок с момента первичного ЭП ТБС, мес.	M±SD	40,2±28,4	82,7±47,1	86,6±39,1	$p_{1-2} = 0,04$ $p_{1-3} = 0,02$ $p_{2-3} = 0,91$
	Min-max	5–85	9–132	10–127	
	Me [LQ; UQ]	35 [16,0; 60,0]	108 [39,0; 115,5]	97 [95,5; 101,0]	
Пол пациентов					
мужчины		1 (10%)	3 (20%)	3 (27,3%)	
женщины		9 (90%)	8 (80%)	7 (72,7%)	
Тип гемизендопротеза и ВК (первичное ЭП ТБС)					
монополярный		3 (30%)	–	–	
биполярный		7 (70%)	–	–	
цементный (low profile)		–	3 (20%)	–	
цементный (full profile)		–	12 (80%)	–	
бесцементный (прокладка – обычный полиэтилен)		–	–	9 (81,8%)	
бесцементный (поперечносвязанный полиэтилен)		–	–	2 (18,2%)	

### Послеоперационный период

После операции в течение 6 нед. пациентам рекомендовалось ходить на костылях без осевой нагрузки, в течение еще 6 нед. допускалась дозированная осевая нагрузка с ее постепенным увеличением.

### Статистический анализ

Накопление, корректировка, систематизация исходной информации и визуализация полученных результатов осуществлялись в электронных таблицах Microsoft Office Excel 2016. Статистический анализ проводился с использованием программы STATISTICA v.13.3 (StatSoft.Inc).

Количественные показатели (возраст, сроки появления болевого синдрома, сроки ревизионных вмешательств, функциональные показатели по шкалам OHS, ВОЗ/ECOG) оценивались на предмет соответствия нормальному распределению с помощью критерия Шапиро–Уилка. Статистическая значимость различий количественных показателей, имеющих нормальное распределение (срок выполнения ревизионных вмешательств, баллы по ВАШ, функциональные показатели по шкале ВОЗ/ECOG, баллы по системе выбора имплантатов клиники Lahey) между группами оценивалась при помощи многофакторного дисперсионного анализа путем расчета критерия F Фишера. В случае обнаружения статистически значимых различий между группами дополнительно проводилось сравнение совокупностей попарно при помощи апостериорного критерия Шеффе. При сравнении нескольких выборок количественных данных,

имеющих распределение, отличное от нормального (возраст, срок появления боли, функциональные показатели по шкале OHS) использовался критерий Краскела–Уоллиса. В случае обнаружения статистически значимых различий между группами дополнительно проводилось парное сравнение совокупностей при помощи апостериорного критерия Данна.

Сравнение номинальных данных ошибок, допущенных при первичной операции, и причин ревизий проводилось при помощи критерия  $\chi^2$  Пирсона. В качестве количественной меры эффекта при сравнении относительных показателей использовался показатель относительного риска (ОР), отражающий, во сколько раз риск исхода при наличии фактора риска выше риска исхода при отсутствии фактора риска. Оценка функции выживаемости пациентов проводилась по методу Каплана–Мейера. При описании количественного признака, распределение которого отличается от нормального, указывались медиана (Me), значения нижнего и верхнего квартилей [LQ; UQ].

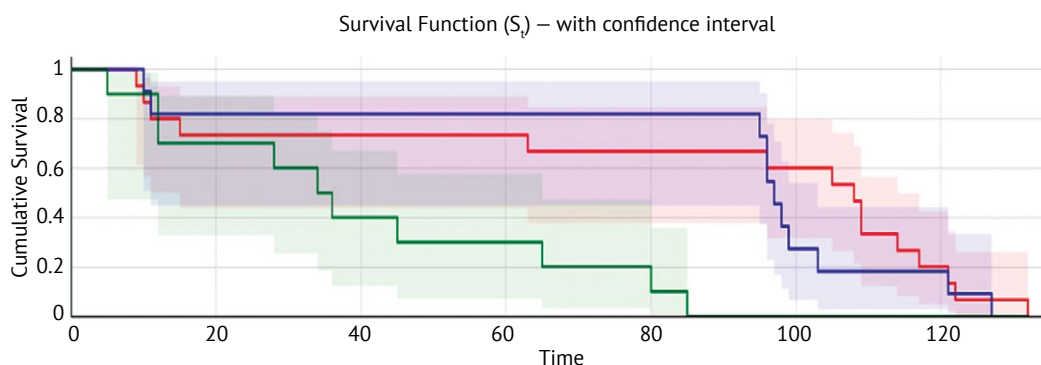
### РЕЗУЛЬТАТЫ

В исследовании было значимо большее количество пациентов женского пола во всех группах: 24 (66,6%) женщины, 12 (33,4%) мужчин. Данное соотношение при ревизионной артропластике соответствует данным литературы о гендерном распределении при первичном эндопротезировании ТБС по поводу переломов шейки бедренной кости у пациентов пожилого и старческого возраста [14].

Средний возраст больных, подвергшихся ранее гемиаартропластике, статистически значимо ( $p < 0,05$ ) отличался от среднего возраста пациентов 2-й и 3-й групп. При оценке адекватности показаний к выполнению первичного эндопротезирования ТБС по поводу перелома шейки бедренной кости в анамнезе мы использовали систему клиники Lahey, разработанную в начале 1990-х гг. [15]. При этом получена незначительная статистическая разница между показателями в 1-й и 3-й группах исследования ( $p = 0,05$ ). Однако наиболее важным выводом является то, что удалось доказать расши-

рение показаний к установке гемизэндопротезов пациентам 1-й группы. Таким образом, одной из основных причин неудовлетворительных исходов ЭП ТБС в 1-й группе являлась установка гемизэндопротезов не по показаниям пожилым, но достаточно активным и соматически не отягощенным пациентам.

Были установлены сроки, прошедшие с момента гемиаартропластики и имплантации различных вариантов вертлужного компонента эндопротеза ТБС по поводу перелома шейки бедренной кости (рис. 1).



**Рис. 1.** Кривая Каплана – Мейера относительно сроков выполнения ревизионного эндопротезирования ТБС у пациентов, оперированных с применением гемизэндопротеза и различных вариантов вертлужного компонента эндопротеза: зеленый цвет — гемизэндопротез; синий — тотальное эндопротезирование ТБС с использованием цементного вертлужного компонента; красный — тотальное эндопротезирование ТБС с использованием бесцементного вертлужного компонента

**Figure 1.** The Kaplan-Meier curve illustrating the timing of revision hip arthroplasty in patients treated with hemiarthroplasty or total hip arthroplasty using various types of acetabular components: green — hemiarthroplasty; blue — total hip arthroplasty with a cemented acetabular component; red — total hip arthroplasty with an uncemented acetabular component

Пятилетняя выживаемость компонентов, установленных ранее в городских больницах, рассчитанная по методике Каплана – Мейера составила: бесцементных чашек — 81%, цементных — 72%, гемизэндопротезов — 36%. Средние сроки ревизионных вмешательств после гемиаартропластики составили  $40,2 \pm 28,4$  мес. и статистически значимо ( $p = 0,04$ ) отличались от сроков ревизий после тотального цементного ( $82,7 \pm 47,1$  мес.) и тотального бесцементного ( $86,6 \pm 39,1$  мес.) эндопротезирования ( $p = 0,02$ ) согласно многофакторному дисперсионному анализу (тест ANOVA).

Не меньший интерес вызвали данные о сроках появления болевого синдрома в оперированном ТБС после первичной артропластики по поводу перелома шейки бедренной кости. Статистически значимые отличия получены только между пациентами 1-й и 2-й, а также 1-й и 3-й групп. Между 2-й и 3-й группами разницы в сроках появления болевого синдрома не получено. Также была проведена оценка локализации и степени выражен-

ности боли по ВАШ во всех группах исследования (табл. 2).

В 72,2% случаев отмечались боли в паху у всех пациентов, что соответствует клинической картине нестабильности вертлужного компонента эндопротеза. У 7 (19,4%) пациентов 2-й и 3-й групп боли локализовались по латеральной и передней поверхностям верхней трети бедра, что свидетельствовало о наличии проблем со стабильностью бедренного компонента эндопротеза. У 80% пациентов после гемиаартропластики боли локализовались в паху. По степени выраженности боли при поступлении в стационар для выполнения ревизионного эндопротезирования статистической разницы в результатах между группами не получено. Также не было получено статистически значимых отличий в функциональных показателях по 48-балльной шкале OHS и степени активности по шкале ВОЗ/ECOG между группами перед выполнением ревизионной артропластики.

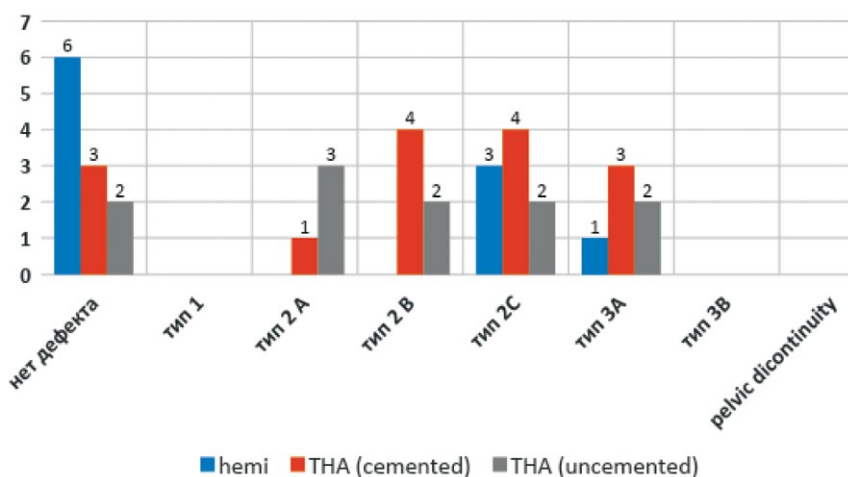
Таблица 2

**Оценка функциональных показателей и болевого синдрома у пациентов трех групп исследования перед выполнением ревизионной артропластики**

Параметр	Показатели	Группа 1 (n = 10)	Группа 2 (n = 15)	Группа 3 (n = 11)	p
Срок появления боли после первичного ЭП, мес.	M±SD	13,9±16,2	68,2±40,7	71,2±35,9	$p_{1-2} = 0.001$ $p_{1-3} = 0.001$ $p_{2-3} = 0.405$
	Min-max	0,5–48	4–120	10–118	
	Me [LQ; UQ]	10 [1,25; 17,25]	89 [32; 92]	82 [65,5; 84,0]	
Локализация боли:					
пах		8 (80%)	11 (73,4%)	8 (72,7%)	
бедро, спереди		1 (10%)	2 (13,3%)	0 (0%)	
бедро, сзади		1 (10%)	0 (0%)	0 (0%)	
бедро, латерально		0 (0%)	2 (13,3%)	3 (27,3%)	
ВАШ, баллы	M±SD	8,70±0,67	8,40±0,83	8,40±1,21	$p_{1,2,3} > 0,05$
	Min-max	8–10	7–10	6–10	
	Me (LQ; UQ)	9 [8; 9]	8 [8; 9]	9 [8; 9]	
OHS, баллы	M±SD	19,3±3,1	21,9±4,9	21,3±4,1	$p_{1,2,3} > 0,05$
	Min-max	14–23	14–29	14–27	
	Me (LQ; UQ)	20 [17,3; 21,7]	22 [18,0; 26,0]	21 [18,5; 24,5]	
ВОЗ/ECOG, баллы	M±SD	2,7±0,8	2,7±0,5	2,7±0,6	$p_{1,2,3} > 0,05$
	Min-max	2–4	2–4	2–4	
	Me (LQ; UQ)	2,5 [2; 3]	3 [2; 3]	3 [2; 3]	

Также были проанализированы данные лучевых методов диагностики (стандартная рентгенография и МСКТ) в отношении костных дефектов, а также ошибок, допущенных в процессе первичного эндопротезирования. У 6 (60%) больных после гемиартропластики не отмечено костных дефектов, что было связано только с эрозией хрящевой ткани вертлужной впадины, возникавшей

в ранние сроки после первичного эндопротезирования ТБС. Кроме того, не отмечено тяжелых костных дефектов типа 3B и pelvic discontinuity, а также легких дефектов типа 1 среди всех пациентов. Наиболее часто встречались костные дефекты типов 2C и 3A – суммарно 41,6% во всех группах исследования (рис. 2).



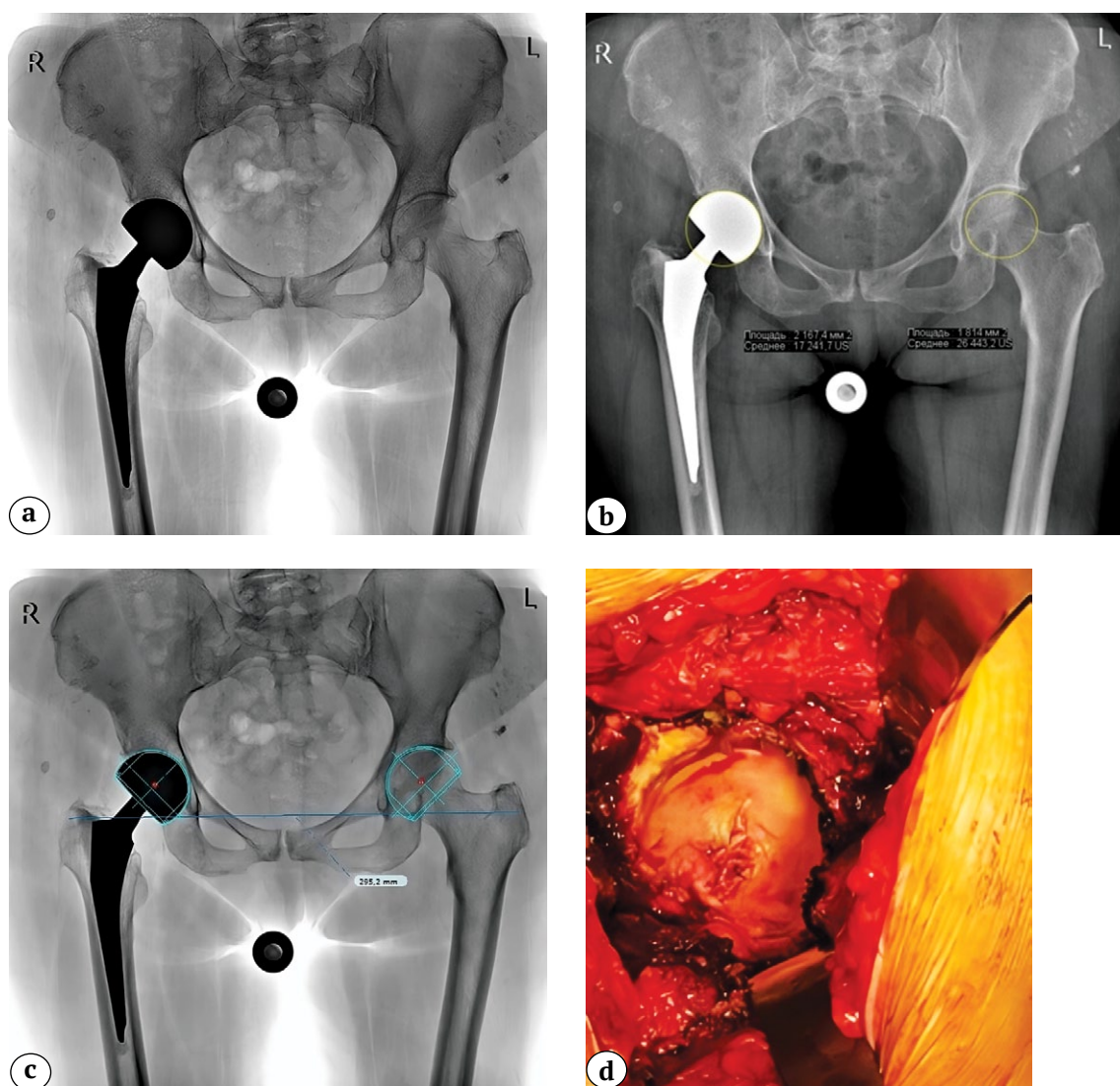
**Рис. 2.** Типы костных дефектов вертлужной впадины по классификации Paprosky в группах исследования  
**Figure 2.** Types of acetabular bone defects according to Paprosky classification in the study groups

Истинный размер головки гемизэндопротеза определяется только интраоперационно при помощи штангенциркуля или специальных шаблонов. Однако в нашем случае определить размер головки было невозможно в связи с ретроспективным характером исследования. Первичные данные были получены из других стационаров. Поэтому мы сконцентрировались на оценке данных лучевых исследований, которые косвенно могли свидетельствовать об ошибках, допущенных при выборе размера имплантата.

При анализе цифровых обзорных рентгеновских снимков таза, выполненных в программе Weasis medical viewer 2.0.2, были рассчитаны значения площади окружности головки бедренной кости со здоровой стороны и выполнено их сравнение с аналогичными значениями площади окружности вертлужного компонента гемизэндопротеза. Данный метод не является точным — погрешность составляет до 0,8 мм<sup>2</sup>. Кроме того, дополнительно была проведена оценка величины головки гемизэндопротеза по шаблонам (Bipolar Metall Shell, Zimmer), установленным из программы предоперационного планирования TraumaCad v. 2.5.7 (Brainlab), которая позволяет проводить точную калибровку размеров. Измерения проводились по окружности вертлужной впадины здорового сустава в сравнении с ТБС, оперированным ранее. Таким образом нам удалось нивелировать погрешность измерений окружности головки бедренной кости без учета толщины хрящевого слоя. В тех случаях, когда размер установленного компонента гемизэндопротеза был больше по сравнению с размером вертлужной впадины контралатерального сустава, можно было утверждать об ошибке при выборе размера гемизэндопротеза в процессе первичного ЭП ТБС. Результаты, полученные в ходе исследования, позволили установить, что во всех 100% случаев выполнения гемиаартропластики были допущены ошибки при выборе размера головки биполярного или монополярного компонента. Использование головки

гемизэндопротеза большего размера по сравнению с вертлужной впадиной приводило к ранней эрозии хрящевой ткани вертлужной впадины (рис. 3). Применение головки гемизэндопротеза меньшего размера, чем головка здоровой бедренной кости, приводило к ранним протрузиям дна вертлужной впадины (рис. 4).

При оценке данных лучевых методов диагностики во 2-й и 3-й группах исследования отмечены ошибки позиционирования и установки компонентов (табл. 3). Частота ошибок в 1-й группе составила 100% (несоответствие размера головки гемизэндопротеза анатомическому размеру головки бедра), во 2-й группе — 53,3%; в 3-й группе — 54,5%. Основными ошибками тотального эндопротезирования являлись мальпозиция ацетабулярного компонента (33,3–54,5%) и неадекватная цементная мантия (20%). В структуре причин выполнения ревизионного эндопротезирования ТБС у всех пациентов 1-й группы основным фактором, потребовавшим выполнения повторного хирургического вмешательства, была острая, некупирующаяся лекарственными препаратами боль. У пациентов 2-й и 3-й групп исследования болевой синдром не являлся основной причиной выполнения ревизионного ЭП ТБС, хотя и был выявлен при клиническом осмотре. Среди пациентов, которым были установлены цементные вертлужные компоненты, 10 (66,6%) больных были повторно оперированы по причине асептического расшатывания, 2 (13,3%) из-за поздних инфекционных осложнений, 2 (13,3%) по причине рецидивирующего вывиха и 1 (6,8%) из-за остеолита. У пациентов 3-й группы (бесцементные вертлужные компоненты) основной причиной ревизионного ЭП ТБС послужило также асептическое расшатывание вертлужного компонента (6 пациентов — 54,5%), остеолит (3 пациента — 27,3%) и поздняя перипротезная инфекция (2 пациента — 18,2%). Необходимо отметить, что инфекция у пациентов 2-й и 3-й групп исследования развивалась в сроки до 24,7 мес. после первичной артропластики.



**Рис. 3.** Клинико-рентгенологическая картина эрозии хрящевой ткани вертлужной впадины, развившейся у пациентки 77 лет через 2,5 года после первичной гемиаартропластики по поводу перелома шейки правой бедренной кости:

a — первичный обзорный рентгеновский снимок таза (через 2,5 года после эндопротезирования) — определяется биполярный гемиэндопротез;

b — расчет площади окружности головки бедренной кости с левой здоровой стороны (18,1 см<sup>2</sup>), справа — расчет площади окружности биполярной головки эндопротеза — 21,6 см<sup>2</sup>, увеличение данного параметра на 3,5 см<sup>2</sup>;

c — данные предоперационного планирования, выполненного в программе TraumaCad 2.5.7. Размер головки гемиэндопротеза (50 мм) правой ТБС спроецирован на левую сторону. Отмечается захождение шаблона на контуры вертлужной впадины;

d — эрозия вертлужной впадины, хрящевая ткань отмечается только по периферии окружности в области крыши

**Figure 3.** Clinical and radiographic picture of acetabular cartilage erosion in a 77-year-old patient, developed 2.5 years after primary hemiarthroplasty for the fracture of the right femoral neck:

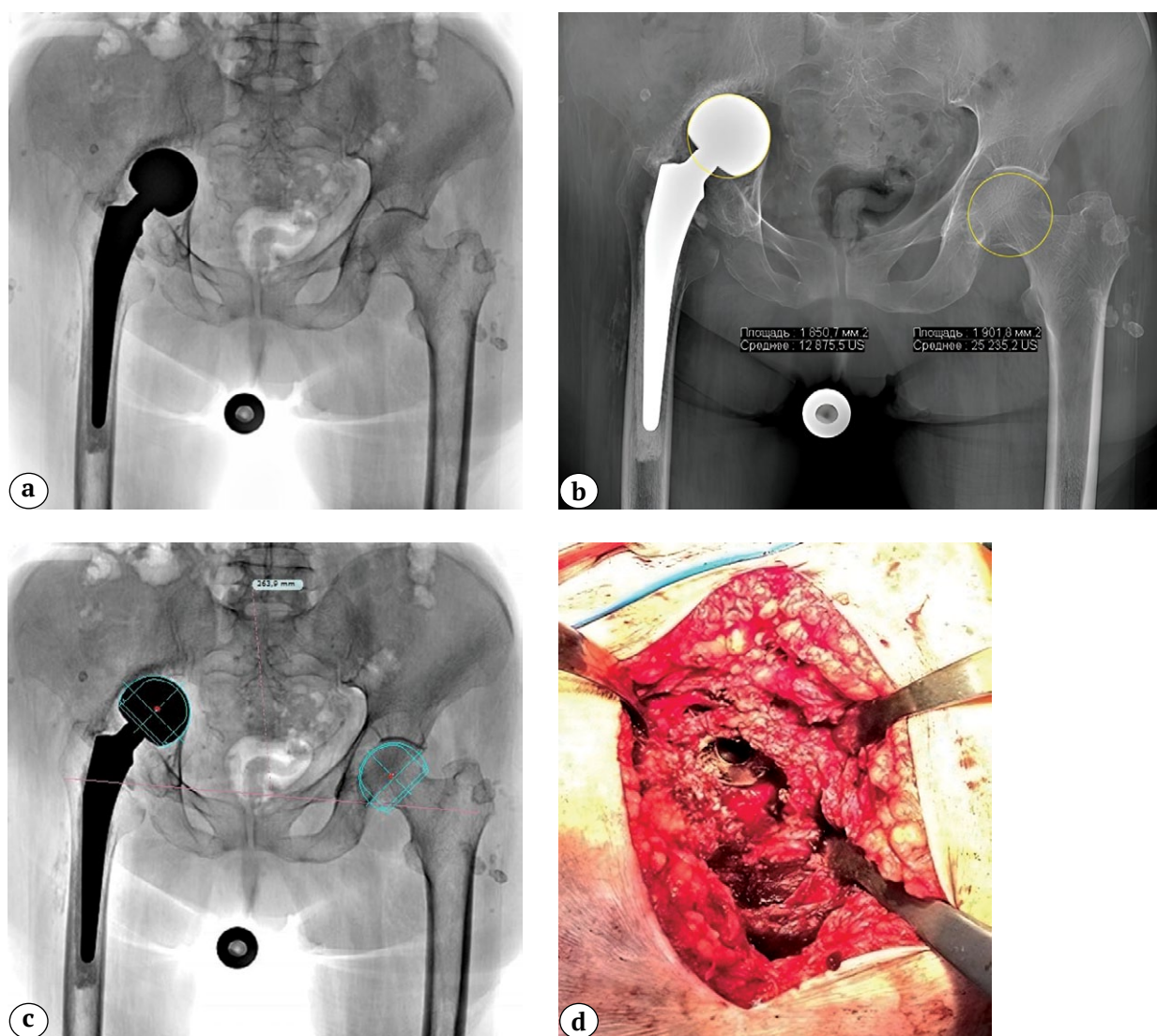
a — initial plain pelvic X-ray (2.5 years postop) showing a bipolar prosthesis;

b — calculation of the femoral head circumference area: 18.1 cm<sup>2</sup> on the healthy left side, 21.6 cm<sup>2</sup> on the right side with the bipolar prosthesis, indicating an increase of 3.5 cm<sup>2</sup>;

c — preoperative planning using TraumaCad 2.5.7 software: hemiarthroplasty prosthesis head size (50 mm) from the right hip joint projected onto the left side reveals the overlap of the template with the acetabular contours;

d — acetabular erosion: cartilage tissue is present only along the peripheral circumference in the acetabular roof area





**Рис. 4.** Клинико-рентгенологическая картина тяжелой протрузии вертлужной впадины, развившейся у пациентки 81 года через 3 года после первичной гемиаартропластики по поводу перелома шейки правой бедренной кости: а — первичный обзорный рентгеновский снимок таза (определяется протрузия монополярного гемиэндопротеза); б — расчет площади окружности головки бедренной кости с левой здоровой стороны (19,0 см<sup>2</sup>), справа — площади окружности монополярной головки эндопротеза — 18,5 см<sup>2</sup>. Отмечается снижение данного параметра на 0,51 см<sup>2</sup>; в — данные предоперационного планирования, выполненного в программе TraumaCad 2.5.7.

Размер головки гемиэндопротеза (46 мм) правого ТБС спроецирован на левую сторону. Отмечается недостаточная величина выбранного размера;

д — дефект дна и крыши вертлужной впадины, на дне которой определяется монополярная головка гемипротеза

**Figure 4.** Clinical and radiographic picture of severe acetabular protrusion in an 81-year-old patient, developed 3 years after primary hemiarthroplasty for the fracture of the right femoral neck: а — initial plain pelvic X-ray showing protrusion of the monopolar prosthesis; б — calculation of the femoral head circumference area: 19.0 cm<sup>2</sup> on the healthy left side and 18.5 cm<sup>2</sup> on the right side with the monopolar prosthesis, indicating a reduction of 0.51 cm<sup>2</sup>; в — preoperative planning using TraumaCad 2.5.7 software: hemiarthroplasty prosthesis head size (46 mm) from the right hip joint projected onto the left side demonstrates inadequate sizing of the chosen implant; д — defect of the acetabular floor and roof, with the monopolar prosthesis head positioned within the acetabular floor

Таблица 3

## Структура ошибок, допущенных при первичном эндопротезировании и причины выполнения ревизионных вмешательств

Параметры	Группа 1 (n = 10)	Группа 2 (n = 15)	Группа 3 (n = 11)
<b>Ошибки первичного ЭП ТБС</b>			
Отсутствует	–	7 (46,6%)	5 (45,5%)
Несоответствующий размер ВК	10 (100%)	–	–
Неадекватная цементная мантия ВК	–	3 (20%)	–
Мальпозиция ВК	–	5 (33,3%)	6 (54,5%)
<b>Причина ревизионного ЭП ТБС</b>			
Боль	10 (100%)	–	–
Асептическое расшатывание ВК	–	10 (66,6%)	6 (54,5%)
Перипротезная инфекция	–	2 (13,3%)	2 (18,2%)
Остеолиз	–	1 (6,8%)	3 (27,3%)
Рецидивирующий вывих	–	2 (13,3%)	–

**ОБСУЖДЕНИЕ**

Гемиартропластика по-прежнему остается одним из основных методов хирургического лечения переломов шейки бедренной кости у пациентов пожилого и старческого возраста. По мнению ряда авторов, результаты гемиартропластики не имеют статистически значимых отличий от исходов тотального эндопротезирования ТБС в отношении функциональных показателей по шкале Harris Hip Score [16, 17, 18], частоты ревизий [19, 20], перипротезных инфекций, перипротезных переломов и тромбоэмболических осложнений [21, 22, 23], особенно у пациентов в возрасте старше 75 лет [2, 24]. Однако через 5 лет после первичного эндопротезирования ТБС частота повторных вмешательств после гемиартропластики увеличивается [25]. В нашем исследовании нам удалось установить средние сроки выживаемости гемиэндопротезов, подвергшихся ревизиям, которые составили  $40,2 \pm 28,4$  мес. Таким образом, необходимо учитывать потенциальную продолжительность жизни больного после первичного эндопротезирования, соматический статус и степень физической активности пациента пожилого и старческого возраста при выборе такого метода хирургического лечения, как гемиартропластика. Если по указанным выше показателям пациент способен прожить более 5 лет, необходимо применять ацетабулярные компоненты цементной или бесцементной фиксации.

А. Тахериязам с соавторами выполнили анализ неудовлетворительных результатов применения гемиэндопротезов у пациентов старшей возрастной группы в средние сроки 42 мес. По их данным, средние сроки появления боли у пациентов с послеоперационными вывихами эндопротеза составили 15 (min – 6, max – 24) мес., при развитии ацетабулярной эрозии в сочетании с расшатыванием ножки – 34 (min – 6, max – 96) мес., при наличии

одной ацетабулярной эрозии – 57 (min – 18, max – 108) мес. В 76,1% случаев у больных были боли в паху, в 67,4% наблюдений отмечена хромота, и еще у 28,3% больных было диагностировано клинически значимое укорочение оперированной нижней конечности [26]. По результатам нашего исследования установлено, что у 80% пациентов с неудовлетворительными исходами гемиартропластики боли локализуются в паху, что в целом соответствует данным литературы, в 10% наблюдений боли локализовались по медиальной и передней поверхностям бедренной кости.

Согласно данным А. Pankaj с соавторами, основными ортопедическими осложнениями гемиартропластики являются эрозия хрящевой ткани вертлужной впадины (47,7%), расшатывание бедренного компонента эндопротеза (54,4%) и протрузия чашки в полость малого таза (до 4,3%) [27]. В нашем исследовании частота несоответствия размеров величины чашки гемиэндопротеза и головки бедренной кости (со стороны здорового ТБС) составила 100%, т.е. у всех пациентов, которым была выполнена гемиартропластика по поводу перелома шейки бедра в анамнезе, были диагностированы нарушения хирургической техники. Однако более важным, на наш взгляд, является анализ причин такой высокой частоты эрозий вертлужной впадины после гемиартропластики. В публикации S.A. Shah с соавторами выявлена взаимосвязь между нарушением размера чашки гемиэндопротеза и частотой эрозии [28]. Авторы доказывают, что увеличенный размер биполярной чашки приводит к эрозии хряща в направлении крыши вертлужной впадины до  $1,62 \pm 1,00$  мм, в медиальном направлении – до  $4,15 \pm 2,70$  мм в отдаленном периоде наблюдения. В то же время маленький размер чашки гемиэндопротеза в сравнении с нативной головкой бедра потенциально может приводить к протрузии дна верт-

лужной впадины. В исследовании F. Emre с соавторами приводятся результаты гемиартропластики с меньшим размером биполярной чашки у 209 пациентов в период наблюдения до 5 лет [29]. Частота протрузионных осложнений составила 10%, а ацетабулярных ревизий 17%, что значимо выше по сравнению с тотальным эндопротезированием.

Еще одним из тяжелых ортопедических осложнений после гемиартропластики является глубокая ППИ. По мнению ряда авторов, основной причиной ревизионного эндопротезирования ТБС по причине ацетабулярной протрузии гемиэндопротезом являются инфекционные осложнения в связи с развитием костной резорбции и остеолитизиса [30, 31, 32]. В нашем исследовании не было зарегистрировано случаев ППИ после гемиартропластики, однако после тотального эндопротезирования данный показатель составил 13,3% при использовании цементных и 18,2% — при использовании бесцементных чашек. Следует указать, что столь высокие показатели частоты инфекций связаны с регистрацией в 20,0–54,5% случаев ошибок, допущенных при первичном ЭП ТБС по поводу перелома шейки бедра у пациентов старшей возрастной группы.

Необходимо также помнить о том, что средние значения толщины всего слоя хрящевой ткани вертлужной впадины нормального ТБС составляют от 1,0 до 3,6 мм. При этом эрозия хрящевой ткани вертлужной впадины при использовании биполярной чашки, по данным Y.S. Kim с соавторами, составляет 0,34–0,35 мм в год [33]. Таким образом, даже при адекватно подобранном размере чашки гемиэндопротеза риск эрозивно-протрузионных осложнений существенно увеличивается, начиная с 3–4-го года после гемиартропластики. Кроме того, длительное использование биполярных гемиэндопротезов сопряжено с еще одним тяжелым ортопедическим осложнением — диссоциацией биполяр-

ной головки. По данным M. Hasegawa с соавторами, средние сроки диссоциации биполярной головки составляют 6,8 лет. Данные авторы выделяют три классификационных типа диссоциации [34].

Таким образом, полученные нами данные, за исключением инфекционных осложнений, соответствуют данным литературы о частоте и структуре ортопедических осложнений после гемиартропластики у пациентов пожилого возраста с переломами шейки бедренной кости. Удалось выявить основные ошибки первичного и причины ревизионного эндопротезирования ТБС после гемиартропластики.

## ЗАКЛЮЧЕНИЕ

Одной из основных причин неудовлетворительных исходов гемиартропластики в среднесрочном периоде является выполнение данной операции у активных, соматически неотягощенных пациентов пожилого возраста. Неправильный выбор размера головки гемиэндопротеза приводит к ранним осложнениям: эрозии и протрузии вертлужной впадины. Выраженный болевой синдром при неправильном выборе размера головки гемиэндопротеза развивается в среднем через 13,9 мес., а сроки выполнения реэндопротезирования составляют 40,2 мес. после первичной операции. При эрозиях вертлужной впадины костные дефекты отсутствуют, при протрузиях чаще возникают костные дефекты вертлужной впадины типов 2С и 3А. Эндопротезирование тазобедренного сустава у пациентов пожилого возраста с переломом шейки бедренной кости необходимо выполнять с учетом выбора имплантата по системе клиники Lahey, а также проводить тщательный подбор размера гемиэндопротеза. В сравнении с исходами тотального эндопротезирования тазобедренного сустава при использовании гемиэндопротезов отмечается их низкая выживаемость (40,2 мес.).

## ДОПОЛНИТЕЛЬНАЯ ИНФОРМАЦИЯ

### *Заявленный вклад авторов*

Все авторы сделали эквивалентный вклад в подготовку публикации.

Все авторы прочли и одобрили финальную версию рукописи статьи. Все авторы согласны нести ответственность за все аспекты работы, чтобы обеспечить надлежащее рассмотрение и решение всех возможных вопросов, связанных с корректностью и надежностью любой части работы.

**Источник финансирования.** Авторы заявляют об отсутствии внешнего финансирования при проведении исследования.

**Возможный конфликт интересов.** Авторы декларируют отсутствие явных и потенциальных конфликтов интересов, связанных с публикацией настоящей статьи.

**Этическая экспертиза.** Не применима.

## DISCLAIMERS

### *Author contribution*

All authors made equal contributions to the study and the publication.

All authors have read and approved the final version of the manuscript of the article. All authors agree to bear responsibility for all aspects of the study to ensure proper consideration and resolution of all possible issues related to the correctness and reliability of any part of the work.

**Funding source.** This study was not supported by any external sources of funding.

**Disclosure competing interests.** The authors declare that they have no competing interests.

**Ethics approval.** Not applicable.

**Информированное согласие на публикацию.** Авторы получили письменное согласие пациентов на участие в исследовании и публикацию результатов.

**Consent for publication.** The authors obtained written consent from patients to participate in the study and publish the results.

## ЛИТЕРАТУРА [REFERENCES]

- Guyen O. Hemiarthroplasty or total hip arthroplasty in recent femoral neck fractures? *Orthop Traumatol Surg Res.* 2019;105(1S):S95-S101. doi: 10.1016/j.otsr.2018.04.034.
- Liu Y., Chen X., Zhang P., Jiang B. Comparing total hip arthroplasty and hemiarthroplasty for the treatment of displaced femoral neck fracture in the active elderly over 75 years old: a systematic review and meta-analysis of randomized control trials. *J Orthop Surg Res.* 2020;15(1):215. doi: 10.1186/s13018-020-01725-3.
- Ma H.H., Chou T.A., Pai F.Y., Tsai S.W., Chen C.F., Wu P.K. et al. Outcomes of dual-mobility total hip arthroplasty versus bipolar hemiarthroplasty for patients with femoral neck fractures: a systematic review and meta-analysis. *J Orthop Surg Res.* 2021; 16(1):152. doi: 10.1186/s13018-021-02316-6.
- Титов Р.С., Файн А.М., Ваза А.Ю., Боголюбский Ю.А., Мажорова И.И., Бондарев В.Б. и др. Сравнительный анализ лечения больных с переломами шейки бедренной кости. Физическая и реабилитационная медицина, медицинская реабилитация. 2019;1(4): 20-26. doi: 10.36425/2658-6843-2019-4-20-26. Titov R.S., Fine A.M., Vaza A.Y., Bogolubskii Y.A., Mazhorova I.I., Bondarev V.B. et al. Comparative analysis of treatment of patients with neck fractures of the femur. *Physical and rehabilitation medicine, medical rehabilitation.* 2019;1(4):20-26. (In Russian). doi: 10.36425/2658-6843-2019-4-20-26.
- Ключевский В.В., Худайбергенов М.А. Эндопротезирование крупных суставов у пожилых пациентов. *Врач.* 2020;31(5):73-76. doi: 10.29296/25877305-2020-05-17. Klyuchevsky V., Khudaybergenov M. Large joint endoprosthesis replacement in elderly patients. *Vrach.* 2020;31(5):73-76. (In Russian). doi: 10.29296/25877305-2020-05-17.
- Ключевский В.В., Гильфанов С.И., Даниляк В.В., Белов М.В., Худайбергенов М.А., Ключевский И.В. и др. Эндопротезирование при переломах шейки бедренной кости. *Вестник травматологии и ортопедии им. Н.Н. Приорова.* 2009;16(3):21-25. doi: 10.17816/vto200916321-25. Klyuchevskiy V.V., Gil'fanov S.I., Danilyak V.V., Belov M.V., Khudaybergenov M.A., Klyuchevskiy I.V. et al. Joint Replacement in Femoral Neck Fractures. *N.N. Priorov Journal of Traumatology and Orthopedics.* 2009;16(3):21-25. (In Russian). doi: 10.17816/vto200916321-25
- Белов М.В., Дегтярев А.А., Ключевский В.В., Ершова О.Б., Емелин М.А., Веденеев Ю.М. и др. Гемиартропластика тазобедренного сустава при переломах шейки бедра в современных условиях – необходимая процедура или анахронизм? *Травма 2017: мультидисциплинарный подход.* 2017. С. 39-40. Режим доступа: [https://2017.traumatic.ru/public/uploads/TRAUMA\\_2017/TRAUMA\\_2017\\_abstracts.pdf](https://2017.traumatic.ru/public/uploads/TRAUMA_2017/TRAUMA_2017_abstracts.pdf). Belov M.V., Degtyarev A.A., Klyuchevsky V.V., Ershova O.B., Emelin M.A., Vedeneev Yu.M. et al. Hemiarthroplasty of the hip joint in the current conditions – a necessary procedure or an anachronism? *Trauma 2017: A Multidisciplinary Approach.* 2017. P. 39-40. Available at: [https://2017.traumatic.ru/public/uploads/TRAUMA\\_2017/TRAUMA\\_2017\\_abstracts.pdf](https://2017.traumatic.ru/public/uploads/TRAUMA_2017/TRAUMA_2017_abstracts.pdf).
- Lewis D.P., Wæver D., Thorninger R., Donnelly W.J. Hemiarthroplasty vs Total Hip Arthroplasty for the Management of Displaced Neck of Femur Fractures: A Systematic Review and Meta-Analysis. *J Arthroplasty.* 2019;34(8):1837-1843.e2. doi: 10.1016/j.arth.2019.03.070.
- Migliorini F., Trivellas A., Driessen A., Quack V., El Mansy Y., Schenker H., Tingart M. et al. Hemiarthroplasty versus total arthroplasty for displaced femoral neck fractures in the elderly: meta-analysis of randomized clinical trials. *Arch Orthop Trauma Surg.* 2020;140(11):1695-1704. doi: 10.1007/s00402-020-03409-3.
- Filippo M., Driessen A., Colarossi G., Quack V., Tingart M., Eschweiler J. Bipolar versus monopolar hemiarthroplasty for displaced femur neck fractures: a meta-analysis study. *Eur J Orthop Surg Traumatol.* 2020;30(3): 401-410. doi: 10.1007/s00590-019-02600-6.
- Inngul C., Hedbeck C.J., Blomfeldt R., Lapidus G., Ponzer S., Enocson A. Unipolar hemiarthroplasty versus bipolar hemiarthroplasty in patients with displaced femoral neck fractures. A four-year follow-up of a randomised controlled trial. *Int Orthop.* 2013;37(12): 2457-2464. doi: 10.1007/s00264-013-2117-9.
- Støen R.Ø., Lofthus C.M., Nordsletten L., Madsen J.E., Frihagen F. Randomized trial of hemiarthroplasty versus internal fixation for femoral neck fractures: no differences at 6 years. *Clin Orthop Relat Res.* 2014;472(1):360-367. doi: 10.1007/s11999-013-3245-7.
- Sok M., Zavrl M., Greif B., Srpčič M. Objective assessment of WHO/ECOG performance status. *Support Care Cancer.* 2019;27(10):3793-3798. doi: 10.1007/s00520-018-4597-z.
- Шубняков И.И., Риахи А., Денисов А.О., Корыткин А.А., Алиев А.Г., Вебер Е.В. и др. Основные тренды в эндопротезировании тазобедренного сустава на основании данных регистра артропластики НМИЦ ТО им. Р.Р. Вредена с 2007 по 2020 г. *Травматология и ортопедия России.* 2021;27(3): 119-142. doi: 10.21823/2311-2905-2021-27-3-119-142. Shubnyakov I.I., Riahi A., Denisov A.O., Korytkin A.A., Aliyev A.G., Veber E.V. et al. The Main Trends in Hip Arthroplasty Based on the Data in the Vreden's Arthroplasty Register from 2007 to 2020. *Traumatology and Orthopedics of Russia.* 2021;27(3):119-142. (In Russian). doi: 10.21823/2311-2905-2021-27-3-119-142.
- Healy W.L., Kirven F.M., Iorio R., Patch D.A., Pfeifer B.A. Implant standardization for total hip arthroplasty. An implant selection and a cost reduction program. *J Arthroplasty.* 1995;10(2):177-183. doi: 10.1016/s0883-5403(05)80124-x.
- Cadossi M., Chiarello E., Savarino L., Tedesco G., Baldini N., Faldini C. et al. A comparison of hemiarthroplasty with a novel polycarbonate-urethane acetabular component for displaced intracapsular fractures of the femoral neck: a randomised controlled trial in elderly patients. *Bone Joint J.* 2013;95-B(5): 609-615. doi: 10.1302/0301-620X.95B5.31085.
- Giannini S., Chiarello E., Cadossi M., Luciani D., Tedesco G. Prosthetic surgery in fragility osteopathy. *Aging Clin Exp Res.* 2011;23(2 Suppl):40-42.

18. Zhao Y., Fu D., Chen K., Li G., Cai Z., Shi Y. et al. Outcome of hemiarthroplasty and total hip replacement for active elderly patients with displaced femoral neck fractures: a meta-analysis of 8 randomized clinical trials. *PLoS One*. 2014;9(5):e98071. doi: 10.1371/journal.pone.0098071.
19. van den Bekerom M.P., Hilverdink E.F., Sierevelt I.N., Reuling E.M., Schnater J.M., Bonke H. et al. A comparison of hemiarthroplasty with total hip replacement for displaced intracapsular fracture of the femoral neck: a randomised controlled multicentre trial in patients aged 70 years and over. *J Bone Joint Surg Br*. 2010;92(10):1422-1428. doi: 10.1302/0301-620X.92B10.24899.
20. Blomfeldt R., Törnkvist H., Eriksson K., Söderqvist A., Ponzer S., Tidermark J. A randomised controlled trial comparing bipolar hemiarthroplasty with total hip replacement for displaced intracapsular fractures of the femoral neck in elderly patients. *J Bone Joint Surg Br*. 2007;89(2):160-165. doi: 10.1302/0301-620X.89B2.18576.
21. Keating J.F., Grant A., Masson M., Scott N.W., Forbes J.F. Randomized comparison of reduction and fixation, bipolar hemiarthroplasty, and total hip arthroplasty. Treatment of displaced intracapsular hip fractures in healthy older patients. *J Bone Joint Surg Am*. 2006;88(2):249-260. doi: 10.2106/JBJS.E.00215.
22. Avery P.P., Baker R.P., Walton M.J., Rooker J.C., Squires B., Gargan M.F. et al. Total hip replacement and hemiarthroplasty in mobile, independent patients with a displaced intracapsular fracture of the femoral neck: a seven- to ten-year follow-up report of a prospective randomised controlled trial. *J Bone Joint Surg Br*. 2011;93(8):1045-1048. doi: 10.1302/0301-620X.93B8.27132.
23. Hedbeck C.J., Enocson A., Lapidus G., Blomfeldt R., Törnkvist H., Ponzer S. et al. Comparison of bipolar hemiarthroplasty with total hip arthroplasty for displaced femoral neck fractures: a concise four-year follow-up of a randomized trial. *J Bone Joint Surg Am*. 2011;93(5):445-450. doi: 10.2106/JBJS.J.00474.
24. Braun K.F., Hanschen M., Biberthaler P. Fracture arthroplasty of femoral neck fractures. *Unfallchirurg*. 2016;119(4):331-334; quiz 345. (In German). doi: 10.1007/s00113-016-0156-6.
25. Tol M.C., van den Bekerom M.P., Sierevelt I.N., Hilverdink E.F., Raaymakers E.L., Goslings J.C. Hemiarthroplasty or total hip arthroplasty for the treatment of a displaced intracapsular fracture in active elderly patients: 12-year follow-up of randomised trial. *Bone Joint J*. 2017;99-B(2):250-254. doi: 10.1302/0301-620X.99B2.BJJ-2016-0479.R1.
26. Taheriazam A., Saeidinia A. Conversion of failed hemiarthroplasty to total hip arthroplasty: A short-term follow-up study. *Medicine (Baltimore)*. 2017;96(40):e8235. doi: 10.1097/MD.0000000000008235.
27. Pankaj A., Malhotra R., Bhan S. Conversion of failed hemiarthroplasty to total hip arthroplasty: a short to mid-term follow-up study. *Indian J Orthop*. 2008;42(3):294-300. doi: 10.4103/0019-5413.41852.
28. Shah S.A., Kim J.Y., Cho H.W., Shon W.Y., Kim S.M. A larger sized cup accelerates cartilage erosion of acetabulum after bipolar hemiarthroplasty in elderly with femur neck fracture. *Medicine (Baltimore)*. 2022;101(14):e29081. doi: 10.1097/MD.00000000000029081.
29. Emre F., Ertaş E.S., Bozkurt M. Factors associated with acetabular degeneration and protrusion in bipolar hip hemiarthroplasty. *Genel Tıp Dergisi*. 2022;32(5):564-570. doi: 10.54005/geneltip.1152166.
30. Cameron H.U., Hood-Szivek P., Turner R. Femoral head migration after single assembly total hip arthroplasty. *Clin Orthop Relat Res*. 1982;(164):230-233.
31. Lim J.B., Ang C.L., Pang H.N. Acetabular Prosthetic Protrusion after Bipolar Hemi-Arthroplasty of the Hip: Case Report and Review of the literature. *J Orthop Case Rep*. 2016;6(3):28-31. doi: 10.13107/jocr.2250-0685.488.
32. Мидаев А.И., Менькин З.Д., Джавадов А.А., Амбросенков А.В., Близнюков В.В., Бояров А.А. и др. Ревизионное эндопротезирование при дефектах дна вертлужной впадины на фоне униполярного эндопротезирования у пациентов старческого возраста. *Современные проблемы науки и образования*. 2020;(5). doi: 10.17513/spno.30159. Режим доступа: <https://science-education.ru/ru/article/view?id=30159>.
33. Midaev A.I., Menkin Z.D., Dzhavadov A.A., Ambrosenkov A.V., Bliznyukov V.V., Boyarov A.A. Revision arthroplasty for defects in the bottom of the acetabulum against the background of unipolar arthroplasty in patients old age. *Modern problems of science and education*. 2020;(5). doi: 10.17513/spno.30159. Available from: <https://science-education.ru/en/article/view?id=30159>.
34. Kim Y.S., Kim Y.H., Hwang K.T., Choi I.Y. The cartilage degeneration and joint motion of bipolar hemiarthroplasty. *Int Orthop*. 2012;36(10):2015-2020. doi: 10.1007/s00264-012-1567-9.
35. Hasegawa M., Sudo A., Uchida A. Disassembly of bipolar cup with self-centering system: a report of seven cases. *Clin Orthop Relat Res*. 2004;(425):163-167. doi: 10.1097/00003086-200408000-00022.

#### Сведения об авторах

✉ Цед Александр Николаевич — д-р мед. наук  
 Адрес: Россия, 197022, г. Санкт-Петербург,  
 ул. Льва Толстого, д. 6-8  
<https://orcid.org/0000-0001-8392-5380>  
 e-mail: travma1@mail.ru

Муштин Никита Евгеньевич — канд. мед. наук  
<https://orcid.org/0000-0002-7264-7861>  
 e-mail: mushtin.nikita@yandex.ru

Дулаев Александр Кайсинович — д-р мед. наук,  
 профессор  
<https://orcid.org/0000-0003-4079-5541>  
 e-mail: akdulaev@gmail.com

#### Authors' information

✉ Alexander N. Tsed — Dr. Sci. (Med.)  
 Address: 6-8, L'va Tolstogo st., St. Petersburg, 197022,  
 Russia  
<https://orcid.org/0000-0001-8392-5380>  
 e-mail: travma1@mail.ru

Nikita E. Mushtin — Cand. Sci. (Med.)  
<https://orcid.org/0000-0002-7264-7861>  
 e-mail: mushtin.nikita@yandex.ru

Alexander K. Dulaev — Dr. Sci. (Med.), Professor  
<https://orcid.org/0000-0003-4079-5541>  
 e-mail: akdulaev@gmail.com