



Научная статья
УДК 616.728.3-089.844-022:616-76
<https://doi.org/10.17816/2311-2905-1750>



Результаты применения артикулирующего спейсера при лечении перипротезной инфекции коленного сустава

В.Н. Митрофанов, С.Б. Королёв, Д.В. Преснов, Р.Н. Комаров, М.М. Акулов

ФГБОУ ВО «Приволжский исследовательский медицинский университет» Минздрава России,
г. Нижний Новгород, Россия

Актуальность. В настоящее время на фоне роста числа операций первичного эндопротезирования коленного сустава увеличивается частота ревизионных оперативных вмешательств. Среди всех причин ревизионных операций перипротезная инфекция занимает одну из лидирующих позиций. Общепринятая тактика двухэтапного реэндопротезирования, наряду с купированием инфекционного процесса, реализует и другие задачи: снижение болевого синдрома, сохранение и/или восстановление функции сустава. Имплантируемые артикулирующие антибактериальные спейсеры позволяют выполнить все поставленные задачи и сохранить/восстановить уровень качества жизни пациентов на этапном лечении. Однако исследования, демонстрирующие результаты лечения перипротезной инфекции и применение различных вариантов артикулирующих спейсеров, по настоящее время не позволяют определить оптимальную конструкцию.

Цель исследования — улучшить межэтапные результаты лечения пациентов с перипротезной инфекцией коленного сустава при имплантации артикулирующего спейсера.

Материал и методы. Проведено одноцентровое ретроспективное когортное исследование открытого характера. На первом этапе исследования изучены результаты оперативного лечения 420 пациентов с перипротезной инфекцией коленного сустава, проходивших лечение в клинике в 2011–2019 гг. На втором этапе, после применения критериев включения и исключения, в анализ вошли 182 пациента. Среди них выделены две репрезентативные группы. В группе сравнения использовался изготовленный вручную цементный вкладыш с артикулирующей поверхностью, в основной группе — официальный.

Результаты. Установка компонентов эндопротеза с восстановлением анатомических взаимоотношений в суставе и баланса связочного аппарата, замена цементного вкладыша на официальный из сверхвысокомолекулярного полиэтилена привели к снижению длительности оперативного вмешательства и интраоперационной кровопотери, сокращению сроков госпитализации, увеличению объема движений в суставе, большей стабильности компонентов и купированию инфекционного процесса у 94,6% пациентов.

Заключение. Применение различных вариантов спейсера значимо не повлияло на вероятность купирования инфекции, однако количество рецидивов инфекции меньше в группе, где применялся вкладыш из сверхвысокомолекулярного полиэтилена. Оптимизация техники оперативного лечения и применение артикулирующего спейсера на основе трехкомпонентного официального эндопротеза позволило значительно улучшить результаты лечения пациентов с перипротезной инфекцией коленного сустава.

Ключевые слова: эндопротезирование коленного сустава, перипротезная инфекция, двухэтапное реэндопротезирование, артикулирующий спейсер.

Митрофанов В.Н., Королёв С.Б., Преснов Д.В., Комаров Р.Н., Акулов М.М. Результаты применения артикулирующего спейсера при лечении перипротезной инфекции коленного сустава. *Травматология и ортопедия России*. 2022;28(4):31-41. <https://doi.org/10.17816/2311-2905-1750>.

Преснов Дмитрий Владимирович; e-mail: p.d-07@list.ru

Рукопись получена: 02.03.2022. Рукопись одобрена: 15.09.2022. Статья опубликована онлайн: 08.12.2022.

© Митрофанов В.Н., Королёв С.Б., Преснов Д.В., Комаров Р.Н., Акулов М.М., 2022



Results of the Articular Spacer Application in Treatment of Knee Periprosthetic Infection

Vyacheslav N. Mitrofanov, Svyatoslav B. Korolev, Dmitrii V. Presnov,
Roman N. Komarov, Mikhail M. Akulov

Privolzhsky Research Medical University, Nizhny Novgorod, Russia

Background. Currently, on the general background the number of primary total knee arthroplasties (TKA) increasing, so does the revisions. Among all the causes of revisions, periprosthetic joint infection occupies one of the leading positions. The generally accepted tactics of two-stage revisions, along with the infection suppression, implements other tasks: reducing pain, preserving and/or restoring joint function. Articular antibacterial spacers allow you to complete all the tasks and preserve/restore the quality of patients' life on staged treatment. However, studies demonstrating the results of periprosthetic joint infection treatment and the use of various articular spacers still do not clear its optimal design.

The aim of the study was to improve the intermediate treatment results of periprosthetic knee joint infection using articular spacer implantation.

Methods. A single-center retrospective cohort study was performed. At the first stage of the study, the results of surgical treatment of 420 patients with periprosthetic knee joint infection treated at the clinic in 2011–2019 were analyzed. At the second stage, after applying the inclusion and exclusion criteria, 182 patients were included in the analysis. Two representative groups are identified among them. In the comparison group, hand-made cement liner with articulating surface was used, in the main group – conventional one.

Results. The implantation of the endoprosthesis components with the restoration of anatomical relationships in the joint and the ligamentous balance, the replacement of the cement liner with conventional one made of ultra-high molecular weight polyethylene led to reduction in the surgery duration, intraoperative blood loss and period of hospitalization, an increase in the range of motions in the joint, greater stability of the components and suppression of infection in 94.6% of patients.

Conclusion. The use of various spacers did not significantly affect the probability of infection suppression; however, the number of infection relapses was lower in the group where the liner made of ultra-high molecular weight polyethylene was used. Optimization of surgical treatment techniques and the use of articular spacer based on a three-component conventional endoprosthesis has significantly improved the treatment results of patients with periprosthetic infection of the knee joint.

Keywords: total knee arthroplasty, periprosthetic joint infection, two-stage revision, articular spacer.

Cite as: Mitrofanov V.N., Korolev S.B., Presnov D.V., Komarov R.N., Akulov M.M. [Results of the Articular Spacer Application in Treatment of Knee Periprosthetic Infection]. *Travmatologiya i ortopediya Rossii* [Traumatology and Orthopedics of Russia]. 2022;28(4):31-41. (In Russian). <https://doi.org/10.17816/2311-2905-1750>.

✉ Dmitrii V. Presnov; e-mail: p.d-07@list.ru

Submitted: 02.03.2022. Accepted: 15.09.2022. Published Online: 08.12.2022.

© Mitrofanov V.N., Korolev S.B., Presnov D.V., Komarov R.N., Akulov M.M., 2022

ВВЕДЕНИЕ

Тотальное эндопротезирование коленного сустава является одним из основных методов хирургического лечения тяжелых гонартрозов, диспластических и посттравматических деформаций коленного сустава [1, 2]. В России и за рубежом отмечается ежегодный рост количества выполненных операций эндопротезирования, причем значительно увеличивается доля ревизионных вмешательств [3, 4]. По прогнозам зарубежных авторов, к 2035 г. количество первичных и ревизионных операций на коленных суставах превысит 1,2 млн в Великобритании, а в США к 2030 г. достигнет 3,48 млн [5, 6].

Наиболее тяжелым и трудноизлечимым осложнением является перипротезная инфекция (ППИ) — глубокое нагноение области хирургического вмешательства, развивающееся после имплантации эндопротеза. Вероятность таких осложнений после первичных вмешательств достигает 5% [7, 8]. При повторных вмешательствах ППИ диагностируется, по данным зарубежных регистров, в 35,9%, а по данным отечественной литературы, достигает 50% случаев [9, 10, 11, 12, 13].

Двухэтапная тактика лечения с использованием на первом этапе цементного спейсера, импрегнированного антибиотиками, по-прежнему считается золотым стандартом [14, 15, 16, 17]. Применение артикулирующих спейсеров, кроме основной задачи купирования инфекционного процесса, позволяет избежать возникновения большого количества продуктов износа, восстановить анатомические взаимоотношения в суставе, сохранить объем движений, что в последующем облегчает выполнение заключительного этапа реэндопротезирования с достижением лучшего функционального результата [18, 19].

Существует несколько вариантов технического решения при имплантации артикулирующего спейсера, начиная от установки конструкций, изготавливаемых интраоперационно вручную, с парой трения цемент-цемент и заканчивая применением бедренного и большеберцового официальных компонентов эндопротезов с установкой вместо полиэтиленового вкладыша цементной вставки с термостабильным антибиотиком. Изнашивание контактных поверхностей позволяет высвободить антибактериальные вещества из более глубоких слоев цементного компонента, усиливая и пролонгируя антибактериальное воздействие на окружающие ткани [20]. Однако до сих пор остается неясным влияние образующихся частиц на развитие септического воспаления [21].

Таким образом, на первом этапе ревизионного эндопротезирования остро встает вопрос выбора оптимального вида спейсера для снижения коли-

чества осложнений, болевого синдрома, улучшения функциональных результатов в послеоперационном периоде.

Цель исследования — улучшить межэтапные результаты лечения пациентов с перипротезной инфекцией коленного сустава при имплантации артикулирующего спейсера.

МАТЕРИАЛ И МЕТОДЫ

Дизайн исследования

Проведено одноцентровое ретроспективное когортное исследование открытого типа. На первом этапе исследования изучены результаты оперативного лечения 420 пациентов с ППИ коленного сустава, проходивших лечение в клинике в 2011–2019 гг. На втором этапе, после применения критериев включения и исключения, в анализ вошли 182 пациента, из которых были сформированы две репрезентативные группы. В группе сравнения использовался изготовленный вручную цементный вкладыш с артикулирующей поверхностью, в основной группе — официальный.

Пациенты, соответствующие критериям включения и исключения, были разделены на две группы в зависимости от компонентов артикулирующего спейсера.

Группа 1 (сравнения) — 89 пациентов (19 мужчин и 70 женщин), у которых на первом этапе ревизионного эндопротезирования использовался интраоперационно изготовленный артикулирующий спейсер из антибактериального цементного вкладыша и официальных компонентов эндопротеза, образуя пару трения цемент-металл;

Группа 2 (основная) — 93 пациента (22 мужчины и 71 женщина), которым устанавливали официальные компоненты эндопротеза с использованием пары трения металл-полиэтилен.

Критерии включения больных в исследование:

- возраст от 18 до 79 лет;
- подтвержденная ППИ после первичного тотального эндопротезирования;
- использование на первом этапе лечения артикулирующего спейсера коленного сустава.

Критерии исключения:

- дефекты большеберцовой и бедренной кости IIb–III степеней по классификации AORI;
- дефекты мягких тканей области коленного сустава, требующие пластического вмешательства;
- сопутствующие заболевания в стадии декомпенсации (сахарный диабет, сердечно-сосудистые заболевания, анемия тяжелой степени, язвенная болезнь желудка и двенадцатиперстной кишки и др.);
- признаки системного воспаления (сепсис);
- положительные результаты анализов на ВИЧ, сифилис, гепатиты А, В, С.

Обследование пациентов

Все пациенты проходили идентичное клиническое и инструментальное обследование: опрос (жалобы, анамнез, шкала ВАШ), осмотр (физикальное обследование с оценкой мышц, рубцов, свищей, периферической иннервации, амплитуды движений), лабораторные исследования (общий и биохимический анализы крови), инструментальную диагностику (ЭКГ, УЗИ сосудов нижних конечностей, рентгенографию коленного сустава в двух проекциях).

Бактериологическое исследование суставной жидкости или отделяемого из свища на догоспитальном этапе выполнялось в поликлинике института травматологии, реже — в других медицинских учреждениях. После поступления пациента в стационар, на этапе предоперационной подготовки, проводились повторная верификации возбудителя инфекционного процесса и определение его чувствительности к антибактериальным препаратам. При наличии свища материалом для исследования явились соскоб со стенок раневого канала и суставной аспират, получаемый при пункции коленного сустава. В случае отсутствия свища выполнялось бактериологическое исследование только пункционного материала.

Техника операций

На протяжении 6 лет, с 2011 г., в нашей клинике при установке артикулирующих спейсеров использовали следующую методику. После удаления эндопротеза и полной хирургической обработки гнойного очага устанавливали новые официальные компоненты на костный цемент с термостабильным антибиотиком согласно результатам бактериологического исследования. Их расположение и ориентация относительно оси конечности выполнялись под визуальным контролем. На тибальную площадку за счет адгезии фиксировали еще одну дозу цемента, образуя вкладыш эндопротеза, смазывали пробный бедренный компонент медицинским вазелином для предупреждения сцепления цемента к его поверхности, дожидались начала фазы полимеризации, разгибали конечность с выравниванием последней по оси (рис. 1).

На завершающем этапе имплантировали официальный бедренный компонент эндопротеза. Полученная конструкция артикулирующего спейсера обеспечивала достаточную стабильность, артикуляцию в суставе и необходимое антибактериальное воздействие на окружающие ткани (рис. 2).

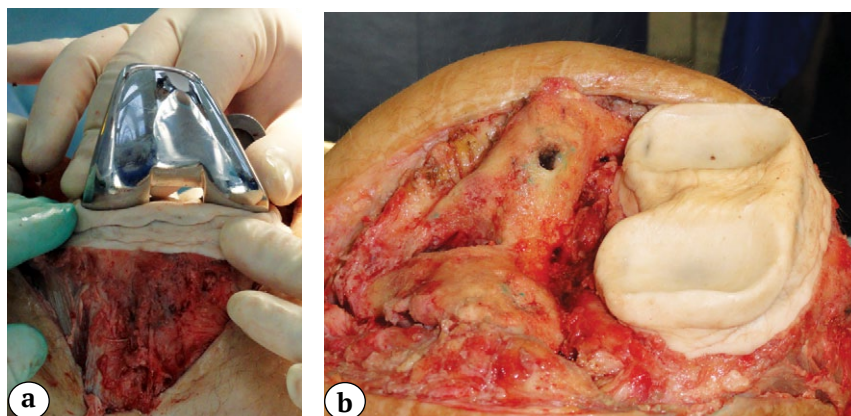


Рис. 1. Процесс изготовления цементного вкладыша:
а — моделирование суставной поверхности цементного вкладыша до стадии полимеризации;
б — установлен изготовленный вручную вкладыш

Fig. 1. The cement liner making:
a — articular surface of the cement liner modeling before the polymerization stage;
b — hand-made liner is implanted

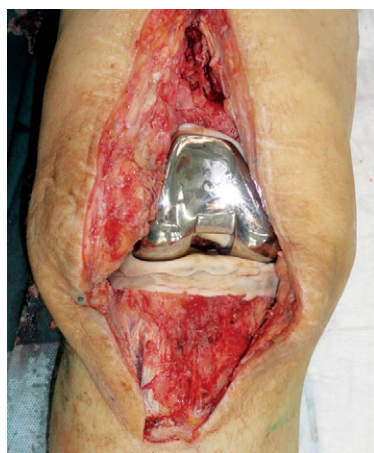

Рис 2. Установлен артикулирующий спейсер
Fig. 2. The articular spacer is implanted

При анализе результатов этапного лечения пациентов выявлен ряд недостатков используемой конструкции. Моделирование цементного вкладыша и установка компонентов под визуальным контролем не всегда позволяли получить анатомически правильные осевые взаимоотношения и адекватный баланс связочного аппарата суставных концов. При этой технологии использовалось как минимум две экспозиции костного цемента, что увеличивало время оперативного вмешательства и кровопотерю. Кроме того, полученные конструкции требовали обязательной замены в связи с неправильными осевыми взаимоотношениями компонентов и дисбалансом связочного аппарата, которые не обеспечивали длительный срок службы.

С 2017 г. мы отказались от данной технологии в пользу установки «временно-постоянного» эндопротеза. Мы используем официальный трехкомпонентный эндопротез, который устанавливаем на костный цемент с добавлением 4 г термостабильного антибиотика, правильно ориентируем его, восстанавливая анатомические взаимоотношения и баланс связочного аппарата в суставе, при этом снижаем объем антибактериального депо.

Первый этап оперативного лечения у большинства пациентов выполнен в период до года после первичного эндопротезирования (табл. 1). Статистически значимых различий групп по срокам лечения пациентов не выявлено ($\chi^2 = 0,938$; $p = 0,626$).

Преобладание поздних сроков поступления пациентов в профильный стационар в основном обусловлено несвоевременной диагностикой ППИ и необоснованными попытками консервативного лечения.

Операции в обеих группах проводили под комбинированной спинальной анестезией с управляемой гипотонией. Доступ осуществлялся по старому послеоперационному рубцу с иссечением свища (при его наличии). Выполнялась хирургическая обработка гнойного очага: иссечение видоизмененной синовиальной оболочки с прилегающими участками капсулы, рубцов, грануляционных и некротизированных тканей. Для бактериологического исследования выполнялся забор не менее трех фрагментов тканей, прилегающих к компо-

нентам эндопротеза на границе бедренного, большеберцового компонентов, а также поверхности надколенника. Затем проводилось извлечение металлоконструкций с последующей щадящей резекцией поверхностей бедренной и большеберцовой костей для удаления видоизмененных костных тканей с предупреждением формирования больших костных дефектов. Одним из основных этапов хирургической обработки является удаление всех фрагментов старого костного цемента (в случаях такой фиксации). Далее выполнялась обработка тканей ультразвуковым кавитатором (АУЗХ-100-«ФОТЕК») и пульс-лаважной системой с 0,1% раствором Лавасепта. Объемы жидкости при промывании раневых поверхностей суммарно составляли до 4 л. Экспозиция растворов в ране вместе с этапом ультразвуковой обработки составляла ~10 мин. Установка и фиксация новых бедренного и большеберцового компонентов всем пациентам производилась на костный цемент с гентамицином и добавлением в его состав термостабильных антибиотиков в соответствии с результатами антибиотикограммы.

В первой группе между официальными бедренным и тибиальным имплантатами устанавливали интраоперационно изготавливаемый цементный вкладыш (рис. 3).

Во второй группе осуществлялась коррекция суставных поверхностей с помощью интрамедуллярных направителей и распиловочных блоков. На примерочном шаблоне осуществлялась оцен-

Таблица 1

Сроки от манифестации инфекции до поступления пациента на стационарное лечение

Срок	Группа 1 (n = 89)		Группа 2 (n = 93)		Всего	
	абс.	%	абс.	%	абс.	%
До 1 мес.	7	7,9	5	5,4	12	6,6
1–12 мес.	59	66,3	59	63,5	118	64,8
Более 12 мес.	23	25,8	29	31,1	52	28,6
Итого	89	100,0	93	100,0	182	100,0

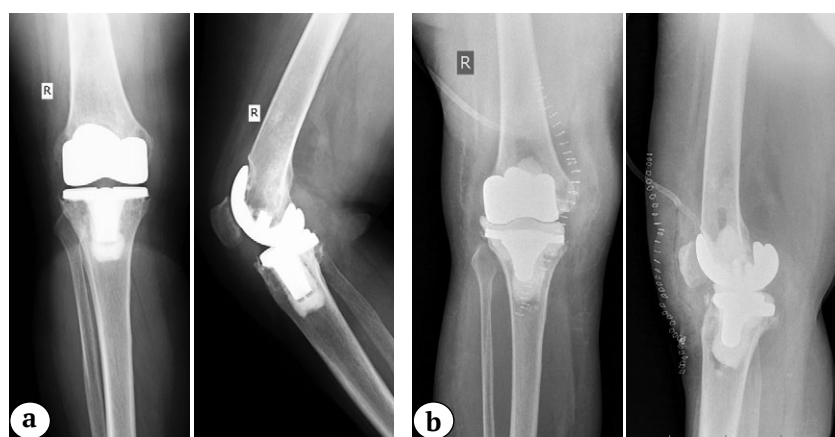


Рис. 3. Рентгенограммы пациентки 52 лет (2014):
 а — до оперативного вмешательства;
 б — после установки артикулирующего спейсера
Fig. 3. X-rays of a 52-year-old patient (2014):
 а — before surgery;
 б — after the articular spacer implantation

ка натяжения коллатеральных связок и сгибания/разгибания в суставе с помощью тестов стабильности для подбора оптимальной высоты официального вкладыша (рис. 4).

После полимеризации цемента имплантировали подобранный официальный полиэтиленовый вкладыш в пазы площадки тибиального компонента. Всем пациентам устанавливали дренаж по Редону, рану послойно ушивали.

Послеоперационное ведение пациентов

Иммобилизация сустава выполнялась на операционном столе ортезом жесткой фиксации. Назначали антибактериальную внутривенную терапию в соответствии с результатами предоперационной антибиотикограммы. При расхождении данных предоперационного и интраоперационного бактериологических исследований ориентировались на результаты последнего. Для предупреждения тромбоземболических осложнений использовали низкомолекулярные гепарины в профилактических дозах (эноксапарин 0,4 мл подкожно 1 раз в сутки не менее 10 дней). В послеоперационном периоде все пациенты соблюдали постельный режим до удаления дренажа на 2–3-и сут. в зависимости от количества раневого отделяемого. На следующий день пациента «вертикализировали»: разрешалась ходьба с нагрузкой на оперированную конечность до 20% от массы тела, назначался комплекс общеукрепляющих упражнений и совместно с инструктором ЛФК рекомендовалась индивидуальная программа для восстановления движений и укрепления мышц оперированной конечности.

Внутривенная антибиотикотерапия продолжалась до выписки пациента из отделения, после чего на амбулаторном этапе назначалась таблетированная форма препаратов. В случаях применения антибиотиков с повышенным токсическим воздействием на организм проводилось лечение максимально разрешенным курсом лекарственного средства. Рекомендовали постепенно увеличивать опорную функцию нижней конечности до

полной к 4-й нед. после операции. Для разработки движений в суставе пациент временно снимал ортез. Через 4 нед. после выписки проводились консультации пациентов с общим осмотром, оценкой функции сустава и решением вопроса о необходимости дальнейшей фиксации, ежемесячным бактериологическим исследованием пунктата из оперированного коленного сустава.

При отсутствии роста микроорганизмов через 3 мес. пациент направлялся на второй этап ревизионного эндопротезирования. При выявлении патогенной микрофлоры в пунктате назначали супрессивную антибактериальную терапию. По ее завершении выполняли повторное исследование пунктата. В случае выявления бактерий выполняли первый этап ревизионного эндопротезирования.

Оценка результатов

Активные движения в коленных суставах у пациентов оценивали непосредственно перед имплантацией спейсера и через 3 мес. после выполнения операции. Исследование проводилось по нулевому методу.

Оценка стабильности компонентов спейсера выполнялась при изучении рентгенограмм: оценивались границы цемент-кость (металл-кость) в сравнении с послеоперационными снимками на предмет резорбции, изменения осевого положения компонентов в прямой и боковой проекциях.

Для оценки интенсивности боли использовали визуально-аналоговую шкалу (ВАШ). Заполнение шкалы проводилось на 1-е, 7-е и 14-е сутки.

Статистический анализ

Статистическая обработка полученных данных выполнялась при помощи программы IBM SPSS Statistics 26 (Windows 10) на основе сформированной базы в Microsoft Excel. Проверка на нормальность распределения количественных показателей проводилась на основании критерия Колмогорова – Смирнова с поправкой Лиллиефорса. В случаях нормального распределения применялся

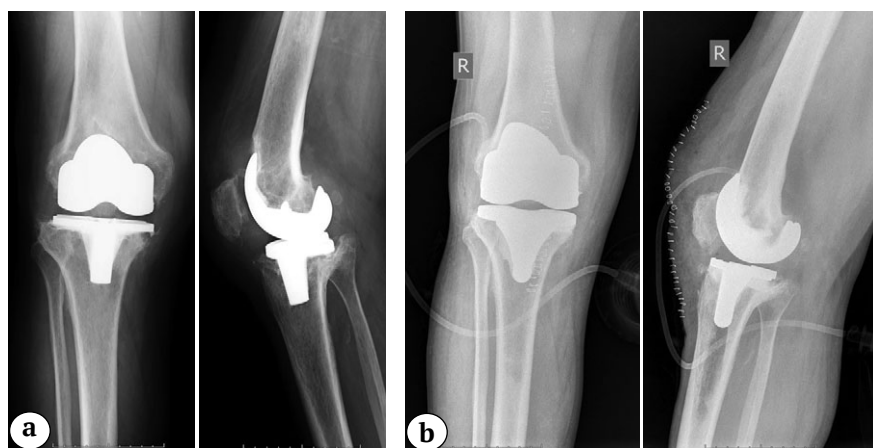


Рис. 4. Рентгенограммы пациентки 55 лет (2017):

a — до оперативного вмешательства;
b — после установки артикулирующего спейсера

Fig. 4. X-rays of a 55-year-old patient (2017):

a — before surgery;
b — after the articular spacer implantation

t-критерий Стьюдента для независимых выборок. В случаях ненормального распределения сравнение количественных параметров в группах проводили с использованием критерия Манна–Уитни. Сравнение номинальных величин в группах проводилось с помощью критерия χ^2 Пирсона. Поправка Йейтса применялась в случаях анализа двух дихотомических переменных. Критерием статистической значимости различий являлась величина $p < 0,05$.

РЕЗУЛЬТАТЫ

Статистически значимых различий между группами пациентов по возрастному и половому признакам не установлено ($p = 0,099$). Средний возраст пациентов первой и второй групп составил $61,0 \pm 10,4$ и $63,4 \pm 8,4$ года соответственно.

Активные движения в коленном суставе оценивали с помощью угломера перед имплантацией и через 3 мес. после выполнения I этапа оперативного лечения. Амплитуда движений у пациентов второй группы перед вмешательством составила в среднем $54,0 \pm 5,4^\circ$, через 3 мес. — $95,5 \pm 5,8^\circ$, во второй группе — $57,8 \pm 5,0^\circ$ и $71,0 \pm 5,2^\circ$ соответственно (рис. 5).

После I этапа лечения всем пациентам проводилось исследование стабильности компонентов спейсера (табл. 2).

Анализ полученных данных показал, что во второй группе было значимо большее количество

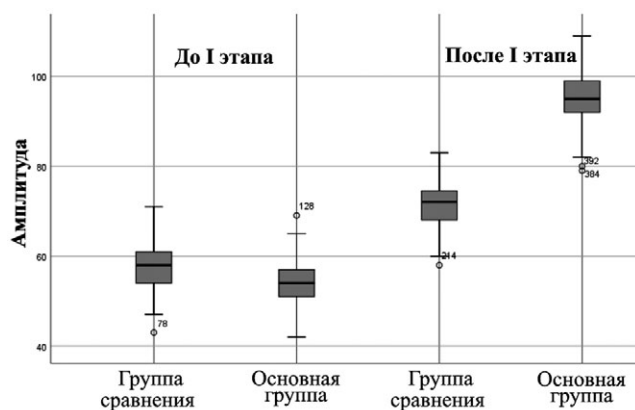


Рис. 5. Амплитуда движений в коленном суставе до и после I этапа оперативного лечения

Fig. 5. The range of knee motions before and after the first stage of surgical treatment

стабильных тиббиальных ($\chi^2 = 5,623$; $p = 0,018$) и бедренных ($\chi^2 = 4,199$; $p = 0,040$) компонентов перед выполнением II этапа.

Исследование суставного аспирата показало, что в обеих группах основным возбудителем инфекции являлась грамположительная флора с преобладанием стафилококков. Метициллин-устойчивые штаммы среди *S. aureus* (MRSA) составили 20,9%, среди коагулазонегативных стафилококков *S. epidermidis* (MRSE) — 55,7% (табл. 3).

Таблица 2

Стабильность компонентов перед II этапом лечения

Стабильность	Группа 1				Группа 2			
	большеберцовый компонент		бедренный компонент		большеберцовый компонент		бедренный компонент	
	абс.	%	абс.	%	абс.	%	абс.	%
Стабильный	47	52,8	60	67,4	66	71,0	76	81,7
Нестабильный	42	47,2	29	32,6	27	29,0	17	12,3
Итого	89	100	89	100	93	100	93	100

Таблица 3

Структура выявленных возбудителей инфекции

Возбудитель	Группа 1		Группа 2		Итого	
	абс.	%	абс.	%	абс.	%
<i>S. Aureus</i>	27 (5*)	27,3	30 (7*)	30,6	57	28,9
<i>S. Epidermidis</i>	21 (11*)	21,2	22 (13*)	22,5	43	21,8
Грам(+)	19	19,2	17	17,3	36	18,3
Грам(-)	6	6,1	4	4,1	10	5,1
Полимикробная флора	10	10,1	8	8,2	18	9,1
Роста не выявлено	16	16,1	17	17,3	33	16,8

* метициллин-резистентные штаммы.

Анализ структуры грамотрицательных возбудителей показал преобладание неферментирующих грамотрицательных палочек по сравнению с энтеробактериями. Среди неферментирующих бактерий чаще выделялась *P. aeruginosa*, в структуре энтеробактерий у пациентов с ППИ преобладала *K. pneumoniae*. Среди неферментирующих грамотрицательных палочек значительное количество штаммов отличались резистентностью к различным антибиотикам. Статистически значимых отличий по видам возбудителей инфекции у пациентов двух групп не выявлено ($\chi^2 = 0,940$; $p = 0,967$).

Средняя длительность оперативного вмешательства, объем интраоперационной кровопотери во второй группе были значимо ниже ($p = 0,001$). Сроки стационарного лечения пациентов, у которых применялась двухэтапная тактика ревизионного эндопротезирования с установкой спейсера с официальным вкладышем, были меньше, чем у больных второй группы, на 5,4 дня (табл. 4).

В 1-е сут. после оперативного вмешательства уровень болевых ощущений в обеих группах пациентов отличался незначительно. Через 7 сут. отмечалось снижение показателя болевого синдрома в основной группе, а на 14-е сут. он был статистически значимо ниже, чем в группе сравнения ($p = 0,001$) (табл. 5).

Таблица 4

Длительность оперативного вмешательства, кровопотеря и сроки госпитализации на I этапе

Показатель	Группа 1 (n = 89)	Группа 2 (n = 93)
Длительность операции, мин.	191±22	127±12
Интраоперационная кровопотеря, мл	493,4±68,0	341,8±72,4
Сроки госпитализации, койко-день	26,10±9,58	20,70±6,69

Таблица 5

Болевой синдром по ВАШ, баллы

Сутки после операции	Группа 1	Группа 2
1-е	8,4±1,5	8,1±1,8
7-е	5,3±2,1	3,9±2,0
14-е	4,6±1,9	2,3±1,3

Рецидив инфекционного процесса отмечен у 10 (11,2%) пациентов первой группы и у 5 (5,4%) — второй группы. В этих случаях инфекцию удалось купировать после повторного выполнения I этапа. Других осложнений, связанных с проведением I этапа, в обеих группах не было.

ОБСУЖДЕНИЕ

Согласно решениям второй международной конференции по скелетно-мышечной инфекции, выбор метода лечения зависит от сроков развития инфекционного процесса и выраженности клинической картины [22]. Возможны супрессивная антибиотикотерапия, открытый дебридмент с заменой всех съемных компонентов эндопротеза, одноэтапное или двухэтапное ревизионное эндопротезирование [23, 24]. Двухэтапное ревизионное эндопротезирование остается актуальным и высокоэффективным методом лечения хронической ППИ за счет применения цементных антибактериальных спейсеров, которые создают достаточные концентрации антибиотиков в окружающих тканях [25].

При двухэтапном лечении ППИ коленного сустава применяются два типа спейсеров: артикулирующие или статические. Проведенный зарубежными авторами систематический обзор литературы, включающий результаты лечения 1526 пациентов, показал отсутствие значимой разницы в купировании инфекции (88% при статических и 92% при артикулирующих спейсерах). Однако значительная разница наблюдалась в среднем объеме движений после выполнения II этапа лечения (91° после статических и 101° после артикулирующих спейсеров) [26].

Существует множество конструктивных вариантов артикулирующих спейсеров. Среди них наиболее популярными являются пары трения цемент-цемент, цемент-полиэтилен и металл-полиэтилен. В настоящее время нет единого мнения об идеальной паре трения артикулирующего спейсера [20].

Результаты проведенного нами сравнительного исследования показали, что отказ от использования цементного вкладыша (носителя антибактериального агента) в пользу официального полиэтиленового вкладыша не увеличил частоту инфекции. На наш взгляд, оптимальным является применение официального трехкомпонентного артикулирующего спейсера, что подтверждают результаты оперативного лечения 182 пациентов с ППИ коленного сустава. Оптимизация технологии, а именно замена цементного вкладыша на официальный компонент эндопротеза, состоящий из сверхвысокомолекулярного полиэтилена, установка компонентов с восстановлением анатомических взаимоотношений в суставе и баланса связочного механизма, доказали эффективность. У пациентов отмечены купирование инфекционного процесса в 94,6% случаев, сокращение времени оперативного вмешательства и интраоперационной кровопотери, уменьшение сроков госпитализации и больший объем движений в суставе. По данным ряда авторов, частота рецидивов находится в пределах 9–33% [27, 28].

Внедренное техническое решение, алгоритм периоперационного ведения пациентов были оправданы и явились основой для улучшения ближайших и отдаленных результатов лечения у пациентов с ППИ коленного сустава. Имплантация временно-постоянного эндопротеза потенциально дает возможность для пациента завершить лечение без ревизионного эндопротезирования в случаях выполнения следующих условий:

- локальный характер воспаления (отсутствие затеков, флегмон, дефектов мягких тканей);
- сохранная плотность костных структур и связочного аппарата;
- отсутствие обширных костных дефектов.

Данное исследование позволило пересмотреть тактику оперативного лечения пациентов с хронической инфекцией. В 2020 г. среди всех прооперированных пациентов на базе клиники у 17,6% пациентов удалось сохранить конструкцию. J.M. Sancienne с соавторами в 2017 г. представили метаанализ исследований, в которые вошли 18 533 пациентов. В 12,5% случаев спейсер был оставлен в качестве постоянной конструкции [29].

Видится перспективным уточнение и расширение показаний для сохранения временного

эндопротеза, что позволит снизить количество хирургических осложнений, уменьшить общий срок пребывания пациента в стационаре, увеличить продолжительность и качество жизни, ускорить возвращение к повседневной активности, а также сократить финансовые затраты на лечение в отличие от двухэтапного ревизионного эндопротезирования.

ЗАКЛЮЧЕНИЕ

Проведенный сравнительный анализ данных оперативного лечения двух групп пациентов с ППИ коленного сустава позволило сделать вывод о значимом влиянии хирургической техники и имплантируемой конструкции артикулирующего спейсера на результаты лечения. Применение официальных компонентов эндопротеза коленного сустава позволило добиться перед выполнением II этапа лечения лучших функциональных результатов, снижения болевого синдрома и риска рецидива инфекции. Имплантация артикулирующих спейсеров по правилам «чистого» протезирования позволила в значительной степени снизить количество нестабильных компонентов и уменьшить число инфекционных осложнений.

ДОПОЛНИТЕЛЬНАЯ ИНФОРМАЦИЯ

Заявленный вклад авторов

Митрофанов В.Н. — существенный вклад в разработку дизайна исследования, интерпретация данных, редактирование текста.

Королёв С.Б. — интерпретация данных, редактирование текста статьи.

Преснов Д.В. — сбор, анализ и интерпретация данных, написание текста статьи, редактирование текста.

Комаров Р.Н. — интерпретация данных, редактирование текста статьи.

Акулов М.М. — интерпретация данных, редактирование текста.

Все авторы прочли и одобрили финальную версию рукописи статьи. Все авторы согласны нести ответственность за все аспекты работы, чтобы обеспечить надлежащее рассмотрение и решение всех возможных вопросов, связанных с корректностью и надежностью любой части работы.

Источник финансирования. Авторы заявляют об отсутствии внешнего финансирования при проведении исследования.

Конфликт интересов. Авторы декларируют отсутствие явных и потенциальных конфликтов интересов, связанных с публикацией настоящей статьи.

Этическая экспертиза. Не применима.

Информированное согласие на публикацию. Авторы получили письменное согласие пациентов на участие в исследовании и публикацию его результатов.

DISCLAIMERS

Author contribution

Mytrofanov V.N. — study concept and design, data statistical processing, manuscript writing and editing.

Korolev S.B. — analysis and statistical processing of data, text editing.

Presnov D.V. — data collection and analysis, manuscript writing, text editing.

Komarov R.N. — analysis and statistical processing of data, text editing

Akulov M.M. — analysis and statistical processing of data, text editing

All authors have read and approved the final version of the manuscript of the article. All authors agree to bear responsibility for all aspects of the study to ensure proper consideration and resolution of all possible issues related to the correctness and reliability of any part of the work.

Funding source. This study was not supported by any external sources of funding.

Competing interests. The authors declare that they have no competing interests.

Ethics approval. Not applicable.

Consent for publication. Written consent was obtained from the patients for publication of relevant medical information and all of accompanying images within the manuscript.

ЛИТЕРАТУРА [REFERENCES]

1. Кирпичев И.В., Бережков И.В. Эффективность восстановления функции коленного сустава после первичной артропластики сустава в условиях отделения медицинской реабилитации. *Вестник Ивановской медицинской академии*. 2017;(2):30-33. Kirpichyov I.V., Berezhkov I.V. [The efficacy of knee joint function restoration after primary joint arthroplasty in medical rehabilitation department]. *Vestnik Ivanovskoi meditsinskoi akademii* [Bulletin of the Ivanovo Medical Academy]. 2017;(2):30-33. (In Russian).
2. Гарькавый Н.Г., Верещагин Н.А., Жильцов А.А., Верещагина Е.Н. Эндопротезирование при пост-травматических изменениях вертлужной впадины. *Вестник Ивановской медицинской академии*. 2017;(4):15-19. Garkaviy N.G., Vereschagin N.A., Zhiltsov A.A., Vereschagina E.N. [Endoprosthesis in post trauma alterations of acetabulum]. *Vestnik Ivanovskoi meditsinskoi akademii* [Bulletin of the Ivanovo Medical Academy]. 2017;(4):15-19. (In Russian).
3. Patel A., Pavlou G., Mújica-Mota R.E., Toms A.D. The epidemiology of revision total knee and hip arthroplasty in England and Wales: a comparative analysis with projections for the United States. A study using the National Joint Registry dataset. *Bone Joint J*. 2015;97-B(8):1076-1081. doi: 10.1302/0301-620X.97B8.35170.
4. Delanois R.E., Mistry J.B., Gwam C.U., Mohamed N.S., Choksi U.S., Mont M.A. Current Epidemiology of Revision Total Knee Arthroplasty in the United States. *J Arthroplasty*. 2017;32(9):2663-2668. doi: 10.1016/j.arth.2017.03.066.
5. Kurtz S., Ong K., Lau E., Mowat F., Halpern M. Projections of primary and revision hip and knee arthroplasty in the United States from 2005 to 2030. *J Bone Joint Surg Am*. 2007;89(4):780-785. doi: 10.2106/JBJS.F.00222.
6. Божкова С.А., Касимова А.Р., Тихилов Р.М., Полякова Е.М., Рукина А.Н., Шабанова В.В. и др. Неблагоприятные тенденции в этиологии ортопедической инфекции: результаты 6-летнего мониторинга структуры и резистентности ведущих возбудителей. *Травматология и ортопедия России*. 2018;24(4):20-31. doi: 10.21823/2311-2905-2018-24-4-20-31. Bozhkova S.A., Kasimova A.R., Tikhilov R.M., Polyakova E.M., Rukina A.N., Shabanova V.V. et al. [Adverse Trends in the Etiology of Orthopedic Infection: Results of 6-Year Monitoring of the Structure and Resistance of Leading Pathogens]. *Travmatologiya i ortopediya Rossii* [Traumatology and Orthopedics of Russia]. 2018;24(4):20-31. (In Russian). doi: 10.21823/2311-2905-2018-24-4-20-31.
7. Байтов В.С., Ганчуков Е.Б. Инфекционные осложнения при тотальном эндопротезировании коленного сустава. *Современные проблемы науки и образования*. 2017;(5). Режим доступа: <https://science-education.ru/en/article/view?id=27110>. Baitov V.S., Ganchukov E.B. [Infectious complications in total knee replacement]. *Sovremennye problemy nauki i obrazovaniya* [Modern Problems of Science and Education]. 2017;(5). Available from: <https://science-education.ru/en/article/view?id=27110>. (In Russian).
8. Culliford D., Maskell J., Judge A., Cooper C., Prieto-Alhambra D., Arden N.K. Future projections of total hip and knee arthroplasty in the UK: results from the UK Clinical Practice Research Datalink. *Osteoarthritis Cartilage*. 2015;23(4):594-600. doi: 10.1016/j.joca.2014.12.022.
9. Корнилов Н.Н., Куляба Т.А., Филь А.С., Муравьева Ю.В. Данные регистра эндопротезирования коленного сустава РНИИТО им. Р.Р. Вредена за 2011-2013 годы. *Травматология и ортопедия России*. 2015;(1):136-151. doi: 10.21823/2311-2905-2015-0-1-136-151. Kornilov N.N., Kulyaba T.A., Fil A.S., Muravyeva Yu.V. [Data of knee arthroplasty register of Vreden Russian Research Institute of Traumatology and Orthopedics for period 2011-2013]. *Travmatologiya i ortopediya Rossii* [Traumatology and Orthopedics of Russia]. 2015;(1):136-151. (In Russian). doi: 10.21823/2311-2905-2015-0-1-136-151.
10. Norwegian National Advisory Unit on Arthroplasty and Hip Fractures. The Norwegian Arthroplasty Register. Report, June 2020. Available from: https://www.researchgate.net/publication/344101825_Annual_report_2020_Norwegian_National_Advisory_Unit_on_Arthroplasty_and_Hip_Fractures_Norwegian_Arthroplasty_Register_Norwegian_Cruciate_Ligament_Register_Norwegian_Hip_Fracture_Register_Norwegian_Pae.
11. Australian orthopaedic association national joint replacement registry, 2020. Hip, knee and shoulder arthroplasty: 2020 Annual report. Available from: <https://aoanjrr.sahmri.com/annual-reports-2020>.
12. The New Zealand Joint Registry — Twenty-one-year Report January 1999 to December 2019. 2020. Available from: <https://nzoa.org.nz/nzoa-joint-registry>.
13. Hip and knee replacements in Canada, CJRR revision risk curves 2019-2020. Canadian Arthroplasty Register: Report, 2021. Available from: <https://www.cihi.ca/en/canadian-joint-replacement-registry-cjrr>.
14. Parvizi J., Adeli B., Zmistowski B., Restrepo C., Greenwald A.S. Management of periprosthetic joint infection: the current knowledge: AAOS exhibit selection. *J Bone Joint Surg Am*. 2012;94(14):e104. doi: 10.2106/JBJS.K.01417.
15. Артюх В.А., Божкова С.А., Бояров А.А., Муравьева Ю.В., Кочиш А.А. Эффективность одноступенчатого ревизионного эндопротезирования при свищевой форме хронической перипротезной инфекции тазобедренного сустава. *Травматология и ортопедия России*. 2021;27(2):9-22. doi: 10.21823/2311-2905-2021-27-2-9-22. Artyukh V.A., Bozhkova S.A., Boyarov A.A., Muravyeva J.V., Kochish A.A. [Efficiency of the One-Stage Revision Hip Arthroplasty in Chronic Periprosthetic Joint Infection with Sinus Tract]. *Travmatologiya i ortopediya Rossii* [Traumatology and Orthopedics of Russia]. 2021;27(2):9-22. (In Russian). doi: 10.21823/2311-2905-2021-27-2-9-22.
16. Ермаков А.М., Ключин Н.М., Абабков Ю.В., Тряпичников А.С., Коюшков А.Н. Оценка эффективности двухэтапного хирургического лечения больных с перипротезной инфекцией коленного и тазобедренного суставов. *Гений ортопедии*. 2018;24(3):321-326. doi: 10.18019/1028-4427-2018-24-3-321-326. Ermakov A.M., Kliushin N.M., Ababkov Ju.V., Triapichnikov A.S., Koiushkov A.N. [Efficiency of two-stage revision arthroplasty in management of periprosthetic knee and hip joint infection]. *Genij Orthopedii* [Orthopaedic Genius]. 2018;24(3):321-326. (In Russian). doi: 10.18019/1028-4427-2018-24-3-321-326.
17. Шпиняк С.П., Барабаш А.П., Лясникова А.В. Применение спейсеров в лечении инфекционных осложнений тотального эндопротезирования коленного сустава. *Современные проблемы науки и образования*. 2015;(5). Режим доступа: <https://science-education.ru/en/article/view?id=21443>.

- Shpinyak S.P., Barabash A.P., Lyasnikova A.V. [The use of spacers in the treatment of infectious complications in total knee replacement]. *Sovremennye problemy nauki i obrazovaniya* [Modern Problems of Science and Education]. 2015;(5). Available from: <https://science-education.ru/en/article/view?id=21443>. (In Russian).
18. Lichstein P., Su S., Hedlund H., Suh G., Maloney W.J., Goodman S.B., Huddleston J.I. 3rd. Treatment of Periprosthetic Knee Infection With a Two-stage Protocol Using Static Spacers. *Clin Orthop Relat Res.* 2016;474(1):120-125. doi: 10.1007/s11999-015-4443-2.
 19. Преображенский П.М., Божкова С.А., Каземирский А.В., Гончаров М.Ю. Результаты этапного лечения пациентов с перипротезной инфекцией после эндопротезирования коленного сустава. *Травматология и ортопедия России.* 2017;(1):98-107. doi: 10.21823/2311-2905-2017-23-1-98-107. Preobrazhensky P.M., Bozhkova S.A., Kazemirsky A.V., Goncharov M.Yu. [Results of Two-Stage Reimplantation in Patients with Periprosthetic Joint Infection after Total Knee Arthroplasty]. *Travmatologiya i ortopediya Rossii* [Traumatology and Orthopedics of Russia]. 2017;23(1):98-107. (In Russian). doi: 10.21823/2311-2905-2017-23-1-98-107.
 20. Lu J., Han J., Zhang C., Yang Y., Yao Z. Infection after total knee arthroplasty and its gold standard surgical treatment: Spacers used in two-stage revision arthroplasty. *Intractable Rare Dis Res.* 2017;6(4):256-261. doi: 10.5582/irdr.2017.01049.
 21. Goodman S.B., Gallo J., Gibon E., Takagi M. Diagnosis and management of implant debris-associated inflammation. *Expert Rev Med Devices.* 2020;17(1):41-56. doi: 10.1080/17434440.2020.1702024.
 22. Proceedings of the Second International Consensus Meeting on Musculoskeletal Infection. Brooklandville, Maryland; 2018.
 23. Комаров Р.Н., Новиков А.В., Митрофанов В.Н., Акулов М.М., Корыткин А.А. Применение спейсеров в лечении перимплантной инфекции после эндопротезирования тазобедренного сустава. *Современные проблемы науки и образования.* 2014;(5). Режим доступа: <https://science-education.ru/ru/article/view?id=14954>.
 24. Komarov R.N., Novikov A.V., Mitrofanov V.N., Akulov M.M., Korytkin A.A. [The spacers application in the treatment of peri-implant infection after hip arthroplasty]. *Sovremennye problemy nauki i obrazovaniya* [Modern Problems of Science and Education]. 2014;(5). (In Russian). Available from: <https://science-education.ru/ru/article/view?id=14954>.
 25. Schwarz E.M., Parvizi J., Gehrke T., Aiyer A., Battenberg A., Brown S.A. et al. 2018 International Consensus Meeting on Musculoskeletal Infection: Research Priorities from the General Assembly Questions. *J Orthop Res.* 2019;37(5):997-1006. doi: 10.1002/jor.24293.
 25. Fink B., Vogt S., Reinsch M., Büchner H. Sufficient release of antibiotic by a spacer 6 weeks after implantation in two-stage revision of infected hip prostheses. *Clin Orthop Relat Res.* 2011;469(11):3141-3147. doi: 10.1007/s11999-011-1937-4.
 26. Voleti P.B., Baldwin K.D., Lee G.C. Use of static or articulating spacers for infection following total knee arthroplasty: a systematic literature review. *J Bone Joint Surg Am.* 2013;95(17):1594-1599. doi: 10.2106/JBJS.L.01461.
 27. Yagmour K.M., Chisari E., Khan W.S. Single-Stage Revision Surgery in Infected Total Knee Arthroplasty: A PRISMA Systematic Review. *J Clin Med.* 2019;8(2):174. doi: 10.3390/jcm8020174.
 28. Pangaud C., Ollivier M., Argenson J.N. Outcome of single-stage versus two-stage exchange for revision knee arthroplasty for chronic periprosthetic infection. *EFORT Open Rev.* 2019;4(8):495-502. doi: 10.1302/2058-5241.4.190003.
 29. Cancienne J.M., Granadillo V.A., Patel K.J., Werner B.C., Browne J.A. Risk Factors for Repeat Debridement, Spacer Retention, Amputation, Arthrodesis, and Mortality After Removal of an Infected Total Knee Arthroplasty With Spacer Placement. *J Arthroplasty.* 2018;33(2):515-520. doi: 10.1016/j.arth.2017.08.037.

Сведения об авторах

✉ Преснов Дмитрий Владимирович

Адрес: Россия, 603005, г. Нижний Новгород,

пл. Минина и Пожарского, д. 10/1

e-mail: p.d-07@list.ru

<https://orcid.org/0000-0002-3905-7958>

Митрофанов Вячеслав Николаевич — канд. мед. наук

e-mail: slavasm08@rambler.ru

<https://orcid.org/0000-0003-2046-3865>

Королёв Святослав Борисович — д-р мед. наук, профессор

e-mail: svyatos.korolev070@yandex.ru

<https://orcid.org/0000-0003-0286-8404>

Комаров Роман Николаевич — канд. мед. наук

e-mail: bagsnn@mail.ru

<https://orcid.org/0000-0002-2705-8224>

Акулов Михаил Михайлович

e-mail: brisben@yandex.ru

<https://orcid.org/0000-0002-4383-9370>

Authors' information

✉ Dmitrii V. Presnov

Address: 10/1, Minin and Pozharsky sq., Nizhny Novgorod,

603005, Russia

e-mail: p.d-07@list.ru

<https://orcid.org/0000-0002-3905-7958>

Vyacheslav N. Mitrofanov — Cand. Sci. (Med.)

e-mail: slavasm08@rambler.ru

<https://orcid.org/0000-0003-2046-3865>

Svyatoslav B. Korolev — Dr. Sci. (Med.), Professor

e-mail: svyatos.korolev070@yandex.ru

<https://orcid.org/0000-0003-0286-8404>

Roman N. Komarov — Cand. Sci. (Med.)

e-mail: bagsnn@mail.ru

<https://orcid.org/0000-0002-2705-8224>

Mikhail M. Akulov

e-mail: brisben@yandex.ru

<https://orcid.org/0000-0002-4383-9370>