



Клинический случай  
УДК 616.718.51-001.5-089.84-022  
<https://doi.org/10.17816/2311-2905-17491>



## Импрессионный перелом латерального мыщелка плато большеберцовой кости, осложнившийся острой перимплантной инфекцией: клинический случай

Б.А. Майоров<sup>1,2</sup>, И.Г. Беленький<sup>1,2</sup>, В.С. Ильин<sup>3</sup>, Г.Д. Сергеев<sup>1,2</sup>

<sup>1</sup> ГБУ «Санкт-Петербургский научно-исследовательский институт скорой помощи им. И.И. Джанелидзе»,  
г. Санкт-Петербург, Россия

<sup>2</sup> ФБГОУ ВО Санкт-Петербургский государственный университет, г. Санкт-Петербург, Россия

<sup>3</sup> ГБУЗЛО «Всеволожская клиническая межрайонная больница», г. Всеволожск, Россия

### Реферат

**Введение.** Глубокая инфекция после операций открытого остеосинтеза переломов плато большеберцовой кости встречается в 9,9%. Этот показатель значительно выше, чем при хирургическом лечении закрытых травм других локализаций. Многие авторы считают необходимым усовершенствование протоколов ведения пострадавших со сложными переломами плато с целью минимизировать или предотвратить развитие инфекционных осложнений.

**Цели исследования:** 1) на клиническом примере обсудить тактику лечения пациента с внутрисуставным переломом плато большеберцовой кости после операции остеосинтеза, осложнившейся развитием ранней глубокой инфекции в области операции; 2) провести анализ дефектов оказания помощи.

**Описание клинического случая.** Пациентке 71 года с отягощенным соматическим статусом на 12-е сут. после внутрисуставного перелома плато большеберцовой кости был выполнен остеосинтез опорной пластиной с заполнением метафизарного дефекта аллокостью. Через 7 сут. после появления признаков инфекции выполнена ревизионная операция. В дальнейшем выполнялся ряд последовательных ревизий в связи с рецидивами инфекционного процесса. В комплекс мероприятий по лечению инфекции в ране входило использование систем вакуумного дренирования и антибактериальных спейсеров. Достигнуто заживление ран. Через 2 года после травмы у пациентки отмечен хороший функциональный результат.

**Заключение.** Представленный клинический случай показал, что при принципиально верном подходе к лечению ранней инфекции после остеосинтеза в рутинной практике допускается ряд дефектов. В первую очередь, это некорректный забор материалов для бактериологического исследования и неадекватная по длительности антибактериальная терапия. Для успешного лечения инфекционных осложнений остеосинтеза необходима команда специалистов-единомышленников, в которую, кроме травматолога, должны входить терапевты, микробиологи, клинические фармакологи. Принципиальными моментами являются ранняя радикальная ревизия послеоперационной раны, этиотропная антибактериальная терапия, сохранение стабильности фиксации после первичного остеосинтеза. При соблюдении этих принципов результат хирургического лечения в целом может быть удовлетворительным даже при развитии такого грозного осложнения, как инфекция в зоне остеосинтеза. В то же время необходимы дальнейшие исследования в этой области, направленные на совершенствование тактики и алгоритмов хирургического лечения инфекционных осложнений остеосинтеза.

**Ключевые слова:** перелом плато большеберцовой кости, остеосинтез, перимплантная инфекция, инфекция области хирургического вмешательства, подтверждающие признаки инфекции, вероятные признаки инфекции.

**Для цитирования:** Майоров Б.А., Беленький И.Г., Ильин В.С., Сергеев Г.Д. Импрессионный перелом латерального мыщелка плато большеберцовой кости, осложнившийся острой перимплантной инфекцией: клинический случай. *Травматология и ортопедия России*. 2024;30(2):158-167. <https://doi.org/10.17816/2311-2905-17491>.

✉ Беленький Игорь Григорьевич; e-mail: belenkiy.trauma@mail.ru

Рукопись получена: 07.03.2024. Рукопись одобрена: 03.05.2024. Статья опубликована онлайн: 23.05.2024.

© Майоров Б.А., Беленький И.Г., Ильин В.С., Сергеев Г.Д., 2024



## Impression Fracture of the Lateral Condyle of Tibial Plateau Complicated by Acute Peri-Implant Infection: A Case Report

Boris A. Maiorov<sup>1,2</sup>, Igor' G. Belen'kiy<sup>1,2</sup>, Vadim S. Il'in<sup>3</sup>, Gennadii D. Sergeev<sup>1,2</sup>

<sup>1</sup> St. Petersburg I.I. Dzhanlidze Research Institute of Emergency Medicine, St. Petersburg, Russia

<sup>2</sup> St. Petersburg State University, St. Petersburg, Russia

<sup>3</sup> Interdistrict Clinical Hospital of Vsevolozhsk, Vsevolozhsk, Russia

### Abstract

**Introduction.** Deep infection after open osteosynthesis of tibial plateau fractures occurs in 9.9%. This rate is significantly higher than in surgical treatment of closed injuries of other localizations. Many authors consider it necessary to improve management protocols for patients with complex plateau fractures in order to minimize or prevent the development of infectious complications.

**Aims of the study:** 1) to discuss the treatment tactics of a patient with an intraarticular fracture of the tibial plateau after osteosynthesis complicated by the development of early deep surgical site infection (SSI), using clinical case as an example; 2) to carry out the analysis of medical care defects.

**Case description.** A 71-year-old patient with compromised somatic status underwent osteosynthesis with a buttress plate and allogeneic bone grafting of the metaphyseal defect on the 12<sup>th</sup> day after injury. In 7 days after the occurrence of signs of infection, a revision surgery was performed. Later, a number of consecutive revisions were performed due to recurrences of the infectious process. The complex of measures against SSI included the use of vacuum drainage systems and antibacterial spacers. As a result, the wounds had healed. Two years after the injury, the patient had a good functional result.

**Conclusion.** The presented clinical case has shown that even if the treatment tactic for early peri-implant infection is chosen correctly, there are several defects in our routine practice. First of all, inaccurate sampling of material for bacteriological study and inadequate duration of antibacterial therapy are to be mentioned. To successfully treat infectious complications of osteosynthesis, a team of like-minded specialists including traumatologists as well as physicians, microbiologists and clinical pharmacologists is needed. Undoubtedly, surgical treatment of fractures might develop into infectious complications. Their diagnosis and treatment are often accompanied by a number of various mistakes. The most important points are early radical revision of the postoperative wound, etiotropic antibacterial therapy, maintaining stability of fixation after primary osteosynthesis. If these standards are complied with, the outcome of surgical treatment might be satisfying even with such a severe complication as peri-implant infection. At the same time, we are planning further researches aimed at improving algorithms and tactics for surgical treatment of infectious complications, reducing surgery trauma level and upgrading quality of primary osteosynthesis.

**Keywords:** tibial plateau fracture, osteosynthesis, peri-implant infection, surgical site infection, fracture-related infection (FRI), confirmatory criteria for FRI, suggestive criteria for FRI.

**Cite as:** Mayorov B.A., Belen'kiy I.G., Il'in V.S., Sergeev G.D. Impression Fracture of the Lateral Condyle of Tibial Plateau Complicated by Acute Peri-Implant Infection: A Case Report. *Traumatology and Orthopedics of Russia*. 2024;30(2):158-167. (In Russian). <https://doi.org/10.17816/2311-2905-17491>.

✉ Igor' G. Belen'kiy; e-mail: belenkiy.trauma@mail.ru

Submitted: 07.03.2024. Accepted: 03.05.2024. Published Online: 23.05.2024.

© Mayorov B.A., Belen'kiy I.G., Il'in V.S., Sergeev G.D., 2024

## ВВЕДЕНИЕ

Одной из нерешенных проблем лечения переломов плато большеберцовой кости (ББК) является высокий риск инфекционных осложнений. По данным литературы, доля глубокой инфекции после операций открытой репозиции с выполнением внутреннего остеосинтеза переломов плато ББК составляет 9,9% [1]. Этот показатель не может считаться удовлетворительным, так как частота инфекции, ассоциированной с закрытыми переломами других локализаций, не превышает 1–2% [2]. Среди факторов риска инфекции изучаемой локализации специалисты единодушно отмечают открытые переломы, наличие компартмент-синдрома, особенно после открытой фасциотомии, большую длительность операции остеосинтеза, применение аппарата внешней фиксации (АВФ) для первичной иммобилизации, курение, наличие сопутствующей патологии, такой как ожирение и сахарный диабет [1, 3]. В научных публикациях встречаются данные о более высокой частоте инфекции при сложных многоколонных двухмышечковых переломах. J.E. Nogueira Forni с соавторами приводят данные о 25% инфекционных осложнений при переломах типов IV–VI по классификации Schatzker, акцентируя внимание на особенностях наложения АВФ и важности соблюдения расстояния от чрескостных элементов АВФ до области перелома [4]. В то же время M. Colman с соавторами не говорят о статистически значимом различии в частоте инфекционных осложнений при двухмышечковых переломах, оперированных через один или два хирургических доступа [5].

Другие авторы считают, что высокий риск инфекции при сложном переломе плато ББК скорее можно связать с большей длительностью операции, большей частотой открытых переломов и тяжелыми повреждениями мягких тканей, а следовательно, и более частым применением АВФ при сложных переломах [3].

Все вышеупомянутые авторы сходятся во мнении о необходимости усовершенствования специальных протоколов ведения пострадавших со сложными переломами плато ББК с целью минимизировать или предотвратить развитие инфекционных осложнений [2, 3, 4].

Высокая частота инфекции наблюдается и при простом одномышечковом переломе, особенно у пациентов с плохим качеством кости, у которых технически сложно обеспечить стабильную фиксацию костных отломков. Также существенно повышают риск инфекции травматичная оперативная техника, излишняя деваскуляризация

костных отломков и грубое обращение с мягкими тканями [3, 6].

Лечение инфекционных осложнений вызывает большое количество споров в травматологическом сообществе. Распространенная ранее тактика борьбы с глубокой инфекцией, развившейся после остеосинтеза плато ББК, заключающаяся в удалении всех имплантатов и переходе на наружную фиксацию, неизбежно приводила к потере репозиции костных отломков, их вторичному смещению и в последующем к выраженным посттравматическим деформациям и артрозам. При этом вынужденная длительная фиксация в АВФ усложняла жизнь пациенту и ухудшала окончательный функциональный результат, снижая возможности реабилитации даже после купирования инфекции [3]. Выходом из этой ситуации нельзя считать и последующее эндопротезирование коленного сустава, так как наличие инфекции в анамнезе существенно повышает риск инфекционного осложнения этой ортопедической операции, что нельзя не учитывать [7].

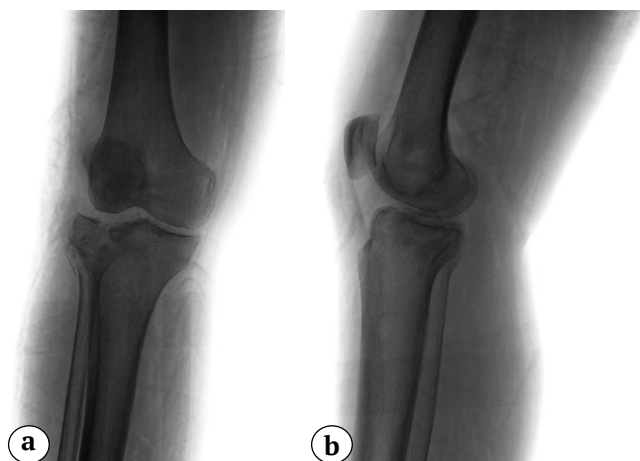
В настоящее время многие специалисты придерживаются тактики раннего радикального дебридмента, супрессивной этиотропной антибактериальной терапии, сохранения стабильных имплантатов до сращения перелома с последующим их удалением [8, 9]. Пример подобной тактики в клинической практике мы хотим продемонстрировать в настоящей работе с обсуждением ошибок, которые были нами допущены как в ходе первичной операции, так и при последующем лечении развившегося осложнения.

**Цели исследования:** 1) на клиническом примере обсудить тактику лечения пациента с внутрисуставным переломом плато большеберцовой кости после операции остеосинтеза, осложнившейся развитием ранней глубокой инфекцией в области операции; 2) провести анализ дефектов оказания помощи.

## ОПИСАНИЕ КЛИНИЧЕСКОГО СЛУЧАЯ

Пациентка 71 года получила травму в результате падения со стремянки. При поступлении у пациентки диагностирован многооскольчатый импрессионный перелом латерального мыщелка правой ББК 41В.3.1 по классификации АО и перелом головки малоберцовой кости (рис. 1).

В приемном отделении выполнены пункция правого коленного сустава с эвакуацией 40 мл геморрагического выпота из полости коленного сустава и гипсовая иммобилизация двумя боковыми лонгетами от голеностопного сустава до средней трети бедра. Пациентка госпитализирована для оперативного лечения.



**Рис. 1.** Рентгенограммы правого коленного сустава пациентки при поступлении в стационар:

a — прямая проекция; b — боковая проекция

**Fig. 1.** X-rays of the right knee at the time of admission:  
a — AP view, b — lateral view

В предоперационном периоде выполнена спиральная компьютерная томография поврежденного коленного сустава для уточнения типа перелома и планирования операции. По данным исследования было установлено, что имеется сагиттальный раскол латеральной части латерального мыщелка, распространяющийся на его переднелатеральный и заднелатеральный отделы, с импрессией в центральной части суставной поверхности. Было отмечено, что линия перелома (линия перерыва суставного кольца) в аксиальной проекции проецируется на переднелатеральный квадрант, что удобно для подхода к зоне импрессии через линию перелома по стандартной технике «открытое окно» из переднелатерального хирургического доступа.

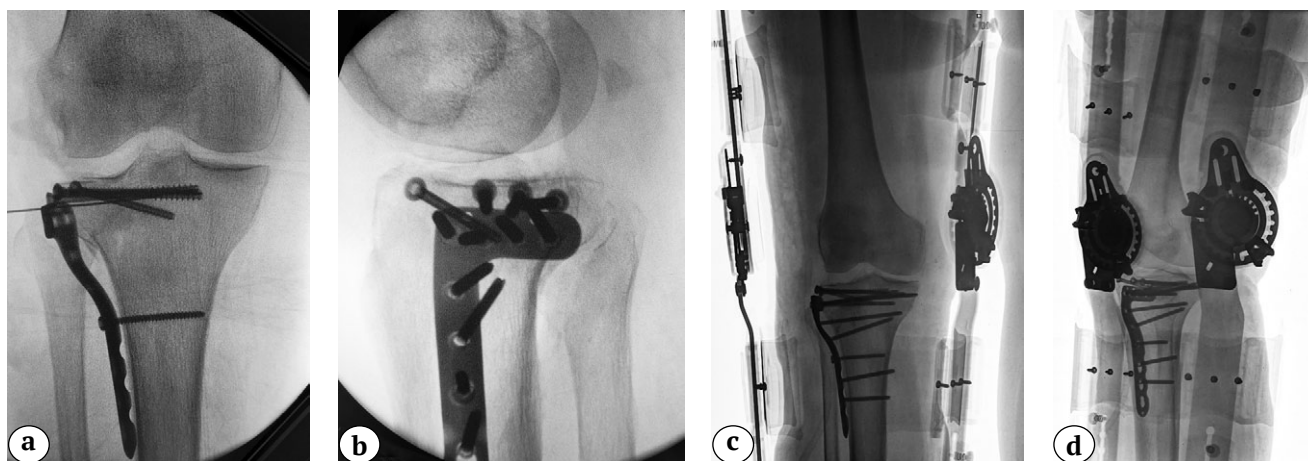Было запланировано оперативное лечение в объеме открытой репозиции, внутренней фиксации плато правой ББК из переднелатерального хирургического доступа с устранением импрессии суставной поверхности и замещением дефекта аллокостью с остеосинтезом анатомичной предызогнутой опорной пластиной. Однако мы отметили значительный отек мягких тканей в области проксимального отдела голени и эпидермальные пузыри с серозным и геморрагическим содержи-

мым (фликтены) в области переднелатеральной поверхности коленного сустава (близко к запланированному доступу). До заживления и эпителизации фликтен проводились перевязки, что послужило причиной отсрочки операции остеосинтеза.

При подготовке к операции в результате осмотров смежных специалистов установлены следующие сопутствующие диагнозы: ИБС; атеросклеротический кардиосклероз; гипертоническая болезнь II, риск сердечно-сосудистых осложнений — 4; сахарный диабет 2-го типа; компенсация; состояние после мастэктомии в 2014 г. по поводу рака, состояние после гистектомии в 2015 г. по поводу рака, состояние после гемиколонэктомии в 2018 г. по поводу рака; коагулопатия; эпизоды носовых кровотечений на фоне антикоагулянтной терапии; цереброваскулярная болезнь; дисциркуляторная энцефалопатия 2 ст.

Получены следующие данные лабораторных исследований: уровень глюкозы крови 7,87 ммоль/л; эритроциты  $2,88 \times 10^{12}/л$ , гемоглобин 83,00 г/л, гематокрит 25,20%, лейкоциты  $1,37 \times 10^9/л$ . С целью коррекции анемии выполнена трансфузия одной дозы эритроцитарной массы и одной дозы свежемороженой плазмы.

Операция выполнена на 12-е сут. после травмы по запланированной технике. Под спинномозговой анестезией на фоне периоперационной антибиотикопрофилактики цефуроксимом 1,0 г внутривенно, из положения на спине с согнутым коленным суставом на треугольном валике-подставке переднелатеральным доступом обнажено место перелома латерального мыщелка левой ББК. После отведения фрагмента латерального мыщелка выявлена центральная импрессия фрагментов суставной поверхности. Произведены реимпакция суставной поверхности и заполнение дефекта аллокостью. После фиксации латерального мыщелка костодержателем субхондрально установлено четыре стягивающих винта диаметром 4,0 мм. Установлена опорная мыщелковая пластина с проксимальной фиксацией пятью и дистальной фиксацией тремя винтами с угловой стабильностью диаметром 3,5 мм, после чего рана ушита послойно наглухо без дренирования (рис. 2). Время операции составило 180 мин., турникет не использовался.

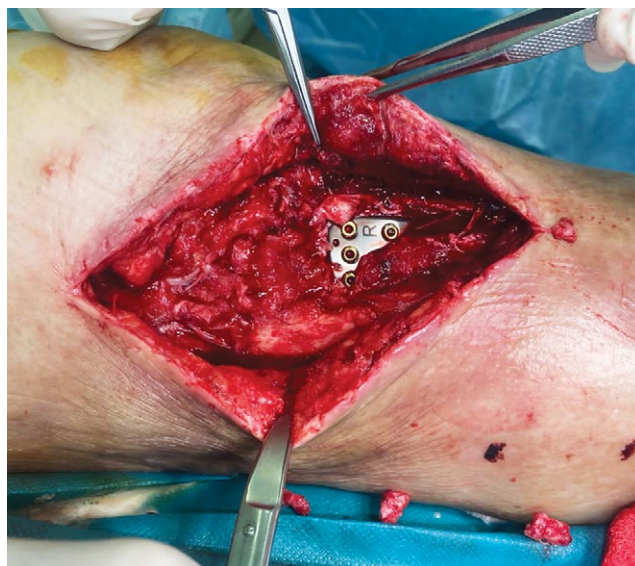

**Рис. 2.** Рентгенограммы правого коленного сустава, отмечается удовлетворительная репозиция фрагментов плато ББК: а — интраоперационная рентгенограмма в прямой проекции; б — интраоперационная рентгенограмма в боковой проекции; с — послеоперационная рентгенограмма в прямой проекции; д — послеоперационная рентгенограмма в боковой проекции

**Fig. 2.** X-rays of the right knee; satisfactory reduction of the tibial plateau fragments is observed: a — intraoperative X-ray in AP view; b — intraoperative X-ray in lateral view; c — postoperative X-ray in AP view; d — postoperative X-ray in lateral view

В послеоперационном периоде проводились перевязки, терапия анальгетиками. Продленную антибиотикопрофилактику не проводили. На 7-е сут. после операции у пациентки остро выросла фебрильная лихорадка до 39°, обнаружили явления местного воспаления в виде отека и гиперемии кожи верхней трети голени, серозно-гнойное отделяемое из послеоперационной раны. Пациентка переведена в экстренную операционную, где ей была выполнена операция ревизии послеоперационной раны голени. После снятия швов из раны эвакуировано около 100 мл серозно-гнойного экссудата. При ревизии обнаружено распространение процесса к имплантату по латеральной поверхности и дистально по ходу ББК. Взят посев отделяемого из раны. Рана промыта большим объемом антисептиков. Нежизнеспособные ткани иссечены. Контроль качества остеосинтеза не выявил признаков нестабильности имплантата. Полость коленного сустава не вскрывалась, так как отсутствовало баллотирование надколенника. Рана осушена. Выполнен гемостаз. По ходу затеков введено 3 фрагмента адсорбирующей губки. Несмотря на осуществление качественной ревизии, стабильность имплантата, отсутствие в ране нежизнеспособных тканей, не было полной уверенности в ее радикальной санации и ликвидации всех полостей при условии ушивания раны. Исходя из этого, рана герметизирована пленкой RENASY™ GO (Smith & Nephew, США) с установкой гибкого шланга и подключением к насосу VAC (Vacuum Assisted Closure) системы с созданием отрицательного давления 150 мм рт. ст. На 3-и сут. после ревизии выполнена повторная хирургическая обработка раны со

сменой VAC-системы в условиях общей анестезии. Удалены нежизнеспособные ткани, отмыто скудное геморрагическое отделяемое, выполнен контроль стабильности имплантатов. Следующая ревизионная операция выполнена через 5 сут. В ходе нее после удаления VAC-системы констатировано очищение раны и заполнение ее грануляциями, что позволило укрыть рану с наложением вторичных швов (рис. 3). Рана зажила.



**Рис. 3.** Вид раны после хирургической обработки и VAC-терапии

**Fig. 3.** Wound appearance after surgical debridement and VAC therapy

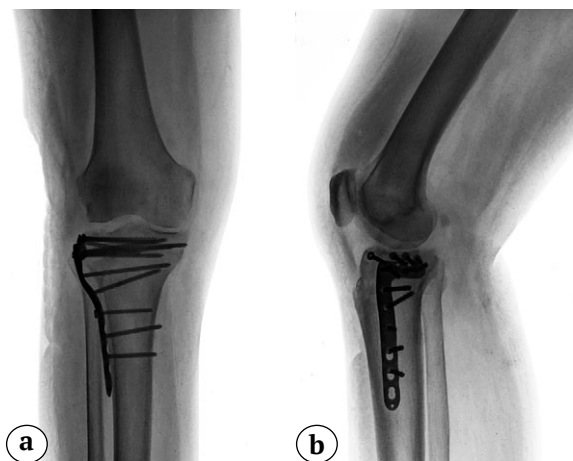
На 13-е сут. после повторной ревизии, дебридмента и ушивания раны сняты швы, пациентка выписана на амбулаторное лечение под наблюдение травматолога поликлиники с рекомендациями по ограничению осевой нагрузки на правую нижнюю конечность и ношению ортеза правого коленного сустава. На контрольных рентгенограммах, выполненных в это время, признаки нестабильности имплантатов отсутствовали (рис. 4). Пациентка получала антибактериальную терапию широкого спектра (Цефтриаксон 1,0 г 2 раза в день), которая была начата в день первичной ревизии раны. Посев отделяемого из раны выявил рост *S. aureus*, устойчивого к бензилпенициллину, но чувствительного к большинству антибиотиков широкого спектра, в том числе цефалоспоринов III поколения. Однако, учитывая положительную динамику в ране и купирование воспалительного процесса, продленная этиотропная антибактериальная терапия не назначалась.

Через 2 нед. после выписки из стационара пациентка вновь поступила в отделение по экстренным показаниям с рецидивом лихорадки и местных признаков воспаления. Выполнены ревизия и дебридмент раны, постановка VAC-системы. Пациентка получала антибактериальную терапию с учетом результатов первичного посева: Цефтриаксон 1,0 г 2 раза в день. На фоне гипохромной анемии с уровнем гемоглобина 76 г/л проведена эффективная гемотрансфузия эритроцитарной взвеси, в результате чего уровень гемоглобина повысился

до 96 г/л. На 5-е сут. выполнены повторная ревизия и дебридмент раны с заполнением подкожных дефектов мягких тканей цементными спейсерами с клиндамицином и гентамицином в виде бус, после чего рана ушита, конечность иммобилизована гипсовой повязкой (рис. 5). Антибактериальная терапия продолжена левофлоксацином перорально 500 мг 2 раза в день. Рана зажила. На 11-й день после операции пациентка выписана на амбулаторное лечение с рекомендациями продолжения антибактериальной терапии до 8 нед. и гипсовой иммобилизации до 4 мес.

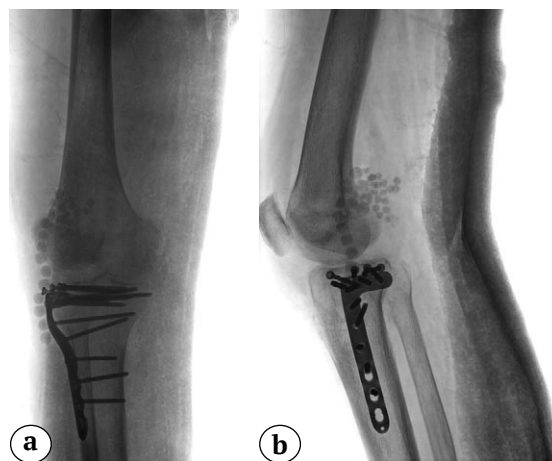
В последующем пациентка находилась под наблюдением врача-травматолога амбулаторной службы. Цементный спейсер удален в срок 5 мес. после травмы, через 3,5 мес. после его постановки (рис. 6). После снятия гипсовой иммобилизации пациентка занималась лечебной физкультурой, постепенно расширяла двигательный режим. Эпизодов обострения инфекции не было.

Пациентка осмотрена в срок 2 года после операции. Она не предъявляет жалоб на боль и отеки, ощущение нестабильности в области коленного сустава, пользуется тростью только при ходьбе на длительные расстояния, самостоятельно поднимается и спускается по лестнице. Объем движений в коленном суставе ограничен незначительно. Сгибание в коленном суставе до 80°, разгибание — 175°. Функциональная оценка по шкале Lysholm составила 79 баллов, по шкале KSS — 80 баллов (рис. 7).



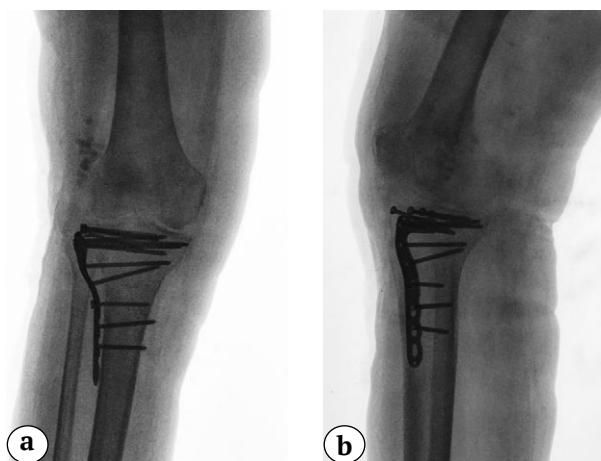
**Рис. 4.** Отсутствие признаков нестабильности имплантатов на контрольных рентгенограммах после купирования первичного инфекционного процесса, перед выпиской: а — прямая проекция; б — боковая проекция

**Fig. 4.** Absence of implant instability signs in control x-rays after resolution of primary infectious process, before discharge: a — AP view; b — lateral view



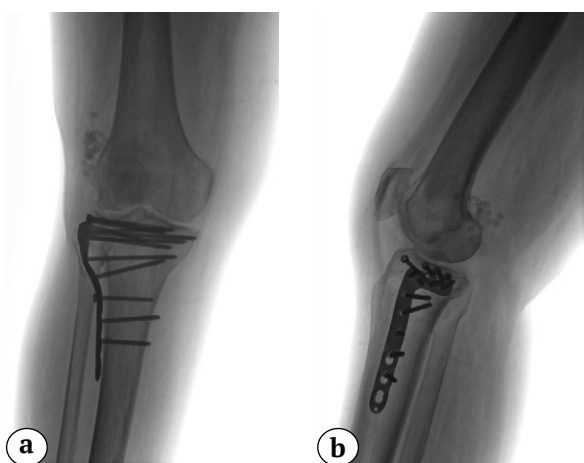
**Рис. 5.** Рентгенограммы после проведения операции повторного дебридмента раны с заполнением дефекта мягких тканей цементным спейсером с антибиотиками: а — прямая проекция; б — боковая проекция

**Fig. 5.** X-rays after redebridement of the wound with insertion of an antibiotic-impregnated cement spacer into the soft tissue defect: a — AP view; b — lateral view



**Рис. 6.** Рентгенограммы правого коленного сустава через 5 мес. после травмы, снятия гипсовой иммобилизации и удаления цементного спейсера: а — прямая проекция; б — боковая проекция

**Fig. 6.** X-rays of the right knee 5 months after injury, removal of the cast and cement spacer: а — AP view; б — lateral view



**Рис. 7.** Рентгенологический результат лечения через 2 года после операции:

а — прямая проекция;  
б — боковая проекция

**Fig. 7.** X-rays outcome of the treatment, 2 years after surgery:  
а — AP view;  
б — lateral view

## ОБСУЖДЕНИЕ

В последние годы в травматологии проведена работа по оптимизации тактики ведения пациентов, перенесших остеосинтез, осложнившийся глубокой инфекцией. Изменения, принятые травматологическим сообществом, коснулись как вопросов диагностики инфекции в области переломов различных костей конечностей, в том числе и внутрисуставных переломов плато ББК, так и тактики лечения этого осложнения.

Консенсус в определении понятия «инфекция после остеосинтеза» на сегодняшний день заключается в выявлении подтверждающих и вероятных признаков инфекции. К подтверждающим признакам относят свищ или расхождение краев раны, сообщающееся с костью или имплантатом, а также гнойное отделяемое из раны или присутствие гноя во время ревизионной операции. Наличие микроорганизмов при гистологическом исследовании тканей области раны, а также фенотипическая идентификация культуры возбудителя как минимум в двух отдельных образцах тканей или посевах после сонификации имплантатов при микробиологическом исследовании также свидетельствуют о наличии инфекции. Все остальные клинические, рентгенологические и лабораторные симптомы являются лишь вероятными и не свидетельствуют о наличии инфекции, а только могут позволить предположить это осложнение остеосинтеза [6]. О развитии инфекции свидетельствует выявление подтверждающих критериев. Тем не менее при наличии вероятных клинических признаков, таких как повышение температуры, отделяемое из раны, местная гипертермия и гиперемия, получена специфичность как минимум 95% [10]. Это свидетельствует о необходимости комплексной оценки всех клинических и лабораторных данных при подозрении на развитие ранней инфекции после остеосинтеза.

Различие между перипротезной инфекцией и инфекцией после остеосинтеза состоит в том, что перелом сопровождается повреждением мягких тканей и кости с нарушением кровообращения в зоне предполагаемого оперативного вмешательства. При этом стабильность фиксации перелома важна не только для профилактики, но и для лечения инфекции после остеосинтеза [6, 10, 11]. При нестабильности возникает порочный круг, при котором за счет продолжающейся травматизации тканей развиваются воспаление, местная иммуносупрессия и гематома. Происходящая при этом резорбция кости приводит к расшатыванию имплантата. Совокупность этих факторов создает благоприятные условия для развития бактерий. Присоединение инфекции, в свою очередь, усугубляет остеолит и нестабильность [12].

Тем не менее перелом может консолидироваться на фоне развившейся инфекции при условии стабильной внутренней фиксации и жизнеспособности тканей в зоне перелома в условиях как интрамедуллярного, так и накостного остеосинтеза. Следовательно, немедленная эрадикация инфекции не всегда является первичной целью. При адекватном уровне стабильности и отсутствии нежизнеспособных тканей в ране после хирургической обработки по поводу инфекции имплантат может быть оставлен до сращения перелома на

фоне проведения супрессивной антибактериальной терапии [8, 9, 12].

Исходя из этого, существует ряд подходов к лечению инфекции после остеосинтеза: обработка раны и сохранение имплантата, замена одного имплантата на другой и удаление имплантата с переходом на наружную фиксацию. Исследование М. McNally с соавторами, базирующееся на результатах лечения 443 пациентов, у 140 из которых имплантат был сохранен, показало, что хирургическая обработка с сохранением стабильного имплантата несостоятельна в 21,4% случаев, замена одного имплантата на другой несостоятельна в 12,5% случаев, конверсия на наружную фиксацию — в 10,3% случаев. При этом не найдено зависимости между временем, прошедшим после травмы, и исходом в случаях сохранения имплантата [13].

Итак, в нашем случае наличие инфекции в области остеосинтеза не вызывало сомнений. Безусловно, ее развитию могла способствовать сопутствующая соматическая патология. Имелись подтверждающий фактор инфекции — серозно-гнойное отделяемое из раны — и ряд вероятных признаков: фебрильная лихорадка, локальная гипертермия, лабораторные данные. Таким образом, ревизионная операция была однозначно показана в экстренном порядке. В ходе ревизии имплантат оказался стабильным. Выполнено удаление всех нежизнеспособных тканей, однако посев взят только из раневого отделяемого, что могло уменьшить вероятность верификации возбудителя и последующего назначения адекватной патогенетической антибактериальной терапии. Одни авторы рекомендуют полную герметизацию раны с ее активным дренированием после ревизионной операции [1]. Другие исследователи предпочитают герметизацию при помощи VAC-систем с последующей этапной ревизией [14]. В нашем случае уверенности в радикальности санационной операции не было, поэтому ревизионная операция была завершена установкой VAC-системы. Остается открытым вопрос о том, сколько последовательных ревизий при условии сохранения стабильности фиксации необходимо выполнять до закрытия раны или перехода на открытое ее ведение. Авторы сообщают о возможности выполнения нескольких ревизий. Так, например, для санации очагов инфекции после осложнений остеосинтеза переломов лодыжек М. Herrera-Pérez с соавторами говорят о том, что количество ревизионных вмешательств у каждого пациента варьировало от 3 до 7 при среднем количестве 5 операций [15]. В нашем случае было выполнено три последовательных ревизии, и только последняя из них была завершена полным укрытием раны. Обсуждая длительность антибактериальной терапии, следует сказать, что

она должна продолжаться до 2 мес. после ревизионной операции [16, 17]. В нашем случае антибактериальная терапия продолжалась всего 13 дней после последней ревизии, что могло явиться одной из причин рецидива инфекционного процесса.

При очередной ревизии нами были использованы антибактериальные спейсеры. Несмотря на то, что эта техника достаточно широко применяется как в травматологии, так и в ортопедии, она имеет ряд недостатков. Спейсеры из полиметилметакрилата с антибиотиками не заменяют хирургическую санацию. Только после того как скомпрометированные и инфицированные ткани удалены, а рана достаточно хорошо промыта, можно имплантировать спейсеры [18].

Спейсеры должны быть удалены через 2–4 нед., так как концентрация выделяющегося антибиотика уменьшается и может стать недостаточной для ингибирования микрофлоры. Это может привести к развитию резистентности и колонизации микроорганизмов на спейсерах [19]. Однако использование локальной антибактериальной терапии в виде антибактериальных спейсеров снижает частоту рецидивов инфекции с 18,7% случаев без их применения до 10% случаев при их использовании [13].

Нами спейсеры были применены при повторном рецидиве инфекции. Однако их удаление выполнено только через 5 мес., при этом небольшое их количество не было найдено в тканях и осталось неудаленным. Тем не менее отсутствие рецидива инфекции в срок 2 года после операции, сращение перелома, относительно удовлетворительный функциональный результат лечения свидетельствуют о полной эрадикации инфекции.

Инфекция после остеосинтеза является наиболее серьезным местным осложнением операции по поводу переломов. Это осложнение встречается даже при соблюдении всех канонов остеосинтеза, бережном отношении к мягким тканям и кости, стабильной фиксации отломков в правильном положении. При этом скомпрометированный соматический статус, сахарный диабет, локальные сосудистые расстройства повышают риск развития инфекции. Главным принципом лечения этих осложнений является ранняя радикальная санация очага инфекции. Не менее важным является верификация возбудителя, а также адекватная по характеру и длительности антибактериальная терапия. Однако четкие критерии и алгоритмы выбора способа лечения (сохранение, замена имплантата или переход на наружную фиксацию), количества последовательных ревизионных операций при рецидивах инфекции, применения антибактериальных спейсеров отсутствуют. Кроме того, при констатации важности сохранения кровообращения в тканях зоны операции, необходимого для эрадикации инфекции, недостаточно внимания уделяет-



ся методикам и технике выполнения остеосинтеза. Из-за этого в ряде случаев происходит значительная дополнительная травматизация тканей и их деваскуляризация, что значительно усложняет лечение в случае присоединения инфекции.

### ЗАКЛЮЧЕНИЕ

Представленный случай показал, что при принципиально верном подходе к лечению ранней инфекции после остеосинтеза в нашей рутинной практике есть ряд дефектов. В первую очередь, это некорректный забор материалов для бактериологического исследования и неадекватная по длительности антибактериальная терапия. Для успешного лечения инфекционных осложнений остеосинтеза необходима команда специалистов-единомышленников, в которую, кроме травматолога, должны входить терапевты, микробиологи, клинические фармакологи. Безусловно, развитие

инфекционных осложнений при оперативном лечении пациентов с переломами может произойти. Их диагностика и лечение нередко сопровождаются различного рода ошибками. Принципиальными моментами являются ранняя радикальная ревизия послеоперационной раны, этиотропная антибактериальная терапия, сохранение стабильности фиксации после первичного остеосинтеза. При соблюдении этих принципов результат хирургического лечения в целом может быть удовлетворительным даже при развитии такого грозного осложнения как инфекция в зоне остеосинтеза. В то же время дальнейшие исследования в этой области, направленные на совершенствование тактики и алгоритмов хирургического лечения инфекционных осложнений, а также снижение травматичности и повышение качества первичного остеосинтеза необходимы и будут являться целью нашей дальнейшей работы.

### ДОПОЛНИТЕЛЬНАЯ ИНФОРМАЦИЯ

**Источник финансирования.** Авторы заявляют об отсутствии внешнего финансирования при проведении исследования.

**Возможный конфликт интересов.** Авторы декларируют отсутствие явных и потенциальных конфликтов интересов, связанных с публикацией настоящей статьи.

**Этическая экспертиза.** Не применима.

**Информированное согласие на публикацию.** Авторы получили письменное согласие пациента на публикацию медицинских данных и изображений.

### DISCLAIMERS

**Funding source.** This study was not supported by any external sources of funding.

**Disclosure competing interests.** The authors declare that they have no competing interests.

**Ethics approval.** Not applicable.

**Consent for publication.** Written consent was obtained from the patient for publication of relevant medical information and all of accompanying images within the manuscript.

### ЛИТЕРАТУРА [REFERENCES]

- Shao J., Chang H., Zhu Y., Chen W., Zheng Z., Zhang H. et al. Incidence and risk factors for surgical site infection after open reduction and internal fixation of tibial plateau fracture: A systematic review and meta-analysis. *Int J Surg.* 2017;41:176-182. doi: 10.1016/j.ijssu.2017.03.085.
- Puetzler J., Zalavras C., Moriarty T.F., Verhofstad M.H.J., Kates S.L., Raschke M.J. et al. Clinical practice in prevention of fracture-related infection: an international survey among 1197 orthopaedic trauma surgeons. *Injury.* 2019;50(6):1208-1215. doi: 10.1016/j.injury.2019.04.013.
- Court-Brown Ch.M., Heckman J.D., McQueen M.M., Ricci W.M., Tornetta P. (III), McKee M.D. Rockwood and Green's fractures in adults. 8<sup>th</sup> ed. Philadelphia : Wolters Kluwer Health; 2015. 2769 p.
- Nogueira Forni J.E., Tardivo Fraga S.E., Jalikj W. Risk Factors for Infection in Patients Undergoing Osteosynthesis for Tibial Plateau Fracture in a University Hospital. *Cureus.* 2022;14(4):e24587. doi: 10.7759/cureus.24587.
- Colman M., Wright A., Gruen G., Siska P., Pape H.C., Tarkin I. Prolonged operative time increases infection rate in tibial plateau fractures. *Injury.* 2013;44(2):249-252. doi: 10.1016/j.injury.2012.10.032.
- Metsemakers W.J., Morgenstern M., McNally M.A., Moriarty T.F., McFadyen I., Scarborough M. et al. Fracture-related infection: A consensus on definition from an international expert group. *Injury.* 2018;49(3):505-510. doi: 10.1016/j.injury.2017.08.040.
- Kester B.S., Minhas S.V., Vigdorich J.M., Schwarzkopf R. Total Knee Arthroplasty for Posttraumatic Osteoarthritis: Is it Time for a New Classification? *J Arthroplasty.* 2016;31(8):1649-1653.e1. doi: 10.1016/j.arth.2016.02.001.
- Govaert G.A.M., Kuehl R., Atkins B.L., Trampuz A., Morgenstern M., Obremesky W.T. et al. Fracture-Related Infection (FRI) Consensus Group. Diagnosing Fracture-Related Infection: Current Concepts and Recommendations. *J Orthop Trauma.* 2020;34(1):8-17. doi: 10.1097/BOT.0000000000001614.
- Metsemakers W.J., Morgenstern M., Senneville E., Borens O., Govaert G.A.M., Onsea J. et al. Fracture-Related Infection (FRI) group. General treatment principles for fracture-related infection: recommendations from an international expert group. *Arch Orthop Trauma Surg.* 2020;140(8):1013-1027. doi: 10.1007/s00402-019-03287-4.

10. Onsea J., Van Lieshout E.M.M., Zalavras C., Sliepen J., Depypere M., Noppe N. et al. Validation of the diagnostic criteria of the consensus definition of fracture-related infection. *Injury*. 2022;53(6):1867-1879. doi: 10.1016/j.injury.2022.03.024.
11. Metsemakers W.J., Kortram K., Morgenstern M., Moriarty T.F., Meex I., Kuehl R. et al. Definition of infection after fracture fixation: A systematic review of randomized controlled trials to evaluate current practice. *Injury*. 2018;49(3):497-504. doi: 10.1016/j.injury.2017.02.010.
12. Foster A.L., Moriarty T.F., Zalavras C., Morgenstern M., Jaiprakash A., Crawford R. et al. The influence of biomechanical stability on bone healing and fracture-related infection: the legacy of Stephan Perren. *Injury*. 2021;52(1):43-52. doi: 10.1016/j.injury.2020.06.044.
13. McNally M., Corrigan R., Sliepen J., Dudareva M., Rentenaar R., Ijpma F. et al. What Factors Affect Outcome in the Treatment of Fracture-Related Infection? *Antibiotics*. 2022;11(7):946. doi: 10.3390/antibiotics11070946.
14. Diefenbeck M., Mennenga U., Gückel P., Tiemann A.H., Mückley T., Hofmann G.O. Vacuum-assisted closure therapy for the treatment of acute postoperative osteomyelitis. *Z Orthop Unfall*. 2011;149(3):336-341. (In German). doi: 10.1055/s-0030-1270952.
15. Herrera-Pérez M., Díaz-Fernández R., Rendón-Díaz D., Boluda-Mengod J., Pais-Brito J.L., Tejero S. Tibiotalocalcaneal Fusion With Antibiotic Cement-Coated Nails for Refractory Deep Infection After Ankle ORIF. *Foot Ankle Int*. 2020;41(11):1391-1397. doi: 10.1177/1071100720939884.
16. Chan J.K.K., Ferguson J.Y., Scarborough M., McNally M.A., Ramsden A.J. Management of Post-Traumatic Osteomyelitis in the Lower Limb: Current State of the Art. *Indian J Plast Surg*. 2019;52(01):62-72. doi: 10.1055/s-0039-1687920.
17. Li H.K., Rombach I., Zambellas R., Walker A.S., McNally M.A., Atkins B.L. et al. OVIVA Trial Collaborators. Oral versus Intravenous Antibiotics for Bone and Joint Infection. *N Engl J Med*. 2019;380(5):425-436. doi: 10.1056/NEJMoa1710926.
18. Schnettler R. Surgical treatment of osteomyelitis. Acute and chronic post-traumatic osteomyelitis. In: *Septic bone and joint surgery*. New York : Thieme; 2010. p. 94-125.
19. Diefenbeck M., Mückley T., Hofmann G.O. Prophylaxis and treatment of implant-related infections by local application of antibiotics. *Injury*. 2006;37(2):95-104. doi: 10.1016/j.injury.2006.04.015.

#### Сведения об авторах

✉ *Беленький Игорь Григорьевич* — д-р мед. наук  
Адрес: Россия, 192242, г. Санкт-Петербург,  
Будапештская ул., д. 3

<https://orcid.org/0000-0001-9951-5183>  
e-mail: belenkiy.trauma@mail.ru

*Майоров Борис Александрович* — канд. мед. наук  
<https://orcid.org/0000-0003-1559-1571>  
e-mail: bmayorov@mail.ru

*Ильин Вадим Сергеевич*  
<https://orcid.org/0009-0008-4010-7300>  
e-mail: 3104339@gmail.com

*Сергеев Геннадий Дмитриевич* — канд. мед. наук  
<https://orcid.org/0000-0002-8898-503X>  
e-mail: gdsergeev@gmail.com

#### Authors' information

✉ *Igor' G. Belen'kiy* — Dr. Sci. (Med.)  
Address: 3, Budapeshtskaya str., St. Petersburg, 192242,  
Russia

<https://orcid.org/0000-0001-9951-5183>  
e-mail: belenkiy.trauma@mail.ru

*Boris A. Maiorov* — Cand. Sci. (Med.)  
<https://orcid.org/0000-0003-1559-1571>  
e-mail: bmayorov@mail.ru

*Vadim S. Il'in*  
<https://orcid.org/0009-0008-4010-7300>  
e-mail: 3104339@gmail.com

*Gennadii D. Sergeev* — Cand. Sci. (Med.)  
<https://orcid.org/0000-0002-8898-503X>  
e-mail: gdsergeev@gmail.com