



Клинический случай  
УДК 616.718.56/66-001.5-089.844  
<https://doi.org/10.17816/2311-2905-17472>



## Отдаленный результат лечения пациента с обширным циркулярным дефектом мягких тканей нижней трети голени: клинический случай

М.В. Ткаченко, В.В. Хомянец, В.С. Иванов, К.В. Китачёв

ФГБВОУ ВО «Военно-медицинская академия им. С.М. Кирова» Министерства обороны России,  
г. Санкт-Петербург, Россия

### Реферат


**Актуальность.** Пострадавшие с открытыми переломами костей голени, сопровождающимися обширными дефектами мягких тканей, относятся к одной из самых сложных категорий пациентов в травматологии.


**Цель** — на уникальном клиническом примере показать возможности современной реконструктивной хирургии при лечении тяжелой полиструктурной травмы нижней конечности.

**Описание случая.** Пациент 18 лет получил сочетанную травму головы и конечностей в результате падения под движущийся поезд. В связи с наличием признаков некомпенсированной ишемии левой нижней конечности на первом этапе лечения пострадавшему в экстренном порядке были выполнены тромбэктомия из левой большеберцовой артерии, повторная хирургическая обработка раны левой голени, перемонтаж стержневого аппарата, поясничная симпатэктомия. Второй этап хирургического лечения включал свободную пересадку кровоснабжаемого переднелатерального лоскута правого бедра. На третьем этапе – этапные некрэктомии; замещение дефекта мягких тканей заднемедиальной поверхности нижней трети голени несвободным суральным кожно-фасциальным кровоснабжаемым лоскутом на дистальной сосудистой ножке с контралатеральной голени; четвертый этап включал отсечение перекрестного кожно-фасциального лоскута. При контрольном осмотре через 2 года после окончания лечения пациент предъявлял жалобы на сохранение отека стопы, возникающей при длительном нахождении в вертикальном положении и требующей эластической компрессии голеностопного сустава. Причиной отека являлось нарушение лимфатического оттока в связи с повреждением в области травмы всех венозных коллатералей. Ходит с полной нагрузкой на травмированную конечность без дополнительных средств опоры. Болевой синдром отсутствует, чувствительность стопы полностью сохранена.

**Заключение.** Представленное клиническое наблюдение демонстрирует возможность успешного замещения обширного циркулярного дефекта нижней трети голени с использованием последовательно свободного и несвободного кровоснабжаемых комплексов тканей.

**Ключевые слова:** обширный дефект мягких тканей, свободный кровоснабжаемый переднелатеральный лоскут бедра, некроз лоскута, несвободный суральный лоскут голени, микрохирургическая пересадка комплексов тканей.

 **Для цитирования:** Ткаченко М.В., Хомянец В.В., Иванов В.С., Китачёв К.В. Отдаленный результат лечения пациента с обширным циркулярным дефектом мягких тканей нижней трети голени: клинический случай. *Травматология и ортопедия России*. 2024;30(1):110-119. <https://doi.org/10.17816/2311-2905-17472>

 Иванов Виталий Сергеевич; e-mail: [ivanovka78@gmail.com](mailto:ivanovka78@gmail.com)

Рукопись получена: 21.02.2024. Рукопись одобрена: 05.03.2024. Статья опубликована: 18.03.2024.

© Ткаченко М.В., Хомянец В.В., Иванов В.С., Китачёв К.В., 2024



## Long-Term Treatment Outcome of a Patient with Extensive Circular Soft Tissue Defect of the Distal Third of the Lower Extremity: A Case Report

Maksim V. Tkachenko, Vladimir V. Khominets, Vitaliy S. Ivanov, Kirill V. Kitachev

*Kirov Military Medical Academy, St. Petersburg, Russia*

### Abstract

**Background.** Open fractures of the lower leg bones associated with extensive soft tissue defects are among the most challenging in trauma surgery.

**Aim of the study** is to demonstrate the possibilities of modern reconstructive surgery in the treatment of severe polystructural trauma of the lower limb using a unique clinical example.

**Case description.** An 18-year-old patient sustained a polytrauma which included head and extremities injuries as a result of a fall under a moving train. Due to the signs of uncompensated ischemia of the left lower limb at the first stage of treatment the patient underwent emergency left tibial artery thrombectomy, repeated debridement of the left lower leg wound, remounting of the external fixator, and lumbar sympathectomy. The second stage of surgical treatment included free transplantation of a vascularized anterolateral flap of the right thigh. The third stage included staged necrectomies; replacement of the soft tissue defect of the posteromedial surface of the distal lower leg with a sural fasciocutaneous vascularized flap on the distal vascular pedicle from the contralateral tibia; the fourth stage included cutting off the fasciocutaneous cross flap. At the follow-up, 2 years after the end of the treatment the patient complained of persisting swelling of the foot, which occurred during prolonged standing in the upright position and required elastic compression of the ankle joint. The cause of the swelling was impaired lymphatic outflow due to the damage to all venous collaterals in the injury area. She walks with full load on the injured limb without additional support. There is no pain syndrome, foot sensitivity is fully preserved.

**Conclusion.** Presented clinical case demonstrates the possibility of successful replacement of an extensive circular defect of the distal lower leg using sequentially free and non-free vascularized tissue complexes.

**Keywords:** extensive soft tissue defect, free vascularized anterolateral thigh flap, flap necrosis, non-free sural flap, microsurgical transplantation of tissue complexes.

---

**Cite as:** Tkachenko M.V., Khominets V.V., Ivanov V.S., Kitachev K.V. Long-Term Treatment Outcome of a Patient with Extensive Circular Soft Tissue Defect of the Distal Third of the Lower Extremity: A Case Report. *Traumatology and Orthopedics of Russia*. 2024;30(1):110-119. (In Russian). <https://doi.org/10.17816/2311-2905-17472>.

✉ Vitaliy S. Ivanov; e-mail: [ivanovka78@gmail.com](mailto:ivanovka78@gmail.com)

Submitted: 21.02.2024. Accepted: 05.03.2024. Published: 18.03.2024..

© Tkachenko M.V., Khominets V.V., Ivanov V.S., Kitachev K.V., 2024

**ВВЕДЕНИЕ**

Пострадавшие с открытыми переломами костей голени, сопровождающимися обширными дефектами мягких тканей, по праву относятся к одной из самых сложных категорий пациентов в травматологии и реконструктивной хирургии конечностей [1]. Наиболее частой причиной таких повреждений являются высокоэнергетические травмы, возникающие в мирное время в результате дорожно-транспортных, железнодорожных происшествий, а в условиях военного времени являющиеся следствием минно-взрывных и огнестрельных ранений. Обширные разрушения тканей голени, значительная загрязненность ран, повреждение сосудов и нервов являются факторами высокого риска замедленного сращения переломов и развития инфекционных осложнений [2]. Для спасения конечности необходима скорейшая эвакуация пострадавшего на этап специализированной медицинской помощи, кооперация работы специалистов в области травматологии и ортопедии, сосудистой, пластической, гнойной и нейрохирургии. При этом вопросы технологий хирургической обработки ран и ее этапов, подготовки раневой поверхности для пластического закрытия, варианты выбора комплексов тканей являются приоритетными в борьбе за сохранение конечности. Необходимо отметить, что владение всем арсеналом методов реконструктивной хирургии, в том числе с использованием микрохирургичес-

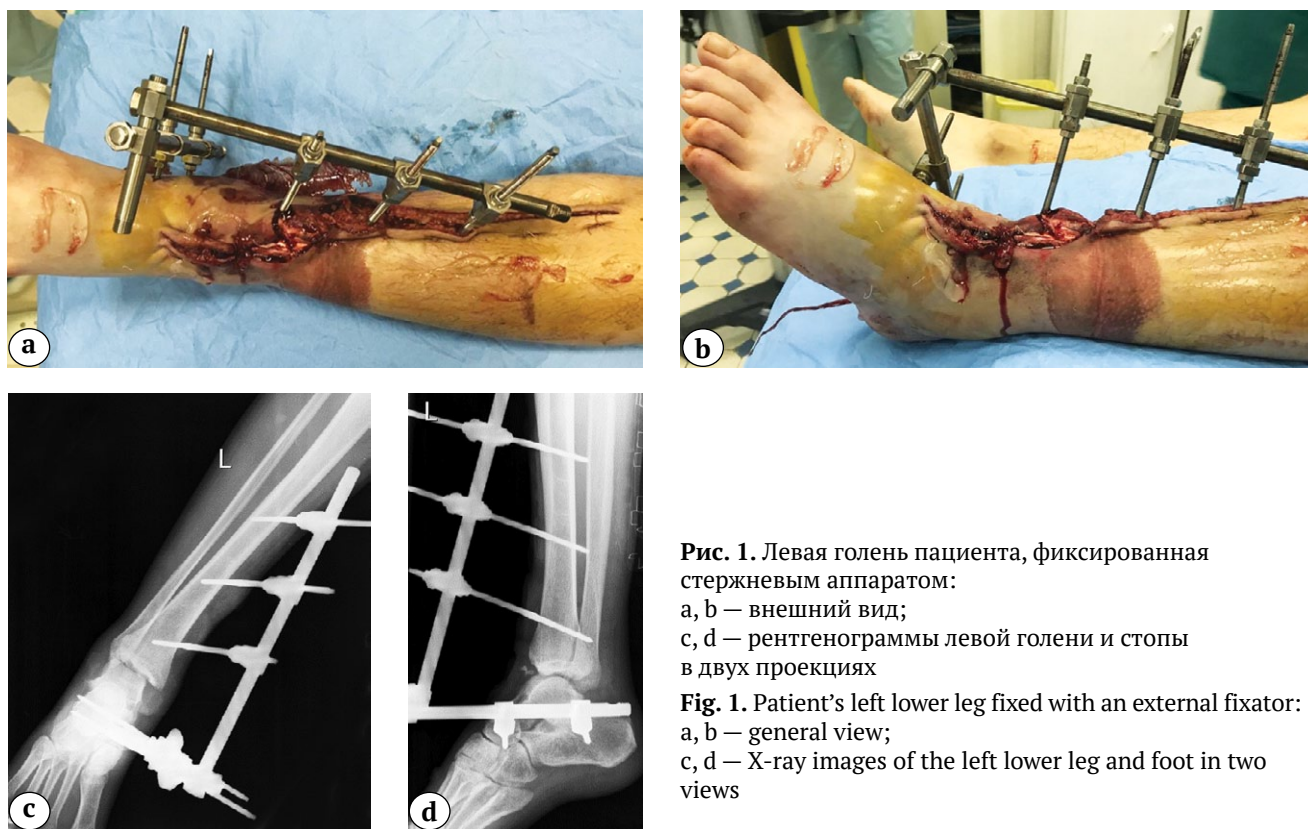
кой техники, позволяет успешно восстанавливать целостность поврежденных тканей даже в условиях раневой инфекции [3].

Результат комплексного лечения пациента с тяжелой травмой нижней трети голени, полученной в результате наезда колесной тележки вагона, иллюстрирует представленное клиническое наблюдение.

*Цель* — демонстрация возможностей современной реконструктивной хирургии при лечении пострадавшего с тяжелой полиструктурной травмой нижней конечности.

**ОПИСАНИЕ КЛИНИЧЕСКОГО НАБЛЮДЕНИЯ**

Пациент 18 лет получил сочетанную травму головы и конечностей в результате падения под движущийся поезд. Был доставлен в районную больницу, где диагностировали черепно-мозговую травму, сотрясение головного мозга, закрытый перелом тела левой ключицы без смещения отломков, тяжелую механическую травму левой нижней конечности в виде открытого вывиха левой стопы, оскольчатого перелома медиальной лодыжки левой голени, обширной скальпированной раны переднемедиальной поверхности левой голени, циркулярной отслойки кожи нижней трети голени (4% площади тела), повреждения передней и задней большеберцовых артерий, большеберцового и малоберцового нервов, некомпенсированной ишемии левой нижней конечности (рис. 1).



**Рис. 1.** Левая голень пациента, фиксированная стержневым аппаратом:  
a, b — внешний вид;  
c, d — рентгенограммы левой голени и стопы в двух проекциях

**Fig. 1.** Patient's left lower leg fixed with an external fixator:  
a, b — general view;  
c, d — X-ray images of the left lower leg and foot in two views

После общего обследования пациента в день поступления были выполнены первичная хирургическая обработка раны левой нижней конечности, фиксация в стержневом аппарате.

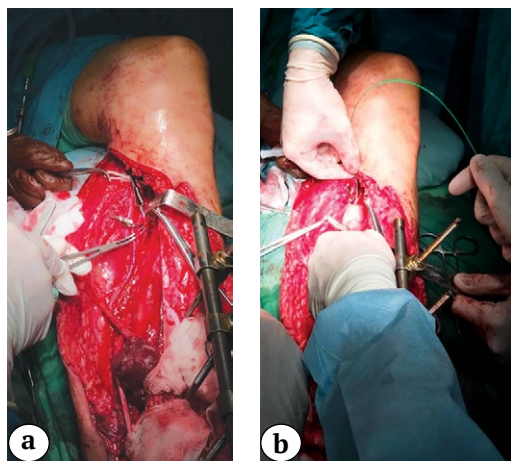
На следующий день пациент был переведен в клинику военной травматологии и ортопедии для дальнейшего лечения. Общее состояние при поступлении было оценено как тяжелое и соответствовало 24 баллам по шкале ВПХ-СП, 9 баллам – ВПХ-П(МТ), 4 – AIS, 8 – MESS [4, 5, 6]. Установлен диагноз: сочетанная травма головы, конечностей (02.03.2020). Черепно-мозговая травма; сотрясение головного мозга; тяжелая механическая травма левой нижней конечности – открытый вывих левой стопы, оскольчатый перелом медиальной лодыжки левой голени, фиксированные аппаратом КСТ (комплект сочетанной травмы). Обширная рана переднемедиальной поверхности левой голени, циркулярная отслойка кожи нижней трети голени (4% площади тела). Перерыв передней большеберцовой артерии с дефектом на протяжении 10 см. Тромбоз задней большеберцовой артерии. Перерыв глубокой ветви малоберцового нерва на протяжении. Ушиб большеберцового нерва. Мозаичные некрозы передней и задней групп мышц левой голени. Некомпенсированная ишемия левой нижней конечности. Острая кровопотеря средней тяжести.

В связи с наличием признаков некомпенсированной ишемии левой нижней конечности пострадавшему в экстренном порядке были выполнены

тромбэктомия из левой большеберцовой артерии; повторная хирургическая обработка раны левой голени, перемонтаж стержневого аппарата, поясничная симпатэктомия (рис. 2).

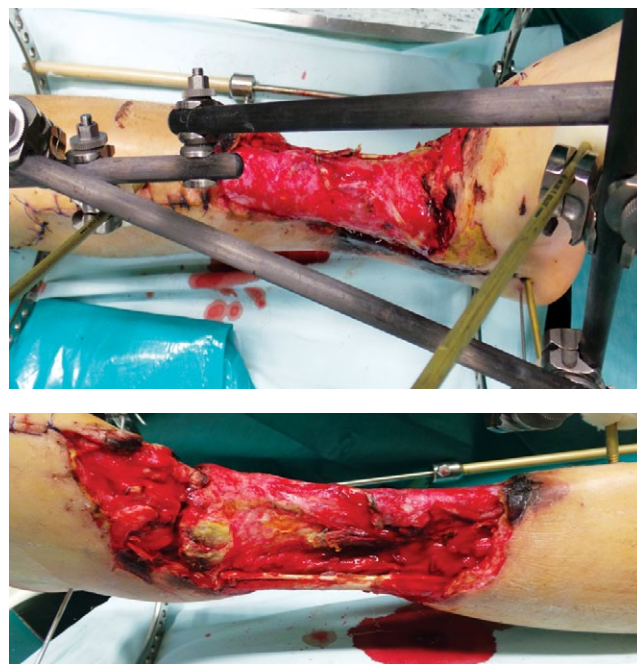
Был достигнут устойчивый кровоток в бассейне левой большеберцовой артерии с восстановлением кровоснабжения дистальных отделов левой нижней конечности. В последующие 2 нед. пациент получал комплексную терапию, направленную на восстановление гомеостаза и профилактику инфекционных осложнений. Местное лечение включало смену асептических повязок, некрэктомию с последующим вакуум-ассистированным ведением раны. В дальнейшем сформировался дефект мягких тканей нижней трети голени площадью 400 см<sup>2</sup> с обнажением подлежащих сухожильных и сосудисто-нервных структур. В связи с этим была спланирована свободная пересадка кровоснабжаемого переднелатерального лоскута правого бедра (рис. 3). В предоперационном периоде пациенту выполнено ультразвуковое доплеровское исследование передненаружной поверхности правого бедра с целью уточнения локализации перфорантных сосудов, являющихся ветвями нисходящей ветви латеральной огибающей бедренную кость артерии (*a. circumflexa femoris lateralis*).

Первично, после иссечения рубцово-измененных краев раны, выделили переднюю большеберцовую артерию и большую подкожную вену с целью анастомозирования с сосудами лоскута, затем на правом бедре сформировали и пересадили в зону



**Рис. 2.** Этапы операции тромбэктомии задней большеберцовой артерии:  
а – выделение задней большеберцовой артерии;  
б – введение зонда Фогарти в заднюю большеберцовую артерию

**Fig. 2.** Stages of posterior tibial artery thrombectomy:  
a – isolation of the posterior tibial artery;  
b – insertion of the Fogarty catheter into the posterior tibial artery



**Рис. 3.** Вид раны после этапных некрэктомий  
**Fig. 3.** The wound after staged necrectomies

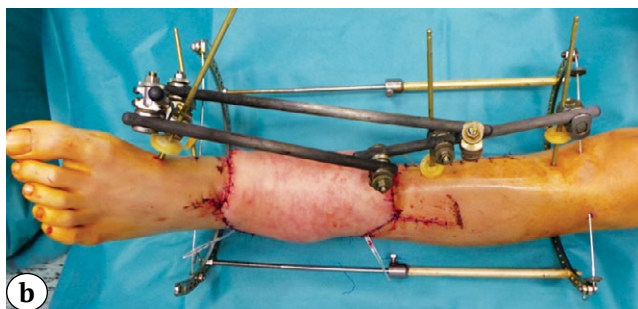
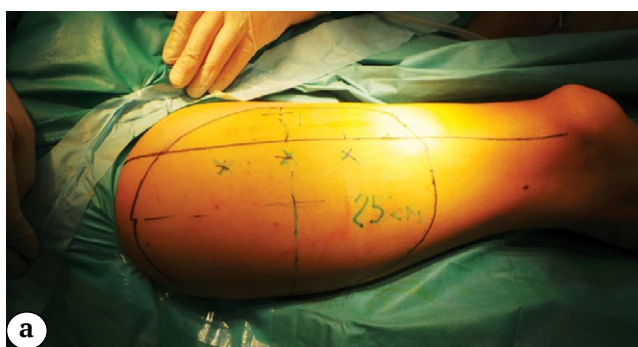дефекта свободный кровоснабжаемый переднелатеральный лоскут бедра (рис. 4). Шов сосудов лоскута с предварительно выделенными сосудами голени выполняли по типу «конец-в-конец». Общее время аноксии лоскута составило 95 мин. Остеосинтез костей голени был выполнен спице-стержневым аппаратом с фиксацией голеностопного сустава. В послеоперационном периоде осуществляли вазоактивную терапию и антибактериальную профилактику, курс гипербарической оксигенации.

Однако в течение 18 сут. после операции вследствие венозной недостаточности постепенно развился частичный (40%) некроз лоскута (рис. 5). В результате этапных хирургических обработок раны некротизированная часть лоскута была иссечена, при этом внутренняя и задняя поверхности голеностопного сустава оказались лишенными кожного покрова.

В связи с обнажением задней большеберцовой артерии и большеберцового нерва, а также сухожилий внутренней и задней поверхностей голеностопного сустава было принято решение заместить дефект мягких тканей заднемедиальной поверхности нижней трети голени несвободным суральным кожно-фасциальным кровоснабжаемым лоскутом на дистальной сосудистой ножке с контралатеральной голени.

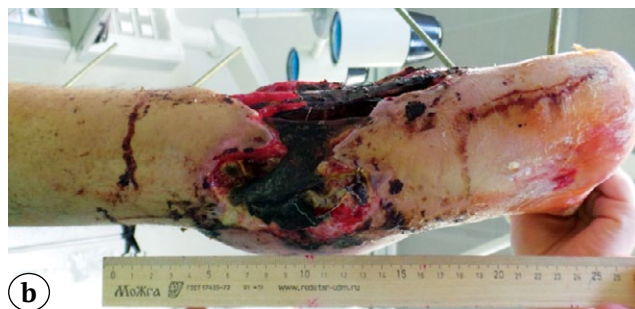
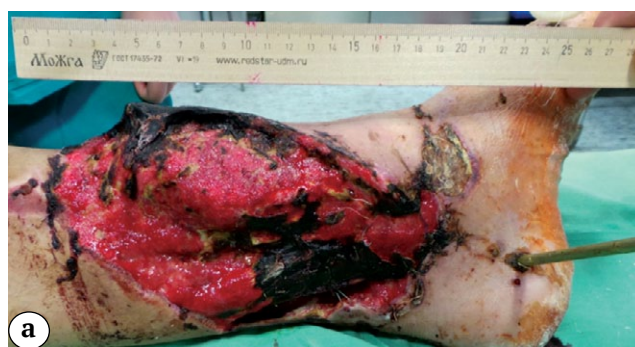Лоскут начали формировать в верхней трети голени с выделения осевых сосудов, сопровождающих икроножный нерв. Ширина лоскута на этом уровне была максимальной и составила 12 см. Следуя субфасциально в дистальном направлении, выделение трансплантата продолжали до места выхода из межберцовой мембраны питающих комплекс тканей сосудов — 6 см выше медиальной лодыжки. Длина лоскута составила 22 см. Сформированным суральным кожно-фасциальным лоскутом удалось заместить до 80% дефекта мягких тканей. Остальная часть раны с гранулирующим основанием, а также донорская зона были закрыты расщепленным кожным ауто трансплантатом с наружной поверхности левого бедра. Нижние конечности были фиксированы между собой стержневым аппаратом КСВП (комплект стержневой военно-полевой), выполняющим также функцию защиты перемещенного лоскута от внешнего сдавления (рис. 6).

В послеоперационном периоде достигнуто неосложненное полное приживление перемещенного лоскута и расщепленного кожного ауто трансплантата. Через 3 нед. под местной анестезией ножка лоскута была отсечена, аппарат демонтирован, а конечности разъединены (рис. 7).



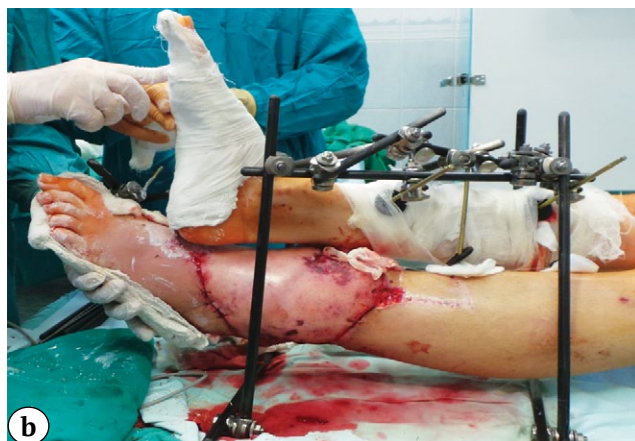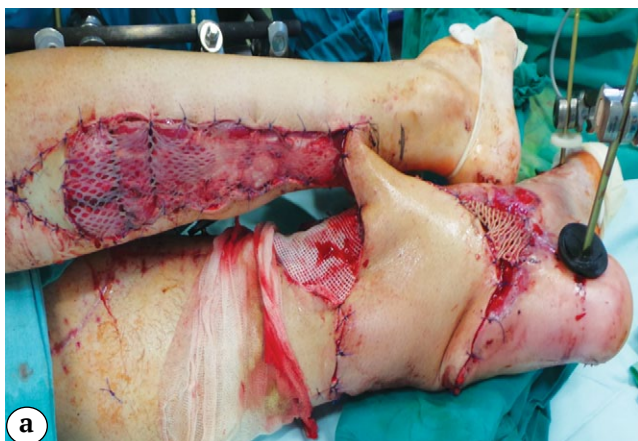
**Рис. 4.** Разметка переднелатерального лоскута на правом бедре (а); вид левой голени в 1-е сут. после операции пересадки кровоснабжаемого комплекса тканей в аппарате (б)

**Fig. 4.** Marking of the anterolateral flap on the right thigh (а); view of the left lower leg on the 1st day after the transplantation of the vascularized tissue complex in the device (б)



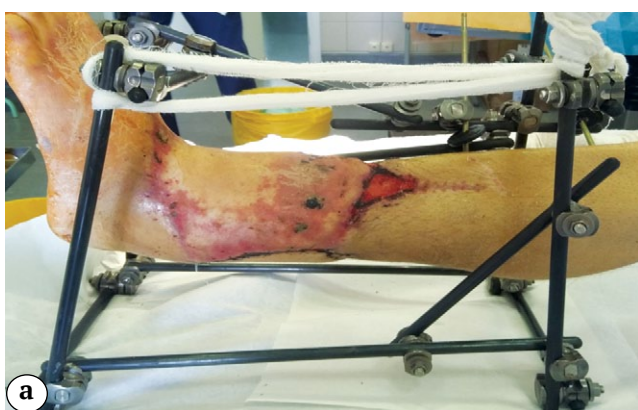**Рис. 5.** Вид левой голени изнутри (а) и сзади (б) с частично некротизированным пересеженным переднелатеральным лоскутом

**Fig. 5.** Left lower leg from the inside (а) and from the back (б) of the left tibia (b) with a partially necrotized transplanted anterolateral flap



**Рис. 6.** Вид конечностей после транспозиции несвободного икроножного лоскута со здоровой конечности (а); фиксация обеих голеней в стержневом аппарате рамочного типа в подвешенном состоянии (b)

**Fig. 6.** Limb view after transposition of a vascularized sural flap from a healthy limb (a); fixation of both lower legs in a frame-type external fixator in suspension (b)

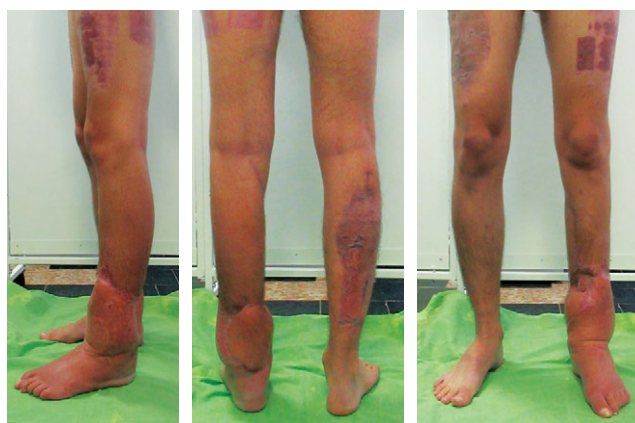


**Рис. 7.** Вид голени и стопы после отсечения ножки икроножного лоскута: а – наружная поверхность; б – внутренняя поверхность

**Fig. 7.** View of the lower leg and foot after cutting off the pedicle of the sural flap: a – external surface; b – internal surface

После прекращения иммобилизации пациент приступил к ходьбе на костылях с неполной опорой на оперированную конечность. В течение 4 нед. нагрузка была доведена до полной, что позволило пострадавшему полностью отказаться от использования дополнительных средств опоры.

При контрольном осмотре через 2 года после окончания лечения пациент предъявлял жалобы на сохранение отечности стопы, возникающей при длительном нахождении в вертикальном положении и требующей эластической компрессии голеностопного сустава. Причиной отечности являлось нарушение лимфатического оттока в связи с повреждением в области травмы всех венозных коллатералей. Ходит с полной нагрузкой на травмированную конечность без дополнительных средств опоры (рис. 8). Болевой синдром отсутствует, чувствительность стопы полностью сохранена.



**Рис. 8.** Вид прооперированных нижних конечностей через 2 года после операции

**Fig. 8.** View of the operated lower limbs 2 years after the surgery

## ОБСУЖДЕНИЕ

Травматические повреждения нижней конечности с обширными дефектами мягких тканей являются результатом высокоэнергетического внешнего воздействия. Вследствие контаминации раневой поверхности, а также повреждения магистральных сосудов гнойное воспаление и декомпенсация кровоснабжения дистальных отделов конечности становятся главными причинами, приводящими к ампутации конечности [7, 8, 9]. Во времена, предшествовавшие промышленной революции, травмы нижних конечностей преимущественно получали на поле боя [10, 11]. Высокий уровень смертности от инфекции сделал первичную ампутацию стандартом медицинской помощи при лечении таких повреждений [11, 12].

Изобретение и внедрение в клиническую практику пенициллина в 1940-х гг. позволили начать успешную борьбу с раневой инфекцией. Эти события открыли новую эру, продемонстрировали перспективу возможности спасения конечности [12]. В результате ампутация перестала быть обязательной, смещая хирургическую цель к сохранению конечности. Развитие методов пластического замещения тканей на протяжении XX столетия, и в частности, внедрение микрохирургических пересадок комплексов тканей сделали спасение конечности реалистичным и прагматичным вариантом для самых сложных случаев. При этом необходимо отметить, что операции замещения дефектов нижних конечностей, особенно на голени, несмотря на достигнутый прогресс за более чем 50-летнюю историю микрохирургии, технически остаются все еще одними из самых сложных [13].

По данным литературы, вероятность неосложненного приживления перемещенных свободных комплексов тканей остается ниже, чем при иных локализациях дефектов [14]. Так, по данным разных авторов, реконструктивные операции на голени имели благоприятный исход лишь у 80% пострадавших, в то время как после пересадки свободного лоскута при иной локализации дефекта успех был достигнут более чем у 95% пациентов [15, 16]. Примечательно, что пациенты с политравмой находятся в состоянии гиперкоагуляции, что также ухудшает условия для успешной микрохирургической реконструкции. Частичный или полный некроз перемещенного комплекса тканей, в свою очередь, может привести к необходимости ампутации конечности [17, 18]. Такой исход лечения приводит, с одной стороны, к снижению качества жизни пациента, а с другой стороны, к значительным затратам здравоохранения на дальнейшее лечение, включая необходимость протезирования конечности [19]. Таким образом, частичный или полный некроз пересаженного лоскута требует поиска альтернативных рекон-

структивных подходов. Однако публикации, посвященные стратегии лечения после неудачной реконструкции конечности, все еще немногочисленны [20, 21].

Перечень хирургических подходов к решению данной проблемы включает применение второго свободного лоскута, а также менее сложные решения, такие как местные лоскуты, терапия отрицательным давлением, дерматомные трансплантаты или ампутация. По данным G.G. Hallock, повторное использование кровоснабжаемого комплекса тканей заканчивается развитием некроза на 8–10% чаще, чем при первичной операции, при этом венозный тромбоз является наиболее распространенной причиной неудач [22].

Частичный некроз пересаженного нами свободного лоскута с большой долей вероятности также стал результатом недостаточности венозного оттока из трансплантата. Соответственно, повторная пересадка комплекса тканей с выполнением анастомозов с задними большеберцовыми сосудами ассоциировалась с повышенным риском развития синдрома «обкрадывания» или тромбоза реципиентного сосудистого пучка. В обоих случаях это могло стать причиной декомпенсации кровоснабжения стопы и ее некроза. В случае частичной потери лоскута некоторые авторы предлагают рассмотреть возможность использования расщепленного кожного трансплантата как вариант с высокой общей вероятностью успеха [23]. В нашем клиническом случае наличие обнаженных сосудов, нерва и сухожилий исключало возможность использования как дерматомного трансплантата, так и терапии низким давлением.

Надежной альтернативой свободному лоскуту ряд авторов считают кожную пластику местными тканями. Одним из самых часто используемых несвободных комплексов тканей для восполнения дефектов дистальных отделов нижней конечности является суральный кожно-фасциальный лоскут на дистальной ножке, впервые описанный P. Donski и I. Fogdestam в 1983 г. [24]. Позже, в 1992 г., A. Masquelet с соавторами выполнили топографо-анатомическое обоснование применения сурального лоскута на дистальной сосудистой ножке [25]. Общеизвестными преимуществами данного комплекса тканей являются техническая простота его выделения, длинная ножка, широкая арка ротации, минимальный ущерб для донорской области, сохранение магистральных артерий и возможность включения в кожно-фасциальный лоскут большей части задней поверхности голени. Совокупность указанных особенностей делает его лоскутом выбора для замещения обширных дефектов голени или стопы при невозможности пересадки свободных комплексов тканей [26]. Однако в нашем случае наличие пер-

вичного циркулярного дефекта нижней трети голени исключало его формирование на этой же конечности. При этом сохранялся вариант несвободной пересадки лоскута с контралатеральной здоровой конечности. Первое упоминание об использовании перекрестного лоскута относится к 1854 г., когда американский хирург F.H. Hamilton впервые применил его для лечения длительно незаживающей раны голени [27]. В дальнейшем этот метод реконструктивной хирургии успешно использовали для замещения дефектов дистальных отделов нижних конечностей, особенно при лечении раненых во время Второй мировой войны. В 1952 г. R.B. Stark обобщил полученные ранее результаты лечения и сообщил о преимуществах данного вида пластических операций при реконструкции нижней конечности [28]. Внедрение микрохирургии в 1970-х гг. значительно сузило показания к перекрестной кожной пластике. В большинстве случаев они обусловлены или общими факторами (возраст, диабет, многолетний стаж тяжелого табакокурения и т.д.), или местными (обструкционное заболевание или повреждение магистральных сосудов, лучевая терапия конечности и т.д.) [29].

В представленном нами наблюдении использование перекрестного сурального кожно-фасциального лоскута на дистальной ножке в условиях

повреждения части основных магистральных сосудов и обширного дефекта мягких тканей позволило восстановить кожные покровы и сохранить конечность молодому пациенту.

## ЗАКЛЮЧЕНИЕ

Представленное клиническое наблюдение демонстрирует возможность успешного замещения обширного циркулярного дефекта нижней трети голени с использованием последовательно свободного и несвободного кровоснабжаемых комплексов тканей. Применение перекрестного несвободного сурального кожно-фасциального лоскута для закрытия дефекта, возникшего после частичного некроза ранее пересаженного кровоснабжаемого переднелатерального лоскута бедра позволило полностью восстановить кожные покровы нижней трети голени. Главными преимуществами данного варианта пластики являются относительная техническая простота оперативного вмешательства, небольшое время выполнения операции. Главным недостатком данного способа является необходимость соблюдать строгий постельный режим с вынужденным положением ног в течение 3 нед. до отсечения лоскута. Таким образом, основным показанием для его применения является неудача ранее выполненных реконструктивных операций на дистальных отделах нижней конечности.

## ДОПОЛНИТЕЛЬНАЯ ИНФОРМАЦИЯ

**Источник финансирования.** Авторы заявляют об отсутствии внешнего финансирования при проведении исследования.

**Возможный конфликт интересов.** Авторы декларируют отсутствие явных и потенциальных конфликтов интересов, связанных с публикацией настоящей статьи.

**Этическая экспертиза.** Не применима.

**Информированное согласие на публикацию.** Авторы получили письменное согласие пациента на публикацию медицинских данных и изображений.

## DISCLAIMERS

**Funding source.** This study was not supported by any external sources of funding.

**Disclosure competing interests.** The authors declare that they have no competing interests.

**Ethics approval.** Not applicable.

**Consent for publication.** Written consent was obtained from the patient for publication of relevant medical information and all of accompanying images within the manuscript.

## ЛИТЕРАТУРА [REFERENCES]

1. Хоминец В.В., Шукин А.В., Михайлов С.В., Шакун Д.А., Ендовицкая М.В., Захаров М.В. Опыт лечения пострадавшего с тяжелой механической травмой нижней конечности на фоне некомпенсированной ишемии (клинический случай). *Травматология и ортопедия России*. 2020;26(1):153-163. doi: 10.21823/2311-2905-2020-26-1-153-163. Khominets V.V., Shchukin A.V., Mikhailov S.V., Shakun D.A., Endovitskaya M.V., Zakharov M.V. Treatment of the Low Extremity Severe Mechanical Injury with Uncompensated Ischemia (Case Report). *Traumatology and Orthopedics of Russia*. 2020;26(1):153-163. (In Russian). doi: 10.21823/2311-2905-2020-26-1-153-163.
2. Лычагин А.В., Грицюк А.А., Корытин В.С. Отдаленные последствия ранений голени. *Вестник хирургии им. И.И. Грекова*. 2022;181(1):80-87. doi: 10.24884/0042-4625-2022-181-1-80-87. Lychagin A.V., Gritsyuk A.A., Korytin V.S. Long-term complications of tibial injury. *Grekov's Bulletin of Surgery*. 2022;181(1):80-87. (In Russian). doi: 10.24884/0042-4625-2022-181-1-80-87.
3. Шибаев Е.Ю., Иванов П.А., Кисель Д.А., Неведров А.В. Закрытие дефектов мягких тканей при тяжелых открытых переломах костей голени. *Политравма*. 2012;(1):21-31. Shibaev E.Yu., Ivanov P.A., Kisel D.A., Nevedrov A.V. Closing of soft tissue defects after severe open tibia fractures. *Polytrauma*. 2012;(1):21-31. (In Russian).



4. Гуманенко Е.К., Бояринцев В.В., Супрун Т.Ю., Ляшедько П.П. *Объективная оценка тяжести травм.* Санкт-Петербург; 1999. с. 3-5.
5. Gumanenko E.K., Boyarintsev V.V., Suprun T.Yu., Lyashedko P.P. *Objective estimation of injury severity.* St. Petersburg; 1999. p. 3-5. (In Russian).
6. Rating the severity of tissue damage. I. The abbreviated scale. *JAMA.* 1971;215(2):277-280. doi: 10.1001/jama.1971.03180150059012.
7. Johansen K., Daines M., Howey T., Helfet D., Hansen S.T.Jr. Objective criteria accurately predict amputation following lower extremity trauma. *J Trauma.* 1990; 30:568-572. doi: 10.1097/00005373-199005000-00007.
8. Colen D.L., Colen L.B., Levin L.S., Kovach S.J. Godina's Principles in the Twenty-First Century and the Evolution of Lower Extremity Trauma Reconstruction. *J Reconstr Microsurg.* 2018;34(08):563-571. doi: 10.1055/s-0037-1607348.
9. Gustilo R.B. Use of antimicrobials in the management of open fractures. *Arch Surg.* 1979;114(7):805-808. doi: 10.1001/archsurg.1979.01370310047010.
10. Leland H.A., Rounds A.D., Burtt K.E., et al. Soft tissue reconstruction and salvage of infected fixation hardware in lower extremity trauma. *Microsurgery.* 2018;38(3):259-263. doi: 10.1002/micr.30176.
11. Fang F., Chung K.C. An evolutionary perspective on the history of flap reconstruction in the upper extremity. *Hand Clin.* 2014;30(2):109-122. doi: 10.1016/j.hcl.2013.12.001.
12. Manring M.M., Hawk A., Calhoun J.H., Andersen R.C. Treatment of war wounds: a historical review. *Clin Orthop Relat Res.* 2009;467(8):2168-2191. doi: 10.1007/s11999-009-0738-5.
13. Sabino J.M., Slater J., Valerio I.L. Plastic surgery challenges in war wounded I: flap-based extremity reconstruction. *Adv Wound Care (New Rochelle).* 2016;5(9):403-411. doi: 10.1089/wound.2015.0656.
14. Heller L., Levin L.S. Lower extremity microsurgical reconstruction. *Plast Reconstr Surg.* 2001;108(4):1029-1041. doi: 10.1097/00006534-200109150-00036.
15. Khouri R.K., Shaw W.W. Reconstruction of the lower extremity with microvascular free flaps: A 10-year experience with 304 consecutive cases. *J Trauma.* 1989;29(8):1086-1094. doi: 10.1097/00005373-198908000-00005.
16. Basheer M.H., Wilson S.M., Lewis H., Herbert K. Microvascular free tissue transfer in reconstruction of the lower limb. *J Plast Reconstr Aesthet Surg.* 2008;61(5): 525-528. doi: 10.1016/j.bjps.2007.03.029.
17. Egeler S.A., de Jong T., Luijsterburg A.J.M., Mureau M.A.M. Long-Term Patient-Reported Outcomes following Free Flap Lower Extremity Reconstruction for Traumatic Injuries. *Plast Reconstr Surg.* 2018;141(3): 773-783. doi: 10.1097/PRS.00000000000004124.
18. Piwnica-Worms W., Stranix J.T., Othman S., Kozak G.M., Moyer I., Spencer A. et al. Risk Factors for Lower Extremity Amputation Following Attempted Free Flap Limb Salvage. *J Reconstr Microsurg.* 2020;36(7):528-533. doi: 10.1055/s-0040-1710358.
19. Messner J., Harwood P., Johnson L., Itte V., Bourke G., Foster P. Lower limb paediatric trauma with bone and soft tissue loss: Ortho-plastic management and outcome in a major trauma centre. *Injury.* 2020;51(7):1576-1583. doi: 10.1016/j.injury.2020.03.059.
20. MacKenzie E.J., Jones A.S., Bosse M.J., Castillo R.C., Pollak A.N., Webb L.X. et al. Health-care costs associated with amputation or reconstruction of a limb threatening injury. *J Bone Joint Surg Am.* 2007;89(8):1685-1692. doi: 10.2106/1BJS.F.01350.
21. Perrot P., Bouffaut A.L., Perret C., Connault J., Duteille F. Risk factors and therapeutic strategy after failure of free flap coverage for lower-limb defects. *J Reconstr Microsurg.* 2011;27(3):157-162. doi: 10.1055/s-0030-1268855.
22. Culliford A.T. 4<sup>th</sup>, Spector J., Blank A., Karp N.S., Kasabian A., Levine J.P. The fate of lower extremities with failed free flaps: a single institution's experience over 25 years. *Ann Plast Surg.* 2007;59(1):18-21. doi: 10.1097/01.sap.0000262740.34106.1b.
23. Hallock G.G. Fate of a second perforator free flap used to salvage failure of the first perforator free flap. *J Reconstr Microsurg.* 2013;29(8):523-530. doi: 10.1055/s-0033-1348900.
24. Liu H.-H., Chang C.-K., Huang C.-H., Wu J.R., Chen C.Y., Huang D.W. et al. Use of split-thickness plantar skin grafts in the management of leg and foot skin defects. *Int Wound J.* 2018;15(5):783-788. doi: 10.1111/iwj.12927.
25. Donski P.K., Fogdestam I. Distally based fasciocutaneous flap from the sural region. A preliminary report. *Scand J Plast Reconstr Surg.* 1983;17(3):191-196. doi: 10.3109/02844318309013118.
26. Masquelet A.C., Romana M.C., Wolf G. Skin island flaps supplied by the vascular axis of the sensitive superficial nerves: anatomic study and clinical experience in the leg. *Plast Reconstr Surg.* 1992;89(6):1115-1121. doi: 10.1097/00006534-199206000-00018.
27. Штутин А.А., Михайличенко В.Ю., Штутин И.А., Самарин С.А. Особенности пластического закрытия раневых дефектов дистальных отделов нижней конечности суральным лоскутом. *Пластическая хирургия и эстетическая медицина.* 2021;1:52-57. doi: 10.17116/plast.hirurgia202101152.
28. Shtutin A.A., Mikhailichenko V.Yu., Shtutin I.A., Samarin S.A. Closure of distal defects of the lower extremity with a sural flap. *Plastic Surgery and Aesthetic Medicine.* 2021;1:52-57. (In Russian). doi: 10.17116/plast.hirurgia202101152.
29. Hamilton F.H. *Elkoplasy, or anaplasty applied to the treatment of old ulcers.* New York : Holman, Gray; 1854.
30. Stark R.B. The cross-leg flap procedure. *Plast Reconstr Surg.* 1952;9(3):173-204. doi: 10.1097/00006534-195203000-00001.
31. Коростелев М.Ю., Шихалева Н.Г., Новиков К.И. Клинический пример лечения пациента с пост-травматическим комбинированным обширным дефектом тканей голени. *Гений ортопедии.* 2022;28(5): 708-714. doi: 10.18019/1028-4427-2022-28-5-708-714.
32. Korostelev M.Yu., Shikhaleva N.G., Novikov K.I. Treatment of a patient with a post-traumatic combined extensive defect in the lower leg tissues (case report). *Genij Ortopedii.* 2022;28(5):708-714. (In Russian). doi: 10.18019/1028-4427-2022-28-5-708-714.

**Сведения об авторах**

✉ *Иванов Виталий Сергеевич*

Адрес: Россия, 194044, г. Санкт-Петербург,  
ул. Академика Лебедева, д. 6  
<https://orcid.org/0000-0001-5414-7559>  
e-mail: [ivanovka78@gmail.com](mailto:ivanovka78@gmail.com)

*Ткаченко Максим Владимирович* — канд. мед. наук  
<https://orcid.org/0000-0001-6034-7047>  
e-mail: [tkachenko\\_med@mail.ru](mailto:tkachenko_med@mail.ru)

*Хоминец Владимир Васильевич* — д-р мед. наук,  
профессор  
<https://orcid.org/0000-0001-9391-3316>  
e-mail: [khominets\\_62@mail.ru](mailto:khominets_62@mail.ru)

*Китачёв Кирилл Витальевич* — канд. мед. наук  
<https://orcid.org/0000-0002-3244-9561>  
e-mail: [kitachov@mail.ru](mailto:kitachov@mail.ru)

**Authors' information**

✉ *Vitaliy S. Ivanov*

Address: 6, St. Petersburg, Akademika Lebedeva st.,  
194044, Russia  
<https://orcid.org/0000-0001-5414-7559>  
e-mail: [ivanovka78@gmail.com](mailto:ivanovka78@gmail.com)

*Maksim V. Tkachenko* — Cand. Sci. (Med.)  
<https://orcid.org/0000-0001-6034-7047>  
e-mail: [tkachenko\\_med@mail.ru](mailto:tkachenko_med@mail.ru)

*Vladimir V. Khominets* — Dr. Sci. (Med.), Professor  
<https://orcid.org/0000-0001-9391-3316>  
e-mail: [khominets\\_62@mail.ru](mailto:khominets_62@mail.ru)

*Kirill V. Kitachev* — Cand. Sci. (Med.)  
<https://orcid.org/0000-0002-3244-9561>  
e-mail: [kitachov@mail.ru](mailto:kitachov@mail.ru)