



Научная статья  
УДК 616-089.84-073.65  
<https://doi.org/10.17816/2311-2905-17460>

## Возможности динамической инфракрасной термографии для планирования и мониторинга перфорантных лоскутов

В.С. Мельников<sup>1,3</sup>, В.Э. Дубров<sup>2</sup>, А.С. Зелянин<sup>1,2</sup>, Ю.В. Бабаева<sup>3</sup>,  
А.А. Пашковская<sup>1</sup>, И.С. Жалялов<sup>1,2</sup>

<sup>1</sup> ГБУЗ «Городская клиническая больница им. С.С. Юдина ДЗМ», г. Москва, Россия

<sup>2</sup> ФГБОУ ВО «Московский государственный университет им. М.В. Ломоносова», г. Москва, Россия

<sup>3</sup> ФГАОУ ВО «Первый Московский государственный медицинский университет им. И.М. Сеченова (Сеченовский Университет)» Минздрава России, г. Москва, Россия

### Реферат

**Актуальность.** Свободные перфорантные лоскуты считаются наиболее оптимальными для реконструкции конечностей. Однако, наряду с очевидными преимуществами этих лоскутов, существует ряд трудностей, связанных со сложной сосудистой анатомией и трудоемкой диссекцией. Это обуславливает необходимость тщательной предоперационной подготовки, включающей картирование перфорантных сосудов и разработку дизайна лоскута. Наряду с этим не решены проблемы с интраоперационной оценкой перфузии перфорантных лоскутов и их мониторингом в послеоперационном периоде. Для этого используется ряд инструментальных методов обследования, таких как МРТ и КТ-ангиография, доплерография, ICG и динамическая инфракрасная термография (ДИТ).

**Цель** — оценить возможности динамической инфракрасной термографии для картирования перфорантных сосудов при планировании дизайна перфорантных лоскутов, а также для определения их интра- и послеоперационной перфузии.

**Материал и методы.** Проведен анализ результатов использования ДИТ, КТ-ангиографии и звуковой доплерографии для предварительного картирования перфорантных сосудов при разработке дизайна 18 перфорантных лоскутов (ALT — 10, SCIP — 8) пересаженных 15 пациентам с 01.01.2022 по 30.07.2022. Также ДИТ использовалась во всех случаях для инструментального подтверждения перфузии лоскутов интраоперационно и для их мониторинга в послеоперационном периоде.

**Результаты.** В общей сложности при помощи КТ-ангиографии были идентифицированы 39 перфорантных сосудов. С использованием ДИТ были обнаружены дистальные отделы 37 перфорантных сосудов у 15 пациентов при разметке 18 лоскутов, в среднем 2,5 на каждый лоскут ALT и 1,4 — на каждый лоскут SCIP. Время термографического исследования составляло около 10 мин. Во время операции перфузия всех пересаженных лоскутов была подтверждена при помощи ДИТ. В послеоперационном периоде в 3 (16%) лоскутах были клинически выявлены и подтверждены при помощи ДИТ проблемы с перфузией. У двух (13%) пациентов с ИМТ более 35 не удалось определить расположение перфорантных сосудов при помощи термографии и звуковой доплерографии. У этих пациентов ДИТ была неинформативна для подтверждения перфузии лоскутов интраоперационно и в послеоперационном периоде.

**Заключение.** КТ-ангиография, звуковая доплерография и динамическая инфракрасная термография являются взаимодополняющими методами обнаружения и визуализации перфорантных артерий. Динамическая инфракрасная термография является также вспомогательным методом для мониторинга лоскутов в интра- и послеоперационном периодах.

**Ключевые слова:** динамическая инфракрасная термография, КТ-ангиография, звуковая доплерография, перфорантный лоскут, микрохирургическая реконструкция конечностей.

**Для цитирования:** Мельников В.С., Дубров В.Э., Зелянин А.С., Бабаева Ю.В., Пашковская А.А., Жалялов И.С. Возможности динамической инфракрасной термографии для планирования и мониторинга перфорантных лоскутов. *Травматология и ортопедия России*. 2024;30(1):99-109. <https://doi.org/10.17816/2311-2905-17460>.

Жалялов Ильяс Сайярович; e-mail: bratil8@gmail.com

Рукопись получена: 12.02.2024. Рукопись одобрена: 07.03.2024. Статья опубликована: 18.03.2024.

© Мельников В.С., Дубров В.Э., Зелянин А.С., Бабаева Ю.В., Пашковская А.А., Жалялов И.С., 2024



## Capabilities of Dynamic Infrared Thermography for Planning and Monitoring of Perforating Flaps

Viktor S. Melnikov<sup>1,3</sup>, Vadim E. Dubrov<sup>2</sup>, Alexander S. Zelyanin<sup>1,2</sup>, Julia V. Babaeva<sup>3</sup>, Anna A. Pashkovskaya<sup>1</sup>, Ilyas S. Zhalyalov<sup>1,2</sup>

<sup>1</sup> Moscow City Clinical Hospital named after S.S. Yudin, Moscow, Russia

<sup>2</sup> Lomonosov Moscow State University, Moscow, Russia

<sup>3</sup> I.M. Sechenov First Moscow State Medical University (Sechenov University), Moscow, Russia

### Abstract

**Background.** Free perforating flaps are the most optimal for reconstruction of both upper and lower extremities. However, along with the obvious advantages of these flaps, there are also a number of difficulties associated with their more complex vascular anatomy and, as a consequence, more time-consuming dissection. This determines the need for a more thorough preoperative planning, including the mapping of perforating vessels and development of flap design. At the same time, the problems with intraoperative assessment of perfusion of perforating flaps and their monitoring in the postoperative period have not been solved. For these purposes, several instrumental methods of examination such as MRI and CT angiography, Doppler sonography, ICG and dynamic infrared thermography are used.

**Aim of the study** — to evaluate the capabilities of dynamic infrared thermography (DIT) for mapping of perforating vessels when planning the design of perforating flaps, as well as for assessing their intra- and postoperative perfusion.

**Methods.** We have analyzed the results of using DIT along with CT-angiography and Doppler sonography for preliminary mapping of perforating vessels in the design of 18 perforating flaps (ALT flap — 10, SCIP flap — 8) transplanted in 15 patients from 01.01.2022 to 30.07.2022. DIT was also used in all cases for intraoperative instrumental confirmation of flap perfusion and for its monitoring in the postoperative period.

**Results.** A total of 39 perforating vessels were detected by CT angiography at the point of origin from the main arteries. DIT was used to detect the distal portions of 37 perforating vessels in 15 patients at the marking of 18 flaps. On average, 2.5 per ALT flap and 1.4 per SCIP flap. Thermographic examination time was approximately 10 minutes. Localization of all perforating vessels detected by DIT were first confirmed by Doppler sonography and then visualized intraoperatively during flap dissection. Intraoperatively, perfusion of all transplanted flaps was clearly confirmed by DIT. In the postoperative period, perfusion problems were clinically detected in 3 (16%) flaps and confirmed by DIT: venous stasis — 2 cases, arterial insufficiency — 1 case. In two patients (13%) with a body mass index of more than 35 (corresponding to class 2–3 obesity), the location of perforating vessels could not be determined by thermography and Doppler sonography. Also, in these patients DIT was ineffective for confirmation of flap perfusion intraoperatively and in the postoperative period.

**Conclusion.** This study confirms that CT angiography, Doppler sonography and infrared thermography are complementary methods that allow to detect and visualize perforating arteries from their origin from a main artery to the site of their passage through the deep fascia (CT-angiography), as well as to determine their more accurate projection on the skin surface (DIT and Doppler sonography). DIT is also an auxiliary method for flap monitoring in the intraoperative and postoperative periods, which allows to engage nursing staff in postoperative monitoring.

**Keywords:** dynamic infrared thermography, CT angiography, perforant flaps, microsurgical limbs reconstructive, Doppler sonography.

**Cite as:** Melnikov V.S., Dubrov V.E., Zelyanin A.S., Babaeva Ju.V., Pashkovskaya A.A., Zhalyalov I.S. Capabilities of Dynamic Infrared Thermography for Planning and Monitoring of Perforating Flaps. *Traumatology and Orthopedics of Russia*. 2024;30(1):99-109. (In Russian). <https://doi.org/10.17816/2311-2905-17460>.

✉ Ilyas S. Zhalyalov; e-mail: bratil8@gmail.com

Submitted: 12.02.2024. Accepted: 07.03.2024. Published: 18.03.2024.

© Melnikov V.S., Dubrov V.E., Zelyanin A.S., Babaeva Ju.V., Pashkovskaya A.A., Zhalyalov I.S., 2024

## ВВЕДЕНИЕ

Ангиосомная теория была разработана G.I. Taylor и J.H. Palmer и описана в 1987 г. [1]. В 1989 г. I. Koshima и S. Soeda описали первый в истории перфорантный лоскут [2]. Дальнейшее развитие ангиосомной теории привело к появлению концепции пропеллерных лоскутов, предложенной Н. Nyakusoku с соавторами [3]. Появление перфорантных лоскутов позволило снизить травматизацию донорской зоны, улучшить косметические результаты, а также способствовало появлению более сложных химерных лоскутов. Вместе с развитием лоскутов развивались и методы картирования перфорантных сосудов и разметки лоскутов, а также их мониторинга во время операции и в послеоперационном периоде.

Одним из таких современных методов является динамическая инфракрасная термография (ДИТ). После промышленного признания термографии и появления профессиональной дорогостоящей аппаратуры стали появляться первые статьи о применении этого метода в медицинских целях, в том числе и для идентификации перфорантных сосудов [4, 5, 6]. Повсеместное распространение смартфонов и совмещенных с ними тепловизорных камер резко удешевило и, как следствие, расширило применение ДИТ в практической медицине, сделав эту методику особенно популярной для обнаружения перфорантных сосудов [7, 8, 9, 10].

В 1986 г. W.J. Theuvenet с соавторами в исследовании на кадаверном материале после введения теплого раствора в сосудистое русло при помощи термографа обнаружили и описали «горячие пятна» на поверхности кожи в области перфорантных артерий, кровоснабжающих эти зоны, большая часть этих артерий затем была визуальным подтверждена во время последующей диссекции [11]. E. Zetterman с соавторами показали уже на клиническом материале, что «горячие пятна» в зоне перфорантных сосудов при охлаждении поверхности тела исчезают, а при повторном согревании появляются вновь [12].

X. Tenorio с соавторами сравнили инфракрасную термографию без термического воздействия со звуковой доплерографией с последующей диссекцией. Положение обнаруженных перфорантных сосудов совпало в 67% наблюдений в пределах 0–15 мм. Также авторы заключили, что звуковая доплерография позволяет локализовать перфорантную артерию в более глубоких слоях, а термография — более поверхностно, практически сразу под поверхностью кожи [13]. P. Chubb совместно с автором ангиосомной теории G.I. Taylor сравнили ДИТ с КТ-ангиографией и показали, что перфоранты диаметром 1 мм и более могут быть достаточно точно локализованы при помощи термографии [14].

В более поздней работе S. Weum с соавторами сравнили результаты картирования перфорантных сосудов лоскутов DIEP (перфорантные лоскуты из бассейна глубокой нижней эпигастральной артерии) у 25 пациентов при помощи ДИТ, звуковой доплерографии и КТ-ангиографии. ДИТ авторы проводили до и после охлаждения исследуемой области. В ходе эксперимента было отмечено, что «горячие пятна», появлявшиеся наиболее быстро, в 95,6% случаев совпадали с наиболее отчетливо визуализированными на КТ-ангиографии перфорантами, также обнаруженными при помощи звуковой доплерографии. Все выбранные перфоранты были обнаружены и подтверждены визуально во время диссекции лоскутов [15].

*Цель исследования* — оценить возможности динамической инфракрасной термографии для картирования перфорантных сосудов при планировании дизайна перфорантных лоскутов, а также для определения их интра- и послеоперационной перфузии.

## МАТЕРИАЛ И МЕТОДЫ

В Центре хирургии кисти и реконструктивной микрохирургии ГКБ им. С.С. Юдина с 01.01.2022 по 30.07.2022 г. с целью замещения дефектов покровных тканей верхних и нижних конечностей была выполнена пересадка 21 перфорантного кожного лоскута у 18 пациентов. У 15 пациентов для предварительного картирования перфорантных сосудов в 18 пересаженных лоскутах: лоскут ALT (anterolateral thigh) — 10; лоскут SCIP (superficial circumflex iliac artery perforator) — 8. Помимо КТ-ангиографии и звуковой доплерографии, применяли ДИТ. Первичную разметку лоскутов производили по анатомическим ориентирам, подробно описанным в научной медицинской литературе [16]. Затем при помощи маркера отмечали наиболее крупные перфоранты, обнаруженные при выполнении КТ-ангиографии. Исследования были проведены на 160-срезовом компьютерном томографе Canon Aquilion Prime SP (Япония). Была использована автоматическая модуляция напряжения и силы тока трубки в зависимости от конституции пациента с реконструкцией изображений с толщиной среза 0,5–1,0 мм. Также использовали высококонцентрированные контрастные препараты Йопромид 370 мг йода/мл и Йомепрол 400 мг йода/мл в объеме 100–130 мл.

Анализ полученных объемных данных осуществляли на рабочей станции Vitrea (Япония). Окончательное картирование выполняли при помощи ДИТ и звуковой доплерографии с последующей верификацией локализации перфорантов во время диссекции лоскута. Для регистрации инфракрасной картины во всех случаях использовали инфракрасную камеру SEEK Thermal Compact Pro

(Thermal, США), совместимую со смартфонами на базе операционной системы IOS. Звуковая доплерография выполнялась при помощи портативного аппарата Sonoline B Pocket Fetal Dopler (Contec Medical Systems Co., Ltd., Китай) с частотой ультразвукового излучения 8000 МГц.

*Предоперационное исследование.* После разметки лоскута по анатомическим ориентирам и данным КТ-ангиографии выполняли ДИТ по методике с холодной нагрузкой, разработанной M.V. Muntean и P.A. Achimas-Cadariu. Охлаждение донорской зоны производили, распыляя на нее пульверизатором изопропиловый спирт с последующим ускорением испарения спирта при помощи портативного вентилятора. После выявления «горячих пятен» в зоне планируемого лоскута выполняли звуковую доплерографию для выявления наиболее крупных перфорантов и определения их более точной локализации [8].

*Интраоперационное применение.* После полной диссекции перфорантного лоскута и до пересечения сосудистой ножки, наряду с клинической оценкой перфузии лоскута, выполняли ДИТ без охлаждения лоскута. В случае признаков удовлетворительной перфузии лоскут отсекали от питающих сосудов и переносили в реципиентную зону, где накладывали сосудистые анастомозы между реципиентными сосудами и сосудами ножки лоскута. Через 20 мин. после снятия сосудистых клипс и клинической оценки сосудистого ответа в пересаженном лоскуте производили ДИТ, также без предварительного охлаждения лоскута.

*Послеоперационный мониторинг лоскутов.* В послеоперационном периоде, наряду с клиническими осмотрами, выполняли ДИТ через 4, 8, 12 и 24 ч. после операции, со второго дня 2 раза в сут. каждые 12 ч., вплоть до 7-х сут. Всем пациентам назначали строгий постельный режим и стандартную медикаментозную терапию (антикоагулянты, НПВС, антибиотики) на срок 5 сут. с момента операции. Дополнительно назначали болюсную гормональную терапию на 3 дня с момента операции с целью уменьшения отека.

## РЕЗУЛЬТАТЫ

*Предоперационное исследование.* В процессе предоперационного картирования перфорантных сосудов и разметки лоскутов у 15 пациентов при разметке 18 перфорантных лоскутов при помощи КТ-ангиографии были идентифицированы 39 перфорантных сосудов в месте отхождения от магистральных артерий: 28 из бассейна нисходящей ветви латеральной огибающей бедренную кость артерии (ALT) и 11 — из бассейна поверхностной огибающей подвздошную кость артерии (SCIP). Но лишь 17 из 28 (60%) перфорантов в бассейне нисходящей ветви латеральной огибающей бе-

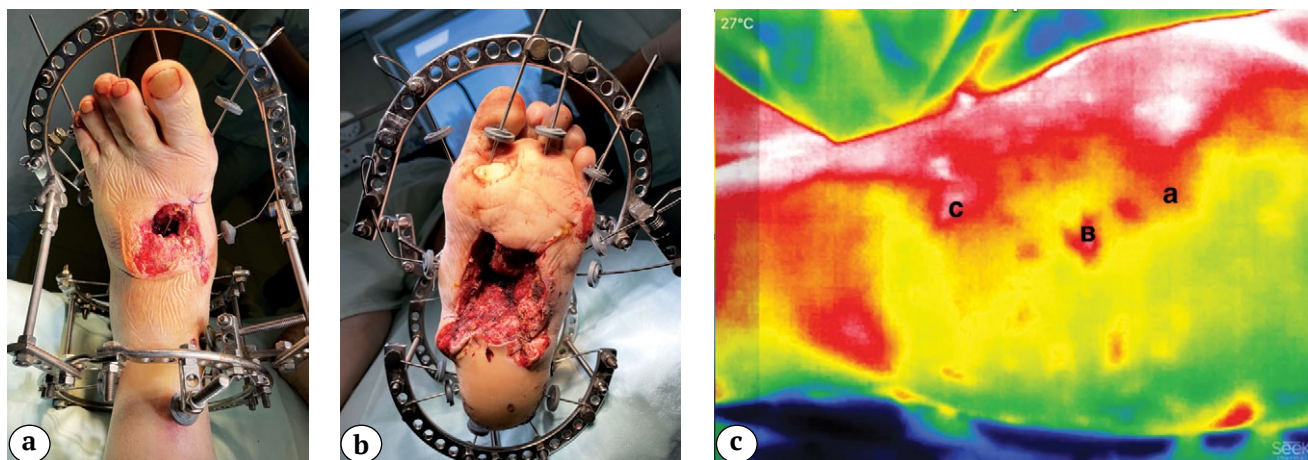
дренную кость артерии и все 11 (100%) в бассейне поверхностной огибающей подвздошную кость артерии были прослежены до места прохождения через глубокую фасцию. При помощи ДИТ были обнаружены 37 перфорантов: 25 — из бассейна нисходящей ветви латеральной огибающей бедренную кость артерии (лоскутов ALT — 10) и один не из бассейна данной артерии, что привело к интраоперационному изменению плана, а также 11 — из бассейна поверхностной огибающей подвздошную кость артерии (лоскутов SCIP — 8), в среднем 2,5 на каждый лоскут ALT и 1,4 — на каждый лоскут SCIP. Абсолютно все перфорантные сосуды, обнаруженные и прослеженные до места прохождения через глубокую фасцию при помощи КТ из бассейна обеих артерий, были также визуализированы и с применением ДИТ. Время термографического исследования составляло около 10 мин. У всех пациентов локализация обнаруженных перфорантных сосудов, выявленная при помощи ДИТ, также была подтверждена с помощью звуковой доплерографии, при которой сила звукового сигнала напрямую коррелировала с интенсивностью «горячего пятна» на термограмме.

В одном клиническом наблюдении у женщины со сквозным огнестрельным ранением левой стопы при замещении дефектов кожи по тыльной (входное отверстие) и подошвенной поверхностям стопы (выходное отверстие) пришлось интраоперационно менять выбор одного из размеченных ранее лоскутов (рис. 1 а, б). Изначально в связи с наличием двух обширных кожных дефектов и дефекта костной ткани было принято решение о реконструкции стопы с применением химерного варианта переднелатерального лоскута бедра (лоскут ALT), включающего две кожные части для закрытия дефектов по тыльной и подошвенной поверхностям стопы, а также латеральной головки четырехглавой мышцы для замещения дефекта тканей по ходу раневого канала [16].

В процессе диссекции все перфоранты, обнаруженные при помощи ДИТ, были визуально идентифицированы (рис. 1 с, d). На перфорантах А и В был поднят лоскут ALT. Перфорант, кровоснабжающий латеральную головку четырехглавой мышцы, был обнаружен только интраоперационно. Выявленный при помощи ДИТ и звуковой доплерографии перфорант С оказался очень мал (диаметр менее 1,0 мм), имел очень извилистый ход и не относился к бассейну нисходящей ветви латеральной огибающей бедренную кость артерии, т.е. лоскут В можно отнести к группе лоскут free-style. В связи с этими обстоятельствами интраоперационно было принято решение использовать для закрытия дефекта по подошвенной поверхности стопы перфорантный лоскут из бассейна наруж-

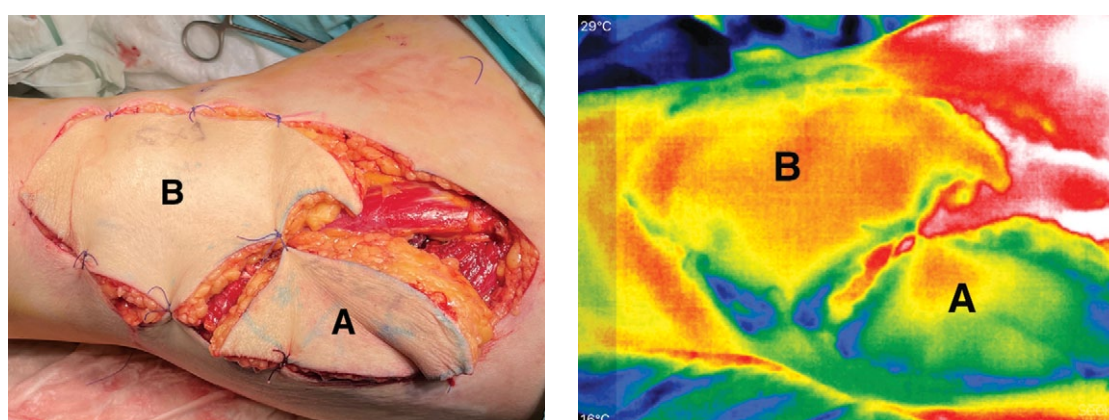
ней огибающей подвздошную кость артерии (SCIP лоскут) с более понятной и предсказуемой сосудистой анатомией, несмотря на отчетливую клини-

ческую картину перфузии лоскута free-style после диссекции, подтвержденную результатами ДИТ (рис. 2).



**Рис. 1.** Фото стопы после огнестрельного ранения с дефектом тканей (а, б); донорская зона лоскута ALT по переднелатеральной поверхности бедра (с, d): А – лоскут ALT; В – лоскут free-style; «а», «в» и «с» – выявленные при помощи ДИТ и подтвержденные звуковой доплерографией перфорантные сосуды

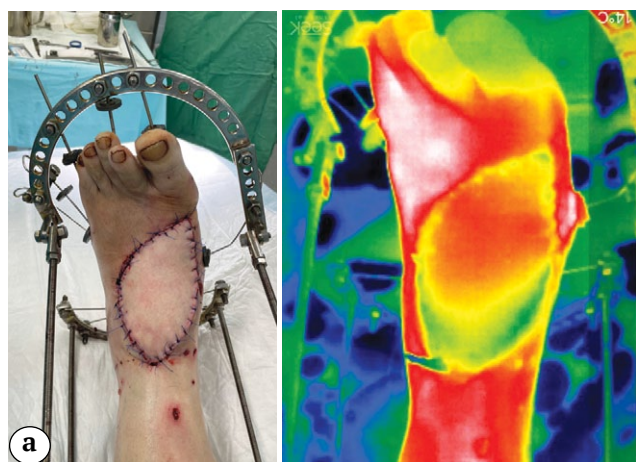
**Fig. 1.** The foot view after a gunshot injury with tissue defect (a, b); ALT flap donor site on the anterolateral surface of the thigh (c, d): A – ALT flap; B – free-style flap; “a”, “b” and “c” – perforating vessels detected by DIT and confirmed by Doppler sonography



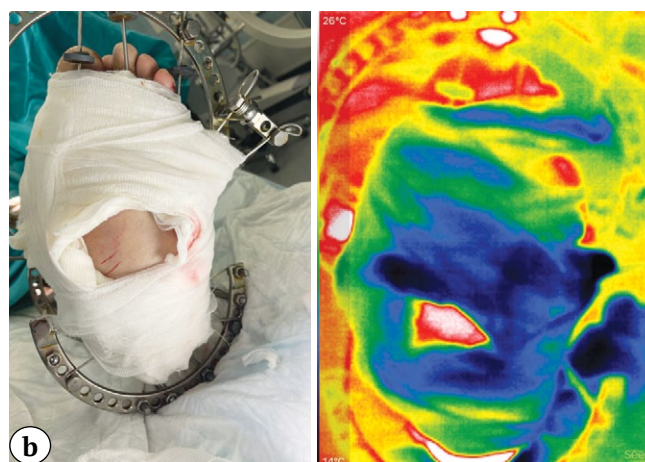
**Рис. 2.** Фото и термограмма лоскутов после диссекции до отсечения питающих ножек: А – лоскут ALT; В – лоскут free-style

**Fig. 2.** The flaps and thermogram after dissection before cutting off pedicles: A – ALT flap; B – free-style flap

При помощи КТ-ангиографии у этой пациентки были визуализированы лишь магистральные сосуды на бедре и только основной перфорант (В) лоскута ALT.



Вид стопы после замещения дефектов лоскутами ALT и SCIP и термограммы, подтверждающие их перфузию, представлены на рисунке 3.



**Рис. 3.** Вид стопы после закрытия дефектов лоскутами ALT (a) и SCIP (b)  
**Fig. 3.** View of the foot after defect closure with ALT (a) and SCIP flaps (b)

В процессе работы были обнаружены следующие проблемы, возникающие при разметке перфорантных лоскутов (ALT, SCIP) с использованием ДИТ, ранее не описанные в современной литературе. У 2 из 15 (13%) пациентов индекс массы тела (ИМТ) был более 35 (соответствует 2–3-й степени ожирения). У этих пациентов не удалось определить расположение перфорантных сосудов при помощи термографии и звуковой доплерографии. С нашей точки зрения, этот факт был обусловлен очень маленьким диаметром (менее 1,0 мм) и большой длиной (более 10 мм) терминальных отделов перфорантов от места прохождения через глубокую фасцию до впадения в субдермальную сосудистую сеть. Вследствие этого картирование сосудов лоскута производилось на основании описанных в литературе анатомических ориентиров и данных КТ-ангиографии.

**Интраоперационное применение.** Пересаженные лоскуты после запуска кровотока имели все клинические признаки адекватной перфузии, подтвержденные термографией, за исключением двух лоскутов у пациентов с ИМТ более 35. В обоих этих наблюдениях при полностью проходимых артериальных венозных анастомозах сосудистый ответ был сомнителен, лоскуты имели бледный вид. Однако несмотря на это, в послеоперационном периоде эти лоскуты (один SCIP и один ALT) полностью прижили без краевых некрозов.

**Послеоперационный мониторинг лоскутов.** В послеоперационном периоде решение о выполнении ревизии сосудистых анастомозов принима-

ли в первую очередь на основании клинической картины неадекватной перфузии лоскута. ДИТ носила второстепенный характер. Ревизия анастомозов потребовалась в 3 из 18 наблюдений (16%). В двух наблюдениях имелись клинические признаки венозной недостаточности лоскута, сочетавшиеся с характерной термографической картиной: равномерное окрашивание (более холодные цвета — синий, зеленый) области лоскута, отличающейся по цвету от окружающих неповрежденных тканей с хорошей перфузией. В связи с этим были выполнены ревизии сосудистых ножек лоскутов и обнаружены тромбозы вен. Тромбы были удалены, а вены реанастомозированы.

В одном наблюдении (лоскут SCIP) развился краевой некроз лоскута (менее 20% поверхности), что не потребовало выполнения дополнительных пластических операций.

Во втором наблюдении лоскут (лоскут SCIP) все-таки некротизировался из-за проблем именно с венозным оттоком. Пациентке была выполнена кожная пластика полнослойным кожным трансплантатом.

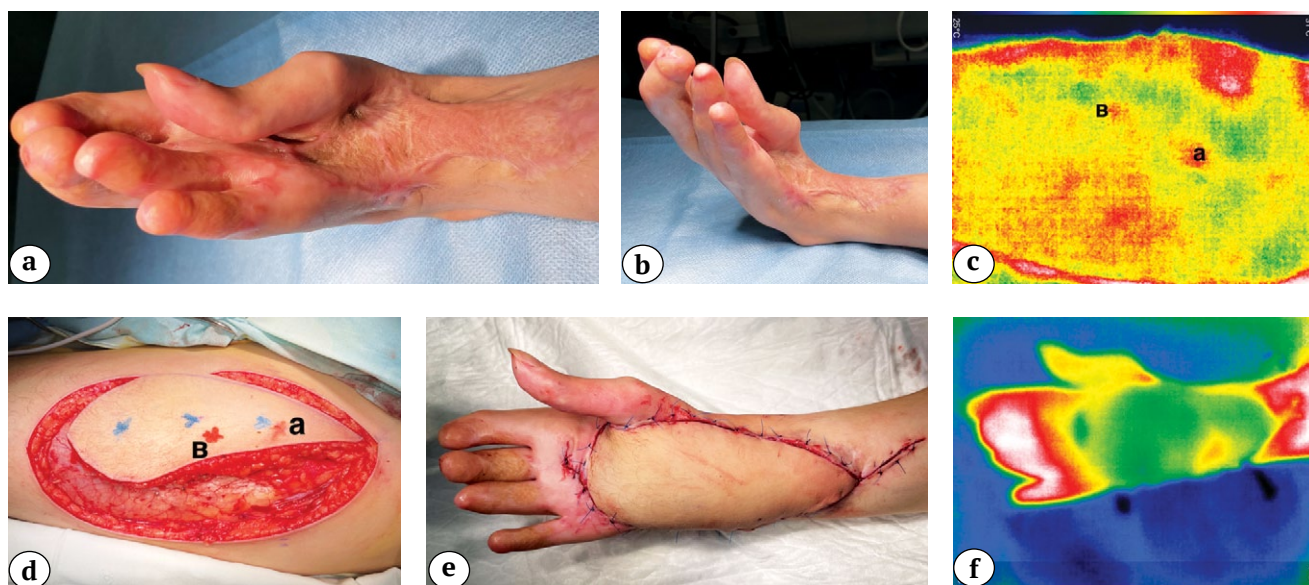
В третьем наблюдении (лоскут ALT) были выявлены клинические признаки артериальной недостаточности лоскута, приведшие к его полному некрозу, несмотря на предпринятые две ревизионные операции, во время которых были выполнены тромбэктомии и переложение артериального анастомоза. На ДИТ лоскут был окрашен в темные цвета (ближе к черному) без характерных для хорошо кровоснабжаемых тканей

красно-желтых участков. После удаления некротизированного лоскута дефект был закрыт несвободным паховым лоскутом. Всего полностью некротизировались два лоскута из 18 (11%), и эти осложнения были связаны с тромбозами сосудистых анастомозов, а не с ошибками на этапе планирования, разметки и забора лоскутов при которых использовалась ДИТ. Во всех трех наблюдениях при мониторинге этих лоскутов в послеоперационном периоде картина по ДИТ полностью коррелировала с характерной клинической картиной венозной или артериальной недостаточности лоскутов.

Еще у одного пациента с послеожоговой контрактурой правой кисти после пластики переднелатеральным лоскутом бедра (лоскут ALT), размеченного сначала по анатомическим ориентирам (синие звездочки), а далее при помощи

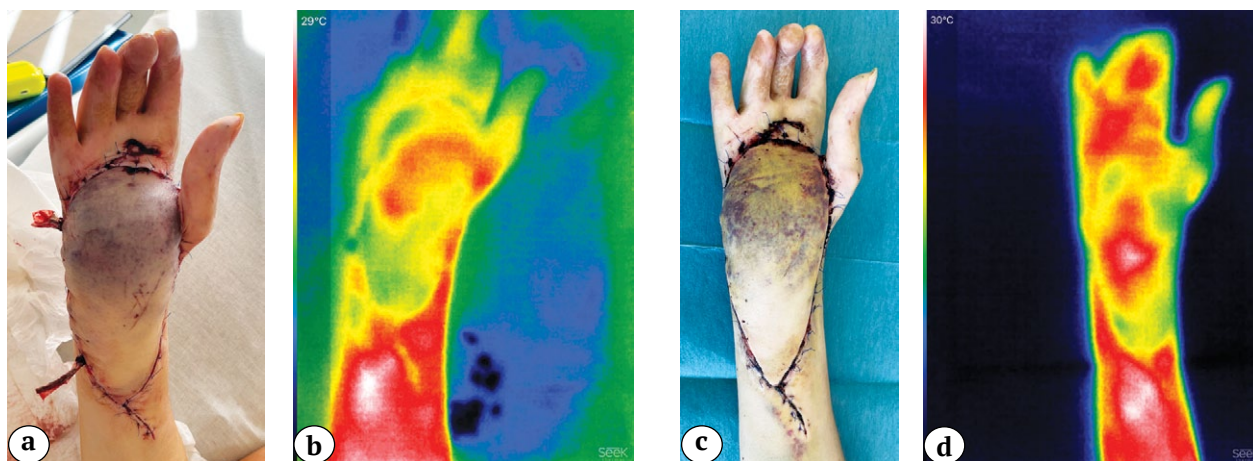
КТ-ангиографии, ДИТ и звуковой доплерографии (красные звездочки под буквами «а» и «в») после пересадки лоскута также потребовалась ревизионная операция (рис. 4).

На следующие сутки после операции во время перевязки был заподозрен венозный застой дистальной части лоскута, несмотря на отчетливые признаки перфузии по данным ДИТ. Было принято решение о необходимости ревизии сосудистых анастомозов, на которой были выявлены состоятельность лоскута SCIP и полная проходимость одного артериального и двух венозных анастомозов. Однако под дистальной частью лоскута была обнаружена и эвакуирована гематома объемом 20 мл. В последующем медикаментозную терапию и мониторинг лоскута выполняли по стандартному протоколу. Клиническая картина полностью подтверждалась данными термографии (рис. 5).



**Рис. 4.** Послеожоговая контрактура правой кисти (а, б); разметка лоскута ALT (с, d): голубые звездочки — проекция перфорантов согласно анатомической разметке, красные (соответствующие разметкам «а» и «в») — перфоранты, идентифицированные при помощи ДИТ и звуковой доплерографии; послеоперационный вид кисти и пересаженного лоскута ALT (е); термограмма лоскута (f)

**Fig. 4.** A postburn contracture of the right hand (a, b); ALT flap marking (c, d); blue stars — projection of perforating vessels according to the anatomical markings, red (corresponding to markings “a” and “b”) — perforating vessels detected by DIT and Doppler sonography; postoperative view of the hand and the transplanted ALT flap (e); flap thermogram (f)



**Рис. 5.** Внешний вид и термография лоскутов в послеоперационном периоде:  
 a, b — вид кисти и термограмма лоскута на 3-и сут. после операции;  
 c, d — вид кисти и термограмма лоскута на 10-е сут. после операции, перед выпиской

**Fig. 5.** General view and thermography of the flaps in the postoperative period:  
 a, b — hand view and flap thermogram 3 days postoperatively;  
 c, d — hand view and flap thermogram 10 days after surgery, before discharge

## ОБСУЖДЕНИЕ

Появление перфорантной теории кардинально изменило понимание принципов кровоснабжения тканей, что способствовало широкому распространению перфорантных лоскутов в клинической практике. Преимуществами этих лоскутов являются более низкая травматизация тканей в донорской зоне, возможность включения в один лоскут нескольких участков кожи, а также других тканей, таких как кость или мышца (химерные лоскуты), кровоснабжаемых разными перфорантными сосудами, отходящими от одной магистральной артерии. Также перфорантные лоскуты можно использовать в несвободном варианте без повреждения магистральной артерии (пропеллерные лоскуты). Все это позволяет выполнять сложные одноэтапные реконструкции даже при наличии комплексных дефектов тканей, снизить ущерб в донорской зоне и получать хорошие функциональные и косметические результаты. Однако появление более сложных лоскутов потребовало более сложного предоперационного планирования. В частности при разработке дизайна перфорантных лоскутов требуется точное картирование перфорантных сосудов, что необходимо для снижения риска их повреждения в процессе диссекции лоскута.

Широкое распространение недорогих инфракрасных термографических камер, совместимых со смартфонами, и практически отсутствующая «кривая обучения» позволили активно использовать термографию в медицинской практике, в том числе при картировании перфорантных сосудов. N. Pereira с соавторами сравнили точность

предоперационного обнаружения перфорантных сосудов при помощи инфракрасной термографической камеры, совмещенной со смартфоном, и с использованием КТ-ангиографии и выявили высокие чувствительность (100%) и специфичность (98)% первого метода [17].

Традиционные методы визуализации перфорантных сосудов, такие как КТ-ангиография [17, 18] и МРТ-ангиография [19], а также цветное дуплексное ультразвуковое исследование [20] остаются наиболее популярными, однако экономически более затратными. Они занимают больше времени, а в случае КТ- и МРТ-ангиографии являются еще и инвазивными, т.к. требуют внутривенного введения контраста. ДИТ позволяет выявить основной перфорант лоскута по размеру и насыщенности цвета «горячего пятна» и определить зону с наилучшей перфузией, вокруг которых можно разметить лоскут (табл. 1).

В послеоперационном периоде ДИТ позволяет выявить проблемы перфузии лоскута и при наличии определенных навыков интерпретации термограмм определить причины этих проблем. В случаях нарушения артериального притока к лоскуту при термографии будет визуализироваться «холодный лоскут» без «горячих пятен». В случае венозного застоя лоскут будет иметь термографически гомогенную окраску, отличающуюся от окраски нормально перфузируемого лоскута и окружающих тканей, что подтверждается клиническими наблюдениями авторов и данными литературы [21]. Также необходимо отметить, что наличие инфракрасной камеры, совмещаемой со смартфоном, позволяет привлечь к мониторингу



лоскутов в послеоперационном периоде неподготовленный для этих целей средний медицинский персонал, например дежурных медсестер, которые могут прислать в любом мессенджере термографическую картину, на основании которой можно

сделать более достоверные выводы о перфузии лоскута в сравнении с обычными фотографиями, на которых внешний вид и цвет лоскута могут изменяться в зависимости от освещения и использования вспышки [21].

Таблица 1

## Сравнение различных методов картирования перфорантных сосудов

Параметр	Звуковая доплерография	Инфракрасная термография	МРТ-ангиография	КТ-ангиография	ICG
Чувствительность	Низкая	Высокая	Высокая	Высокая	Высокая
Инвазивность метода	Неинвазивная	Неинвазивная	Требуется введения контраста	Требуется введения контраста	Требуется введения контраста
Интраоперационное применение	Да	Да	Нет	Нет	Да
Средняя продолжительность процедуры	10–15 мин.	10–15 мин.	30–40 мин. (очередь на исследование)	30–40 мин. (очередь на исследование)	20–30 мин.
Использование софта	Не требуется	Бесплатное приложение для смартфона	Платное приложение для компьютера	Платное приложение для компьютера	Не требуется
Кто выполняет исследование	Хирург	Хирург	Радиолог	Радиолог	Хирург
Стоимость	Самая низкая	Низкая	Высокая	Высокая	Высокая

На основании анализа литературы и собственного опыта, наряду с явными преимуществами ДИТ, такими как неинвазивность, удешевление инфракрасных камер, короткая кривая обучения, возможность привлечения к мониторингу лоскутов младшего медицинского персонала, был также выявлен и ряд ограничений метода. Термография позволяет получить лишь двухмерное изображение (2D-топография). При помощи ДИТ можно обнаружить только поверхностно расположенные перфоранты (на глубине до 2 см). Так, например, J.T. Hardwicke с соавторами в исследовании использовали инфракрасную камеру (FLIR One), совмещенную со смартфоном. Главным недостатком ДИТ, по мнению авторов, является способность к обнаружению лишь очень поверхностно расположенных перфорантных артерий, что делает невозможным использование ДИТ в качестве единственного метода картирования перфорантных сосудов [22]. Для картирования более глубоко расположенных сосудов необходима КТ-ангиография, которая также более предпочтительна для пациентов с ИМТ более 35, что соответствует 2–3-й степени ожирения. Современные тепловизионные камеры не позволяют достоверно определить морфологию перфорантных сосудов (калибр сосуда, донорскую магистральную артерию, путь сосуда в глубоких тканях, факт деления

перфорантной артерии на более мелкие). Также необходимо учитывать наличие тепловых помех. Это особенно важно при использовании более простых и дешевых устройств, так как температура кожи может колебаться на целых 8 градусов в зависимости от таких факторов, как наличие одежды, температуры и влажности в помещении. Также следует отметить, что опубликованные в литературе результаты исследований были проведены на небольшом количестве пациентов (до 25), и в них использовались различные термографические камеры [23].

## ЗАКЛЮЧЕНИЕ

Таким образом, КТ-ангиография, звуковая доплерография и динамическая инфракрасная термография являются взаимодополняющими методами обнаружения и визуализации перфорантных сосудов. КТ-ангиография предпочтительна для картирования как прямых, так и непрямых перфорантов типов 2, 4 и 5. КТ-ангиография позволяет визуализировать ход перфорантного сосуда в глубоких слоях, вплоть до места отхождения от магистральной артерии, однако плохо визуализирует перфоранты диаметром менее 1 мм. Для локализации перфорантных сосудов в более поверхностных тканях оптимальнее использовать динамическую инфракрасную термографию.

Звуковая доплерография необходима для подтверждения данных, полученных при помощи динамической инфракрасной термографии, она также позволяет точнее локализовать перфорантную артерию и отличить ее от магистральной артерии. Во время выполнения операции в послеопераци-

онном периоде динамическая инфракрасная термография также является лишь вспомогательным методом мониторинга, однако позволяет привлечь к мониторингу средний медицинский персонал, не имеющий необходимых навыков и знаний в этой области.

## ДОПОЛНИТЕЛЬНАЯ ИНФОРМАЦИЯ

**Источник финансирования.** Авторы заявляют об отсутствии внешнего финансирования при проведении исследования.

**Возможный конфликт интересов.** Авторы декларируют отсутствие явных и потенциальных конфликтов интересов, связанных с публикацией настоящей статьи.

**Этическая экспертиза.** Не применима.

**Информированное согласие на публикацию.** Авторы получили письменное согласие пациентов на участие в исследовании и публикацию результатов.

## DISCLAIMERS

**Funding source.** This study was not supported by any external sources of funding.

**Disclosure competing interests.** The authors declare that they have no competing interests.

**Ethics approval.** Not applicable.

**Consent for publication.** The authors obtained written consent from patients to participate in the study and publish the results.

## ЛИТЕРАТУРА [REFERENCES]

- Taylor G.I., Palmer J.H. The vascular territories (angiosomes) of the body. *Br J Plast Surg.* 1987;40:1131-41.
- Koshima I., Soeda S. Inferior epigastric artery skin flap without rectus abdominis muscle. *Br J Plast Surg.* 1989;42:645.
- Hyakusoku H., Yamamoto T., Fumiiri M. The propeller flap method. *Br J Plast Surg.* 1991;44(1):53-54. doi: 10.1016/0007-1226(91)90179-n.
- Ring E.F.J. The discovery of infrared radiation in 1800. *Imaging Sci J.* 2000;48:1-8. doi: 10.1080/13682199.2000.11784339.
- Ring E.F. The historical development of thermal imaging in medicine. *Rheumatology (Oxford).* 2004;43(6):800-802. doi: 10.1093/rheumatology/keg009.
- Theuvenet W.J., Koeys G.F., Borghouts M.H. Thermographic assessment of perforating arteries. A preoperative screening method for fasciocutaneous and musculocutaneous flaps. *Scand J Plast Reconstr Surg.* 1986;20(1):25-29. doi: 10.3109/02844318609006287.
- Hardwicke J.T., Osmani O., Skillman J.M. Detection of Perforators Using Smartphone Thermal Imaging. *Plast Reconstr Surg.* 2016;137(1):39-41. doi: 10.1097/PRS.0000000000001849.
- Muntean M.V., Achimas-Cadariu P.A. Detection of Perforators for Free Flap Planning Using Smartphone Thermal Imaging: A Concordance Study with Computed Tomographic Angiography in 120 Perforators. *Plast Reconstr Surg.* 2018;142(4):604e. doi: 10.1097/PRS.0000000000004751.
- Hallock G.G. Dynamic infrared thermography and smartphone thermal imaging as an adjunct for preoperative, intraoperative, and postoperative perforator free flap monitoring. *Plast Aesthet Res.* 2019;6:29. Available from: <http://dx.doi.org/10.20517/2347-9264.2019.029>.
- Kirimtat A., Krejcar O., Selamat A., Herrera-Viedma E. FLIR vs SEEK thermal cameras in biomedicine: comparative diagnosis through infrared thermography. *BMC Bioinformatics.* 2020;21 (Suppl 2):88. Available from: <https://doi.org/10.1186/s12859-020-3355-7>.
- Theuvenet W.J., Koeys G.F., Borghouts M.H. Thermographic assessment of perforating arteries. A preoperative screening method for fasciocutaneous and musculocutaneous flaps. *Scand J Plast Reconstr Surg.* 1986;20(1):25-29. doi: 10.3109/02844318609006287.
- Zetterman E., Salmi A., Suominen S., Karonen A., Asko-Seljavaara S. Effect of cooling and warming on thermographic imaging of the perforating vessels of the abdomen. *Eur J Plast Surg.* 1999;22:58-61.
- Tenorio X., Mahajan A.L., Wettstein R., Harder Y., Pawlovski M., Pittet B. Early detection of flap failure using a new thermographic device. *J Surg Res.* 2009;151(1):15-21. doi: 10.1016/j.jss.2008.03.001.
- Chubb D.P., Taylor G.I., Ashton M.W. True and 'choke' anastomoses between perforator angiosomes: part II. dynamic thermographic identification. *Plast Reconstr Surg.* 2013;132(6):1457-1464. doi: 10.1097/01.prs.0000434407.73390.82.
- Weum S., Mercer J.B., de Weerd L. Evaluation of dynamic infrared thermography as an alternative to CT angiography for perforator mapping in breast reconstruction: A clinical study. *BMC Med Imaging.* 2016;16:43.
- Boyd J.B., Jones N. Operative Microsurgery. USA: McGraw-Hill Education; 2015. 976 p.
- Pereira N., Valenzuela D., Mangelsdorff G., Kufeke M., Roa R. Detection of Perforators for Free Flap Planning Using Smartphone Thermal Imaging: A Concordance Study with Computed Tomographic Angiography in 120 Perforators. *Plast Reconstr Surg.* 2018;141(3):787-792. doi: 10.1097/PRS.0000000000004126.
- Masia J., Kosutic D., Clavero J.A., Larranaga J., Vives L., Pons G. Preoperative computed tomographic angiogram for deep inferior epigastric artery perforator flap breast reconstruction. *J Reconstr Microsurg.* 2010;26(1):21-28. doi: 10.1055/s-0029-1223854.
- Masia J., Kosutic D., Cervelli D., Clavero J.A., Monill J.M., Pons G. In search of the ideal method in perforator mapping: noncontrast magnetic resonance imaging. *J Reconstr Microsurg.* 2010;26(1):29-35. doi: 10.1055/s-0029-1238222.

20. Hallock G.G. Doppler sonography and color duplex imaging for planning a perforator flap. *Clin Plast Surg.* 2003;30(3):347-357. doi: 10.1016/s0094-1298(03)00036-1.
21. Chae M.P., Rozen W.M., Whitaker I.S., Chubb D., Grinsell D., Ashton M.W. et al. Current evidence for postoperative monitoring of microvascular free flaps: a systematic review. *Ann Plast Surg.* 2015;74(5):621-632. doi: 10.1097/SAP.0b013e3181f8cb32.
22. Hardwicke J.T., Osmani O., Skillman J.M. Detection of perforators using smartphone thermal imaging. *Plast Reconstr Surg.* 2016;137:39-41.
23. Hennessy O., Potter S.M. Use of infrared thermography for the assessment of free flap perforators in autologous breast reconstruction: A systematic review. *JPRAS Open.* 2019;23:60-70. doi: 10.1016/j.jpra.2019.11.006.

---

**Сведения об авторах**

✉ Жалылов Ильяс Сайярович

Адрес: Россия, 115446, г. Москва, Коломенский пр., д. 4  
<https://orcid.org/0000-0002-3253-0765>  
e-mail: bratil8@gmail.com

Мельников Виктор Сергеевич — канд. мед. наук  
<https://orcid.org/0000-0003-4873-775X>  
e-mail: melnikovmd@mail.ru

Дубров Вадим Эрикович — д-р мед. наук, профессор  
<https://orcid.org/0000-0001-5407-0432>  
e-mail: vduort@gmail.com

Зелянин Александр Сергеевич — д-р мед. наук, профессор  
<https://orcid.org/0000-0003-0969-9594>  
e-mail: microsurgery@inbox.ru

Бабаева Юлия Викторовна — канд. мед. наук  
<https://orcid.org/0000-0003-2170-7286>  
e-mail: juliybelova@yandex.ru

Пашковская Анна Александровна  
<https://orcid.org/0000-0001-6441-100X>  
e-mail: pashkovskaya.an@yandex.ru

---

**Authors' information**

✉ Ilyas S. Zhalyalov

Address: 4, Kolomenskii pr., Moscow, 115446, Russia  
<https://orcid.org/0000-0002-3253-0765>  
e-mail: bratil8@gmail.com

Viktor S. Melnikov — Cand. Sci. (Med.)  
<https://orcid.org/0000-0003-4873-775X>  
e-mail: melnikovmd@mail.ru

Vadim E. Dubrov — Dr. Sci. (Med.), Professor  
<https://orcid.org/0000-0001-5407-0432>  
e-mail: vduort@gmail.com

Aleksandr S. Zelyanin — Dr. Sci. (Med.), Professor  
<https://orcid.org/0000-0003-0969-9594>  
e-mail: microsurgery@inbox.ru

Julia V. Babaeva — Cand. Sci. (Med.)  
<https://orcid.org/0000-0003-2170-7286>  
E-mail: juliybelova@yandex.ru

Anna A. Pashkovskaya  
<https://orcid.org/0000-0001-6441-100X>  
e-mail: pashkovskaya.an@yandex.ru