



Научная статья

УДК 616.728.2-089.844-089.193.4-06

<https://doi.org/10.17816/2311-2905-17417>

## Какие факторы могут привести к проседанию немодульного конического бедренного компонента после ревизионного эндопротезирования тазобедренного сустава?

Р.М. Тихилов<sup>1</sup>, А.А. Джавадов<sup>1</sup>, А.В. Копцов<sup>2</sup>, П.В. Филонов<sup>1</sup>,  
С.М. Курбанова<sup>3</sup>, И.И. Шубняков<sup>1</sup>

<sup>1</sup> ФГБУ «Национальный медицинский исследовательский центр травматологии и ортопедии им. Р.Р. Вредена» Минздрава России, г. Санкт-Петербург, Россия

<sup>2</sup> ООО «Уральский клинический лечебно-реабилитационный центр им. В.В. Тетюхина», г. Нижний Тагил, Россия

<sup>3</sup> ФГБОУ ВО «Первый Санкт-Петербургский государственный медицинский университет им. акад. И.П. Павлова» Минздрава России, г. Санкт-Петербург, Россия

### Реферат

**Цель исследования** — оценка собственного опыта использования немодульных конических бедренных компонентов при ревизионном эндопротезировании тазобедренного сустава для определения частоты и причин повторных ревизий, функциональных результатов, а также факторов, ассоциированных с проседанием немодульных конических бедренных компонентов.

**Материал и методы.** Был проведен ретроспективный анализ результатов использования немодульных конических бедренных компонентов (НКБК) в 78 случаях. Средний срок наблюдения составил 5,1 лет.

**Результаты.** В 14 (17,9%) случаях были выполнены повторные ревизии, сопровождающиеся удалением НКБК. Значительное проседание наблюдалось в 5 (6,4%) случаях. Бикортикальный контакт менее 2,0 см ( $p = 0,017$ ) был фактором риска проседания немодульных конических бедренных компонентов. Риск получения бикортикального контакта менее 2 см был выше у пациентов с дефектом бедренной кости IV типа ( $p = 0,048$ ). Было выявлено улучшение функциональных показателей. Пациенты со значительным проседанием НКБК имели худшие функциональные результаты по сравнению с пациентами без значительного проседания.

**Заключение.** Использование НКБК при ревизионном эндопротезировании тазобедренного сустава показывает хорошие результаты в отношении частоты повторных ревизий и функциональных показателей. Наиболее частыми причинами повторных ревизий с удалением НКБК были перипротезная инфекция и асептическое расшатывание. У всех пациентов со значительным проседанием НКБК была выполнена повторная ревизия по причине асептического расшатывания. Бикортикальный контакт менее 2,0 см являлся фактором риска значительного проседания НКБК. Риск возникновения бикортикального контакта менее 2,0 см был выше у пациентов с дефектами бедренной кости IV типа, поэтому при данном типе дефекта рекомендуется использовать НКБК с осторожностью или рассмотреть другие варианты реконструкции бедра.

**Ключевые слова:** ревизионное эндопротезирование тазобедренного сустава, немодульный конический бедренный компонент, бикортикальный контакт, дефект бедренной кости.

**Для цитирования:** Тихилов Р.М., Джавадов А.А., Копцов А.В., Филонов П.В., Курбанова С.М., Шубняков И.И. Какие факторы могут привести к проседанию немодульного конического бедренного компонента после ревизионного эндопротезирования тазобедренного сустава? *Травматология и ортопедия России*. 2024;30(1): 42-51. <https://doi.org/10.17816/2311-2905-17417>.

**Джавадов Алисагиб Аббасович;** e-mail: [alisagib.dzhavadov@mail.ru](mailto:alisagib.dzhavadov@mail.ru)

Рукопись получена: 28.11.2023. Рукопись одобрена: 08.02.2024. Статья опубликована онлайн: 14.03.2024.

© Тихилов Р.М., Джавадов А.А., Копцов А.В., Филонов П.В., Курбанова С.М., Шубняков И.И., 2024

## Which Factors Can Lead to Subsidence of a Non-Modular Tapered Stem after Revision Hip Arthroplasty?

Rashid M. Tikhilov<sup>1</sup>, Alisagib A. Dzhavadov<sup>1</sup>, Artur V. Koptsov<sup>2</sup>, Pavel V. Filonov<sup>1</sup>, Saida M. Kurbanova<sup>3</sup>, Igor I. Shubnyakov<sup>1</sup>

<sup>1</sup> Vreden National Medical Research Center of Traumatology and Orthopedics, St. Petersburg, Russia

<sup>2</sup> Tetyukhin Urals Clinical Treatment and Rehabilitation Center, Nizhny Tagil, Russia

<sup>3</sup> Pavlov First Saint Petersburg State Medical University, St. Petersburg, Russia

### Abstract

**Aim of the study** — to evaluate our own experience of the use of non-modular tapered stems in revision hip arthroplasty to determine the incidence and causes of repeated revisions, functional outcomes, and factors associated with subsidence of non-modular tapered stems.

**Methods.** We retrospectively analyzed the results of using 78 non-modular tapered stems. The average follow-up period was 5.1 years.

**Results.** There were repeated revisions accompanied by the removal of non-modular tapered stems in 14 (17.9%) cases. Significant subsidence was observed in 5 (6.4%) cases. Bicortical contact less than 2.0 cm ( $p = 0.017$ ) was a risk factor for subsidence of non-modular tapered stems. The risk of having a bicortical contact of less than 2 cm was higher in patients with type IV femoral defect ( $p = 0.048$ ). An improvement in functional parameters was found. Patients with significant subsidence of non-modular tapered stems had worse functional outcomes compared to patients without significant subsidence.

**Conclusions.** The use of non-modular tapered stems in revision hip arthroplasty shows good results in terms of repeated revision rates and functional outcomes. Periprosthetic infection and aseptic loosening were the most frequent causes of repeated revisions with removal of non-modular tapered stems. All patients with significant subsidence of non-modular tapered stems underwent repeated revision due to aseptic loosening. Bicortical contact less than 2.0 cm was a risk factor for significant subsidence of non-modular tapered stems. The risk of bicortical contact less than 2.0 cm was higher in patients with type IV femoral defects. Therefore, it is recommended to use non-modular tapered stems with caution or consider other hip reconstruction options in this type of defect.

**Keywords:** revision hip arthroplasty, non-modular tapered stem, bicortical contact, femoral defects.

---

**Cite as:** Tikhilov R.M., Dzhavadov A.A., Koptsov A.V., Filonov P.V., Kurbanova S.M., Shubnyakov I.I. Which Factors Can Lead to Subsidence of a Non-Modular Tapered Stem after Revision Hip Arthroplasty? *Traumatology and Orthopedics of Russia*. 2024;30(1):42-51. (In Russian). <https://doi.org/10.17816/2311-2905-17417>.

✉ Alisagib A. Dzhavadov; e-mail: [alisagib.dzhavadov@mail.ru](mailto:alisagib.dzhavadov@mail.ru)

Submitted: 28.11.2023. Accepted: 08.02.2024. Published Online: 14.03.2024.

---

© Tikhilov R.M., Dzhavadov A.A., Koptsov A.V., Filonov P.V., Kurbanova S.M., Shubnyakov I.I., 2024

## ВВЕДЕНИЕ

Данные национальных регистров свидетельствуют о росте числа ревизионных эндопротезирований тазобедренного сустава (РЭТС) [1, 2, 3]. Выбор бедренного компонента (БК) для достижения стабильной фиксации является одним из важнейших этапов РЭТС. На сегодняшний день накоплен опыт применения различных типов БК при РЭТС [4, 5, 6, 7, 8].

В 1987 г. Н. Wagner описал применение немодульных конических бедренных компонентов (НКБК) при РЭТС. Бедренный компонент фиксируется в диафизе, коническая геометрия обеспечивает осевую стабильность, а продольные ребра — ротационную [9]. Использование данного БК показало хорошие результаты при РЭТС. Однако значительное проседание ( $\geq 10$  мм) остается одной из проблем после имплантации данного БК [10, 11]. Ряд авторов показали, что проседание НКБК может быть связано со степенью потери костной ткани бедренной кости и плохим заполнением ее канала бедренным компонентом [7, 10, 12]. Исследования результатов использования модульных конических БК указывают на больший риск проседания при бикортикальном контакте БК менее 2 см [13, 14], в то время как бикортикальный контакт менее 2 см как фактор риска проседания для НКБК не был хорошо изучен.

*Цель исследования* — оценка собственного опыта использования немодульных конических бедренных компонентов при ревизионном эндопротезировании тазобедренного сустава для определения частоты и причин повторных ревизий, функциональных результатов, а также факторов, ассоциированных с проседанием немодульных конических бедренных компонентов.

## МАТЕРИАЛ И МЕТОДЫ

### Дизайн исследования

*Критерии включения в исследование:* использование НКБК Wagner Self-Locking (SL) (Zimmer Biomet, США) при РЭТС, а также период наблюдения не менее двух лет. *Критерием исключения* было использование НКБК Wagner SL при первичном тотальном эндопротезировании тазобедренного сустава. В исследование было включено 78 операций РЭТС, выполненных в период с 2008 по 2020 г. одним хирургом. Проведен ретроспективный анализ историй болезни и рентгенограмм. Пациенты были приглашены в клинику для осмотра и выполнения рентгенограмм. С теми, кто не

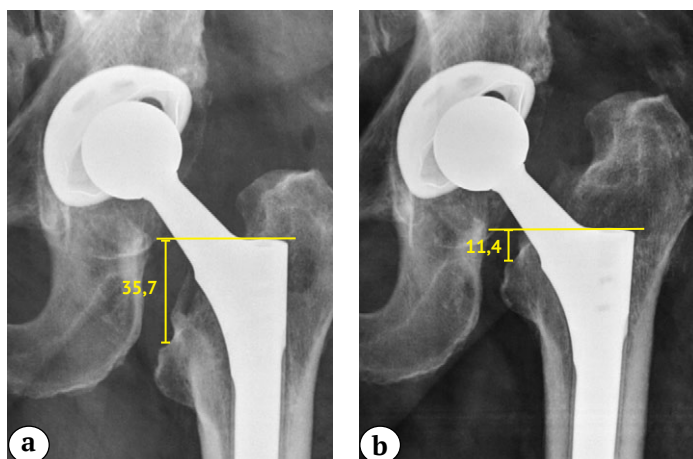
смог приехать в клинику, связывались по телефону и просили прислать рентгенограммы по почте. Средний срок наблюдения составил 5,1 лет: стандартное отклонение (SD) — 2,5; медиана (Me) — 4,9; интерквартильный размах (IQR) (25–75) — 3,8–6,1; минимальное и максимальное значения (min-max) 2,1–14,3.

### Оценка результатов

Мы проанализировали наличие различных осложнений в послеоперационном периоде. Сравнительная оценка функциональных результатов в пред- и послеоперационном периодах проводилась с помощью опросника Oxford Hip Score [15]. Для описания дефектов бедренной кости использовали классификацию Paprosky [16]. Тип перипротезного перелома, являющегося причиной РЭТС, определяли согласно унифицированной классификационной системе [17]. Интраоперационные перипротезные переломы описывались в соответствии с Ванкуверской классификацией [18].

Рентгенографическая оценка использовалась для сравнения положения компонентов в двух временных точках: сразу после операции и на момент выполнения последней рентгенограммы. Проседание БК определялось путем сравнения контрольных точек на бедренной кости и на протезе, которые были хорошо видны на всех рентгенограммах. В качестве ориентира на бедренной кости использовали медиальную точку малого вертела, калькар, проксимальный или дистальный контур малого вертела, серкляжные проволки. В качестве ориентира на протезе использовали вершину плеча БК. Мы проводили линию от контрольной точки на бедренной кости до контрольной точки на протезе. Это вертикальное измерение позволяло вычислять фактическое расстояние, на которое БК проседал по кортикальной кости (рис. 1).

Клинически значимым считалось проседание на 10 мм и более. Бикортикальный контакт определялся как общая длина непосредственного контакта кортикальной пластинки с контуром протеза без рентгенопрозрачной линии на рентгенограмме бедренной кости в переднезадней проекции [13, 14] (рис. 2). Варусно-вальгусное положение БК определялось путем измерения угла между латеральной периостальной поверхностью канала бедренной кости и продольной осью БК [19]. Для оценки точности всех измерений использовался известный диаметр головки бедренной кости.

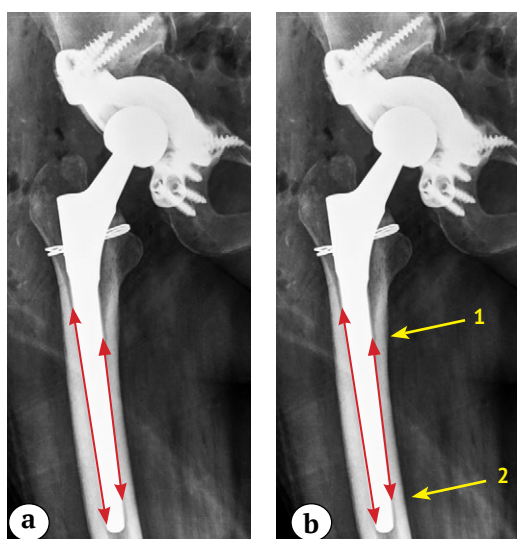


**Рис. 1.** Рентгенограммы левого тазобедренного сустава пациента 64 лет после ревизионной операции:

а — в 1-е сут.;  
 б — через 9 мес.: наблюдается проседание бедренного компонента на 24,3 мм

**Fig. 1.** X-ray images of the left hip of a 64-year-old patient after revision surgery:

а — on day 1;  
 б — in 9 months: 24.3 mm subsidence of the stem is observed



**Рис. 2.** Рентгенограммы правого тазобедренного сустава пациентки 50 лет в 1-е сут. после ревизионной операции:

а — проведены линии, указывающие на контакт бедренного компонента и кортикального слоя бедренной кости с медиальной и латеральной сторон;  
 б — длина бикортикального контакта определялась как общая длина непосредственного контакта кортикальной пластинки с контуром протеза без рентгенопрозрачной линии (стрелки 1 и 2)

**Fig. 2.** X-ray images of the right hip of a 50-year-old patient on day 1 after revision surgery:

а — lines indicate the contact between the femoral component and the cortical layer of the femur on the medial and lateral sides;  
 б — the length of the bicortical contact was defined as the total length of the direct contact between the cortical plate and the contour of the prosthesis without a radiolucent line (arrows 1 and 2)

В течение 5–6 нед. пациентам рекомендовалось использовать костыли и ограничивать осевую нагрузку на оперированную ногу. В период от 6 нед. до 3 мес. пациентам рекомендовали перейти к полной осевой нагрузке на оперированную ногу с использованием костылей или трости.

Средняя длина имплантированных БК составила 235,4 мм (SD — 40,2; Me — 225; IQR — 190–265, min-max — 190–305 мм); диаметр — 16,9 мм

(SD — 2,6; Me — 17; IQR — 15–18; min-max — 14–25). Среднее время операции составило 188,8 мин. (SD — 48,5; Me — 180; IQR — 160,0–271,5; min-max — 100–310), средняя кровопотеря — 605 мл (SD — 330,4; Me — 500; IQR — 400–825; min-max — 150–1600). Характеристики пациентов и особенности хирургического лечения представлены в таблицах 1, 2, 3.

Таблица 1

**Исходные характеристики пациентов**

Показатель	Абс. ч. (%)	M±SD	Me	IQR (25–75)	min-max
Возраст, лет	–	57,1±12,2	58,0	49–65	24–84
Пол					
мужской	26 (33,3)	–	–	–	–
женский	52 (66,7)				
ИМТ, кг/м <sup>2</sup>	–	26,9±4,2	27,1	23,7–28,7	17,8–38,2
Предыдущие операции	–	2,6±19,0	2	1–3	1–11

Здесь и далее: M±SD — среднее±стандартное отклонение; Me — медиана; IQR (25–75) — интерквартильный размах; min-max — минимальное и максимальное значения.

Таблица 2

**Причины ревизий, типы дефектов и перипротезных переломов**

Показатель	Абс. ч. (%)
Причина ревизии	
асептическое расшатывание	31 (39,7)
перипротезная инфекция (второй этап)	33 (42,3)
перипротезный перелом	5 (6,4)
боль после эндопротезирования	2 (2,6)
вывих	1 (1,3)
механическое разрушение	6 (7,7)
Тип дефекта (классификация Paprosky)	
II	16 (20,5)
IIIA	33 (42,3)
IIIB	24 (30,8)
IV	5 (6,4)
Тип перипротезного перелома (унифицированная классификационная система)	
B2	2 (40)
B3	3 (60)

Таблица 3

**Особенности хирургических вмешательств**

Показатель	Абс. ч. (%)
Сторона	
левая	41 (52,6)
правая	37 (47,4)
Объем ревизии	
замена бедренного компонента	19 (24,4)
замена бедренного и вертлужного компонентов	59 (75,6)
Костная пластика бедренной кости	
измельченный трансплантат	5 (50)
структурный трансплантат	5 (50)

**Статистический анализ**

Анализ проводился по клиническим (возраст, вес, пол, количество операций на тазобедренном суставе, предшествующая инфекция, использование аллотрансплантата, длина БК, диаметр БК, предоперационные перипротезные переломы, интраоперационные перипротезные переломы, расширенная остеотомия бедренной кости, тип дефекта бедренной кости) и рентгенологическим (медиально-латеральный бикортикальный контакт БК и варусно-вальгусное отклонение БК) факторам. Распределение на нормальность показателей проверялось с использованием теста Шапиро – Уилка и теста Колмогорова – Смирнова. В случае нормального распределения количественных показателей для анализа результатов несвязанных совокупностей мы использовали тест Стьюдента. Если распределение количественных показателей

отличалось от нормального, для анализа результатов несвязанных совокупностей применялся тест Манна – Уитни, а в случаях анализа результатов связанных совокупностей использовался тест Уилкоксона. Для оценки различий между номинальными переменными использовали тест  $\chi^2$  и точный тест Фишера. В ряде случаев выявлялось отношение шансов (ОШ). В качестве критерия статистической значимости наблюдаемых различий использовалось значение  $p < 0,05$ . Однако при сравнении отдельных категорий у категориальных переменных была применена поправка Бонферрони для значения  $p$ . Таким образом, для интраоперационных перипротезных переломов, перипротезных переломов как причин РЭТС, а также типов дефектов бедренной кости по классификации Paprosky в качестве критериев статистической значимости были определе-

ны значения  $p < 0,01$ ,  $p < 0,025$  и  $p < 0,0125$  соответственно. Статистический анализ проводился с использованием программы Past версии 4.03 (Норвегия) [20].

### РЕЗУЛЬТАТЫ

Из 78 случаев в 14 (17,9%) были выполнены повторные ревизии с удалением БК по следующим причинам: перипротезная инфекция (ППИ) — 7 случаев, асептическое расшатывание бедренного компонента — 5, болевой синдром — 1, механическое разрушение — 1 случай. Средний срок возникновения осложнений составил 31 мес. (SD — 42,5; Me — 15; IQR — 5,0–46,5; min-max — 3–166). Среднее значение проседания БК у всех пациентов составило 1,9 мм (SD — 7,0; Me — 0; IQR — 0–0; min-max — 0,0–37,8). Значительное проседание наблюдалось в 5 (6,4%) случаях. Средняя величина проседания в этой группе пациентов составила 26,5 мм (SD — 8,4; Me — 24,7; IQR — 18,8–35,1; min-max — 18,4–37,8). Все 5 пациентов перенесли повторную ревизию в связи с асептическим расшатыванием бедренного компонента. В 73 (93,6%) случаях проседание было менее 10 мм, среднее проседание составило 0,07 (SD — 0,4; Me — 0; IQR — 0–0; min-max — 0,0–3,3).

Из 73 случаев с проседанием менее 10 мм в 9 (12,3%) имелись осложнения, потребовавшие вы-

полнения повторных ревизий с удалением БК, в 7 случаях по причине ППИ, в одном случае — из-за болевого синдрома и еще в одном наблюдении — из-за механического разрушения БК. У пациентов со значительным проседанием БК значительно чаще встречался бикортикальный контакт менее 2 см по сравнению с группой пациентов с проседанием БК менее 10 мм (табл. 4). Отношение шансов фактора бикортикального контакта менее 2,0 см при сравнении двух групп пациентов составило 15,5 (95% ДИ 1,6–148,9;  $p = 0,017$ ). Наименьшее значение бикортикального контакта выявлено у пациентов с IV типом дефекта бедренной кости — 2,8 см (SD — 2,2; Me — 1,3; IQR — 1,2–4,8; min-max — 1,2–6,3). У пациентов с меньшей потерей бедренной кости мы получили следующие значения бикортикального контакта: дефекты бедренной кости II типа — 5,3 см (SD — 3,1; Me — 6,1; IQR — 2,6–8,2; min-max — 0,0–9,5), дефекты бедренной кости IIIA типа — 4,6 см (SD — 3,7; Me — 4,5; IQR — 0,8–7,5; min-max — 0,0–10,8), дефекты бедренной кости IIIB типа — 5,5 см (SD — 4,0; Me — 4,3; IQR — 2,2–8,6; min-max — 0,0–14,3). Риск возникновения бикортикального контакта менее 2,0 см был выше у пациентов с дефектами бедра IV типа (ОШ = 6,3; 95% ДИ — 0,9–41,5;  $p = 0,048$  для IV типа по сравнению с II, IIIA, IIIB типами).

Таблица 4

#### Анализ влияния различных факторов на проседание бедренного компонента

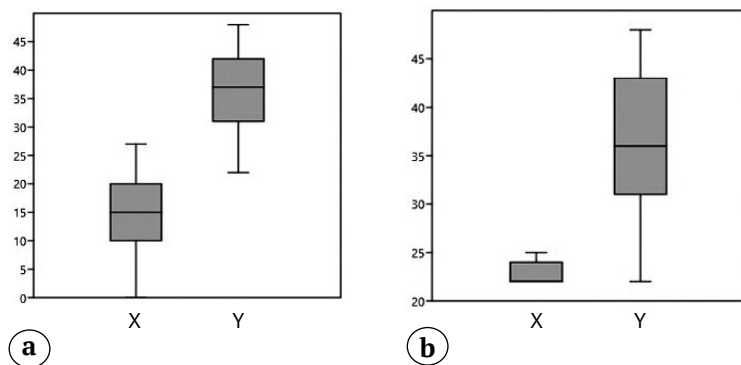
Фактор	Случаи со значительным проседанием БК, $n = 5$	Случаи без значительного проседания БК, $n = 73$	$p$
Возраст, лет	Среднее — 62,4 (SD — 2,6; Me — 62; IQR — 60–65; min-max — от 60 до 66)	Среднее — 56,7 (SD — 11,9; Me — 57; IQR — 52–64; min-max — от 24 до 84)	0,136
ИМТ, кг/м <sup>2</sup>	Среднее — 29,9 (SD — 2,7; Me — 39; IQR — 27,5–31,8; (min-max — от 27,2 до 32,5)	Среднее — 26,5 (SD — 4,6; Me — 26,5; IQR — 23,9–28,5; (min-max — от 17,8 до 38,2)	0,102
Мужской пол	3 (60%)	23 (31%)	0,326
Число вмешательств на тазобедренном суставе	Среднее — 2,4 (SD — 1,9; Me — 1; IQR — 1–4,5; min-max — от 1 до 5)	Среднее — 2,5 (SD — 1,9; Me — 2; IQR — 1–3; min-max — от 1 до 11)	0,835
Наличие инфекции в анамнезе	2 (40%)	31 (42,5%)	1,0
Использование структурных аллографтов	0 (0%)	5 (6,8%)	1,0
Длина БК, мм	Среднее — 249 (SD — 35,8; Me — 225; IQR — 225–285; min-max — от 225 до 305)	Среднее — 232,3 (SD — 41,3; Me — 225; IQR — 190–265; min-max — от 190 до 305)	0,412
Диаметр БК, мм	Среднее — 16,2 (SD — 1,9; Me — 16; IQR — 14,5–18; min-max — от 14 до 19)	Среднее — 17,1 (SD — 2,7; Me — 17; IQR — 15–18; min-max — от 14 до 25)	0,566

Фактор	Случаи со значительным проседанием БК, n = 5	Случаи без значительного проседания БК, n = 73	p
Интраоперационные перипротезные переломы			
A2	0 (0%)	2 (2,7%)	1,0*
A3	0 (0%)	1 (1,4%)	1,0*
B2	0 (0%)	1 (1,4%)	1,0*
B3	1 (20%)	0 (0%)	0,064*
C2	0 (0%)	1 (1,4%)	1,0*
Перипротезные переломы как причина РЭТС			
B2	0 (0%)	2 (2,7%)	1,0**
B3	0 (0%)	3 (4,1%)	1,0**
Расширенная остеотомия бедренной кости	1 (20%)	14 (19,2%)	1,0
Тип дефекта (по классификации Paprosky)			
II	1 (20%)	15 (20,5%)	1,0***
IIIA	2 (40%)	31 (42,5%)	1,0***
IIIB	0 (0%)	24 (32,9%)	0,316***
IV	2 (40%)	3 (4,1%)	0,031***
Медиально-латеральный бикортикальный контакт <2,0 см	4 (80%)	15 (20,5%)	<b>0,011</b>
Варусно-вальгусное положение бедренного компонента, град.	Среднее — 0,32 (SD — 0,3; Me — 0,3; IQR — 0–0,65; min-max — от 0 до 0,8)	Среднее — 0,63 (SD — 0,9; Me — 0,2; IQR — 0–0,9; min-max — от 0,3 до 3,6)	0,874

Статистически значимое p выделено жирным шрифтом. После применения поправки Бонферрони: \* — p<0,01; \*\* — p<0,025; \*\*\* — p<0,0125.

При сравнении показателей Oxford Hip Score наблюдалась статистически значимая разница (p<0,001): до операции (M±SD — 14,5±7,2; Me — 15; IQR — 10–20; min-max — от 0 до 27) и после операции (M±SD — 34,2±7,2; Me — 34; IQR — 28–41; min-max — от 22 до 48). Пациенты со значительным

проседанием БК имели более низкие значения Oxford Hip Score по сравнению с пациентами без значительного проседания — (M±SD — 22,8±1,3; Me — 22; IQR — 22–24; min-max — от 22 до 25) против (M±SD — 36,5±7,1; Me — 36; IQR — 31–43; min-max — от 22 до 48) (рис. 3).



**Рис. 3.** Оценка функционального состояния согласно Oxford Hip Score:

a — до операции (x), после операции (y);  
b — пациенты со значительным проседанием бедренного компонента (x), пациенты без значительного проседания бедренного компонента (y)

**Fig. 3.** The functional status according to the Oxford Hip Score:  
a — preoperative (x), postoperative (y);  
b — patients with significant stem subsidence (x), patients without significant stem subsidence (y)

## ОБСУЖДЕНИЕ

В нашем исследовании оценивались результаты применения НКБК в 78 случаях РЭТС. Было отмечено статистически значимое улучшение функциональных исходов, что согласуется с результатами исследований других авторов [21]. Проседание у всех пациентов составило 1,9 мм. Значительное проседание наблюдалось в 5 (6,4%) случаях. Эти результаты сопоставимы с данными, представленными в других исследованиях [10, 11, 22]. Фактором риска значительного проседания был бикортикальный контакт менее 2 см. S. Tangsataporn с соавторами также выделили бикортикальный контакт менее 2 см в качестве фактора риска значительного проседания, но только для модульных конических БК [13]. P. Moriarty с соавторами также сообщают, что модульные конические БК с бикортикальным контактом менее 2 см характеризуются более высокой частотой значительного проседания [14]. Что касается НКБК, то J. Gutiérrez Del Alamo с соавторами и A. Baktır с соавторами сообщили, что значительное проседание связано с плохим заполнением бедренного канала. По нашему мнению, плохое заполнение бедренного канала может косвенно указывать на недостаточный бикортикальный контакт. Но это лишь предположение, поскольку бикортикальный контакт в этих исследованиях не оценивался [10, 12].

Мы обнаружили, что риск получения бикортикального контакта менее 2 см был выше у пациентов с дефектом бедренной кости IV типа по классификации Paprosky ( $p = 0,048$ ). Таким образом, при дефекте бедренной кости IV типа гораздо сложнее достичь порога бикортикального контакта 2 см, что может привести к значительному проседанию. Опция использования НКБК при данном типе дефекта рассматривалась в исследовании D. Regis с соавторами. Ревизионный БК Wagner SL был имплантирован в 12 (29,3%) случаях из 41 в условиях IV типа дефекта бедренной кости по классификации Paprosky, при этом ни в одном случае не наблюдалось значительного проседания БК [11]. С другой стороны, P. Böhm, O. Bischel отметили положительную связь между дефектами бедренной кости, оцениваемыми как 1B и выше по системе классификации Böhm и Bischel, и проседанием ревизионного БК Wagner SL, однако стоит отметить, что характеристики дефектов бедренной кости согласно этой классификации отличаются от характеристик дефектов бедренной кости согласно классификации Paprosky [7]. Мы считаем, что при дефектах бедренной кости IV типа следует с осторожностью использовать НКБК. Мы хотели бы подчеркнуть, что использование НКБК при других типах дефектов бедренной кости может быть хорошим решением, так как, например, при

дефектах бедренной кости типов IIIA, IIIB и II мы получили значения бикортикального контакта значительно выше порогового значения в 2 см, что в конечном итоге снижает риск значительного проседания.

Мы рекомендуем агрессивное рассверливание, особенно в области пьедестала, для обеспечения адекватного контакта БК с кортикальной костью. Мы также считаем целесообразным выполнять интраоперационные рентгенограммы в переднезадней проекции для оценки достижения порогового бикортикального контакта в 2 см, хотя в нашей когорте пациентов только в нескольких случаях проводился интраоперационный рентгенологический контроль.

Наиболее частой причиной удаления НКБК в исследовании A.J. Clair с соавторами, как и в нашей работе, была ППИ — 4,5% от общего числа наблюдений [23]. Авторы отметили, что более высокая частота ППИ у пациентов с НКБК по сравнению с пациентами, которым были установлены модульные БК, может быть связана с большей средней продолжительностью операции при использовании НКБК —  $193 \pm 66$  мин. против  $163 \pm 78$  мин. Среднее время операции с использованием НКБК в нашем исследовании было меньше по сравнению с данными A.J. Clair с соавторами и составило 188,8 мин. В то же время в 5 из 7 случаев, когда ревизионный БК Wagner SL был удален из-за ППИ, пациенты ранее перенесли вмешательства на тазобедренном суставе из-за ППИ. По нашему мнению, развитие ППИ у этих пациентов может быть связано не только с длительностью ревизионного вмешательства, но и с наличием инфекционных осложнений в анамнезе.

## Ограничения исследования

Наше исследование является ретроспективным, мы не располагаем полными данными по каждому пациенту в отдельные временные точки. Все операции выполнялись одним хирургом.

## ЗАКЛЮЧЕНИЕ

Использование немодульных конических бедренных компонентов при ревизионном эндопротезировании тазобедренного сустава показывает хорошие результаты в отношении частоты повторных ревизий и функциональных показателей. Наиболее частыми причинами повторных ревизий с удалением немодульных конических бедренных компонентов были перипротезная инфекция и асептическое расшатывание. У всех пациентов со значительным проседанием немодульных конических бедренных компонентов была выполнена повторная ревизия по причине асептического расшатывания. Бикортикальный контакт менее 2,0 см являлся фактором риска значительного



проседания немодульных конических бедренных компонентов. Риск возникновения бикортикального контакта менее 2,0 см был выше у пациентов с дефектами бедра IV типа, поэтому при данном

типе дефекта рекомендуется использовать немодульные конические бедренные компоненты с осторожностью или рассматривать другие варианты реконструкции бедра.

## ДОПОЛНИТЕЛЬНАЯ ИНФОРМАЦИЯ

**Источник финансирования.** Авторы заявляют об отсутствии внешнего финансирования при проведении исследования.

**Возможный конфликт интересов.** Авторы декларируют отсутствие явных и потенциальных конфликтов интересов, связанных с публикацией настоящей статьи.

**Этическая экспертиза.** Не применима.

**Информированное согласие на публикацию.** Авторы получили письменное согласие пациентов на участие в исследовании и публикацию результатов.

## DISCLAIMERS

**Funding source.** This study was not supported by any external sources of funding.

**Disclosure competing interests.** The authors declare that they have no competing interests.

**Ethics approval.** Not applicable.

**Consent for publication.** The authors obtained written consent from patients to participate in the study and publish the results.

## ЛИТЕРАТУРА [REFERENCES]

- Furnes O.G.J., Hallan G., Visnes H., Gundersen T., Fenstad A.M., Dybvik E. et al. Annual Report Norwegian National Advisory Unit on Arthroplasty and Hip Fractures. Bergen: Health Bergen H.F.; 2021:2021.
- Kärrholm J., Rogmark C., Naucler E., Nätman J., Vinblad J., Mohaddes M. et al. Swedish Hip Arthroplasty Register Annual report 2019. Available from: [https://registercentrum.blob.core.windows.net/shpr/r/VGR\\_Annual-report\\_SHAR\\_2019\\_EN\\_Digital-pages\\_FINAL-ryxaMBUWZ.pdf](https://registercentrum.blob.core.windows.net/shpr/r/VGR_Annual-report_SHAR_2019_EN_Digital-pages_FINAL-ryxaMBUWZ.pdf).
- Шубняков И.И., Риахи А., Денисов А.О., Короткин А.А., Алиев А.Г., Вебер Е.В. и др. Основные тренды в эндопротезировании тазобедренного сустава на основании данных регистра артропластики НМИЦ ТО им. П.П. Вредена с 2007 по 2020 г. *Травматология и ортопедия России*. 2021;27(3):119-142. doi: 10.21823/2311-2905-2021-27-3-119-142.
- Shubnyakov I.I., Riahi A., Denisov A.O., Korytkin A.A., Aliev A.G., Veber E.V. et al. The Main Trends in Hip Arthroplasty Based on the Data in the Vreden's Arthroplasty Register from 2007 to 2020. *Traumatology and Orthopedics of Russia*. 2021;27(3):119-142. (In Russian). doi: 10.21823/2311-2905-2021-27-3-119-142.
- Hamilton W.G., Cashen D.V., Ho H., Hopper R.H. Jr., Engh C.A. Extensively porous-coated stems for femoral revision: a choice for all seasons. *J Arthroplasty*. 2007; 22(4 Suppl 1):106-110. doi: 10.1016/j.arth.2007.01.002.
- Cameron H.U. The long-term success of modular proximal fixation stems in revision total hip arthroplasty. *J Arthroplasty*. 2002;17(4 Suppl 1):138-141. doi: 10.1054/arth.2002.32462.
- Ovesen O., Emmeluth C., Hofbauer C., Overgaard S. Revision total hip arthroplasty using a modular tapered stem with distal fixation: good short-term results in 125 revisions. *J Arthroplasty*. 2010;25(3):348-354. doi: 10.1016/j.arth.2008.11.106.
- Böhm P., Bischel O. Femoral revision with the Wagner SL revision stem: evaluation of one hundred and twenty-nine revisions followed for a mean of 4.8 years. *J Bone Joint Surg Am*. 2001;83(7):1023-1031.
- Ornstein E., Linder L., Ranstam J., Lewold S., Eisler T., Torper M. Femoral impaction bone grafting with the Exeter stem – the Swedish experience: survivorship analysis of 1305 revisions performed between 1989 and 2002. *J Bone Joint Surg Br*. 2009;91(4):441-446. doi: 10.1302/0301-620X.91B4.21319.
- Wagner H. Revision prosthesis for the hip joint in severe bone loss. *Orthopade*. 1987;16(4):295-300. (In German).
- Baktir A., Karaaslan F., Gencer K., Karaoğlu S. Femoral Revision Using the Wagner SL Revision Stem: A Single-Surgeon Experience Featuring 11-19 Years of Follow-Up. *J Arthroplasty*. 2015;30(5):827-834. doi: 10.1016/j.arth.2014.12.024.
- Regis D., Sandri A., Bonetti I., Braggion M., Bartolozzi P. Femoral revision with the Wagner tapered stem: a ten- to 15-year follow-up study. *J Bone Joint Surg Br*. 2011;93(10):1320-1326. doi: 10.1302/0301-620X.93B10.25927.
- Gutiérrez Del Alamo J., Garcia-Cimbrello E., Castellanos V., Gil-Garay E. Radiographic bone regeneration and clinical outcome with the Wagner SL revision stem: a 5-year to 12-year follow-up study. *J Arthroplasty*. 2007;22(4):515-524. doi: 10.1016/j.arth.2006.04.029.
- Tangsataporn S., Safir O.A., Vincent A.D., Abdelbary H., Gross A.E., Kuzyk P.R. Risk Factors for Subsidence of a Modular Tapered Femoral Stem Used for Revision Total Hip Arthroplasty. *J Arthroplasty*. 2015;30(6):1030-1034. doi: 10.1016/j.arth.2015.01.009.
- Moriarty P., Sheridan G.A., Wong L., Guerin S., Gul R., Harty J.A. Bicortical Contact Predicts Subsidence of Modular Tapered Stems in Revision Total Hip Arthroplasty. *J Arthroplasty*. 2020;35(8):2195-2199. doi: 10.1016/j.arth.2020.03.047.
- Dawson J., Fitzpatrick R., Carr A., Murray D. Questionnaire on the perceptions of patients about total hip replacement. *J Bone Joint Surg Br*. 1996;78-B:185-190. doi: 10.1302/0301-620X.78B2.0780185.
- Weeden S.H., Paprosky W.G. Minimal 11-year follow-up of extensively porous-coated stems in femoral revision total hip arthroplasty. *J Arthroplasty*. 2002;17(4 Suppl 1): 134-137. doi: 10.1054/arth.2002.32461.
- Duncan C.P., Haddad F.S. The Unified Classification System (UCS): improving our understanding of periprosthetic fractures. *Bone Joint J*. 2014;96-B(6):713-716. doi: 10.1302/0301-620X.96B6.34040.

18. Masri B.A., Meek R.M., Duncan C.P. Periprosthetic fractures evaluation and treatment. *Clin Orthop Relat Res.* 2004;(420):80-95. doi: 10.1097/00003086-200403000-00012.
19. Callaghan J.J., Salvati E.A., Pellicci P.M., Wilson P.D. Jr., Ranawat C.S. Results of revision for mechanical failure after cemented total hip replacement, 1979 to 1982. A two to five-year follow-up. *J Bone Joint Surg Am.* 1985;67(7):1074-1085.
20. Hammer Ø., Harper D.A.T., Ryan P.D. PAST: Paleontological statistics software package for education and data analysis past: paleontological statistics software package for education and data analysis. *Palaeontol Electron.* 2001;4:1-9.
21. Sandiford N.A., Garbuz D.S., Masri B.A., Duncan C.P. Nonmodular tapered fluted titanium stems osseointegrate reliably at short term in revision THAs. *Clin Orthop Relat Res.* 2017;475(1):186-192. doi: 10.1007/s11999-016-5091-x.
22. Huang Y., Zhou Y., Shao H., Gu J., Tang H., Tang Q. What is the difference between modular and nonmodular tapered fluted titanium stems in revision total hip arthroplasty. *J Arthroplasty.* 2017;32(10):3108-3113. doi: 10.1016/j.arth.2017.05.021.
23. Clair A.J., Cizmici Z., Vigdorichik J.M., Poultsides L.A., Schwarzkopf R., Rathod P.A. et al. Nonmodular Stems Are a Viable Alternative to Modular Stems in Revision Total Hip Arthroplasty. *J Arthroplasty.* 2019;34(7S): S292-S296. doi: 10.1016/j.arth.2019.03.007.

#### Сведения об авторах

✉ Дзжавдов Алисагиб Аббасович – канд. мед. наук  
Адрес: Россия, 195427, г. Санкт-Петербург,  
ул. Академика Байкова, д. 8  
<https://orcid.org/0000-0002-6745-4707>  
e-mail: alisagib.dzhavadov@mail.ru

Тихилов Рашид Муртузалиевич — д-р мед. наук,  
профессор, чл.-кор. РАН  
<https://orcid.org/0000-0003-0733-2414>  
e-mail: rtikhilov@gmail.com

Артур Викторович Копцов  
<https://orcid.org/0000-0002-4353-4710>  
e-mail: avkoptsov@gmail.com

Филонов Павел Владимирович  
<https://orcid.org/0000-0001-7758-0128>  
e-mail: drpavelfilonov@gmail.com

Курбанова Саида Минкаловна  
<https://orcid.org/0009-0004-5825-5548>  
e-mail: angelina6791@list.ru

Шубняков Игорь Иванович — д-р мед. наук  
<https://orcid.org/0000-0003-0218-3106>  
e-mail: shubnyakov@mail.ru

#### Authors' information

✉ Alisagib A. Dzhavadov — Cand. Sci. (Med.)  
Address: 8, Akademika Baykova st., St. Petersburg, 195427,  
Russia  
<https://orcid.org/0000-0002-6745-4707>  
e-mail: alisagib.dzhavadov@mail.ru

Rashid M. Tikhilov — Dr. Sci. (Med.), Professor  
<https://orcid.org/0000-0003-0733-2414>  
e-mail: rtikhilov@gmail.com

Artur V. Koptsov  
<https://orcid.org/0000-0002-4353-4710>  
e-mail: avkoptsov@gmail.com

Pavel V. Filonov  
<https://orcid.org/0000-0001-7758-0128>  
e-mail: drpavelfilonov@gmail.com

Saida M. Kurbanova  
<https://orcid.org/0009-0004-5825-5548>  
e-mail: angelina6791@list.ru

Igor I. Shubnyakov — Dr. Sci. (Med.)  
<https://orcid.org/0000-0003-0218-3106>  
e-mail: shubnyakov@mail.ru