



Научная статья
УДК 616.718.41-021.4-089
<https://doi.org/10.17816/2311-2905-17408>

Сравнительная оценка результатов оперативного лечения пациентов с асептическим некрозом головки бедренной кости ранних стадий

Г.П. Котельников¹, Д.С. Кудашев¹, С.Д. Зуев-Ратников¹, И.С. Шорин²,
В.Г. Асатрян¹, А.А. Князев¹

¹ ФГБОУ ВО «Самарский государственный медицинский университет» Минздрава России, г. Самара, Россия

² ФКУЗ «Главный клинический госпиталь Министерства внутренних дел Российской Федерации», г. Москва, Россия

Реферат

Актуальность. Наблюдающийся резкий рост пациентов с АНГБК, ассоциированным с перенесенной новой коронавирусной инфекцией COVID-19, определяет необходимость поиска новых эффективных стратегий оперативного лечения, позволяющих получить долгосрочные положительные результаты.

Цель — провести сравнительную оценку результатов оперативного лечения пациентов с асептическим некрозом головки бедренной кости ранних стадий с применением разных способов core-декомпрессии и костной аутопластики головки бедренной кости.

Материал и методы. Проведен сравнительный анализ результатов лечения пациентов с ранними стадиями асептического некроза головки бедренной кости. Пациенты были распределены по способу лечения на две группы: контрольную и основную. В контрольной группе ($n = 19$) оперативное лечение проводили способом открытой декомпрессии и костной аутопластики головки бедренной кости, используя технику М.Р. Rosenwasser “light bulb”. В основную группу ($n = 17$) вошли пациенты, хирургическое лечение которым выполняли с применением разработанного способа комбинированной импакционной аутопластики головки бедренной кости. Клинико-функциональную оценку результатов лечения выполняли с помощью опросника Harris Hip Score (HHS) и шкалы Western Ontario and McMaster University Osteoarthritis Index (WOMAC). Оценка проводили до операции и на сроках 3, 6 и 12 мес. после оперативного вмешательства.

Результаты. Проведенный сравнительный анализ показал статистически значимую разницу клинико-функциональных результатов после оперативного лечения у пациентов контрольной и основной групп на всех сроках наблюдения. Изменение показателей Harris Hip Score в виде Me (Q1;Q3) у пациентов контрольной и основной групп на сроках наблюдения 3, 6 и 12 мес. составило 77,0 (68,0;84,0) и 82,0 (75,0;91,0), $p = 0,001$; 79,0 (69,0;85,0) и 88,0 (79,0;95,0), $p < 0,001$; 81,0 (71,0;86,0) и 90,0 (85,0;92,0), $p < 0,001$ соответственно. По шкале WOMAC была выявлена следующая динамика показателей на тех же сроках наблюдения: 30,0 (25,0;35,0) и 25,0 (21,0;32,0), $p = 0,002$; 27,0 (22,0;33,0) и 20,0 (17,0;27,0), $p < 0,001$; 24,0 (17,0;30,0) и 15,0 (13,0;24,0), $p < 0,001$.

Заключение. Сравнительная оценка эффективности открытой core-декомпрессии с костной аутопластикой дефекта головки бедренной кости по способу “light bulb” и закрытой внутриочаговой резекции очага некроза с комбинированной импакционной пластикой головки бедренной кости показала, что минимальное травмирование пара- и интраартикулярных тканей при выполнении доступа к зоне патологического очага и проведения основных этапов операции позволяет достичь лучших клинико-функциональных результатов и создать оптимальные условия для процессов ремоделирования в зоне остеопластики.

Ключевые слова: асептический некроз головки бедренной кости, АНГБК, core-декомпрессия, костная пластика.

Для цитирования: Котельников Г.П., Кудашев Д.С., Зуев-Ратников С.Д., Шорин И.С., Асатрян В.Г., Князев А.А. Сравнительная оценка результатов оперативного лечения пациентов с асептическим некрозом головки бедренной кости ранних стадий. *Травматология и ортопедия России*. 2024;30(1):52-65. <https://doi.org/10.17816/2311-2905-17408>.

Кудашев Дмитрий Сергеевич; e-mail: dmitrykudashew@mail.ru

Рукопись получена: 25.10.2023. Рукопись одобрена: 26.01.2024. Статья опубликована онлайн: 15.02.2024.

© Котельников Г.П., Кудашев Д.С., Зуев-Ратников С.Д., Шорин И.С., Асатрян В.Г., Князев А.А., 2024



Comparative Assessment of Surgical Treatment Results of Patients with Early-Stage Avascular Necrosis of the Femoral Head

Gennadiy P. Kotelnikov¹, Dmitry S. Kudashev¹, Sergey D. Zuev-Ratnikov¹, Ivan S. Shorin², Vardan G. Asatryan¹, Andrey A. Knyazev¹

¹ Samara State Medical University, Samara, Russia

² Main Clinical Hospital of the Ministry of Internal Affairs of the Russian Federation, Moscow, Russia

Abstract

Background. The observed sharp increase in patients with avascular necrosis of the femoral head (ANFH) associated with a new COVID-19 infection determines the need to find some new effective strategies for surgical treatment to achieve long-term positive results.

Aim of the study is to make a comparative assessment of surgical treatment results of patients with early-stage avascular necrosis of the femoral head using different techniques of core decompression and autogenous bone grafting of the femoral head.

Methods. We performed a comparative analysis of the treatment results of patients with early stages of ANFH. The patients were divided by the treatment method into two groups: control and main. Surgical treatment in the control group (n = 19) consisted of an open decompression and autogenous bone grafting of the femoral head using the Rosenwasser's "light bulb" technique. The main group (n = 17) included the patients who had undergone the developed combined impaction autografting of the femoral head. Clinical and functional assessment of the treatment results was performed using the Harris Hip Score (HHS) questionnaire and the Western Ontario and McMaster University Osteoarthritis Index (WOMAC) score. Assessment was performed preoperatively and at 3, 6, and 12 months postoperatively.

Results. The performed comparative analysis showed statistically significant difference in clinical and functional results after operative treatment in patients of the control and the main groups at all follow-ups. Change of the HHS values presented as Me (Q1;Q3) in patients of both groups at 3, 6 and 12 months was 77.0 (68.0;84.0) and 82.0 (75.0;91.0), p = 0.001; 79.0 (69.0;85.0) and 88.0 (79.0;95.0), p<0.001; 81.0 (71.0;86.0) and 90.0 (85.0;92.0), p<0.001, respectively. According to the WOMAC, the following dynamics was revealed for the same values: 30.0 (25.0;35.0) and 25.0 (21.0;32.0), p = 0.002; 27.0 (22.0;33.0) and 20.0 (17.0;27.0), p<0.001; 24.0 (17.0;30.0) and 15.0 (13.0;24.0), p<0.001.

Conclusion. Comparative assessment of efficacy of the open core decompression with autogenous bone grafting of the femoral head defect using the light bulb technique and closed intralesional resection of necrosis focus with combined impaction grafting of the femoral head showed that the minimal damage to para- and intraarticular tissues when performing the approach to the area of the pathological focus and the main stages of the operation allows to achieve the best clinical and functional results and create optimal conditions for bone remodeling in the grafting area.

Keywords: avascular necrosis of the femoral head, core decompression, bone grafting.

Cite as: Kotelnikov G.P., Kudashev D.S., Zuev-Ratnikov S.D., Shorin I.S., Asatryan V.G., Knyazev A.A. Comparative Assessment of Surgical Treatment Results of Patients with Early-Stage Avascular Necrosis of the Femoral Head. *Traumatology and Orthopedics of Russia*. 2024;30(1):52-65. (In Russian). <https://doi.org/10.17816/2311-2905-17408>.

✉ Dmitry S. Kudashev; e-mail: dmitrykudashew@mail.ru

Submitted: 25.10.2023. Accepted: 26.01.2024. Published Online: 15.02.2024.

© Kotelnikov G.P., Kudashev D.S., Zuev-Ratnikov S.D., Shorin I.S., Asatryan V.G., Knyazev A.A., 2024

ВВЕДЕНИЕ

Асептический некроз головки бедренной кости (АНГБК) представляет собой ортопедическую патологию с до конца не выясненной этиологией, патогенез которой заключается в нарушении микроциркуляции в области головки и шейки бедренной кости с последующей гибелью остеоцитов и развитием деструкции костной ткани. АНГБК поражает в основном лиц мужского пола, преимущественно молодого и среднего возрастов, относящихся к наиболее трудоспособной группе населения. Заболевание в течение короткого периода времени от своего дебюта приводит к коллапсу головки бедренной кости, нарушению биомеханики тазобедренного сустава и в конечном счете к развитию терминального остеоартроза [1, 2, 3, 4].

Необходимо сказать, что в настоящее время наблюдается резкий рост числа пациентов с АНГБК, что связано с распространением COVID-19/long-COVID-19 и ассоциировано как с патогенетическими механизмами течения новой коронавирусной инфекции, так и с особенностями ее медикаментозной терапии, включающей системное применение высоких доз глюкокортикостероидов [5, 6].

Несмотря на разработанный и применяемый протокол комплексного консервативного лечения при этой патологии, его результаты далеко не всегда удовлетворяют пациентов и врачей, что связано, с одной стороны, с агрессивностью течения заболевания, а с другой — с высокими запросами больных к функциональному состоянию сустава. Именно поэтому сегодня крайне актуальным направлением оперативного лечения пациентов этой категории становится органосохраняющая (суставосберегающая) хирургия, позволяющая не только сохранить сустав, но и обеспечить коррекцию основных звеньев патологических процессов асептического остеонекроза.

Среди органосохраняющих операций патогенетически наиболее обоснованными являются комбинированные операции, включающие core-декомпрессию головки бедренной кости и последующее замещение пострезекционного дефекта с помощью того или иного способа костной аутопластики. Сочетание указанных этапов и использование собственной костной ткани в качестве пластического материала обеспечивают не только устранение патологического очага и снижение внутрикостного давления в области головки бедренной кости, но и условия для ремоделирования и ревазуляризации костной ткани в зоне поражения, восстановления опорной функции головки бедренной кости и предотвращения дальнейшего развития ее коллапса [7, 8, 9, 10, 11, 12]. При этом сравнительная оценка результатов применения способов открытой core-декомпрессии с костной аутопластикой дефекта головки бедренной кости

и закрытой внутриочаговой резекции головки бедренной кости с костной аутопластикой представляет собой важную задачу, решение которой позволит обосновать оптимальный вариант оперативного лечения.

Цель работы — провести сравнительную оценку результатов оперативного лечения пациентов с асептическим некрозом головки бедренной кости ранних стадий с применением разных способов core-декомпрессии и костной аутопластики головки бедренной кости.

МАТЕРИАЛ И МЕТОДЫ

Для достижения поставленной в работе цели нами был проведен сравнительный анализ результатов хирургического лечения пациентов с ранними стадиями асептического некроза головки бедренной кости, проходивших стационарное лечение в травматолого-ортопедическом отделении Клиник ФГБОУ ВО «СамГМУ» Минздрава России с 2019 по 2021 г. включительно.

Дизайн исследования

Было проведено неослепленное рандомизированное клиническое исследование в параллельных группах, соответствующих способу оперативного лечения. Дизайн исследования был разработан в соответствии с рекомендациями CONSORT 2010 (CONsolidated Standards Of Reporting Trials) [13, 14].

В работу вошел анализ результатов лечения 36 пациентов.

Критерии включения в исследование: пол — любой; возраст — до 50 лет; верифицированный АНГБК II и IIIa стадий по ARCO (Association Research Circulation Osseous) [15]; односторонний характер поражения.

Критериями не включения в исследование являлись: верифицированный АНГБК IIIb и IV стадий (по ARCO); двустороннее поражение; остеоартроз тазобедренного сустава; наличие декомпенсированной соматической патологии; беременность; алиментарно-конституциональное ожирение выше II степени (ИМТ >39,9 кг/м²); наличие верифицированной системной ревматологической патологии; переломы проксимального отдела бедренной кости в анамнезе.

Вышеуказанным критериям включения соответствовали все 36 пациентов, результаты лечения которых удалось проследить на всех сроках наблюдения согласно дизайну исследования.

Все пациенты путем стратифицированной (послойной) рандомизации были распределены в зависимости от способа хирургического лечения на две группы — контрольную и основную. Стратификацию осуществляли распределением пациентов по группам с учетом следующих факторов:

пол, возраст, стадия асептического некроза и длительность заболевания. Стратифицированная рандомизация пациентов по группам представлена в таблице 1.

Выделенные группы статистически значимых различий по вышеуказанным признакам не имели.

В контрольной группе ($n = 19$) оперативное лечение проводили способом открытой декомпрессии и костной аутопластики головки бедренной кости, используя предложенную М.Р. Rosenwasser технику “light bulb” [16]. Основные этапы операции выполняли следующим образом. Осуществляли переднебоковой доступ к тазобедренному суставу. Переднюю стенку капсулы сустава Т-образно рассекали и брали на держалки. Визуально оценивали суставную поверхность головки бедренной кости. Далее, не производя вывих в тазобедренном суставе, под контролем электронно-оптического преобразователя (ЭОП) на границе гиалинового хряща головки бедренной кости формировали «окно», через которое выполняли иссечение очага остеонекроза. После этого в области большого вертела производи-

ли забор костной ткани, из которой формировали свободный структурно-губчатый аутотрансплантат необходимых формы и размера. В завершении операции выполняли костную аутопластику головки бедренной кости сформированным аутотрансплантатом, который по методике press-fit вводили в область пострезекционного дефекта.

В ряде случаев, при использовании костных трансплантатов больших размеров, выполняли их дополнительную фиксацию с помощью биодеградируемых имплантатов — пинов ActivaPin™ (Bioretec Ltd.) (рис. 1).

В основную группу ($n = 17$) вошли пациенты, хирургическое лечение которым выполняли с применением разработанного в клинике и на кафедре травматологии, ортопедии и экстремальной хирургии им. акад. РАН А.Ф. Краснова СамГМУ способа комбинированной импакционной аутопластики головки бедренной кости (патент РФ на изобретение № 2583577 от 13.04.2016). Суть способа состоит в проведении миниинвазивной внутриочаговой резекции головки бедренной

Таблица 1

Стратифицированная рандомизация пациентов по группам

Признак		Контрольная группа ($n = 19$)	Основная группа ($n = 17$)	p
Пол	Мужской	14 (73,7%)	13 (76,4%)	0,531
	Женский	5 (26,3%)	4 (23,6%)	
Возраст, лет	18–29	5 (26,3%)	4 (23,6%)	0,668
	30–39	8 (42,1%)	9 (52,9%)	
	40–49	6 (31,6%)	4 (23,5%)	
Длительность заболевания	<12 мес.	11 (57,9%)	8 (47,1%)	0,765
	12–24 мес.	8 (42,1%)	9 (52,9%)	
Стадия АНГБК	II	11 (57,9%)	9 (52,9%)	0,566
	IIIa	8 (42,1%)	8 (47,1%)	

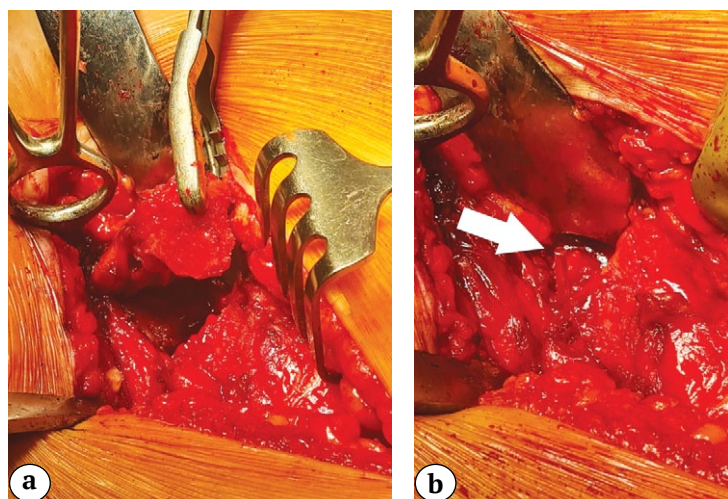


Рис. 1. Этап операции — введение и фиксация костного аутотрансплантата в области пострезекционного дефекта головки бедренной кости с помощью биодеградируемых пинов: а — вид костного аутотрансплантата перед введением в область дефекта; б — вид фиксирующего пина в операционной ране после его установки (указан стрелкой)

Fig. 1. Stage of the surgery — introduction and fixation of the bone autograft in the area of the postresection defect of the femoral head using bioabsorbable pins: a — view of the bone autograft before insertion into the defect area; b — view of the pin fixed in the surgical wound after its insertion (indicated by arrow)

кости и использовании костной ткани, полученной в процессе формирования канала к зоне остеонекроза, для замещения дефекта, а также в применении мышечной аутопластики несвободным ауто-трансплантатом из средней ягодичной мышцы. Это позволяет уйти от дополнительной травматизации костной ткани области проксимального отдела бедренной кости (или крыла подвздошной кости), ассоциированной с забором костной ткани, и обеспечить оптимальные условия для процессов ремоделирования в области трансплантации.

Этапы операции выполняли следующим образом. Линейным разрезом кожи и рассечением глубже лежащих мягких тканей осуществляли доступ к области большого вертела бедренной кости. Далее под ЭОП-контролем с помощью полой фрезы диаметром 6 мм формировали костный канал, проходящий через межвертельную зону, шейку и головку бедренной кости непосредственно к очагу поражения в последней (рис. 2).

Полученную костную ткань, удаленную из полости фрезы, сохраняли, механически измельчали и формировали из нее костный ауто-трансплантат (рис. 3).

Для реализации следующего этапа хирургического вмешательства использовали разработанный нами хирургический инструментарий — фрезу для внутриочаговой резекции костной ткани (Патент РФ на полезную модель № 171951 от 10.01.2017) (рис. 4).

При помощи данного инструмента под контролем ЭОП выполняли последовательную резекцию головки бедренной кости в области патологического очага, объем которой контролировали углом раскрытия режущих лопастей (рис. 5).

После удаления некротического очага переходили к этапу костной аутопластики — подготовленный ранее костный ауто-трансплантат импактировали в зону костного дефекта головки бедренной кости (рис. 6).

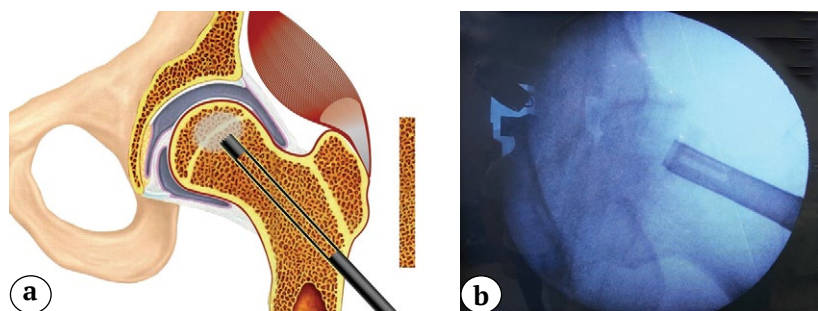


Рис. 2. Этап операции — формирование костного канала к очагу остеонекроза в головке бедренной кости: а — схематическое изображение этапа операции; б — интраоперационный ЭОП-контроль формирования внутрикостного канала

Fig. 2. Stage of the surgery — formation of a bone canal to the osteonecrosis focus in the femoral head: а — scheme of the stage; б — intraoperative fluoroscopy control of intraosseous canal being formed

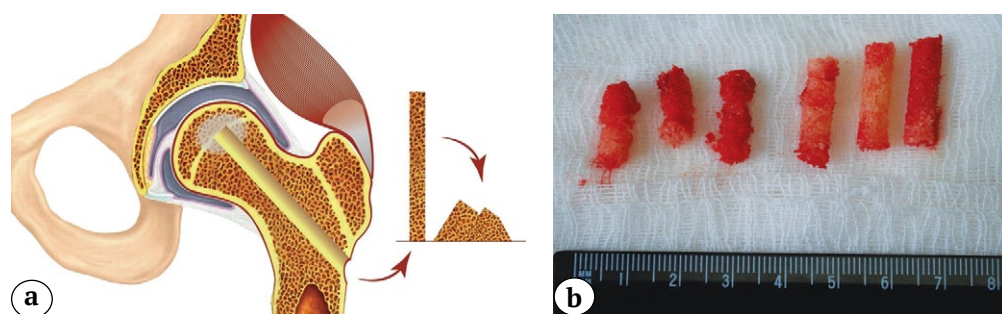


Рис. 3. Этап операции — формирование костного ауто-трансплантата: а — схематическое изображение этапа операции; б — интраоперационный вид костной ткани, полученной в результате формирования канала

Fig. 3. Stage of the surgery — formation of the bone autograft: а — scheme of the stage; б — intraoperative view of the bone tissue obtained as a result of the canal formation



Рис. 4. Вид фрезы для внутриочаговой резекции костной ткани с раскрытыми режущими лопастями (указаны стрелками)

Fig. 4. Cutter for intralesional bone tissue resection with opened cutting blades (indicated by arrows)

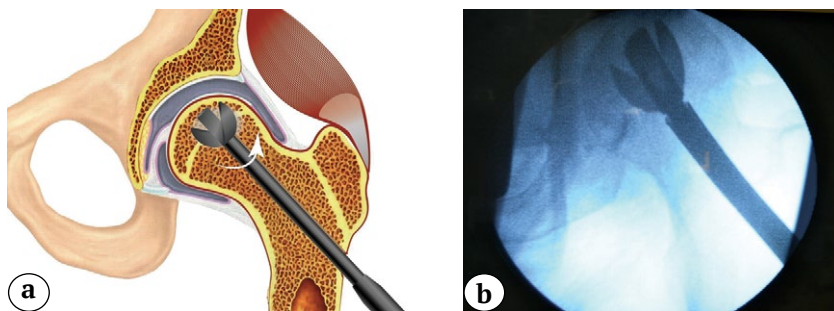


Рис. 5. Этап операции — внутриочаговая резекция головки бедренной кости с помощью разработанной фрезы: а — схематическое изображение этапа операции; б — интраоперационное изображение ЭОП-контроля выполнения этапа внутриочаговой резекции головки бедренной кости

Fig. 5. Stage of the surgery — intralesional resection of the femoral head using the developed cutter: а — scheme of the stage; б — intraoperative fluoroscopy control image of the intralesional resection of the femoral head

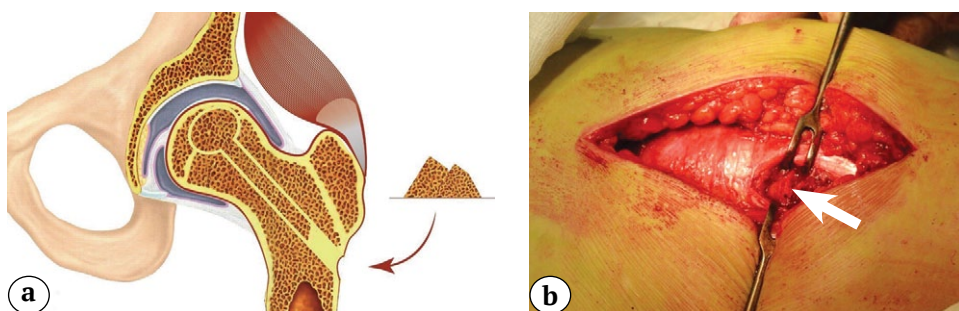


Рис. 6. Этап операции — костная аутопластика пострезекционного дефекта головки бедренной кости: а — схема этапа операции; б — интраоперационный вид импактируемого костного аутографта в канале (указан стрелкой)

Fig. 6. Stage of the surgery — autogenous bone grafting of the postresection defect of the femoral head: а — scheme of the stage; б — intraoperative view of the impacted bone autograft in the canal (indicated by arrow)

Далее из этого же оперативного доступа выполняли выделение средней ягодичной мышцы, из волокон задней порции которой формировали несвободный мышечный трансплантат длиной 5–6 см и шириной около 1,5 см с сохранением места прикрепления к большому вертелу (рис. 7).

Завершающим этапом операции выполняли миопластику: вводили мышечный аутографт в дистальный отдел внутрикостного канала межвертельной области и шейки бедренной кости с последующей трансоссальной фиксацией (рис. 8).

Протокол послеоперационного ведения пациентов обеих клинических групп был идентичен. Оперированную нижнюю конечность не иммобилизовали; опорную нагрузку ограничивали на 12 нед. со дня операции, при этом амплитудные движения в тазобедренном суставе разрешали с первых суток после операции. Протокол периоперационного медикаментозного лечения у всех пациентов обеих групп был идентичен.

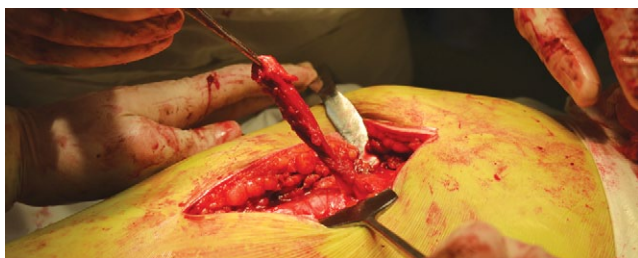


Рис. 7. Вид мышечного трансплантата из средней ягодичной мышцы в операционной ране

Fig. 7. View of the muscle graft from the gluteus medius muscle in the surgical wound

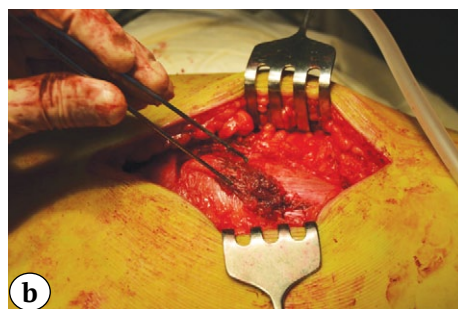
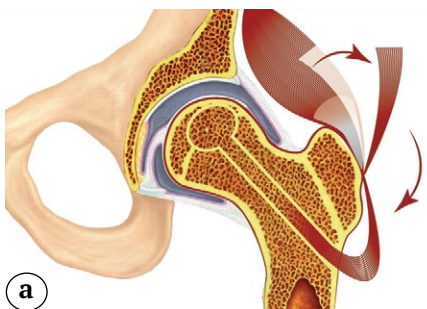


Рис. 8. Этап операции — миопластика дистальной области костного канала:

a — схема этапа операции;

b — вид мышечного аутографта после его фиксации у зоны вхождения в костный канал

Fig. 8. Stage of the surgery — myoplasty of the distal region of the bone canal:

a — scheme of the stage;

b — view of the muscle autograft after its fixation at the bone canal entry zone

Клинико-функциональную оценку результатов лечения выполняли с помощью опросника Харриса для тазобедренного сустава (Harris Hip Score, HHS) и шкалы оценки остеоартрита университетов Западного Онтарио и МакМастера (Western Ontario and McMaster University Osteoarthritis Index, WOMAC) [17]. Оценку проводили до операции и в сроки 3, 6 и 12 мес. после оперативного вмешательства.

Кроме этого, для анализа динамики патологического процесса в области проведенной операции, а также с целью объективизации оценки структурных изменений в области головки бедренной кости в прооперированном тазобедренном суставе всем пациентам на сроках 6 и 12 мес. после операции выполняли рентгенограммы пораженного сустава, КТ и МРТ.

Статистический анализ

Сравнение результатов между группами были выполнены на основе непараметрического критерия Манна–Уитни–Вилкоксона. Критические значения уровня статистической значимости при проверке нулевой гипотезы принимали равными $p < 0,05$. Соответствие распределения данных нормальному закону проверяли на основе теста Шапиро–Уилка. Количественные данные описывали с помощью медианы и квартилей $Me (Q1; Q3)$, минимума и максимума (min, max). Качественные данные описывали с помощью абсолютных и относительных частот. Статистическую обработ-

ку проводили с помощью программы IBM SPSS Statistics 25 PS.

РЕЗУЛЬТАТЫ

Показатели значений шкалы WOMAC и опросника Harris Hip Score у пациентов обеих групп на всех сроках наблюдения представлены в таблице 2.

Визуализация динамики показателей шкалы WOMAC и опросника Harris Hip Score у пациентов контрольной и основной групп на всех сроках наблюдения представлена на рисунках 9 и 10 соответственно.

Проведенный сравнительный анализ показал статистически значимую разницу в клинико-функциональных результатах после оперативного лечения у пациентов контрольной и основной групп. При этом пациенты основной группы продемонстрировали в сравнительном аспекте лучшие результаты на всех сроках наблюдения, однако наиболее выраженная их разница была отмечена на сроке наблюдения 6 мес. после операции с дальнейшим сохранением этого тренда вплоть до 12 мес. после хирургического вмешательства. Мы считаем, что это обусловлено двумя основными факторами: во-первых, малотравматичностью оперативного доступа и закрытым выполнением основных этапов операции, без травмирования пери- и интраартикулярных тканей тазобедренного сустава, во-вторых, более ранней двигательной активацией пациентов и сокращением периода их реабилитации.

Таблица 2

Показатели шкалы WOMAC и опросника Harris Hip Score

Срок	Шкала	Контрольная группа					Основная группа					p I-II
		min	Q1	Me	Q3	max	min	Q1	Me	Q3	max	
До операции	WOMAC	27,0	31,0	34,0	36,0	38,0	28,0	31,0	32,0	35,0	38,0	0,203
	Harris Hip Score	64,0	71,0	74,0	79,0	81,0	64,0	73,0	75,0	77,5	80,0	0,634
3 мес. после операции	WOMAC	25,0	27,0	30,0	31,0	35,0	21,0	23,0	25,0	29,0	32,0	0,002
	Harris Hip Score	68,0	72,0	77,0	80,0	84,0	75,0	80,0	82,0	89,5	91,0	0,001
6 мес. после операции	WOMAC	22,0	23,0	27,0	28,0	33,0	17,0	19,0	20,0	23,0	27,0	<0,001
	Harris Hip Score	69,0	74,0	79,0	82,0	85,0	79,0	84,5	88,0	91,0	95,0	<0,001
12 мес. после операции	WOMAC	17,0	20,0	24,0	25,0	30,0	13,0	14,0	15,0	16,0	24,0	<0,001
	Harris Hip Score	71,0	75,0	81,0	84,0	86,0	85,0	89,0	90,0	91,0	92,0	<0,001

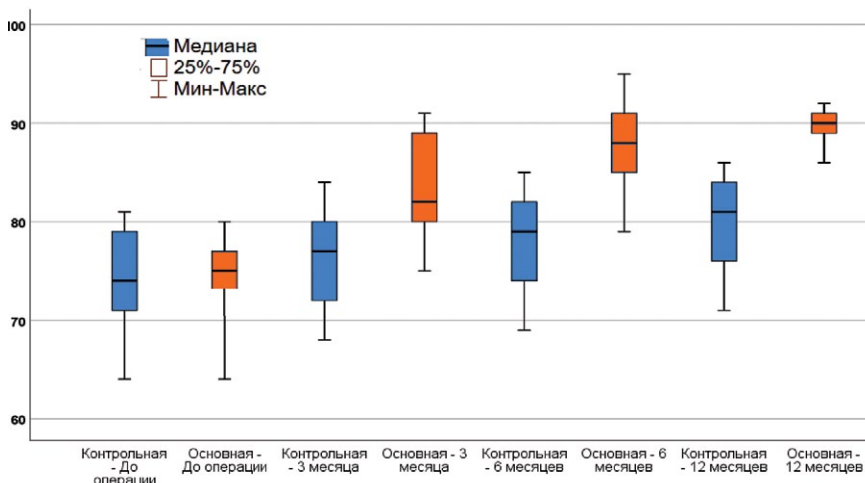


Рис. 9. Динамика показателей шкалы WOMAC у пациентов групп сравнения

Fig. 9. Dynamics of the WOMAC scale values in patients of comparison groups

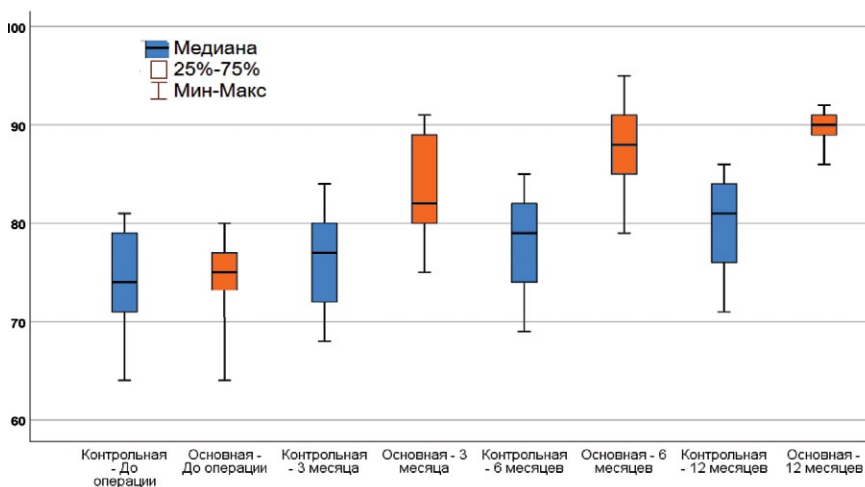


Рис. 10. Динамика показателей опросника HHS у пациентов групп сравнения

Fig. 10. Dynamics of the HHS questionnaire scores in patients of comparison groups

При анализе контрольных рентгенограмм тазобедренного сустава в прямой проекции оценивали макроскопически визуализируемые изменения структуры костной ткани головки бедренной кости, а также степень прогрессирования рентгенологических признаков деструктивно-дистрофического процесса. Через 6 мес. после операции наблюдали формирование коллапса головки бедренной кости у одного пациента основной группы и у трех пациентов контрольной группы, при этом рентгенологические признаки экстраполяции патологического процесса на весь сустав в виде развития остеоартроза отмечали лишь у одного пациента контрольной группы.

Через 12 мес. после хирургического вмешательства коллапс головки бедренной кости с прогрессией АНГБК до IIIb стадии без признаков остеоартроза был отмечен у двух пациентов контрольной группы; еще у двух пациентов этой группы мы наблюдали дальнейшее прогрессирование поражения с формированием терминального остеоартроза тазобедренного сустава. В основной группе на этом сроке наблюдения у двух пациентов наблюдали переход IIIa стадии АНГБК в стадию IIIb, но без усиления клинической симптоматики со стороны пораженного сустава.

Изменения на КТ коррелировали с результатами, полученными при рентгенологическом исследовании на соответствующих сроках наблюдения. Важным субстратом патологического процесса, который мы верифицировали с помощью КТ, являлся процесс формирования кистовидных очагов в головке бедренной кости, характерный для развития АНГБК и свидетельствующий о его прогрессировании. Указанные изменения отсутствовали у пациентов обеих групп на сроке наблюдения

6 мес., однако при анализе КТ, выполненных через 12 мес. после операции, наблюдали увеличение количества кистовидных просветлений у двух пациентов контрольной группы, при этом у одного из них определяли формирование деструктивно-дистрофических кист и в области крыши вертлужной впадины.

Типичной КТ-картиной у пациентов основной группы являлись визуализация костного канала в области метаэпифиза и находящийся на той или иной стадии процесс перестройки костного ауто-трансплантата (рис. 11).

На МРТ тазобедренного сустава оценивали выраженность трабекулярного отека с оценкой динамики его распространения или регрессии, размеры патологического очага, степень изменений структуры костной ткани в области проведенной операции, а также наличие синовита и состояние суставного хряща.

Оценка МРТ через 6 мес. после хирургического вмешательства демонстрировала схожую картину у пациентов обеих групп, что, очевидно, было связано с однотипностью развивающихся процессов перестройки костных ауто-трансплантатов в области вмешательства. Однако при анализе МРТ тазобедренного сустава через 12 мес. после операции мы наблюдали отчетливый тренд увеличения зоны распространения отека костного мозга головки бедренной кости, а также наличие сохраняющегося и ярко выраженного перифокального отека области трансплантации у 5 пациентов контрольной группы (рис. 12).

В основной группе, несмотря на сохраняющийся трабекулярный отек, отмечали интеграцию и выраженную перестройку костного ауто-трансплантата в месте его импактирования (рис. 13).

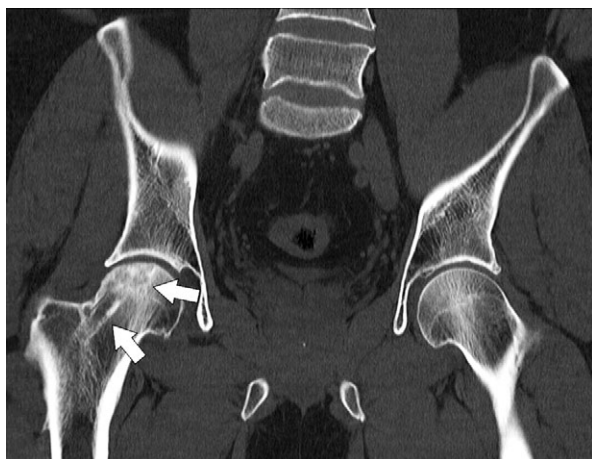

Рис. 11. КТ тазобедренных суставов через 12 мес. после закрытой комбинированной аутопластики головки бедренной кости слева: наблюдаются контуры костного канала и завершенная перестройка костного ауто-трансплантата головки бедренной кости (указаны стрелками) с сохранением ее анатомической формы

Fig. 11. CT scans of the hip joints 12 months after the closed combined autografting of the left femoral head: contours of the bone canal and completed remodeling of the femoral head autograft (indicated by arrows) with preservation of its anatomical shape are observed

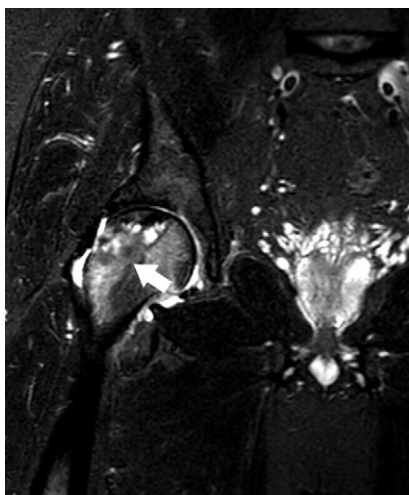


Рис. 12. МРТ правого тазобедренного сустава через 12 мес. после операции core-декомпрессии по методике “light bulb”: наблюдается выраженный трабекулярный отек в области трансплантации, распространяющийся на метафизарный отдел (указан стрелкой)

Fig. 12. MRI of the right hip joint 12 months after the core decompression using the light bulb technique: a pronounced trabecular edema is observed in the area of grafting, spreading to the metaphyseal region (indicated by arrows)

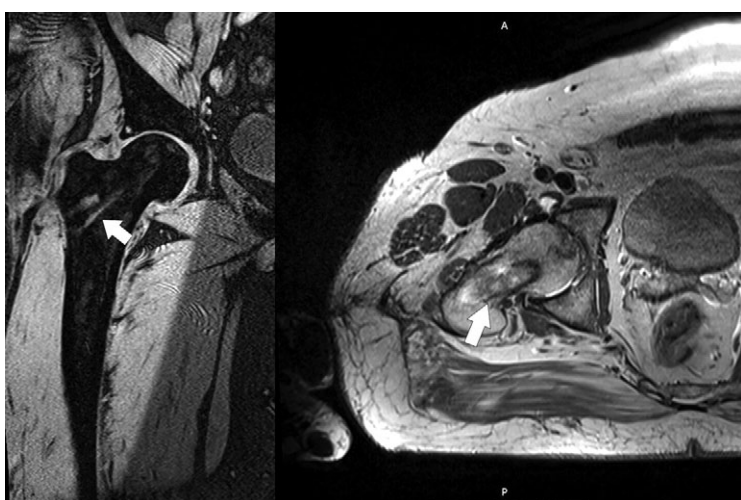


Рис. 13. МРТ левого тазобедренного сустава через 12 мес. после операции закрытой комбинированной аутопластики головки бедренной кости: патологические изменения в головке бедренной кости отсутствуют, наблюдается умеренный трабекулярный отек в области мышечного аутографтата (указан стрелками)

Fig. 13. MRI of the left hip joint 12 months after the closed combined autografting of the femoral head: no pathologic changes in the femoral head, moderate trabecular edema in the area of the muscle autograft (indicated by arrows)

ОБСУЖДЕНИЕ

Современные методы диагностики, такие как МРТ и КТ, дают возможность диагностировать АНГБК на ранних стадиях, что, в свою очередь, позволяет своевременно начать лечение с целью предотвращения прогрессирования заболевания, однако выбор метода лечения уже на данном этапе является сложной задачей [18, 19, 20]. Это связано с тем, что консервативное лечение, начатое даже на ранних стадиях, в значительном числе случаев имеет непродолжительный или невыраженный клинический эффект, вынуждая в ближайшей перспективе либо менять лечебную тактику, либо сразу рассматривать тот или иной вариант хирургической коррекции [21, 22].

Среди способов хирургического лечения АНГБК выделяют две основные группы: к первой из них относятся органосохраняющие операции, включающие в себя изолированную core-декомпрессию головки бедренной кости и комбинированные операции, сочетающие декомпрессию с одномоментно выполняемой пластикой головки бедрен-

ной кости; ко второй — тотальное эндопротезирование тазобедренного сустава [23, 24, 25, 26].

Тотальное эндопротезирование тазобедренного сустава, проводимое пациентам молодого возраста, при АНГБК является по сути операцией «отчаяния», и ее следует рассматривать в качестве последней возможности хирургического лечения. Кроме определенных функциональных ограничений в отношении прооперированного сустава и рисков эндопротез-ассоциированных осложнений (вывихи, перипротезная инфекция, перипротезные переломы), тотальное эндопротезирование, выполняемое пациентам этой возрастной категории, сопряжено с высокой вероятностью ревизионного эндопротезирования в будущем [1, 22, 27, 28].

Несмотря на то, что в настоящее время арсенал способов оперативного лечения пациентов с предколлапсными стадиями АНГБК активно расширяется и представлен вариативным рядом от корригирующих остеотомий проксимального отдела бедренной кости до внутрикостного введения мезенхимальных стволовых клеток, заполнения

пострезекционных костных дефектов имплантатами из металлов и др., core-декомпрессия головки бедренной кости с костной пластикой трансплантатами, имеющими аутогенное происхождение, является наиболее обоснованным с патогенетической точки зрения и прогнозируемым в плане результатов способом хирургического лечения [29].

В отношении выбора хирургического доступа и реализации основных этапов выполнения core-декомпрессии и костной пластики области дефекта на сегодняшний день не существует консенсуса. Некоторые авторы используют открытые способы доступа к зоне поражения — путем артротомии и последующей фенестрации шейки или непосредственно головки бедренной кости; другие являются сторонниками исключительно закрытых малоинвазивных техник, при которых доступ к очагу в головке бедренной кости выполняют из подвертельной области через межвертельную зону и шейку бедренной кости [30, 31, 32]. При этом следует отметить, что выбор хирургического доступа к очагу поражения при АНГБК является важным аспектом, так как именно он определяет возможность реализации таких важных с патогенетической точки зрения этапов операции, к которым, например, относится мышечная аутопластика.

Безусловно, один из важнейших дискуссионных вопросов — выбор варианта реализации основных этапов указанной операции — все еще далек от своего окончательного разрешения. Открытые варианты (техники “trapdoor” и “light bulb”) на сегодняшний день не потеряли своей актуальности, а их сторонники обосновывают свой выбор возможностью точной топической верификации очага поражения и прецизионного проведения костной аутопластики ad oculus [30, 33].

Апологеты закрыто выполняемых способов справедливо указывают, что травматизация пери- и интраартикулярных тканей сустава, включая капсулу сустава и гиалиновый хрящ, является важнейшим предиктором неизбежного и активного прогрессирования деструктивно-дистрофических процессов в суставе в послеоперационном периоде и, соответственно, нивелирует саму воз-

можность получения положительных отдаленных результатов лечения. С другой стороны, закрытые варианты выполнения core-декомпрессии требуют от хирурга тщательного планирования хирургического вмешательства, постоянного интраоперационного объективного контроля всех шагов его реализации, а также соответствующего технического обеспечения операционной [34].

На наш взгляд, решение указанных проблем возможно с помощью создания лечебного алгоритма, основанного на стандартизированной системе классификации АНГБК, обеспечивающей точность прогнозирования прогрессирования заболевания и, соответственно, обосновывающей выбор соответствующих вариантов хирургического лечения. Кроме этого, безусловно, необходимо проведение дальнейших исследований, в сравнительном аспекте изучающих не только среднесрочные, но и отдаленные результаты оперативного лечения этой категории пациентов.

Ограничение исследования

Наше исследование, как и большинство подобных работ, имеет существенное ограничение по размерам групп наблюдения, но выявленные нами факторы должны учитываться специалистами.

ЗАКЛЮЧЕНИЕ

Сравнительная оценка эффективности открытой core-декомпрессии с костной аутопластикой дефекта головки бедренной кости по способу “light bulb” и закрытой внутриочаговой резекции очага некроза с комбинированной импакционной пластикой головки бедренной кости по разработанному способу у пациентов с асептическим некрозом головки бедренной кости II и IIIa стадии (по ARCO) показала, что минимальное травмирование пара- и интраартикулярных тканей при выполнении доступа к зоне патологического очага и проведении основных этапов операции является одним из ключевых факторов, обеспечивающих достижение лучших клинико-функциональных результатов и создающих оптимальные условия для процессов ремоделирования в зоне трансплантации.

DISCLAIMERS

Funding source. This study was not supported by any external sources of funding.

Disclosure competing interests. The authors declare that they have no competing interests.

Ethics approval. Ethical review. The study was performed on the basis of ethical principles of the World Medical Association’s Declaration of Helsinki (2013), «Good Clinical Practice in the Russian Federation» approved by the order of the Ministry of Health of the Russian Federation

ДОПОЛНИТЕЛЬНАЯ ИНФОРМАЦИЯ

Источник финансирования. Авторы заявляют об отсутствии внешнего финансирования при проведении исследования.

Возможный конфликт интересов. Авторы декларируют отсутствие явных и потенциальных конфликтов интересов, связанных с публикацией настоящей статьи.

Этическая экспертиза. Исследование было выполнено на основании этических принципов Хельсинкской декларации Всемирной медицинской ассоциации, (2013), «Правилами клинической практики в Российской Федерации», утвержденными приказом Минздрава РФ

от 19.06.2003 г. № 266, с соблюдением основ трехстороннего Соглашения по надлежащей клинической практике (ICH GCP).

Исследование одобрено Комитетом по биоэтике при Самарском государственном университете (выписка из протокола № 147 от 12.11.2014 г.).

Информированное согласие на публикацию. Авторы получили письменное согласие пациентов на участие в исследовании и публикацию результатов.

from 19.06.2003 N 266, in compliance with the basics of the tripartite Agreement on Good Clinical Practice (ICH GCP).

The study was approved by the Bioethics Committee under Samara State Medical University (extract from the protocol N 147, 12.11.2014).

Consent for publication. The authors obtained written consent from patients to participate in the study and publish the results.

ЛИТЕРАТУРА [REFERENCES]

1. Качанов Д.А., Усов С.А., Вострилов И.М., Залецкая А.А., Калабагова М.М., Ведмедь В.А. и др. Возможности лечения асептического некроза головки бедренной кости. *Международный научно-исследовательский журнал*. 2019;12(90):201-202. doi: 10.23670/IRJ.2019.90.12.042.
Kachanov D.A., Usov S.A., Vostrirov I.M., Zaletskaya A.A., Kalabagova M.M., Vedmed V.A. et al. Treatment options for aseptic necrosis of femoral head. *International Research Journal*. 2019;12(90):201-202. (In Russian). doi: 10.23670/IRJ.2019.90.12.042.
2. Панин М.А., Бойко А.В., Абакиров М.Д., Петросян А.С., Ананьин Д.А., Авад М.М. Консервативное лечение аваскулярного некроза головки бедренной кости (обзор литературы). *Гений ортопедии*. 2022;28(2): 274-281. doi: 10.18019/1028-4427-2022-28-2-274-281.
Panin M. A., Boiko A.V., Abakirov M.D., Petrosyan A.S., Ananin D.A., Awad M.M. Conservative treatment of avascular necrosis of the femoral head (literature review). *Genij Ortopedii*. 2022;28(2):274-281. (In Russian). doi: 10.18019/1028-4427-2022-28-2-274-281.
3. Cui Q., Jo W.L., Koo K.H., Cheng E.Y., Drescher W., Goodman S.B., et al. ARCO Consensus on the pathogenesis of non-traumatic osteonecrosis of the femoral head. *J Korean Med Sci*. 2021;36(10):e65. doi: 10.3346/jkms.2021.36.e65.
4. Панин М.А., Загородний Н.В., Карчебный Н.Н., Садков И.А., Петросян А.С., Закирова А.Р. Современный взгляд на патогенез нетравматического остеонекроза. *Вестник травматологии и ортопедии им Н.Н. Приорова*. 2017;24(2):69-75. doi: 10.17816/vto201724269-75.
Panin M.A., Zagorodniy N.V., Karchebnyi N.N., Sadkov I.A., Petrosyan A.S., Zakirova A.R. Modern view on pathogenesis of non-traumatic osteonecrosis. *N.N. Priorov Journal of Traumatology and Orthopedics*. 2017;24(2):69-75. (In Russian). doi: 10.17816/vto201724269-75.
5. Торгашин А.Н., Родионова С.С. Остеонекроз у пациентов, перенесших COVID-19: механизмы развития, диагностика, лечение на ранних стадиях (обзор литературы). *Травматология и ортопедия России*. 2022;28(1):128-137.
Torgashin A.N., Rodionova S.S. Osteonecrosis in Patients Recovering from COVID-19: Mechanisms, Diagnosis, and Treatment at Early-Stage Disease (Review). *Traumatology and Orthopedics of Russia*. 2022;28(1):128-137. (In Russian). doi: 10.17816/2311-2905-1707.
6. Agarwala S.R., Vijayvargiya M., Pandey P. Avascular necrosis as a part of 'long COVID-19'. *BMJ Case Rep*. 2021;14(7):e242101. doi: 10.1136/bcr-2021-242101.
7. Конев В.А., Тихилов Р.М., Шубняков И.И., Мясоедов А.А., Денисов А.О. Эффективность использования биорезорбируемых материалов для заполнения костных полостей при остеонекрозе головки бедренной кости. *Травматология и ортопедия России*. 2014;20(3):28-38. doi: 10.21823/2311-2905-2014-0-3-28-38.
Konev V.A., Tikhilov R.M., Shubnyakov I.I., Myasoedov A.A., Denisov A.O. Bioresorbable materials for bone defects substitution in patients with osteonecrosis of the femoral head. *Traumatology and Orthopedics of Russia*. 2014;20(3):28-38. (In Russian). doi: 10.21823/2311-2905-2014-0-3-28-38.
8. Landgraeber S., Warwas S., Claßen T., Jäger M. Modifications to advanced core decompression for treatment of avascular necrosis of the femoral head. *BMC Musculoskelet Disord*. 2017;18(1):479. doi: 10.1186/s12891-017-1811-y.
9. Hua K.C., Yang X.G., Feng J.T., Wang F., Yang L., Zhang H. et al. The efficacy and safety of core decompression for the treatment of femoral head necrosis: a systematic review and meta-analysis. *J Orthop Surg Res*. 2019;14(1):306. doi: 10.1186/s13018-019-1359-7.
10. Talmaç M.A., Kanar M., Sönmez M.M., Özdemir H.M., Dirvar F., Tenekecioğlu Y. The Results of Core Decompression treatment in avascular necrosis of the femoral head. *Sisli Etfal Hastan Tip Bul*. 2018;52(4):249-253. doi: 10.14744/SEMB.2018.47135.
11. Andronic O., Weiss O., Shoman H., Kriechling P., Khanduja V. What are the outcomes of core decompression without augmentation in patients with nontraumatic osteonecrosis of the femoral head? *Int Orthop*. 2021;45(3):605-613. doi: 10.1007/s00264-020-04790-9.
12. Tan Y., He H., Wan Z., Qin J., Wen Y., Pan Z. et al. Study on the outcome of patients with aseptic femoral head necrosis treated with percutaneous multiple small-diameter drilling core decompression: a retrospective cohort study based on magnetic resonance imaging and equivalent sphere model analysis. *J Orthop Surg Res*. 2020;15(1):264. doi: 10.1186/s13018-020-01786-4.
13. Середа А.П., Андрианова М.А. Рекомендации по оформлению дизайна исследования. *Травматология и ортопедия России*. 2019;25(3):165-184. doi: 10.21823/2311-2905-2019-25-3-165-184.
Sereda A.P., Andrianova M.A. Study Design Guidelines. *Traumatology and Orthopedics of Russia*. 2019;25(3):165-184. (In Russian). doi: 10.21823/2311-2905-2019-25-3-165-184.
14. Кисарь Л.В., Зиганшин А.У., Зиганшина Л.Е. Оценка качества представления результатов клинических испытаний в соответствии со стандартами CONSORT. *Казанский медицинский журнал*. 2019;100(3): 469-475. doi: 10.17816/KMJ2019-469.

- Kisar' L.V., Ziganshin A.U., Ziganshina L.E. Assessment of presentation quality of the results of clinical trials in accordance with the standards of CONSORT. *Kazan Medical Journal*. 2019;100(3):469-475. (In Russian). doi: 10.17816/KMJ2019-469.
15. Koo K.H., Mont M.A., Cui Q., Hines J.T., Yoon B.H., Novicoff W.M. et al. The 2021 Association research circulation Osseous classification for early-stage osteonecrosis of the femoral head to computed tomography-based study. *J Arthroplasty*. 2022;37:1074-1082. doi: 10.1016/j.arth.2022.02.009.
 16. Rosenwasser M.P., Garino J.P., Kiernan H.A., Michelsen C.B. Long term followup of thorough debridement and cancellous bone grafting of the femoral head for avascular necrosis. *Clin Orthop Relat Res*. 1994;(306):17-27.
 17. Bellamy N., Kirwan J., Boers M., Brooks P., Strand V., Tugwell P. et al. Recommendations for a core set of outcome measures for future phase III clinical trials in knee, hip, and hand osteoarthritis. Consensus development at OMERACT III. *J Rheumatol*. 1997;24(4):799-802.
 18. Ремпель Д.П., Брюханов А.В., Джухаев Д.А., Романюк С.Д. Специфичность мультисрезовой компьютерной томографии в диагностике асептического некроза головки бедренной кости. *Радиология — практика*. 2021;(4):49-56. doi: 10.52560/2713-0118-2021-4-49-56.
 - Rempel D.P., Bryukhanov A.V., Dzhukhaev D.A., Romanyuk S.D. Specificity of multispiral computed tomography in the diagnosis of avascular necrosis of the femoral head. *Radiology — Practice*. 2021;(4):49-56. (In Russian). doi: 10.52560/2713-0118-2021-4-49-56.
 19. Одарченко Д.И., Дзюба Г.Г., Ерофеев С.А., Кузнецов Н.К. Проблемы диагностики и лечения асептического некроза головки бедренной кости в современной травматологии и ортопедии (обзор литературы). *Гений ортопедии*. 2021;27(2):270-276. doi: 10.18019/1028-4427-2021-27-2-270-276.
 - Odarchenko D.I., Dzyuba G.G., Erofeev S.A., Kuznetsov N.K. Problems of diagnosis and treatment of aseptic necrosis of the femoral head in contemporary traumatology and orthopedics (literature review). *Genij Ortopedii*. 2021;27(2):270-276. (In Russian). doi: 10.18019/1028-4427-2021-27-2-270-276.
 20. Arbab D., König D.P. Atraumatic femoral head necrosis in adults. *Dtsch Arztebl Int*. 2016;113(3):31-38. doi: 10.3238/arztebl.2016.0031.
 21. Zhao D.W., Yu M., Hu K., Wang W., Yang L., Wang B.J., et al. Prevalence of nontraumatic osteonecrosis of the femoral head and its associated risk factors in the Chinese population: results from a Nationally Representative Survey. *Chin Med J (Engl)*. 2015;128(21):2843-2850. doi: 10.4103/0366-6999.168017.
 22. Тихилов Р.М., Шубняков И.И., Мясоедов А.А., Иржанский А.А. Сравнительная характеристика результатов лечения ранних стадий остеонекроза головки бедренной кости различными методами декомпрессии. *Травматология и ортопедия России*. 2016;22(3):7-21. doi: 10.21823/2311-2905-2016-22-3-7-21.
 - Tikhilov R.M., Shubnyakov I.I., Myasoedov A.A., Irzhansky A.A. Comparison of different core decompression techniques for treatment of early stages of osteonecrosis of the femoral head. *Traumatology and Orthopedics of Russia*. 2016;22(3):7-21. (In Russian). doi: 10.21823/2311-2905-2016-22-3-7-21.
 23. Shiravani Brojeni S., Hesarikia H., Rahimnia A., Emami Meybodi M.K., Rahimnia A. Treatment of femoral head osteonecrosis (Stages 2B, 3 Ficat) through open direct core decompression by allograft impaction and light bulb technique. *Arch Bone Jt Surg*. 2020;8(5):613-619. doi: 10.22038/abjs.2020.49380.2452.
 24. Межов А.Н., Казаков В.Ф., Колбахова С.Н. Современные органосохраняющие методы лечения асептического некроза головки бедренной кости. *Вестник новых медицинских технологий*. 2020;27(4):69-74. doi: 10.24411/1609-2163-2020-16724.
 - Mezhov A.N., Kazakov V.F., Kolbahova S.N. Modern organ-preserving methods in treatment of aseptic necrosis of the femoral head. *Journal of New Medical Technologies*. 2020;27(4):69-74. (In Russian). doi: 10.24411/1609-2163-2020-16724.
 25. Bergh C., Fenstad A.M., Furnes O., Garellick G., Havelin L.I., Overgaard S. et al. Increased risk of revision in patients with non-traumatic femoral head necrosis. *Acta Orthop*. 2014;85(1):11-17. doi: 10.3109/17453674.2013.874927.
 26. Торгашин А.Н., Родионова С.С., Шумский А.А., Макаров М.А., Торгашина А.В., Ахтямов И.Ф. и др. Лечение асептического некроза головки бедренной кости. Клинические рекомендации. *Научно-практическая ревматология*. 2020;58(6):637-645. doi: 10.47360/1995-4484-2020-637-645.
 - Torgashin A.N., Rodionova S.S., Shumsky A.A., Makarov M.A., Torgashina A.V., Akhtyamov I.F. et al. Treatment of aseptic necrosis of the femoral head. Clinical guidelines. *Rheumatology Science and Practice*. 2020;58(6):637-645. (In Russian). doi: 10.47360/1995-4484-2020-637-645.
 27. Панин М.А., Загородный Н.В., Абакиров М.Д., Бойко А.В., Ананьин Д.А. Декомпрессия очага некроза головки бедренной кости. Обзор литературы. *Вестник травматологии и ортопедии им. Н.Н. Приорова*. 2021;28(1):65-76. doi: 10.17816/vto59746.
 - Panin M.A., Zagorodnyi N.V., Abakirov M.D., Boyko A.V., Ananyin D.A. Core decompression of the femoral head. Literature review. *N.N. Priorov Journal of Traumatology and Orthopedics*. 2021;28(1):65-76. (In Russian). doi: 10.17816/vto59746.
 28. Матвеев Р.П., Брагина С.В. Аvascularный некроз головки бедренной кости (обзор литературы). *Экология человека*. 2018;25(3):58-64. doi: 10.33396/1728-0869-2018-3-58-64.
 - Matveev R.P., Bragina S.V. Avascular necrosis of the femoral head (literature review). *Human Ecology*. 2018;25(3):58-64. (In Russian). doi: 10.33396/1728-0869-2018-3-58-64.
 29. Atilla B., Bakircioğlu S., Shope A.J., Parvizi J. Joint-preserving procedures for osteonecrosis of the femoral head. *EFORT Open Rev*. 2020;4(12):647-658. doi: 10.1302/2058-5241.4.180073.
 30. Yin H., Yuan Z., Wang D. Multiple drilling combined with simvastatin versus multiple drilling alone for the treatment of avascular osteonecrosis of the femoral head: 3-year follow-up study. *BMC Musculoskelet Disord*. 2016;17(1):344. doi: 10.1186/s12891-016-1199-0.
 31. Pierce T.P., Jauregui J.J., Elmallah R.K., Lavernia C.J., Mont M.A., Nace J.A. current review of core decompression in the treatment of osteonecrosis of the femoral head. *Curr Rev Musculoskelet Med*. 2015;8(3):228-232. doi: 10.1007/s12178-015-9280-0.

32. Papanagiotou M., Malizos K.N., Vlychou M., Dailiana Z.H. Autologous (non-vascularised) fibular grafting with recombinant bone morphogenetic protein-7 for the treatment of femoral head osteonecrosis: preliminary report. *Bone Joint J.* 2014; 96-B(1):31-35. doi: 10.1302/0301-620X.96B1.32773.
33. Моя-Ангелер J., Gianakos A.L., Villa J.C., Ni A., Lane J.M. Current concepts on osteonecrosis of the femoral head. *World J Orthop.* 2015;6(8):590-601. doi: 10.5312/wjo.v6.i8.590.
34. Calori G.M., Mazza E., Colombo A., Mazzola S., Colombo M. Core decompression and biotechnologies in the treatment of avascular necrosis of the femoral head. *EFORT Open Rev.* 2017;2(2):41-50. doi: 10.1302/2058-5241.2.150006.

Сведения об авторах

✉ *Кудашев Дмитрий Сергеевич* — канд. мед. наук, доцент
Адрес: Россия, 443099, г. Самара, ул. Чапаевская, д. 89
<https://orcid.org/0000-0001-8002-7294>

e-mail: dmitrykudashew@mail.ru

Котельников Геннадий Петрович — д-р мед. наук, академик РАН, профессор

<https://orcid.org/0000-0001-7456-6160>

e-mail: g.p.kotelnikov@samsmu.ru

Зув-Ратников Сергей Дмитриевич — канд. мед. наук, доцент

<https://orcid.org/0000-0001-6471-123X>

e-mail: stenocardia@mail.ru

Шорин Иван Сергеевич — канд. мед. наук

<https://orcid.org/0000-0001-5379-5044>

e-mail: vrachmed@mail.ru

Асатрян Вардан Граатович

<https://orcid.org/0009-0009-1751-700X>

e-mail: vandamsmail@gmail.com

Князев Андрей Андреевич

<https://orcid.org/0009-0009-6131-0399>

e-mail: a.a.knyazev@samsmu.ru

Authors' information

✉ *Dmitry S. Kudashew* — Cand. Sci. (Med.), Assistant Professor
Address: 89, Chapaevskaya st., Samara, 443099, Russia
<https://orcid.org/0000-0001-8002-7294>

e-mail: dmitrykudashew@mail.ru

Gennadiy P. Kotelnikov — Dr. Sci. (Med.), Professor

<https://orcid.org/0000-0001-7456-6160>

e-mail: g.p.kotelnikov@samsmu.ru

Sergey D. Zuev-Ratnikov — Cand. Sci. (Med.), Assistant Professor

<https://orcid.org/0000-0001-6471-123X>

e-mail: stenocardia@mail.ru

Ivan S. Shorin — Cand. Sci. (Med.)

<https://orcid.org/0000-0001-5379-5044>

e-mail: vrachmed@mail.ru

Vardan G. Asatryan

<https://orcid.org/0009-0009-1751-700X>

e-mail: vandamsmail@gmail.com

Andrey A. Knyazev

<https://orcid.org/0009-0009-6131-0399>

e-mail: a.a.knyazev@samsmu.ru