



Научная статья

УДК 616.728.2-021.4-089-053.2

<https://doi.org/10.17816/2311-2905-1726>

Применение ортопедического электрета в хирургическом лечении детей с болезнью Пертеса: ближайшие результаты

П.И. Бортулёв¹, С.В. Виссарионов^{1,2}, Т.В. Баскаева¹, Д.Б. Барсуков¹, И.Ю. Поздникин¹,
Т.В. Мурашко¹, В.Е. Басков¹, М.С. Познович¹

¹ ФГБУ «Национальный медицинский исследовательский центр детской травматологии и ортопедии им. Г.И. Турнера» Минздрава России, г. Санкт-Петербург, Россия

² ФГБОУ ВО «Северо-Западный государственный медицинский университет им. И.И. Мечникова» Минздрава России, Санкт-Петербург, Россия

Цель работы — оценить ближайшие результаты применения ортопедического электрета в хирургическом лечении детей с болезнью Пертеса. **Материал и методы.** Исследование основано на результатах комплексного обследования 10 пациентов (10 тазобедренных суставов) в среднем возрасте $7,2 \pm 0,7$ лет. Всем детям для стабилизации сустава и соблюдения принципа “containment therapy” была выполнена тройная остеотомия таза, которая была дополнена трансфизарной имплантацией ортопедического электрета. В послеоперационном периоде оценивали выраженность болевого синдрома по ВАШ, амплитуду движений, выполняли рентгенометрию строения и стабильность тазобедренного сустава, УЗИ, МСКТ и МРТ тазобедренных суставов. **Результаты.** Анкетирование по ВАШ свидетельствовало о наличии умеренно выраженного болевого синдрома уже на 3-и сутки послеоперационного периода с его полным купированием к 7-м суткам. УЗИ показало отсутствие синовита, а гониометрия — достижение физиологических показателей сгибания и отведения к окончанию срока госпитализации. По данным лучевых методов исследования, у всех пациентов был устранен подвывих с восстановлением стабильности тазобедренного сустава, значительное улучшение формы головки бедренной кости с формированием ее единого костного контура. Величина объема костной части головки увеличилась на 15–35% ($2-3 \text{ см}^3$) от исходной. Также значительно улучшилась форма хрящевой модели с полным отсутствием очага некроза в головке бедренной кости, положение *labrum acetabulum* приблизилось к физиологическому. **Заключение.** Применение ортопедического электрета в хирургическом лечении детей с болезнью Пертеса групп III–IV по Catterall и подвывихом бедра позволяет купировать болевой синдром и проявления синовита в ранние сроки после операции за счет противовоспалительного эффекта, начать восстановительное лечение с достижением физиологической амплитуды движений в тазобедренном суставе в ближайшем послеоперационном периоде. Остеорепаративный эффект электростатического поля электрета приводит к увеличению объема новообразованной костной ткани головки бедра и уменьшению зоны ее дефекта или отсутствию компрессии центральной части эпифиза с дифференцировкой начальных элементов трабекулярного рисунка в сравнении с гомогенной высокоинтенсивной структурой головки бедренной кости.

Ключевые слова: дети, болезнь Пертеса, подвывих бедра, тройная остеотомия таза, ортопедический электрет.

Бортулёв П.И., Виссарионов С.В., Баскаева Т.В., Барсуков Д.Б., Поздникин И.Ю., Мурашко Т.В., Басков В.Е., Познович М.С. Применение ортопедического электрета в хирургическом лечении детей с болезнью Пертеса: ближайшие результаты. *Травматология и ортопедия России*. 2022;28(1):46-57. <https://doi.org/10.17816/2311-2905-1726>.

Cite as: Bortulev P.I., Vissarionov S.V., Baskaeva T.V., Barsukov D.B., Pozdnikin I.Yu., Murashko T.V., Baskov V.E., Poznovich M.S. [The Use of Electret In the Surgical Treatment of Children With Perthes Disease: Early Outcomes]. *Travmatologiya i ortopediya Rossii* [Traumatology and Orthopedics of Russia]. 2022;28(1):46-57. (In Russian). <https://doi.org/10.17816/2311-2905-1726>.

✉ Бортулёв Павел Игоревич / Pavel I. Bortulev; e-mail: pavel.bortulev@yandex.ru

Рукопись получена: 12.01.2022. Рукопись одобрена: 14.02.2022. Статья опубликована онлайн: 16.02.2022.
Submitted: 12.01.2022. Accepted: 14.02.2022. Published Online: 16.02.2022.

© Бортулёв П.И., Виссарионов С.В., Баскаева Т.В., Барсуков Д.Б., Поздникин И.Ю., Мурашко Т.В., Басков В.Е., Познович М.С., 2022
© Bortulev P.I., Vissarionov S.V., Baskaeva T.V., Barsukov D.B., Pozdnikin I.Yu., Murashko T.V., Baskov V.E., Poznovich M.S., 2022

The Use of Electret In the Surgical Treatment of Children With Perthes Disease: Early Outcomes

Pavel I. Bortulev¹, Sergei V. Vissarionov^{1,2}, Tamila V. Baskaeva¹, Dmitriy B. Barsukov¹, Ivan Yu. Pozdnykin¹, Tatyana V. Murashko¹, Vladimir E. Baskov¹, Makhmud S. Poznovich¹

¹ H. Turner National Medical Research Center for Children's Orthopedics and Trauma Surgery, St. Petersburg, Russia

² Mechnikov North-Western State Medical University, St. Petersburg, Russia

The study aimed to evaluate the immediate results of the use of electret in the surgical treatment of children with Perthes disease. **Material and Methods.** The study was based on the results of a comprehensive examination of 10 patients (10 hip joints; average age, 7.2±0.7 years). To stabilize the joint and comply with the principle of "containment therapy," all children underwent triple pelvic osteotomy, which was supplemented by a transphyseal implantation electret. Postoperatively, all patients were evaluated for the severity of pain syndrome and amplitude of movements and underwent ultrasonography, radiometry of the main indicators of the structure and stability of the hip joint, computed tomography, and magnetic resonance imaging of the hip joints. **Results.** The visual analog scale questionnaire indicated the presence of a moderately pronounced pain syndrome on postoperative day 3, with its complete relief by day 7. Ultrasound studies showed the absence of synovitis, and goniometry revealed the achievement of physiological indicators of flexion and abduction to the end of the hospitalization period. According to the radiation methods, all patients had elimination of subluxation with the restoration of hip joint stability and a significant improvement in the shape of the femoral head with the appearance of its single bone contour. The volume of the bone part of the femoral head increased by 15%–35% from the original, and there was a significant improvement in the shape of the cartilaginous model with the complete absence of a necrosis focus in the femoral head, close to the physiological position of the labrum acetabulum. **Conclusion.** The use of electret in the surgical treatment of children with Perthes disease in Catterall groups III–IV and hip subluxation due to the anti-inflammatory effect makes it possible to alleviate pain syndrome and manifestations of synovitis early after surgery and to begin rehabilitation treatment with the achievement of the physiological amplitude of movements in the hip joint in the immediate postoperative period. The osteoreparative effect of the electrostatic electret field alone or in combination with anti-inflammatory treatment increased the volume of the newly formed bone tissues of the femoral head with a decrease in the area of its defect or disappearance of compression of the central part of the epiphysis with the differentiation of the initial elements of the trabecular pattern, in comparison with the homogeneous high-intensity structure of the femoral head.

Keywords: children, Perthes disease, hip subluxation, triple pelvic osteotomy, orthopedic electret.

Введение

В настоящее время болезнь Пертеса остается одной из наиболее тяжелых и сложных с точки зрения лечения заболеваний тазобедренного сустава у детей. Частота встречаемости данной патологии составляет от 0,4 до 29,0 на 100 000 детей с пиком заболевания от 4 до 8 лет [1, 2, 3]. В патогенезе заболевания лежит нарушение артериальной перфузии проксимального эпифиза бедренной кости с его последующим инфарктом и формированием очага некроза с различным объемом поражения головки бедренной кости [4, 5]. Естественное течение болезни Пертеса у детей в III–IV группах по классификации Catterall [6] приводит к деформации головки бедренной кости с формированием экзтрузионного подвывиха последней. При такой лучевой картине заболевания адекватным методом лечения является хирургический — "primary surgical containment". Одной из наиболее распространенных методик опера-

тивного лечения, позволяющей стабилизировать тазобедренный сустав и значительно улучшить форму проксимального эпифиза бедренной кости, является тройная остеотомия таза. Одновременно с этим необходимо подчеркнуть, что отсутствуют исследования, позволяющие оценить течение процессов ревитализации очага некроза в головке бедренной кости.

На сегодняшний день с целью сокращения сроков восстановления формы и структуры проксимального эпифиза бедренной кости широко применяются такие методы консервативного лечения, как физиотерапия (различные виды электрофореза, лазеро- и магнитотерапия), однако их эффективность остается недоказанной. Также в последнее время установлено, что электрические поля служат эффективным инструментом контроля и регулирования клеточного и тканевого гомеостаза, а электрические потенциалы играют важную роль в пролиферации, миграции

и ремоделировании костных клеток [7]. Однако все имеющиеся электростимуляторы функционируют от внешних источников питания, что в значительной степени ограничивает их применение в связи с вызываемыми неудобствами и отсутствием возможности их длительного использования. В последние годы появляются данные о методиках стимуляции позитивных биологических процессов в организме человека близкодействующими статическими электрическими полями, созданными автономно функционирующими электретами [8]. Электреты — электрические аналоги постоянных магнитов, физика работы которых основана на достаточно сложных явлениях, лежащих в основе так называемого электретного состояния диэлектриков [9]. Электреты относятся к классу активных диэлектриков и представляют собой материалы, способные после снятия внешнего воздействия сохранять длительное время (месяцы и даже годы) остаточную поляризацию и генерировать сравнительно сильное (до 106 В/м) квазистатическое (медленно меняющееся во времени) электрическое поле. Наряду с наличием поля электреты обладают весьма слабым электрическим током (плотность 10–14 А/мм²), который течет по градиенту напряжения поля. Этот ток, многократно возрастающий при нагревании электрета, называют термостимулированным током (ТСТ). Совокупность проявлений электрета (электрическое поле и ТСТ) называют электретным эффектом. В настоящее время в литературе имеются публикации, сообщающие об успешных результатах лечения взрослых пациентов с остеоартрозом суставов нижних конечностей с применением ортопедического электрета [10, 11, 12, 13]. Исследования, касающиеся эффективности применения электретов в хирургическом лечении ортопедических заболеваний тазобедренного сустава у детей, в нашей стране носят единичный характер.

Цель исследования — оценить ближайшие результаты применения ортопедического электрета в хирургическом лечении детей с болезнью Пертеса.

Материал и методы

Дизайн исследования

Выполнено моноцентровое открытое когортное проспективное исследование (STROBE).

Критериями включения пациентов в исследование являлись: возраст детей от 6 до 8 лет, наличие подвывиха бедра, субтотальное или то-

тальное поражение эпифиза (группы Catterall III–IV), стадия фрагментации головки бедренной кости, отсутствие в анамнезе хирургических вмешательств на тазобедренном суставе, отсутствие неврологических нарушений со стороны нижних конечностей, системных и генетических заболеваний, добровольное информированное согласие пациентов и их родителей на участие в данном исследовании.

Критерии исключения: возраст менее 6 и старше 8 лет; поражение эпифиза бедренной кости, соответствующее группам Catterall I–II; отсутствие нестабильности тазобедренного сустава; стадия остеонекроза, импрессионного перелома или восстановления; наличие подтвержденных неврологических, системных и генетических заболеваний.

Пациенты

В исследование вошли 10 пациентов (10 тазобедренных суставов) в возрасте от 6 до 8 ($7,2 \pm 0,7$) лет с болезнью Пертеса в стадии фрагментации с поражением эпифиза бедренной кости, соответствующим группам Catterall III–IV, и наличием экстрюзийного подвывиха бедра. Пациентов мужского пола было 8 (80%), женского — 2 (20%). Всем детям после установления диагноза проводили консервативное лечение по месту жительства без соблюдения принципа “containment therapy” — центрации головки бедренной кости в вертлужной впадине при коэффициенте костного покрытия равного 100%. В связи с этим у всех пациентов сформировалась нестабильность тазобедренного сустава на стороне поражения в виде подвывиха бедра, который требовал хирургического лечения. Целью вмешательства являлось восстановление стабильности сустава с созданием условий для формирования сферичности головки бедренной кости и конгруэнтности суставных поверхностей тазобедренного сустава в целом.

Хирургическая техника

В качестве методики хирургического лечения была выбрана тройная остеотомия таза, которая была дополнена имплантацией ортопедического электрета «Имплантат электретный стимулятор остеорепарации — ИМПЛЭСО» (ООО «Медэл», Россия) в шейку и головку бедренной кости таким образом, что проксимальная его часть была трансфизарно подведена максимально близко к очагу некроза в головке бедренной кости (рис. 1).

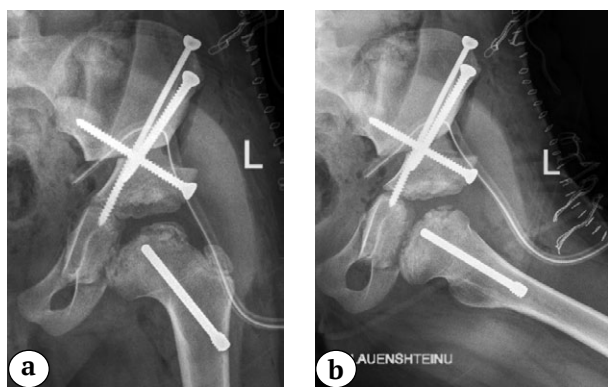


Рис. 1. Послеоперационные рентгенограммы пациентки 2015 г.р.:

a – в переднезадней проекции;

b – в аксиальной проекции.

Проксимальная часть ортопедического электрета подведена через шейку бедренной кости трансфизарно максимально близко к очагу некроза в головке

Fig. 1. Postoperative X-ray images of the patient, born in 2015:

a – AP projection;

b – axial projection.

The proximal part of the orthopedic electret is brought through the neck of the femur physis to the focus of head necrosis as close as possible

Методы исследования

Клиническое исследование заключалось в классической методике осмотра пациентов с ортопедической патологией тазобедренных суставов. Предоперационное комплексное обследование включало УЗИ и рентгенографию тазобедренных суставов в переднезадней и аксиальной проекциях, а также в положении отведения и внутренней ротации нижних конечностей с целью оценки центрации головки бедренной кости в вертлужной впадине и исключения симптома “hinge adduction”, МСКТ и МРТ тазобедренных суставов. Рентгенографию проводили на аппарате Philips Digital Diagnost, МСКТ – на мультисрезовом томографе Philips CT Brilliance 64, МРТ – на аппарате Philips Ingenia Elition 3.0T X.

В послеоперационном периоде обследование включало оценку выраженности болевого синдрома по шкале ВАШ на 3-и, 7-е и 14-е сут. после вмешательства, амплитуды движений – на 7-е и 14-е сут., УЗИ тазобедренных суставов на 3-и, 7-е и 14-е сут., рентгенографии тазобедренных суставов в переднезадней и аксиальной проекциях, МСКТ и МРТ через 6 мес. после операции. По результатам УЗИ оценивали наличие и выраженность синовита тазобедренного сустава. На основании рентгенограмм проводили рентгенометрию основных показателей анатомического строения и стабильности тазобедренного сустава (углы Sharp и Wiberg, шеечно-диафизарный угол, угол антеторсии проксимального отдела бедренной кости, степени костного покрытия (СКП). По данным МСКТ осуществляли оценку формы, размеров и структуры головки бедренной кости с помощью объемных и мультипланарных реконструкций с применением методик сегментации ткани (картирование цветом пораженной головки) с измерением ее объема, а также проводили оценку денситометрических показателей плотности головки бедренной кости с использованием методики гистрограммы выделенного объема исследуемой зоны. По данным МРТ оценивали форму хрящевых моделей головки бедренной кости и вертлужной впадины.

Статистический анализ

Статистический анализ проводили при помощи программ Excel 2010 и SPSS Statistics v. 26. С помощью описательной статистики рассчитывали средние арифметические величины (M), стандартные отклонения (SD), медиану (Me) с 25-м и 75-м процентилем (Q1–Q3). Внутригрупповой анализ проводился посредством критерия Вилкоксона.

Результаты

При поступлении на стационарное лечение в отделение патологии тазобедренного сустава основной жалобой пациентов было ограничение движений в тазобедренном суставе, которое характеризовалось типичными для данного заболевания нарушениями амплитуды отведения и внутренней ротации в тазобедренном суставе (табл. 1).

Таблица 1

Амплитуда движений в тазобедренных суставах у пациентов до операции, град.

Движение	Амплитуда (M±SD) / Me (Q1–Q3)
Сгибание	109,0±5,7 / 110 (105–115)
Отведение	13,6±3,2 / 15 (10–15)
Внутренняя ротация	12,7±4,1 / 15 (10–15)
Наружная ротация	44,0±7,4 / 45 (40–50)

Как видно из таблицы 1, функционально значимых изменений в показателях амплитуды сгибания и наружной ротации не было верифицировано. Тест Thomas имел отрицательный характер у всех пациентов.

Проведенное УЗИ тазобедренных суставов выявило, что у 9 (90%) пациентов до операции имело место расширение капсульно-шеечного пространства по сравнению с контралатеральным здоровым суставом, средняя величина которого составила

2,5±0,4 мм. Полученные данные свидетельствовали о наличии умеренно выраженного синовита тазо-

бедренного сустава. Результаты рентгенологического исследования представлены в таблице 2.

Таблица 2

Сравнение рентгеноанатомических показателей тазобедренного сустава у детей с болезнью Пертеса до операции с нормативными показателями

Показатель	Пациенты с болезнью Пертеса (M±SD) / Me (Q1–Q3)	Нормативные показатели у здоровых детей (Камоско М.М. [14])
Угол Sharp, град.	51,1±2,7 / 49,1 (48,0–52,8)	35–45
Угол Wiberg, град.	9,9±4,1 / 11 (5,5–13,0)	25–40
ШДУ, град.	141,5±5,3 / 141,5 (138,3–145,0)	125–145
УА, град.	15,3±2 / 15 (13,3–16,0)	10–30
СКП, %	58,3±7,0 / 57,5 (51,3–64,5)	85–100

Установлено, что у пациентов с болезнью Пертеса имело место умеренно выраженное превышение верхней границы нормальных значений угла наклона вертлужной впадины во фронтальной плоскости, что может быть обусловлено экстрозионным подвывихом бедра. Об этом свидетельствуют патологические значения угла Wiberg и СКП с наличием участка локальной гиперпрессии суставных поверхностей в верхне-латеральном отделе и формированием вторичной деформации вертлужной впадины. Значения ШДУ и УА находились в пределах физиологической нормы.

Результаты МСКТ тазобедренных суставов показали, что у всех пациентов при первичных исследованиях наблюдалось тотальное поражение головки бедренной кости с частичным сохранением краевых поверхностей эпифиза. Измерение зоны субхондрального некроза производили при оцен-

ке высоты латеральной, центральной и медиальной частей головки. Тотальное снижение высоты центральной части наблюдалось у 30% пациентов, субтотальное — у 70%. Денситометрические характеристики плотности фрагментированной головки бедренной кости по данным гистограммы показали повышенную минерализацию в среднем на 81,8±15,9 ед. Хаундсфилда (НУ) по сравнению со здоровой головкой бедренной кости (рис. 2).

По данным проведенной МРТ, у всех пациентов отмечалась деформация хрящевой модели проксимального эпифиза бедренной кости и *labrum acetabulum* (рис. 3). Последняя, на наш взгляд, возникала за счет формирующейся *соха magna* и подвывиха бедра.

Выраженность болевого синдрома в послеоперационном периоде по результатам анкетирования пациентов представлена на рисунке 4.

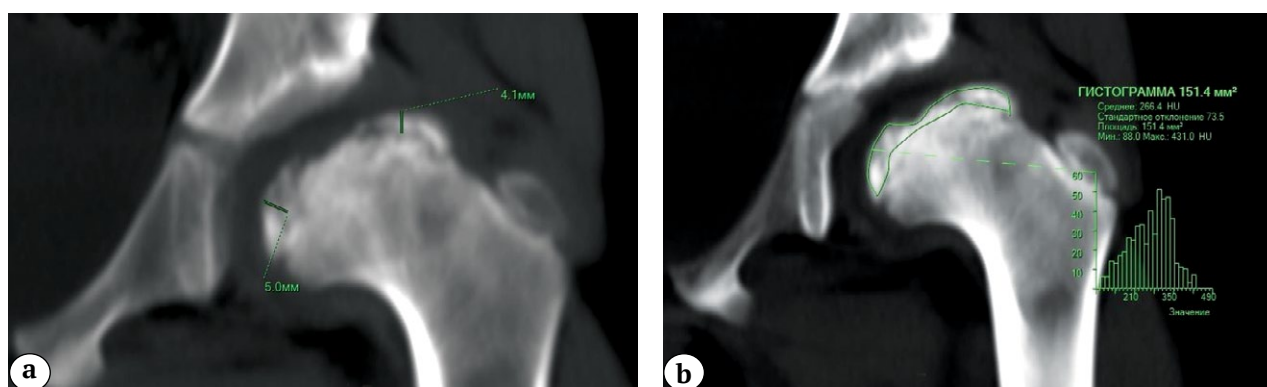


Рис. 2. МСКТ тазобедренных суставов у пациента с болезнью Пертеса (Catterall IV) и подвывихом бедра: а — методика измерения зоны субхондрального некроза; б — оценка денситометрических показателей плотности головки бедренной кости с использованием гистограммы выделенного объема исследуемой зоны

Fig. 2. Computed tomography of the hip in a patient with Perthes disease (Catterall IV) and hip subluxation: а — method of measuring the zone of subchondral necrosis; б — assessment of femoral head density using the histogram technique of the allocated volume of the studied zone

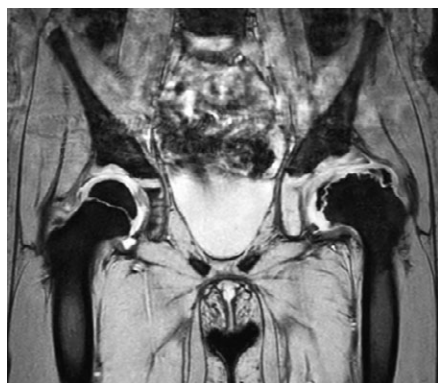

Рис. 3. МРТ пациентки 2015 г.р. с диагнозом болезнь Пертеса в стадии фрагментации с тотальным поражением головки бедренной кости (Catterall IV) и подвывихом бедра (пояснения в тексте)

Fig. 3. Magnetic resonance imaging of a patient, born in 2015, with the diagnosis of Perthes disease in the stage of fragmentation with total lesion of the femoral head (Catterall IV) and hip subluxation (explanations in the text)

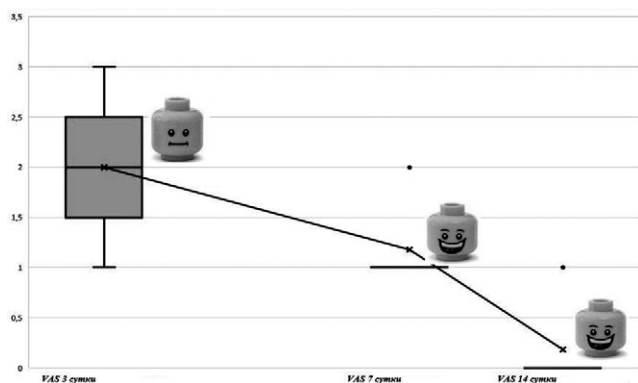


Рис. 4. Выраженность болевого синдрома по ВАШ на 3-и, 7-е и 14-е сутки послеоперационного периода

Fig. 4. Severity of pain syndrome in patients according to the visual analog scale on postoperative days 3, 7, and 14

Максимальная интенсивность болевого синдрома на 3-и сутки после выполнения тройной остеотомии таза в сочетании с имплантацией ортопедического электрета составила 3 балла, что соответствует умеренной боли. В дальнейшем, к 7-м суткам, лишь у одного из 10 пациентов болевой синдром соответствовал 2 баллам по ВАШ. На 14-е сутки болевые ощущения полностью купировались у всех детей. Отсутствие выраженного болевого синдрома позволило начать раннее восстановительное лечение по разработанным в клинике методикам [15], что, в свою очередь, позволило достичь практически физиологической амплитуды сгибания и отведения к моменту выписки пациентов (табл. 3).

Таблица 3

Амплитуда движений в тазобедренных суставах на 7-е и 14-е сутки послеоперационного периода, град.

Движение	7-е сутки (M±SD) Me (Q1–Q3)	14-е сутки (M±SD) Me (Q1–Q3)
Сгибание	88,5±4,7 90 (85,0–91,3)	105,0±4,7 105 (100–110)
Отведение	23,0±3,5 22,5 (20–25)	28,0±2,6 30 (25–30)

Проведенное на 3-и сутки после операции УЗИ тазобедренных суставов выявило расширение капсульно-шеечного пространства, величина которого составила 1,4 мм по сравнению со здоровым суставом только у 1 (10%) пациента. Результаты проведенного через 6 мес. анализа рентгеноанатомического строения тазового и бедренного компонентов сустава, а также его стабильности представлены в таблице 4.

Таблица 4

Сравнение рентгеноанатомических показателей тазобедренного сустава у детей с болезнью Пертеса через 6 месяцев после операции с нормативными показателями

Показатель	Пациенты с болезнью Пертеса (M±SD) Me (Q1–Q3)	Нормативные показатели у здоровых детей (Камоско М.М. [14])
Угол Sharp, град.	34,0±3,3 34,0 (30,8–35,5)	35–45
Угол Wiberg, град.	35,4±4,0 36,0 (32,0–38,5)	25–40
ШДУ, град.	141,5±5,3 141,5 (138,3–145,0)	125–145
УА, град.	15,3±2,0 15 (13,3–16,0)	10–30
СКП, %	98,5±2,4 100 (95–100)	85–100

Из таблицы 4 видно, что у всех пациентов произошла ликвидация подвывиха с восстановлением стабильности тазобедренного сустава, о чем свидетельствуют претерпевшие изменения показатели углов Sharp, Wiberg, а также СКП ($p < 0,05$). Умеренно выраженное превышение нижней

границы нормальных значений угла Sharp объясняется необходимостью большего интраоперационного латерального наклона вертлужной впадины, чем у детей с дисплазией тазобедренных суставов в связи с наличием разрушенной латеральной колонны головки бедренной кости и формирующейся *coxa magna*, а также ее исходно меньшей деформацией. Результаты проведенной МСКТ показали, что структура костной ткани головки бедренной кости в динамике позволяла дифференцировать начальные элементы трабекулярного рисунка в сравнении с гомогенной высокоинтенсивной структурой головки исходно, а денситометрические характеристики плотности головки бедренной кости, по данным гистограммы, стали приближаться к значениям на контралатеральном

проксимальном эпифизе. У всех пациентов при контрольном исследовании отмечалось восстановление формы головки в виде как увеличения размеров боковых частей (преимущественно латеральной), так и уменьшения зоны дефекта головки или отсутствия компрессии центральной части эпифиза — значительное улучшение формы головки бедренной кости с возникновением ее единого костного контура. При волюметрии объем костной части головки увеличился на 15–35% (2–3 см³) от исходных значений (рис. 5).

Проведенная МРТ показала значительное улучшение формы хрящевой модели и отсутствие очага некроза в головке бедренной кости, а также приближенное к физиологическому положение *labrum acetabulum* (рис. 6).

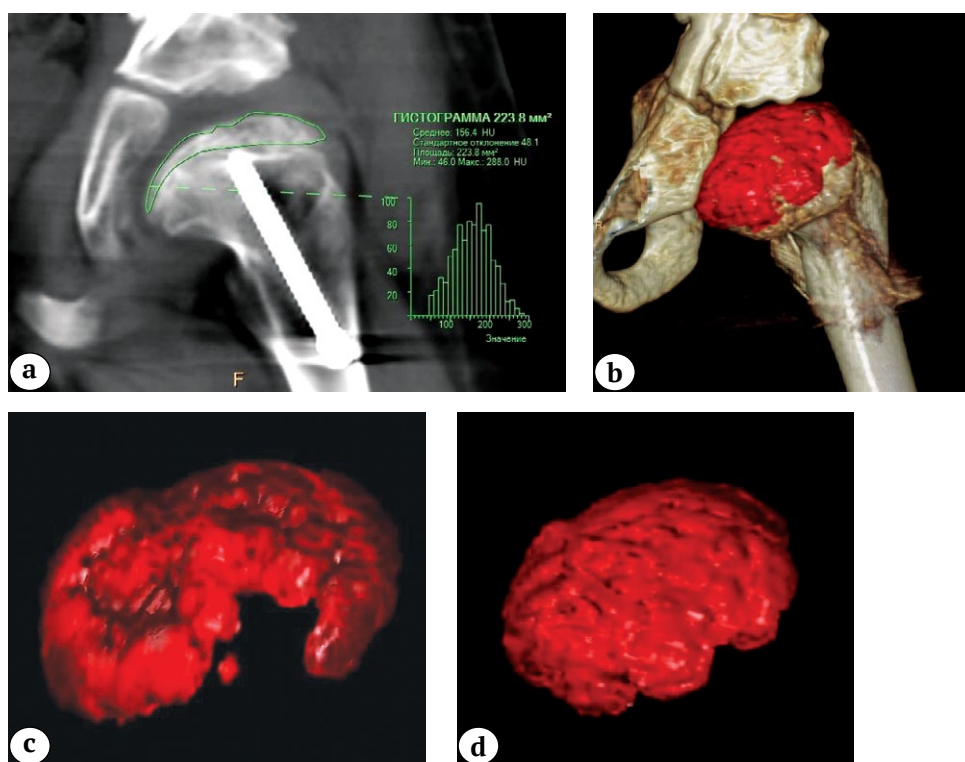


Рис. 5. МСКТ тазобедренного сустава с применением методик объемных и мультипланарных реконструкций и сегментации ткани (картирование цветом пораженной головки) с измерением ее объема: а — оценка денситометрических показателей плотности головки бедренной кости с использованием методики гистограммы выделенного объема исследуемой зоны; б — измерение объема пораженной головки методом мультипланарной реконструкции с картирование цветом; в — измерение объема костной массы пораженной головки до операции; д — через 6 мес. после хирургического лечения

Fig. 5. Computed tomography of the hip: volumetric and multiplanar reconstructions and tissue segmentation (color mapping of the affected head) with the measurement of its volume: а — assessment of the densitometric parameters of the femoral head density using the histogram technique of the selected volume of the area under study; б — measurement of the volume of the affected head by multiplanar reconstruction with color mapping; в — measurement of the bone mass volume of the affected head before surgery; д — 6 months after surgery

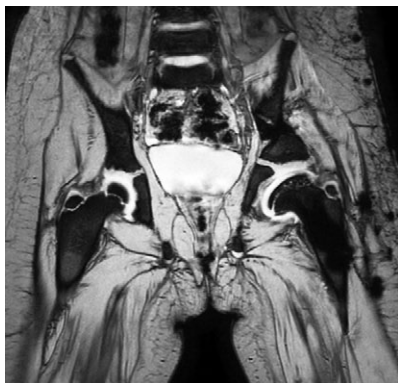

Рис. 6. МРТ-картина хрящевых моделей головки бедренной кости и вертлужной впадины через 6 мес. после проведенного хирургического лечения (пояснения в тексте)

Fig. 6. Magnetic resonance imaging of cartilaginous models of the femoral head and acetabulum 6 months after surgery (explanations in the text)

Обсуждение

В основу современного лечения пациентов с болезнью Пертеса положен принцип “containment therapy”, заключающийся в погружении головки бедренной кости в вертлужную впадину с обеспечением степени костного покрытия, равной единице, что позволяет улучшить форму головки бедренной кости и тем самым отсрочить развитие коксартроза [16]. Хирургическое лечение в подавляющем большинстве случаев требуется детям старше 6 лет с тотальным или субтотальным поражением эпифиза по классификации Catterall, поскольку разрушение латеральной колонны головки бедренной кости при повышении внутрисуставного давления провоцирует нестабильность сустава [17, 18]. На сегодняшний день в мировой ортопедической практике в хирургическом лечении детей с болезнью Пертеса с субтотальным или тотальным поражением эпифиза для достижения принципа “containment therapy” применяют методики корригирующей (варизирующей) остеотомии бедра и тройной остеотомии таза. В научной литературе нет однозначного ответа о преимуществах одной тактики лечения над другой. Одновременно с этим рядом авторов доказано, что типичная величина укорочения нижней конечности после выполнения корригирующей (варизирующей) остеотомии бедра составляет в среднем 2 см, а сочетание слабости ягодичных мышц и разновысокости нижних конечностей в отдаленном послеоперационном периоде формирует нарушение стереотипа ходьбы в виде хромоты [19, 20, 21, 22, 23]. Тройная остеотомия таза, по мнению многих авторов, считается наиболее оправданной хирургической методикой, поскольку позволяет избежать вмешательства на проксимальном отделе бедренной кости

и тем самым исключить формирование клинически значимого укорочения нижней конечности и ятрогенной гипертрофии большого вертела [24, 25, 26]. Учитывая данные мировой литературы, в настоящем исследовании в качестве методики хирургического лечения детей с болезнью Пертеса была выбрана тройная остеотомия таза. Известно, что под воздействием импульсного электромагнитного поля происходит стимуляция остеобластов и повышается активность остеогенеза в связи с увеличением экспрессии белков TGF-beta1 и BMP-2/4, а также усилением процессов внутриклеточного кальциевого перехода [27, 28, 29].

По мнению ряда авторов, доказан сильный положительный противовоспалительный эффект под воздействием импульсного электромагнитного поля, который вызывает повышение активности аденилатциклазы и снижение продукции супероксидных анионов в результате усиления регуляции рецепторов A_2A , расположенных на поверхности нейтрофилов. Это способствует улучшению кровотока, а также ограничивает расширение некротической зоны, возникающей в результате ишемии [30, 31].

Вместе с тем, в доступной литературе практически отсутствуют данные о применении электрических полей, особенно погружных, в лечении рассматриваемой категории пациентов детского возраста, их влияние на течение послеоперационного периода и о комплексной оценке сроков ревитализации очага некроза в проксимальном эпифизе бедренной кости. В основном публикации касаются оценки функциональных результатов лечения взрослых пациентов с асептическим некрозом головки бедренной кости. Рядом авторов независимо друг от друга доказана эффективность изолированного применения поверхностной электромагнитной стимуляции на ранних стадиях асептического некроза головки бедренной кости (Ficat I и II) у взрослых пациентов [32, 33, 34]. J.L. Cebrían с соавторами и L. Massari с соавторами в своих исследованиях показали, что у подавляющего количества пациентов, получавших электромагнитную терапию, произошло значительное уменьшение болевого синдрома, а у некоторых он купировался полностью [32, 33].

R.K. Aaron с соавторами провели сравнительный анализ эффективности электромагнитной стимуляции у 56 пациентов и хирургической декомпрессии очага некроза у 50 пациентов. Согласно результатам анкетирования по модифицированной функциональной шкале D'Aubigne, у 68% пациентов, получавших этот вид физиотерапевтического лечения, отмечалось клиничко-функциональное улучшение, в то время как аналогичный результат у пациентов, получавших хирургическое лечение, был в 44%. Проведенное рентгенологическое исследование

показало прогрессирование патологического процесса в обеих группах, однако менее выражено оно было у пациентов, получавших электромагнитную терапию — 39% против 64% [35].

На основании данных комплексного обследования в ближайшем послеоперационном периоде, полученных в ходе выполнения нашего исследования, можно сделать вывод, что постоянное электростатическое поле, создаваемое имплантированным ортопедическим электретом, обладает противовоспалительным и обезболивающим эффектами. Необходимо отметить, что раньше пациентам приходилось выполнять физиотерапевтическую процедуру по 8 часов в сутки на протяжении нескольких месяцев, что обуславливает значительные социальные трудности. Применение ортопедического электрета позволяет отказаться от проведения этих процедур и повысить качество жизни пациентов и их родителей.

В единственной отечественной тематической публикации Н.И. Нелин с соавторами провели анализ функциональных и рентгенологических результатов лечения 49 детей с болезнью Пертеса, при этом у 15 пациентов применялись электретные имплантаты — пластина типа Блаунта или винт [36]. Авторы отмечают хороший анатомический и функциональный исход у 93,3% пациентов, в то время как у детей, получавших аналогичное хирургическое лечение без применения ортопедических электретов, аналогичные результаты были выявлены в 86,6%. Полученные результаты авторы связывают с положительным действием электростатического поля, которое проявлялось в активации пролиферации и дифференцировке мультипотентных мезенхимальных стромальных клеток костного мозга, интенсификации процессов синтеза белков остеогенной и хондрогенной направленности, а также уменьшением интенсивности болевого синдрома за счет

блокирования процессов деполяризации мембраны клеток специфических рецепторов кости. Однако авторы не указывают ни сроки купирования болевого синдрома, ни сроки восстановления структуры головки бедренной кости.

Ограничения исследования

Наше исследование имеет следующие ограничения: малая группа пациентов в связи с редкой встречаемостью такой тяжести поражения тазобедренного сустава по совокупности описанных патологических изменений, отсутствие группы сравнения и тематических публикаций.

Заключение

Применение ортопедического электрета в хирургическом лечении детей с болезнью Пертеса в группах Catterall III–IV и подвывихом бедра за счет противовоспалительного эффекта позволяет купировать болевой синдром и проявления синовита в ранние сроки после операции, начать восстановительное лечение с достижением физиологической амплитуды движений в тазобедренном суставе в ближайшем послеоперационном периоде. По всей видимости, остеорепаративный эффект электростатического поля электрета в самостоятельном варианте либо в совокупности с противовоспалительным эффектом обеспечивает увеличение объема новообразованной костной ткани головки с уменьшением зоны ее дефекта или отсутствием компрессии центральной части эпифиза с дифференцировкой начальных элементов трабекулярного рисунка в сравнении с гомогенной высокоинтенсивной структурой головки бедренной кости.

Планируется проведение дальнейшего исследования влияния ортопедического электрета на сроки ревитализации очага некроза и восстановления структуры головки бедренной кости в рамках сравнительного анализа.

Дополнительная информация

Заявленный вклад авторов

Бортулёв П.И. — дизайн и концепция исследования, статистический анализ результатов, обзор литературы, написание текста рукописи, хирургическое лечение пациентов.

Виссарионов С.В. — редактирование текста рукописи.

Баскаева Т.В. — сбор и обработка данных, хирургическое лечение пациентов.

Барсуков Д.Б. — хирургическое лечение пациентов, редактирование текста статьи.

Поздникин И.Ю. — редактирование текста статьи, хирургическое лечение пациентов.

Мурашко Т.В. — оценка и интерпретация данных лучевого исследования.

Басков В.Е. — сбор и обработка данных.

Познович М.С. — сбор и обработка данных.

Disclaimers

Authors' contributions

Bortulev P.I. — research concept and design, data statistical processing, literature review, manuscript writing and editing, surgical treatment of patients.

Vissarionov S.V. — manuscript editing.

Baskaeva T.V. — data collection and processing, surgical treatment of patients.

Barsukov D.B. — surgical treatment of patients, manuscript editing.

Ivan Yu. Pozdnikin — manuscript editing, surgical treatment of patients.

Murashko T.V. — assessment and analysis of radiology examination results.

Baskov V.E. — data collection and processing.

Poznovich M.S. — data collection and processing.

Все авторы прочли и одобрили финальную версию рукописи статьи. Все авторы согласны нести ответственность за все аспекты работы, чтобы обеспечить надлежащее рассмотрение и решение всех возможных вопросов, связанных с корректностью и надежностью любой части работы.

Источник финансирования. Авторы заявляют об отсутствии внешнего финансирования при проведении исследования.

Конфликт интересов. Авторы декларируют отсутствие явных и потенциальных конфликтов интересов, связанных с публикацией настоящей статьи.

Этическая экспертиза. Исследование одобрено локальным этическим комитетом НМИЦ ДТО им. Г.И. Турнера, протокол № 21-2 от 02.02.2021 г.

Информированное согласие. Законные представители пациентов дали добровольное письменное информированное согласие на участие в исследовании и публикацию его результатов.

Литература [References]

- Loder R.T., Skopelja E.N. The epidemiology and demographics of Legg-Calvé-Perthes' disease. *ISRN Orthop.* 2011;2011:504393. doi: 10.5402/2011/504393.
- Perry D.C., Hall A.J. The epidemiology and etiology of Perthes disease. *Orthop Clin North Am.* 2011;42(3): 279-283, v. doi: 10.1016/j.ocl.2011.03.002.
- Leroux J., Abu Amara S., Lechevallier J. Legg-Calvé-Perthes disease. *Orthop Traumatol Surg Res.* 2018;104(1S):S107-S112. doi: 10.1016/j.otsr.2017.04.012.
- Guerado E., Caso E. The physiopathology of avascular necrosis of the femoral head: an update. *Injury.* 2016;47 Suppl 6:S16-S26. doi: 10.1016/S0020-1383(16)30835-X.
- Douglas G., Rang M. The role of trauma in the pathogenesis of the osteochondroses. *Clin Orthop Relat Res.* 1981;(158):28-32.
- Catterall A. The natural history of Perthes' disease. *J Bone Joint Surg Br.* 1971;53(1):37-53.
- Huang X., Das R., Patel A., Nguyen T.D. Physical Stimulations for Bone and Cartilage Regeneration. *Regen Eng Transl Med.* 2018;4(4):216-237. doi: 10.1007/s40883-018-0064-0.
- Александрова О.И., Александрова С.А., Хомутов В.П., Моргунов М.С., Блинова М.И. Жизнеспособность клеток различных типов, культивируемых на поверхности медицинского электрета. *Журнал технической физики.* 2018;88(9):1348-1354. doi: 10.21883/JTF.2018.09.46419.58-18
Aleksandrova O.I., Aleksandrova S.A., Homutov V.P., Morgunov M.S., Blinova M.I. Viability of Different Types of Cells Cultivated on the Surface of Medical Electret. *Zhurnal tehnichej fiziki* [Journal of Technical Physics]. 2018;88(9):1348-1354. (In Russian.)
- Гринберг Я.З. О механизме преобразования вибраций в организме. *Инженерный вестник Дона.* 2014;4-2(32). Режим доступа: http://ivdon.ru/uploads/article/pdf/12_grinberg.pdf_132a9182db.pdf.
Grinberg J.Z. [Transformation mechanism of vibrations in the body]. *Inzhenernyi vestnik Dona* [Engineering Journal of Don]. 2014;4-2(32). Available from: http://ivdon.ru/uploads/article/pdf/12_grinberg.pdf_132a9182db.pdf. (In Russian).

All authors have read and approved the final version of the manuscript of the article. All authors agree to bear responsibility for all aspects of the study to ensure proper consideration and resolution of all possible issues related to the correctness and reliability of any part of the work.

Funding source. This study was not supported by any external sources of funding.

Competing interests. The authors declare that they have no competing interests.

Ethics approval. The study was approved by the local ethics committee of H. Turner National Medical Research Center for Children's Orthopedics and Trauma Surgery, protocol No 21-2, 02.02.2021 g.

Consent for publication. Written consent was obtained from legal representatives of children for publication of relevant medical information and all of accompanying images within the manuscript.

- Линник С.А., Хомутов В.П. Исследование эффективности электростатического поля в лечении остеоартроза. *PMЖ. Медицинское обозрение.* 2017;1(1):2-5.
Linnik S.A., Khomutov V.P. [Study of the effectiveness of the electrostatic field in the treatment of osteoarthritis]. *RMZh. Meditsinskoe obozrenie* [Russian Medical Journal. Medical Review]. 2017;1(1):2-5. (In Russian).
- Александрова С.А., Александрова О.И., Хомутов В.П., Моргунов М.С., Блинова М.И. Влияние электрического поля электрета на основе анодного оксида тантала на дифференцировочные свойства стромальных клеток костного мозга больного остеоартрозом. *Цитология.* 2018;60(12):987-995. doi: 10.1134/S0041377118120052.
Aleksandrova S.A., Aleksandrova O.I., Khomutov V.P., Morgunov M.S., Blinova M.I. [The influence of an electret-generated electric field based on a tantalum oxide anode on differentiation properties of bone marrow stromal cells from patients with osteoarthritis]. *Tsitologiya.* 2018;60(12):987-995. (In Russian). doi: 10.1134/S0041377118120052.
- Aleksandrova S.A., Aleksandrova O.I., Blinova M.I., Khomutov V.P., Morgunov M.S. The influence of an electret-generated electric field based on a tantalum oxide anode on differentiation properties of bone marrow stromal cells from patients with osteoarthritis. *Cell and Tissue Biology.* 2019;13(2):144-151. doi: 10.1134/s1990519x19020020.
- Вансович Д.Ю., Линник С.А., Хомутов В.П., Сердобинцев М.С. Мини-инвазивное хирургическое лечение больных деформирующим остеоартрозом коленного сустава с использованием электретов. *Современные проблемы науки и образования.* 2020;(3). doi: 10.17513/spno.29869. Режим доступа: <https://science-education.ru/article/view?id=29869>.
Vansovich D.Y., Linnik S.A., Homutov V.P., Serdobintsev M.S. [Minimally invasive surgical treatment of patients with deforming knee joint osteoarthritis using electrets]. *Sovremennye problemy nauki i obrazovaniya* [Modern Problems of Science and Education]. 2020;(3). (In Russian). doi: 10.17513/spno.29869. Available from: <https://science-education.ru/article/view?id=29869>.

14. Камоско М.М., Баиндурашвили А.Г. *Диспластический коксартроз у детей и подростков (клиника, патогенез, хирургическое лечение)*. Санкт-Петербург: СпецЛит; 2010. с. 54-72.
Kamosko M.M., Baidurashvili A.G. *Displasticheski koksartroz u detei i podrostkov (klinika, patogenez, khirurgicheskoe lechenie)* [Dysplastic coxarthrosis in children and adolescents (clinic, pathogenesis, surgical treatment)]. St. Petersburg: SpetsLit; 2010. p. 54-72. (In Russian).
15. Бортулёва О.В., Басков В.Е., Бортулёв П.И., Барсуков Д.Б., Поздникин И.Ю. Реабилитация подростков после хирургического лечения диспластического коксартроза. *Ортопедия, травматология и восстановительная хирургия детского возраста*. 2018;6(1):45-50. doi: 10.17816/PTORS6145-50.
Bortuleva O.V., Baskov V.E., Bortulev P.I., Barsukov D.B., Pozdnikin I.Yu. [Rehabilitation of adolescents after surgical treatment of dysplastic coxarthrosis]. *Ortopediya, travmatologiya i vosstanovitel'naya khirurgiya detskogo vozrasta* [Pediatric Traumatology, Orthopaedics and Reconstructive Surgery]. 2018;(6)1:45-50. (In Russian). doi: 10.17816/PTORS6145-50.
16. Тепленький М.П., Парфёнов Э.М. Хирургическое лечение детей с тяжелыми формами болезни Пертеса. *Гений ортопедии*. 2013;(1):32-35.
Teplen'kii M.P., Parfenov E.M. [Surgical treatment of children with severe forms of Perthes disease]. *Genij Ortopedii*. 2013;(1):32-35. (In Russian).
17. Gigante C., Frizziero P., Turra S. Prognostic value of Catterall and Herring classification in Legg-Calvé-Perthes disease: follow-up to skeletal maturity of 32 patients. *J Pediatr Orthop*. 2002;22(3):345-349.
18. Kim H.K., Wiesman K.D., Kulkarni V., Burgess J., Chen E., Brabham C. et al. Perfusion MRI in Early Stage of Legg-Calvé-Perthes Disease to Predict Lateral Pillar Involvement: A Preliminary Study. *J Bone Joint Surg Am*. 2014;96(14):1152-1160. doi: 10.2106/JBJS.M.01221.
19. Friedlander J.K., Weiner D.S. Radiographic results of proximal femoral varus osteotomy in Legg-Calvé-Perthes disease. *J Pediatr Orthop*. 2000;20(5):566-571. doi: 10.1097/00004694-200009000-00004.
20. Барсуков Д.Б., Краснов А.И., Басков В.Е., Поздникин И.Ю., Волошин С.Ю., Баскаева Т.В. и др. Корректирующая остеотомия бедра в комплексном лечении детей с болезнью Легга-Кальве-Пертеса. *Гений ортопедии*. 2017;23(1):63-70. doi: 10.18019/1028-4427-2017-23-1-63-70.
Barsukov D.B., Krasnov A.I., Baskov V.E., Pozdnikin I.Yu., Voloshin S.Yu., Baskaeva T.V. et al. [Corrective femoral osteotomy in the complex treatment of children with Legg-Calvé-Perthes disease]. *Genij Ortopedii*. 2017;23(1):63-70. (In Russian). doi: 10.18019/1028-4427-2017-23-1-63-70.
21. Futami T., Suzuki S. Different methods of treatment related to the bilateral occurrence of Perthes' disease. *J Bone Joint Surg Br*. 1997;79(6):979-982. doi: 10.1302/0301-620x.79b6.7743.
22. Меншикова Т.И., Мальцева Л.В. Особенности ультразвуковой диагностики начальных проявлений болезни Легг-Кальве-Пертеса у детей. *Международный журнал прикладных и фундаментальных исследований*. 2015;(2, часть 1):54-58. Режим доступа: <https://applied-research.ru/ru/article/view?id=6375>.
Menschikova T.I., Maltseva L.V. [Characteristics of ltrasaund diagnostics of the initial manifestations of Legg-Calvé-Perthes, disease in children]. 2015; (2, Suppl 1):54-58. Available from: <https://applied-research.ru/ru/article/view?id=6375>. (In Russian).
23. Grzegorzewski A., Synder M., Kozłowski P., Szymczak W., Bowen R.J. Leg length discrepancy in Legg-Calvé-Perthes disease. *J Pediatr Orthop*. 2005;25(2):206-209. doi: 10.1097/01.bpo.0000148497.05181.51.
24. Camurcu I.Y., Yildirim T., Buyuk A.F., Gursu S.S., Bursali A., Sahin V. Tönnis triple pelvic osteotomy for Legg-Calvé-Perthes disease. *Int Orthop*. 2015;39(3):485-490. doi: 10.1007/s00264-014-2585-6.
25. Rosello O., Solla F., Oborocianu I., Chau E., ElHayek T., Clement J.-L. et al. Advanced containment methods for Legg-Calvé-Perthes disease: triple pelvic osteotomy versus Chiari osteotomy. *Hip Int*. 2018;28(3):297-301. doi: 10.5301/hipint.5000569.
26. Pailhé R., Cavaignac E., Murgier J., Cahuzac J.P., de Gauzy J.S., Accadbled F. Triple osteotomy of the pelvis for Legg-Calvé-Perthes disease: a mean fifteen year follow-up. *Int Orthop*. 2016;40(1):115-122. doi: 10.1007/s00264-015-2687-9.
27. Tong J., Sun L., Zhu B., Fan Y., Ma X., Yu L. et al. Pulsed electromagnetic fields promote the proliferation and differentiation of osteoblasts by reinforcing intracellular calcium transients. *Bioelectromagnetics*. 2017;38(7): 541-549. doi: 10.1002/bem.22076.
28. Zhou J., He H., Yang L., Chen S., Guo H., Xia L. et al. Effects of pulsed electromagnetic fields on bone mass and Wnt/beta-catenin signaling pathway in ovariectomized rats. *Arch Med Res*. 2012;43(4):274-282. doi: 10.1016/j.arcmed.2012.06.002.
29. Ehnert S., Fentz A.K., Schreiner A., Birk J., Wilbrand B., Ziegler P. et al. Extremely low frequency pulsed electromagnetic fields cause antioxidative defense mechanisms in human osteoblasts via induction of •O₂⁻ and H₂O₂. *Sci Rep*. 2017;7(1):14544. doi: 10.1038/s41598-017-14983-9.
30. Varani K., De Mattei M., Vincenzi F., Gessi S., Merighi S., Pellati A. et al. Characterization of adenosine receptors in bovine chondrocytes and fibroblast-like synoviocytes exposed to low frequency low energy pulsed electromagnetic fields. *Osteoarthritis Cartilage*. 2008;16(3):292-304. doi: 10.1016/j.joca.2007.07.004.
31. Ongaro A., Pellati A., Masieri F.F., Caruso A., Setti S., Cadossi R. et al. Chondroprotective effects of pulsed electromagnetic fields on human cartilage explants. *Bioelectromagnetics*. 2011;32(7):543-551. doi: 10.1002/bem.20663.
32. Massari L., Fini M., Cadossi R., Setti S., Traina G.C. Biophysical stimulation with pulsed electromagnetic fields in osteonecrosis of the femoral head. *J Bone Joint Surg Am*. 2006;88 Suppl 3:56-60. doi: 10.2106/JBJS.F.00536.
33. Cebrián J., Milano G., Francés A., Lopiz Y., Marco F., López-Durán L. Role of electromagnetic stimulation in the treatment of osteonecrosis of the femoral head in early stages. *J Biomed Sci Eng*. 2014;7(5):252-257. doi: 10.4236/jbise.2014.75028.
34. Bassett C.A., Schink-Ascani M., Lewis S.M. Effects of pulsed electromagnetic fields on Steinberg ratings of femoral head osteonecrosis. *Clin Orthop Relat Res*. 1989;(246):172-185.

35. Aaron R.K., Lennox D., Bunce G.E., Ebert T. The conservative treatment of osteonecrosis of the femoral head. A comparison of core decompression and pulsing electromagnetic fields. *Clin Orthop Relat Res.* 1989;(249):209-218.
36. Нелин Н.И., Хомутов В.П., Э.Г. Квиникадзе, М.П. Пирпилашвили. Опыт применения электретов при остеохондропатии головки бедренной кости у детей. *Opinion Leader.* 2019;1(19):84-89.
Nelin N.I., Homutov V.P., Je.G. Kvinikadze, M.P. Pirpilashvili. [Experience in the use of electrets in osteochondropathy of the femoral head in children.]. *Opinion Leader.* 2019;1(19):84-89. (In Russian).

Сведения об авторах

✉ *Бортулёв Павел Игоревич* — канд. мед. наук, руководитель отделения
Адрес: Россия, 196603, г. Санкт-Петербург, Парковая ул., 64-68

<https://orcid.org/0000-0003-4931-2817>

e-mail: pavel.bortulev@yandex.ru

Виссарионов Сергей Валентинович — член-кор. РАН, д-р мед. наук, профессор, ¹директор; ²профессор кафедры

<https://orcid.org/0000-0003-4235-5048>

e-mail: vissarionovs@gmail.com

Баскаева Тамила Владимировна — врач травматолог-ортопед

<https://orcid.org/0000-0001-9865-2434>

e-mail: tamila-baskaeva@mail.ru

Барсуков Дмитрий Борисович — канд. мед. наук, старший научный сотрудник

<https://orcid.org/0000-0002-9084-5634>

e-mail: dbbarsukov@gmail.com

Поздникин Иван Юрьевич — канд. мед. наук, научный сотрудник

<https://orcid.org/0000-0002-7026-1586>

e-mail: pozdnikin@gmail.com

Мурашко Татьяна Валерьевна — врач-рентгенолог

<https://orcid.org/0000-0002-0596-3741>

e-mail: popova332@mail.ru

Басков Владимир Евгеньевич — канд. мед. наук

<https://orcid.org/0000-0003-0647-412X>

e-mail: dr.baskov@mail.ru

Познович Махмуд Станиславович — научный сотрудник

<https://orcid.org/0000-0003-2534-9252>

e-mail: poznovich@bk.ru

Authors' information

✉ *Pavel I. Bortulev* — Cand. Sci. (Med.).

Address: 64-68, Parkovaya str., St. Petersburg, 196603, Russia

e-mail: pavel.bortulev@yandex.ru

<https://orcid.org/0000-0003-4931-2817>

Sergei V. Vissarionov — Corresponding member of RAS, Dr. Sci. (Med.)

<https://orcid.org/0000-0003-4235-5048>

e-mail: vissarionovs@gmail.com

Tamila V. Baskaeva

<https://orcid.org/0000-0001-9865-2434>

e-mail: tamila-baskaeva@mail.ru

Dmitriy B. Barsukov — Cand. Sci. (Med.)

<https://orcid.org/0000-0002-9084-5634>

e-mail: dbbarsukov@gmail.com

Ivan Yu. Pozdnikin — Cand. Sci. (Med.)

<https://orcid.org/0000-0002-7026-1586>

e-mail: pozdnikin@gmail.com

Tatyana V. Murashko

<https://orcid.org/0000-0002-0596-3741>

e-mail: popova332@mail.ru

Vladimir E. Baskov — Cand. Sci. (Med.).

<https://orcid.org/0000-0003-0647-412X>

e-mail: dr.baskov@mail.ru

Makhmud S. Poznovich

<https://orcid.org/0000-0003-2534-9252>

e-mail: poznovich@bk.ru