



## Лечение переломов дистального метаэпифиза лучевой кости с использованием малоинвазивного накостного остеосинтеза и перкутанной спицевой фиксации: сравнительный анализ результатов

К.А. Егиазарян<sup>1</sup>, Б.И. Максимов<sup>2</sup>, А.А. Аскеров<sup>1,2</sup>, Н.Н. Ведерников<sup>2</sup>, М.И. Матвиенко<sup>2</sup>

<sup>1</sup> ФГАОУ ВО «Российский национальный исследовательский медицинский университет им. Н.И. Пирогова» Минздрава России, г. Москва, Россия

<sup>2</sup> ГБУЗ «Городская клиническая больница № 29 им. Н.Э. Баумана Департамента здравоохранения г. Москвы», г. Москва, Россия

### Реферат

**Цель исследования** — сравнительная оценка рентгенологических и функциональных результатов малоинвазивного накостного остеосинтеза с применением пронатор-сберегающего доступа и перкутанной спицевой фиксации у пациентов с переломами дистального метаэпифиза лучевой кости (ДМЛК). **Материал и методы.** Проведен ретроспективный анализ результатов лечения 41 пациента с переломами ДМЛК (14 мужчин и 27 женщин), которым в период с 2016 по 2020 г. был выполнен малоинвазивный накостный остеосинтез блокируемыми пластинами с применением пронатор-сберегающего хирургического доступа (основная группа). Средний возраст больных составил 51 год (от 31 до 74 лет). В контрольную группу вошли 37 пациентов: 19 женщин и 18 мужчин; средний возраст — 61 год (от 29 до 76 лет), которым за этот же период времени был выполнен малоинвазивный перкутанный спицевой остеосинтез ДМЛК. Сравнительную оценку рентгенологических и функциональных результатов малоинвазивного остеосинтеза в обеих группах осуществляли в сроки от 1 до 6 мес. со дня оперативного лечения. **Результаты.** У всех пациентов в сроки до 6 нед. после операции была достигнута консолидация переломов, подтвержденная рентгенологически. Среди пациентов, прооперированных путем пронатор-сберегающего накостного остеосинтеза, осложнений не было, в группе пациентов, которым выполняли перкутанный спицевой остеосинтез, было получено 6 осложнений: в 4 случаях (11%) — воспаление в области выхода спиц и в 2 случаях (5,4%) — ятрогенное интраоперационное повреждение чувствительной ветви лучевого нерва. Были получены статистически значимые различия в рентгенологических результатах (ладонный наклон суставной фасетки лучевой кости, инклинация лучевой кости и высота лучевой кости) между двумя группами. Показатели в основной группе пациентов были лучше на всех этапах наблюдения ( $p < 0,01$ ). Малоинвазивный накостный остеосинтез с применением пронатор-сберегающей техники также продемонстрировал значимо лучшие функциональные результаты (сила схвата кисти, объем движения в лучезапястном суставе, ротационные движения предплечья) по сравнению с контрольной группой на всех этапах оценки ( $p < 0,001$ ). **Заключение.** Результаты исследования демонстрируют эффективность и относительную безопасность обеих методик малоинвазивного остеосинтеза ДМЛК. Однако накостный остеосинтез волярными блокируемыми пластинами с применением пронатор-сберегающей техники позволяет получать лучшие рентгенологические и функциональные результаты по сравнению с применением чрескожного остеосинтеза спицами.

**Ключевые слова:** малоинвазивный остеосинтез, спицевой остеосинтез, дистальный метаэпифиз лучевой кости, волярная пластина с угловой стабильностью, накостный остеосинтез, спица Киршнера.

**Источник финансирования:** государственное бюджетное финансирование.

Егиазарян К.А., Максимов Б.И., Аскеров А.А., Ведерников Н.Н., Матвиенко М.И. Лечение переломов дистального метаэпифиза лучевой кости с использованием малоинвазивного накостного остеосинтеза и перкутанной спицевой фиксации: сравнительный анализ результатов. *Травматология и ортопедия России*. 2021;27(4):31-41. <https://doi.org/10.21823/2311-2905-1696>.

**Cite as:** Egiazaryan K.A., Maximov B.I., Askerov A.A., Vedernikov N.N., Matvienko M.I. [Functional and Radiographic Outcomes for Distal Radius Fractures Treated with Volar-Locked Plates and Percutaneous K-Wires: A Comparative Study]. *Traumatalogiya i ortopediya Rossii* [Traumatology and Orthopedics of Russia]. 2021;27(4):31-41. (In Russian). <https://doi.org/10.21823/2311-2905-1696>.

✉ Максимов Борис Игоревич / Boris I. Maximov; e-mail: dr.borismaximov@gmail.com

Рукопись получена: 29.10.2021. Рукопись одобрена: 26.11.2021. Статья опубликована онлайн: 07.12.2021. Submitted: 29.10.2021. Accepted: 26.11.2021. Published Online: 07.12.2021.

## Functional and Radiographic Outcomes for Distal Radius Fractures Treated with Volar-Locked Plates and Percutaneous K-Wires: A Comparative Study

Karen A. Egiazaryan<sup>1</sup>, Boris I. Maximov<sup>2</sup>, Artur A. Askerov<sup>1,2</sup>, Nikolai N. Vedernikov<sup>2</sup>, Maksim I. Matvienko<sup>2</sup>

<sup>1</sup> Pirogov Russian National Research Medical University, Moscow, Russia

<sup>2</sup> Moscow Bauman City Hospital No. 29, Moscow, Russia

### Abstract

**Purpose** — to evaluate and to compare radiological and functional outcomes of the volar locking plate fixation using pronator-sparing approach and K-wire fixation of distal radius fractures. **Materials and Methods.** We retrospectively analyzed 41 patients with distal radius fractures (27 female and 14 male) treated in the period from 2016 to 2020 using minimally invasive osteosynthesis via pronator-sparing approach. The mean age was 51 years (31-74 years). The control group consists of 37 patients (19 female and 18 male, mean age — 61 years (29-76 years)), who underwent minimally invasive percutaneous K-wire fixation of distal radius fractures during the same period of time. Comparative analysis of radiographic and functional outcomes in both groups of minimally invasive osteosynthesis of distal radius fractures was carried out in the period from 1 to 6 months after the surgery. **Results.** Primary union of distal radius fractures was confirmed in X-rays in all patients within 6 weeks after the surgery. There were no complications in patients treated by pronator-sparing volar locking plate fixation, whereas in K-wire group we had 6 patients with complications: 4 cases (11%) — superficial infection around K-wires and 2 cases (5,4%) — intraoperative damage of sensitive branch of radial nerve. There were statistically significant differences in radiographic results (volar tilt, radial inclination, and radial height) between two groups: they all were better in patients treated by pronator-sparing volar locking plate fixation during the whole follow-up period ( $p < 0,01$ ). Minimally invasive volar locking plate fixation via pronator-sparing approach also provided significantly better grip strength and range of wrist motion and forearm rotation in the early 6-month postoperative period, compared with percutaneous K-wire fixation ( $p < 0,001$ ). **Conclusion.** Our study demonstrates that both techniques of minimally invasive osteosynthesis of distal radius fractures are effective and relatively safe methods of surgical treatment, but volar plating via pronator-sparing approach leads to a better reconstruction of the distal radius and better functional outcomes compared to percutaneous K-wiring.

**Keywords:** minimally invasive osteosynthesis, distal radius, plate fixation, volar locking plate, pronator-sparing approach, K-wiring.

**Funding:** state budgetary funding.

**Competing interests:** the authors declare that there are no competing interests.

### Введение

Вопросы оптимизации оказания медицинской помощи пациентам с переломами дистального метаэпифиза лучевой кости (ДМЛК) по-прежнему не утратили своей актуальности и продолжают обсуждаться специалистами [1, 2, 3, 4, 5, 6, 7, 8]. Это обусловлено, во первых, тем, что переломы ДМЛК занимают большую нишу в общей структуре скелетной травмы, являясь самым частым переломом у человека [9], а во-вторых, — постоянно возрастающими требованиями пациентов как к самому процессу лечения, так и к его итоговым результатам. Консенсус в отношении вида медицинской помощи среди специалистов найден — в последние два десятилетия отмечается значительный рост частоты хирургического лечения переломов ДМЛК,

однако объем оперативного вмешательства и способы фиксации переломов продолжают обсуждаться [10, 11, 12, 13]. Не последнюю роль здесь играет современный общий тренд к малоинвазивным хирургическим вмешательствам в травматологии и соответствующее этому стремление хирургов к максимально бережному и «биологичному» остеосинтезу, в том числе и переломов ДМЛК [14, 15, 16, 17, 18].

**Цель исследования** — сравнительная оценка рентгенологических и функциональных результатов малоинвазивного на костном остеосинтеза с применением пронатор-сберегающего доступа и перкутанной спицевой фиксации у пациентов с переломами дистального метаэпифиза лучевой кости.

## Материал и методы

### Дизайн исследования

Выполнено одноцентровое когортное нерандомизированное исследование. Проведен ретроспективный анализ результатов малоинвазивного хирургического лечения 78 пациентов за период с 2016 по 2020 г. по поводу закрытых переломов ДМЛК.

Среди прооперированных больных было 46 женщин и 32 мужчины. Большинство пострадавших составили лица трудоспособного возраста, средний возраст пациентов на момент травмы составил  $55,8 \pm 13,6$  лет (от 19 до 65 лет). В 47 случаях имел место перелом ДМЛК правого предплечья, в 31 — левого.

**Критерии включения** в исследование:

- согласие пациента;
- острая изолированная травма;
- закрытый характер перелома;
- переломы типов I и III по классификации D.L. Fernandez с соавторами [19];
- удовлетворительные результаты первичной закрытой ручной репозиции;
- нестабильный характер перелома ДМЛК по M. LaFontaine [20].

**Критерии исключения:**

- переломы типа «волярный Barton» (тип II по D.L. Fernandez) как трудно поддающиеся адекватной закрытой ручной репозиции и требующие, как правило, открытого наkostного доступа с полноценной мобилизацией *m. pronator quadratus*;
- переломы типа «тыльный Barton» (тип II по D.L. Fernandez) как редко встречающиеся изолированные повреждения;
- открытый характер перелома;
- срок с момента перелома более 10 дней;
- сочетание перелома ДМЛК с переломом дистального отдела локтевой кости (за исключением перелома шиловидного отростка).

Всем пострадавшим был выполнен малоинвазивный остеосинтез ДМЛК. В зависимости от примененного способа стабилизации перелома пациенты были разделены на две группы, сопоставимые по всем критериям включения в исследование. Для классификации повреждения и выбора оптимальной тактики лечения переломов ДМЛК всем пациентам выполняли рентгенографию лучезапястного сустава в двух проекциях, а также компьютерную томографию.

В первую (основную) группу вошел 41 пациент: 14 мужчин и 27 женщин, их возраст варьировал от 31 до 74 лет (медиана 51). Пациентам этой группы был выполнен наkostный остеосинтез пластиной с угловой стабильностью и сохранением *m. pronator quadratus*. У 24 пациентов был диагностирован перелом типа I (30,8%), у 17 — типа III (21,8%).

Вторую (контрольную) группу составили 37 пациентов: 18 мужчин и 19 женщин, возраст больных варьировал от 29 до 76 лет (медиана 61). Стабилизацию переломов ДМЛК в этой группе выполняли посредством перкутанного остеосинтеза спицами по Капанджи. У 26 пациентов был диагностирован перелом типа I (33,3%), у 11 — типа III (14,1%).

### Хирургическая техника в первой группе пациентов

Отличие примененного хирургического доступа от традиционного заключалось в том, что после выполнения продольного кожного разреза по ладонной поверхности предплечья в проекции сухожилия *m. flexor carpi radialis* и последующего выделения и ретракции подлежащих сухожилий *m. pronator quadratus* мобилизовали при помощи скальпеля и распатора без потери мест крепления к лучевой кости с сохранением его анатомической целостности. За счет мобилизации дистального края мышцы и ее ретракции в проксимальном направлении имеется возможность не только визуализации самого перелома, но и фиксации пластины к метаэпифизарной части лучевой кости. В проксимальном отделе пластину фиксировали посредством заведения винтов через расслоенные волокна квадратного пронатора предплечья, также без нарушения его анатомической непрерывности [2].

Все оперативные вмешательства в обеих группах проводили одной бригадой хирургов в условиях периферической блокады плечевого сплетения надключичным или подмышечным доступом под контролем ультразвуковой навигации.

### Послеоперационное ведение пациентов

Послеоперационный протокол ведения пациентов в группах был идентичен: в течение 4 нед. применяли лонгетную гипсовую иммобилизацию, после чего проводили удаление спиц во второй группе пациентов и приступали к реабилитации. После выписки из стационара регулярные клинические осмотры проводили через 2, 4, 6, 12 и 24 недели.

### Оценка результатов

Сравнительную оценку рентгенологических результатов и функциональных исходов в обеих группах осуществляли в сроки от 1 до 6 мес. со дня оперативного лечения. Оценка рентгенологических результатов проводили по следующим параметрам: отсутствие смещения отломков, формирующих суставную поверхность лучевой кости; восстановление высоты лучевой кости; восстановление инклинации лучевой кости; восстановление ладонной инклинации суставной поверхности лучевой кости.

Функциональные исходы лечения оценивали по следующим критериям: амплитуда движений в лучезапястном суставе (сгибание, разгибание); ротация предплечья (супинация, пронация); сила схвата кисти по шкале L. McPeak [21].

### Статистический анализ

Статистическую обработку полученных количественных данных проводили с помощью пакета прикладных программ SPSS Statistics 26 (IBM, США). Для количественных непрерывных признаков (ненормальное распределение) результаты представлены в виде медианы, верхнего и нижнего квартилей (интерквартильный размах). Для оценки различий групп по количественным непрерывным признакам применяли U-критерий Манна–Уитни. Сравнение динамики внутри групп проводили с помощью критерия Фридмана. Сопоставимость групп по типу перелома установлена с помощью критерия  $\chi^2$  Пирсона. Критический уровень значимости при проверке статистических гипотез принимали равным 0,05.

### Результаты

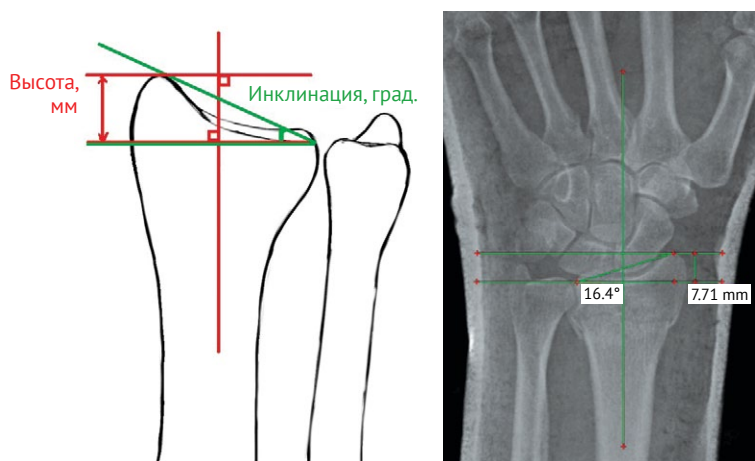
Ближайшие и отдаленные результаты малоинвазивного хирургического лечения переломов ДМЛК были изучены и оценены у всех пациентов первой ( $n = 41$ ) и второй групп ( $n = 37$ ). Сроки наблюдения в группах были следующие: первая (остеосинтез пластинами с сохранением *m. pronator quadratus*) — Me = 54 нед. (34; 68), вторая (перкутанный остеосинтез спицами) — Me = 38 нед. (27; 54).

Во всех случаях визуализировались рентгенологические признаки консолидации перелома. Среди пациентов первой группы осложнений не было. У 4 (11%) пациентов второй группы в послеоперационном периоде наблюдали воспаление в области выхода спиц, во всех случаях купированное перевязками и оральным приемом антибиотиков. В двух (5,4%) случаях, также в контрольной группе пациентов, из-за интраоперационного повреждения чувствительной ветви лучевого нерва в послеоперационном периоде отмечалось локальное онемение в области его иннервации. В обоих случаях чувствительность восстановилась в сроки от 3 до 6 мес. с момента выполнения остеосинтеза.

Нами были изучены и проанализированы основные рентгенологические параметры поврежденного сегмента лучевой кости как на предоперационном этапе, так и после операции (рис. 1, 2, 3).

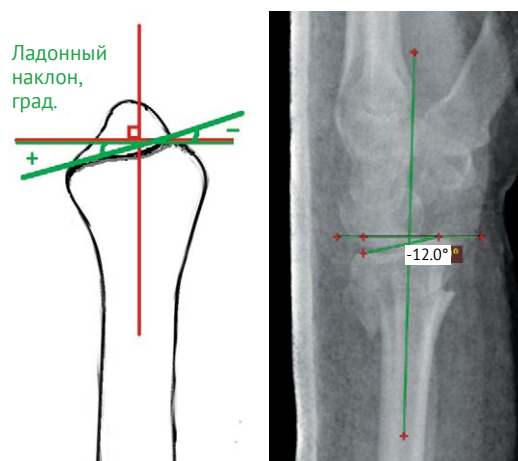
Представленные группы были сопоставимы по всем дооперационным рентгенологическим параметрам: сопоставимость групп по типу перелома установлена с помощью критерия  $\chi^2$  Пирсона ( $p = 0,281$ ), по ладонному наклону суставной фасетки лучевой кости ( $p = 0,259$ ), по высоте лучевой кости ( $p = 0,916$ ) и по инклинации лучевой кости ( $p = 0,203$ ) с помощью U-критерия Манна–Уитни.

Сравнительные результаты оценки восстановления основных рентгеноанатомических параметров ДМЛК в обеих группах в динамике представлены в таблице 1.



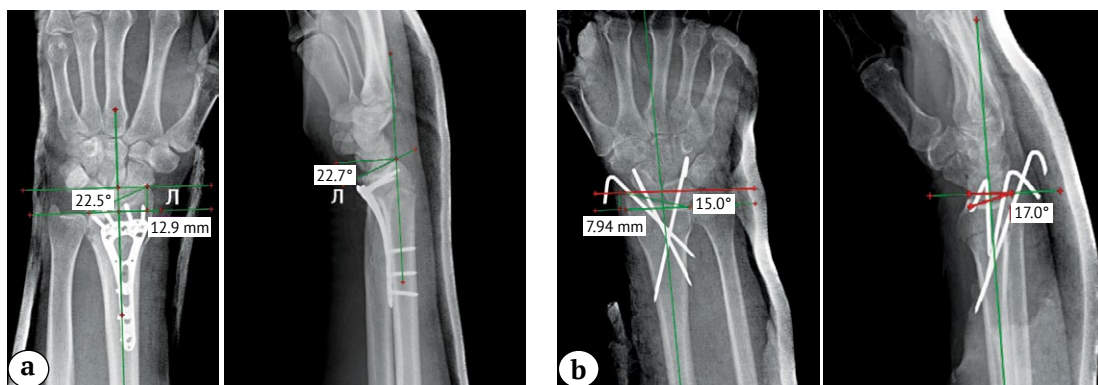
**Рис. 1.** Оценка высоты и инклинации лучевой кости на предоперационном этапе: уменьшение нормальных величин обоих параметров

**Fig. 1.** Assessment of the radial height and radial inclination at pre-operative period: it is noted the reduction of the normal value of both parameters



**Рис. 2.** Оценка ладонного наклона суставной фасетки лучевой кости на предоперационном этапе: отмечается отрицательный ладонный наклон

**Fig. 2.** Volar tilt assessment at pre-operative period: a negative volar tilt of distal radius



**Рис. 3.** Измерение и оценка основных рентгеноанатомических параметров лучезапястного сустава после выполнения малоинвазивного остеосинтеза:

a — после остеосинтеза пластиной; b — после перкутанного остеосинтеза спицами

**Fig. 3.** Measurement and assessment of the main radiographical parameters after minimally invasive osteosynthesis: a — after volar locking plate fixation; b — after percutaneous K-wiring

Таблица 1

**Рентгеноанатомические параметры ДМЛК пациентов двух групп**

Параметр	До операции			Результат					
				после операции			через 6 нед. после операции		
	Первая группа	Вторая группа	<i>p</i>	Первая группа	Вторая группа	<i>p</i>	Первая группа	Вторая группа	<i>p</i>
Ладонный наклон суставной фасетки лучевой кости, град.	0,0 -15,0; 6,0	-10,0 -13,4; 2,0	0,259	12,0 11,0; 13,0	10,7 11,0; 13,0	<0,01	12,0 11,0; 13,0	10,0 9,1; 11,0	<0,01
Высота лучевой кости, мм	7,20 5,6; 9,0	7,80 6,2; 7,9	0,916	12,00 11,8; 12,1	11,60 10,8; 12,0	<0,01	12,0 11,6; 12,1	11,1 10,1; 11,5	<0,01
Инклинация лучевой кости, град.	17,7 16,3; 19,5	17,3 15,2 19,0	0,203	23,0 22,6; 23,4	21,9 21,0; 22,8	<0,01	23,0 22,5; 23,2	21,0 20,2 22,4	<0,01

Приведены медианы и интерквартильный размах (Q1; Q3).

В дооперационном периоде статистически значимых различий в рентгенологических параметрах между группами выявлено не было, что согласуется с гипотезой о сопоставимости групп. Однако сразу после операции и через 6 нед. рентгенологические параметры в группах имели статистически значимую разницу ( $p < 0,01$ ) — показатели у пациентов первой группы превышали все показатели во второй группе. Стоит заметить, что оценка рентгенологических результатов после 6-недельного срока не имела большого смысла, так как к этому времени у всех прооперированных пациентов были отчетливые признаки консолидации переломов и, соответственно, итоговый рентгенологический результат проведенного лечения.

В период послеоперационного восстановления функции лучезапястного сустава, предплечья и кисти по всем исследуемым параметрам выявлены статистически значимые различия как между группами, так и внутри групп на всех этапах оценки ( $p < 0,001$ ). Сравнение различий между группами на каждом этапе проводили при помощи U-критерия Манна–Уитни. Показатели первой группы превышали показатели второй ( $p < 0,001$ ). Для сравнения и оценки динамики внутри групп использовали критерий Фридмана. Рост показателей был статистически значимым ( $p < 0,001$ ). Функциональные результаты лечения в сравниваемых группах пациентов представлены в таблице 2.

Таблица 2

## Динамика восстановления функции лучезапястного сустава и кисти после малоинвазивного остеосинтеза у пациентов двух сравниваемых групп

Параметр	Срок наблюдения после операции								
	1 мес.			3 мес.			6 мес.		
	Первая группа	Вторая группа	<i>p</i>	Первая группа	Вторая группа	<i>p</i>	Первая группа	Вторая группа	<i>p</i>
Сгибание, град.	67 65–70	45 44–49	<0,001	75 70–75	65 60–65	<0,001	90 82–90	74 69–78	<0,001
Разгибание, град.	65 62–72	40 34–45	<0,001	80 74–90	50 46–56	<0,001	85 78–90	69 65–73	<0,001
Супинация, град.	74 72–75	50 44–56	<0,001	79 76–81	70 65–80	<0,001	90 90–90	78 75–80	<0,001
Пронация, град.	70 70–75	60 55–60	<0,001	80 75–90	70 65–79	<0,001	90 80–90	80 75–85	<0,001
Сила схвата, % от контралатеральной кисти	76 75–79	55 54–60	<0,001	93 91–100	70 69–78	<0,001	97 94–00	79 78–90	<0,001

Приведены медианы и интерквартильный размах (Q1; Q3).

### Обсуждение

Неуклонный рост числа пациентов с переломами ДМЛК в совокупности с увеличением доли так называемых «требовательных пациентов», стремящихся к максимально быстрому и полноценному возвращению к активной и самостоятельной жизни, обуславливает тренд к расширению показаний для хирургического лечения, наблюдаемый в настоящее время. Накостный остеосинтез пластинами с угловой стабильностью и перкутанный остеосинтез спицами по-прежнему являются наиболее часто используемыми способами фиксации переломов ДМЛК в клинической практике. При этом продолжают обсуждаться преимущества и недостатки, присущие каждому из этих методов фиксации [7, 22, 23, 24, 25, 26].

Рассматривая историю внутренней фиксации переломов ДМЛК, стоит заметить, что спицевой остеосинтез явился первой попыткой фиксации этих переломов. Спицы обеспечивали и репозицию, и удержание репонированных отломков кости для их последующей консолидации в корректном положении [27, 28, 29, 30, 31, 32]. Тем не менее спицевой остеосинтез не всегда мог обеспечить приемлемую жесткость фиксации, приводя в некоторых случаях к вторичному смещению, что послужило поводом к дальнейшим поискам более надежного способа удержания отломков [33].

Появление в арсенале травматологов наkostного остеосинтеза волярными пластинами с угловой стабильностью значительно расширило и пока-

зания к операции, и возможности хирургов, улучшив клинические и рентгенологические результаты лечения пациентов с переломами ДМЛК [34, 35, 36]. Несмотря на то что наkostный остеосинтез волярными пластинами с угловой стабильностью в настоящее время является самым часто применяемым методом внутренней фиксации переломов ДМЛК, он не лишен ряда потенциальных недостатков, в большинстве своем связанных с возможностью развития конфликта между сухожилиями сгибательной поверхности предплечья с устанавливаемым имплантатом [37, 38, 39]. Именно это побудило хирургов к дальнейшему поиску способов усовершенствования хирургической техники наkostного остеосинтеза пластинами. И он был найден в возможности сохранения *m. pronator quadratus* на этапе хирургического доступа: установка пластины под мышцей исключала контакт сухожилий сгибателей с металлоконструкцией [40, 41, 42, 43]. Еще одним фактором, способствующим расширению применения пронатор-сберегающего подхода в хирургическом лечении пациентов с переломами ДМЛК является невозможность в подавляющем большинстве случаев полноценной рефиксации *m. pronator quadratus* при его отсечении для визуализации перелома и прямой репозиции при использовании традиционной техники [2, 40, 41, 44]. Ряд авторов вообще ставят под сомнение необходимость реальной прямой репозиции таких переломов, большинство из которых прекрасно поддается закрытой

ручной репозиции и поэтому не требует отсечения *m. pronator quadratus* в процессе остеосинтеза [18, 42]. Немаловажно и то, что *m. pronator quadratus* играет важную роль в питании дистального отдела лучевой кости, является активным стабилизатором дистального лучелоктевого сустава, а также в значительной степени влияет на пронационную силу предплечья [16, 42, 45, 46, 47, 48, 49, 50].

Таким образом, сохранение *m. pronator quadratus* в процессе выполнения накостного остеосинтеза волярными пластинами практически полностью исключает какую-либо значимую агрессию со стороны хирурга и может рассматриваться как основополагающий фактор, позволяющий относить данное хирургическое вмешательство к малоинвазивному [16, 17, 18, 20, 21, 51, 52, 53]. Позволим себе напомнить, что философия малоинвазивного остеосинтеза заключается прежде всего в максимально деликатном отношении к мягким тканям в процессе операции, исключении скелетирования кости и минимизации деваскуляризации костных отломков, в свою очередь, способствующих сохранению репарационного потенциала и благоприятно влияющих на процесс консолидации переломов [54, 55, 56]. В данном случае соблюдаются все три критерия.

К малоинвазивному остеосинтезу ДМЛК таким же образом полноправно и логично относится и перкутанный остеосинтез спицами, до сих пор не утративший своей актуальности [57].

В настоящее время в литературе представлены многочисленные исследования, посвященные сравнительному анализу эффективности применения накостного остеосинтеза волярными пластинами с угловой стабильностью и спицевого остеосинтеза [25, 58, 59, 60, 61, 62, 63, 64]. Однако отсутствуют сообщения о проведении сравнительного анализа результатов наиболее часто применяемых малоинвазивных методик остеосинтеза ДМЛК, таких как спицевой остеосинтез и накостный остеосинтез волярными пластинами с угловой стабильностью путем пронатор-сберегающего хирургического доступа, что побудило нас к проведению подобного рода исследования.

Стоит заметить, что при сравнении результатов малоинвазивного остеосинтеза ДМЛК в группах для повышения объективности оценки нами были исключены традиционные оценочные шкалы, поскольку зачастую при их использовании превалирует субъективная, часто эмоциональная составляющая. Таким образом, основной упор был сделан на изучение и оценку рентгенологических и функциональных результатов малоинвазивного хирургического лечения пациентов с переломами ДМЛК.

Рентгенологические результаты малоинвазивного остеосинтеза в группах оценивали, исходя из восстановления параметров нормальной рентге-

ноанатомии дистального отдела лучевой кости: ладонный наклон суставной фасетки лучевой кости, высота лучевой кости, а также инклинация лучевой кости. Полученные нами результаты свидетельствуют о более полноценном восстановлении анатомии ДМЛК в группе пациентов после накостного остеосинтеза по сравнению с пациентами, которым проводился перкутанный остеосинтез спицами ( $p < 0,01$ ). Немаловажное значение здесь имели конструктивные особенности современных волярных пластин, абсолютно точно повторяющие контуры дистального отдела лучевой кости и благоприятствующие тем самым авторепозиции костных отломков. К тому же у части пациентов из второй группы в динамике произошло ухудшение достигнутых в момент остеосинтеза параметров нормальной рентгеноанатомии, что может быть объяснено недостаточной жесткостью фиксации перелома [29, 33] по сравнению с накостным остеосинтезом.

Отдельно хотелось бы прокомментировать нашу тактику послеоперационной иммобилизации у всех пациентов обеих групп, справедливо могущую вызвать недоумение, особенно применительно к группе пациентов, которым выполняли стабильно-функциональный накостный остеосинтез. Дело в том, что переломы ДМЛК со смещением отломков, как правило, сочетаются с повреждением элементов фиброзно-хрящевого треугольного комплекса (ладонными и тыльными лучелоктевыми связками), являющимися важными стабилизаторами дистального лучелоктевого сочленения. Отсутствие должного внимания к этим мягкотканым структурам и фокусировка только на фиксации перелома ДМЛК зачастую является причиной последующей лучелоктевой нестабильности, приводит к неудовлетворительным результатам лечения и может диктовать необходимость в дополнительных реконструктивных вмешательствах [65, 66]. В то же время последние данные литературы свидетельствуют от том, что применение иммобилизации после накостного остеосинтеза, не оказывая существенного влияния на функциональный исход лечения, способствует заживлению мягкотканых повреждений, сопутствующих перелому ДМЛК, минимизируя неудовлетворительные результаты хирургического лечения этих переломов [67]. Именно этим мы руководствуемся в своей практике, проводя лечение не перелома ДМЛК, а пациента с комплексным повреждением дистального отдела предплечья.

Динамическая оценка послеоперационного восстановления сгибательно-разгибательных движений в лучезапястном суставе, ротационных движений предплечья и силы схвата кисти в обеих группах пациентов продемонстрировала более быстрое и полноценное восстановление по всем исследуемым параметрам у пациентов, опери-

рованных волярными пластинами с угловой стабильностью и сохранением *m. pronator quadratus*. Это логично и ожидаемо, учитывая более полноценное восстановление костной анатомии и большую жесткость фиксации перелома, что открывает возможности более ранней и полноценной реабилитации. Также в этой группе пациентов нами не было получено ни одного послеоперационного осложнения, что сопоставимо с имеющимися данными литературы [16, 42].

Диагностированное у двух пациентов контрольной группы осложнение в виде онемения в области основания большого пальца было расценено нами как результат пренебрежения следованию хирургической техники спицевого остеосинтеза, повлекшее за собой интраоперационное повреждение чувствительной ветви лучевого нерва. Для минимизации рисков подобного рода осложнений в процессе выполнения спицевого остеосинтеза следует обязательно выполнять точечные надрезы кожи с последующей диссекцией подлежащих мягких тканей до кости при помощи деликатного зажима типа «москит» и всегда использовать направитель, защищающий мягкие ткани от наматывания их на спицу. Немаловажно и знание региональной анатомии основных нервных стволов и их ветвей. Анализируя полученные у 4 пациентов, прооперированных путем спицевой фиксации, осложнения в виде воспаления в местах выхода спиц, приходится констатировать неизбежность подобного рода осложнений в том или ином проценте случаев при применении перкутанного остеосинтеза. Этот тезис подтверждают и данные литературы [68, 69].

### Заключение

Полученные результаты выглядят обнадеживающими и позволяют констатировать эффективность применения малоинвазивного остеосинтеза у пациентов с переломами дистального отдела лучевой кости. Малоинвазивный остеосинтез волярными пластинами с угловой стабильностью является более эффективным и безопасным методом внутренней фиксации большинства переломов ДМЛК по сравнению с перкутанным остеосинтезом спицами. Сравнительная оценка хирургического лечения пациентов обеих групп продемонстрировала более высокие результаты по восстановлению и сохранению нормальных рентгеноанатомических параметров ДМЛК, а также функциональной реабилитации у пациентов, которым выполняли малоинвазивный на костный остеосинтез.

### Информированное согласие

Пациенты дали добровольное письменное информированное согласие на участие в исследовании и публикацию его результатов.

### Литература [References]

- Kashir A., O'Donnell T. A Brachioradialis Splitting Approach Sparing the Pronator Quadratus for Volar Plating of the Distal Radius. *Tech Hand Up Extrem Surg.* 2015;19(4):176-181. doi: 10.1097/BTH.000000000000104.
- Максимов Б.И., Пандунц А.А., Ведерников Н.Н. Возможности сохранения квадратного пронатора предплечья при хирургическом лечении переломов дистального отдела лучевой кости. *Вестник национального медико-хирургического центра им. Н.И. Пирогова.* 2018;13(4):49-52. doi: 10.25881/BPNMSC.2018.22.37.008. Maksimov B.I., Pandunc A.A., Vedernikov N.N. [Opportunities of preservation of the forearm pronator with the surgical treatment of fractures of the distal radius bone]. *Vestnik natsional'nogo mediko-khirurgicheskogo tsentra im. N.I. Pirogova* [Bulletin of Pirogov National Medical and Surgical Center]. 2018;13(4):49-52. (In Russian). doi: 10.25881/BPNMSC.2018.22.37.008.
- Rey P.B., Rochet S., Loisel F., Obert L. Technical note: How to spare the pronator quadratus during MIPO of distal radius fractures by using a mini-volar plate. *Chir Main.* 2014;33(2):95-99. doi: 10.1016/j.main.2013.12.006.
- Fan J., Chen K., Zhu H., Jiang B., Yuan F., Zhu X. et al. Effect of fixing distal radius fracture with volar locking palmar plates while preserving pronator quadratus. *Chin Med J (Engl).* 2014;127(16):2929-2933.
- Benjamin M.M., Swigler C.W. Evidence-based review of distal radius fractures. *Orthop Clin North Am.* 2018;49(2):211-222. doi: 10.1016/j.ocl.2017.12.001.
- Arora R., Lutz M., Hennerbichler A., Krappinger D., Espen D., Gabl M. Complications following internal fixation of unstable distal radius fracture with a palmar locking-plate. *J Orthop Trauma.* 2007;21(5):316-322. doi: 10.1097/BOT.0b013e318059b993.
- Chaudhry H., Kleinlugtenbelt Y.V., Mundi R., Ristevski B., Goslings J.C., Bhandari M. Are Volar Locking Plates Superior to Percutaneous K-wires for Distal Radius Fractures? A Meta-analysis. *Clin Orthop Relat Res.* 2015;473(9):3017-3027. doi: 10.1007/s11999-015-4347-1.
- Хоминет В.В., Ткаченко М.В., Иванов В.С., Жогина М.А., Лисин С.В., Мышкин И.А. Современные тенденции в диагностике и хирургическом лечении переломов дистального метаэпифиза лучевой кости (научный обзор). *Профилактическая и клиническая медицина.* 2020;2(75):34-44. Khominets V.V., Tkachenko M.V., Ivanov V.S., Zhogina M.A., Lisin S.V., Myshkin I.A. [Current tendencies in diagnostics and surgical treatment of distal radius fracture (review)]. *Profilakticheskaya i klinicheskaya meditsina* [Preventive and clinical medicine]. 2020;2(75):34-44. (In Russian).
- Chung K.C., Spilson S.V. The frequency and epidemiology of hand and forearm fractures in the United States. *J Hand Surg Am.* 2001;26(5):908-915. doi: 10.1053/jhsu.2001.26322.
- Smith D.W., Henry M.H. Volar fixed-angle plating of the distal radius. *J Am Acad Orthop Surg.* 2005;13(1):28-36. doi: 10.5435/00124635-200501000-00005.
- Bales J.G., Stern P.J. Treatment strategies of distal radius fractures. *Hand Clin.* 2012;28(2):177-184. doi: 10.1016/j.hcl.2012.02.003.
- Koval K., Haidukewych G.J., Service B., Zircibel B.J. Controversies in the management of distal radius fractures. *J Am Acad Orthop Surg.* 2014;22(9):566-575. doi: 10.5435/JAAOS-22-09-566.
- Handoll H.H., Vaghela M.V., Madhok R. Percutaneous pinning for treating distal radial fractures in adults. *Cochrane Database Syst Rev.* 2007;(3):CD006080. doi: 10.1002/14651858.CD006080.pub2.



14. Dos Remedios C., Nebout J., Benlarbi H., Caremier E., Sam-Wing J.F., Beya R. [Pronator quadratus preservation for distal radius fractures with locking palmar plate osteosynthesis. Surgical technique]. *Chir Main*. 2009;28(4):224-229. (In French). doi: 10.1016/j.main.2009.04.007.
15. Itoh S., Yumoto M., Kanai M., Yoshida W., Yoshioka T. Significance of a Pronator Quadratus-Sparing Approach for Volar Locking Plate Fixation of Comminuted Intra-articular Fractures of the Distal Radius. *Hand (N Y)*. 2016;11(1):83-87. doi: 10.1177/1558944715617460.
16. Imatani J., Noda T., Morito Y., Sato T., Hashizume H., Inoue H. Minimally invasive plate osteosynthesis for comminuted fractures of the metaphysis of the radius. *J Hand Surg Br*. 2005;30(2):220-225. doi: 10.1016/j.jhsb.2004.12.009.
17. Takada N., Otsuka T., Yamada K., Suzuki H., Hasuo T., Kondo A. et al. Minimally invasive plate osteosynthesis for distal radius fractures with a palmar locking plate. *Eur J Trauma Emerg Surg*. 2012;38(6):627-632. doi: 10.1007/s00068-012-0204-z.
18. Geissler W.B., Fernandes D. Percutaneous and limited open reduction of intra-articular distal radial fractures. *Hand Surg*. 2000;5(2):85-92. doi: 10.1142/s0218810400000193.
19. Fernandez D.L., Jupiter J.B. Fractures of the distal radius. New York: Springer-Verlag; 1996. 339 p. doi: 10.1007/978-1-4684-0478-4.
20. LaFontaine M., Hardy D., Delince P. Stability assessment of distal radius fractures. *Injury*. 1989;(20):208-210. doi: 10.1016/0020-1383(89)90113-7.
21. McPeak L.A., Stiers W.M., Cope D.N. Disability evaluation following traumatic brain injury. *Phys Med Rehabil Clin N Am*. 2001;12(3):587-601.
22. Семенкин О.М. Хирургическое лечение больных с переломами дистального метаэпифиза лучевой кости. *Вестник травматологии и ортопедии им. Н.Н. Приорова*. 2010;(4):84-89. Semyonkin O.M. [Surgical treatment of patients with radial distal metaepiphysis fractures]. *Vestnik travmatologii i ortopedii im. N.N. Priorova* [N.N. Priorov Journal of Traumatology and Orthopedics]. 2010;(4): 84-89. (In Russian).
23. Xu G.Y., Qiu Y., Mao H.J. A Network Meta-analysis of Outcomes of 7 Surgical Treatments for Distal Radius Fractures. *Am J Ther*. 2016;23(6):e1320-e1328. doi: 10.1097/MJT.0000000000000228.
24. Franceschi F., Franceschetti E., Paciotti M., Cancilleri F., Maffulli N., Denaro V. Volar locking plates versus K-wire/pin fixation for the treatment of distal radial fractures: a systematic review and quantitative synthesis. *Br Med Bull*. 2015;115(1):91-110. doi: 10.1093/bmb/ldv015.
25. Costa M.L., Achten J., Rangan A., Lamb S.E., Parsons N.R. Percutaneous fixation with Kirschner wires versus volar locking-plate fixation in adults with dorsally displaced fracture of distal radius: five-year follow-up of a randomized controlled trial. *Bone Joint J*. 2019;101-B(8):978-983. doi: 10.1302/0301-620X.101B8.BJJ-2018-1285.R1.
26. Youlden D.J., Sundaraj K., Smithers C. Volar locking plating versus percutaneous Kirschner wires for distal radius fractures in an adult population: a meta-analysis. *ANZ J Surg*. 2019;89(7-8):821-826. doi: 10.1111/ans.14903.
27. Rayhack J.M. The history and evolution of percutaneous pinning of displaced distal radius fractures. *Orthop Clin North Am*. 1993;24(2):287-300. doi: 10.1016/S0030-5898(21)00017-1.
28. Kapandji A. [Internal fixation by double intrafocal plate. Functional treatment of non articular fractures of the lower end of the radius (author's transl)]. *Ann Chir*. 1976;30(11-12):903-908. (In French).
29. Epinette J.A., Lehut J.M., Cavenaile M., Bouretz J.C., Decoulx J. Pouteau-Colles fracture: double-closed «basket-like» pinning according to Kapandji. Apropos of a homogeneous series of 70 cases. *Ann Chir Main*. 1982;1(1):71-83. (In English, French). doi: 10.1016/s0753-9053(82)80047-1.
30. Docquier J., Soete P., Twahirwa J., Flament A. [Kapandji's method of intrafocal nailing in Pouteau-Colles fractures]. *Acta Orthop Belg*. 1982;48(5):794-810. (In French).
31. Kerboul B., Le Saout J., Lefevre C., Miroux D., Fabre L., Le Noac'h J.F. et al. [Comparative study of 3 therapeutic methods for Pouteau Colles' fracture. Apropos of 97 cases]. *J Chir (Paris)*. 1986;123(6-7):428-434. (In French).
32. Nonnenmacher J., Kempf I. [Role of intrafocal pinning in the treatment of wrist fractures]. *Int Orthop*. 1988;12(2):155-162. (In French). doi: 10.1007/BF00266982.
33. Naidu S.H., Capo J.T., Moulton M., Ciccone W. 2<sup>nd</sup>, Radin A. Percutaneous pinning of distal radius fractures: a biomechanical study. *J Hand Surg Am*. 1997;22(2):252-257. doi: 10.1016/S0363-5023(97)80159-1.
34. Larson A.N., Rizzo M. Locking plate technology and its applications in upper extremity fracture care. *Hand Clin*. 2007;23(2):269-278, vii. doi: 10.1016/j.hcl.2007.02.004.
35. Ruch D.S., Weiland A.J., Wolfe S.W., Geissler W.B., Cohen M.S., Jupiter J.B. Current concepts in the treatment of distal radial fractures. *Instr Course Lect*. 2004;53:389-401.
36. Jupiter J.B., Marent-Huber M. Operative management of distal radial fractures with 2.4-millimeter locking plates. A multicenter prospective case series. *J Bone Joint Surg Am*. 2009;91(1):55-65. doi: 10.2106/JBJS.G.01498.
37. Lee D.S., Weikert D.R. Complications of Distal Radius Fixation. *Orthop Clin North Am*. 2016;47(2):415-424. doi: 10.1016/j.ocl.2015.09.014.
38. White B.D., Nydick J.A., Karsky D., Williams B.D., Hess A.V., Stone J.D. Incidence and clinical outcomes of tendon rupture following distal radius fracture. *J Hand Surg Am*. 2012;37(10):2035-2040. doi: 10.1016/j.jhsa.2012.06.041.
39. Soong M., Earp B.E., Bishop G., Leung A., Blazar P. Volar locking plate implant prominence and flexor tendon rupture. *J Bone Joint Surg Am*. 2011;93(4):328-335. doi: 10.2106/JBJS.J.00193.
40. Sen M.K., Strauss N., Harvey E.J. Minimally invasive plate osteosynthesis of distal radius fractures using a pronator sparing approach. *Tech Hand Up Extrem Surg*. 2008;12(1):2-6. doi: 10.1097/BTH.0b013e3180cac281.
41. Heidari N., Clement H., Kosuge D., Grechenig W., Tesch N.P., Weinberg A.M. Is sparing the pronator quadratus muscle possible in volar plating of the distal radius? *J Hand Surg Eur Vol*. 2012;37(5):402-406. doi: 10.1177/1753193411424706.
42. Cannon T.A., Carlston C.V., Stevanovic M.V., Ghiassi A.D. Pronator-sparing technique for volar plating of distal radius fractures. *J Hand Surg Am*. 2014;39(12):2506-2511. doi: 10.1016/j.jhsa.2014.09.011.
43. Lee D.Y., Park Y.J., Park J.S. A Meta-analysis of Studies of Volar Locking Plate Fixation of Distal Radius Fractures: Conventional versus Minimally Invasive Plate Osteosynthesis. *Clin Orthop Surg*. 2019;11(2):208-219. doi: 10.4055/cios.2019.11.2.208.
44. Ahsan Z.S., Yao J. The importance of pronator quadratus repair in the treatment of distal radius fractures with volar plating. *Hand (N Y)*. 2012;7(3):276-280. doi: 10.1007/s11552-012-9420-6.

45. Gordon K.D., Dunning C.E., Johnson J.A., King G.J. Influence of the pronator quadratus and supinator muscle load on DRUJ stability. *J Hand Surg Am.* 2003;28(6):943-950. doi: 10.1016/s0363-5023(03)00487-8.
46. Dos Remedios C., Nebout J., Benlarbi H., Caremier E., Sam-Wing J.F., Beya R. [Pronator quadratus preservation for distal radius fractures with locking palmar plate osteosynthesis. Surgical technique]. *Chir Main.* 2009;28(4):224-229. (In French). doi: 10.1016/j.main.2009.04.007.
47. Armangil M., Bezirgan U., Başarır K., Bilen G., Demirtaş M., Bilgin S.S. The pronator quadratus muscle after plating of distal radius fractures: is the muscle still working? *Eur J Orthop Surg Traumatol.* 2014;24(3):335-339. doi: 10.1007/s00590-013-1193-2.
48. Swigart C.R., Badon M.A., Bruegel V.L., Dodds S.D. Assessment of pronator quadratus repair integrity following volar plate fixation for distal radius fractures: a prospective clinical cohort study. *J Hand Surg Am.* 2012;37(9):1868-1873. doi: 10.1016/j.jhsa.2012.06.005.
49. Mulders M.A.M., Walenkamp M.M.J., Bos F.J.M.E., Schep N.W.L., Goslings J.C. Repair of the pronator quadratus after volar plate fixation in distal radius fractures: a systematic review. *Strategies Trauma Limb Reconstr.* 2017;12(3):181-188. doi: 10.1007/s11751-017-0288-4.
50. Hershman S.H., Immerman I., Bechtel C., Lekic N., Paksima N., Egol K.A. The effects of pronator quadratus repair on outcomes after volar plating of distal radius fractures. *J Orthop Trauma.* 2013;27(3):130-133. doi: 10.1097/BOT.0b013e3182539333.
51. Chen C.Y., Lin K.C., Yang S.W., Renn J.H., Tarng Y.W. Clinical results of using minimally invasive long plate osteosynthesis versus conventional approach for extensive comminuted metadiaphyseal fractures of the radius. *Arch Orthop Trauma Surg.* 2015;135(3):361-367. doi: 10.1007/s00402-015-2162-5.
52. Максимов Б.И., Артемьев А.А. Малоинвазивный наконечный остеосинтез дистального метаэпифиза лучевой кости: показания к применению и особенности методики. *Вопросы реконструктивной и пластической хирургии.* 2017;20(2):61-66. doi: 10.17223/1814147/60/07. Maximov B.I., Artemiev A.A. [Minimally invasive plate osteosynthesis of distal radius fractures: indications for use and features of the method]. *Voprosy rekonstruktivnoi i plasticheskoi khirurgii* [Issues of Reconstructive and Plastic Surgery]. 2017;20(2):61-66. (In Russian). doi: 10.17223/1814147/60/07
53. Wei X.M., Sun Z.Z., Rui Y.J., Song X.J. Minimally invasive plate osteosynthesis for distal radius fractures. *Indian J Orthop.* 2014;48(1):20-24. doi: 10.4103/0019-5413.125483.
54. Максимов Б.И. Минимально инвазивный наконечный остеосинтез дистального метаэпифиза лучевой кости: есть ли преимущества перед стандартной техникой? *Травматология и ортопедия России.* 2020;26(1):76-84. doi: 10.21823/2311-2905-2020-26-1-76-84. Maximov B.I. [Minimally invasive plate osteosynthesis for distal radius fractures: are there any advantages against conventional technique?] *Travmatologiya i ortopediya Rossii* [Traumatology and Orthopedics of Russia]. 2020;26(1):76-84. (In Russian). doi: 10.21823/2311-2905-2020-26-1-76-84.
55. Zenke Y., Sakai A., Oshige T., Moritani S., Fuse Y., Maehara T. et al. Clinical results of volar locking plate for distal radius fractures: conventional versus minimally invasive plate osteosynthesis. *J Orthop Trauma.* 2011;25(7):425-431. doi: 10.1097/BOT.0b013e3182008c83.
56. Lebaillly F., Zemirline A., Facca S., Gouzou S., Liverneaux P. Distal radius fixation through a mini-invasive approach of 15 mm. PART 1: a series of 144 cases. *Eur J Orthop Surg Traumatol.* 2014;24(6):877-890. doi: 10.1007/s00590-013-1363-2.
57. Егиазарян К.А., Максимов Б.И., Аскеров А.А., Ведерников Н.Н., Матвиенко М.И. Спицевой остеосинтез переломов дистального метаэпифиза лучевой кости. *Кафедра травматологии и ортопедии.* 2021;3(45):62-71. doi: 10.17238/issn2226-2016.2021.3.62-71. Egiazaryan K.A., Maximov B.I., Askerov A.A., Vedernikov N.N., Matvienko M.I. [K-wire osteosynthesis of distal radius fractures]. *Kafedra travmatologii i ortopedii* [The department of traumatology and orthopedics]. 2021;3(45):62-71. (In Russian). doi: 10.17238/issn2226-2016.2021.3.62-71.
58. Oshige T., Sakai A., Zenke Y., Moritani S., Nakamura T. A comparative study of clinical and radiological outcomes of dorsally angulated, unstable distal radius fractures in elderly patients: intrafocal pinning versus volar locking plating. *J Hand Surg Am.* 2007;32(9):1385-1392. doi: 10.1016/j.jhsa.2007.07.005.
59. Voigt C., Lill H. [What advantages does volar plate fixation have over K-wire fixation for distal radius extension fractures in the elderly?]. *Unfallchirurg.* 2006;109(10):845-846, 848-854. (In German). doi: 10.1007/s00113-006-1163-9.
60. Zong S.L., Kan S.L., Su L.X., Wang B. Meta-analysis for dorsally displaced distal radius fracture fixation: volar locking plate versus percutaneous Kirschner wires. *J Orthop Surg Res.* 2015;10:108. doi: 10.1186/s13018-015-0252-2.
61. Knox J., Ambrose H., McCallister W., Trumble T. Percutaneous pins versus volar plates for unstable distal radius fractures: a biomechanical study using a cadaver model. *J Hand Surg Am.* 2007;32(6):813-817. doi: 10.1016/j.jhsa.2007.03.015
62. Costa M.L., Achten J., Parsons N.R., Rangan A., Griffin D., Tubeuf S. et al. Percutaneous fixation with Kirschner wires versus volar locking plate fixation in adults with dorsally displaced fracture of distal radius: randomised controlled trial. *BMJ.* 2014;349:g4807. doi: 10.1136/bmj.g4807.
63. Costa M.L., Achten J., Plant C., Parsons N.R., Rangan A., Tubeuf S. et al. UK DRAFFT: a randomised controlled trial of percutaneous fixation with Kirschner wires versus volar locking-plate fixation in the treatment of adult patients with a dorsally displaced fracture of the distal radius. *Health Technol Assess.* 2015;19(17):1-124, v-vi. doi: 10.3310/hta19170.
64. McFadyen I., Field J., McCann P., Ward J., Nicol S., Curwen C. Should unstable extra-articular distal radial fractures be treated with fixed-angle volar-locked plates or percutaneous Kirschner wires? A prospective randomised controlled trial. *Injury.* 2011;42(2):162-166. doi: 10.1016/j.injury.2010.07.236.
65. Poppler L.H., Moran S.L. Acute distal radioulnar joint instability: evaluation and treatment. *Hand Clin.* 2020;36(4):429-441. doi: 10.1016/j.hcl.2020.07.005.
66. Ross P.R., Chung K.C. Instability in the setting of distal radius fractures: diagnosis, evaluation and treatment. *Hand Clin.* 2020;36(4):417-427. doi: 10.1016/j.hcl.2020.06.002.
67. Im J., Kang S.J., Lee S.J. A comparative study between conservative and surgical treatments of triangular fibrocartilage complex injury of the wrist with distal radius fractures. *Clin Orthop Surg.* 2021;13(1):105-109. doi: 10.4055/cios20117.

68. Dzaja I., MacDermid J.C., Roth J., Grewal R. Functional outcomes and cost estimation for extra-articular and simple intra-articular distal radius fractures treated with open reduction and internal fixation versus closed reduction and percutaneous Kirschner wire fixation. *Can J Surg.* 2013;56(6):378-384. doi: 10.1503/cjs.22712.
69. Rupp M., Cambon-Binder A., Alt V., Feron J.M. Is percutaneous pinning an outdated technique for distal radius fractures? *Injury.* 2019;(50):30-35. doi: 10.1016/j.injury.2019.03.048.

## СВЕДЕНИЯ ОБ АВТОРАХ:

*Егиазарян Карен Альбертович* — д-р мед. наук, профессор, заведующий кафедрой травматологии, ортопедии и военно-полевой хирургии, директор университетской клиники травматологии и ортопедии, ФГАОУ ВО «Российский национальный исследовательский медицинский университет им. Н.И. Пирогова» Минздрава России, г. Москва, Россия  
e-mail: egkar@mail.ru  
<https://orcid.org/0000-0002-6680-9334>

*Максимов Борис Игоревич* — канд. мед. наук, заведующий отделением травматологии и ортопедии, ГБУЗ «Городская клиническая больница № 29 им. Н.Э. Баумана Департамента здравоохранения г. Москвы», г. Москва, Россия  
e-mail: dr.borismaximov@gmail.com  
<https://orcid.org/0000-0001-6761-2309>

*Аскеров Артур Абдулгусейнович* — аспирант кафедры травматологии, ортопедии и военно-полевой хирургии, ФГАОУ ВО «Российский национальный исследовательский медицинский университет им. Н.И. Пирогова» Минздрава России; врач травматолог-ортопед ГБУЗ «Городская клиническая больница № 29 им. Н.Э. Баумана Департамента здравоохранения г. Москвы», г. Москва, Россия  
e-mail: aaa-77177@mail.ru  
<https://orcid.org/0000-0001-6761-2309>

*Ведерников Николай Николаевич* — врач травматолог-ортопед, ГБУЗ «Городская клиническая больница № 29 им. Н.Э. Баумана Департамента здравоохранения г. Москвы», г. Москва, Россия  
e-mail: v1917@list.ru  
<https://orcid.org/0000-0003-3945-0108>

*Матвиенко Максим Игоревич* — врач травматолог-ортопед, ГБУЗ «Городская клиническая больница № 29 им. Н.Э. Баумана Департамента здравоохранения г. Москвы», г. Москва, Россия  
e-mail: drtraum.matvienko@yandex.ru  
<https://orcid.org/0000-0003-1973-7873>

## Заявленный вклад авторов

*Егиазарян К.А.* — концепция исследования, редактирование рукописи.

*Максимов Б.И.* — дизайн исследования, сбор и анализ данных, написание текста, графическое оформление.

*Аскеров А.А.* — сбор материала, анализ и интерпретация данных.

*Ведерников Н.Н.* — сбор материала, анализ данных.

*Матвиенко М.И.* — сбор материала.

Все авторы прочли и одобрили финальную версию рукописи статьи. Все авторы согласны нести ответственность за все аспекты работы, чтобы обеспечить надлежащее рассмотрение и решение всех возможных вопросов, связанных с корректностью и надежностью любой части работы.

## Конфликт интересов

Авторы заявляют об отсутствии конфликта интересов.

## AUTHORS' INFORMATION:

*Karen A. Egiazaryan* — Dr. Sci. (Med.), Professor, Pirogov Russian National Research Medical University, Moscow, Russia  
e-mail: egkar@mail.ru  
<https://orcid.org/0000-0002-6680-9334>

*Boris I. Maximov* — Cand. Sci. (Med.), Moscow Bauman City Hospital No. 29, Moscow, Russia  
e-mail: dr.borismaximov@gmail.com  
<https://orcid.org/0000-0001-6761-2309>

*Artur A. Askerov* — Pirogov Russian National Research Medical University; Moscow Bauman City Hospital No. 29, Moscow, Russia  
e-mail: aaa-77177@mail.ru  
<https://orcid.org/0000-0001-6761-2309>

*Nikolai N. Vedernikov* — Moscow Bauman City Hospital No. 29, Moscow, Russia  
e-mail: v1917@list.ru  
<https://orcid.org/0000-0003-3945-0108>

*Maksim I. Matvienko* — Moscow Bauman City Hospital No. 29, Moscow, Russia  
e-mail: drtraum.matvienko@yandex.ru  
<https://orcid.org/0000-0003-1973-7873>