



Клиническое наблюдение
УДК 616.718.41-002.4:616.98
<https://doi.org/10.17816/2311-2905-1687>



Остеонекроз головки бедренной кости после COVID-19: серия клинических наблюдений

М.А. Панин^{1,2}, А.С. Петросян¹, К.Х. Хаджихараламбус³, А.В. Бойко²

¹ ГБУЗ «Городская клиническая больница № 17 ДЗМ», г. Москва, Россия

² ФГАОУ ВО «Российский университет дружбы народов», г. Москва, Россия

³ ГБУЗ «Городская клиническая больница № 40 ДЗМ», г. Москва, Россия

Известно, что COVID-19 оказывает неблагоприятное влияние на различные органы и системы организма человека. В доступной литературе имеются единичные сообщения, касающиеся развития остеонекроза после перенесенного COVID-19. В этих работах обсуждается роль широко используемых в лечении COVID-19 кортикостероидов в развитии остеонекроза. В нашей статье приводятся клинические наблюдения четырех пациентов с двусторонним остеонекрозом головок бедренных костей после лечения COVID-19. Дозы преднизолона у трех пациентов составили 4000 мг, 746 мг и 533 мг. У одной пациентки кортикостероиды не применялись. Наши данные показали, что остеонекроз у пациентов, перенесших COVID-19, развился в более короткие сроки по сравнению с этой патологией у пациентов без коронавирусной инфекции. У двух из четырех пациентов отмечен отягощенный семейный анамнез (инфаркт миокарда, гипертензия, тромбоз). Возможно, у них в генезе остеонекроза головки бедренной кости некоторую роль сыграли наследственные сосудистые факторы. Для понимания особенностей развития остеонекроза после COVID-19 необходимо дальнейшее накопление фактических данных. Вероятно, на развитие заболевания синергично воздействуют многие факторы, в том числе стероидный и ишемический.

Ключевые слова: COVID-19, коронавирусная инфекция, кортикостероиды, асептический некроз, остеонекроз.

Case Report
<https://doi.org/10.17816/2311-2905-1687>



Avascular Necrosis of the Femoral Head After COVID-19: A Case Series

Mikhail A. Panin^{1,2}, Armenak S. Petrosyan¹, Kirill Kh. Hadjicharalambous³, Andrei V. Boiko²

¹ City Clinical Hospital No 17, Moscow, Russia

² RUDN University, Moscow, Russia

³ City Clinical Hospital No 40, Moscow, Russia

The coronavirus disease-2019 (COVID-19) has adverse effects on various organs and systems. There are isolated reports concerning the development of osteonecrosis after COVID-19. These papers discuss the role of corticosteroids widely used in the treatment of COVID-19 in the development of osteonecrosis. This article presents clinical observations of

Панин М.А., Петросян А.С., Хаджихараламбус К.Х., Бойко А.В. Остеонекроз головки бедренной кости после COVID-19: серия клинических наблюдений. *Травматология и ортопедия России*. 2022;28(1):110-117. <https://doi.org/10.17816/2311-2905-1687>.

Cite as: Panin M.A., Petrosyan A.S., Hadjicharalambous K.Kh., Boiko A.V. [Avascular Necrosis of the Femoral Head After COVID-19: A Case Series]. *Travmatologiya i ortopediya Rossii* [Traumatology and Orthopedics of Russia]. 2022;28(1): 110-117. (In Russian). <https://doi.org/10.17816/2311-2905-1687>.

Бойко Андрей Викторович / Andrei V. Boiko; e-mail: boiko120393@gmail.com

Рукопись получена: 19.10.2021. Рукопись одобрена: 17.01.2022. Статья опубликована онлайн: 04.02.2022.
Submitted: 19.10.2021. Accepted: 17.01.2022. Published Online: 04.02.2022.

© Панин М.А., Петросян А.С., Хаджихараламбус К.Х., Бойко А.В., 2022
© Panin M.A., Petrosyan A.S., Hadjicharalambous K.H., Boiko A.V., 2022

four patients with bilateral osteonecrosis of the femoral heads after treatment with COVID-19. Prednisone doses in three patients were 4000 mg, 746 mg, and 533 mg. Corticosteroids were not used in one patient. Data showed that osteonecrosis in patients who underwent coronavirus developed in a shorter time compared with this pathology in patients without COVID-19. Two of four patients had a burdened family history (such as myocardial infarction, hypertension, and thrombosis). Hereditary vascular factors possibly played some roles in the genesis of the osteonecrosis of the femoral head in these patients. To understand the features of osteonecrosis development after COVID-19, further accumulation of evidence is necessary. Several synergistically influencing factors are important in the development of this disease after COVID-19.

Keywords: COVID-19, coronavirus infection, corticosteroids, aseptic necrosis, osteonecrosis.

Введение

Новая коронавирусная инфекция является причиной пандемии, которая началась в декабре 2019 г., а 30 января 2020 г. ВОЗ объявила вспышку новой коронавирусной инфекции чрезвычайной ситуацией в области общественного здравоохранения, имеющей международное значение [1]. 11 февраля 2020 г. Международный комитет по таксономии вирусов дал название новому коронавирусу SARS-CoV-2, а ВОЗ назвала болезнь COVID-19. В связи с быстрым распространением инфекции по всему миру и высокой летальностью 11 марта 2020 г. ВОЗ объявила о начале пандемии COVID-19. SARS-CoV-2 значительно превзошел SARS-CoV и MERS-CoV по количеству инфицированных и эпидемических зон: в 220 странах мира на данный момент зафиксированы случаи заболевания новой коронавирусной инфекцией [2]. По состоянию на 10.09.2021 г. в мире было зарегистрировано 223 022 538 случаев заболевания COVID-19, в том числе 4 602 882 — со смертельным исходом [3].

Выполненные исследования демонстрируют, что COVID-19 оказывает неблагоприятное воздействие на различные системы организма и может приводить к таким состояниям, как легочная тромбоэмболия, кардиомиопатия, синдром Гийена–Барре, легочный фиброз, дисфункция нервной системы и др. [4, 5, 6]. Последствия перенесенного COVID-19 могут сохраняться на протяжении недель или даже месяцев [4, 7].

В 2020 г. с целью описания затяжного течения последствий COVID-19 был предложен термин “long COVID”, то есть длительный COVID, продолжительность которого превышает 12 нед. [8]. Симптомами длительного COVID-19 могут быть усталость, ощущение недостатка воздуха, депрессия и тревога, боль в грудной клетке, суставах и мышцах, а также отсутствие концентрации внимания, которое обозначается термином “brain fog” — «мозговой туман» [4].

Согласно российским клиническим рекомендациям по лечению COVID-19 от 2021 г., терапия делится на этиотропную, патогенетическую и симптоматическую. В качестве этиотропной терапии применяются противовирусные препараты. Патогенетическая терапия назначается в основ-

ном госпитализированным в стационар пациентам и включает антикоагулянты в связи с повышенным риском тромбообразования при данном заболевании, а также иммуносупрессоры для лечения «цитокинового шторма» (блокаторы цитокинов и их рецепторов) [9]. В острой фазе COVID-19 в качестве средства, спасающего жизнь, применяются кортикостероиды [10].

Общеизвестно, что длительное и/или высокодозированное использование кортикостероидов в клинической практике является фактором, предрасполагающим к развитию остеонекроза (стероид-индуцированный некроз), в том числе головки бедренной кости [11]. В то же время известно, что в генезе так называемого идиопатического остеонекроза головки бедренной кости играют роль коагулопатии и сосудистые факторы, которые являются элементами патогенеза тромботических осложнений при тяжелых формах COVID-19 [12, 13]. В данной статье нами представлены 4 клинических наблюдения пациентов с двусторонним остеонекрозом головок бедренных костей, диагностированным после перенесенной коронавирусной инфекции, в которых генез остеонекроза представляется дискуссионным.

Клиническое наблюдение 1

Мужчина 42 лет (пациент 1) без отягощенного соматического и семейного анамнеза перенес тяжелую форму COVID-19 с 80% поражением легких. Находился на стационарном лечении 27 дней. Пациенту назначались антикоагулянты (эноксапарин 1,6 мл в сутки на весь период лечения), противовирусный препарат фавипиравир (3600 мг — 1 сут., затем 1600 мг — 6 сут.), тоцилизумаб (400 мг однократно). До госпитализации в течение 6 дней пациент получал по 18 мг дексаметазона. В процессе стационарного лечения терапия дексаметазоном была продолжена в дозировке 20 мг ежедневно с последующим снижением до 4 мг к моменту выписки. Суммарно за время заболевания пациент получил 600 мг дексаметазона. После выписки из стационара с целью профилактики тромбообразования пациент получал по 20 мг ривароксабана в сутки в течение 1 месяца.

Через 80 дней после начала заболевания пациент отметил появление сильных болей в области обоих тазобедренных суставов (ВАШ 8 баллов) и пояснице, в связи с чем испытывал значительные затруднения при ходьбе. Следует отметить, что

такие симптомы пациентом отмечены впервые в жизни. Через 120 дней после начала заболевания COVID-19 по данным МРТ диагностирован двусторонний остеонекроз головок бедренных костей стадии ARCO IIC с обеих сторон (рис. 1).

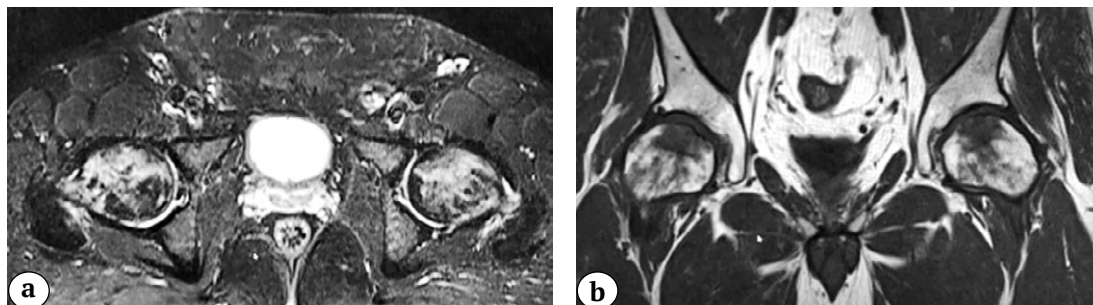


Рис. 1. МРТ-признаки двустороннего некроза головок бедренных костей (стадия ARCO IIC) у пациента 1: а — аксиальная проекция; б — фронтальная проекция

Fig. 1. MRI signs of bilateral femoral head osteonecrosis (ARCO IIC) in patient 1: a — axial view; b — frontal view

Через 135 дней после начала заболевания COVID-19 была выполнена двусторонняя декомпрессия очагов некроза с введением концентрата костного мозга (ВМС — bone marrow concentrate) и назначена медикаментозная терапия статинами с учетом предполагаемого стероид-индуцированного некроза, бисфосфонатами и антикоагулянтами. Через 3 мес. после операции пациент отметил улучшение двигательной активности, снижение болевого синдрома (с 8 до 4 баллов по ВАШ). Значимого улучшения по данным МРТ не выявлено.

Клиническое наблюдение 2

У мужчины 32 лет (пациент 2) без отягощенного соматического и семейного анамнеза заболевание манифестировало с повышением температуры до 38°C в течение 7 дней. Пациент самостоятельно принимал жаропонижающие препараты (парацетамол). В связи с ухудшением состояния обратился к врачу и был госпитализирован в стационар, где был подтвержден COVID-19 и выявлено 40% поражения легких. В процессе стационарного лечения (8 дней) пациент получал антикоагулянты (эноксапарин 1,2 мл весь период стационарного лечения), противовирусный препарат (триазаверин 750 мг в сут. в течение 5 суток), тоцилизумаб (400 мг однократно) и дексаметазон, суммарная доза которого составила 100 мг. После выписки из стационара

в течение месяца пациент получал по 15 мг ривароксабана в сутки.

Через 75 дней после начала заболевания пациент предъявил жалобы на выраженные боли в тазобедренных и коленных суставах, боли в обоих бедрах и пояснице (8 баллов по ВАШ), в связи с чем был вынужден использовать костыли при ходьбе. Пациент обратился к неврологу, был установлен диагноз — межпозвоночная грыжа в поясничном отделе позвоночника. Было рекомендовано консервативное лечение на 4 недели: НПВС, миорелаксанты, внутривенные инфузии с дексаметазоном по 4 мг в комбинации с новокаином 0,5% 50 мл трижды, витаминотерапия, физиотерапевтическое лечение. На фоне проводимой терапии первично было отмечено улучшение состояния (снижение ВАШ до 4 баллов), пациент отказался от использования костылей и перешел на трость. При повторном осмотре невролога была заподозрена патология тазобедренных суставов, которая подтвердилась при выполнении МРТ: двусторонний некроз головок бедренных костей стадии ARCO IIC (рис. 2).

В связи с диагностированным остеонекрозом головок бедренных костей в преколлаптоидной стадии (ARCO IIC) пациенту была назначена медикаментозная терапия (антикоагулянты и бисфосфонаты), предложена операция — декомпрессия очагов некроза, от которой пациент категорически отказался. На дальнейшие контрольные осмотры пациент не явился.

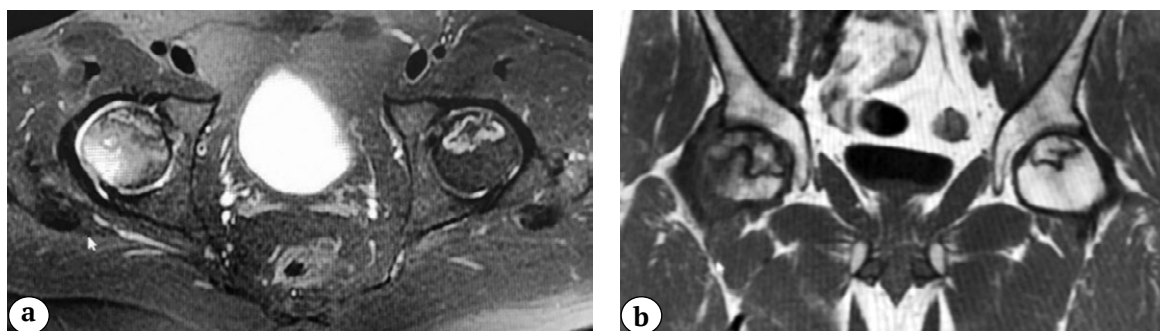

Рис. 2. МРТ-признаки двустороннего некроза головок бедренных костей (стадия ARCO IIC) у пациента 2: а — аксиальная проекция; б — фронтальная проекция

Fig. 2. MRI signs of bilateral femoral head osteonecrosis (ARCO IIC) in patient 2: a — axial view; b — frontal view

Клинические наблюдения 3 и 4

Наблюдения 3 и 4 мы представляем совместно, так как эти пациенты — женщина 32 лет (пациентка 3) и женщина 30 лет (пациентка 4) — являются родными сестрами. Они перенесли COVID-19 в один и тот же период, после чего у обеих был диагностирован двусторонний остеонекроз головок бедренных костей. Немаловажным обстоятельством, на наш взгляд, является общий для сестеротягощенный семейный анамнез. Отец пациенток в возрасте 49 лет перенес инфаркт миокарда, в настоящее время страдает сердечной недостаточностью и гипертонической болезнью III ст. Старшая сестра в возрасте 41 года перенесла острый флеботромбоз нижних конечностей. Мать пациенток с 37 лет страдает гипертонической болезнью.

Обе пациентки практически одновременно перенесли COVID-19 средней тяжести. Пациентка 3 находилась на стационарном лечении в течение 6 дней с 25% поражением легких. Стационарное лечение включало прием противовирусного препарата фавипиравир (2400 мг — 1 сутки, далее

в течение 5 сут. по 1200 мг), антикоагулянты (эноксапарин 0,6 мл в течение 6 дней) и дексаметазон в суммарной дозе 80 мг. После выписки из стационара в течение месяца пациентка получала по 15 мг ривароксабана в сутки.

Пациентка 4 с аналогичным поражением легких находилась на амбулаторном лечении, которое не включало кортикостероиды: фавипиравир 1 сут. — 2400 мг, затем в течение 6 сут. — 1200 мг, а также ривароксабан по 10 мг в течение 30 сут. с момента начала заболевания.

У пациентки 3 через 120 дней после начала заболевания появились боли в тазобедренных суставах, был диагностирован двусторонний остеонекроз головок бедренных костей: слева ARCO III C стадии, справа — ARCO IIB (рис. 3).

Спустя 4 недели после установки диагноза «двусторонний остеонекроз» в связи с наличием субхондрального перелома головки левой бедренной кости (ARCO III C) пациентке 3 было выполнено тотальное эндопротезирование левого тазобедренного сустава.

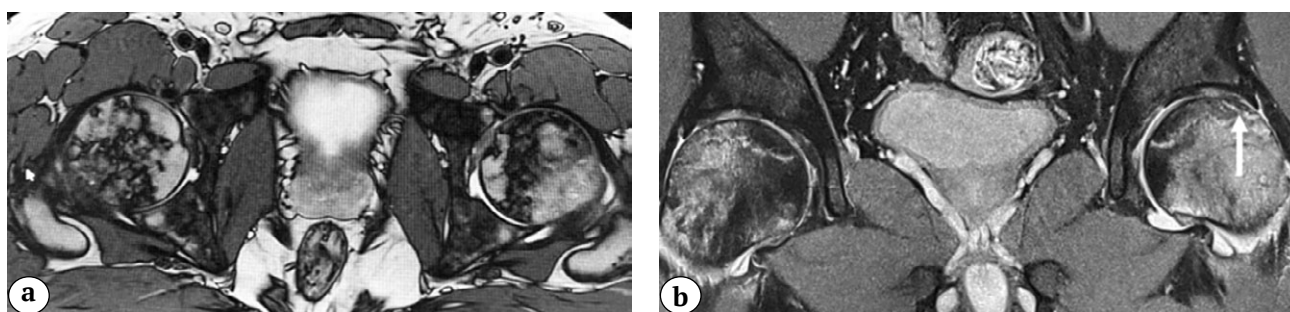


Рис. 3. МРТ-признаки двустороннего некроза головок бедренных костей у пациентки 3: слева — стадия ARCO III C у пациентки 3, справа — ARCO IIB; а — аксиальная проекция; б — фронтальная проекция (стрелка демонстрирует симптом «полумесяца», свидетельствующий о субхондральном переломе кости)

Fig. 3. MRI signs of bilateral femoral head osteonecrosis in patient 3: left hip, ARCO III C stage; right hip, ARCO IIB stage; a — axial view; b — frontal view (an arrow shows the “crescent sign” that indicates the subchondral bone fracture)

Пациентка 4 спустя 180 дней после заболевания COVID-19 начала отмечать боли в пояснице. Было выполнено МРТ пояснично-крестцового отдела позвоночника и тазобедренных суставов. Выявлен двусторонний остеонекроз головок бедренных костей: справа — стадии ARCO IIB, слева — ARCO IIA (рис. 4).

Пациентка 4 находится под динамическим наблюдением, проводится консервативное лечение (антикоагулянты и бисфосфонаты), планируется проведение декомпрессии очагов некроза. Данные всех описанных наблюдений представлены в таблице 1.

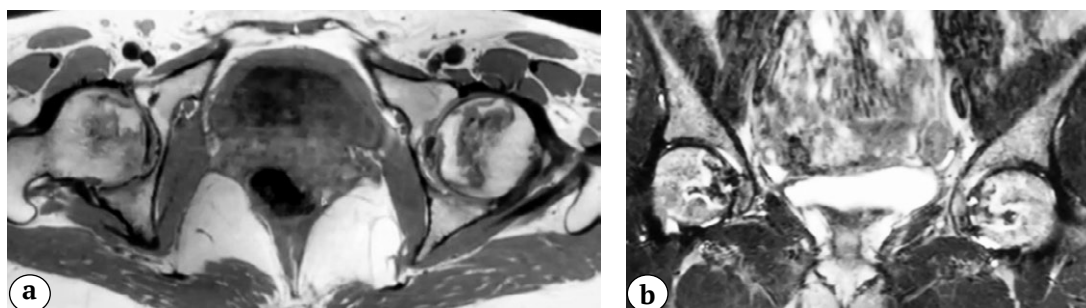


Рис. 4. МРТ-признаки двустороннего некроза головок бедренных костей у пациентки 4: справа — ARCO IIB степени, слева — ARCO IIA степени; а — аксиальная проекция; б — фронтальная проекция
Fig. 4. MRI signs of bilateral femoral head osteonecrosis in patient 4: right hip, ARCO IIB stage; left hip, ARCO IIA stage; a — axial view; b — frontal view

Таблица 1

Сводные данные клинических наблюдений пациентов с остеонекрозом головок бедренных костей после COVID-19

Параметр	Наблюдение			
	1	2	3	4
Возраст, лет	42	32	32	30
Отягощенный семейный анамнез (ИМ, ИБС, тромбоз, ГБ)	–	–	+	+
Течение COVID-19	Тяжелое	Среднее	Среднее	Среднее
Суммарная доза дексаметазона/преднизолона, мг	600/4000	112/746	80/533	–
Срок развития некроза от начала COVID-19, дни	80	75	120	180
Степень тяжести некроза (ARCO) справа/слева	ARCO IIC/ ARCO IIC	ARCO IIC/ ARCO IIC	ARCO IIB/ ARCO IIIC	ARCO IIB/ ARCO IIA

Обсуждение

В современных условиях чрезвычайно актуальными являются исследования, изучающие влияние перенесенного COVID-19 на течение хронических заболеваний человека и развитие заболеваний *de novo*.

За 2021 г. к нам обратились 4 пациента с остеонекрозом головок бедренных костей после перенесенного COVID-19. В связи с этим нами был проведен поиск аналогичных клинических наблюдений в базах данных PubMed по ключевым словам и словосочетаниям: *COVID, coronavirus, AVN, avascular necrosis, osteonecrosis*. Было найдено две публикации. Первая публикация касалась влияния коронавируса и его лечения на течение развившегося ранее стероид-индуцированного остеонекроза [14]. Убедительных данных о нега-

тивном влиянии коронавируса на прогрессирование остеонекроза авторами получено не было. Вторая публикация относится к типу *case report* и описывает три клинических наблюдения пациентов с остеонекрозом головок бедренных костей, развившимся после перенесенного COVID-19 [15]. В этой работе авторы высказывают предположение о формировании стероид-индуцированного некроза у всех трех пациентов, несмотря на относительно невысокие дозы гормонов, которые они получили во время лечения COVID-19.

Патогенез стероид-индуцированного остеонекроза не до конца изучен, но считается, что механизм его развития включает жировую эмболию, жировую гипертрофию, гиперкоагуляцию, дисфункцию эндотелия и др. [16, 17, 18].

В настоящее время нет четких данных о длительности приема кортикостероидов и их дозировке, которые значительно повышают риск развития остеонекроза. По данным J.P. Jones, W.J. Koortman, минимальной суммарной дозой преднизолона для развития остеонекроза является 2000 мг [19]. Другие исследователи считают, что для развития остеонекроза достаточно меньшей дозы преднизолона — 700 мг [20]. М. McKee с соавторами продемонстрировали, что чувствительность к дозе гормонов у различных пациентов очень вариабильна: стероид-индуцированный некроз головки бедренной кости клинически манифестировал после приема преднизолона в дозах от 290 до 3300 мг [21]. По данным метаанализа, проведенного М.А. Mont с соавторами, доза преднизолона более 10000 мг увеличивает риск образования остеонекроза в два раза у пациентов, перенесших трансплантацию органов [18].

В настоящем исследовании три из четырех пациентов получали дексаметазон при лечении COVID-19 в кумулятивной дозе 600 мг, 112 мг и 80 мг, что соответствует 4000 мг, 746 мг и 533 мг преднизолона. С учетом приведенных выше данных литературы у трех из четырех пациентов с разной долей вероятности можно предположить стероидный генез остеонекроза. Первые клинические признаки остеонекроза у наших пациентов появились через 80, 75, 120 и 180 дней после начала медикаментозного лечения COVID-19, включающего кортикостероиды, за исключением пациентки 4.

Так же, как и в отношении дозы преднизолона, повышающей риск развития остеонекроза, дискутируется вопрос о длительности приема кортикостероидов. J. Anderton, R. Helm приводят клиническое наблюдение, в котором остеонекроз головки плечевой кости развился через 2 года после окончания курса дексаметазона [20]. По данным М. McKee с соавторами, средний срок от проведения курса кортикостероидов до клинической манифестации остеонекроза составляет 16,6 мес. Авторы, впрочем, отмечают значительную вариабильность этого срока — от 6 до 33 мес. [21]. Обзор литературы, посвященный патогенезу остеонекроза, показывает, что, как правило, манифестация остеонекроза наступает в период от 6 до 12 мес. после приема гормонов [22, 23]. Авторы же единственной публикации о постковидном остеонекрозе указывают на средний срок его возникновения в 58 дней (от 45 до 67 дней) [15]. Наши

данные, как и данные S. Agarwala с соавторами, показывают, что сроки развития остеонекроза после COVID-19 существенно короче приводимых в литературе сроков развития остеонекроза после курса гормональной терапии в «доковидную эпоху». Это позволяет предположить, что не только применение кортикостероидов, но и другие факторы, связанные с COVID-19 и его лечением, могут оказывать влияние на ускоренное развитие остеонекроза.

Отдельного обсуждения заслуживают пациентки 3 и 4, которые являются родными сестрами. Пациентка 3 получила небольшую кумулятивную дозу гормонов (см. табл. 1). Пациентка 4 не получала кортикостероидов. Мы предположили иной (нестероидный) генез развития остеонекроза головок бедренных костей, в связи с чем был тщательно изучен их семейный анамнез, который оказался чрезвычайно отягощенным. У самых близких родственников пациенток в возрасте до 50 лет отмечено наличие инфаркта миокарда, тяжелой гипертонической болезни, тромбоза, что позволило заподозрить возможную семейную предрасположенность к «сосудистым катастрофам» в данной семье. Это представляется весьма вероятным, так как в последнее десятилетие установлено, что в генезе остеонекроза определенную роль играют генетически обусловленные тромбофилии, коагулопатии, эндотелиальные дисфункции и пр. [24, 25, 26, 27]. Современный системный подход позволил установить наличие некоторых полиморфизмов генов, общих для сосудистых расстройств различной локализации [28, 29]. В частности, в наших исследованиях ранее была доказана взаимосвязь остеонекроза с полиморфизмом генов факторов V и XIII системы свертываемости крови, гена метилентетрагидрофолатредуктазы, а также генов тромбоцитарных интегринов в патогенезе нетравматического остеонекроза головки бедренной кости [25, 26, 27]. В отношении пациенток 3 и 4 правомочно предположить, что COVID-19 спровоцировал и/или ускорил реализацию генетической предрасположенности к сосудистым расстройствам.

Безусловно, делать выводы относительно генеза остеонекроза после перенесенного COVID-19 на сегодняшний день преждевременно. Вероятно, на развитие заболевания синергично воздействуют многие факторы, в том числе стероидный и ишемический. Накопление информации о подобных пациентах позволит в дальнейшем сформировать обоснованное мнение по данному вопросу.

Дополнительная информация

Заявленный вклад авторов

Панин М.А. — координация участников исследования, интерпретация и анализ полученных данных, редактирование.

Disclaimers

Authors' contributions

Panin M.A. — study coordination, analysis and statistical processing of data, text editing.

Петросян А.С. — разработка концепции и дизайна исследования, интерпретация и анализ полученных данных, редактирование.

Хаджихараламбус К.Х. — подготовка обзора литературы.

Бойко А.В. — сбор и обработка материала, проведение исследований, подготовка текста.

Все авторы прочли и одобрили финальную версию рукописи статьи. Все авторы согласны нести ответственность за все аспекты работы, чтобы обеспечить надлежащее рассмотрение и решение всех возможных вопросов, связанных с корректностью и надежностью любой части работы.

Источник финансирования. Авторы заявляют об отсутствии внешнего финансирования при проведении исследования.

Конфликт интересов. Авторы декларируют отсутствие явных и потенциальных конфликтов интересов, связанных с публикацией настоящей статьи.

Этическая экспертиза. Не применима.

Информированное согласие. Пациенты дали письменное информированное согласие на участие в исследовании и публикацию медицинских данных и фотографий.

Petrosyan A.S. — research conception and design, data interpretation and analysis, text editing.

Hadjicharalambous K.Kh. — literature review.

Boiko A.V. — collection and processing of material, research conduction, writing the draft.

All authors have read and approved the final version of the manuscript of the article. All authors agree to bear responsibility for all aspects of the study to ensure proper consideration and resolution of all possible issues related to the correctness and reliability of any part of the work.

Funding source. This study was not supported by any external sources of funding.

Competing interests. The authors declare that they have no competing interests.

Ethics approval. Not applicable.

Consent for publication. Written consent was obtained from the patients for publication of relevant medical information and all of accompanying images within the manuscript.

Литература [References]

- Han Q., Lin Q., Jin S., You L. Coronavirus 2019-nCoV: A brief perspective from the front line. *J Infect.* 2020;80(4):373-377. doi: 10.1016/j.jinf.2020.02.010.
- Zhu N., Zhang D., Wang W., Li X., Yang B., Song J. et al. A Novel Coronavirus from Patients with Pneumonia in China, 2019. *N Engl J Med.* 2020;382(8):727-733. doi: 10.1056/NEJMoa2001017.
- WHO coronavirus disease (COVID-19) Dashboard. Available from: <https://covid19.who.int/>.
- Mahase E. Covid-19: What do we know about «long covid»? *BMJ.* 2020;370:m2815. doi: 10.1136/bmj.m2815.
- Leung T.Y.M., Chan A.Y.L., Chan E.W., Chan V.K.Y., Chui C.S.L., Cowling B.J. et al. Short- and potential long-term adverse health outcomes of COVID-19: a rapid review. *Emerg Microbes Infect.* 2020;9(1):2190-2199. doi: 10.1080/22221751.2020.1825914.
- Zhou B., Kojima S., Kawamoto A., Fukushima M. COVID-19 pathogenesis, prognostic factors, and treatment strategy: Urgent recommendations. *J Med Virol.* 2021;93(5):2694-2704. doi: 10.1002/jmv.26754.
- Mandal S., Barnett J., Brill S.E., Brown J.S., Denneny E.K., Hare S.S. et al. 'Long-COVID': a cross-sectional study of persisting symptoms, biomarker and imaging abnormalities following hospitalisation for COVID-19. *Thorax.* 2021;76(4):396-398. doi: 10.1136/thoraxjnl-2020-215818.
- Baig A.M. Chronic COVID syndrome: Need for an appropriate medical terminology for long-COVID and COVID long-haulers. *J Med Virol.* 2021;93(5):2555-2556. doi: 10.1002/jmv.26624.
- Авдеев С.Н., Адамян Л.В., Алексеева Е.И., Багненко С.Ф., Баранов А.А., Баранова Н.Н. и др. Временные методические рекомендации. Профилактика, диагностика и лечение новой коронавирусной инфекции (COVID-19). Версия 10. 2021. Режим доступа: https://xn--80aefpebagmfbcl0a.xn--p1ai/ai/doc/872/attach/Bmr_COVID-19_compressed.pdf.
- Avdeev S.N., Adamyan L.V., Alekseeva E.I., Bagnenko S.F., Baranov A.A., Baranova N.N. et al. [Temporary guidelines. Prevention, diagnosis and treatment of novel coronavirus infection (COVID-19)]. Version 10. 2021. (In Russian). Available from: https://xn--80aefpebagmfbcl0a.xn--p1ai/ai/doc/872/attach/Bmr_COVID-19_compressed.pdf.
- Ye Z., Wang Y., Colunga-Lozano L.E., Prasad M., Tangamornsuksan W., Rochweg B. et al. Efficacy and safety of corticosteroids in COVID-19 based on evidence for COVID-19, other coronavirus infections, influenza, community-acquired pneumonia and acute respiratory distress syndrome: a systematic review and meta-analysis. *CMAJ.* 2020;192(27):E756-E767. doi: 10.1503/cmaj.200645.
- Powell C., Chang C., Naguwa S.M., Cheema G., Gershwin M.E. Steroid induced osteonecrosis: An analysis of steroid dosing risk. *Autoimmun Rev.* 2010;9(11):721-743. doi: 10.1016/j.autrev.2010.06.007.
- Панин М.А., Загородний Н.В., Карчевный Н.Н., Садков И.А., Петросян А.С., Закирова А.Р. Современный взгляд на патогенез нетравматического остеонекроза. *Вестник травматологии и ортопедии им. Н.Н. Приорова.* 2017;(2):69-75.
- Panin M.A., Zagorodniy N.V., Karchebnyi N.N., Sadkov I.A., Petrosyan A.S., Zakirova A.R. [Modern view on pathogenesis of non traumatic osteonecrosis]. *Vestnik travmatologii i ortopedii im. N.N. Priorova* [N.N. Priorov Journal of Traumatology and Orthopedics]. 2017;(2): 69-75. (In Russian).
- Ji H.L., Zhao R., Matalon S., Matthay M.A. Elevated Plasmin(ogen) as a Common Risk Factor for COVID-19 Susceptibility. *Physiol Rev.* 2020;100(3):1065-1075. doi: 10.1152/physrev.00013.2020.
- Zhang P., Ju J., Han N., Jiang B. Reply to «Can femoral head necrosis induced by steroid therapy in patients infected with coronaviruses be reversed?». *Bone Res.* 2021;9(1):2. doi: 10.1038/s41413-020-00133-x.

15. Agarwala S.R., Vijayvargiya M., Pandey P. Avascular necrosis as a part of 'long COVID-19'. *BMJ Case Rep.* 2021;14(7):e242101. doi: 10.1136/bcr-2021-242101.
16. Chan K.L., Mok C.C. Glucocorticoid-induced avascular bone necrosis: diagnosis and management. *Open Orthop J.* 2012;6:449-457. doi: 10.2174/1874325001206010449.
17. Wang A., Ren M., Wang J. The pathogenesis of steroid-induced osteonecrosis of the femoral head: A systematic review of the literature. *Gene.* 2018;671:103-109. doi: 10.1016/j.gene.2018.05.091.
18. Mont M.A., Pivec R., Banerjee S., Issa K., Elmallah R.K., Jones L.C. High-Dose Corticosteroid Use and Risk of Hip Osteonecrosis: Meta-Analysis and Systematic Literature Review. *J Arthroplasty.* 2015;30(9):1506-1512.e5. doi: 10.1016/j.arth.2015.03.036.
19. Jones J.P., Koopman W.J. Osteonecrosis. In: *Arthritis and allied conditions: a textbook of rheumatology.* 14th ed. Philadelphia, Pa: Lippincott Williams and Wilkins; 2001. p. 2143-2164.
20. Anderton J.M., Helm R. Multiple joint osteonecrosis following short-term steroid therapy. Case report. *J Bone Joint Surg Am.* 1982;64(1):139-141.
21. McKee M.D., Waddell J.P., Kudo P.A., Schemitsch E.H., Richards R.R. Osteonecrosis of the femoral head in men following short-course corticosteroid therapy: a report of 15 cases. *CMAJ.* 2001;164(2):205-206.
22. Mirzai R., Chang C., Greenspan A., Gershwin M.E. The pathogenesis of osteonecrosis and the relationships to corticosteroids. *J Asthma.* 1999;36(1):77-95. doi: 10.3109/02770909909065152.
23. Assouline-Dayana Y., Chang C., Greenspan A., Shoenfeld Y., Gershwin M.E. Pathogenesis and natural history of osteonecrosis. *Semin Arthritis Rheum.* 2002;32(2):94-124.
24. Gagala J., Buraczynska M., Mazurkiewicz T., Ksiazek A. Prevalence of genetic risk factors related with thrombophilia and hypofibrinolysis in patients with osteonecrosis of the femoral head in Poland. *MC Musculoskelet Disord.* 2013;14:264. doi: 10.1186/1471-2474-14-264.
25. Панин М.А., Загородний Н.В., Самоходская Л.М., Бойко А.В. Значение полиморфизмов генов тромбоцитарных интегринов (ITGA2, ITGP3) в патогенезе нетравматического асептического некроза головки бедренной кости. *Медицинский вестник Северного Кавказа.* 2020;15(1):84-86. doi: 10.14300/mnnc.2020.15019.
26. Панин М.А., Загородний Н.В., Самоходская Л.М., Бойко А.В. Значение полиморфизмов гена метилентетрагидрофолатредуктазы (MTHFR) в патогенезе нетравматического асептического некроза головки бедренной кости. *Вестник травматологии и ортопедии им. Н.Н. Приорова.* 2020;27(2):19-23. doi: 10.17816/vto202027219-23.
27. Панин М.А., Загородний Н.В., Бойко А.В., Самоходская Л.М., Абакиров М.Д., Волков Е.Е. Значение полиморфизмов генов факторов VII и XIII системы свертываемости крови в патогенезе нетравматического асептического некроза головки бедренной кости. *Гений ортопедии.* 2021;27(1):43-47. doi: 10.18019/1028-4427-2021-27-1-43-47.
28. Mao X., Han L. The Relationship of Methylenetetrahydrofolate Reductase Gene C677T Polymorphism and Ischemic Stroke in Chinese Han Population. *Ann Clin Lab Sci.* 2018;48(2):242-247.
29. Arina C.A., Amir D., Siregar Y., Sembiring R.J. The Role of Polymorphism Gen Methylene Tetra Hydrofolate Reductase (MTHFR) C677T in Ischaemic Stroke Patients with and Without Hypertension. *Open Access Maced J Med Sci.* 2019;7(1):29-32. doi: 10.3889/oamjms.2019.026.

Сведения об авторах

✉ Бойко Андрей Викторович — аспирант кафедры
Адрес: Россия, 117198, г. Москва, ул. Миклухо-Маклая, 6
<https://orcid.org/0000-0002-7829-2045>
e-mail: boiko120393@gmail.com

Панин Михаил Александрович — канд. мед. наук, ¹ доцент кафедры; ² врач травматолог-ортопед
<https://orcid.org/0000-0003-4686-7892>
e-mail: panin-mihail@yandex.ru

Петросян Арменак Серёжаевич — канд. мед. наук, заведующий отделением
<https://orcid.org/0000-0001-8837-0265>
e-mail: armenak.p@gmail.com

Хаджихараламбус Кирилл Харалампович — канд. мед. наук, заведующий отделением
<https://orcid.org/0000-0001-7906-2594>
e-mail: Kyrillos6@yahoo.com

Authors' information

✉ Andrei V. Boiko
Address: 6, Miklukho-Maclay str., Moscow, 117198, Russia
<https://orcid.org/0000-0002-7829-2045>
e-mail: boiko120393@gmail.com

Mikhail A. Panin — Cand. Sci. (Med.)
<https://orcid.org/0000-0003-4686-7892>
e-mail: panin-mihail@yandex.ru

Armenak S. Petrosyan — Cand. Sci. (Med.)
<https://orcid.org/0000-0001-8837-0265>
e-mail: armenak.p@gmail.com

Kirill Kh. Hadjicharalambous — Cand. Sci. (Med.)
<https://orcid.org/0000-0001-7906-2594>
e-mail: Kyrillos6@yahoo.com