

孕妇颈胸椎棘球蚴病变: 临床病例及文献回顾

Denis G. Naumov^{1,2}, Arkadiy A. Vishnevskiy¹, Sergey G. Tkach², Armen O. Avetisyan¹

¹ St. Petersburg State Research Institute of Phthisiopulmonology, St. Petersburg, Russia

² St. Petersburg State University, St. Petersburg, Russia

研究现实性: 脊柱棘球蚴病是一种极其罕见的疾病, 可导致严重的骨科和神经系统后果。在脊椎破坏的情况下, 孤立的保守的抗寄生虫治疗的有效性是低的。该病例的独特之处在于该疾病在怀孕期间的发展, 从紧急减压干预到脊柱重建的一段很长的治疗暂停期, 以及手术技术。

病例报告: 一名27岁的患者, 由于下截瘫的发展和盆盆腔器官功能障碍, 曾紧急手术指征。1年10个月后, 在怀孕第34周, 分期手术治疗棘球蚴破坏的颈胸椎, 并因感染过程复发而伴有角状后凸畸形。由于囊肿与主血管密切接触、脊髓前受压和颈胸椎三柱不稳定, 需要复杂的手术干预。

结论: 为了缓解椎源性疼痛综合征, 改善神经系统状态, 实现对棘球蚴病患者感染过程的局部控制, 应进行三柱重建, 切除破坏的椎骨和囊性成分, 术后应进行抗寄生虫药物分期治疗。

关键词: 脊柱棘球蚴病; 脊柱融合术; 脊柱后凸; 脊柱重建

引用本文: Naumov D.G., Vishnevskiy A.A., Tkach S.G., Avetisyan A.O. [孕妇颈胸椎棘球蚴病变: 临床病例及文献回顾]. *Травматология и ортопедия России* [Traumatology and Orthopedics of Russia]. 2021;27(4):102-110. (In Russian). <https://doi.org/10.21823/2311-2905-1668>.

✉ Denis G. Naumov; e-mail: dgnaumov1@gmail.com

收到: 17.09.2021. 接受: 29.10.2021. 出版时间: 08.11.2021.

© Naumov D.G., Vishnevskiy A.A., Tkach S.G., Avetisyan A.O., 2021



Spinal Hydatid Disease of Cervico-Thoracic in Pregnant Women: A Case Report and Review

Denis G. Naumov^{1,2}, Arkadiy A. Vishnevskiy¹, Sergey G. Tkach², Armen O. Avetisyan¹

¹ St. Petersburg State Research Institute of Phthisiopulmonology, St. Petersburg, Russia

² St. Petersburg State University, St. Petersburg, Russia

Abstract

Background. Spinal hydatid disease is an extremely rare pathology that could lead to serious orthopedic and neurological complications. Conservative antimicrobial therapy is not effective for spinal echinococcus. This case is unique for the next reasons: disease manifestation during pregnancy, a long period from a spine decompression to a reconstruction procedure and a technique of the surgery. **Case description.** A 27-year-old lady at 34 gestation weeks, previously operated on the urgent indications of paraplegia with neurogenic bladder dysfunction after 1 year and 10 months follow-up suffered vertebral column reconstruction due to recurrence of the cervico-thoracic hydatid disease, complicated by angular kyphosis. The echinococcus cyst had a closed contact with a right brachiocephalic vein, compressed the spinal canal and led to three-column spine instability. **Conclusion.** Three-column spine reconstruction with anterior corpectomy, cystectomy and fusion provide resolution of the back pain syndrome, improve neurological status and achieve local control of the infectious process in patients with echinococcosis of the spine. In the postoperative period, staged therapy with antiparasitic drugs should be prescribed.

Keywords: vertebral hydatid disease, spinal fusion, kyphosis, spinal reconstruction.

Funding: no funding or sponsorship was received for this study.

Competing interests: the authors declare that there are no competing interests.

Cite as: Naumov D.G., Vishnevskiy A.A., Tkach S.G., Avetisyan A.O. [Spinal Hydatid Disease of Cervico-Thoracic in Pregnant Women: A Case Report and Review]. *Травматология и ортопедия России* [Traumatology and Orthopedics of Russia]. 2021;27(4):102-110. (In Russian). <https://doi.org/10.21823/2311-2905-1668>.

✉ Denis G. Naumov; e-mail: dgnaumov1@gmail.com

Submitted: 17.09.2021. Accepted: 29.10.2021. Published Online: 08.11.2021.

© Naumov D.G., Vishnevskiy A.A., Tkach S.G., Avetisyan A.O., 2021

Эхинококковое поражение шейно-грудного отдела позвоночника у беременной: клинический случай и обзор литературы

Д.Г. Наумов^{1,2}, А.А. Вишнеvский¹, С.Г. Ткач²,
А.О. Аветисян¹

¹ ФГБУ «Санкт-Петербургский научно-исследовательский институт фтизиопульмонологии» Минздрава России,
г. Санкт-Петербург, Россия

² ФГБОУ ВПО «Санкт-Петербургский государственный университет»,
г. Санкт-Петербург, Россия

Реферат

Актуальность. Эхинококкоз позвоночника — крайне редкое заболевание, приводящее к развитию тяжелых ортопедических и неврологических последствий. Эффективность изолированной консервативной противопаразитарной терапии в условиях вертебральной деструкции низкая. Уникальность случая заключается в развитии заболевания в период беременности, в длительной терапевтической паузе от момента проведения неотложного декомпрессионного вмешательства до реконструкции позвоночника и в технике проведения операции. **Описание случая.** У пациентки 27 лет, ранее оперированной по неотложным показаниям в связи с развитием нижней параплегии с нарушением функции тазовых органов (НФТО), спустя 1 г. 10 мес., на 34-й нед. беременности, проведено этапное хирургическое лечение эхинококковой деструкции шейно-грудного отдела позвоночника, осложненной угловой кифотической деформацией в связи с рецидивом инфекционного процесса. Интимное соприкосновение кисты с магистральными сосудами, передняя компрессия спинного мозга и трехколонная нестабильность шейно-грудного отдела позвоночника потребовали комплексного хирургического решения. **Заключение.** Для купирования вертеброгенного болевого синдрома, улучшения неврологического статуса и достижения локального контроля инфекционного процесса у пациентов с эхинококкозом позвоночника следует проводить трехколонную реконструкцию с удалением разрушенных позвонков и кистозного компонента, а в послеоперационном периоде — этапную терапию противопаразитарными препаратами.

Ключевые слова: эхинококкоз позвоночника, спондилодез, кифоз, реконструкция позвоночника.

Источник финансирования: исследование проведено без спонсорской поддержки.

Наумов Д.Г., Вишнеvский А.А., Ткач С.Г., Аветисян А.О. Эхинококковое поражение шейно-грудного отдела позвоночника у беременной: клинический случай и обзор литературы. *Травматология и ортопедия России*. 2021;27(4):102-110. <https://doi.org/10.21823/2311-2905-1668>.

✉ Наумов Денис Георгиевич ; e-mail: dgnaumov1@gmail.com

Рукопись получена: 17.09.2021. Рукопись одобрена: 29.10. 2021. Статья опубликована онлайн: 08.11.2021.

© Наумов Д.Г., Вишнеvский А.А., Ткач С.Г., Аветисян А.О., 2021

绪论

人患棘球蚴病是一种由棘球绦虫属绦虫引起的慢性人畜共患病，主要累及肝或肺[1,2]。在疾病的一般结构中，骨病损占0.2—1.0%，其中脊柱侵犯占45%[3,4,5]。最常见的椎体病变变异体是囊性（病原体—细粒棘球绦虫）和肺泡性（病原体—多房棘球绦虫）[6,7]。在脊柱节段中，胸椎（45—50%）最常受累，腰骶（25—32%）和腰椎（高达15%）较少受累[8]。

寄生虫在人体内的传播机制可归结为瘤球沿椎体的门静脉和节段静脉的直接静脉吻合处的迁移[9]。随着包虫病的发展，其存在的无症状期可达数年，发生椎体骨组织的溶解破坏，包虫病囊扩散至椎管及周围椎旁组织[10]。硬脑膜保持完整，脊髓的压缩缺血改变在神经功能缺损的发展中起决定性作用[11]。

脊柱棘球蚴病的治疗策略是基于主要的临床综合征：这种疾病很少随着椎体孤立病变的发展而进展，椎体不稳定和神经功能缺损经常发展。在肝包虫病的治疗中，单纯穿刺、抽吸、局部给药（PAI—puncture, aspiration, injection与PAIR—aspiration, injection, re-aspiration）等方法被证明是有效的，但对椎体病变无效[12]。

对文献数据的分析表明，关于脊柱棘球蚴病的出版物数量有限，特别是关于该疾病在怀孕期间的表现，这使我们能够介绍自己的经验。

该出版物的目的是介绍分期手术治疗妊娠妇女颈胸椎棘球蚴病并发椎板切除术后角型脊柱后凸的结果。

临床病例

2020年10月，一名27岁的患者在Saint-Petersburg State Research Institute of Phthisiopulmonology住院，诊断为Th1-2椎骨棘球蚴病，是2019年1月进行椎板减压切除术后出现的情况。并发症：颈胸椎成角切除术后脊柱后凸，弗兰克尔D型下肢瘫痪。

病历显示，患者自2016年起抱怨胸椎椎体疼痛综合征，自行使用非甾体抗炎药保守治疗，治疗效果良好。2018年12月，在怀孕第28周时，她发现胸区椎源性疼痛综合征复发，VAS强度高达8点，下肢无力。在接下来的两周内，下位截瘫的现象进展，之后患者在住所地的妇产医院住院。入院3天后，患者出现下肢瘫痪并伴有盆腔器官功能障碍。

对患者进行了脊柱MRI检查，发现Th2体病变，椎前、椎旁和硬膜外软组织囊性扩散，Th1-3水

平脊髓受压。次日，患者被转移到地区围产期中心，在怀孕第34周进行剖腹产手术。婴儿出生时体重2620克，身高49厘米。

会诊后，临床诊断为：Th2肿瘤病灶在C7-Th3水平扩散至硬膜外间隙，下半身截瘫伴盆腔器官功能障碍。病人需要紧急减压干预。下截瘫伴盆腔器官功能障碍后的第三天，行Th1-3椎板切除术，从硬膜外间隙清除囊性形成。术后无异常，患者的神经系统状况显示出积极的趋势，下肢功能部分恢复到弗兰克尔D型瘫痪，盆腔器官功能完全恢复。手术材料的组织学结果显示为棘球绦虫。

就诊于Saint-Petersburg State Research Institute of Phthisiopulmonology时，患者抱怨颈胸段椎源性疼痛综合征，与右上肢放疗相比，可达7点，下肢无力。神经系统状况显示弗兰克尔D型下肢瘫痪。根据Oswestry功能障碍指数（ODI）问卷估计，生活质量下降了64%。

放射检查（多层计算机断层扫描，MRI）显示Th1体完全破坏；根据Cobb，椎前和椎旁，硬膜外囊性形成，椎板切除术后颈椎后凸56°。破坏性变化和囊性形成的本质被认为是棘球蚴病的复发（图1,2）。

患者的全身躯体状况为中度。入院前，患者接受了阿苯达唑的治疗，剂量为每天400毫克，作为全身抗菌治疗。酶联免疫法测定的IgG滴度为1:800。

考虑到慢性椎源性疼痛综合征、神经功能缺损和脊柱角状后凸畸形的存在，确定手术干预的适应症。

第一阶段为脊柱后路器械固定：经内外科手术将金属结构螺钉固定在椎体C5、C6和C7、Th3-5的外侧块上。在安装支撑杆的情况下，行左侧右侧1-3根肋骨横切（图3）。

C7-Th2椎体前外侧面骨化，可进入囊膜。周围的组织用2%福尔马林溶液湿润的餐巾隔开。在囊肿壁上形成一个孔，通过这个孔用抽吸器抽出水瘤液和原骨骼（图4）。

在吸出囊肿内容物后，几丁质囊被切除，部分切除部分胸膜壁层紧密焊接到囊的下极。使用截骨刀、Kerrison钳和侧勺切除Th2椎体的残余部分，在Th1-2水平前硬膜外间隙切除残余囊肿。在最后阶段，用两根棒铰接后金属结构的支撑螺钉，在右半胸安装主动吸入性引流。术后无异常，创面一期张力愈合，第3天行胸腔引流术。

在第一次手术中，由于需要穿过脊柱根安装钛块格，我们刻意拒绝从后入路进行脊柱前路融合，这可能导致术后出现运动障碍。

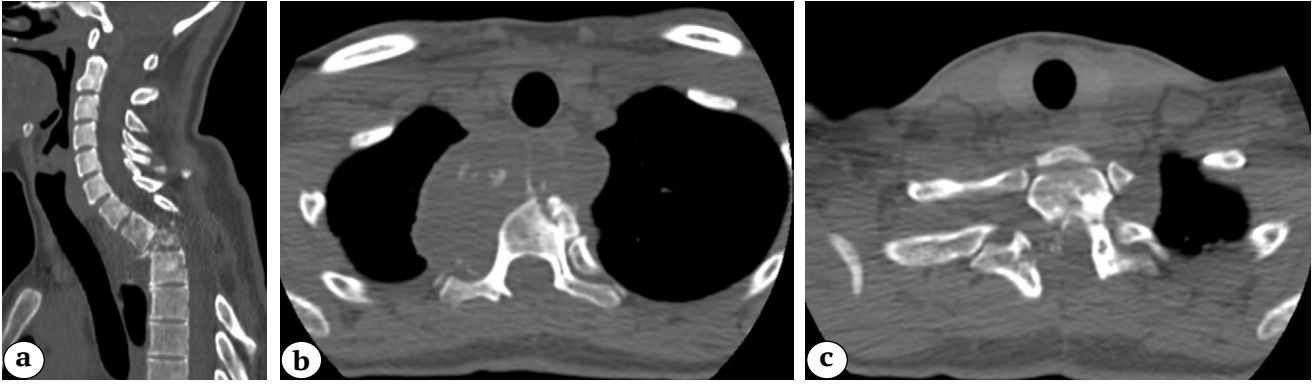


图 1 入院时的脊柱CT扫描:

a—矢状切面: Th1-2体被破坏, 56° Cobb骨角畸形;

b, c—轴切面: 椎旁囊性成分主要向右扩散, 椎管切除术后扩展性缺损C7-Th

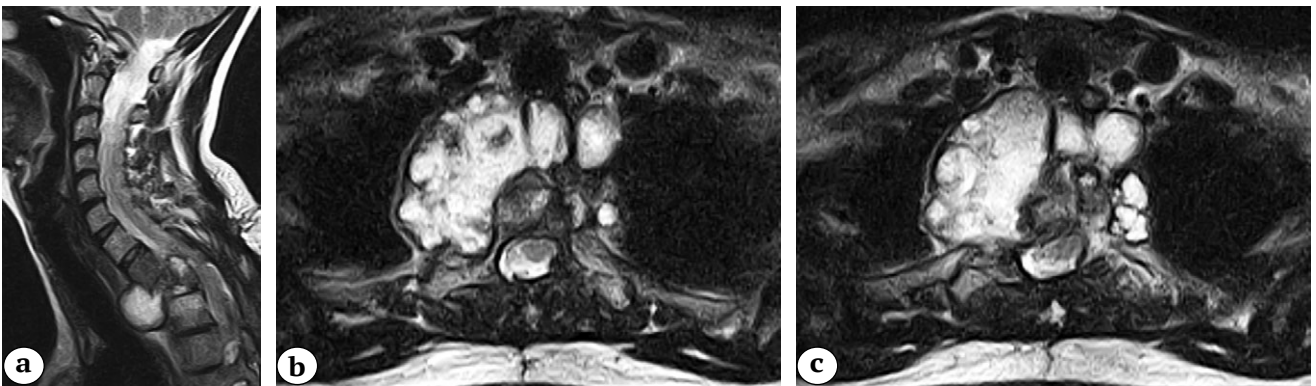


图 2 入院时的脊柱MRI:

a—矢状切面: 椎体前和硬膜外软组织成分, Th1-3处有压迫性骨髓病的迹象;

b,c—轴位片: 多囊椎旁肿块, 强度不均, 内含物致密

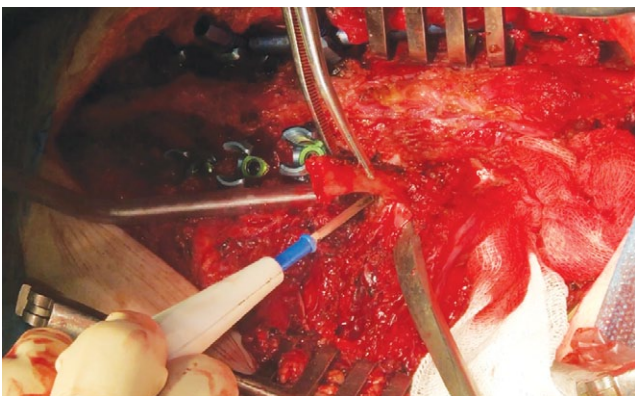


图 3 右侧1-3根肋骨的截骨术:

a—椎体切除术后的疤痕C7-Th4;

b—对侧安装的金属棒;

c—第二根肋骨的可切除部分

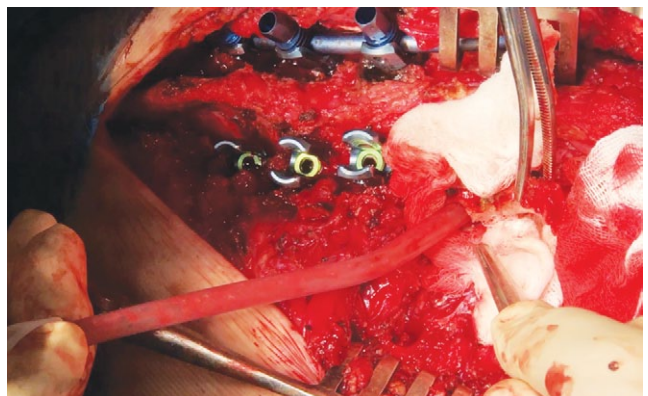


图 4 吸出囊肿内容物

第一次手术后10天,在Th1-3节段前路用钛块格和自体骨移植物(髂骨嵴)碎片重建,切除左侧椎旁棘球蚴残余囊肿,进行第二阶段手术治疗。该手术采用Smith-Robinson法,左侧通道进行。在前椎体C7-Th2的骨架化阶段,注意到舌咽间隙的瘢痕和粘连,以及左侧Th1-2处有一个圆形的椎旁肿块,有密集的囊状物。用2%福尔马林溶液浸湿的布分离周围组织后,穿刺并吸出囊肿,然后切除囊肿。然后使用高速骨钻和Kerrison钳行Th1-2椎体切除术,前路椎管减压,前路Th1-3自体固定钛块格融合。用主动抽吸引流术缝合伤口。

患者在第二次手术后第3天起身了,引流在第2天被移除。总住院时间为24天。出院时的神经系统状况显示运动障碍完全消退,下肢功能恢复到弗兰克尔E型。对照组多螺旋CT扫描的结果见图5。

对长期结果进行了12个月的跟踪调查。术后患者在居住地分期接受保守性抗寄生虫治疗(阿苯达唑)。对照的多螺旋CT显示棘球蚴未复发,Th1-3阻滞未形成,同时保留了所达到的颈胸椎矢状剖面的矫正(图6)。ODI问卷的结果是13%。根据手术材料的组织学检查结果,证实为棘球蚴病。

讨论

棘球蚴性病变的诊断是困难的。在研究棘球蚴病的病史时,有必要考虑到棘球蚴有传播的地区的生活情况、与狗的接触情况以及棘球蚴病的长期病程。在本临床病例中,在评估病史时,所有这些因素都被注意到:患者生活在流行区[13],饲养一个农场,经常与狗接触,并且已经中断治疗3年。然而,怀孕期间临床症状的表现值得注意,这可能是由于免疫系统的重组,身体防

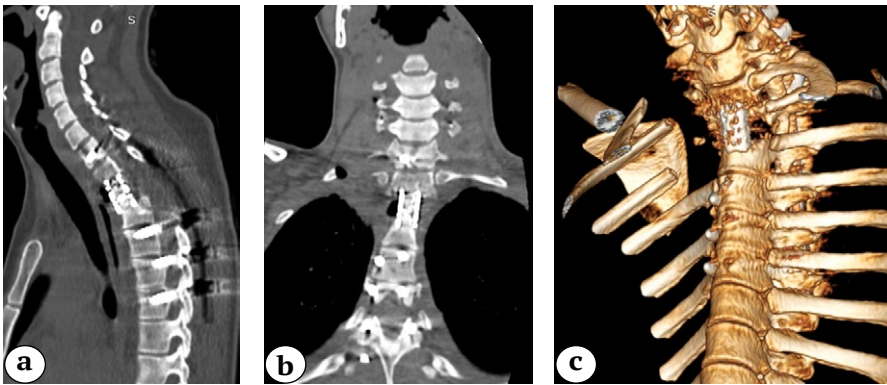


图5 出院时的多螺旋计算机断层扫描:
a—矢状面切片:钛块网格和经椎体螺钉的位置是正确的,角弓反张畸形已被消除;
b—额状面切片:右肺上叶扩散,在棘细胞囊肿部位可以看到切除后的空腔;
c—三维重建:右侧第1-2根肋骨的椎体部分被切除,钛块格子适应于形成的骨床Th1-3

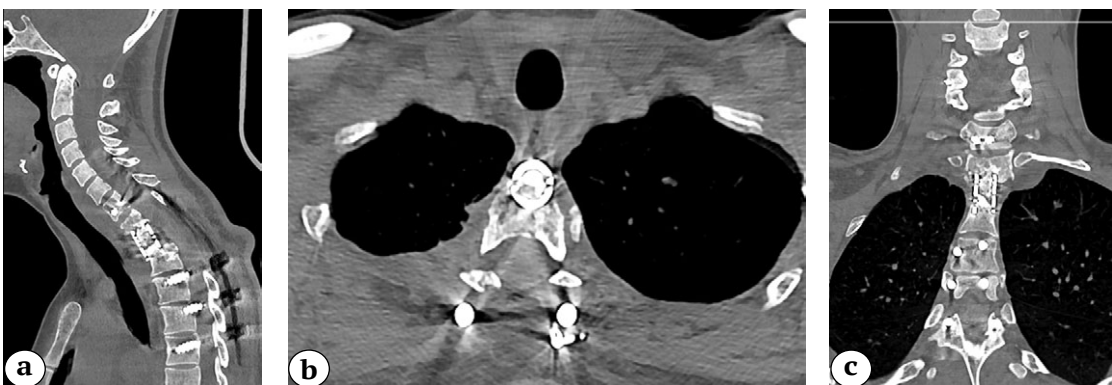


图6 术后12个月的多层计算机断层扫描:无棘球蚴复发和Th1-3块的形成,保留了已实现的颈胸椎矢状面矫正:a—矢状面;b—轴状面;c—正前面

御能力的下降,促使棘球菌囊肿的大小进展和Th2椎体的细胞破坏[14]。

在评估初级外科治疗的战术时,应注意病人转到围产中心进行紧急分娩的速度(从入院到居住地的第1天),以及进一步转到神经外科病房进行椎体减压术的速度(从出现下肢瘫痪并伴有盆

腔器官功能障碍的72小时)。然而,在初级减压三层椎板切除术中缺乏后方工具固定,导致脊柱后柱的不稳定和颈胸椎的进一步后凸。从减压到重建手术,病人有一个很长的治疗暂停期(1年10个月),尽管持续存在神经功能障碍,这一事实仍然很重要。

表 1

根据出版物脊柱棘球菌病的治疗结果

作者, 年份	病人的数量	位置	手术选项	推迟的时期
Schnepper G.D. 等人, 2004 [15]	1	Th1	椎板切除术+膀胱切除术(主手术) 经胸切除Th5-6的手术	术后4年复发(初次手术后)
Prabhakar M.M. 等人, 2005 [16]	4	Th2, L1, L/S1	椎板切除术+膀胱切除术—4	复发—50% 不稳定—50%
Herrera A. 等人2005 [6]	20	C1, Th7, L7, S5	椎板切除术+膀胱切除术—4 椎板切除术+膀胱切除术+脊柱后路器械固定—10 膀胱切除术—6	复发—60% 术后神经功能缺损—65% 死亡率(由于潜在疾病)—50%
Sengul G. 等人, 2008 [17]	5	Th3, L1, S1	椎板切除术+膀胱切除术—1 重建360° Th10-L2	复发—60% 截瘫—40%
Hamdan T.A. 等人, 2012 [18]	9	C1, Th5, L1, L/S1, S1	椎板切除术+膀胱切除术—6 椎板切除术+膀胱切除术+脊柱后路器械固定—3	复发—89% ISIA—56%
Kafaji A. 等人, 2013 [9]	36	C1, Th23, L8, L/S4	椎板切除术+膀胱切除术—17 前路膀胱切除术—18 联合进路的膀胱切除术—1	复发—89%
Gennari A. 等人, 2016 [19]	1	Th-1	偏侧椎板切除术+膀胱切除术	术后2年无复发
Gezercan Y. 等人, 2017 [5]	8	C/Th1, Th3, Th/L1, L1, L/S1, S1	椎板切除术+膀胱切除术—3 重建360° —2 膀胱切除术+ACCF*—2 椎板切除术+膀胱切除术+脊柱后路器械固定**—1	复发—63%***
Monge-Maillo B. 等人, 2019 [3]	17	Th8, Th/L4, L1, L/S3, S1	椎板切除术+膀胱切除术—9 椎板切除术+膀胱切除术+ 脊柱后路器械固定—8	ISIA—58% 不稳定—6%
Saul D.等人, 2020 [20]	1	Th1	重建360° Th6-10 (VCR**** Th8)	术后1年无复发
Tian Y. 等人, 2020 [21]	1	Th/L1	椎板切除术+膀胱切除术+ 脊柱后路器械固定—1	术后1年无复发
Manenti G. 等人, 2020 [22]	1	L1	重建360° L3-S1 (VCR L5)	术后14年复发

*—前部切除术和椎体切除术; **—后部器械固定术; ***—初次手术后12个月显示的复发率; ****—椎体切除术。

为了系统地整理现有的脊柱棘球菌病的手术治疗数据,我们使用关键词和短语搜索了PubMed、谷歌学术和eLIBRARY: spinal echinococcus, spinal hydatid cyst disease, 脊柱棘球蚴病。搜索历史是从2000年到2021年。纳入分析的出版物是基于以下标准: 1、因脊柱棘球菌病而手术的患者; 2、随访12个月或更长时间的变童。共分析了12篇出版物,总结了104例脊柱棘球菌病的手术治疗。5个出版物是对个别临床病例的描述,其余是临床系列,包括4到36个观察结果。

在入选的论文中,我们分析了以下参数: 手术治疗策略、并发症的频率和基础疾病的复发。

在已发表的病例中,胸腔(53%),较少见的是腰部(20%)、腰骶部(9%)、骶部(8.6%)和胸腰部(5%),少数孤立的病例涉及颈部和颈胸部。

大多数病例(43%)的手术干预量包括椎板切除和膀胱切除,而这一组患者的长期脊柱复发和不稳定的发生率最高[9, 15, 16, 17, 18]。从椎板切除术入路进行棘球蚴切除术结合后路器械固定可降低发生脊柱不稳定的风险,然而,它与手术干预区(ISIA)很大比例的感染有关[3, 19]。

360°重建,包括膀胱切除和椎体次全切病变过程中涉及的椎体,在控制局部复发方面效果最好[5, 17, 22]。所选出版物的数据载于表 1。

作者注意到,在某些病例中,由于囊肿和主血管位置密切,在技术上进行椎体次全切是不可能的。在我们的观察中,棘球蚴囊肿的下极延伸到胸腔的孔,并与胸膜壁层和右头臂静脉(v. brachiocephalica dextra)密切相连。通过引进一位具有主血管工作经验的胸外科医生,手术团队得以解决这一问题。

分析微生物过程复发的时机,应注意其主要表现在首次手术后12个月内[5, 6, 9],长期复发最长时间为14年[22]。

结论

脊柱棘球蚴病是一种极其罕见的疾病,而它在怀孕期间的发展尚未在文献中描述到目前为止。当计划手术干预时,应评估囊肿的解剖位置,必要时,相关专家(胸外科、血管外科医生)应参与手术。在我们的病例中,以及根据文献,三柱重建术完全切除被破坏的机体和囊性成分,可以防止复发,并提高患者的长期生活质量。脊柱棘球蚴病患者需要长期的术后观察和由多学科团队(传染病专家,肺科医生)的监督。

知情同意。

患者自愿书面知情同意发表临床观察结果。

作者声明的贡献

Naumov D.G. — 负责研究的概念, 撰写文本, 最终修订, 分阶段进行手术干预。

Vishnevsky A.A. — 负责撰写稿件的正文, 文献综述。

Tkach S.G. — 负责患者临床资料的收集与分析, 远期疗效观察, 文献复习。

Avetisyan A.O. — 负责收集和分析患者临床资料, 查阅文献, 参与第一次手术干预。

所有作者都已阅读并批准了文章的最终稿。所有作者同意对工作的各个方面负责, 以确保适当考虑和解决与工作的任何部分的正确性和可靠性相关的所有可能的问题。

利益冲突。

作者没有利益冲突。

Литература [References]

- Lupia T., Corcione S., Guerrera F., Costardi L., Ruffini E., Pinna S.M. et al. Pulmonary Echinococcosis or Lung Hydatidosis: A Narrative Review. *Surg Infect (Larchmt)*. 2021;22(5):485-495. doi: 10.1089/sur.2020.197.
- Amni F., Hajizadeh M., Elmi T., Hatam Nahavandi K., Shafaei S., Javadi Mamaghani A. et al. Different manifestation of Echinococcus granulosus immunogenic antigens in the liver and lungs of intermediate host. *Comp Immunol Microbiol Infect Dis*. 2021;74:101573. doi: 10.1016/j.cimid.2020.101573.
- Monge-Maillo B., Samperio M.O., Pérez-Molina J.A., Norman F., Mejía C.R., Tojeiro S.Ch. et al. Osseous cystic echinococcosis: A case series study at a referral unit in Spain. *PLoS Negl Trop Dis*. 2019;13(2):e0007006. doi: 10.1371/journal.pntd.0007006.
- Agnihotri M., Goel N., Shenoy A., Rai S., Goel A. Hydatid disease of the spine: A rare case. *J Craniovertebr Junction Spine*. 2017;8(2):159-160. doi: 10.4103/jcvjs.JCVJS_16_17.
- Gezercan Y., Ökten A.I., Çavuş G., Açıık V., Bilgin E. Spinal Hydatid Cyst Disease. *World Neurosurg*. 2017;108:407-417. doi: 10.1016/j.wneu.2017.09.015.
- Herrera A., Martínez A.A., Rodríguez J. Spinal hydatidosis. *Spine (Phila Pa 1976)*. 2005;30(21):2439-2444. doi: 10.1097/01.brs.0000184688.68552.90.
- Faucher J.F., Descotes-Genon C., Hoen B., Godard J., Félix S., Aubry S. et al. Hints for control of infection in unique extrahepatic vertebral alveolar echinococcosis. *Infection*. 2017;45(3):365-368. doi: 10.1007/s15010-016-0974-z.
- Caglar Y.S., Ozgural O., Zaimoglu M., Kilinc C., Eroglu U., Dogan I. et al. Spinal Hydatid Cyst Disease: Challenging Surgery - an Institutional Experience. *J Korean Neurosurg Soc*. 2019;62(2):209-216. doi: 10.3340/jkns.2017.0245.
- Kafaji A., Al-Zain T., Lemcke J., Al-Zain F. Spinal manifestation of hydatid disease: a case series of 36 patients. *World Neurosurg*. 2013;80(5):620-626. doi: 10.1016/j.wneu.2013.06.015.

10. Nourrisson C., Mathieu S., Beytout J., Cambon M., Poirier P. [Osteolytic bone lesion: vertebral alveolar echinococcosis in a patient with splenectomy]. *Rev Med Interne*. 2014;35(6):399-402. (In French). doi: 10.1016/j.revmed.2013.06.004.
11. Abbassioun K., Amirjamshidi A. Diagnosis and management of hydatid cyst of the central nervous system: Part 2: Hydatid cysts of the skull, orbit, and spine. *Neurosurg Q*. 2001;11:10-16. Available from: https://journals.lww.com/neurosurgery-quarterly/Fulltext/2001/03000/Diagnosis_and_Management_of_Hydatid_Cyst_of_the.2.aspx.
12. Velasco-Tirado V., Alonso-Sardón M., Lopez-Bernus A., Romero-Alegria A., Burguillo F.J., Muro A. et al. Medical treatment of cystic echinococcosis: systematic review and meta-analysis. *BMC Infect Dis*. 2018;18(1):306. doi: 10.1186/s12879-018-3201-y.
13. Корнеев А.Г., Тришин М.В., Соловых В.В., Кривуля Ю.С., Боженова И.В. Эхинококкоз в Оренбургской области: эпидемиологические, иммунологические и таксономические аспекты. *Актуальная инфектология*. 2014;4(5):46-49. Korneev A.G., Trishin M.V., Solovykh V.V., Krivulya Yu.S., Bozhenova I.V. [Echinococcosis in the Orenburg region: epidemiological, immunological and taxonomic aspects]. *Aktual'naya infektologiya* [Actual Infectology]. 2014;4(5):46-49. (In Russian).
14. Мусаев Г.Х., Шарипов Р.Х., Фатьянова А.С., Левкин В.В., Ищенко А.И., Зуев В.М. Эхинококкоз и беременность: подходы к тактике лечения. *Хирургия. Журнал им. Н.И. Пирогова*. 2019;5:38-41. doi: 10.17116/hirurgia201905138. Musaev G.Kh., Sharipov R.Kh., Fatyanova A.S., Levkin V.V., Ishchenko A.I., Zuev V.M. [Echinococcosis and pregnancy: approaches to treatment tactics]. *Khirurgiya. Zhurnal im. N.I. Pirogova* [Pirogov Russian Journal of Surgery]. 2019;5:38-41. (In Russian). doi: 10.17116/hirurgia201905138.
15. Schnepfer G.D., Johnson W.D. Recurrent spinal hydatidosis in North America. Case report and review of the literature. *Neurosurg Focus*. 2004;17(6):E8. doi: 10.3171/foc.2004.17.6.8.
16. Prabhakar M.M., Acharya A.J., Modi D.R., Jadav B. Spinal hydatid disease: a case series. *J Spinal Cord Med*. 2005;28:426-431. doi: 10.1080/10790268.2005.11753843.
17. Sengul G., Kadioglu H.H., Kayaoglu C.R., Aktas S., Akar A., Aydin I.H. Treatment of spinal hydatid disease: a single center experience. *J Clin Neurosci*. 2008;15(5):507-510. doi: 10.1016/j.jocn.2007.03.015.
18. Hamdan T.A. Hydatid disease of the spine: a report on nine patients. *Int Orthop*. 2012;36(2):427-432. doi: 10.1007/s00264-011-1480-7.
19. Gennari A., Almairac F., Litrico S., Albert C., Marty P., Paquis P. Spinal cord compression due to a primary vertebral hydatid disease: A rare case report in metropolitan France and a literature review. *Neurochirurgie*. 2016;62(4):226-228. doi: 10.1016/j.neuchi.2016.03.001.
20. Saul D., Seitz M.T., Weiser L., Oberthür S., Roch J., Bremmer F. et al. Of Cestodes and Men: Surgical Treatment of a Spinal Hydatid Cyst. *J Neurol Surg A Cent Eur Neurosurg*. 2020;81(1):86-90. doi: 10.1055/s-0039-1693707.
21. Tian Y., Jiang M., Shi X., Hao Y., Jiang L. Case Report: Huge Dumbbell-Shaped Primary Hydatid Cyst Across the Intervertebral Foramen. *Front Neurol*. 2020;11:592316. doi: 10.3389/fneur.2020.592316.
22. Manenti G., Censi M., Pizzicannella G., Pucci N., Pitocchi F., Calcagni A. et al. Vertebral hydatid cyst infection. A case report. *Radiol Case Rep*. 2020;15(5):523-527. doi: 10.1016/j.radcr.2020.01.029.

СВЕДЕНИЯ ОБ АВТОРАХ:

Наумов Денис Георгиевич — канд. мед. наук, заведующий отделением хирургии позвоночника, старший научный сотрудник, ФГБУ «Санкт-Петербургский научно-исследовательский институт фтизиопульмонологии» Минздрава России; ассистент кафедры общей хирургии, ФГБОУ ВПО «Санкт-Петербургский государственный университет», г. Санкт-Петербург, Россия
e-mail: dgnaumov1@gmail.com
<https://orcid.org/0000-0002-9892-6260>

Вишневецкий Аркадий Анатольевич — д-р мед. наук, ведущий научный сотрудник, нейрохирург отделения хирургии позвоночника, ФГБУ «Санкт-Петербургский научно-исследовательский институт фтизиопульмонологии» Минздрава России, г. Санкт-Петербург, Россия
e-mail: vichnevsky@mail.ru
<https://orcid.org/0000-0002-9186-6461>

Ткач Сергей Геннадьевич — врач-ординатор, ФГБОУ ВПО «Санкт-Петербургский государственный университет», г. Санкт-Петербург, Россия
e-mail: tkach2324sergei@yandex.ru
<https://orcid.org/0000-0001-7135-7312>

Аветисян Армен Оникович — канд. мед. наук, заведующий туберкулезным легочно-хирургическим (торакальным) отделением, старший научный сотрудник, ФГБУ «Санкт-Петербургский научно-исследовательский институт фтизиопульмонологии» Минздрава России, г. Санкт-Петербург, Россия
e-mail: avetisyan.armen7@gmail.com
<https://orcid.org/0000-0003-4590-2908>

AUTHORS' INFORMATION:

Denis G. Naumov — Cand. Sci. (Med.), St. Petersburg State Research Institute of Phthisiopulmonology; Saint-Petersburg State University, St. Petersburg, Russia
e-mail: dgnaumov1@gmail.com
<https://orcid.org/0000-0002-9892-6260>

Arkadiy A. Vishnevskiy — Dr. Sci. (Med.), St. Petersburg State Research Institute of Phthisiopulmonology, St. Petersburg, Russia
e-mail: vichnevsky@mail.ru
<https://orcid.org/0000-0002-9186-6461>

Sergey G. Tkach — St. Petersburg State University, St. Petersburg, Russia
e-mail: tkach2324sergei@yandex.ru
<https://orcid.org/0000-0001-7135-7312>

Armen O. Avetisyan — Cand. Sci. (Med.), St. Petersburg State Research Institute of Phthisiopulmonology, St. Petersburg, Russia
e-mail: avetisyan.armen7@gmail.com
<https://orcid.org/0000-0003-4590-2908>