



Обзорная статья  
УДК (616.728.3+616.718)-089  
<https://doi.org/10.17816/2311-2905-1627>



## Хирургическое лечение пациентов с патологией коленного сустава и деформациями нижних конечностей: систематический обзор литературы

С.Б. Жумабеков, А.А. Пронских, В.В. Павлов, А.А. Корыткин

ФГБУ «Новосибирский научно-исследовательский институт травматологии и ортопедии им. Я.Л. Цивьяна»  
Минздрава России, г. Новосибирск, Россия

**Актуальность.** У пациентов с патологией коленного сустава часто используется этапный подход к хирургическому лечению: сначала корригирующие остеотомии, а затем, при необходимости — эндопротезирование. Такая тактика позволяет добиться оптимальных конечных результатов лечения. **Целью** данного обзора является определение перспективных способов хирургического лечения пациентов с патологией коленного сустава в сочетании с деформациями оси нижней конечности. **Материал и методы.** Поиск публикаций проводили в базах данных eLIBRARY, PubMed и Scopus с глубиной поиска 20 лет (с 2000 по 2020 г.) по ключевым словосочетаниям: деформация оси конечности (deformity of the lower limb axis), корригирующая остеотомия (deformity correction), тотальное эндопротезирование коленного сустава (total knee arthroplasty). Были проанализированы демографические данные пациентов, особенности хирургических вмешательств и результаты лечения. **Результаты.** По результатам поиска было найдено 1232 публикации, для анализа отобрано 12 исследований, в которые вошли 2428 пациентов. Сроки оперативного лечения пациентов охватили период с 1987 по 2018 г. Срок наблюдения составил в среднем  $64,1 \pm 7,4$  мес., средний возраст пациентов составил  $58,8 \pm 1,4$  года, средняя продолжительность операции —  $114,2 \pm 3,9$  мин., средний объем кровопотери —  $484,0 \pm 30,0$  мл. Время фиксации металлоконструкцией, прошедшее от момента остеотомии до удаления, составило в среднем  $18,0 \pm 1,8$  мес. **Заключение.** Корригирующие остеотомии могут предотвратить эндопротезирование или отсрочить его в среднем на 11,8 лет. Остеотомия, предшествующая тотальному эндопротезированию, не оказывает отрицательного влияния на выживаемость эндопротеза, ее результаты сопоставимы со среднесрочными и долгосрочными результатами первичного эндопротезирования.

**Ключевые слова:** деформация оси конечности, корригирующая остеотомия, высокая тибиальная остеотомия, тотальное эндопротезирование коленного сустава.

Жумабеков С.Б., Пронских А.А., Павлов В.В., Корыткин А.А. Хирургическое лечение пациентов с патологией коленного сустава и деформациями нижних конечностей: систематический обзор литературы. *Травматология и ортопедия России*. 2022;28(1):138-147. <https://doi.org/10.17816/2311-2905-1627>.

**Cite as:** Zhumabekov S.B., Pronskikh A.A., Pavlov V.V., Korytkin A.A. [Surgical Treatment of Patients With Knee Pathology and Deformities of the Lower Extremities: A Systematic Review]. *Travmatologiya i ortopediya Rossii* [Traumatology and Orthopedics of Russia]. 2022;28(1):138-147. (In Russian). <https://doi.org/10.17816/2311-2905-1627>.

Жумабеков Субанбек Бакытович / Subanbek B. Zhumabekov; e-mail: Zhumabekov.93@mail.ru

Рукопись получена: 27.04.2021. Рукопись одобрена: 01.02.2022. Статья опубликована онлайн: 10.02.2022.  
Submitted: 27.04.2021. Accepted: 01.02.2022. Published Online: 10.02.2022.

© Жумабеков С.Б., Пронских А.А., Павлов В.В., Корыткин А.А., 2022  
© Zhumabekov S.B., Pronskikh A.A., Pavlov V.V., Korytkin A.A., 2022

# Surgical Treatment of Patients With Knee Pathology and Deformities of the Lower Extremities: A Systematic Review

Subanbek B. Zhumabekov, Aleksandr A. Pronskikh, Vitaliy V. Pavlov, Andrey A. Korytkin

*Tsivyan Novosibirsk Research Institute of Traumatology and Orthopaedics, Novosibirsk, Russia*

**Background.** In patients with knee pathology, a phased approach to surgical treatment is often used: first, corrective osteotomies and then, if necessary, arthroplasty. This technique allows achieving optimal results of treatment.

**The study aimed** to determine promising methods of surgical treatment of patients with knee pathology and deformities of the lower limb axis. **Material and Methods.** Publication search was conducted in the databases of eLibrary, PubMed, and Scopus from 2000 to 2020 (a search period of 20 years) using the following keywords: deformity of the lower limb axis, deformity correction, and total knee arthroplasty. Demographic data of the patients, features of surgical techniques, and treatment results were analyzed. **Results.** The literature search identified 1,232 publications, of which 12 studies that analyzed a total of 2,428 patients were included in this review. The surgical treatment covered the period from 1987 to 2018. The average follow-up period was  $64.1 \pm 7.4$  months, the average patient age was  $58.8 \pm 1.4$  years, the average duration of surgery was  $114.2 \pm 3.9$  min, and the average volume of blood loss was  $484.0 \pm 30.0$  mL. The fixation period with a metal plate, from the moment of osteotomy to hardware removal, was on average  $18.0 \pm 1.8$  months. **Conclusion.** Corrective osteotomies can prevent or delay knee replacement by an average of 11.8 years. Osteotomy preceding total arthroplasty does not negatively affect the survival of endoprosthesis, and its results are comparable with the medium- and long-term results of primary arthroplasty.

**Keywords:** limb axis deformity, corrective osteotomy, high tibial osteotomy, total knee arthroplasty.

## Введение

В структуре патологии костно-мышечной системы остеоартроз является самым распространенным заболеванием и остается на протяжении многих лет ведущей проблемой клинической медицины. По данным статистики, остеоартрозом страдает 20% населения земного шара [1].

Многие ученые, изучающие патогенез остеоартроза, являются сторонниками механо-функциональной теории развития деформирующего артроза крупных суставов нижней конечности [2, 3, 4]. Согласно этой теории, развитие дегенеративно-дистрофического процесса в суставном хряще, субхондральной кости и капсуле сустава связано с функциональной перегрузкой хряща. При изменении механической оси конечности нагрузка на суставные поверхности коленного сустава оказывается неравномерной. Патологический перекос суставных поверхностей обуславливает перегрузку одного из мыщелков бедренной или большеберцовой кости в зависимости от вида и степени деформации (синдром гиперпрессии). При вальгусной деформации наблюдается гиперпрессия латерального отдела, при варусной деформации — медиального [4, 5, 6, 7, 8]. Установлено, что своевременная коррекция биомеханической оси нижней конечности

и компенсация нестабильности тазобедренного и/или коленного сустава играют значительную роль в сохранении и оптимальной функции всех суставов нижней конечности [9, 10].

Актуальность исследований, посвященных вопросам хирургического лечения патологии коленного сустава, обусловлена многими причинами: высокой частотой встречаемости, быстрым прогрессированием дегенеративно-дистрофических процессов с ранней инвалидизацией пациентов трудоспособного возраста, низкой эффективностью консервативного лечения и трудностями выбора оптимального вида хирургического лечения. В настоящее время среди хирургических методов лечения преобладает тотальное эндопротезирование [11]. К 2030 г., согласно прогнозам зарубежных авторов, потребность в первичном эндопротезировании коленного сустава в мире возрастет на 673% и составит 3,48 млн операций в год [12, 13]. Однако тотальное эндопротезирование крупных суставов нижней конечности до конца не решило проблему лечения дегенеративно-дистрофических заболеваний — возникает потребность в замене компонентов эндопротеза, что, в свою очередь, приводит к асептическому расшатыванию, износу вкладыша и гнойным осложнениям [13, 14, 15].

Органосохраняющие корригирующие остеотомии не потеряли своего значения, так как позволяют уменьшить и перераспределить статико-динамические напряжения в опорных зонах, способны предотвратить или замедлить течение дегенеративно-дистрофического процесса, продлить срок функционирования естественного сустава [16, 17, 18].

**Цель исследования** — определить перспективные способы хирургического лечения пациентов с патологией коленного сустава в сочетании с деформацией оси нижней конечности.

**Материал и методы**

Поиск публикаций проводили в базах данных eLIBRARY, PubMed и Scopus с глубиной поиска 20 лет — с 2000 по 2020 г.

**Критерии включения:**

- возраст пациентов 18 лет и старше;
- статьи на английском или русском языке;
- наличие полного текста статьи с указанием количественных и качественных данных.

**Критерии исключения:**

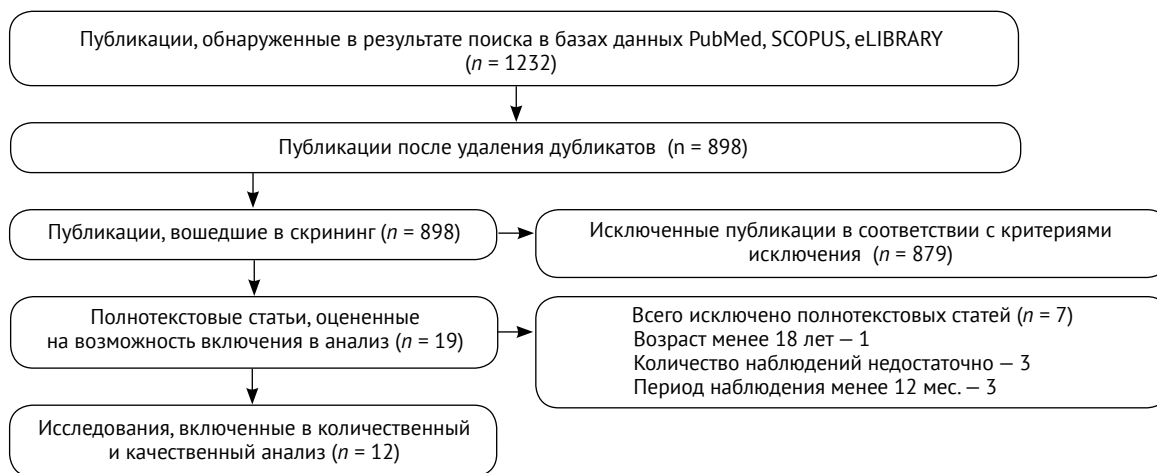
- неполнотекстовые публикации, клинические случаи, неопубликованные работы;
- исследования, имеющие признаки дублирования (схожий протокол исследования, группы и число пациентов и др.); в случае обнаружения дублирующих статей выбирали более позднюю по дате публикации;
- исследования с малым количеством клинических наблюдений (менее 10), сроком наблюдения менее 12 мес.

Поисковый запрос на русском языке выполняли по ключевым словам: «деформация оси конечности», «корригирующая остеотомия», «тотальное эндопротезирование коленного сустава». Для поиска в зарубежных источниках использовали ключевые словосочетания: “deformity of the lower limb axis”, “deformity correction”, “total knee arthroplasty”.

Полные тексты статей были оценены на предмет их пригодности для включения в систематический обзор. Критерием являлось наличие в публикациях таких сведений, как количество и возраст пациентов; срок, прошедший от корригирующей остеотомии до тотального эндопротезирования; тип деформации бедренной и большеберцовой костей; характеристика оперативного вмешательства (тип фиксации после остеотомии, время фиксации, длительность операции, объем кровопотери), результаты лечения. Для оценки отдаленных результатов анализировали сроки, количество и причины развития осложнений, а также процент и сроки потребовавшихся ревизионных вмешательств, выживаемость имплантатов.

Процесс отбора статей для анализа представлен на рисунке 1.

После детального изучения часть полнотекстовых статей была исключена из исследования: в 3 публикациях количество случаев было менее 10 [19, 20, 21], в одной публикации наблюдались пациенты в возрасте менее 18 лет [22], в трех статьях срок наблюдения был менее 12 мес. [23, 24, 25]. В конечном итоге в систематический обзор было включено 12 публикаций (табл. 1).



**Рис. 1.** Блок-схема отбора публикаций

**Fig. 1.** Flow chart of the study

Таблица 1

**Исследования, включенные в систематический анализ**

Авторы	Год публикации	Средний возраст пациентов, лет	Количество случаев	Годы исследования	Срок наблюдения, мес.
van Raaij T.M. [26]	2007	60,0	14	1996–2003	44,4
Gaillard R. [27]	2017	66,5	14	–	41,8
Gaasbeek D.A. [28]	2010	48,4	50	2003–2005	12,0
Brouwer R.W. [29]	2006	50,2	92	2001–2004	12,0
Luites J.W.H. [30]	2009	53,0	42	2001–2004	24,0
Бялик В.Е. [31]	2019	57,6	28	2005–2018	102,0
Bae D.K. [32]	2017	68,3	32	1994–2012	74,4
Amendola L. [33]	2010	68,5	24	1994–2005	97,0
El-Galaly A. [34]	2018	62,0	1044	1997–2015	102,0
Niinimäki T. [35]	2014	4,3	1036	1987–2008	80,4
Kosashvili Y. [36]	2011	56,0	22	–	60,0
Chalmers B.P. [37]	2019	51,0	30	2000–2012	120,0

*Статистический анализ*

Статистический анализ проводился с использованием программы Excel. Критерии Вилкоксона были использованы для сравнения показателей по шкалам ВАШ и KSS.

**Результаты**

Общее количество наблюдений во всех исследованиях составило 2428: от 14 до 1044. Сроки оперативного лечения пациентов охватили период с 1987 по 2018 г. Срок наблюдения составил в среднем 64,1±7,4 мес.: от 12 до 120; Me — 67,2 мес. Средний возраст больных составил 58,8±1,4 года: от 48,4 до 68,5; Me — 58,8 лет. Средняя продолжительность операции — 114,2±3,9 мин.: от 88 до 136; Me — 120 мин. Средний объем кровопотери — от 329 до 700 мл: в среднем — 484±30 мл; Me — 422 мл. Время фиксации металлоконструкцией, прошедшее от момента остеотомии до удаления, в среднем составило 18,0±1,8 мес.: от 12 до 24; Me — 18 мес.

Все вошедшие в исследование публикации мы разделили на две группы.

В I группу вошли 4 публикации, в которых описаны разновидности высокой тибиальной остеотомии (ВТО) при артрозе 2–3 степени, сочетающимся с деформацией коленного сустава. Оперативные вмешательства в данной группе проводились в период с 2001 по 2018 г. Результаты анализа публикаций представлены в таблице 2.

Во II группу вошли 8 публикаций, посвященных эндопротезированию коленного сустава

после различных вариантов корригирующих остеотомий большеберцовой и бедренных костей. Исследования выполнялись с 1987 по 2015 г. (табл. 3).

Таблица 2

**Результаты анализа публикаций I группы**

Параметр	M ± SD	Me
Возраст, лет	52,3±1,7	51,6
Срок наблюдения, мес.	37,5±19,3	18
Количество случаев, n	212	46
Частота осложнений, %	5,5±0,3	5,5
ВАШ до операции, балл	6,4±0,2	6,3
ВАШ после операции, балл	2,1±0,5	2,0

Таблица 3

**Результаты анализа публикаций II группы**

Параметр	M ± SD	Me
Возраст, лет	62,0±2,1	63,1
Срок наблюдения, мес.	77,5±9,8	77,4
Количество случаев, n	2216	27
Частота осложнений, %	2,2±0,5	1,0
KSS до операции, балл	51,9±4,8	49,05
KSS после операции, балл	90,0±1,4	91,3

## Обсуждение

При проведении анализа публикаций, включенных в исследование, было выявлено, что средний срок, прошедший от остеотомии до эндопротезирования, составил 11,8 лет: минимум — 4,8 лет [26], максимум — 18,8 лет [27] (Me — 12,5 лет).

Эндопротезирование у молодого пациента может иметь неблагоприятные последствия, увеличивая количество асептических расшатываний и, как следствие, ранних ревизионных вмешательств. Десятилетняя выживаемость при протезировании коленного сустава у пациентов в возрасте 55 лет и моложе составила 83% по сравнению с 94% у пациентов старше 70 лет ( $p < 0,0001$ ) [38].

Существует два основных вида изолированной высокой тибиальной остеотомии: закрытоугольная (ЗУ) и открытоугольная (ОУ) [39].

В своем исследовании D.A. Gaasbeek с соавторами сравнили результаты ОУ и ЗУ остеотомий. Были обнаружены незначительные различия между группами. Средний балл по KSS увеличился в группе ОУ с 111,7 до 176,6, в группе ЗУ — с 113,6 до 180,2. Среднее значение ВАШ в группе с ОУ остеотомией снизилось с 6,6 до 2,5, в группе с ЗУ остеотомией — с 6,4 до 1,8. Авторы не сообщают о случаях потери уровня коррекции, значительная часть пациентов была удовлетворена лечением. Однако больше осложнений было замечено в группе с ЗУ ВТО [28]. Такое количество осложнений может быть связано с тем, что при ЗУ ВТО необходимо произвести остеотомию и малоберцовой кости, а также массивную диссекцию мягких тканей, что определяет высокий риск повреждения малоберцового нерва [40, 41]. Другой особенностью ЗУ ВТО является удаление фрагмента костной ткани, что может в дальнейшем создать технические трудности при выполнении тотального эндопротезирования коленного сустава, а при больших углах коррекции сопровождается укорочением конечности [29, 42].

ОУ ВТО является более современным методом, выполняется на медиальной стороне большеберцовой кости, поэтому латеральный кортикальный слой остается интактным. Нет необходимости в остеотомии малоберцовой кости, не теряется костная масса, что создает благоприятные условия для эндопротезирования. Однако после остеотомии и выравнивания оси конечности остается пространство между проксимальным и дистальным фрагментами, что может сопровождаться замедленной консолидацией [30, 42, 43].

В.Е. Бялик с соавторами выполнили ОУ ВТО у 28 пациентов и установили, что через 8,5 лет никто из них не нуждался в тотальном эндопротезировании коленного сустава. Самые лучшие функциональные результаты были получены через год после операции, показатели ВАШ снизились с 71,1

до 9,8. С течением времени показатели ухудшались, и через 8,5 года усиление боли было значимым — 38 баллов [31].

ВТО может применяться в сочетании с артроскопией коленного сустава (абразивная хондропластика и нанесение микропереломов). Так, P. Schuster с соавторами использовали этот метод лечения у 79 пациентов с остеоартрозом коленного сустава III–IV стадии и через 10 лет получили 81,7% хороших результатов [44].

Существует также ВТО с трансплантацией мениска. J.D. Harris с соавторами в метаанализе проанализировали результаты изолированного и комбинированного методов ВТО. При пятилетних наблюдениях комбинированная остеотомия показала лучшие результаты: — 97,7% с артроскопической пластикой и 90,9% — с трансплантацией мениска. Через 5 лет после изолированных остеотомий результаты были также отличными: в группе ОУ — 91,2% и ЗУ — 92,3%. Но к десятому году наблюдения результаты в обеих группах были уже одинаковыми — 84,5% [45].

ВТО, которая может предотвратить замену сустава, является признанным методом лечения остеоартроза, особенно у молодых и активных пациентов. Однако у части пациентов болезнь прогрессирует, и в зависимости от степени остеоартроза, уровня боли и функции сустава эндопротезирование является следующим этапом лечения [32, 46].

L. Amendola с соавторами сравнили результаты лечения 29 пациентов после эндопротезирования с предшествующей ВТО (время, прошедшее от остеотомии до эндопротезирования составило 8,5 лет) и у 29 пациентов, перенесших первичное эндопротезирование коленного сустава со сроком наблюдения 97 мес. При среднесрочном наблюдении между двумя группами значимых различий не было. Показатели по KSS в группе с ВТО выросли с 38,5 до 92,7 баллов, в группе с первичным эндопротезированием — с 35 до 91 балла. В конце исследования в группе с ВТО отличная оценка по KSS (90–100) достигнута в 25 коленных суставах, хорошая в трех (80–89) и плохая — в 1 случае ( $\leq 70$ ). Аналогичные результаты были получены в группе без предшествующей остеотомии: отличный — в 23 случаях, хороший — в 5 и плохой — в одном случае [33].

Другие авторы сообщают о худших результатах и большом числе осложнений после эндопротезирования с предшествующей ВТО [47, 48]. Плохие результаты могут быть связаны с такими изменениями анатомии, как рубцевание мягких тканей, низкое стояние надколенника, потеря уровня коррекции, снижение костного запаса проксимального отдела большеберцовой кости, наклон большеберцового плато и наличие металлоконструкции [26].

А. El-Galaly с соавторами выполнили анализ выживаемости эндопротеза после предшествующей ВТО и первичного эндопротезирования коленного сустава в более значительных масштабах. Исследование было основано на данных датского регистра эндопротезирования коленного сустава, который проспективно собирал данные о эндопротезировании коленного сустава с момента своего возникновения в 1968 г. и среди прочих данных содержит информацию о жизненном статусе пациентов. Авторы изучили 64804 наблюдения, из них 1044 случая эндопротезирования после предшествующей ВТО. При сравнении результатов выживаемости в трех различных периодах с 1997 по 2015 г. никакой существенной разницы не было. Показания к ревизионному эндопротезированию значимо не различались между группами. Тем не менее нестабильность и износ вкладыша наблюдались чаще (22,5% против 17% и 7,25% против 4% соответственно) в группе пациентов с предшествующей ВТО. Однако асептическое расшатывание компонентов было частым показанием к ревизионному эндопротезированию и чаще наблюдалось в группе с первичным эндопротезированием — 27% против 22,5% в группе с ВТО. Инфекционные осложнения были равномерно распределены между группами: 24% случаев в группе с первичным эндопротезированием и 22% — в группе с ВТО [34].

Аналогичную работу провели Т. Niinimäki с соавторами, основываясь на данных финского регистра эндопротезирования, который начал работу в 1980 г. При исследовании были получены данные о 1036 операциях эндопротезирования коленного сустава с 1987 по 2008 г. после ВТО и 4143 пациентах с первичным эндопротезированием без ВТО, которые были сопоставимы по возрасту и полу. Выживаемость была оценена через 5, 10 и 15 лет — наблюдалась незначительная разница между группами: 95,3%; 91,8% и 88,4% в группе с ВТО и 97,2%; 94,5% и 90,6% в группе с первичным эндопротезированием соответственно. Авторы пришли к выводу, что эндопротезирование после предшествующей ВТО обеспечивает удовлетворительную выживаемость, как и первичное эндопротезирование без предшествующей корригирующей остеотомии [35].

М. Badawy с соавторами, оценивая частоту ревизионных вмешательств у больных после эндопротезирования коленного сустава с предшествующим ВТО и первичным эндопротезированием, не обнаружили статистически значимых различий. Исследование проводили на основе данных норвежского регистра эндопротезирования [49]. В 15-летнем наблюдении М. Badawy с соавторами сравнивали результаты 31077 первичных эндопротезирований и 1399 эндопротезирований

после ВТО. Десятилетняя выживаемость в группе без ВТО составила 93,8%, в группе с ВТО — 92,6%. Ревизионное эндопротезирование проводилось в 1387 (4,4%) случаях в группе с первичным эндопротезированием, 83 (5,9%) операции реэндопротезирования потребовались в группе с ВТО [50].

Кроме ВТО, многие авторы уделяют внимание дистальной бедренной остеотомии (ДБО) как операции, предшествующей тотальному эндопротезированию при начальных стадиях остеоартроза коленного сустава с деформацией оси конечности [36]. В.Р. Chalmers с соавторами проанализировали 31 случай эндопротезирования после ДБО. Выживаемость составила 100%, 100% и 95% через 2, 5 и 10 лет соответственно. Через 7 лет после эндопротезирования у 1 пациента было обнаружено асептическое расшатывание тиббиального компонента эндопротеза. Авторы связывают нестабильность эндопротеза с излишним весом больного — ИМТ составлял 32. За 10 лет не наблюдалось нестабильности бедренного компонента [37].

Ф. Luceri с соавторами выполнили первый систематический обзор, посвященный результатам эндопротезирования коленного сустава после ДБО, для которого отобрали 5 исследований. Для фиксации после остеотомии использовали накостную пластину. Более чем в половине случаев (59,7%) металлоконструкция была удалена во время проведения эндопротезирования. Такой подход является предпочтительным, чтобы избежать излишней травматизации. Сроки от ДБО до эндопротезирования составили от 10 до 15 лет. В общей сложности было изучено 85 пациентов, средняя частота послеоперационных осложнений составила 18,6%. Недостатком этого обзора было то, что во всех публикациях анализировалось небольшое количество пациентов. Тем не менее авторы сделали вывод о том, что предыдущая правильно выполненная остеотомия не влияет на клинические исходы первичного эндопротезирования, результаты которого сопоставимы с результатами эндопротезирования без предшествующей остеотомии [51].

### Заключение

Корригирующие остеотомии костей нижних конечностей позволяют перераспределить статико-динамическое напряжение в опорных зонах, замедлить течение дегенеративно-дистрофического процесса, продлить срок естественной функции сустава.

На настоящий момент нет единого мнения о том, влияет ли предшествующая остеотомия на результаты эндопротезирования. В большинстве случаев предшествующая остеотомия не оказывает отрицательного влияния на выживаемость эндопротеза, позволяет отсрочить тотальное эн-

допротезирование, что важно для молодых и активных пациентов. Показатели сопоставимы с результатами первичного эндопротезирования в средне- и долгосрочные периоды наблюдения. Если есть выбор, то предпочтительнее проводить ОУ ВТО в сочетании с артроскопией сустава.

Показания к проведению одно- или многоэтапного хирургического лечения является дискуссионным вопросом и определяются множеством факторов (пол, возраст, уровень функции сустава, тяжесть

деформации и т.д.). Большинство авторов стремятся к проведению одноэтапного лечения. По нашему мнению, при проведении многоэтапного лечения в случаях сочетания выраженного артроза и сложной многоплоскостной деформации необходимо проводить тщательное предоперационное планирование. Если имплантация эндопротеза не позволит добиться его стабильной фиксации и одномоментной коррекции деформации, то методом выбора является многоэтапное лечение.

### Дополнительная информация

#### Заявленный вклад авторов

*Жумабеков С.Б.* — идея и дизайн исследования, сбор и обработка материала, оценка и интерпретация полученных данных, подготовка текста.

*Пронских А.А.* — обработка материала, оценка и интерпретация полученных данных, подготовка текста.

*Павлов В.В.* — обработка материала, оценка и интерпретация полученных данных.

*Корыткин А.А.* — оценка и интерпретация полученных данных, дизайн исследования.

Все авторы прочли и одобрили финальную версию рукописи статьи. Все авторы согласны нести ответственность за все аспекты работы, чтобы обеспечить надлежащее рассмотрение и решение всех возможных вопросов, связанных с корректностью и надежностью любой части работы.

**Источник финансирования.** Авторы заявляют об отсутствии внешнего финансирования при проведении исследования.

**Конфликт интересов.** Авторы декларируют отсутствие явных и потенциальных конфликтов интересов, связанных с публикацией настоящей статьи.

**Этическая экспертиза.** Не применима.

**Информированное согласие.** Не требуется.

### Disclaimers

#### Authors' contributions

*Zhumabekov S.B.* — idea and design of the study, the collection and processing of material, evaluation and interpretation of the data and the preparation of the text.

*Pronskikh A.A.* — material processing, evaluation and interpretation of the data and the preparation of the text.

*Pavlov V.V.* — material processing, evaluation and interpretation of the data and preparation of the text,

*Korytkin A.A.* — evaluation and interpretation of the data, design of the study.

All authors have read and approved the final version of the manuscript of the article. All authors agree to bear responsibility for all aspects of the study to ensure proper consideration and resolution of all possible issues related to the correctness and reliability of any part of the work.

**Funding source.** This study was not supported by any external sources of funding.

**Competing interests.** The authors declare that they have no competing interests.

**Ethics approval.** Not applicable.

**Consent for publication.** Not required.

### Литература [References]

1. Алексеева Л.И., Зайцева Е.М. Клинические подходы к лечению остеоартроза. *Русский медицинский журнал*. 2006;14(6):450. Режим доступа: [https://www.rmj.ru/articles/obshchie-stati/Klinicheskie\\_podhody\\_k\\_lecheniyu\\_osteoartroza/](https://www.rmj.ru/articles/obshchie-stati/Klinicheskie_podhody_k_lecheniyu_osteoartroza/).  
Alekseeva L.I., Zaitseva E.M. [Clinical approaches to osteoarthritis treatment]. *Russkij medicinskij zhurnal*. [Russian Medical Journal]. 2006;14(6):450. (In Russian). Available from: [https://www.rmj.ru/articles/obshchie-stati/Klinicheskie\\_podhody\\_k\\_lecheniyu\\_osteoartroza/](https://www.rmj.ru/articles/obshchie-stati/Klinicheskie_podhody_k_lecheniyu_osteoartroza/).
2. Cooke T.D., Sled E.A., Scudamore R.A. Frontal plane knee alignment: a call for standardized measurement. *J Rheumatol*. 2007;34(9):1796-1801. doi: 10.1080/03009740600905372.
3. Sharma L. The role of varus and valgus alignment in knee osteoarthritis. *Arthritis Rheum*. 2007;56(4):1044-1047. doi: 10.1002/art.22514.
4. Paley D. Principles of deformity correction. New York: Springer Verlag; 2003. p. 61-97.

5. Супрунов К.Н. Биомеханическое обоснование оперативного лечения посттравматических деформаций коленного сустава у детей. *Российский медико-биологический вестник им. акад. И.П. Павлова*. 2006;(1):14-19.  
Suprunov K.N. [Biomechanical basis of operative treatment of posttraumatic deformations of children's knee-joint]. *Rossiiskii mediko-biologicheskii vestnik im. akad. I.P. Pavlova* [I.P. Pavlov Russian Medical Biological Herald]. 2006;(1):14-19. (In Russian).
6. Brouwer G.M., Van Tol A.W., Bergink A.P., Belo J.N., Bernsen R.M.D., Reijman M. et al. Association between valgus and varus alignment and the development and progression of radiographic osteoarthritis of the knee. *Arthritis Rheum*. 2007;56(4):1204-1211. doi: 10.1002/art.22515.
7. Doherty M. Risk factors for progression of knee osteoarthritis. *Lancet*. 2001;358(9284):775-776. doi: 10.1016/S0140-6736(01)06006-8.

8. Thorp L.E., Sumner D.R., Wimmer M.A., Block J.A. Relationship between pain and medial knee joint loading in mild radiographic knee osteoarthritis. *Arthritis Rheum.* 2007;57(7):1254-1260. doi: 10.1002/art.22991.
9. Paley D., Kocaoglu M., Erkal F.E. Combined Technique: Correction of Long Bone Deformities Using Fixator-Assisted Nailing. Berlin: Heidelberg Springer; 2015. p. 33-47. doi: 10.1007/978-3-642-55026-3\_2.
10. Соломин Л.Н. Основы чрескостного остеосинтеза. Москва: Бином; 2015. Т. 2, Гл. 8. с. 590-645.  
Solomin L.N. *Osnovy chreskostnogo osteosinteza* [Basics transosseous osteosynthesis]. Moscow: Binom; 2015. Vol. 2, Ch. 8. p. 590-645. (In Russian).
11. Thein R., Bronak S., Thein R., Haviv B. Distal femoral osteotomy for valgus arthritic knees. *J Orthop Sci.* 2012;17(6):745-749. doi: 10.1007/s00776-012-0273-1.
12. Kurtz S., Ong K., Lau E., Mowat F., Halpern M. Projections of Primary and Revision Hip and Knee Arthroplasty in the United States from 2005 to 2030. *J Bone Joint Surg Am.* 2007;89(4):780-785. doi: 10.2106/jbjs.f.00222.
13. Sharkey P.F., Lichstein P.M., Shen C., Tokarski A.T., Parvizi J. Why Are Total Knee Arthroplasties Failing Are Today – Has Anything Changed After 10 Years? *J Arthroplasty.* 2014;29(9):1774-1778. doi: 10.1016/j.arth.2013.07.024.
14. Healy W.L., Della Valle C.J., Iorio R., Berend K.R., Cushman F.D., Dalury D.F. et al. Complications of total knee arthroplasty: standardized list and definitions of the Knee Society. *Clin Orthop Relat Res.* 2012;471(1):215-220. doi: 10.1007/s11999-012-2489-y.
15. Dalury D.F., Pomeroy D.L., Gorab R.S., Adams M.J. Why are total knee arthroplasties being revised? *J Arthroplasty.* 2013;28(8 Suppl):120-121. doi: 10.1016/j.arth.2013.04.051.
16. Harris J.D., McNeil R., Siston R.A., Flanagan D.C. Survival and clinical outcome of isolated high tibial osteotomy and combined biological knee reconstruction. *Knee.* 2013;20(3):153-161. doi: 10.1016/j.knee.2012.12.012.
17. Sharma L., Chmiel J.S., Almagor O., Felson D., Guermazi A., Roemer F. The role of varus and valgus alignment in the initial development of knee cartilage damage by MRI: the MOST study. *Ann Rheum Dis.* 2013;72(2):235-240. doi: 10.1136/annrheumdis-2011-201070.
18. Зыкин А.А., Тенелин Н.А., Короткин А.А., Герасимов С.А. Новый способ корригирующей остеотомии голени при осевых деформациях нижней конечности. *Новости хирургии.* 2015;23(6):651-657. doi: 10.18484/2305-0047.2015.6.651  
Zykin A.A., Tenelin N.A., Korytkin A.A., Gerasimov S.A. [A New Method for Osteotomy of the Tibia for Axial Deformity Correction of the Lower Extremities]. *Novosti Khirurgii* [Surgery News]. 2015;23(6):651-657. (In Russian). doi: 10.18484/2305-0047.2015.6.651.
19. Robinson P.M., Papanna M.C., Somanchi B.V., Khan S.A. High tibial osteotomy in medial compartment osteoarthritis and varus deformity using the Taylor spatial frame: early results. *Strategies Trauma Limb Recon.* 2011;6(3):137-145. doi: 10.1007/s11751-011-0123-2.
20. Тепленький М.П., Буравцов П.П., Бирюкова М.Ю. Лечение деформации костей голени, осложненной нестабильностью коленного сустава. *Гений ортопедии.* 2012;(2):99-101.  
Teplen'ky M.P., Buravtsov P.P., Biriukova M.Yu. [Treatment of leg bone deformity complicated by the knee instability]. *Genij ortopedii.* 2012;(2):99-101. (In Russian).
21. Рева М.А., Чергуров О.К., Каминский А.В., Максимов А.Л., Ефимов Д.Н. Применение корригирующей остеотомии костей голени и тотального эндопротезирования коленного сустава в комплексном лечении больных гонартрозом с нарушением биомеханической оси нижней конечности. *Гений ортопедии.* 2012;(3):66-71.  
Reva M.A., Chegurov O.K., Kaminsky A.V., Maksimov A.L., Yefimov D.N. [The use of correcting osteotomy of leg bones and total endoprosthesis of the knee in complex treatment of patients with gonarthrosis and the disorder of the lower limb biomechanical axis]. *Genij ortopedii.* 2012;(3):66-71. (In Russian).
22. Меркулов В.Н., Цыкунов М.Б., Дорохин А.И., Дуйсенов Н.Б. Лечение посттравматических деформаций и укорочения конечности у детей и подростков. *Вестник РГМУ.* 2009;(5):25-28.  
Merkulov V.N., Tzykunov M.B., Dorokhin A.I., Duysenov N.B. [Treatment of post-traumatic deformations and limb shortenings in children and teenagers]. *Vestnik RGMU* [Bulletin of Russian State Medical University]. 2009;(5):25-28. (In Russian).
23. Тропин В.И., Буравцов П.П., Бирюкова М.Ю., Чертищев А.А., Тропин Д.В. Оперативное лечение пациентов с гонартрозом и варусной деформацией коленного сустава с применением аппарата Илизарова. *Гений ортопедии.* 2016;(1):70-74. doi: <https://doi.org/10.18019/1028-4427-2016-1-70-74>.  
Tropin V.I., Buravtsov P.P., Biriukova M.Iu., Chertishchev A.A., Tropin D.V. [Surgical treatment of patients with gonarthrosis and varus deformity of the knee using the Ilizarov fixator]. *Genij ortopedii.* 2016;(1):70-74. (In Russian). doi: <https://doi.org/10.18019/1028-4427-2016-1-70-74>.
24. Hankemeier S., Mommensen P., Krettek C., Jagodzinski M., Brand J., Meyer C. et al. Accuracy of high tibial osteotomy: comparison between open- and closed-wedge technique. *Knee Surg Sports Traumatol Arthrosc.* 2010;18(10):1328-1333. doi: 10.1007/s00167-009-1020-9.
25. Schaefer T.K., Majewski M.M., Hirschmann T., Friederich N.F. Comparison of sagittal and frontal plane alignment after open- and closed-wedge osteotomy: a matched-pair analysis. *J Int Med Res.* 2008;36(5):1085-1093. doi: 10.1177/147323000803600528.
26. van Raaij T.M., Bakker W., Reijman M., Verhaar J.A. The effect of high tibial osteotomy on the results of total knee arthroplasty: a matched case control study. *BMC Musculoskelet Disord.* 2007;8(1):74-79. doi: 10.1186/1471-2474-8-74.
27. Gaillard R., Lording T., Lustig S., Servien E., Neyret Ph. Total knee arthroplasty after varus distal femoral osteotomy vs native knee: similar results in a case control study. *Knee Surg Sports Traumatol Arthrosc.* 2017;25(11):3522-3529. doi: 10.1007/s00167-017-4487-9.
28. Gaasbeek R.D., Nicolaas L., Rijnberg W.J., van Loon C.J.M., van Kampen A. Correction accuracy and collateral laxity in open versus closed wedge high tibial osteotomy. A one-year randomised controlled study. *Int Orthop.* 2010;34(2):201-207. doi: 10.1007/s00264-009-0861-7.
29. Brouwer R.W., Bierma-Zeinstra S.M.A., van Raaij T.M., Verhaar J.A.N. Osteotomy for medial compartment arthritis of the knee using a closing wedge or an opening wedge controlled by a Puddu plate A one-year randomised, controlled study. *J Bone Joint Surg Br.* 2006;88(11):1454-1459. doi: 10.1302/0301-620X.88B11.



30. Luites J.W.H., Brinkman J.-M., Wymenga A.B., van Heerwaarden R.J. Fixation stability of opening-versus closing-wedge high tibial osteotomy: a randomised clinical trial using radiostereometry. *J Bone Joint Surg Br.* 2009;91(11):1459-1465. doi: 10.1302/0301-620X.91B11.22614.
31. Бялик В.Е., Макаров С.А., Алексеева Л.И., Бялик Е.И. Среднесрочные и отдаленные результаты высокой тибиальной остеотомии у больных первичным и вторичным остеоартритом коленного сустава с варусной деформацией. *Современная ревматология.* 2019;13(2):38-46. doi: 10.14412/1996-7012-2019-2-38-46.  
Byalik V.E., Makarov S.A., Alekseeva L.I., Byalik E.I. [Medium- and long-term results of high tibial osteotomy in patients with primary and secondary knee osteoarthritis with varus deformity]. *Sovremennaya revmatologiya* [Modern Rheumatology Journal]. 2019;13(2):38-46. (In Russian). doi: 10.14412/1996-7012-2019-2-38-46.
32. Bae D.K., Song S.J., Park C.H., Liang H., Bae J.K. Comparison of mid-term results between conversion total knee arthroplasties following closed wedge high tibial osteotomy and primary total knee arthroplasties: A matched pair study including patellar symptom and position. *J Orthop Sci.* 2017;22(3):495-500. doi: 10.1016/j.jos.2016.12.019.
33. Amendola L., Fosco M., Cenni E., Tigani D. Knee joint arthroplasty after tibial osteotomy. *Int Orthop.* 2010;34(2):289-295. doi: 10.1007/s00264-009-0894-y.
34. El-Galaly A., Nielsen P.T., Jensen S.L., Kappel A. Prior High Tibial Osteotomy Does Not Affect the Survival of Total Knee Arthroplasties: Results From the Danish Knee Arthroplasty Registry. *J Arthroplasty.* 2018;33(7):2131-2135.e1. doi: 10.1016/j.arth.2018.02.076.
35. Niinimäki T.T., Eskelinen A., Ohtonen P., Puhto A.-P., Mann B.S., Leppilähti J. Total knee arthroplasty after high tibial osteotomy: A registry-based case-control study of 1,036 knees. *Arch Orthop Trauma Surg.* 2014;134(1):73-77. doi: 10.1007/s00402-013-1897-0.
36. Kosashvili Y., Gross A.E., Zywił M.G., Safir O., Lakstein D., Backstein D. Total Knee Arthroplasty After Failed Distal Femoral Varus Osteotomy Using Selectively Stemmed Posterior Stabilized Components. *J Arthroplasty.* 2011;26(5):738-743. doi: 10.1016/j.arth.2010.06.008.
37. Chalmers B.P., Limberg A.K., Athey A.G., Perry K.I., Pagnano M.P., Abdel M.P. Total knee arthroplasty after distal femoral osteotomy. *Bone Joint J.* 2019; 101-B(6):660-666. doi: 10.1302/0301-620X.101B6.
38. Rand J.A., Trousdale R.T., Ilstrup D.M., Harmsen W.S. Factors affecting the durability of primary total knee prostheses. *J Bone Joint Surg Am.* 2003;85(2):259-265. doi: 10.2106/00004623-200302000-00012.
39. Esenkaya I., Unay K., Akan K. Proximal tibial osteotomies for the medial compartment arthrosis of the knee: a historical journey. *Strategies Trauma Limb Reconstr.* 2012;7(1):13-21. doi: 10.1007/s11751-012-0131-x.
40. Agarwala S., Sobti A., Naik S., Chaudhari S. Comparison of closing-wedge and opening-wedge high tibial osteotomies for medial compartment osteoarthritis of knee in Asian population: Mid-term follow-up. *J Clin Orthop Trauma.* 2016;7(4):272-275. doi: 10.1016/j.jcot.2016.06.012.
41. Dorofeev A., Tylla A., Drescher W., Stangl R. [Complication analysis after angle-stable CW and OW high tibial osteotomy]. *Der Orthopade.* 2020;49(1):18-25. [In German]. doi: 10.1007/s00132-019-03724-7.
42. Lobenhoffer P., De Simoni C., Staubli A.E. Open-wedge high-tibial osteotomy with rigid plate fixation. *Tech Knee Surg.* 2002;1(2):93-105. doi: 10.1097/00132588-200212000-00004.
43. Fowler P.J., Tan J.L., Brown G.A. Medial opening wedge high tibial osteotomy: How I do it. *Oper Tech Sports Med.* 2000;8(1):32-38. doi: 10.1016/s1060-1872(00)80022-2.
44. Schuster P., Geßlein M., Schlumberger M., Mayer P., Mayr R., Oremek D. et al. Ten-Year Results of Medial Open-Wedge High Tibial Osteotomy and Chondral Resurfacing in Severe Medial Osteoarthritis and Varus Malalignment. *Am J Sports Med.* 2018;46(6):1362-1370. doi: 10.1177/0363546518758016.
45. Harris J.D., McNeilan R., Siston R.A., Flanigan D.C. Survival and clinical outcome of isolated high tibial osteotomy and combined biological knee reconstruction. *Knee.* 2013;20(3):154-161. doi: 10.1016/j.knee.2012.12.012.
46. Seo S.-S., Nha K.-W., Kim T.-Y., Shin Y.-S. Survival of total knee arthroplasty after high tibial osteotomy versus primary total knee arthroplasty: A meta-analysis. *Medicine.* 2019;98(30):e16609. doi: 10.1097/MD.00000000000016609.
47. Madan S., Ranjith R.K., Fiddian N.J. Total knee replacement following high tibial osteotomy. *Bull Hosp Jt Dis.* 2002-2003;61(1-2):5-10.
48. Haslam P., Armstrong M., Geutjens G., Wilton T.J. Total knee arthroplasty after failed high tibial osteotomy long-term follow-up of matched groups. *J Arthroplasty.* 2007;22(2):245-250. doi: 10.1016/j.arth.2006.01.031.
49. NAR. The Norwegian Arthroplasty Register. Annual report 2014. Available from: nrlhelse.ihelse.net.
50. Badawy M., Fenstad A.M., Indrekvam K., Havelin L., Furnes O. The risk of revision in total knee arthroplasty is not affected by previous high tibial osteotomy. *Acta Orthop.* 2015;86(6):734-739. doi: 10.3109/17453674.2015.1060402.
51. Luceri F., Tamini J., Ricci D., Batailler C., Lustig S. et al. Total knee arthroplasty after distal femoral osteotomy: a systematic review and current concepts. *SICOT J.* 2020;6:35-41. doi: 10.1051/sicotj/2020033.

**Сведения об авторах**

✉ Жумабеков Субанбек Бакытович — аспирант  
Адрес: Россия, 630091, г. Новосибирск, ул. Фрунзе, 17  
<https://orcid.org/0000-0003-1132-3764>  
e-mail: Zhumabekov.93@mail.ru

Пронских Александр Андреевич — канд. мед. наук,  
научный сотрудник  
<https://orcid.org/0000-0003-1197-556x>  
e-mail: Proal\_88@mail.ru

Павлов Виталий Викторович — д-р мед. наук, главный  
научный сотрудник  
<https://orcid.org/0000-0002-8997-7330>  
e-mail: pavlovdoc@mail.ru

Корыткин Андрей Александрович — канд. мед. наук,  
директор  
<https://orcid.org/0000-0001-9231-5891>  
e-mail: andrey.korytkin@gmail.com

**Authors' information**

✉ Subanbek B. Zhumabekov  
Address: 17, Frunze str., Novosibirsk, 630091, Russia  
<https://orcid.org/0000-0003-1132-3764>  
e-mail: Zhumabekov.93@mail.ru

Aleksandr A. Pronskikh — Cand. Sci. (Med.)  
<https://orcid.org/0000-0003-1197-556x>  
e-mail: Proal\_88@mail.ru

Vitaliy V. Pavlov — Dr. Sci. (Med.)  
<https://orcid.org/0000-0002-8997-7330>  
e-mail: pavlovdoc@mail.ru

Andrey A. Korytkin — Cand. Sci. (Med.)  
<https://orcid.org/0000-0001-9231-5891>  
e-mail: andrey.korytkin@gmail.com